ИЗДАНИЕ МОСКОВСКОГО НАУЧНОГО ОБЩЕСТВА ОФТАЛЬМОЛОГОВ

ПОЛЕ ЗРЕНИЯ

ГАЗЕТА ДЛЯ ОФТАЛЬМОЛОГОВ №6(38) НОЯБРЬ-ДЕКАБРЬ 2016 ISSN 2221-7746

КОНФЕРЕНЦИИ • СИМПОЗИУМЫ

Современные технологии катарактальной и рефракционной хирургии

XVII Научно-практическая конференция с международным участием

Цель конференции — содействие научному сотрудничеству, распространение новых знаний с использованием современных технологий. В мероприятии приняли участие российские и зарубежные коллеги из Беларуси, Великобритании, Венгрии, Германии, Израиля, Индии, Италии, Казахстана, Китая, Латвии, Марокко, Польши, Словении, США, Турции, Франции, Швейцарии.

Тематика конференции включала пленарные доклады, постерные сессии, интерактивные сессии, посвященные разбору нестандартных клинических случаев, сеансы «живой хирургии», лекционно-образовательный курс «ESCRS Academy», лекционные сессии ASCRS, научно-образовательные сессии Израильского общества офтальмологов, сателлитные симпозиумы, дискуссионные клубы различных форматов.

Конференция «Современные технологии катарактальной и рефракционной хирургии» — это всегда праздник. Творческий подход к составлению программы предполагает осознание концепции, главных идей и ее логики. Создание нетрадиционных по форме сессий обеспечивает эффективность мероприятия, гарантирует продуктивность усвоения необходимых знаний; стимулирует активность участников конференций, вызывает познавательный интерес как у опытных специалистов, так и у начинающих офтальмологов.

Открывая конференцию, профессор А.М. Чухраёв, генеральный директор «МНТК «Микрохирургия глаза» им. акад. С.Н. Федорова», зачитал телеграмму министра здравоохранения Российской Федерации В.И. Скворцовой; представил гостей, которые выступили с приветствиями: председателя Московской городской думы А.В. Шапошникова, И.Е. Федорову, гостей из Китая и Индии.

Первый день конференции был заявлен оргкомитетом как «роговичный день». Сессию «Микроинвазивные подходы к лечению начальных стадий и индуцированных кератэктазий» открыл профессор М.А. Фролов (Москва). В своем выступлении докладчик представил исторические аспекты имплантации роговичных сегментов. Говоря о вкладе кафедры глазных болезней РУДН, профессор М.А. Фролов отметил, что была создана комплексная система хирургической коррекции миопии и астигматизма методом межслойной рефракционной кератопластики. Докладчиком были перечислены как показания

> стр. 13

Экспертный совет Российского глаукомного общества по проблемам ретинопротекции

Большая часть антиглаукомной терапии по-прежнему направлена на снижение внутриглазного давления (ВГД), хотя известно, что у многих пациентов нормализация офтальмотонуса сама по себе не предотвращает развития оптиконейропатии и выпадения полей зрения. Более того, подтверждено, что гибель ганглиозных клеток сетчатки продолжается, несмотря на снижение ВГД. Таким пациентам остается надеяться на возможности современной ретинопротекторной терапии. Однако в настоящее время эффективность многих препаратов, относящихся к этой группе, а также спектр показаний к их применению, дозировки и частота курсов остаются дискутабельны. Именно с этой целью и было принято решение об организации Экспертного совета по проблемам ретинопротекции на базе Российского глаукомного общества.

Первое заседание Совета было проведено на «Земле обетованной», исполненной нерешенных загадок, как и сама ретинопротекция. С первым докладом о «Современных представлениях о строении и функциях сетчатки» выступил профессор В.В. Страхов (Ярославль). Масштаб экспансии глаукомной нейродегенерации, согласно современным теориям, охватывает весь зрительный анализатор: начиная с наружных слоев сетчатки, включая пигментный эпителий, и заканчивая зрительной корой. В настоящее время установлено структурно-функциональное повреждение всех нейронов сетчатки при первичной открытоугольной глаукоме (ПОУГ), имеющее важное патогенетическое и клиническое значение. Но остается открытым вопрос: что является глаукомной мишенью в сетчатке: нейрональная цепь, межклеточное пространство или нейроглия? Нейроглия сетчатки, описанная Р. Вирховым в 1858 году, включает в себя клетки Мюллера, астроциты и микроглию. Отростки мюллеровских клеток покрывают оболочкой тело и отростки нейронов сетчатки, обеспечивают ее структурную поддержку, имеют механосенсоры, реагирующие на колебания ВГД, участвуют в проведении света в виде живого оптоволокна, покрывают своими отростками кровеносные сосуды сетчатки и сами по себе являются существенным компонентом гематоретинального барьера, являясь дирижерами и исполнителями метаболизма.

> стр. 16

ИНТЕРВЬЮ-ПОРТРЕТ

Главное в профессии врача — страстное желание помочь пациенту и хорошая подготовка
Интервью с профессором А.А. Каспаровым > стр. 3

Врач — это человек, который способен взять ответственность на себя
Интервью с профессором В.Н. Алексеевым > стр. 24

КОНФЕРЕНЦИИ

IX Российский общенациональный форум «РООФ–2016» *(окончание)* > стр. 6
Проблемные вопросы глаукомы > стр. 20
Основные тенденции в современной офтальмологии > стр. 22

СОБЫТИЕ В ПОЛЕ ЗРЕНИЯ

ОКТ с функцией ангиографии (RS-3000 AngioScan) > стр. 11
Визуализация в офтальмологии > стр. 12
Глаукома и синдром слезной дисфункции > стр. 18
ОКТ-ангиография в диагностике и лечении заболеваний сетчатки > стр. 19
Новые возможности ОКТ и ОКТ-ангиографии — SWEPT-source технология > стр. 29

В ПОМОЩЬ ПРАКТИКУЮЩЕМУ ВРАЧУ

Аналоги простагландинов и факоэмульсификация > стр. 30

ОПТИЧЕСКИЙ БИЗНЕС

Маркетинг оптического предприятия — составляющие успеха *(продолжение)* > стр. 43

Также в номере:

Научные статьи > стр. 32
Клинические случаи > стр. 39
Офтальмология в лицах > стр. 42
К незримому солнцу > стр. 44

Профессор В.В. Нероев избран членом-корреспондентом Российской академии наук (РАН)

Профессор Владимир Владимирович Нероев избран членом-корреспондентом Российской академии наук (РАН). Избрание общими собраниями отделений РАН прошло 24 и 25 октября и утверждено на общем собрании РАН 28 октября 2016 года.

Редакция газеты «Поле зрения» от души поздравляет профессора В.В. Нероева.

Почетные профессора ФГБНУ «Научно-исследовательский институт глазных болезней»







Решением Ученого совета от 19 октября 2016 года профессор Мухаррам Мухтарамович Бикбов избран почетным профессором ФГБНУ «Научно-исследовательский институт глазных болезней».

Решением Ученого совета от 31 октября 2016 года профессор Евгений Алексеевич Егоров и профессор Владимир Витальевич Страхов избраны почетными профессорами ФГБНУ «Научно-исследовательский институт глазных болезней».

Редакция газеты «Поле зрения» от души поздравляет новых почетных профессоров ФГБНУ «Научно-исследовательский институт глазных болезней».

Национальная премия оптической индустрии «Золотой лорнет»

III Церемония вручения

15 февраля 2017 года

Третья церемония награждения пройдет в рамках 20-й Московской международной оптической выставки, MIOF, в МВЦ «Крокус Экспо» 15 февраля 2017 года.

Самая престижная награда на рынке оптических товаров и услуг Национальная премия оптической индустрии «Золотой лорнет» объединяет производителей и дистрибьюторов оборудования и расходных материалов, очковых и контактных линз, солнцезащитных очков и медицинских оправ, а также дистрибьюторские и розничные сети, магазины оптики в России.

Проведение конкурса содействует развитию Программы сохранения здоровья зрения населения России как важнейшей задачи оптической индустрии в целом; консолидирует и развивает национальный рынок оптических товаров и услуг, выявляет лидеров оптического рынка страны, повышает знание и формирует благоприятное отношение конечных потребителей к офтальмологии и оптике, и, в целом, стимулирует развитие деловой активности отечественного предпринимательства.

На получение Премии могут выдвигаться российские компании, совместные предприятия и представительства фирм из других стран, зарегистрированные и осуществляющие основную деятельность на территории России и работающие на рынке оптических товаров и услуг. На получение Премии могут выдвигаться компании, участвовавшие в выставке MIOF МВЦ «Крокус Экспо».

Победители 2016 г.

НОМИНАЦИИ 2017 ГОДА

1. Торговая компания года.
2. Салон года.
3. Сеть года (по двум категориям: федерального и локального значения).
4. Инновация года.
5. Дебют.
6. Маркетинговый проект года (по двум категориям: оптовая и розничная компания).
7. Рекламный макет года.
8. Персона года. Признание.
9. Частная торговая марка (Коллекция).
10. Образовательный проект года (НОВОЕ!).

Дополнительные награды:

– Специальный приз Экспертного совета
– Специальный приз MIOF за лучший стенд выставки

ЖЮРИ ПРЕМИИ

– А.В. Мягков — д.м.н., профессор РАЕ, директор НОЧУ ДПО «Академия медицинской оптики и оптометрии», генеральный директор компании «ОК Вижен».
– Е.Л. Головлёва — к.и.н., профессор МосГУ, директор Высшей школы рекламы, зав. кафедрой теории рекламы и массовых коммуникаций.
– Паоло Канничи (Paolo Cannici) — глава компании Sover S.r.L. (Италия).
– Онега Астальцова — дизайнер, владелица салона Providence Optical (США).
– М.М. Власова, директор ФГОУ СПО «Санкт-Петербургский медико-технический колледж» ФМБА.
– Е.А. Титова — директор компании «Оптикстайл», г. Владимир.
– О.Н. Мошеева — генеральный директор журнала «Оптический MAGAZINE».

Представитель организаторов, пресс-офис:

Мошеева Ольга Николаевна,
+7 903-749-62-23
om@opticmagazine.ru

Сайт конкурса:
www.goldlornet.ru

Главное в профессии врача — страстное желание помочь пациенту и хорошая подготовка

Интервью с заведующим отделом патологии роговицы ФГБНУ «Научно-исследовательский институт глазных болезней», доктором медицинских наук, профессором, академиком РАЕН **Аркадием Александровичем Каспаровым**

Уважаемый Аркадий Александрович!

Сотрудники газеты «Поле зрения» и издательства «АПРЕЛЬ» поздравляют Вас с 80-летним юбилеем! Многогранный талант, трудолюбие, профессионализм позволили Вам завоевать высокий авторитет коллег и искреннюю любовь пациентов. Ваши научные разработки и пионерские исследования внесли огромный вклад в изучение и лечение глазных инфекционных заболеваний.

Вы и Ваши ученики добились значительных успехов в решении сложных вопросов лечения офтальмогерпеса. Талант, увлеченность делом и неиссякаемая энергия стали главными слагаемыми Вашего профессионального успеха. Всю свою жизнь Вы преданно служили и служите офтальмологии.

Желаем Вам крепкого здоровья, благополучия и воплощения в жизнь намеченных планов!

— Аркадий Александрович, человек в своей жизни часто обращается в прошлое, к детским воспоминаниям. Где прошло Ваше детство, кто были Ваши родители?

— Родился я в Баку, хотя семья жила в Москве. Мама решила, что на юге все-таки теплее, опять же было кому помочь ухаживать за ребенком. Когда я подрос, через полгода, мы вернулись в Москву. Родители были врачами, наша семья жила в деревянных бараках Метростроя. Интернатуру мама прошла в Баку у знаменитого в то время профессора Варшавского, который приехал из Ленинграда. Надо сказать, в Баку ехали многие — район богатый нефтью, платили хорошие деньги. Варшавский оставлял мать на кафедре, но отец был против, предпринял «контрнаступление», и… родился старший брат, Юрий. У нас в семье было три брата, я — средний. Братьев уже нет. У меня сохранилась фотография, где мы с младшим братом, Эдиком, накануне войны. Смотрю на нее, и вся жизнь проходит перед глазами, как на экране кинотеатра… Тогда я себя уже помнил.

Профессор Варшавский оставлял мать на кафедре, но отец был против, предпринял «контрнаступление», и… родился старший брат, Юрий. У нас в семье было три брата, я — средний.

Отец сначала работал врачом в Метрострое, потом его перевели заместителем начальника строительства Дворца Советов по медицинской части, и нам выделили две комнаты в четырехэтажном доме на углу Саймоновского и 3-го Обыденского переулков. До этого отец учился в ординатуре по терапии, и его постоянно призывали на военную службу в качестве военврача. Мужчин врачей было мало, а военных конфликтов много, но Бог его хранил: отец возвращался домой живой и здоровый. Хорошо помню его форму, петлицы со шпалами. Как врача отца ценили, и его довольно часто приглашали консультировать самых разных пациентов. Терапевт — главная фигура, так всегда было.

Началась война, отец продолжал работать в Москве. Ровно через месяц после начала войны немцы совершили первый авианалет на Москву. В центре пострадало много больших домов, некоторые здания в нашем районе разрушены, а домик, в котором жили мы, остался цел. Во время налетов мы прятались в метро, а отец и его коллеги оставались на рабочих местах. Однажды он чуть было не погиб. «Меня спасла вредная привычка», — говорил отец. Они с коллегами проводили консилиум, и в перерыве отец вышел во двор поликлиники покурить. В этот момент невдалеке разорвалась бомба, и огромный осколок буквально срезал угол здания именно в том месте, где находились врачи. Оставшиеся в кабинете доктора погибли, а отца тяжело контузило, и его увезли в госпиталь. Буквально на следующий день к нам домой приходят люди в форме и показывают маме предписание о мобилизации отца. «А что я буду с ними делать?» — спросила она, показывая на нас, троих мальчишек. Однако как только отец вернулся из госпиталя, его мобилизовали и назначили командиром санитарного поезда. В Москве наступило самое тревожное время: возникла реальная угроза захвата города, и, как известно из истории, все было готово к переезду Сталина в Куйбышев. Говорят, он обращался за советом, как поступить, к Св. Матроне Московской. Матронушка ему ответила: «Москву потеряешь — все потеряешь». Сталин остался в Москве, но распорядился увозить детей из города. Отец посадил нас в санитарный поезд, и мы с мамой и бабушкой уехали в Пензу.

Представьте себе ситуацию: идет ожесточенная перестрелка, мама въезжает в лес — стрельба затихает. Она оказывает помощь сначала одним, потом другим. Ее однажды спросили, не боится ли она, что ее могут убить? Мама ответила: «Я — врач. Какой смысл вам меня убивать? Кто же вас будет лечить?»

Поселили нас в селе Чаадаевка, бывшем имении поэта П.Я. Чаадаева, друга А.С. Пушкина. Очень скоро маму взяли на работу. Она к тому времени была уже опытным земским врачом: в период коллективизации, еще до замужества, она работала на границе Азербайджана и Дагестана, где шла настоящая гражданская война, и ей приходилось заниматься всем: лечить не только больных, но и раненых, принимать роды, лечить трахому. В районе постоянно шли вооруженные стычки между отрядами народной милиции и теми, кто выступал против Советской власти и коллективизации. Представьте себе ситуацию: идет ожесточенная перестрелка, мама въезжает в лес — стрельба затихает. Она оказывает помощь сначала одним, потом другим. Ее однажды спросили, не боится ли она, что ее могут убить? Мама ответила: «Я — врач. Какой смысл вам меня убивать? Кто же вас будет лечить?»

— То есть враждующие стороны ее знали?

— Конечно. И с этим богатым опытом она попадает в Чаадаевку. Нас поселили чуть ли не в господском доме, точно вспомнить не могу, но тесно нам не было. Рядом стояла резервная часть, и я хорошо помню марширующих солдат с песней «Белоруссия родная, Украина дорогая, наше счастье молодое мы стальными штыками оградим!»

С младшим братом. До начала Великой Отечественной войны остались считанные месяцы (1941 г.)

Студент 1-го ММИ им И.М. Сеченова с родителями: матерью Елизаветой Леоновной Гукасовой и отцом Александром Аркадьевичем Каспаровым

Совсем недавно, подумать только, я услышал ее по радио! И эти молодые ребята почти поголовно заболевают сыпным тифом, потому что врач, что работала до мамы, ничего не предпринимала, чтобы не допустить заболевания. Мама дни и ночи проводила в лазарете, оказывала помощь, в результате заболела сама. Больше всего она переживала за нас, но болезнь, слава Богу, нас не тронула, и мама выздоровела. Видя, с каким упорством она боролась с эпидемией, местное начальство сделало ее главным врачом больницы. Колхоз выделил нам участок земли рядом с больницей, мы посеяли мешок пшена, и я хорошо помню, как я это пшено молотил. Так мы прожили в Чадаевке три года.

— Отец давал о себе знать?

— Иногда он писал письма, но мы практически о нем ничего не знали. Только когда наши войска подошли к Польше, мы получили весточку, что отец на Дальнем Востоке. Намного позже он нам рассказывал, что чуть не погиб во второй раз. Отец был заместителем начальника военно-полевого госпиталя, и во время форсирования Амура «Студебекер», в котором ехали начальник госпиталя и еще несколько человек, провалился под лед. Все погибли, а отец, ехавший за ними, не пострадал. Но после этого случая сердце стало пошаливать. Все передвижения войск держались в строжайшем секрете, но были случаи нападения на наши медицинские части. Однажды на военный госпиталь, находившийся недалеко от госпиталя, в котором работал отец, ночью напали японские ниндзя. Без единого выстрела они расправились с ранеными и медицинским персоналом. Об этом сразу стало известно, вызвали авиацию и перепахали сопки, в которых прятались японцы. Конечно, они вели себя совсем не по-джентльменски. Отец позже выступал в качестве эксперта на судебных процессах по обвинению японских врачей в чудовищных экспериментах над людьми. В качестве подопытных использовались китайцы и попавшие в плен советские солдаты и офицеры.

Я взял листок бумаги, карандаш и начал: «Дорогой товарищ Сталин…», описал, как трудно без папы, и просил, если можно, вернуть его домой. Написали и забыли.

Отец неохотно делился с нами воспоминаниями о войне с Японией, а на мой вопрос, почему он так долго не приезжал после ее окончания, ответил: «Мы делали из хунхузов (члены организованных банд) народную освободительную армию Китая. Он ездил по китайским городам Харбин, Чаньчунь и другим и формировал медицинские части.



Первый учитель в офтальмологии — член-корр. АМН СССР Виталий Николаевич Архангельский

…Пришло время мне поступать в 1-й класс, и мы возвратились в Москву в наш старый дом с огромной трещиной от взрыва бомбы. Бабушка пыталась вернуть отца с Дальнего Востока в Москву, обращалась к начальнику Военно-медицинской академии академику Л.А. Орбели (они были знакомы с давних пор), но даже он не смог помочь. Тогда тетя предложила написать письмо Сталину.

Я взял листок бумаги, карандаш и начал: «Дорогой товарищ Сталин…», описал, как трудно без папы, и просил, если можно, вернуть его домой. Написали и забыли. Прошло не больше месяца — звонок в дверь, открываем и, буквально как в сказке, на пороге стоит папа в плащ-палатке в погонах майора и с ним ординарец с автоматом. Из армии его не демобилизовали, но с учетом того, что он окончил ординатуру в Институте Курортологии, направили работать в военный санаторий в Архангельском, под Москвой. Папа жил там, и мы часто нему приезжали, катались на стареньком велосипеде, ловили рыбу в Москве-реке. Отец консультировал известных людей: графа А.А. Игнатьева *(русский и советский военный деятель, автор книги «50 лет в строю» — прим. ред.)*, маршала артиллерии М.В. Захарова. Они, видные военачальники, были больными людьми. Огромный груз ответственности, ранения, постоянные недосыпания делали свое дело. Матвей Васильевич Захаров однажды сказал отцу: «Александр Аркадьевич, я бы отдал все свои награды, звания и должности, лишь бы только вновь стать молодым лейтенантом». Помню народного артиста СССР А.А. Остужева, актера Малого театра, у него была стенокардия. Сейчас бы ему сделали шунтирование, а тогда отец лечил его как мог. Он бывал у нас дома.

С удовольствием вспоминаю это время, да и с возвращением отца жить стало гораздо легче. Затем его повысили в звании и перевели в штаб Московского округа ПВО главным терапевтом. Но случился инфаркт, и отец вышел на пенсию. Сказалось военное лихолетье.

…Учился я хорошо, экзамены сдавал на пятерки. Первые четыре года мы ходили в школу, бывшую когда-то гимназией. Там учились дети А.И. Микояна *(советский партийный и государственный деятель, соратник Ленина, Сталина, Хрущева, Брежнева — прим. ред.)*, других крупных деятелей. У нас были уроки танцев. Мы разучивали па-де-катр, другие бальные танцы. После четвертого класса меня перевели в 36-ю школу, которая находилась на территории Зачатьевского монастыря. Не забуду нашего классного руководителя, учителя русского языка и литературы Владимира Николаевича Парфенова, блестящего педагога, он преподавал еще на женских курсах. Он умер, когда мы оканчивали 10-й класс. Знания, которые он вложил в наши головы, очень помогали нам в жизни.

Сдав экзамены на все пятерки, я поступил на лечебный факультет Первого московского медицинского института, хотя я «бредил» строительством каналов, но в Военно-строительную академию со школьной скамьи не брали. Так я стал студентом 1-го Меда и ничуть об этом не жалею.

— О будущей специальности еще не думали?

— Первые годы учебы все свое свободное время я посвящал занятиям классической борьбой и стрельбе из пистолета в секции ДОСААФ. Ездил на сборы, побеждал на соревнованиях. Когда пришло время выбирать специальность, сначала я выбрал урологию по совету моего дяди, заведующего кафедрой урологии в Ленинграде. Однако мне не понравилось, и я перешел на кафедру офтальмологии, где постигал азы профессии с 4-го курса до окончания учебы. Занятия у нас вел академик Виталий Николаевич Архангельский. Во время войны он преподавал в филиале Военно-медицинской академии в Куйбышеве, после окончания войны заведовал кафедрой в Киевском медицинском институте, а затем приехал в Москву. Под его руководством я подготовил экспериментальную работу о влиянии фосфорорганических веществ на сетчатку. Кроме того, моя работа по лечению глаукомы заняла первое место в институтском конкурсе рефератов. После этого я вошел в число двадцати выпускников, которых брали в ординатуру. Мы спокойно ждали, пока нас зачислят. Но судьба распорядилась по-своему. Нам предложили сдавать экзамен, ехать по распределению, а через два года, зачислили бы сразу в аспирантуру.

Я подготовил статью по раннему выявлению глаукомы и показал ее Архангельскому. Виталий Николаевич меня похвалил и пообещал включить материал в ближайший номер «Вестника офтальмологии».

По распределению я уехал в Тулу. Начальник отдела кадров облздравотдела А.Н. Ростовцев, офтальмолог по специальности, принял меня очень хорошо. Квартиру я нашел себе в «частном секторе»: комната в подвале, удобства во дворе, вода в колонке за 100 метров, но рядом — прекрасный парк, посаженный еще до революции доктором Белоусовым. В Туле я вырос как врач-офтальмолог, начал самостоятельно делать операции. Было много случаев попадания металлической стружки в глаза — техника безопасности была не на уровне. Работал в поликлинике, денег не хватало, но мне повезло: я устроился на полставки в железнодорожную больницу.

— Аркадий Александрович, в 1965 году Вы защитили кандидатскую диссертацию на тему «Значение активной профилактической работы по борьбе с глаукомой в Тульской области». Расскажите об этом подробнее.

— Член-корр. В.Н. Архангельский, на тот момент уже главный офтальмолог Минздрава СССР, поручил мне заняться глаукомой, что я и делал в поликлинике и в железнодорожной больнице. Каждому выявленному больному радовался, как успешно сделанной операции. Люди порой даже и не подозревали, что у них глаукома. По совету старшего товарища, доктора Мясникова, я подготовил статью по раннему выявлению глаукомы и показал ее Архангельскому. Виталий Николаевич меня похвалил и пообещал включить материал в ближайший номер «Вестника офтальмологии». После выхода статьи он посоветовал мне проделать ту же работу, но уже в масштабе всей области. Результаты исследований могли бы послужить базой для кандидатской диссертации. Начальник облздравотдела подписал бумагу об оказании мне всяческого содействия, по которой я мог пользоваться даже санитарной авиацией. Я ездил по поликлиникам, районным больницам, в меру своего опыта объяснял докторам, как надо обследовать больных на предмет выявления глаукомы, а они посылали мне результаты обследований. Кроме глаукомы, мне пришлось столкнуться со случаями новообразований, герпетических кератитов и иридоциклитов, различных воспалений, изменений на глазном дне. Я не должен был этим заниматься, но приходилось. В результате я разбирался в этих вопросах куда лучше, чем ординаторы, прочувствовался год в Москве. Количество больных глаукомой в области резко увеличилось за счет выявления ранних стадий заболевания… Помню одну старушку, которая мне говорила: «Я вижу такие красивые круги перед глазами, радужные!» Несмотря на мои настоятельные рекомендации прооперироваться, она отказалась, в результате через два года потеряла зрение...

…Постепенно результаты моей работы стали обретать очертания кандидатской диссертации. В 1965 году я окончил аспирантуру и защитил кандидатскую «Значение активной профилактической работы по борьбе с глаукомой в Тульской области». Поскольку в Тульской области отсутствовал медицинский институт, стали регулярными выезды старших сотрудников кафедры глазных болезней 1-й ММИ им. И.М. Сеченова в порядке шефской помощи с чтением лекций, докладов и проведения операций. Заметно возросло количество диспансеризаций больных глаукомой.

Однако вскоре задумался, что делать дальше? Мой приятель, туляк Альберт Константинов, посоветовал мне заняться интерфероном. В Институте полиомиелита и вирусных энцефалитов познакомился с ведущими профессорами М.П. Чумаковым, Н.А. Зейтленком, Л.М. Вильнером. Тема интерферона активно развивалась в Европе, Америке; печатались многочисленные научные статьи. Мне посчастливилось работать с крупнейшими вирусологами страны, в результате мы предложили ряд индукторов интерферона, лучшим из которых был «Полудан», внедренный нами в клиническую практику. С.Э. Аветисов, ныне академик РАН, будучи студентом научного кружка, принял участие в завершении экспериментальной работы по применению «Полудана» при стромальном герпетическом кератите у кроликов и был включен в соавторы статьи по клиническому применению «Полудана», опубликованной в журнале «Антибиотики». Дело пошло, нашими разработками заинтересовались офтальмологи для лечения вирусных заболеваний глаз, дерматологи, вирусологи в Институте вирусологии во главе с профессором В.М. Ждановым. Прекрасные отзывы о нашей работе дала академик АМН СССР Зинаида Виссарионовна Ермольева, создатель пенициллина в Советском Союзе.

Профессор Томас Мериган из США *(T. Merigan — ведущий специалист по инфекционным заболеваниям, основатель центра по изучению СПИДа в Стенфорде — один из 200 наиболее цитируемых ученых в области клинической медицины в течение последних 20 лет)* неоднократно принимал участие в научных сессиях по экспериментальному и клиническому испытанию различных интерфероногенов, проводившихся в Институте Полиемилита и Вирусного энцефалита. По окончанию этих работ Т. Мериган сказал: «Вы опережаете нас по клиническому применению индукторов интерферона на 2-3 года».

Очень хорошо помню страдающих от невыносимой боли пациентов с офтальмогерпесом. Мало было вылечить этих больных, надо было сделать так, чтобы заболевание не повторялось. В результате была разработана и внедрена в производство в Москве противогерпетическая вакцина (последняя композиция — вакцина Витагерпавак — была создана профессором И.Ф. Баринским). Эффективная методика применения противогерпетической вакцины с диагностической и лечебной целями в офтальмологии была разработана нами в начале 70-х и доступна больным в настоящее время.

Однажды я выступал с докладом о лечении офтальмогерпеса, Краснов внимательно слушал, а затем изрек: «Смотрите, как докладывает. Будто только он один успешно лечит глубокий герпес роговицы».

— Не было ли со стороны руководства Минздрава ограничений на сотрудничество с зарубежными коллегами, чтобы они не воспользовались нашими разработками?

— Нет, ничего такого не было, мы были открыты для общения, тем более этим направлением занимались ученые первой величины: Чумаков, Соловьев, Ермольева, Бектемиров, Жданов, Фадеева. С другой стороны, без участия американских и европейских коллег мы бы не смогли достичь желаемых результатов.

Как бы то ни было, мы получили вакцину, и ее применение дало отличные клинические результаты. Разработанный нами индуктор эндогенного интерферона мы назвали «Полудан».

75-летний юбилей Академика АМН СССР и РАМН М.М. Краснова

Каспаров с дочерьми — Елизаветой и Евгенией

А.А. Каспаров. Прогулка на природе (2015 г.)

Каждую неделю В.Н. Архангельский делал обходы больных с герпесом, и мы ему докладывали о результатах лечения с использованием нового препарата «Полудан». Как сейчас помню, он мнет в руках спиртовой шарик, смотрит на меня очень внимательно, потом взял меня за локоть, отвел в сторонку и говорит: «У меня ничего нет, кроме 80 коек, в клинике, но ты докторскую делай!» Так он благословил меня на работу над докторской диссертацией, которая называлась «Клинические особенности, диагностика, этиотропное и патогенетическое лечение герпетической болезни глаз».

— Кто был Вашим научным руководителем?

— Моим консультантом был В.Н. Архангельский, несмотря на то, что он был болен. Вскоре я познакомился с Михаилом Михайловичем Красновым, молодым, блестящим офтальмологом, великолепным ученым. Однажды я выступал с докладом о лечении офтальмогерпеса, он внимательно слушал, а затем изрек: «Смотрите, как докладывает. Будто только он один успешно лечит глубокий герпес роговицы». И на самом деле глубокий герпес лечил я один. Когда его назначили заведующим кафедрой, я просил его стать вторым научным консультантом по офтальмологической части, а по вирусологической — консультантом был профессор Зейтленок. Краснов во многом способствовал внедрению в нашу работу микрохирургических методик лечения.

— Как Вы попали на работу во ВНИИ глазных болезней, которым руководил М.М. Краснов?

— В 1974 году я защитил докторскую диссертацию, и позже, не без участия М.М. Краснова, наша работа была удостоена премии Совета Министров СССР.

Я с благодарностью вспоминаю своих учителей, коллег, многих уже нет с нами. Давно уже нет Архангельского, умерли Зейтленок, Бектемиров… Фадеева жива, ей 90 лет, и дай ей Бог здоровья! Вот мне сейчас 80 лет, и в это трудно поверить…

Краснов в институт взял меня одного и сразу на должность ученого секретаря, хотя претендентов на кафедре было достаточно.

— У Вас много учеников?

— Шесть докторов медицинских наук, не считая дочери Елизаветы, и около 30 кандидатов. Это при полной нагрузке, с учетом того, что 8 лет я занимал должность ученого секретаря института и ученого секретаря диссертационного совета. Многие хотели занять это место. Правда, в мои планы эта должность не входила, я думал стать профессором и вести свое направление — лечение офтальмогерпеса и других вирусных заболеваний.

— Кем из учеников Вы гордитесь?

— Прежде всего, старшей дочерью, Елизаветой. Она живет в Англии, там пробивает себе дорогу в медицину, уже подтвердила свой врачебный диплом, сдав невероятно сложные экзамены. Горжусь своей младшей дочерью, Евгенией, которая делает заметные успехи как в науке, так и в хирургии, своей внучкой, Екатериной, которая подает большие надежды, правда не в медицине, а в искусстве.

Из моих учеников — Сергей Маложен защитил отличную докторскую по антиглаукомным дренажам при кератопластике. Вы знаете, в патологии роговицы, широкое поле деятельности, не одни только вирусы, здесь и вопросы регуляции внутриглазного давления, вопросы трансплантации роговицы, реконструктивной хирургии с одномоментной имплантацией искусственного хрусталика. С теплым чувством вспоминаю и других своих учеников — прекрасный парень Николай Ермаков, ушел в клинику Управления делами Президента; бакинцы доктора Чингиз Джаруллазаде и Пашá Мусаев-Гяльбинур, доктор Витас Яшинкас, он живет и работает в Каунасе; профессор Ирина Субботина — в Перми. Очень много толковых ребят среди кандидатов наук.

— Должность ученого секретаря мешала заниматься лечением офтальмогерпеса?

— Ох, тяжкая работа… С одной стороны, мешала, с другой — помогала. Представляете, работать с Красновым… это же величина. Он своих не взял, а взял меня. Я ему очень благодарен, он сделал много хорошего.

— Какова сейчас ситуация с производством «Полудана»?

…Сейчас мы столкнулись с проблемой: предприятие, где производится индуктор интерферона «Полудан», купила компания «Эбботт». Теперь они могут распоряжаться препаратом по своему усмотрению. В их планах — снять «Полудан» с производства. Знающие люди говорят, что американцы хотят всячески «притормозить» наши высокотехнологичные разработки — полирибонуклеатиды. Очень надеемся, что этого не случится, и будем признательны за помощь в спасении нашей уникальной, не имеющей аналогов, разработки.

Посмотрим, как дальше будут развиваться события, как говорится: «Бог не выдаст, свинья не съест».

— Какими направлениями в исследовательской работе Вы занимаетесь сейчас?

— По хирургии надо кое-что доделать, работаю над методикой лечения заболевания, когда в одно целое сливаются вирусы, бактерии, амебы — тяжелейшие случаи — так называемые «смешанные инфекции». Пока это неразрешимая проблема, но работаем. Хочу подготовить второе издание моей книги «Офтальмогерпес»; другой такой книги пока нет, в любой статье по вирусам герпеса авторы ссылаются на эту работу.

— Аркадий Александрович, 5 июня 2016 года в Москве проводился научно-просветительский форум «Ученые против мифов». Назовите самый вопиющий миф в Вашей научной области и приведите пример победы (пусть маленький) над лженаукой из Вашего личного опыта.

— Самым вопиющим мифом могу назвать подключение к лечению офтальмогерпеса кортикостероидов без должной противовирусной защиты, что часто приводило к многочисленным жертвам — развитию гнойных язв роговицы, эндофтальмитов. Особенно часто это наблюдалось в период появления первых противовирусных средств, не способных обеспечить полноценное прикрытие от иммуноподавляющего действия кортикостероидов. В настоящее время с такими средствами, как «Полудан» и ацикловир, эта проблема в значительной степени решается. К тому же «Полудан» не токсичен, не вызывает побочных эффектов.

— Аркадий Александрович, когда Вы себя почувствовали доктором? Это осознание пришло постепенно, или какой-то случай заставил Вас подумать о себе: «Я — доктор, я помог человеку...»

Скоро моя пациентка уезжает за границу, там ее смотрит какой-то крупный специалист и произносит: “Excellent!”

— У меня должна была оперироваться пациентка, жена первого секретаря Посольства Вьетнама, которая накануне перенесла внезапный тяжелый приступ глаукомы, сопровождающейся сильной болью и рвотой. До приступа болезнь протекала скрытно, но после приступа сомнений в диагностике закрытоугольной глаукомы не осталось. Пациентке я сделал не просто антиглаукомную операцию — это было бы очень травматично, — а маленькую иридэктомию, как учил нас Краснов (через несколько лет аналогичная операция базальной иридэктомии успешна была проведена лазером в нашем институте). Скоро она уезжает за границу, там ее смотрит какой-то крупный специалист и произносит: “Excellent!” Когда мне это передали, я почувствовал себя настоящим доктором, способным делать серьезные вещи и возвращать людям зрение. Но это только один эпизод, а их в жизни было достаточно. Вспоминаю слова поэта: «Счастье — это когда получается».

В заключение нашей беседы Аркадий Александрович ответил на несколько вопросов, которые ему прислали ученики и коллеги.

— С.Ю. и С.И. Анисимовы: **Можно ли делать подножки по жизни? В греко-римской борьбе подножки запрещены.**

— В греко-римской или классической борьбе запрещены, а в вольной — пожалуйста. Хотя по жизни я предпочитаю выступать открыто.

— Наталья Шумак: **Дорогой Аркадий Александрович, некоторые известные и талантливые хирурги мира любят классическую музыку и, особенно, оперу. Как Вы встретились с музыкой? Что нравится больше всего?**

— Если говорить об оперной музыке, мне больше всего нравятся оперы Джузеппе Верди. Это потрясающе! Из певцов — Ф.И. Шаляпин, из современных исполнителей — трио теноров Лучано Паваротти, Плаисдо Доминго и Хосе Каррерас, особенно Паваротти, который, к сожалению, ушел из жизни.

…У моего отца был прекрасный лирико-драматический тенор. Он рассказывал, что после капитуляции Японии, в Харбине был организован колоссальный банкет. Когда все расселись, командующий сказал: «Каспарыч, запевай!» И отец запел: «Вдоль по улице метелица метет…»

— Татьяна Гайдамака (Одесса): **Спасибо большое за возможность общаться с Вами, Аркадий Александрович! Я считаю Вас своим учителем, хотя мы не работали вместе, но общение, Ваши книги и статьи дали мне очень много! Какой вид пересадки Вам нравится больше всего? Какой больной особенно запомнился?**

— Прекрасно помню Татьяну. Высокая, красивая женщина! Что касается вида пересадки — тот, который больше подходит для данного случая. В одних случаях — послойная, в других — сквозная, но сквозная более травматична, часто связана с риском. А послойная пересадка, если хирург вполне владеет этой техникой, может дать блестящие результаты. Помню многих своих больных… Не знаю, жив ли один мой пациент по фамилии Гирель, талантливый инженер. Долго он мучился, испытывал сильные боли. У него был дисковидный герпетический кератит, и доктора лечили его кортикостероидами. Приводят его ко мне, он смотрит на меня ненавидящим взглядом — его уже буквально «залечили». Мы его подлечили индукторами интерферона, провели противорецидивное лечение — вакцинацию, сделали сквозную пересадку роговицы и получили прекрасный результат. Всякий раз, когда Гирель видел меня, он восклицал: «Это не мой глаз, это глаз Каспарова!»

— Евгений Багдасаров: **Что, по Вашему мнению, самое главное в профессии врача?**

— Прежде всего, страстное желание помочь человеку и хорошая подготовка — часто приходится делать очень рискованные вещи.

— Елена Каспарова (племянница): **Есть ли любимое стихотворение?**

— По жизни мне очень помогали песни Владимира Высоцкого — в них боевой накал, мобилизация.

— Вопрос: **Как Вы пропагандируете Ваши идеи и достижения?**

— О наших работах можно прочитать на сайтах keratoconus.ru и eyeherpes.ru. Много публикаций в научной прессе.

— Денис Костомаров (священник): **Становились ли Ваши пациенты близкими друзьями?**

— По мере увеличения возраста многие пациенты становятся друзьями, а друзья — пациентами.

— Артур Бабаев (спортсмен, борец греко-римского стиля, бывший пациент): **Считаете ли Вы, что спорт — важный элемент в формировании характера? Кто из борцов был Вашим кумиром?**

— Прекрасные были борцы — олимпийские чемпионы Борис Гуревич, Шалам Сафин, Али Алиев. Это выдающиеся люди, они заслуживают огромного уважения. А спорт, безусловно, положительно влияет на становление человека. Он создает внутри нас некую пружину, которая сначала сжимается, а в нужный момент «выстреливает».

— Я благодарю Вас, Аркадий Александрович, за прекрасное интервью!

Беседу вел ***Сергей Тумар***

Фото из семейного архива А.А. Каспарова

Разработанный коллективом авторов (А.А. Каспаров, Евг.А. Каспарова, А.С. Павлюк) метод Персонализированной Клеточной Терапии (ПКТ) с успехом применяется в лечении эндотелиальных поражений роговицы — тяжелых герпетических кератоиридоциклитов и ранней (развившейся в первые 1-3 мес. после ФЭ) послеоперационной буллезной кератопатии. Тяжелое герпетическое поражение переднего отрезка глаза — кератоиридоциклит до *(слева)* и после *(справа)* 3 сеансов ПКТ — интракамерального введения смеси сыворотки крови и аутологичных лейкоцитов, предварительно стимулированных in vitro «Полуданом»

IX Российский общенациональный форум «РООФ – 2016»

Научно-практическая конференция с международным участием

12-14 октября 2016 года, Москва

Организаторы конференции: Министерство здравоохранения Российской Федерации;
ФГБУ «Московский научно-исследовательский институт глазных болезней им. Гельмгольца»;
ГБОУ ВПО «Московский государственный медико-стоматологический университет им. А.И. Евдокимова», кафедра глазных болезней факультета последипломного образования;
Общероссийская общественная организация «Ассоциация врачей-офтальмологов»;
Общероссийская общественная организация «Общество врачей России».

(Окончание. Начало см. в «Поле зрения» № 5, 2016 г.)

13 октября 2016 года прошло заседание, посвященное последним достижениям в области фундаментальных и экспериментальных исследований, основанных на применении молекулярно-генетических, биохимических, иммунологических, биомеханических и других методов.

В докладе академика РАН М.А. Островского (Москва) рассмотрена роль каротиноидов в становлении структурной и функциональной дифференцировки макулы. Представлены также данные об обнаружении каротиноидов (лютеина) в стекловидном теле глаза человека в ходе его пренатального развития и обсуждена их возможная роль в развитии сетчатки, особенно в связи с дифференцировкой макулярной зоны. Сделано заключение о том, что для становления и сохранения структурной и функциональной целостности макулы в течение всей жизни человека необходимо постоянное наличие каротиноидов.

Н.Л. Клячко (Москва) в докладе «Нанотехнологии для доставки лекарственных препаратов» отметила, что за последнюю четверть века в области наномедицины и доставки лекарств появились новые, используемые в клинике препараты. Разработаны технологии для включения фактически любых биологически активных веществ в биосовместимые наноразмерные контейнеры. Продвинуто понимание того, как эти контейнеры переносят включенные в них биологически активные вещества в организме и взаимодействуют со здоровыми и больными тканями. Развиты подходы для неинвазивного слежения за процессами переноса контейнеров в организме. В настоящее время ведется поиск принципиальных возможностей для осуществления дистанционного управления нанопрепаратами. Таким образом, использование наноматериалов и нанотехнологий является важной составляющей в улучшении доставки и эффективности действия лекарств, снижения токсичности, иммуногенности и различных побочных явлений.

Основные направления работы конференции:

- Современные подходы к медикаментозному и хирургическому лечению заболеваний глаз
- Воспалительные заболевания глаз: инновации в диагностике и лечении
- Фундаментальные и прикладные научные исследования в офтальмологии
- Глаукома как мультифакториальное нейродегенеративное заболевание. Новые подходы к диагностике и лечению
- Лазерные технологии в диагностике и лечении офтальмопатологии

«На современном этапе мировое сообщество все большее значение придает здоровью людей, и в том числе сохранению зрения как главного инструмента познания мира и реализации возможностей и жизненных потребностей каждого человека. Российская офтальмология, находящаяся на передовых позициях в сфере охраны зрения, активно развивается как в области изучения глубинных причин зрительных нарушений, так и в разработке новых перспективных технологий лечения заболеваний глаз. Об этом свидетельствует насыщенная программа форума, которая, как в фокусе, отражает состояние современных проблем офтальмологической науки и практики. РООФ – 2016, как и в прошедшие встречи, предоставляет возможность для обсуждения назревших профессиональных проблем и обмена опытом, как побед и достижений, так и пока нерешенных задач, привлекает внимание к острым вопросам, требующим нашего коллегиального взаимодействия», — *профессор В.В. Нероев.*

Доклад профессора Н.Б. Чесноковой посвящен клиническому значению биохимического исследования слезной жидкости. Представлены данные по влиянию на состав слезы как различных лечебных воздействий, так и заболеваний внешних и внутренних структур глаза. Результаты работ доказывают перспективность биохимического исследования слезы для обоснованной и персонифицированной медикаментозной терапии глазных болезней.

О.В. Зайцева (Москва) в своем выступлении дала оценку долгосрочной эффективности курсового приема лютеин-содержащего препарата в отношении частоты прогрессирования ВМД и сохранения зрительных функций. Регулярные курсы применения лекарственного лютеин-содержащего препарата в сравнении с естественным течением заболевания снижают частоту прогрессирования ранней и промежуточной стадии ВМД; позволяют стабилизировать остроту зрения в глазах с ретинальными друзами; повышают субъективную оценку качества зрения пациентам в случаях ранней или промежуточной стадии ВМД.

А.В. Григорьев (Москва) представил новый способ создания модели ишемии глаза у кроликов, которая будет применена для изучения эффективности действия лекарственных препаратов, оказывающих влияние на интенсивность глазного кровотока в условиях ишемии. По мнению докладчика, новая модель транзиторной ишемии глаза кроликов предпочтительнее, т.к. лучше отражает состояние микроциркуляции глаза в патологии и воспроизводит процесс, который может быть дозирован, обратим, а модель на одном животном может быть воспроизведена неоднократно. Таким образом, разработанная модель ишемии глаза кроликов может быть использована для изучения эффективности действия лекарственных препаратов, оказывающих влияние на интенсивность глазного кровотока с возможностью регулирования дозы ишемического фактора без развития побочных эффектов.

Г.И. Кричевская (Москва) рассказала о роли «МНИИ глазных болезней им. Гельмгольца» в развитии офтальмоиммунологии. В докладе «Роль вирусов герпеса 6, 7, 8 типов в офтальмопатологии» Г.И. Кричевская отметила, что вирусы ВГЧ-6, -7, -8 в офтальмопатологии изучено мало. Имеются единичные публикации о заболеваниях глаз различной локализации, ассоциированных с ВГЧ-6 и ВГЧ-8; в литературе сообщалось о неблагоприятной роли ВГЧ-6 при сквозной кератопластике. Целью исследования явилось изучение уровня серопозитивности к ВГЧ-6, -8 и частоты выявления геномов ВГЧ-6, -7, -8 в биоматериалах при заболеваниях глаз разного генеза и локализации. ДНК ВГЧ-6 обнаружена в плазме и клетках роговицы с одинаковой частотой. У пациентов с наличием ДНК ВГЧ-6 в ткани роговицы отмечено затяжное течение заболевания и неблагоприятные исходы кератопластики. Назначение противогерпетической терапии повышало эффективность лечения и скорость эпителизации роговицы. В биоптатах опухолей выявлены ДНК ВГЧ. Спектр вирусных ДНК в лимфомах орбиты, увеальной меланоме и РБ отличается. ДНК ВГЧ-8 обнаружена только у одного пациента с первичной лимфомой орбиты.

Н.В. Балацкая (Москва) сообщила о биологических эффектах агонистов PPARs. Рецепторы, активирующие пролиферацию пероксисом (PPARs) — ядерные транскрипционные факторы из семейства гормональных рецепторов, являются регуляторами экспрессии генов, отвечающих за метаболизм углеводов и липидов. Установлено, что три подтипа рецепторов, которые

Академик РАН, д.б.н. М.А. Островский

Среди слушателей профессор Л.А. Катаргина, профессор В.У. Галимова (Уфа), академик РАН А.Ф. Бровкина

Д.б.н., профессор Н.Б. Чеснокова, д.х.н., профессор Н.Л. Клячко в президиуме заседания «Фундаментально-прикладные исследования в офтальмологии»

К.б.н. Н.В. Балацкая

К.м.н. О.В. Зайцева выступила с докладом «Патогенетически ориентированная профилактика прогрессирования ВМД»

Профессор A. Mayeras (Франция)

Доктор медицины, профессор Карл Эрб (Берлин, Германия)

экспрессируются в клетках нервной и иммунной систем, эндотелии сосудов, также представлены в тканях глаза. Предполагают, что нарушение функций PPARs приводит к развитию онкологических, сердечно-сосудистых, нейродегенеративных заболеваний и хронического воспаления. В «МНИИ глазных болезней им. Гельмгольца» было проведено исследование эффективности фенофибрата трайкор при лечении пациентов с начальной и промежуточной стадиями ВМД. В рамках этой работы была поставлена задача изучить динамику факторов неспецифической иммунной защиты в ходе терапии трайкором у данных больных. Результаты применения фенофибратов (трайкора) в клинике, данные литературы, представляющие доказательства положительных плейотропных системных и локальных эффектов лигандов PPARs в эксперименте, свидетельствуют о лечебном потенциале, указывают на актуальность и перспективность дальнейших исследований механизмов действия синтетических агонистов PPARs как на уровне целого организма, так и на уровне глаза.

Доклад «Изучение секреции нейротрофических факторов 3D-культурой мультипотентных мезенхимальных стволовых клеток лимба глаза человека» представили профессор С.А. Борзенок с соавт. (Москва). Целью эксперимента явилось изучение in vitro способности 3D-культуры мультипотентных мезенхимальных стволовых клеток (ММСК) лимба секретировать нейротрофические факторы NGF и BDNF. 3D-клеточная культура ММСК лимба кадаверных глаз человека способна секретировать фактор роста нервов (ФРН) и нейротрофический фактор головного мозга (НФГМ) на протяжении длительного времени. Уровень секреции нейротрофического фактора (НТФ) прямо коррелирует с количеством клеток, образующих сфероид. Однако увеличение содержания клеток в сфероиде сопровождается потерей их жизнеспособности. Таким образом, сфероиды, созданные по первому способу, являются наиболее оптимальными для обеспечения длительной секреции НТФ. 3D-клеточная культура ММСК может быть использована для безопасной и длительной нейропротекции в лечении глаукомной оптической нейропатии.

С.Р. Меджидова (Баку) дала сравнительную оценку продукции сосудистого эндотелиального фактора роста при макулярном отеке различного генеза. На примерах цилиарного нейротрофического фактора (ЦНТФ) и нейротрофического фактора головного мозга (НФГМ) была изучена возможность оценки содержания нейротрофинов во влаге передней камеры на основе определения их уровня в слезной жидкости у больных с возрастной катарактой. Установлено, что как для ЦНТФ, так и для НФГМ существенные корреляции содержания слезной жидкости (СЖ) и во влаге передней камеры (ВПК) подтверждают правомочность исследований указанных факторов с СЖ в качестве ориентировочного метода оценки содержания во ВПК.

14 октября 2016 года утреннее пленарное заседание на тему «Глаукома как мультифакториальное заболевание, новые подходы к диагностике и лечению» открыл доклад профессора О.А. Киселевой (Москва) «Роль гемодинамики в патогенезе глаукомы». Проведенные исследования позволили докладчику высказать мнение о том, что, несмотря на наличие многочисленных доказательств, понимание значения сосудистых факторов в лечении глаукомы остается ограниченным и требует осторожной интерпретации. Отсутствует метод «золотого стандарта» для измерения кровотока, устройства отображения имеют ограничения и требуют опытного персонала. Сосудистые факторы риска развития и прогрессирования глаукомы остаются в основном изученными описательными исследованиями с точки зрения заболеваемости и распространенности, но не с точки зрения риска развития болезни.

С докладом на тему «Рефракционно-аккомодационные аспекты регуляции офтальмотонуса» выступила д.м.н. Е.В. Карлова (Самара). Изменение офтальмотонуса в результате аккомодации описано давно. Изменение офтальмотонуса в результате аккомодации происходит за счет того, что сокращение цилиарной мышцы вызывает натяжение и растяжение трабекулярной сети, что приводит к усилению оттока водянистой влаги и снижению офтальмотонуса. Остановившись подробно на роли супрахориоидеи в увеосклеральном отточке, докладчик отметила, что система клапанов преобразует разнонаправленные колебания давления в целенаправленное перемещение водянистой влаги в задний отрезок глаза для последующей эвакуации по транссклеральным паравазальным каналам. Результаты морфофункциональных исследований увеосклерального оттока показали, что наружные слои цилиарной мышцы водопроницаемы и не позволяют (в норме) водянистой влаге проникать непосредственно в супрацилиарное пространство. Жидкость попадает в супрахориоидальное пространство в зоне перехода мышцы Брюгге в супрахориоидею. Пластинки супрахориоидеи образуют систему однонаправленных клапанов, обеспечивающих последовательное перемещение водянистой влаги по увеосклеральному пути до заднего полюса глаза. Автор предположила, что снижение ВГД при аккомодации отчасти обеспечивается при существенной роли увеосклерального пути оттока, и более активная аккомодация может способствовать улучшению оттока водянистой влаги и снижению офтальмотонуса.

Еще об одном пути оттока ВГЖ, а именно об увеолимфатическом, доложил профессор В.В. Страхов (Ярославль). Существуют три направления оттока камерной влаги из глаза: синусный, увеальный (увеосклеральный и увеолимфатический), витреальный. Лимфатическая система вносит свой вклад в отток ВГЖ, поэтому термин «увеолимфатический путь оттока» является вполне оправданным, считает профессор Страхов. Движение лимфы обеспечивают два «насоса»: пассивный и активный. Пассивный (внешние движущие силы) — это сокращение окружающих мышц, артериальный пульс, колебание ЦВД, перистальтика, дыхательные движения; активный (внутренние движущие силы) — это деятельность лимфангионов, способных вызывать перистальтическое движение стенки лимфатического сосуда. Механизм лимфодренажа в глазу включает три звена стандартного лимфатического региона: тканевые щели (прелимфатики), лимфатические капилляры цилиарного тела, хориоидеи, область капиллярной сети на границе хориоидеи и склеры, оболочки зрительного нерва и регионарные лимфатические узлы головы и шеи, что позволяет рассматривать данный механизм оттока ВГЖ как отток через протективную (лимфатическую) систему, вероятно, с целью утилизации продуктов метаболизма и клеточной деструкции, отметил докладчик. Далее профессор Страхов подробно остановился на влиянии латанопроста на активацию увеолимфатического пути оттока ВГЖ из глаза и на механизм активации лимфодренажа. Все направления оттока ВГЖ, отметил в заключение В.В. Страхов, представляют единую дренажную систему глаза и функционируют с использованием как активных, так и пассивных инструментов регуляции гидродинамики. При нарушениях оттока контроль ВГД через медикаментозное влияние вполне может рассматриваться как антиглаукомное мероприятие.

О влиянии динамической транскраниальной магнитотерапии и лазерстимуляции на активность

Профессор А.А. Рябцева (Москва), профессор В.В. Страхов (Ярославль), профессор О.И. Лебедев (Омск)

К.м.н. А.Т. Ханджян (Москва), профессор А.С. Измайлов (Санкт-Петербург)

ганглиозных клеток сетчатки и уровень нейротрофических факторов рассказал Т.Г. Каменских (Саратов). По мнению автора, проведение курсов динамической транскраниальной магнитотерапии и лазерстимуляции выявило положительную динамику состояния зрительной системы по сравнению с контрольной группой.

Профессор Е.Н. Иомдина (Москва) в своем докладе сделала попытку ответить на вопрос: «Является ли нарушение структурных, биохимических и биомеханических свойств склеры следствием или возможной причиной возникновения и прогрессирования первичной открытоугольной глаукомы». Комплексные исследования склеры (структурные, биомеханические, биохимические), а также других соединительнотканных структур глаукомного глаза (теноновой капсулы, кожи и хряща век) свидетельствуют о наличии генерализированного поражения соединительной ткани, которое, по мнению авторов, может служить одним из факторов не только прогрессирования ПОУГ, но и возникновения глаукомного процесса.

Дж.Н. Ловпаче (Москва) представила клинический алгоритм ведения пациентов с ПОУГ и дала практические рекомендации лечения больных. Лечение начинается с монотерапии лекарственным средством первого выбора для снижения ВГД. Для равномерного понижения уровня офтальмотонуса в течение суток автор рекомендует аналоги простагландинов и неселективные бета-блокаторы. При хорошей переносимости и эффективности лечение продолжается. Если наблюдается прогрессирование заболевания, уровень целевого давления пересматривается, и врач должен перейти к комбинированной терапии. Назначение следующего (второго) препарата должно привести к дополнительному снижению уровня ВГД не менее чем на 15%. Пересмотр целевого ВГД следует проводить регулярно, особенно при выявлении отрицательной динамики. У пациентов с развитой и далеко зашедшей стадиями глаукомы, а также у молодых пациентов с манифестацией заболевания целесообразен более агрессивный подход к снижению ВГД, возможно, с применением максимальной комбинации препаратов, отдавая предпочтение фиксированным комбинациям.

Профессор Карл Эрб (Германия) выступил с докладом «Бесконсервантная терапия больных с глаукомой и глазной гипертензией».

«Новые свойства известных препаратов: и снова простагландины» — тема доклада, с которым выступила профессор А.А. Рябцева (Москва). Особое внимание в докладе было уделено преимуществам латанопроста (Ксалатана) по сравнению с аналогичными лекарственными препаратами.

О месте нейропротекции в лечении глаукомы доложил профессор И.Б. Алексеев (Москва). В настоящее время, отметил докладчик, ВГД является единственным фактором риска глаукомы, поддающимся успешной коррекции, однако далеко не во всех случаях для развития глаукомы необходимо повышение ВГД; развитие заболевания часто происходит на фоне так называемого «нормального» давления, и несмотря на «контролируемое» ВГД. Ключевым фактором развития глаукомы является повреждение аксонов. Нарушение аксонального транспорта приводит к уменьшению (потере) нейротрофинов, необходимых для полноценного функционирования клетки, а также нарушается транспорт других жизненно важных веществ. Нейропротекция при глаукоме — это терапия, направленная на предотвращение прогрессирования оптической нейропатии, которая сохраняет зрительные функции с помощью механизмов, не связанных со снижением ВГД. Цель нейропротекции — поддержание (восстановление) жизнеспособности; возврат к исходной функции; поддержание исходной функции. Важнейшая задача нейропротекции — «заставить» клетки вернуться к исходной функции. Одним из препаратов для использования в качестве нейропротекторов является ретиноламин. Ретиноламин — это цитомедин, способствующий сохранению регуляторных механизмов межклеточного взаимодействия в виде синтеза тканеспецифичных белков. Одной из насущных проблем является адресная доставка ретиноламина к структурам, в первую очередь страдающим от глаукомы, и на сегодняшний день она пока не решена.

О 35-летнем пути эволюции интрасклерального микродренирования в своем докладе рассказал профессор С.Ю. Астахов (Санкт-Петербург).

С докладом «Возможности минимизации объема сочетанной хирургии глаукомы и катаракты» выступил профессор О.И. Лебедев (Омск). Недостатками двухэтапного подхода являются: необходимость дополнительной операции; увеличение сроков реабилитации и нетрудоспособности; двойная психологическая травма пациента; более высокие экономические затраты. В 2009 году появились сообщения о снижении ВГД после ФЭК на глаукомном глазу, и снижение давления зависело от полученной послеоперационной рефракции. В последние годы большинство офтальмохирургов склоняется к одномоментному подходу в хирургическом лечении катаракты и глаукомы в силу медицинских и экономических причин, при этом используются различные методики антиглаукомных операций и различные зоны их выполнения. Далее профессор Лебедев представил методику определения факторов прогнозируемой офтальмогипертензии в послеоперационном периоде, при этом в баллах оценивались степень выраженности псевдоэксфолиативного синдрома, плотность ядра хрусталика по Буратто, оценивалось состояние сердечно-сосудистой системы (уровень АД, его стабильность, нарушение ИБС с нарушением ритма, инфаркт или инсульт в анамнезе), а также стадия глаукомы. Учет факторов риска позволяет правильно выбрать тактику хирургического лечения больных катарактой и глаукомой. Проведенные исследования позволили автору сделать вывод о том, что при минимальных факторах риска достаточно проведение только ФЭК, что сводит к минимуму объем хирургического вмешательства. При повышенных факторах риска можно проводить одномоментно НГСЭ и ФЭК. При высоком риске хирургическое лечение целесообразно проводить в два этапа (НГСЭ, затем ФЭК) с целью профилактики декомпенсации ВГД в послеоперационном периоде.

Об особенностях психосоциальной адаптации пациентов с глаукомой доложила профессор В.У. Галимова (Уфа). Факторами риска развития психических расстройств у больных ПОУГ являются: наличие психопатических черт личности в анамнезе; низкий социальный уровень; неблагоприятное микросоциальное окружение; неблагоприятное течение ПОУГ; предстоящая антиглаукомная операция; дополнительные психические травмы; наличие сопутствующей соматической патологии; внезапная потеря зрения или его резкое снижение; молодой возраст потери зрения. Цель исследования заключалась в детальном изучении психологических особенностей больных глаукомой, особенностей их реагирования на различные стимулы, а также в разработке и анализе эффективности новых подходов к психофизиологической реабилитации больных. Исследовались характерологические особенности личности (методика Т. Лири), специфика реагирования на болезнь (тест ЛОБИ), выраженность социальных проблем, связанных с заболеванием (опросник Сердюка). По специально разработанным анкетам исследовали представления больных о своей болезни, способах, факторах и критериях лечения, а также динамические характеристики самооценки собственного состояния. Особое внимание у больных глаукомой уделяется отработке правильных навыков зрения, разработке и соблюдению индивидуального режима зрительных нагрузок. В зависимости от потребностей и стоящих задач возможны три организационных формы реабилитационного процесса: консультативно-обучающая («быстрый» результат); учебно-тренировочная («стабилизация» результата); автономно-развивающая («устойчивый успех»). Проведенные исследования показали, что пациенты с глаукомой имеют свои психологические особенности и специфику реагирования на болезнь. Применение психофизической коррекции способствует достижению более устойчивых результатов лечения как в ближайшие послеоперационные сроки, так и в отдаленном периоде. При правильном подходе к реабилитации больных глаукомой с применением методов психофизической коррекции можно изменить отношение пациента к своей болезни и добиться улучшения как самочувствия пациента, так и улучшения зрительных функций.

«Структурные изменения ДЗН в мониторинге глаукомы» — тема доклада, представленного А.Н. Журавлевой (Москва). В течение долгого времени в ранней диагностике глаукомы наибольшее значение придавалось диску зрительного нерва, который исследовался как офтальмоскопически, так и при помощи HRT. Сейчас первостепенное значение имеет исследование внутренних слоев макулярной зоны. Поскольку изменения во внутренних слоях характерны для препериметрической стадии глаукомы, актуальность изучения ДЗН сохраняется, т.к. гибель аксонов ганглиозных клеток сетчатки приводит к изменениям в структуре диска. В этапах формирования глаукомной экскавации рассматривают преламинарную часть — это потеря нервной ткани, углубление и расширение экскавации, и ламинарную часть, которая представляет собой потерю соединительной ткани и изменения в решетчатой пластине. Изменения ДЗН при глаукоме — это необратимая потеря аксонов ганглиозных клеток сетчатки и патологическая экскавация. Параметры оценки состояния ДЗН в мониторинге глаукомы включают размеры диска (точное определение границ), профиль экскавации, объем нейроретинального пояска, исследование слоя нервных волокон сетчатки. Для оценки прогрессирования глаукомного процесса по характеру структурных изменений ДЗН и сетчатки, выявляемых при помощи спектральной оптической когерентной томографии, необходима визуализация поперечного сечения диска зрительного нерва и центральных отделов сетчатки с определением толщины слоя нервных волокон и/или комплекса ганглиозных клеток сетчатки (ангио-ОКТ), а также визуализация ДЗН в режиме en-face. Для оценки прогрессирования глаукомного процесса по характеру функциональных изменений ДЗН и сетчатки используется оценка кровотока ДЗН, перипапиллярной сетчатки и выявление зон ишемии (ангио-ОКТ). Большое внимание в настоящее время уделяется определению границ диска зрительного нерва. Новым маркером в определении его границ является мембрана Бруха. Для глаукомы характерны атрофические изменения ДЗН и потеря слоя нервных волокон сетчатки. Уменьшение слоя нервных волокон свидетельствует о достоверном прогрессировании глаукомы, об ухудшении полей зрения. Докладчик обратила внимание, что на самых ранних стадиях глаукомы поражается именно макулярная зона; идентифицирована максимально уязвимая зона макулярного поражения при глаукоме, однако на практике факт поражения макулярной области остается незамеченным, т.к. при периметрии эта область оказывается за пределами тестирования. Повреждения ганглиозных клеток сетчатки при глаукоме инициируются в головке зрительного нерва, о чем необходимо помнить при анализе ДЗН при подозрении на глаукому и при определении ее прогрессирования.

Д.м.н. И.Г. Сметанкин (Нижний Новгород) представил доклад «Влияние узловых образований щитовидной железы на гидро- и гемодинамику глаза». Цель исследования заключалась в изучении влияния компрессии магистральных сосудов шеи у пациентов с узловыми образованиями щитовидной железы на показатели гидро- и гемодинамики глаза. Полученные результаты показали, что узловые образования в щитовидной железе вследствие компрессии магистральных сосудов шеи приводят к нарушению микродинамики глаза. При компрессии магистральных сосудов шеи узловыми образованиями щитовидной железы возникает ухудшение оттока водянистой влаги от глазного яблока, что может служить фактором риска развития вторичной сосудистой офтальмогипертензии. Хирургическая декомпрессия приводит к улучшению показателей гидро- и гемодинамики глаза. Причиной нарушения оттока водянистой влаги может быть затруднение циркуляции, связанное с развитием турбулентности в местах сужения и изменения формы венозных сосудов.

Завершил работу секции доклад Е.В. Мазановой (Москва) «Клинический полиморфизм редких форм детской глаукомы». Врожденная глаукома встречается с частотой — 1 случай на 10-20 тыс. новорожденных, ее удельный вес среди причин слепоты и слабовидения варьирует от 1 до 10%. Клинику заболевания определяет компрессионное воздействие повышенного ВГД на оболочки, зрительный нерв и другие структуры глаза, вызывающее их растяжение, деформацию и патоморфологические изменения. Основными причинами снижения остроты зрения у детей с врожденной глаукомой являются: изменения структуры роговицы — помутнения различной степени; нарушение анатомических пропорций глаза — развитие аномалий рефракции (миопия, астигматизм); развитие глаукомной оптической нейропатии. Сложность диагностики детской патологии заключается в большом разнообразии форм патологии, большом клиническом полиморфизме, сочетанном характере патологии, в возрастных особенностях поведения ребенка. Основным методом диагностики глаукомной оптической нейропатии, помимо стандартных методик, являются морфометрические исследования диска зрительного нерва, включая HRT и ОКТ. Клиническая картина редких форм детской глаукомы зависит от возраста ребенка на момент манифестации заболевания, что обусловлено структурными особенностями детского глаза. Сложность диагностики таких заболеваний определяется разнообразием форм патологии и большим клиническим полиморфизмом изменений глаз, сочетанным (комбинированным) характером патологии. В арсенал методов диагностики необходимо включать высокоинформативные современные методы визуализации.

Первым докладчиком секции «Лазерные технологии в диагностике и лечении офтальмопатологии» стал гость из Франции А. Mayeras. Он выступил с докладом на тему «Наносекундные лазерные импульсы (Ellex 2RT) в лечении возрастной макулярной дегенерации». Представлен новый метод лазерного лечения «сухой» формы возрастной макулярной дегенерации, заключающийся в селективном воздействии лазерного излучения на пигментный эпителий, что способствует более полной и эффективной резорбции ретинальных друз.

Д.С. Мальцев (Санкт-Петербург) выступил с докладом «Навигационная макулярная коагуляция в комбинации с анти-VEGF терапией: прецизионное лечение макулярного отека на «сухой» сетчатке». Основные опции лечения макулярного отека — это интравитреальные инъекции анти-VEGF препаратов и глюкокортикостероидов и лазерная коагуляция. Негативными сторонами интравитреальных инъекций являются кумулятивный риск эндофтальмита; высокая стоимость лечения; подъем ВГД; стероидная катаракта. Негативные стороны лазерной коагуляции — трудности дозирования; «ползущая» атрофия; риск ошибочной коагуляции; недостаточная эффективность и вторичная дистрофия сетчатки. Автор отметил, что лазерная коагуляция — метод, предназначенный преимущественно для стабилизации функционального статуса пациента и в меньшей степени для его улучшения. А в то же время анти-VEGF терапия позволяет повысить функциональные результаты. Комбинированная терапия обладает функциональной эффективностью, схожей с анти-VEGF монотерапией, при этом потребность в инъекциях после загрузочной дозы снижается в 4 раза. Однако лазерная коагуляция на отечной сетчатке приводит к рассеиванию лазерного луча. Лазерная коагуляция отечной сетчатки вызывает затруднения в визуализации лазерных коагулятов вследствие утолщения сетчатки, существенное превышение пороговых энергий воздействия и вызывает формирование коагулятов и хориоретинальных рубцов большого размера. Навигационная макулярная лазерная коагуляция снижает технические трудности МЛК, делает ее более прогнозируемой и безопасной, позволяет точно локализовать лазерное воздействие, дает возможность предварительного получения снимков для последующего планирования. Цель исследования — сравнить планируемый и фактический диаметр коагулятов и требуемую для получения коагулятов энергию лазерного излучения при выполнении МЛК на фоне макулярного отека и после его купирования с помощью анти-VEGF терапии; исследовать площадь и совпадение локализации макулярного отека при его рецидиве после ИВИА. Результаты показали, что навигационная МЛК может быть запланирована и выполнена на фоне полного купирования МО по карте распространения отека, полученной до проведения анти-VEGF терапии. Ее преимуществами являются предсказуемость результата коагуляции, точность локализации зон коагуляции, контроль процесса коагуляции.

Д.м.н. О.А. Киселева

Д.м.н. Е.В. Карлова (Самара)

К.м.н. Ф.Е. Шадричев (Санкт-Петербург)

К.м.н. К.Б. Летникова (Москва)

К.м.н. Д.С. Мальцев (Санкт-Петербург)



К.м.н. А.В. Ардамакова (Москва)

Профессор С.Ю. Астахов (Санкт-Петербург)

Профессор Э.И. Сайдашева (Санкт-Петербург)

К.м.н. Е.К. Педанова (Москва)

Профессор А.С. Измайлов (Санкт-Петербург) рассмотрел некоторые вопросы применения лазерной коагуляции в лечении ДМО. По данным исследования RESTOR, лазер неплохо работает на тонкой сетчатке при небольшом отеке; при толщине сетчатки, приближающейся к 400 мкм, лазер начинает отставать от группы, где применяются ингибиторы ангиогенеза; при отеке сетчатки более 400 мкм лазер работает заметно хуже. Однако анализ количества инъекций за 3 года показывает, что в группе, где начиналось лечение с лазера, количество инъекций в два раза меньше. Сегодня в России успешно применяется схема, при которой при плоском отеке сетчатки применяется лазер; если отек высокий, более 400 мкм, добавляются инъекции ингибиторов ангиогенеза или глюкокортикоида и только после уплощения сетчатки проводится лазерное лечение.

Доклад «Технология оптоакустического мониторинга селективной лазеркоагуляции тканей хориоретинального комплекса» от группы авторов сделала А.В. Ардамакова (Москва). В последние 10-15 лет существует тенденция поиска технологии лазерного воздействия на структуру глазного дна в направлении повышения безопасности и снижения побочных эффектов. «Субпороговая» лазеркоагуляция получила развитие в начале 2000-х годов; для нее характерно отсутствие офтальмоскопически видимых изменений на глазном дне, при этом по своей терапевтической эффективности вмешательство не уступало классической лазеркоагуляции, после проведения которой нередко возникали осложнения, среди которых — парацентральные скотомы, субретинальный фиброз, субретинальная неваскуляризация и т.д. Концепция «субпороговой» лазеркоагуляции основана на постулате, что полезный эффект лазеркоагуляции может быть достигнут при мощности облучения, не вызывающего появления видимого ожога и связанного с ним риска нежелательного повреждения ткани. «Субпороговые» технологии лазеркоагуляции подразделяются на транспупиллярную термотерапию (ТТТ), собственно «субпороговую» ЛКС и «субпороговую» микроимпульсную ЛКС. Преимущества «субпороговых» технологий ЛК заключаются в минимальной травматичности, безопасности, достаточно высокой терапевтической эффективности, однако существенным тормозом в развитии этих технологий является проблема объективного выбора оптимальных энергетических параметров лазерного излучения. Значительным прорывом в этом направлении стал предложенный в начале 2000-х годов метод использования оптоакустического мониторинга температуры хориоретинального комплекса в процессе проведения вмешательства. Идея метода заключается в том, что, помимо терапевтического лазера, встроенного в коагулятор, добавляется зондирующий лазер с такой же длиной волны. Система устроена таким образом, чтобы лучи обоих лазеров попадали в одну точку, что дает возможность с помощью оптоакустического эффекта зондированием определять состояние ткани в процессе коагуляции. При этом зондирующий лазер не оказывает терапевтического эффекта, но его импульсы генерируют акустические волны, регистрируемые пьезоэлектрическими датчиками. В результате изменения температуры меняются характеристики оптоакустического импульса: амплитуда, форма и время регистрации, которые используются для контроля коагуляции. В ходе работы по этой методике было исследовано семь хориоретинальных образцов и был получен оптоакустический ответ. Дальнейшая разработка, апробация и внедрение в клиническую практику технологии оптоакустического мониторинга температуры тканей ХРК и дозы облучения в процессе лазерной фотокоагуляции позволят существенным образом снизить количество послеоперационных осложнений, повысить безопасность и терапевтическую эффективность проводимых лазерных вмешательств, а также расширить возможности их практического применения.

Ф.Е. Шадричев (Санкт-Петербург) остановился на вопросе лазеркоагуляции при болезни Гиппеля. Болезнь Гиппеля — изолированная капиллярная гемангиома сетчатки (ретинальный ангиоматоз); болезнь Гиппеля-Линдау — в сочетании с поражением других органов. Болезнь Гиппеля-Линдау характеризуется аутосомно-доминантным типом наследования и развитием различных опухолей и кист в центральной нервной системе и других внутренних органах. Частота встречаемости — 1:36000. Основными способами лечения являются лазерная коагуляция и брахитерапия. Далее докладчик представил результаты лечения пациентов с болезнью Гиппеля-Линдау. При своевременном выявлении изменений, связанных с заболеванием, эффективным методом лечения является лазеркоагуляция, и потребности в более дорогих и более интервенционных способах воздействия не возникнет.

Доклад Г.Ю. Захаровой (Москва) касался принципов лазерной коагуляции при различных видах ретиношизиса. Ретиношизис объединяет большую группу заболеваний, в основе которых лежит расслаивание сетчатки. Выделяют первичный (приобретенный), при котором расслоение сетчатки происходит между наружным плексиформным и внутренним ядерным слоем, вторичный и наследственный (х-хромосомный), характеризующийся расщеплением в слое нервных волокон. Вторичный ретиношизис может развиться при любом длительно существующем патологическом процессе в глазу: отслойка сетчатки; травматическое поражение глаз; опухоли; ретинопатия недоношенных; паразитарные поражения глаз; диабетическая ретинопатия; факоматозы; воспалительные заболевания. Основным методом лечения ретиношизиса является лазеркоагуляция сетчатки. Однако, несмотря на то что проблема изучается в течение многих лет, на сегодняшний день не существует единого мнения относительно показаний к применению лазеркоагуляции, ее объема и методики проведения. Возможность развития осложнений, и особенно самого тяжелого — непрямого повреждения макулы при массивной лазеркоагуляции на периферии, диктует необходимость проведения адекватной, но щадящей процедуры. Показаниями к лазеркоагуляции первичного ретиношизиса являются наличие разрывов внутренней и/или наружной стенки; прогрессирование ретиношизиса по площади и/или по высоте; киста сетчатки. Показания к лазеркоагуляции при х-хромосомном ретиношизисе: периферический ретиношизис с/или без разрывов стенок; «древовидные» структуры; места прикрепления витреальных шварт к сетчатке.

Е.К. Педанова (Москва) от группы авторов доложила о первых результатах YAG-лазерного витреолизиса на установке Ultra Q Reflex. Помутнениями стекловидного тела в определенный период жизни страдают 7 из 10 человек, при этом чаще это лица молодого трудоспособного возраста. Помутнения имеют значимое влияние на качество жизни и повседневную активность: чтение, вождение автомобиля, работа на компьютере. Вариантами решения проблемы являются наблюдение, хирургическое лечение (витрэктомия), лазерный витреолизис. Технические сложности витреолизиса с использованием стандартных YAG-лазерных установок заключаются в сложности фокусировки прицела в стекловидном теле; в экранировании излучения YAG-лазера осветителем щелевой лампы; требуются большие дозы энергии; существует вероятность повреждения хрусталика и сетчатки; процедура осуществляется только опытными хирургами. В результате этих сложностей технология не получила широкого распространения. Установка Ultra Q Reflex имеет эксклюзивную конструкцию оптической системы, обладает высокой визуализацией структур стекловидного тела, точной фокусировкой; сохраняется суперганнуссовское распределение в пятне. Применение установки обеспечивает необходимый эффект с минимальной энергией и снижение побочных эффектов. Первые результаты YAG-лазерного витреолизиса на установке Ultra Q Reflex у пациентов с витреальными помутнениями

продемонстрировали высокую эффективность в рассечении помутнений стекловидного тела, при этом необходимо соблюдать безопасные расстояния от структур глаза. Эффективность операции зависит от исходного типа помутнений. Необходимо разъяснить пациенту границы возможности метода и потенциальные риски.

Доклад «Возможности ИАГ-лазерной витреальной хирургии у детей на стандартных лазерных установках» от группы авторов представила д.м.н. Н.Н. Арестова (Москва). По мнению авторов, применение витреальной хирургии потенциально возможно при следующих патологических изменениях стекловидного тела у детей: врожденный синдром первичного персистирующего гиперпластического стекловидного тела (ППГСТ); некоторые формы ретинопатии недоношенных (РН); исходы травм, операций, увеитов. Далее Н.Н. Арестова подробно остановилась на опыте применения стандартных комбинированных лазерных установок в витреальных операциях у детей с врожденной, посттравматической, послеоперационной и поствоспалительной патологией СТ. Витреальные операции детям выполнялись только на передней и средней трети СТ, т.к. экспериментально доказано отсутствие негативного воздействия ИАГ-лазера на сетчатку именно при таких операциях. Оптико-реконструктивный и функциональный эффект лазерной витреальной хирургии у детей определяются характером и тяжестью патологии (в рамках функциональных возможностей зрительно-нервного аппарата ребенка); правильным выбором показаний, методических приемов выполнения лазерных вмешательств; строгим соблюдением разработанных безопасных энергетических параметров. В заключение Н.Н. Арестова отметила, что ИАГ-лазерная реконструктивная витреальная хирургия у детей на стандартных лазерных установках является современной эффективной и безопасной неинвазивной альтернативой инструментальной хирургии, необходимо широкое внедрение витреальной хирургии в практику детской офтальмологии.

Выступление от группы авторов д.м.н. Э.И. Сайдашевой (Санкт-Петербург) было посвящено применению лазерных технологий в лечении активной ретинопатии недоношенных (РН) у детей с экстремально низкой массой тела при рождении. Докладчик подчеркнула, что РН — ведущая причина инвалидности по зрению с раннего возраста, новая популяция крайне незрелых младенцев представляет собой группу высокого риска развития тяжелых форм РН. Приоритетным методом проведения лазерного лечения у глубоко недоношенных детей является транспупиллярная лазерная коагуляция сетчатки с помощью налобного бинокулярного офтальмоскопа. Благоприятный исход ЛКС у детей с экстремально низкой массой тела определили сроки и место проведения лечения (незамедлительно после выявления показаний, особенно при ЗАРН и в условиях неонатального центра); собственный многолетний опыт (практические навыки проведения ЛКС + анестезиологическая поддержка у данной категории пациентов); междисциплинарный подход к организации ЛКС позволяет устранить противопоказания к ее осуществлению и минимизировать системные осложнения в послеоперационном периоде. Э.И. Сайдашева особо подчеркнула, что никакие эксперименты в лечении РН (анти-VEGF терапия и др.) недопустимы.

Профессор С.В. Саакян (Москва) представила доклад на тему «Персонализация подходов к лазерному лечению внутриглазных опухолей». Лазеры применяются для лечения меланомы хориоидеи и ретинобластомы, при опухоли кожи век и конъюнктивы, а также при проведении некоторых видов орбитальных операций. Особенностями лазеркоагуляции опухолей являются: проминенция опухолей до 1,5 мм; коагуляты должны перекрываться в черепицеобразном порядке; захват здоровых тканей; достаточная мощность излучения; динамическое наблюдение; при необходимости повторная ЛК или другие методы воздействия. Принцип действия транспупиллярной термотерапии (ТТТ) основан на термическом воздействии на опухоль — нагревании опухоли до 45°; механизм действия — некроз опухоли; проникающая разрушающая способность лазера — около 3 мм. Преимуществами ТТТ являются малая инвазивность; дозированное воздействие на опухоль; визуальный контроль; значительная глубина воздействия; возможность сохранения функций глаза. Показания для ТТТ: проминенция — до 3 мм; максимальный диаметр — до 10 мм; постэкваториальная, центральная, парацентральная локализация; остаточная опухоль после брахитерапии. Мощность — до 900 мвт; экспозиция — 60 сек.; диаметр пятна — от 1,5 до 3 мм, зависит от плотности и пигментации образования. Профессор С.В. Саакян подчеркнула необходимость контроля границы опухоли и важность проведения манипуляций в пределах границ здоровых тканей. Показаниями для ТТТ при ретинобластоме являются малые мультифокальные опухоли с проминенцией до 2,5 мм; юкстапапиллярная или парафовеолярная локализация; отсутствие вторичных осложнений (эндофитный характер роста, геморрагии отслойка сетчатки). Разрушение опухоли с помощью лазерных технологий является эффективным и достаточно надежным методом лечения начальных внутриглазных опухолей и в комбинированном лечении средних новообразований, особенно при соблюдении принципов лечения, подвела итог своему выступлению профессор С.В. Саакян.

А.Е. Богачев (Екатеринбург) рассказал о возможностях кератопластической терапии при эксимерлазерной коррекции зрения с использованием препарата Стиллавит, обладающим как увлажняющим, так и кератопротекторным компонентами.

А.С. Склярова (Москва) от группы авторов представила доклад «LASIK при коррекции аномалий рефракции после успешного хирургического лечения регматогенной отслойки сетчатки (РОС)». Как отметила докладчик, эксимерлазерная хирургия успешно применяется при коррекции различных форм аметропий, в т.ч. индуцированных, используется после сквозной и послойной кератопластик, катарактальной хирургии, радиальной кератотомии. Показаниями к проведению операции LASIK у пациентов, перенесших хирургическое лечение по поводу РОС, являются непереносимость очковой и контактной коррекции индуцированной аметропии, нежелание пациента пользоваться очковой и контактной коррекцией. Противопоказания: неполное прилегание сетчатки; наличие неблокированных разрывов сетчатки; выраженные морфологические и структурные изменения в макуле; наличие витреоретинальной тракции с опасностью рецидива; монофтальм или функциональная неполноценность парного глаза; наличие рецидивов отслойки сетчатки в течение одного года; нестабильность ретинального статуса, признаки локального и/или диффузного пролиферативного процесса, резидуальной отслойки нейросенсорной сетчатки в центральной зоне, а также значимые нарушения структуры нейроэпителия по данным ОКТ в течение одного года; отсутствие стабилизации индуцированных аномалий рефракции и ПЗО в течение одного года; синдром «сухого глаза» тяжелой степени. На основании комплексной оценки клинико-функциональных показателей глаз, прооперированных по поводу РОС, выработан алгоритм зрительной реабилитации пациентов, перенесших операцию по поводу РОС. Доказана безопасность и эффективность эксимерлазерной коррекции миопии и миопического астигматизма методом LASIK у пациентов, перенесших операцию по поводу РОС. Выполнение эксимерлазерной коррекции аметропий методом LASIK у данных пациентов в 98% случаев не оказывает отрицательного влияния на состояние глазного дна. LASIK статистически достоверно повышает НКОЗ за счет снижения значений сферического и цилиндрического компонентов рефракции.

С заключительным докладом на тему «Выбор оптимального метода лечения пациентов с кератоконусом и ятрогенной кератэктазией в зависимости от клинико-функциональных показателей» от группы авторов выступила К.Б. Летникова (Москва). Эктазии роговицы — это группа дегенеративных невоспалительных заболеваний, которая включает первичные эктазии (кератоконус и пеллюцидную маргинальную дегенерацию) и вторичные эктазии (ятрогенные кератэктазии, развившиеся после рефракционных операций). Общим для них является прогрессирующий характер течения и снижение остроты зрения в результате возникновения миопии и нерегулярного астигматизма. Первые признаки эктазии роговицы проявляются в молодом трудоспособном возрасте, прогрессирующий характер заболевания может приводить к значительному снижению зрительных функций и, как следствие, качества жизни. К признакам прогрессирования эктазии роговицы относятся: снижение некорригированной остроты зрения и остроты зрения с максимальной коррекцией; увеличение сферического и цилиндрического компонентов рефракции; выявление патогномоничных признаков эктазии роговицы при биомикроскопии; увеличение кривизны передней и задней поверхностей по данным кератотопографии; истончение роговицы невоспалительного характера. При кератоконусе I-III стадий и ятрогенной кератэктазии (если позволяет толщина роговицы) проводится кросслинкинг роговичного коллагена; при непереносимости контактной коррекции, кератоконусе I-III стадий, ятрогенной кератэктазии (если позволяет толщина роговицы) проводится имплантация ИРС, Myoring; при невозможности использовать вышеописанные методы, при кератоконусе III-IV стадий и ятрогенной кератэктазии с рубцовыми помутнениями проводится кератопластика.

Хочется отметить секцию молодых ученых «Современные методы диагностики и лечения в офтальмологии». Эта дискуссионная площадка, на которой начинающие ученые-офтальмологи представляют свои работы, отвечают на вопросы старших коллег, является для многих молодых специалистов хорошим стартом в будущую профессиональную жизнь.

В рамках конференции были проведены заседание профильной комиссии по офтальмологии и детской офтальмологии при Экспертном совете Министерства здравоохранения Российской Федерации; сателлитные симпозиумы, выставка офтальмологического оборудования и инструментария, лекарственных препаратов от ведущих отечественных и зарубежных фирм-производителей.

Конец года — время подводить итоги, в том числе и научной работы. В настоящее время все научные направления развиваются достаточно динамично. Ежегодно появляется множество новых оригинальных идей, теорий, заслуживающих самого пристального внимания научной общественности.

IX Российский общенациональный форум «РООФ – 2016» — замечательная возможность представить результаты своей научной работы, ознакомиться с опытом коллег, построить планы на предстоящий год.

Материал подготовила
Лариса Тумар

Фото Сергея Тумара
и оргкомитета конференции

ОКТ с функцией ангиографии (RS-3000 AngioScan)

Сателлитный симпозиум, организованный компанией «МД Вижн»

Председатели: профессор В.В. Нероев, профессор М.М. Шишкин, Д.О. Колесников.

Впервый день IX Российского общенационального офтальмологического форума «РООФ – 2016» состоялся сателлитный симпозиум компании «МД ВИЖН» — эксклюзивного дистрибьютора компании Nidek, Япония в России и СНГ на тему «ОКТ с функцией ангиографии (RS-3000 AngioScan)». Открыл симпозиум профессор В.В. Нероев, который, в частности, отметил, что компания «МД Вижн» на протяжении многих лет развивает активное сотрудничество с различными лечебными учреждениями страны. Компания завоевала уважение и зарекомендовала себя с самой лучшей стороны. Техника, поставляемая компанией на российский рынок, соответствует мировым стандартам и отвечает самым высоким требованиям. Тема, касающаяся применения ОКТ в офтальмологической практике, стала практически рутинной, и даже в самых отдаленных регионах РФ этот метод находит достаточно широкое применение. Результаты, получаемые с помощью ОКТ, значительно улучшают эффективность работы, особенно в диагностике сложнейших заболеваний, требующих принятия рациональной тактики лечения.

Профессор В.В. Нероев, профессор М.М. Шишкин, Д.О. Колесников

Доктор Даниэла Бакерини (Италия)

С докладом выступила доктор Даниэла Бакерини, ведущий специалист в области визуализации структур сетчатки с использованием оптической когерентной томографии, в том числе ОКТ-ангио. Докладчик отметила, что во Флоренции профессор Риццо возглавляет группу исследователей, широко применяющих этот метод в своей работе. ОКТ-ангиография постепенно вытесняет традиционный метод флюоресцентной ангиографии. В своем докладе доктор Д. Бакерини коснулась принципов использования ОКТ и ОКТ-ангио, роли этих методов в диагностике важнейших заболеваний сетчатки, а также рассказала об исследованиях, в которых применялся томограф RS-3000 AngioScan.

В последние годы наблюдалось значительное развитие метода оптической когерентной томографии, и в настоящее время, помимо визуализации структурных изменений, ОКТ-ангиография позволяет проводить регистрацию функциональных изменений сосудов сетчатки. Традиционная спектральная ОКТ ограничивает возможности клинициста при распознавании некоторых заболеваний сетчатки, в то время как метод ОКТ-ангио дает возможность визуализировать сосудистые структуры сетчатки. В настоящее время флюоресцентная ангиография является «золотым стандартом» в диагностике многих заболеваний сетчатки, но он основан на инъекции красителя (флюоресцеина или индоцианина зеленого) в сосудистое русло сетчатки, что позволяет визуализировать сосудистое русло, однако краситель может вызвать нежелательные побочные эффекты; вследствие повышения проницаемости сосудов возможен выход пигмента за пределы сосудистого русла. Кроме того, флюоресцентная ангиография дает возможность визуализировать только поверхностные слои, тогда как более глубокие слои сосудистого сплетения остаются недоступными для визуализации.

В чем различие между флюоресцентной ангиографией и ОКТ-ангиографией? Оба метода представляют собой методы визуализации высокого разрешения, позволяющие визуализировать сосудистые структуры, при этом в отличие от флюоресцентной ангиографии метод ОКТ-ангиографии не предусматривает применение инъекций красителя и является неинвазивным методом. ОКТ-ангиография регистрирует кровоток, при этом движение крови по сосудам представляет собой контрастную среду. Движение крови по сосуду вызывает контрастность сигнала, субтракционные методы позволяют увидеть движение. ОКТ-ангиография позволяет видеть только движущуюся структуру, которая представляет собой кровь. В настоящее время разработано большое количество методов визуализации, основанных на фазовых, амплитудных методах анализа и на их комбинации, при этом применяются достаточно сложные алгоритмы построения изображения. Новые методики обеспечивают более стабильный сигнал, более высокую разрешающую способность и высокое качество картинки. ОКТ-ангиография основана на декорреляции сигналов, полученных в определенный промежуток времени, что позволяет визуализировать срезы сетчатки по слоям и движение крови по сосудам. ОКТ-ангиография обеспечивает визуализацию не только морфологических структур, но и функциональных изменений в режиме реального времени. В случае слишком медленного или слишком быстрого течения крови по сосудам качество сигнала падает, и хороший сигнал декорреляции обеспечивается, только если скорость кровотока находится в определенных пределах. Размер получаемого изображения — 256x256 пикселей, при этом производится сегментация различных слоев сетчатки с построением трехмерного куба, затем куб разделяется на срезы, соответствующие анатомическим слоям сетчатки. В результате получается высококачественное изображение анатомического слоя сетчатки, позволяющее обнаружить патологические изменения. Таким образом, традиционная флюоресцентная ангиография позволяет визуализировать как поверхностные, так и глубокие сосудистые структуры, наличие серьезных анатомических изменений, и только ОКТ-ангио способна выявить минимальные функциональные изменения как в поверхностных, так и в глубоких сосудистых сплетениях сетчатки. Важным представляется исследование поверхностных и глубоких сосудистых сплетений по отдельности. Это объясняется тем, что эти сплетения могут вовлекаться в различные патологические процессы, и с точки зрения ранней диагностики важно разграничить патологию поверхностного и глубокого сосудистого сплетения. При проведении традиционной ангиографии исследователь получает двухмерное изображение, в то время как ОКТ-ангиография позволяет получить трехмерную картинку; при этом можно фокусироваться на определенных анатомических участках для их более тщательного изучения. ОКТ-ангиография дает возможность получить точное изображение сосудов сетчатки без введения пигмента. На сегодняшний день ОКТ позволяет изучать только область заднего полюса глазного яблока, т.е. зона обследования пока ограничена. Кроме этого, при использовании данной технологии могут наблюдаться визуальные артефакты, и компания Nidek уделяет большое внимание разработке алгоритмов, исключающих визуализацию артефактов.

Даниэла Бакерини отметила, что исследовательская группа, в которой она работает, использует прибор AngioScan RS-3000 Advance, позволяющий проводить ОКТ-ангиографию. Использование прибора значительно сокращает время получения изображения, дает возможность получить трехмерную карту сетчатки. Важнейшей функцией прибора является возможность продолжительного наблюдения за пациентом, видеть динамику патологического процесса. Высокое качество изображения обеспечивается самым современным сканирующим лазерным офтальмоскопом. Прибор позволяет исследовать различные участки сетчатки размером от 3x3 мм до 9x9 мм с возможностью получения значений плотности капилляров. Метод ОКТ-ангио позволяет построить корреляции между морфологическими и функциональными изменениями, связанными с нарушением зрения.

Далее доктор Бакерини представила несколько клинических случаев и начала с возрастной макулярной дегенерации. В настоящее время на основе традиционной флюоресцентной ангиографии и ОКТ-ангиографии была разработана новая классификация ВМД: патология пигментного эпителия (40% случаев); субретинальный тип; интраретинальный тип; смешанный тип. Флюоресцентная ангиография дает непрямую визуализацию сосудов; ОКТ-ангио обеспечивает прямую визуализацию сосудистой структуры, в том числе с оценкой кровотока, что дает возможность получить функциональную оценку сосудистого русла. Метод позволяет получить морфологическую характеристику неоангиогенеза сосудов сетчатки. При влажной ВМД ОКТ-ангиография является интересным, перспективным методом, позволяющим визуализировать неоваскуляризацию сосудов сетчатки, а также получить паттерн сосудистых изменений сетчатки и диагностировать как активные формы, так и субклинические или «спящие» формы хориоидной неоваскуляризации. В диагностике влажной формы ВМД роль ОКТ-ангиографии еще до конца не изучена. Доктор Бакерини представила сложный случай патологической миопии с признаками метаморфопсии. ОКТ-ангиография позволила увидеть формирование ламеллярного дефекта, визуализировать характерные гломерулярные структуры сосудистого русла, расширение мембранных структур сетчатки. ОКТ-ангиография позволяет также диагностировать центральную серозную хориоретипатию — типичные изменения сетчатки с образованием филаментных структур вновь образованных капилляров. Диабетическая ретинопатия сопровождается развитием патологических изменений, которые трудно визуализировать при помощи традиционной офтальмоскопии. ОКТ-ангио обеспечивает визуализацию расширения фовеолярной зоны, вовлечение поверхностного сосудистого сплетения, формирование микроаневризм в капиллярах и отслойку сетчатки. При диабетическом макулярном отеке при в-сканировании можно видеть вовлечение глубокого сосудистого сплетения, образование характерных кист в толще сетчатки, а также области затемнения, связанные с нарушением кровотока. Нарушение перфузии капилляров сопровождается развитием ишемии структур сетчатки. При пролиферативной диабетической ретинопатии при проведении ОКТ-ангио можно визуализировать формирование новых сосудов в поверхностном сосудистом сплетении; хорошо визуализируются капилляры; можно видеть формирование препапиллярной неоваскулярной мембраны, связанной с диабетической ретинопатией; окклюзию крупной вены сетчатки; хорошо заметны очаги нарушения перфузии как в поверхностном, так и в глубоком сосудистом сплетении. При этом, как отметила докладчик, можно проводить измерения участков нарушенной перфузии.

Таким образом, метод ОКТ-ангиографии позволяет визуализировать неоваскуляризацию сосудистого слоя сетчатки; диагностировать поражения сетчатки, связанные с сахарным диабетом; визуализировать участки нарушенной перфузии.

Интересным направлением применения метода ОКТ-ангиографии является диагностика врожденных заболеваний. Далее докладчик представила случай формирования ангиоидных полосок — редкого заболевания, которое может осложняться наличием хориоидной неоваскуляризации. ОКТ-ангиография с использованием в-сканирования позволяет визуализировать различные изменения структур сетчатки, например, хориоидную неваскуляризацию в пределах пигментного эпителия сетчатки, формирование зрелых сосудов, отсутствие межсосудистых анастомозов, что позволило диагностировать «спящую» форму хориоидной неоваскуляризации. Еще одним наследственным заболеванием, о котором упомянула доктор Бакерини, является болезнь Беста или окулярная дистрофия, проявляющаяся у пациентов в детском возрасте. При ОКТ-ангиографии хорошо видны характерные изменения структур сетчатки, напоминающие яичный желток; в другом случае ОКТ-ангио позволила видеть осложненное течение хориоидной неваскуляризации, отягощенной болезнью Беста.

Еще одним направлением в применении ОКТ-ангиографии является диагностика пигментного ретинита. Было получено большое количество фенотипов пигментного ретинита. ОКТ-ангио позволяет хорошо видеть изменения пигментного эпителия, визуализируются хориоидные сосуды, которые при использовании флюоресцентной ангиографии видны хуже.

Хорошие результаты дает применение ОКТ-ангио при диагностике болезни Старгарта, которая представляет собой наследственный случай атрофической макулопатии. При наложении изображения, полученного при проведении микропериметрических исследований, и ангиоскана можно получить корреляции между морфологическими и функциональными изменениями.

При ювенильном ретиношизисе применение ОКТ-ангиографии позволяет визуализировать формирование кистозной макулопатии с образованием характерных лучистых структур.

Доктор Бакерини привела примеры использования ОКТ-ангиографии в диагностике нарушений витреоретинального интерфейса. Стало возможным получать мультимодальные изображения, значительно облегчающие работу хирурга.

Подводя итог своему докладу, Даниэла Бакерини еще раз напомнила, что метод ОКТ-ангиографии позволяет диагностировать различные заболевания сетчатки, однако отметила, что необходимо продолжать накапливать опыт визуализации морфологических структур сетчатки. Возможно, данный метод позволит получить дополнительную информацию для разработки системы прогностических факторов течения различной патологии сетчатки.

Материал подготовил
Сергей Тумар

Фото Сергея Тумара

Визуализация в офтальмологии

Сателлитный симпозиум, организованный при поддержке компании **Stormoff group of companies**

Во вступительном слове модератор симпозиума, к.м.н. Ю.А. Арефьева, обратила внимание, что на Российском общенациональном офтальмологическом форуме «РООФ – 2016» проблеме визуализации посвящено четыре симпозиума, что свидетельствует об огромной популярности и значимости этой темы. Видимо, ближайшее будущее российской офтальмологии немыслимо без широкого внедрения в ежедневную практику врача-офтальмолога методов фотобиомикроскопии и оптической когерентной томографии.

С первым докладом на тему «Фотобиомикроскопия» выступил С.В. Вострухин (Москва). Он поделился результатами работы по фотофиксации во время биомикроскопии, выполненной под руководством профессора В.П. Еричева. Значение щелевой лампы, благодаря которой появился метод биомикроскопии, трудно переоценить. С.В. Вострухин рассказал об истории создания щелевой лампы. До 1891 года не существовало устройств для осмотра глаза под большим увеличением; доктора пользовались зеркалом с центральным отверстием, лупой и источником освещения — лампой или свечой. В 1891 году на Гейдельбергском офтальмологическом конгрессе был представлен прибор под названием «бинокулярный роговичный микроскоп» — достаточно сложное в исполнении и обращении устройство. Через несколько лет микроскоп был усовершенствован и внешне стал напоминать современный прибор. В 1911 году в приборе стали использовать дополнительный источник освещения, особенностью которого стала диафрагма с центральным щелевым отверстием, с тех пор прибор стал называться «щелевая лампа». В 1932 году Гольдман усовершенствовал устройство, и с тех пор щелевая лампа практически без изменений «дожила» до сегодняшнего дня. В основе прибора лежат бинокулярный микроскоп, источник освещения, соединенные на одной оси, что значительно облегчило пользование; в качестве устройства управления стал использоваться джойстик. До 1965 года фотофиксации не существовало, доктора делали зарисовки глазной патологии. В 1965 году компания Carl Zeiss выпустила на рынок первую фотощелевую лампу — щелевую лампу, соединенную с помощью делителя с фотокамерой. В настоящее время компании-производители в своем ассортименте имеют большое количество разнообразного фотооборудования: фотощелевые лампы, фотоблоки для обычных щелевых ламп, насадки на окуляр, позволяющие использовать мобильный телефон, а также оборудование, имеющее в качестве источника освещения ксеноновую фотовспышку. Сейчас ведутся работы над автофокусировкой для достижения полной автоматизации процесса фотофиксации.

Далее С.В. Вострухин представил иллюстрированное руководство «Фотобиомикроскопия», которое окажет практическую помощь офтальмологам в освоении технологии фотобиомикроскопии.

О современных возможностях ОКТ-ангиографии рассказал профессор Салван Рассам (Великобритания). ОКТ-ангиография представляет собой оптические томограммы структур глаза, сделанные с высоким разрешением. Доктор Рассам подробно остановился на принципах, лежащих в основе получения изображений при проведении ОКТ-ангиографии. До недавнего времени, отметил докладчик, о состоянии тканей глазного дна можно было судить по данным флюоресцентной ангиографии (ФАГ) и ангиографии с индоцианином зеленым. ОКТ-ангиография позволяет получить снимок сосудистой системы глаза, зафиксированный в очень короткий промежуток времени. С помощью ОКТ-ангиографии можно получить данные об анатомии сосудов, оценить функциональность сосудов, наличие перфузии и появление новых сосудов; однако нельзя получить данные о движении крови в динамике. Полное представление о движении крови по сосудам можно получить с помощью мультимодального подхода, с применением как традиционной ангиографии, так и ОКТ-ангио. ОКТ-ангио позволяет визуализировать циркуляцию в сосудах сетчатки и хориоидеи; получить трехмерное изображение, из которого можно выделить на различных слоях двумерные изображения, чего нельзя сделать при использовании традиционной ангиографии. ОКТ-ангио является неинвазивной методикой, не требующей введения красителей, и позволяет избежать связанных с этим рисков. ОКТ-ангио — быстрая методика, ее проведение требует от 2 до 20 секунд, в то время как традиционная ангиография занимает до 30 минут. Кроме того, ОКТ-ангио

Профессор А.В. Мягков, профессор Н.И. Курышева, профессор Салван Рассам, доктор Ева Ланкенау

дает возможность избежать помех, возникающих в результате изменений оптических сред, таких как катаракта; позволяет получить четкие, контрастные изображения мелких сосудистых структур глазного дна. Традиционная ОКТ обеспечивает такое качество изображений только на ранних стадиях процедуры, после чего начинается просачивание красителя, которое скрывает мелкие детали сосудистой структуры. На первых порах применения ОКТ-ангио врачи критиковали методику, т.к. она давала возможность исследовать небольшую площадь сетчатки; в настоящее время усовершенствованные приборы позволяют сканировать сетчатку в пределах 30 мм по ширине. Далее профессор Рассам подробно остановился на клинических случаях патологии сетчатки, которые были диагностированы с помощью метода ОКТ-ангиографии.

В заключение докладчик выразил надежду, что ему удалось убедить аудиторию в том, что ОКТ-ангиография является более быстрым и более безопасным методом диагностики по сравнению с традиционными методами и подчеркнул, что в своей клинической практике он фактически отказался от использования ангиографии с индоцианином зеленым. «Я очень горд тем, что принимаю участие в процессе эволюции этой технологии исследования», — отметил в заключение профессор Салван Рассам.

Доклад на тему «Оптическая когерентная томография в оценке ретинального и хориоидального кровотока у пациентов с центральной серозной хориоретинопатией» сделала С.И. Жукова (Иркутск). Проблема центральной серозной хориоретинопатии актуальна и далека от разрешения. Заболевание проявляется серозной отслойкой пигментного и нейроэпителия сетчатки, возникающей в результате нарушения барьерной и насосной функции ретинального пигментного эпителия. ЦСХР широко распространена в мире, занимает третье место среди заболеваний заднего полюса после возрастной макулярной дегенерации и диабетической ретинопатии. Лечение носит временный, симптоматический характер. Основными методами диагностики являются офтальмоскопия, флуоресцентная ангиография и оптическая когерентная томография. Внедрение новых технологий, отметила С.И. Жукова, значительно расширяет диагностические возможности: визуализация в режиме en-face позволяет получить плоскостное изображение отдельных слоев сетчатки с учетом кривизны заднего полюса, точно локализовать отслойку, определить ее площадь и высоту. При острой ЦСХР продолжительность заболевания не превышает трех месяцев; на флуоресцентной ангиографии выявляются точки ликеджа, по локализации которых возможно проведение фокальной лазеркоагуляции. Отслойка нейроэпителия может быть как изолированной, так и сочетаться с отслойкой ретинального пигментного эпителия. При хронической ЦСХР — продолжительность заболевания более трех месяцев — наблюдается диффузный ликедж флуоресцеина, который соответствует распространению участков атрофии пигментного эпителия. Выявленные изменения, являясь классификационными и прогностическими критериями различных форм ЦСХР, определяют алгоритм диагностики и эффективность лечебных мероприятий, а также функциональный прогноз заболевания. ОКТ позволяет выявить степень и характер альтернативных изменений, объективно оценить высоту и распространенность отслойки НЭС и РПЭ. Визуализация в режиме en-face и «ангио» значительно расширяет возможности локализации патологических изменений сетчатки и хориоидеи. Высокая чувствительность и специфичность ОКТ-ангиографии в отношении неоваскулярного компонента в ряде случаев может быть достойной альтернативой ФАГ.

С докладом «ОКТ-ангиография в диагностике глаукомы» выступила профессор Н.И. Курышева (Москва). Докладчик отметила крайнюю неудовлетворенность глаукоматологов уровнем развития диагностики глаукомы, однако за последнее десятилетие произошел «явный прорыв», и в настоящее время оптическая когерентная томография высокого разрешения стала одним из главных методов как для ранней диагностики заболевания, так и для определения прогрессирования глаукомы. При выполнении ОКТ в центре внимания офтальмолога находится диск зрительного нерва, средняя толщина слоя нервных волокон сетчатки для диагностики структурных изменений, толщина и прогиб решетчатой мембраны склеры. За последние 5-6 лет существенную роль в диагностике глаукомы стала играть макулярная область. По данным литературы, исследование толщины ганглиозного слоя макулы пригодно для ранней диагностики и для определения прогрессирования глаукомы. Макула имеет большое значение не только потому, что в ней расположено значительное количество ганглиозных клеток (аксонов) зрительного нерва, но и потому, что с этой зоны, а именно: в нижних отделах макулы и в нижних отделах перипапиллярной зоны, начинается глаукомный процесс. Появление ОКТ-ангиографии, позволяющей исследовать глазной кровоток, вызвало дискуссию, может ли исследование кровотока помочь в диагностике глаукомы. ОКТ-ангиография позволяет исследовать кровоток как в самом ДЗН, так и в перипапиллярной сетчатке; плотность сосудистого русла по квадрантам на глубину 100 мкм. Профессор Н.И. Курышева привела клинические примеры исследований диска зрительного нерва, кровотока в макуле, толщины хориоидеи, перфузионного давления, показатели центрального допплеровского картирования, цель которых заключалась в определении наиболее информативных показателей в ранней диагностике глаукомы, что позволяет дифференцировать больных с разными стадиями заболевания. Докладчик выделила два показателя ОКТ-ангиографии, имеющие важное значение в диагностике: плотность капиллярной сети в ДЗН и в перипапиллярной сетчатке (объединенный показатель) и плотность капиллярной сети в макуле — фовеа-парафовеа (объединенный показатель). При этом удалось определить пограничные значения, позволившие дифференцировать больных с начальной глаукомой от здоровых лиц и больных с продвинутыми стадиями от больных с начальной глаукомой для обоих показателей. Была отмечена высокая корреляционная связь между плотностью капиллярной сети и функциональными и структурными изменениями, в частности, корреляция между снижением плотности капилляров в перипапиллярной сети и уменьшением слоя нервных волокон и дефектом полей зрения при развитой глаукоме. Для раннего выявления глаукомы наиболее информативной стала макулярная зона — снижение плотности сосудов фовеа-парафовеа, при этом структурные изменения еще почти не наблюдаются — поля зрения нормальные. Важными для мониторинга глаукомы являются структурные параметры: объем фокальных потерь, толщина слоя нервных волокон в нижне-височном секторе. Завершая свое выступление, профессор Н.И. Курышева подчеркнула, что метод ОКТ-ангиографии «кажется перспективным как в ранней диагностике заболевания, так и в определении ее прогрессирования, но, наверное, мы стоим еще в начале пути, будет выполнено много работ на эту тему, чтобы определить, будет ли ОКТ-ангиография самостоятельным методом, методом № 1 в диагностике глаукомы или будет выполнять роль вспомогательного метода».

Профессор А.В. Мягков (Москва) сделал доклад «ОКТ переднего отрезка глаза при подборе контактных линз индивидуального дизайна». Активное использование хирургических методов коррекции зрения приводит к росту количества пациентов с индуцированными аметропиями; расширение возможностей диагностики патологии переднего отрезка глаза, а также возникновение симптомов дезадаптации вследствие увеличенной зрительной нагрузки влияют на выбор средств коррекции. Современными методами оценки посадки контактных линз являются комфорт, острота зрения, биомикроскопия, кератотопография, биомикроскопия с электронной регистрацией данных, оптическая когерентная томография. ОКТ используется для оценки посадки края мягких контактных линз и его воздействия на роговицу и бульбарную конъюнктиву. ОКТ позволяет определить подвижность контактной линзы. При нерегулярных роговицах широкое применение получили склеральные линзы большого диаметра, и важное значение имеет влияние края линзы на бульбарную конъюнктиву. Важную роль играет контроль ОКТ при применении склеральных контактных линз после имплантации интрастромальных колец при кератоконусе; после имплантации MioRing; при эктазии после ЛАСИК. Далее профессор А.В. Мягков привел несколько клинических случаев контроля переднего отрезка глаза с использованием ОКТ при различных видах патологии роговицы. При кератоконусе оптическая когерентная томография позволяет определить расстояние между контактной линзой и поверхностью нерегулярной роговицы с тем, чтобы не допустить прямого контакта линзы с роговицей в зоне кератоконуса.

Подводя итог своему выступлению, А.В. Мягков подчеркнул, что контактная коррекция зрения выходит на новый уровень развития, и внедрение новых современных методов визуализации будет способствовать ее совершенствованию и расширению области применения.

О новом взгляде использования ОКТ в операционной рассказала доктор Ева Ланкенау (Германия). Развитие технологии ОКТ позволило глубже взглянуть на патогенез различных заболеваний; разработать ряд новых показаний для выполнения ряда хирургических вмешательств. ОКТ дает возможность наблюдать в динамике состояние пациентов после проведенных операций. В 2010 году на Всемирном съезде офтальмологов в Берлине была представлена камера ОКТ, встраиваемая в операционный микроскоп, для интраоперационного проведения томографии. Камера разработана компанией OPMedT. Основная задача разработки интраоперационной ОКТ заключалась в возможности «заглянуть» под толщу ткани во время операции. Наглядной иллюстрацией использования данного подхода может служить клинический случай с выраженным помутнением ткани по поводу бельма роговицы. При непрозрачной роговице метод помогает хирургу определить центр глазного яблока, кривизну роговицы, глубину передней камеры. ОКТ-камера подключается к оптической системе микроскопа; фокусировка камеры синхронизирована с фокусировкой окуляров микроскопа и регулируется хирургом ножной педалью; движением ноги хирург меняет направление скана, фокусировку. С помощью системы touch screen меняются параметры сканирования; изображение томограммы проецируется в каждый окуляр микроскопа; данные сканирования записываются; камера обеспечивает сканирование как переднего, так и заднего сегмента глаза. Камера работает в средней зоне с длиной волны 840 нм; глубина сканирования — 3,0 мм, что составляет среднее расстояние от роговицы до радужки; скорость сканирования — 10 в-сканов в сек. Далее доктор Ева Ланкенау привела многочисленные клинические примеры применения интраоперационной ОКТ и, подводя итог своему выступлению, обратила внимание, что система iOCT с успехом применяется как при операциях на переднем отрезке глаза, так и на заднем отрезке. Вмешательства на переднем отрезке — хирургия роговицы (различные виды кератопластики), хирургия глаукомы (каналопластика, хирургия ab-interno). При вмешательстве на заднем отрезке глаза iOCT обеспечивает визуализацию эпиретинальных мембран; складок в макулярной области; макулярных отверстий; отслойки сетчатки; Retina Implant.

Материал подготовил ***Сергей Тумар***

Фото Сергея Тумара

Современные технологии катарактальной и рефракционной хирургии

XVII Научно-практическая конференция с международным участием

26-29 октября 2016 года, Москва

Организаторы мероприятия:

Министерство здравоохранения Российской Федерации, Общество офтальмологов России, ФГАУ «МНТК «Микрохирургия глаза» им. акад. С.Н. Федорова» Минздрава России.

> стр. 1

(стабилизированная миопия высокой степени; простой, сложный миопический, смешанный и послеоперационный астигматизм; высокая анизометропия; непереносимость очковой и контактной коррекции), так и противопоказания (тяжелые общесоматические заболевания; острые и хронические заболевания глаза и его придатков; патологические состояния роговицы; прогрессирующая миопическая болезнь; монофтальм). Подытожив выше-упомянутое, докладчик выделил достоинства межслойной кератопластики: интактная оптическая зона; управляемость рефракционным эффектом; отсутствие глубоких надрезов роговицы; простота и доступность операции. Д.м.н. С.Б. Измайлова (Москва) поделилась 10-летним опытом имплантации роговичных сегментов в лечении прогрессирующих кератэктазий. Опыт МНТК «Микрохирургия глаза» доказал высокую эффективность данного вида оперативного вмешательства, а четкое соблюдение критериев отбора и профессионализм хирургов являются залогом достаточной безопасности. Выявленное дифференцированное по силе воздействие на эктазированную и интактную области роговицы служит основанием для имплантации одного либо двух сегментов. Доказанное воздействие на заднюю поверхность роговицы в смысле ее уплощения служит основанием для разработки новых моделей сегментов с принципиально иной формой основания.

Профессор М.М. Бикбов (Уфа) выделил характерные черты эволюции кросслинкинга роговицы. Докладчик отметил, что, оставаясь патогенетически обоснованным методом лечения эктатических заболеваний роговицы, кросслинкинг роговицы применяется при различных стадиях заболевания. Отдаленные результаты показывают, что наиболее эффективным протоколом остается «Дрезденский». Однако и модифицированные методы показывают достаточную эффективность. Этот факт должен учитываться при выборе протокола. Разработка новых растворов, манипуляции с эпителием роговицы, применение новых методов рибофлавина и изменение параметров обучения позволяют усовершенствовать методику для достижения более безопасного и эффективного кросслинкинга роговицы. Усовершенствование технической базы и разработка новых устройств позволят расширить показания к применению кросслинкинга при различных заболеваниях фиброзной оболочки глаза.

А.С. Мистрюков (Москва) представил динамику угла Каппа после лечения кератоконуса методом локального кросслинкинга. Основные пункты выводов, обобщающие результаты исследований, докладчик сформулировал следующим образом: в результате локального кросслинкинга происходит смещение рефлекса Пуркинье, следовательно, изменение угла Каппа и анатомических осей глаза. Угол Каппа значительно меняется в первые 3 месяца, причем пик изменений приходится на ранний послеоперационный период. Фактором, влияющим на изменение остроты зрения, является постепенная сферизация центральной зоны роговицы. Вследствие значительных флуктуаций угла Каппа, а также иррегулярности и степени астигматизма, не рекомендуется прибегать к рефракционным вмешательствам в первые 3 месяца после операции. Необходимы дальнейшие исследования с увеличением числа обследуемых и более длительным периодом наблюдения для определения степени стабильности результатов метода.

Профессор А.М. Чухраёв, генеральный директор «МНТК «Микрохирургия глаза» им. акад. С.Н. Федорова»

Председатель Московской городской думы А.В. Шапошников вручает памятные часы профессору А.М. Чухраёву по случаю 30-летия основания «МНТК «Микрохирургия глаза» им. акад. С.Н. Федорова» Минздрава РФ

Профессор Б.Э. Малюгин, организатор и идейный вдохновитель конференции «Современные технологии катарактальной и рефракционной хирургии»

Д.м.н. С.Б. Измайлова, профессор Ю.Ю. Калинников (Москва)

Профессор И. Соломатин (Латвия), профессор Б.Г. Князер (Израиль)

Д.м.н. О.Г. Оганесян, профессор Н.П. Паштаев (Чебоксары)

Профессор В.К. Зуев, профессор С.Ю. Анисимова (Москва)

Е.Н. Вишнякова (Калуга) в своем выступлении дала оценку эффективности и безопасности роговичного кросслинкинга при лечении кератоконуса на приборе UV-X 2000 (IROC, Швейцария).

Доклад «Имплантация интрастромального кольца: недостатки и преимущества» представил Э.Л. Усубов (Уфа). Механизм уплощения роговицы посредством MyoRing, схожий с эффектом интрастромальных сегментов, позволяет изменить радиус кривизны роговицы. Однако формирование кармана диаметром 9 мм открывает возможности для изменения позиции кольца в случае некорректной его установки. Формирование кармана, наличие цельного кольца обеспечивает увеличение прочности качеств роговицы, сопоставимые с увеличением ее толщины до 800 мкм. Таким образом, имплантация роговичного кольца имеет ряд преимуществ, выражающихся в эффективном уплощении роговицы, повышении остроты зрения и возможности комбинирования с кросслинкингом роговицы практически без нарушения целостности эпителия. Однако повреждение оптической зоны роговицы, несовершенство номограмм требует улучшения методики, обладающей схожими преимуществами.

Стандартная методика имплантации колец MyoRing (A. Daxer) подразумевает в каждом случае имплантацию кольца в интрастромальный карман диаметром 9,00 мм, сформированного на конкретно заданной глубине 300 мкм, что не учитывает индивидуальной толщины роговицы пациента. Нет сведений о возможности изменения диаметра и глубины интрастромального кармана и их влияния на биомеханические свойства роговицы. М.В. Синицын (Чебоксары) дал сравнительный анализ отдаленных клинико-функциональных результатов имплантации интрастромальных колец MyoRing со стандартной и оптимизированной технологии с применением фемтосекундного лазера у пациентов с кератоконусом II и III стадии (по классификации Amsler-Krumeich). Применение оптимизированной технологии имплантации колец по сравнению со стандартной позволяет в большей степени улучшить биомеханические свойства роговицы (ФРР, КГ) и уменьшить риск протрузии кольца.

После заседания состоялась демонстрация операций эндотелиальной кератопластики с использованием фемтосекундного лазера. Операции провел профессор Б.Э. Малюгин.

Заседание «Современные технологии сквозной и послойной кератопластики в лечении инвалидизирующей патологии роговицы» открыл профессор Н.П. Паштаев (Чебоксары), очертив исторические аспекты фемтосекундного сопровождения хирургии роговицы, докладчик поделился опытом применения фемтосекундных технологий в Чебоксарском филиале МНТК. На сегодняшний день в филиале представлены следующие технологии: фемтоЛАЗИК (выполнено

Профессор А.Д. Чупров (Оренбург), д.м.н. С.Ю. Копаев (Москва)

Профессор Н.Э. Темиров (Ростов-на Дону), профессор В.В. Егоров (Хабаровск)

Профессор Н.П. Пивоваров (Италия), профессор Ю.Б. Слонимский (Москва)

6610 процедур); имплантация роговичных сегментов (574); фемтоСКП (280); фемтоГППК (25); фемтокросслинкинг (126). Использование фемтосекундного лазера в хирургии роговицы существенно улучшает технологию миопического и гиперметропического ЛАЗИК, облегчает формирование каналов для имплантации сегментов, упрощает процедуру сквозной и послойной кератопластики. Обеспечивает высокую безопасность и эффективность хирургического лечения.

Профессор Б.Э. Малюгин представил и сравнил технологии ПДМ и ЗАПК, которые обязательно должны входить в арсенал офтальмохирурга. По предварительным данным, разница результатов двух вариантов техники не существенна. Требуются контролируемые исследования для получения более точных данных.

С докладом «Доктор, что Вы мне посоветуете: DSEK, DMEK или… ?» выступил д.м.н. О.Г. Оганесян (Москва). Руководствуясь собственным опытом, докладчик предельно четко сформулировал свои предпочтения. Вероятность реакции отторжения при DMEK в 20 раз меньше, чем при СКП, и в 15 раз меньше, чем после DSEK. Показатели несостоятельности и репозиции после DMEK снижаются с опытом. DMEK значительно снижает частоту стероидной катаракты и глаукомы, благодаря сохранению кратности и продолжительности стероидной терапии. DMEK обеспечивает достижение потенциального visus за минимальный срок с максимальным сохранением архитектоники роговицы с минимальным индуцированием аметропий. Для DMEK можно использовать пострефракционный материал и делать большее количество трансплантаций. При афакии, плохой визуализации, высокой миопии, авитрии, неподходящем донорском материале, а особенно при комбинации этих факторов, необходимо использовать DSEK. Если хирург владеет DMEK, если пациент молодой, зрение не ниже 0,3, а второй глаз после DMEK видит 0,1 или выше, то операцией выбора может служить DMET.

На сегодня в России проблема лечения пациентов с патологией роговицы остается крайне сложной. По данным EBAA, в 2015 г. было проведено 74 623 консерваций роговиц и выполнено 72 465 операций по замене роговицы. В РФ ежегодно проводится 2500-3000 таких операций. Причинами низких показателей являются: особенности законодательной базы РФ, отсутствие доступного легитимного донорского материала; практическое отсутствие доступных глазных банков; недостаток соответствующего хирургического опыта; сложности финансирования кератопластических операций.

С докладом «DSAEK: наш опыт применения и отдаленные результаты» выступила А.В. Шипунова (Москва). Докладчик дала оценку эффективности использования

Профессор М.М. Бикбов (Уфа)

Профессор М.Д. Пожарицкий (Москва)

К.м.н. Д.Д. Дементьев (Москва)

«Материала для восстановления роговицы» (АЙЛАБ), подготовленного для лечения пациентов с эндотелиальной дисфункцией роговицы. Использование «Материала» позволяет добиться высокого уровня прозрачного приживления ткани и рефракционных результатов при низком риске реакции тканевой несовместимости даже в условиях амбулаторной хирургии. Отработанная технология выполнения операции и наличие подготовленного материала должны способствовать распространению технологии среди хирургов в регионах России.

С.К. Демьянченко (Калуга) рассказала о возможностях Femto LDVZ8 для формирования ультратонкого трансплантата при задней послойной кератопластике. Femto LDVZ8 позволяет формировать ультратонкие трансплантаты толщиной до 90 мкм и экстремально тонкие трансплантаты толщиной 70-50 мкм. Трансплантат исходной толщины 50 мкм обладает достаточным потенциалом выживаемости после проведения задней послойной кератопластики. Получение трансплантата толщиной 50 мкм сопряжено с высоким процентом потери донорского материала.

В выступлении Е.А. Малютиной (Москва) была дана оценка результатов проведения центрального десцеметорексиса у пациентов с эндотелиальной дистрофией Фукса. Повышение клинико-функциональных результатов и восстановление прозрачности роговицы было достигнуто в 64,7% случаев. Дальнейшие исследования будут направлены на выявление категории пациентов, которой будут показано проведение данной методики хирургического лечения.

Заседание завершилось демонстрацией видеозаписей сложных и нестандартных случаев в хирургии роговицы. Всего было представлено 9 фильмов.

Рабочий день конференции завершил круглый стол «Современные тенденции развития кератопластики в РФ». В работе круглого стола приняли участие профессор М.М. Бикбов, профессор И.А. Искаков, профессор Ю.Ю. Калинников, профессор Б.Э. Малюгин, профессор К.Б. Першин, профессор М.Д. Пожарицкий. В ходе дискуссии обсуждались организационные и медико-технологические аспекты проблемы.

27 октября утреннее заседание «Современные методы интраокулярной коррекции и новые модели ИОЛ» открыл доктор из Великобритании С. Сринивасан. Он представил результаты европейского многоцентрового исследования ИОЛ с небольшим отверстием для коррекции пресбиопии.

Ж-П. Розенбаум (Франция) познакомил с многоцентровым исследованием монофокальной торической ИОЛ и результатами упрощенного векторного расчета в клиниках Франции.

Л.В. Жежелева (Москва) раскрыла клинический потенциал применения торических ИОЛ у пациентов с катарактой после радиальной кератотомии. Цель проведенного исследования — оценить эффективность применения торических интраокулярных линз с целью коррекции астигматизма у пациентов с катарактой после радиальной кератотомии. Докладчик отметила, что при планировании имплантации торических ИОЛ пациентам с катарактой после РК необходимо обязательное проведение кератотопографического исследования с целью оценки анатомо-топографических особенностей оперированной роговицы, определение значений общей преломляющей силы роговицы и оси астигматизма для проведения максимально корректных расчетов. При наличии высокой степени иррегулярности роговицы послеоперационный рефракционный эффект является менее предсказуемым, имеет место наличие остаточного астигматизма, трудно поддающегося экстраокулярной коррекции. Значение остаточного астигматизма значительно ниже исходного уровня, что позволяет получить более высокие зрительные функции при имплантации торических ИОЛ по сравнению с монофокальными. Основная цель имплантации мультифокальных ИОЛ различного технологического дизайна — обеспечение высокой остроты зрения на различных дистанциях без дополнительной коррекции.

О.В. Тонконогий (Хабаровск) дал анализ функциональных результатов имплантации ИОЛ Lentis Comfort при факоэмульсификации возрастной катаракты. Данная модель ИОЛ гарантирует оптимальное качество зрения вследствие отсутствия дисфотопсий в поле зрения оперированных глаз.

А.А. Замыров (Киров) проанализировал отдаленные результаты имплантации сферических ИОЛ Rayner у пациентов с роговичным астигматизмом. Сфероторические ИОЛ Rayner обладают высокой ротационной стабильностью в отдаленные сроки наблюдения. Докладчик отметил увеличение степени общего астигматизма к 1 месяцу с последующим снижением до исходного к 18 месяцам после операции.

Г.В. Сороколетов (Москва) оценил клинико-функциональные результаты имплантации факичной интраокулярной линзы «ФИОЛ-3» у пациентов с миопией высокой степени. Отверстие в оптической части «ФИОЛ-3» позволяет не выполнять колобому радужки, обеспечивая естественную циркуляцию внутриглазной жидкости. Конструктивные особенности «ФИОЛ-3» позволяют проводить ее имплантацию в цилиарную борозду, диаметр которой меньше размера факичной ИОЛ до 0,4 мм без появления эффекта избыточного выстояния ФИОЛ.

И.Г. Власов (Калуга) дал сравнительную оценку результатам имплантации мультифокальных ИОЛ Ascrysof IQ Restor +2,5 Ascrysof IQ Restor+3,0 и их комбинированную билатеральную имплантацию у пациентов после факоэмульсификации. Полученные результаты показывают перспективность билатеральной имплантации Ascrysof IQ Restor +2,5 в доминантный глаз и Ascrysof IQ Restor+3,0 в недоминантный глаз после факоэмульсификации катаракты для пациентов, ведущих активный образ жизни, желающих максимально снизить необходимость очковой коррекции в послеоперационном периоде.

С предварительными результатами имплантации эспандера капсульного мешка хрусталика (ЭКМХ) и ИОЛ выступил С.Л. Кузнецов (Пенза). Проведенные исследования подтверждают эффективность применения ЭКМХ в интраокулярной коррекции в плане восстановления параметров КМХ профилактики его фиброза и предотвращения ВК. Метод не оказывает влияния на положение ИОЛ в КМХ, но в то же время позволяет при необходимости, используя пространство между имплантатами, провести дополнительную коррекцию положения линзы в КМХ путем ее смещения по оптической оси или вокруг нее, а также дополнительно имплантировать или заменить ИОЛ без удаления первичного имплантата.

О.В. Фомина (Москва) представила доклад на тему «Исследование в динамике функции контрастной чувствительности (ФКЧ) пациентов на фоне интраокулярной коррекции афакии мультифокальной линзой с градиентной оптикой». После имплантации мультифокальной градиентной ИОЛ ФКЧ имела типичный вид с максимальным значением в области средних частот и снижением показателей в области высоких частот. При фотопических условиях отмечается умеренное снижение ФКЧ на низких и высоких пространственных частотах, при мезопических условиях отмечается более выраженное снижение ФКЧ с положительной динамикой в течение года наблюдения.

Возможность получения высокой остроты зрения на различном расстоянии после удаления мутного или прозрачного хрусталика является интересной и перспективной проблемой современной офтальмологии. Катаракта — одно из наиболее часто

Участники конференции

Susanne Wittwer (Hoya), Soichiro Motono (Hoya), представители компании «Серджикс» Анна Рудашова, Марк Мышалов

Профессор Roberto Bellucci (Италия)

Профессор Х.-П. Хауг (Германия)

Рина Сети (Индия)

Профессор Ж.-П. Розенбаум (Франция)

Профессор С. Сринивасан (Великобритания)

Профессор Н.Э. Темиров (Россия), профессор Bekir Sitki Aslan (Турция), Simonetta Morselli (Италия)

Профессор Vladimir Pfeifer (Словения), О.Б. Дрягина (Москва)

Профессор Thomas Kohnen (Германия), Eva-Maria Kohnen (Германия)

встречающихся глазных заболеваний, ослабление и утрата аккомодации — удел каждого человека, достигнувшего определенного возраста. Целью работы Н.Н. Темирова (Ростов-на-Дону) является анализ клинического применения мультифокальных ИОЛ с ротационной асимметричной оптикой и малой степенью аддидации (1,5 дптр) Lentis Comfort (модели LS-313 MF15) в коррекции афакии различного генеза.

Завершил утреннее заседание А.А. Верзин (Москва). Он представил доклад «ИОЛ Федорова-Захарова: 50 лет интраокулярной коррекции».

В лекционной сессии приняли участие Р. Чионни (США) и Т. Осика (Япония). Доктор Р. Чионни прочитал лекцию «Хирургия катаракты при нарушении связочного аппарата хрусталика». Лекция была организована при поддержке ASCRS. Т. Осика выступил с докладом «Катарактальная хирургия в осложненных случаях».

Демонстрация «живой хирургии» транслировалась из операционных залов МНТК с использованием ультрасовременного катарактального комплекса от «Алкон Фармацевтика». Оперирующие хирурги — профессор Б.Э. Малюгин, профессор В.Н. Трубилин, к.м.н. Н.П. Соболев — демонстрировали высокий класс хирургической техники. «Живая хирургия» сопровождалась интерактивным опросом участников заседания. Вопросы были сформулированы следующим образом: «Сколько операций по поводу катаракты вы выполняете?»; «Ваш выбор центрации капсулорексиса»; «Как вы оцениваете свой хирургически индуцированный астигматизм при разрезе 2.2 мм и т.д.?» Такого рода сессии, безусловно, имеют большое практическое значение для офтальмохирургов.

Работу второго дня конференции завершил дискуссионный клуб «Что? Где? Когда? И самое главное — каким образом?»

Дискуссионный клуб был срежиссирован оргомитетои конференции. Вел заседание д.м.н. С.В. Костенев. В роли «знатоков» выступили: д.м.н. И.А. Мушкова (капитан команды), профессор Э.Н. Эскина, профессор В.М. Шелудченко, профессор И.Б. Медведев, профессор К.Б. Першин и профессор С.И. Анисимов. К удовольствию аудитории Рефракционный дискуссионный клуб практически повторил культовую интеллектуальную телеигру. В течение одной минуты команда из шести игроков при помощи мозгового штурма искала правильный ответ на присланный вопрос участников конференции. За правильный ответ очко получала команда «знатоков», за неправильный — команда докладчиков. Победила команда «знатоков». Вопросы прислали И. Барекет (Израиль), Н.В. Майчук (Москва), И.А. Топорков (Новосибирск), О.А. Костин (Новосибирск), С.В. Милова (Московская область), И.А. Ремесников (Казахстан). В качестве примера приведу один из вопросов: «Это перманентное украшение, как и культовая игра-стратегия, возникло под впечатлением от бессмертного произведения американского фантаста Фрэнка Герберта и объединяет канцелярские принадлежности и нашу с вами замечательную профессию». «Знатоки» и «докладчики» за правильные ответы получали подарок — бюст С.Н. Федорова.

28 октября утреннее заседание было посвящено особенностям тактики хирурга при осложненной катаракте.

Профессор С.Д. Стебнев (Самара) сообщил об эффективности использования зрачкового дилататора «кольцо Малюгина» в проведении высокотехнологичной амбулаторной хирургии осложненных катаракт. В последние годы широкое распространение получил монолитный имплантат для интраоперационной дилатации зрачка «кольцо Малюгина». 3,1-10,8% пациентов с осложненными катарактами имеют узкие ригидные зрачки, а наличие псевдоэксфолиативного синдрома увеличивает этот процент до 40,2. Причинами узких зрачков могут быть перенесенный увеит и иридоциклит; оперированная глаукома; посттравматические синехии; длительное применение аниглаукоматозных препаратов, псевдоэксфолиативный синдром. Далее докладчик поделился результатами в послеоперационном периоде. У 20 пациентов (87%) зрачок принял правильную округлую форму с сохранением диафрагмальной функции. У 2 пациентов (13%) зрачок полностью не восстановил свою округлую форму, что не повлияло на косметический и функциональные результаты. Использование зрачкового дилататора «кольцо Малюгина» обеспечивает возможность проведения в амбулаторных условиях высокотехнологичной хирургии осложненных катаракт в сочетании с узкими ригидными зрачками.

Е.А. Иванова (Томск) доложила об особенностях хирургического лечения осложненных катаракт у пациентов с периферическими увеитами. 93 пациента (171 глаз) были прооперированы по поводу осложненной катаракты с периферическим увеитом. Была проведена ультразвуковая факоэмульсификация катаракты с имплантацией акриловой гидрофобной ИОЛ. Цель исследования — выделить и определить частоту интраоперационных осложнений при факоэмульсификации осложненной катаракты у пациентов с периферическим увеитом. При планировании оперативного лечения необходимо обязательное обследование крайней периферии сетчатки; следует провести пред-и послеоперационное купирование воспаления (НПВС, ГКС, лазеркоагуляция, криокоагуляция).

И.Г. Трифаненкова (Калуга) считает, что использование фемтосекудного лазера на этапах выполнения заднего капсулорексиса у детей является эффективной, безопасной и контролируемой технологией. Дифференцированный подход к выбору метода хирургического вмешательства, основанный на данных предоперационных диагностических исследованиях, использование высокотехнологичной техники проведения операции позволяют минимизировать количество интраоперационных осложнений и снизить частоту слепоты и слабовидения с детства.

Е.В. Егорова (Новосибирск) в своем выступлении представила 3 типа витреолентикулярного интерфейса (ОКТ). Состояние витреолентикулярного интерфейса влияет на контакт задней капсулы хрусталика с ИОЛ, развитие вторичной катаракты; эффективность первичного заднего капсулорексиса. Полученные данные исследования дают дополнительную информацию для выбора оптимального дизайна и материала ИОЛ, для расширения показаний к использованию ВКК.

З.В. Катаева (Екатеринбург) представила метод фиксации ИОЛ к радужной оболочке при псевдоэксфолиативном синдроме с дефектом цинновой связки менее 180°. Предлагаемый метод позволяет надежно зафиксировать комплекс ИОЛ, капсульное кольцо, капсульный мешок, избегая поздних дислокаций и повторных вмешательств. Данный метод требует проведения дальнейшего наблюдения и долговременного анализа.

Европейское Общество катарактальной и рефракционной хирургии в рамках совместного проекта с Обществом офтальмологов России под председательством профессора Р. Белуччи (Италия) и профессора Б.Э. Малюгина провели лекционно-образовательный курс «ESCRS Academy». Курс был разбит на два блока вопросов. Были представлены сложные и нестандартные случаи в хирургии катаракты. Темы для обсуждения по первому блоку были сформулированы следующим образом: «Закрытоугольная глаукома», «Псевдоэксфолиативный синдром», «Узкий зрачок», «Микроинвазивная хирургия глаукомы», «Белые катаракты», «Подвывих хрусталика». Лекторы: Б. Аслан (Турция), Б.Э. Малюгин, С. Марселли (Италия), Е. Мруква-Каминек (Польша), В. Пфайфер (Словения). По второму блоку вопросов выступили: Р. Белуччи (Италия), З. Наги (Венгрия), Т. Конен (Германия), С. Сринивасан (Великобритания), С. Марселли (Италия). Темы второго блока: «Предшествовавшая кератерефракционная хирургия», «Сложные случаи при использовании фемтосекудного лазера в хирургии катаракты», «Дислоцированные ИОЛ», «Выраженный астигматизм и хирургия катаракты», «Факичные ИОЛ и катаракта», «Замена ИОЛ». После каждого блока состоялась дискуссия.

Отрадно отметить, что организаторы конференции заинтересованы в профессиональном росте врачей, этим объясняется постоянное приглашение известных зарубежных специалистов на мастер-классы, лекции, семинары для обсуждения злободневных вопросов.

В заключение необходимо отметить, что опыт семнадцати конференций «Современные технологии катарактальной и рефракционной хирургии» подтвердили их эффективность. Представленные новейшие технологии и последние разработки показали широкие возможности развития офтальмологической науки в стране.

Материал подготовила ***Лариса Тумар***

Фото Сергея Тумара

Капитан рефракционно-дискуссионного клуба «Что? Где? Когда?», д.м.н. И.А. Мушкова (Москва)

Знатоки дискуссионного клуба «Что? Где? Когда?»

«Знатоки» и «докладчики» за правильные ответы получали подарок — бюст С.Н. Федорова

Экспертный совет Российского глаукомного общества по проблемам ретинопротекции

4 ноября 2016 года, Израиль, Эйлат

> стр. 1

Астроциты же располагаются преимущественно во внутренних слоях сетчатки. Являясь важной частью гематоофтальмического барьера, они отдают отростки к кровеносным сосудам и нейронам и, как основные производители VEGF, вовлечены в васкуляризацию сетчатки. Астроциты относительно неподвижны и становятся реактивны только в ответ на определенные раздражители, в том числе повышенное ВГД, эксайтотоксичность и ретинальную ишемию. Астроциты, как и клетки Мюллера, имеют механические сенсоры, позволяющие им ощущать движения глаз и другие возмущения сетчатки, например, повышение ВГД. Они, через механосенсорные ионные каналы Ca^{2+}, реагируют на механические силы, вызывая реактивный глиоз, который способен изменить сосудорасширяющую роль астроглиальных клеток, разрушая их сосудистые контакты. Микроглия образует популяцию резидентных макрофагов. В здоровых условиях клетки микроглии обнаруживаются во всех слоях сетчатки глаза. В «активированном состоянии» морфология клеток более амебовидная, и они демонстрируют псевдоподии. Микроглия выполняет специализированные иммунные задачи, отвечая на специфические стимулы секрецией цитокинов и нейротрофических факторов, устанавливает тесную связь с нейронами и другими клетками таким образом, что они способствуют ремоделированию нейрональных цепей, элиминируют остатки клеток и разрушенных синапсов. Ответ микроглии на местные повреждения зависит от присутствия внеклеточного АТФ и включает в себя специфическое распространение отростков клеток микроглии на поврежденный участок. Этот механизм был назван «эффектом паука» (паук в середине сети отвечает на вибрацию, вызванную «злоумышленником», и перемещается к месту, где находится добыча, после чего возвращается к состоянию «бдительности» в середине сети). Глиальные клетки, имея внутренние сигнальные системы, играют важную роль в иммунитете, ангиогенезе и нейропротекции. Однако, несмотря на то что нейроглия реагирует на травмы в качестве части защитного механизма для восстановления гомеостаза, при ее нарушениях — эти клетки сами становятся элементами патогенеза. Это значит, что на необъятном поле патогенеза первичной глаукомы появился новый «игрок» — «нейроглия», причем в универсальном амплуа защитника и нападающего одновременно. В сложившейся ситуации как никогда актуальна нейропротекторная защита антагонистами глутамата, блокаторами Ca^{2+} каналов, антиоксидантами, агонистами α2-адренергических рецепторов, а также ретинопротекция пептидными биорегуляторами и клеточными технологиями.

Слева направо: к.м.н. А.В. Селезнев (Иваново), к.м.н. С.Ю. Петров (Москва), проф. О.И. Лебедев (Омск), проф. Е.А. Егоров (Москва), проф. В.П. Еричев (Москва), проф. В.В. Страхов (Ярославль), д.м.н. И.А. Лоскутов (Москва), к.м.н. Д.А. Дорофеев (Челябинск), д.м.н. Е.Н. Саверская (Москва)

С докладом о «Клинико-фармакологических подходах к базисным основам ретинопротекции и механизмах действия ретинопротекторов пептидной природы» выступила профессор кафедры фармации Института медико-социальных технологий Е.Н. Саверская (Москва). Долгое время глаукома рассматривалась как мультифакториальное нейродегенеративное заболевание, характеризующееся прогрессирующей оптиконейропатией, патологическими изменениями полей зрения и гибелью ганглиозных клеток сетчатки. Сегодня о глаукоме начинают говорить как о патологии со структурно-функциональным повреждением всех нейронов сетчатки. Расстройства микроциркуляции, вероятно, могут быть одним из ведущих компонентов ретинальной ишемии, представляя собой патологическую цепь событий: сужение приводящих артерий, уменьшение перфузионного давления, нарушение реологических свойств крови, капиллярный стаз, возникновение гипоксии, метаболическая дисфункция клеток, гибель клеток сетчатки (апоптоз). Ишемия, с последующей реперфузией сетчатки и головки зрительного нерва (ЗН), приводит к активации глутамат-Ca^{2+} каскада, выбросу провоспалительных цитокинов и образованию свободных радикалов, повреждающих эндотелий и инициирующих расстройства ауторегуляции капиллярного кровотока сетчатки. Ганглиозные клетки сетчатки в условиях ишемии утрачивают толерантность к прежним колебаниям артериального и внутриглазного давления. Процессы ишемии создают сложности в доставке ЛС к поврежденным клеткам сетчатки, т.к. в условиях низкого перфузионного давления через барьеры «кровь-сетчатка» и «кровь-зрительный нерв» процессы обмена не осуществляются, а метаболизм в аксонах идет пассивно за счет диффузии из интерстициальной жидкости макроглиального окружения. Одним из универсальных молекулярных механизмов патогенеза заболеваний сетчатки является окислительный стресс. УФ-спектр видимого света способен инициировать свободнорадикальные реакции и агрегацию клеточных компонентов клеток сетчатки. Нарушение баланса между окислительными и антиоксидантными системами приводит к окислительному повреждению белков, нуклеиновых кислот и, прежде всего, липидов клеточных мембран. Липиды сетчатки по своему составу характеризуются высоким уровнем полиненасыщенных жирных кислот, являющихся основным субстратом перекисного окисления липидов (ПОЛ).

Вышеперечисленные факторы подводят базу под необходимостью в ретинопротекторной терапии. Ее целью при глаукоме является уменьшение явлений дистрофии поврежденных клеток сетчатки и сохранение целостности структур неизмененных элементов. Фармакологические характеристики препаратов ретинопротекторного действия должны иметь специфические точки приложения (рецепторы) в структурах сетчатки, проявлять ретинопротекторную активность с достоверной эффективностью в отношении клеток сетчатки, достигать сетчатки и стекловидного тела в концентрациях, оказывающих ретинопротекторный эффект при использовании в клинических дозировках, и, что особенно важно, ретинопротекторная активность препаратов должна быть доказана клиническими исследованиями в рамках доказательной медицины.

Ретинопротекторные фармакологические эффекты препаратов пептидной природы поддерживают структурный и функциональный гомеостаз клеточных популяций. В целостном организме существует система биологических регуляторов (эндогенные пептиды), переносящих информацию, необходимую для нормального функционирования, развития и взаимодействия клеточных популяций (т.е. для поддержания гомеостаза). Одной из наиболее важных регуляторных функций эндогенных пептидов является ограничение чрезмерной активации свободнорадикальных процессов, прежде всего — ПОЛ, поддержание способности системы антиоксидантной защиты противодействовать окислительному стрессу. Пептиды регулируют процессы, происходящие внутри клеток, при помощи нескольких механизмов: взаимодействия с молекулами ДНК (транскрипционные факторы), при помощи фосфорилирования или дефосфорилирования других белков, при помощи взаимодействия с рибосомой или молекулами РНК (факторы регуляции трансляции), воздействуя на процесс удаления интронов (факторы регуляции сплайсинга) и влияния на скорость распада других белков.

Лекарственные препараты пептидной природы представляют собой низкомолекулярные соединения пара- и аутокринной природы, выполняют функции внутри- и межклеточных мессенджеров, участвуют в переносе информации между группами клеток, регулируют их активность, обладают полифункциональным действием. В частности, Ретиналамин улучшает внутриклеточный синтез белка, регулирует процессы ПОЛ, нормализует функции клеточных мембран, оптимизирует энергетические процессы клеток, улучшает метаболизм тканей глаза. Восстанавливая сетчатку на всех уровнях, Ретиналамин способствует улучшению функции глиальных клеток при дистрофических изменениях, стимулирует фоторецепторы, улучшает функциональное взаимодействие фоторецепторов и пигментного эпителия, ускоряет восстановление световой чувствительности сетчатки.

С докладом «Современные подходы к экспериментально-клиническому обоснованию механизма ретинопротекции при глаукоме» выступил профессор В.П. Еричев. Нейропротекторная терапия — мероприятия, направленные на предотвращение каскада реакций, вызывающих поражение нейронов, а нейропротекция при глаукоме — защита нейронов сетчатки и нервных волокон зрительного нерва от повреждающего действия различных факторов. К нейротрофическим факторам и нарушению их аксонального транспорта относят фактор роста нервов, нейротрофический фактор мозга, нейротрофин-3 и нейротрофин-4/5. При нарушении функций ряда специфических рецепторов (Trk и 75NTR) не происходит связывание рецепторов нейротрофинами, клетки не получают достаточного количества нейротрофинов, не запускаются сигнальные каскады, снижается ответ ганглиозных клеток и клеток Мюллера на стимуляцию и развивается апоптоз. В нарушение глиально-нейрональных взаимодействий вовлечены астроциты диска зрительного нерва, клетки Мюллера и реактивная микроглия. Профессор Еричев также подробно остановился на возможностях изучения апоптоза на экспериментальных моделях глаукомы: лазерная коагуляция трабекулярной сети, инъекция гипертонического раствора в эписклеральную вену, аппликация преднизолона, введение химотрипсина или бетаметазона и др.

Профессор Е.А. Егоров доложил о «Клинических аспектах ретинопротекции в офтальмологической практике». С его точки зрения, нейропротекция — это стратегия лечения болезней нервной системы посредством предотвращения гибели структурно-функциональных элементов нервной ткани. В свою очередь, нейропротекторы влияют на ганглиозные клетки и предотвращают их гибель. Нейропротекция в офтальмологии направлена прежде всего на коррекцию метаболических нарушений, возникающих при глаукоме в головке зрительного нерва. Кроме того, целью лечения является улучшение местной микроциркуляции и трофики тканей, нормализация реологических свойств крови, увеличение основного и коллатерального кровообращения. Пептидные биорегуляторы (цитомедины) — вещества полипептидной природы, полученные из различных органов и тканей (головного мозга, гипоталамуса, костного мозга, селезенки, лимфатических узлов, кровеносных сосудов, легких, печени, вилочковой железы, сетчатки и других). Изучение возможности применения нейропептидов в офтальмологии началось в 1987 году. Преимуществами применения пептидов в офтальмологии являются высокая физиологическая активность, наличие нескольких лигандных групп связывания, обусловливающее полифункциональность фармакологического действия, короткое время жизни, обеспечивающее практически полное отсутствие побочных эффектов. Представителем данного класса является препарат Ретиналамин. Он стимулирует фибринолитическую активность крови, оказывает иммуномодулирующее действие (увеличивается экспрессия рецепторов на Т- и В-лимфоцитах, повышается фагоцитарная активность нейтрофилов), уменьшает деструктивные изменения в пигментном эпителии сетчатки при различных формах дегенерации, модулирует активность клеточных элементов сетчатки, улучшает эффективность функционального взаимодействия пигментного эпителия и наружных сегментов фоторецепторов. Кроме комплексной терапии глаукомы, рекомендован при диабетической ретинопатии, пигментной абиотрофии сетчатки, инволюционных центральных хориоретинальных дистрофий, тромбоза ЦВС и ее ветвей, а также в комплексной терапии травм глазного яблока. Коротко охарактеризовав современные группы ретинопротекторных препаратов, Евгений Алексеевич остановился на результатах Всероссийского скринингового исследования эффективности Ретиналамина в лечении компенсированной открытоугольной глаукомы, где исследуемый препарат продемонстрировал повышение остроты зрения на всех сроках наблюдения, снижение показателей ВГД на всех сроках наблюдения в рамках нормальных значений, расширение границ поля зрения через 1 и 3 месяца после лечения, стабилизацию показателей на всех стадиях глаукомы, больше на 1 и 2 стадиях. Таким образом, нейропротекторное лечение препаратом Ретиналамин следует назначать на всех стадиях глаукомы, улучшение показателей после курса Ретиналамина происходит в течение 3-х месяцев, а наибольшая эффективность нейропротекторной терапии выявляется у пациентов с I и II стадией ПОУГ.

В сообщении на тему «Обзор современных российских и зарубежных клинических рекомендаций по ретинопротекторной терапии офтальмологических заболеваний» С.Ю. Петров подробно осветил современные аспекты терапии препаратами, обладающими нейропротекторной активностью. Было доложено о результатах экспериментальных и клинических исследованиях антагонистов глутамата, нейротрофических факторов, блокаторов Ca^{2+} каналов, антиоксидантов, агонистов α2-адренергических рецепторов, ингибиторов синтазы оксида азота, местных гипотензивных препаратов с эффектом регуляции кровотока, а также о возможностях трансплантации стволовых клеток. Так или иначе, за последние 30 лет у многих препаратов были выявлены свойства нейропротекторов при глаукоме, но до клинических испытаний дошли единицы (бримонидин и мемантин). Экстраполяция экспериментальных данных в клинику сопряжена с рядом проблем: сложность повторения течения заболевания в эксперименте, временные рамки (травма vs хроническое течение), сложность оценки эффекта (гистология vs клиника). Актуальной задачей докладчик считает разработку рекомендаций для экспериментальных и клинических исследований по нейропротекции с мультидисциплинарным подходом. В конце сообщения Сергей Юрьевич остановился на результатах проведенного мета-анализа рандомизированных клинических исследований эффективности и безопасности нейропротекторной терапии глаукомы препаратом Ретиналамин. Авторами работы было проанализировано более 300 статей по заявленной теме и отобрано 9 работ для мета-анализа. В результате были установлены достоверное увеличение остроты зрения, преимущественно в ранних стадиях, тенденция к снижению офтальмотонуса вне зависимости от стадии нейропатии, положительная динамика периметрии по числу сготом и суммарной границы поля зрения и увеличение толщины слоя нервных волокон сетчатки (СНВС) в различные сроки после терапии. Однако в целом работы характеризует разнородность методов и доз препарата, отличающихся от официально рекомендованных, отсутствие единых методов диагностики и сроков обследования и критериев оценки эффективности и низкий уровень статистической обработки, что обуславливает необходимость проведения рандомизированного мультицентрового клинического исследования Ретиналамина в России.

В докладе «Практика назначения ретинопротекторной терапии в условиях хирургического лечения пациентов с сосудистыми заболеваниям сетчатки» И.А. Лоскутов остановился в первую очередь на актуальности современного подхода к балансу между оптимальным уровнем офтальмотонуса и выбором метода лечения. Были продемонстрированы результаты современных международных исследований, касающихся взаимосвязи ВГД и прогрессии глаукомной нейропатии, а также важность ретинопротекторной поддержки.

Доклад «Ретинопротекция на этапах пред- и послеоперационного лечения пациентов с глаукомой» был сделан А.В. Селезневым, доцентом кафедры оториноларингологии и офтальмологии Ивановской медицинской академии. Докладчик представил анализ назначения ретинопротекции при глаукоме в Ивановской области по данным первичной медицинской документации, а также оценку эффективности проводимой ретинопротекторной терапии самими офтальмологами. В качестве терапии в послеоперационном периоде делается выбор в пользу Ретиналамина, Мексидола, витаминотерапии, Семакса, блокаторов кальциевых каналов, Эмоксипина и Цитиколина. Под нейроретинопротекцией большинство врачей понимают улучшение питания сетчатки витаминами и антиоксидантами. Их назначение охватывает пациентов с 2-3 стадией глаукомы. В эффективность терапии в целом офтальмологи верят и проводят ее постоянно.

С докладом «Анализ применения ретинопротекторов на амбулаторном этапе сопровождения пациентов с различной офтальмологической патологией» выступил Д.А. Дорофеев (Челябинск). Докладчик отметил, что именно глаукома является наиболее частой причиной назначения ретинопротекторных препаратов. Однако основанием для назначения терапии в подавляющем большинстве случаев является не состояние пациента, а его желание лечиться.

Интересное сообщение о «Реальной практике назначений ретинопротекторной терапии по данным исследований фармацевтического рынка» сделала ведущий менеджер по медицинскому маркетингу ООО «Герофарм» О.Б. Соловьева. Согласно анализу рынка, Ретиналамин назначается преимущественно при болезнях сетчатки и сосудистой оболочки, Семакс — при глаукоме, Кортексин — одинаково часто при глаукоме, болезнях сетчатки и зрительного нерва, Мексидол и Эмоксипин — при болезнях сетчатки и сосудистой оболочки. В целом за последние 4 года отмечается рост рынка нейропротекторных препаратов, за исключением продаж Эмоксипина.

С подробным «Анализом образовательных программ по фармакотерапии офтальмологических заболеваний в рамках додипломного и последипломного образования врачей» в современных медицинских ВУЗах выступил профессор О.И. Лебедев (Омск), заведующий кафедрой офтальмологии, декан лечебного факультета Омского медицинского университета. Был сделан упор на низкий уровень доступности соответствующей информации на сайтах учреждений. Профессор остановился на перечне профессиональных компетенций (ПК-20), соотнесенных с планируемыми результатами освоения образовательной программы студентами: знать методы лечения и показания к их применению; механизм лечебного действия физиотерапии, показания и противопоказания к ее назначению, особенности проведения; уметь сформулировать показания к избранному методу лечения с учетом этиотропных и патогенетических средств, обосновать фармакотерапию у конкретного глазного больного, определить путь введения, режим и дозу лекарственных препаратов, оценить эффективность и безопасность проводимого лечения; владеть основными врачебными диагностическими и лечебными мероприятиями по оказанию первой врачебной офтальмологической помощи при неотложных состояниях.

Доклад «Применение ретинопротекторных препаратов при лечении глаукомы и приверженность пациентов к терапии в Российской Федерации (проект фармакоэпидемиологического исследования)» профессора Е.Н. Саверской завершил теоретическую часть Совета. Достижения современной медицины последних лет значительно расширили знания о патогенетических аспектах данного заболевания, методах его диагностики и лечения. Современные клинические рекомендации по диагностике и лечению глаукомы базируются на большой доказательной базе и имеют своей основной целью оказать практическому врачу помощь в рациональном выборе тактики медикаментозной терапии пациентов с различными стадиями течения данного заболевания. Вместе с тем среди незрячих лиц старшей возрастной группы инвалидность вследствие глаукомы находится на первом месте, что может косвенно свидетельствовать о нерациональном выборе врачами-офтальмологами лекарственных препаратов как для устранения непосредственных патогенетических факторов, так и для профилактики отдаленных последствий прогрессирования данного заболевания. Общеизвестным является факт существования большого разрыва между рекомендациями и реальной клинической практикой. Зачастую врачи ссылаются либо на незнание о существовании рекомендаций, либо не доверяют им и считают слишком перегруженными информацией. Также на решение в выборе того или иного препарата влияют личный опыт врача, социальные и экономические факторы. В настоящее время данное фармакоэпидемиологическое исследование может стать единственным крупным общероссийским исследованием по изучению реальной практики применения препаратов, обладающих ретинопротекторным действием, у пациентов с глаукомой. Результаты данного исследования позволят выявить проблемы нерационального выбора ретинопротекторной терапии, разработать пути ее оптимизации и увеличить долю пациентов, постоянно получающих ретинопротекторы, что будет способствовать сохранению зрения у пациентов с глаукомой.

В рамках решения дискуссионных вопросов Совет постановил признать ретинопротекцию актуальной проблемой в системе медикаментозной терапии глаукомной оптической нейропатии в России, подготовить проведение экспериментального исследования действия Ретиналамина в клеточных культурах, исследование эффективности и безопасности Ретиналамина в нейропротекторной терапии первичной открытоугольной глаукомы и фармакоэпидемиологическое исследование нейропротекторной терапии в России, а также начать подготовку методических руководства по ретинопротекции для пациентов и практикующих врачей.

Материал и фото подготовил к.м.н. ***С.Ю. Петров***

Глаукома и синдром слезной дисфункции. Как эффективно сохранить зрение

Сателлитный симпозиум при участии компании «Аллерган»

К.м.н. Д.Н. Ловпаче, д.м.н. Д.Ю. Майчук, д.м.н. И.А. Лоскутов

Во время работы симпозиума

12 октября 2016 года в рамках конференции «РООФ – 2016» состоялся сателлитный симпозиум на тему «Глаукома и синдром слезной дисфункции. Как эффективно сохранить зрение». Экспертами выступили к.м.н. Д.Н. Ловпаче (Москва), д.м.н. И.А. Лоскутов (Москва), д.м.н. Д.Ю. Майчук (Москва).

Доклад на тему «Современный персонифицированный подход к терапии глаукомы» представила к.м.н. Д.Н. Ловпаче. В последние годы, отметила докладчик, ученые многих стран активно обсуждают концепцию персонифицированной или предикативной (предупредительной) медицины. По прогнозам, это должно существенно повысить качество лечения. Раннее выявление рисков того или иного заболевания у конкретного пациента, оптимальная врачебная помощь уже в ближайшей перспективе могут стать реальностью. Можно ли применить персонифицированный подход к глаукоме? Глаукома — патологическое состояние, объединяющее несколько патологических процессов в организме, но имеющее общую триаду: внутриглазное давление (ВГД), состояние зрительного нерва и периметрия. На протяжении длительного времени тактика ведения больных не менялась. Начинается лечение с местной гипотензивной терапии, при отсутствии достаточного снижения офтальмотонуса предлагается хирургическое вмешательство. На сегодняшний день, однако, значительно увеличился арсенал лекарственных препаратов, расширились возможности и тактические подходы хирургии. В Национальном руководстве по глаукоме, разработанном с учетом опыта зарубежных коллег, была сделана попытка систематизировать подходы к лечению пациентов, с тем чтобы доктора имели четкое представление о порядке действий в процессе оказания помощи больному. Но практика показывает, что врачи склонны выбирать индивидуальную тактику в лечении конкретного пациента. Цель лечения глаукомы — сократить скорость прогрессирования заболевания для пожизненного сохранения зрения пациентов. Снижение ВГД — это единственный доказанный способ стабилизации процесса. Стабилизация глаукомного процесса определяется уровнем безопасного офтальмотонуса. На сегодняшний день предпочтение в отношении лекарственных средств первого выбора определяется самим доктором. Это должна быть эффективная, безопасная терапия, при этом режим закапывания должен быть удобен и комфортен для пациента. Докладчик обратила внимание, что при выборе препарата необходимо учитывать возраст пациента, возможность посещения пациентом лечебного учреждения для мониторинга течения заболевания, готовность пациента к сотрудничеству. В соответствии с алгоритмом, лечение начинается с монотерапии, которая должна быть не просто эффективной, удобной и безопасной, но должна обеспечивать равномерное снижение уровня офтальмотонуса в течение суток. Таким требованиям отвечают, прежде всего, аналоги простагландинов и неселективные бета-блокаторы. Однако в случае недостаточного снижения ВГД при монотерапии, при недостижении «целевого давления», при проявлении тенденции к прогрессу заболевания возникает необходимость пересмотреть давление цели и перейти к комбинированной терапии. Назначение следующего (второго) препарата должно привести к дополнительному снижению уровня ВГД не менее чем на 15%. Выбор должен быть сделан, исходя из эффективности, переносимости и безопасности препарата. Рекомендуемыми препаратами являются м-холиномиметики, бета-адреноблокаторы селективные, ингибиторы карбоангидразы, α2-адреномиметики. В отношении большинства пациентов с развитой стадией и большой ожидаемой продолжительностью жизни целесообразен агрессивный подход к снижению ВГД с применением комбинации препаратов. Пациенты с далеко зашедшим поражением и молодые пациенты с манифестацией заболевания требуют более активного лечения и более пристального наблюдения. В этом случае рекомендуется начать лечение с фиксированных комбинаций: бета-блокаторы + аналоги проста гландинов, бета-адреноблока-торы+α2 -адреномиметики, бета-блокаторы + ингибиторы карбоангидразы, т.к. вектор прогресса заболевания у таких пациентов очень стремителен. При назначении препарата первого выбора необходимо учитывать стадию заболевания, факторы риска (системная гемодинамика, псевдоэксфолиативный синдром, миопия, наследственность, возраст, предполагаемая продолжительность жизни, состояние глазной поверхности). Д.Н. Ловпаче обратила внимание, что даже при приемлемом уровне офтальмотонуса в 20-22 мм рт.ст. прогресс глаукомной оптической нейропатии начинается к 4 году наблюдения, а переход из стадии в стадию происходит в интервале между 4 и 8 годами. Чтобы этого не произошло, чтобы пациент находился в состоянии уверенной стабилизации, необходимо максимально и как можно раньше снизить ВГД.

Д.м.н. И.А. Лоскутов (Москва) выступил с докладом «Глаукома и ССГ — «заклятые друзья». При медикаментозном лечении глаукомы трудно обойтись без консервантов, не каждый пациент позволит себе использовать препараты без консервантов; кроме того, сам препарат может вызывать изменения глазной поверхности. Консерванты — принципиально важная составная часть капель. Существуют консерванты, не представляющие серьезную опасность для глазной поверхности, например, Purite — окси-хлоро комплекс стабилизированный. Консервант обладает высокой антибактериальной активностью, хорошо переносится, распадается на воду и соль. Purite является альтернативой бензалкония хлориду и применим для пациентов с повышенной чувствительностью к БАХ. Препарат Альфаган Р, имеющий в своем составе консервант Purite, является единственным представителем в классе. Он относится к высокоселективным агонистам α2-адренорецепторов; концентрация бромонидина — 0,15% — обеспечивает эффективное снижение ВГД на 25%.; pH 7,2 способствует повышенной биодоступности препарата. Альфаган Р обладает двойным механизмом действия (увеличение оттока, уменьшение выработки водянистой влаги); является единственным гипотензивным препаратом с консервантом Purite; pH 7,2 = pH натуральной слезы; возможно применение у детей с 2-х лет; эффективность сопоставима с тимололом и превосходит бетаксалол; может применяться пациентами с ХОБЛ и астмой; препарат обеспечивает дополнительное снижение ВГД в сочетании с аналогами простагландинов; в комбинации с аналогами простагландинов превосходит ингибиторы карбоангидразы; работает днем и ночью.

Комбинация, по мнению докладчика, является «важным стратегическим оружием», и начинать терапию с комбинированного препарата можно и нужно. Препарат Ганфорт может выступать в качестве комбинированного препарата первой линии.

Часто слезозаместительные препараты становятся незаменимыми при проведении антиглаукомной терапии. Слезозаменители восполняют нарушенную целостность слезной пленки; нейтрализуют гипертоническое состояние за счет увлажнения глазной поверхности; обеспечивают кратковременное облегчение симптомов. Новым подходом к лечению ССГ за счет сохранения целостности клеток в условиях гиперосмолярной среды является осмопротекция. И.А. Лоскутов отметил, что если на фоне антиглаукомной терапии пациент начинает использовать слезозаместительные препараты, доктор не должен чувствовать вины. Возможно, пациент пришел бы к использованию слезозаменителей и без антиглаукомной терапии. Докладчик обратил внимание на препарат Оптив, обладающий двойным механизмом действия — увлажнение и осмопротекция (восстановление содержания влаги). Активные вещества в составе препарата Оптив (кармеллоза натрия и глицерол) обеспечивают формирование увлажняющей защитной пленки. Глицерол защищает клетки роговицы от гиперосмолярного стресса, абсорбирует внешнюю влагу, не оказывает влияния на остроту зрения. Вспомогательные вещества — левокарнитин и эритрол — являются осмопротекторами; левокарнитин защищает клетки роговицы от физиологического стресса гиперосмотических условий; эритрол способствует стабилизации протеинов, обладает осмопротективным эффектом на клетки роговицы. Мягкий консервант Purite позволяет использовать препарат так часто, как это необходимо. На поверхности глаза консервант распадается на безвредные природные компоненты слезы: ионы натрия и хлора, кислород, воду. Препарат Оптив закапывают по 1-2 капли в конъюнктивальный мешок по мере необходимости.

О долгосрочных результатах применения циклоспорина А в реальной клинической практике доложил д.м.н. Д.Ю. Майчук (Москва). Стандартная схема лечения синдрома «сухого глаза»: антибактериальная и противовоспалительная терапия: антибиотик (зимар (гатифлоксацин) + кортикостероид (офтан дексаметазон) — 10 дней; слезозаместительная (Оптив); против блафарита — Теагель; противовоспалительная — Рестатис — 2 раза в день 6 месяцев. При этом важно не отменять слезозаместители и предупредить пациента о медленном эффекте. Рестасис следует назначать при ССГ средней тяжести при разрыве эпителия; на гипосекреторной стадии без поражения роговицы; если пациент жалуется на ежедневное чувство песка; если инстилляция искусственной слезы улучшает состояние; при снижении теста Ширмера (меньше 10 мм в 5 мин); при наличии сопутствующего аллергического конъюнктивита; если дексаметазон облегчает состояние; при наличии кератопатии (необязательно). Важно понимать, что улучшение наступит только через два месяца закапывания, что связано с периодом полувыведения Т-клеток, которые продолжают вызывать воспаление еще в течение 70-90 дней с момента начала применения препарата. Д.Ю. Майчук обратил внимание на то, что препарат может применяться при любом воспалении (вторичном синдроме «сухого глаза»). Применение препарата Рестасис рекомендовано при переднем увеите; иридоциклите; аллергическом блефароконъюнктивите; поллинозном кератоконъюнктивите; токсикоаллергическом кератоконъюнктивите; при субэпителиальных инфильтратах как исход рецидивирующего аденовирусного кератоконъюнктивита; при нитчатом кератите; при множественных рецидивирующих халязионах; склерите. Рекомендуемая схема терапии: кортикостероиды (0,1% дексаметазон) — по убывающей схеме в течение 4 недель, затем 0,05% и 0,01% растворы дексаметазона — по убывающей схеме в течение 8 недель; препарат 0,05% циклоспорина А (Рестасис) — с первого дня лечения 2 раза в день в течение 6 месяцев; слезозаместительная терапия (Оптив); противоаллергическая терапия. В заключение докладчик особо отметил, что Рестасис, безусловно, может быть рекомендован при любых хронических аллергических поражениях: блефарите; конъюнктивите; кератите, сопровождающихся вторичным кератоконъюнктивитом.

Тема симпозиума вызвала большой интерес участников, выступления докладчиков сопровождались оживленной дискуссией.

Материал подготовил
Сергей Тумар
Фото Сергея Тумара

ОКТ-ангиография в диагностике и лечении заболеваний сетчатки

Сателлитный симпозиум. Организатор — компания «Трейдомед Инвест»

Председатель: профессор В.В. Нероев. ***Модератор:*** профессор А.С. Измайлов (Санкт-Петербург).

Во вступительном слове профессор В.В. Нероев отметил, что ОКТ-ангиография представляет собой новое направление диагностики, позволяющее детально исследовать микрососудистые изменения в структурах глазного дна без введения красителя. Данный метод значительно расширяет наши представления о патогенезе ряда заболеваний глаза, включая диабетическую ретинопатию, глаукому, возрастную макулярную дегенерацию.

С докладом «Возможности ОКТ-ангиографии в оценке микрососудистых изменений сетчатки при сахарном диабете» от группы авторов выступила Т.Д. Охоцимская (Москва). По данным Федеральной статистики, в нашей стране на начало 2015 года зарегистрировано более 4 миллионов больных СД, более 370 тысяч страдают диабетической ретинопатией. В то же время, по результатам эпидемиологических исследований Эндокринологического научного центра, истинная численность больных СД в России достигает 10,8 миллионов человек, что составляет 7% населения. В диагностике и мониторинге диабетической ретинопатии наибольшее значение имеют флюоресцентная ангиография (ФАГ) и оптическая когерентная томография (ОКТ). ФАГ применяется в практике офтальмологов уже более 50 лет и позволяет выявить ишемические зоны, микрососудистые аномалии, новообразованные сосуды, оценить изменения в макуле. Недостатком метода ФАГ является инвазивный характер исследования — введение контрастного вещества может вызвать аллергические реакции. ОКТ позволяет оценить структурные изменения нейроэпителия в центральной зоне, выявить макулярный отек и провести его мониторинг. Исследование быстрое, неинвазивное, возможно его многократное повторение. Первым томографом с ангиографическим режимом, представленным на рынке в России, является прибор RTVue XR Avanti (Optovue, США). При ОКТ-ангиографии внутренним контрастом для визуализации сосудистой системы является собственный кровоток. Методика основана на многократном сканировании и последующем компьютерном анализе разницы амплитуд зондирующего лазерного луча, отраженного от выбранной точки при повторных сканированиях. Сканирование может охватывать зоны 3x3 мм, 6x6 мм и 8x8 мм и проводить анализ особенностей кровотока в выделенном слое, визуализировать поверхностное и глубокое сосудистые сплетения. Результаты научных исследований показывают, что именно на уровне глубокого сосудистого сплетения могут быть заложены патогенетические механизмы, запускающие развитие диабетической ретинопатии. У пациентов с сахарным диабетом ОКТ-ангиография позволяет выявить расширение центральной аваскулярной зоны, разорванность перифовеолярной сосудистой сети. Исследование высокоинформативно при оценке ишемического компонента при диабетической макулопатии, позволяет измерить плотность микрососудистого русла, а также визуализировать ишемические участки, провести их мониторинг, в том числе после проведенного лечения. Докладчик привела результаты собственных исследований состояния глазного кровотока на разных стадиях диабетической ретинопатии. Убедительно продемонстрирован прогрессирующий характер микрососудистых изменений при усугублении стадии диабетической ретинопатии. Показана более высокая информативность сканирования зоны 3x3 мм при мониторинге состояния центральной аваскулярной зоны.

Т.Б. Шаимов (Челябинск) от группы авторов представил доклад «Оптимизация диагностики атипичных подтипов возрастной макулярной дегенерации». Атипичными формами неоваскуляризации являются полипоидная хориоидальная васкулопатия (ПХВ) и ретинальная ангиоматозная пролиферация (РАП). «Золотым стандартом» их диагностики считается индоцианиновая ангиография, которая, однако, имеет недостатки: дороговизна (стоимость ампулы — от 8000 руб.); продолжительность — 30 мин.; возможность аллергических реакций и побочных эффектов (тошнота, рвота, потеря сознания); двухмерное изображение. Докладчик представил результаты комплексного исследования пациентов с ПХВ и РАП, проведенного с использованием современных методов визуализации: спектральной ОКТ, ОКТ-ангиографии с алгоритмом SSADA и функцией DUALTRAC, индоцианиновой ангиографии. В работе применялся томограф RTVue XR Avanti (Optovue, США) с инновационной системой DUALTRAC, обеспечивающей полный контроль над движениями глаз пациента и минимизацию помех. Показано, что ОКТ-ангиография при ПХВ обеспечивает визуализацию ветвящейся сосудистой сети, мелких полипов, а также детальную оценку неоваскуляризации при РАП. Совместное использование спектральной ОКТ и ОКТ-ангиографии имеет высокую чувствительность и специфичность при диагностике атипичных форм возрастной макулярной дегенерации, в большинстве случаев дает возможность отказаться от индоцианиновой ангиографии. Автор показал преимущества ОКТ-ангиографии при мониторинге заболевания, выборе оптимальной тактики лечения пациентов. Дальнейшее развитие ОКТ-ангиографии позволит повысить информативность получаемых данных.

«Критерии дифференциальной диагностики хориоидальной неоваскуляризации при осложненной миопии и экссудативной возрастной макулярной дегенерации» — тема доклада, сделанного от группы авторов А.В. Григорьевой (Иркутск). Хориоидальная неоваскуляризация (ХНВ) является основным патогенетическим звеном экссудативных изменений центральных отделов сетчатки у больных с осложненной миопией и возрастной макулярной дегенерацией (ВМД). В докладе выделены особенности ХНВ при дегенеративной миопии: небольшие размеры (не более одного диаметра диска), локализация под нейроэпителием, в основном по краю очагов атрофии или «лаковых трещин», субфовеолярно или юкстафовеолярно, геморрагии не выражены и локализуются вокруг СНМ. В результате проведенных исследований по систематизации дифференциально-диагностических признаков ХНВ при осложненной миопии и экссудативной ВМД авторы пришли к выводу о высокой информативности метода ОКТ-ангиографии в точной оценке локализации, формы, структуры и площади патологических изменений, что важно при дифференциальной диагностике. Метод расширяет возможности изучения патогенеза заболеваний, в основе которых лежат нарушения хориоретинального кровотока.

Н.А. Федорук (Москва) доложила о микрососудистых изменениях в сетчатке при центральной серозной хориоретинопатии (ЦСХ). Выделяют острую и хроническую формы заболевания. Для хронической формы характерны многократные обострения, приводящие к альтерации фоторецепторов, ретинального пигментного эпителия; экссудативный процесс не столь выражен, как при острой форме. Хроническая ЦСХ нередко осложняется развитием хориоидальной неваскуляризации, которая не всегда визуализируется при ФАГ, но четко определяется в большинстве случаев при помощи ОКТ-ангиографии. В докладе представлены результаты исследования пациентов с различными формами ЦСХ, в том числе осложнившимися ХНВ. Исследования проводились методом ОКТ-ангиографии (RTVue XR Avanti (Optovue, США)) с использованием программы Angio Analitics. Отмечено, что хроническая ЦСХ характеризуется тенденцией к увеличению площади аваскулярной зоны по сравнению со здоровым глазом, снижением плотности поверхностного капиллярного сплетения. Докладчик подчеркнула, что ОКТ-ангиографический мониторинг пациентов с хронической ЦСХ информативен для ранней диагностики осложнения хориоидальной васкуляризации.

Н.В. Савостьянова (Москва) привела клинический случай применения ОКТ-ангиографии в диагностике парацентральной острой ишемической макулопатии у соматически здоровой пациентки, обратившейся в клинику с жалобами на остро возникшую скотому в левом глазу. Офтальмоскопически на глазном дне левого глаза визуализировалась картина слабого побледнения сетчатки, доходящего до верхней границы фовеальной зоны. Компьютерная периметрия выявила абсолютную скотому в нижней части поля зрения. Оценка макулярной светочувствительности выявила абсолютную скотому в верхней части парафовеальной зоны левого глаза. ФАГ не выявила патологических изменений ретинальных сосудов. ОКТ высокого разрешения выявила повышение рефлективности внутреннего ядерного и плексиформного слоев. Была проведена ОКТ-ангиография с оценкой плотности капиллярного сплетения. В результате выявлено значительное снижение показателя плотности поверхностного капиллярного сплетения в верхних отделах макулы по сравнению с аналогичным участком сетчатки здорового глаза.

Парацентральная острая ишемическая макулопатия (ПОИМ) может быть идиопатической и встречаться у соматически здоровых людей либо входить в симптомокомплекс сосудистых заболеваний (тромбоз ЦВС; окклюзия ЦАС и ее ветвей; диабетическая ретинопатия; ретинальный васкулит; гипертоническая ретинопатия; гипертония при серповидноклеточной анемии). ПОИМ может сопутствовать другим патологическим состояниям: мигрень; гиповолемия; прием различных препаратов; травма с компрессией орбиты; продромальный период при вирусных заболеваниях верхних дыхательных путей. На сегодняшний день остается неясным, какое из ретинальных капиллярных сплетений — поверхностное или глубокое — является повинным в формировании острой ПОИМ. Докладчик отметила, что ПОИМ — редкая патология, требующая дальнейшего наблюдения; пациентам с подозрением на окклюзию ретинальных капиллярных сплетений необходимо проводить комплексное обследование, при этом подчеркнуто, что ФАГ малоинформативна, а оценка состояния капиллярных сплетений недостоверна.

С докладом на тему «ОКТ-ангиография в диагностике и оценке эффективности ФДТ при хронической ЦСХРП» выступила от группы авторов Т.Н. Семенова (Саратов). Целью исследования явилось изучение ОКТ-ангиографических критериев диагностики хронических форм ЦСХРП, в том числе осложненных ХНВ, и оценка информативности метода в мониторинге заболевания после фотодинамической терапии. Автор подчеркнула, что в случаях хронической ЦСХРП метод ФАГ не всегда информативен при подозрении на ХНВ. Выделены ОКТ-признаки ЦСХРП: увеличение толщины хориоидеи; одна или более резко очерченных ОПЭ с низкой внутренней рефлективностью; серозные ОНЭ с гиперрефлективностью на уровне наружного ядерного слоя (чаще при остром активном процессе); удлинение наружных сегментов фоторецепторов; атрофические и кистозные изменения в интраретинальных слоях; ОПЭ с гетерогенной высокой внутренней рефлективностью — признак субретинального фиброза или ХНВ, что является показанием к ангио-ОКТ. Далее докладчик привела клинические примеры фотодинамической терапии с использованием препарата Фотолон при хронической ЦСХРП. Результаты показали высокую клиническую эффективность данного метода. Оптимальный анатомический и функциональный результат был достигнут в половине случаев заболевания, не осложненного ХНВ. Положительный эффект получен и в случаях ЦСХРП, осложненной ХНВ. В заключение автор отметила, что метод ОКТ-ангиографии важен в диагностике осложнений хронической ЦСХРП и мониторинге результатов ФДТ при данной патологии. ОКТ-ангиография имеет большую диагностическую ценность по сравнению с ФАГ в случаях хронической ЦСХРП, осложненных ХНВ, и может быть основным методом мониторинга. Данная методика перспективна в плане понимания механизмов патологического ангиогенеза при осложненном течении хронической ЦСХРП.

Заключительный доклад симпозиума на тему «ОКТ при сочетанной патологии: периферических дистрофиях сетчатки и витреомакулярном тракционном синдроме» представила д.м.н. В.А. Шаимова (Челябинск). Актуальность темы заключается в высокой частоте сочетанных витреоретинальных поражений центрального и периферических отделов сетчатки. Невыявленные «опасные» виды ПВХРД в 0,43-14% случаев являются причиной осложнений: разрывов и отслойки сетчатки — после витрэктомии. Целью работы явилось исследование ОКТ-признаков при сочетанной патологии: витреомакулярном тракционном синдроме и периферических дистрофиях сетчатки. Исследования проводились методом спектральной оптической когерентной томографии с использованием RTVue-100, RTVue XR Avanti (Optovue, США), а также методом цифровой фоторегистрации глазного дна с помощью фундус-камеры Zeiss VISUCAM 500. Докладчик обратила внимание, что детальное исследование центрального и периферических отделов сетчатки с использованием метода ОКТ позволяет своевременно вывить изменения, оценить риск хирургического вмешательства, выработать оптимальную тактику ведения пациента. Приведены многочисленные клинические примеры: выявление витреомакулярной тракции при решетчатой дистрофии; выявление неполного макулярного разрыва, эпиретинальных мембран при решетчатой дистрофии; выявление решетчатой дистрофии с выраженной тракцией при сквозном макулярном разрыве; возможность дифференцированной диагностики между ретиношизисом и отслойкой сетчатки с оценкой состояния макулярной области; выявление эпиретинальной мембраны при клапанном разрыве на фоне решетчатой дистрофии. Одним из перспективных направлений изучения патогенеза периферических дистрофий, по мнению В.А. Шаимовой, является ОКТ-ангиография периферической сетчатки. Далее автор доложила о результатах первого опыта проведения ОКТ-ангиографии периферии сетчатки при решетчатой дистрофии. Другое перспективное направление — оптимизация показаний к лазерному витреолизису. Автор подчеркнула необходимость оценки локализации помутнений в витреальной полости, расстояния от глазного дна и хрусталика, состояния сетчатки в макулярной области. В заключение был представлен первый опыт проведения лазерного витреолизиса.

Сателлитный симпозиум вызвал большой интерес, после каждого выступления его участники имели возможность задать вопросы докладчикам и высказать свою точку зрения по обсуждаемым темам.

Материал подготовил
Сергей Тумар

Проблемные вопросы глаукомы

V Международный симпозиум

12 ноября 2016 года, Москва

Симпозиум «Проблемные вопросы глаукомы» является ежегодным мероприятием, предназначенным открыть диалог между российскими и зарубежными докторами по наиболее сложным и нерешенным аспектам, касающимся этого заболевания.

Прошедший 12.11.2016 г. в «Президент-отеле» симпозиум был посвящен наиболее актуальным практическим вопросам, посвященным мониторингу различных форм глаукомы. В докладах о факторах риска (профессор О.А. Киселева), о мониторинге ПОУГ (профессор Р. Карасса, Италия), псведоэксфолиативной глаукомы (к.м.н. А.Ю. Брежнев), закрытоугольной глаукомы (профессор Г. Газзард, Великобритания), нормотензивной глаукомы (профессор Н.И. Курышева) и сочетанной патологии — ПОУГ с ВМД (д.м.н. М.В. Будзинская) были рассмотрены наиболее спорные вопросы диагностики и лечения, вызвавшие большой интерес аудитории.

Организатор симпозиума — профессор Н.И. Курышева

Доклад профессора Г. Газзарда (Великобритания)

Телемост с Казанью. Врач О.Г. Зверева

Профессор Р. Карасса в докладе «Мониторинг ПОУГ: возможен ли стандартный подход?» подчеркнул, что современные диагностические технологии, такие как ретинальная томография и оптическая когерентная томография (ОКТ), позволяют рано выявлять глаукомное поражение и определять его прогрессирование. Однако большое количество ложно-положительных (в случае анализа ганглиозного слоя их количество достигает 40%) и ложно-отрицательных результатов не позволяет считать их достаточно надежными для мониторинга глаукомы в рамках рекомендованных стандартов. Профессор Р. Карасса проанализировал наиболее распространенные причины ложно-положительных и ложно-отрицательных результатов, возникающих при ОКТ: от различных нормативных баз в томографах разных производителей до ошибок, связанных с разнообразными артефактами и сопутствующей ретинальной патологией.

В дискуссии, возникшей по поводу роли тонометрии и толщины роговицы в диагностике глаукомы, профессор Карасса подчеркнул, что с учетом огромного количества больных нормотензивной глаукомой базироваться в мониторинге на данных офтальмотонуса было бы большой ошибкой: в этом случае еще более высока вероятность ложно-положительных и ложно-отрицательных результатов. К тому же, как отметил профессор Карасса, ни один из современных методов тонометрии не имеет такой нормативной и технической базы, как оптические когерентные томографы, которые к тому же постоянно совершенствуются.

В комментариях профессора Е.Н. Иомдиной было подчеркнуто, что толщина роговицы в центральной части (ЦТР) обязательно должна учитываться в диагностике глаукомы, однако какие-либо формулы перерасчета офтальмотонуса с учетом ЦТР бесперспективны в силу биомеханических закономерностей.

Рассматривая функциональную диагностику глаукомы, профессор Р. Карасса обратил особое внимание на то, что, несмотря на появление новых разнообразных методов периметрии, стандартная автоматизированная («белая на белом») остается единственным надежным способом определения прогрессирования заболевания. На вопросы о дополнительных методах периметрии («синяя на желтом» (SWAP), FDT-периметрия) он ответил, что они не нашли широкого практического применения ввиду все тех же ложно-положительных и ложно-отрицательных результатов тестирования, а также их высокой вариабельности.

В докладе, посвященном псевдоэксфолиативной глаукоме (ПЭГ), А.Ю. Брежнев заострил внимание на сложном патогенезе данного вида глаукомы, который позволяет отнести ее к вторичной открытоугольной, хотя заболевание нередко протекает и в виде закрытоугольной глаукомы. Докладчик коснулся крупных популяционных исследований, которые проводились в мире по поводу псевдоэксфолиативного синдрома и ПЭГ, а также тех эпидемиологических исследований, которые были проведены в РФ, в частности, с участием автора и профессора Н.И. Курышевой. Особый акцент был сделан на генетических причинах ПЭГ, а также на том факте, что это системное заболевание, которое нередко впервые выявляет именно офтальмолог. Постоянные исследования по проблемам ПЭГ меняют взгляды на ее лечение. Так, понимание того, что при данной форме глаукоме поражается трабекулярный эндотелий, делает необоснованным выполнение синехиолизиса, который был весьма распространен ранее. Докладчик резюмировал, что ПЭГ — это особая форма глаукомы, которая требует к себе более пристального внимания и особого подхода к лечению.

Большой интерес присутствующих вызвал доклад профессора Г. Газзарда, посвященный мониторингу закрытоугольной глаукомы (ЗУГ) и разрешению тех противоречий во взглядах на ее лечение, которые сформировались к данному моменту. Крупные многоцентровые исследования по выбору тактики лечения первичного закрытого угла и самой ЗУГ, которые завершились недавно (в частности, исследование Eagle), убедительно свидетельствуют о целесообразности раннего удаления хрусталика (в том числе и прозрачного) для формирования путей оттока при закрытом угле передней камеры. Было показано, что этот метод имеет преимущества перед лазерной иридотомией, что подтверждалось как снижением количества применяемых капель и более низким ВГД в отдаленном периоде, так и более высоким качеством жизни больных. В то же время докладчик подчеркнул необходимость проведения гониоскопии всем больным глаукомой. Такой подход изменил представления офтальмологов о частоте ЗУГ среди европейского населения, в частности, в Великобритании: за последние пять лет число ЗУГ существенно возросло *(рис. 1)*, что закономерно повлекло за собой увеличение частоты проведения лазерной (в том числе профилактической) иридотомии *(рис. 2)*.

Докладчики симпозиума: д.м.н. М.В. Будзинская, профессор Р. Карасса, профессор Н.И. Курышева, профессор Г. Газзард, профессор В.Н. Трубилин, профессор О.А. Киселева

Профессор Г. Газзард подробно остановился на особенностях ЗУГ с плоской радужкой и подчеркнул, что так распространенная ранее иридопластика практически не применяется в настоящее время ввиду большого количества осложнений воспалительного характера и ее низкой эффективности. По этим же причинам гораздо реже, чем ранее, стала выполняться трабекулэктомия. Показания к ней сводятся к недостаточно компенсированному на местном гипотензивном лечении ВГД после факоэмульсификации катаракты (ФЭК). Из новых подходов к лечению ЗУГ докладчик отметил СЛТ, которая выполняется после лазерной иридотомии или ФЭК и является, согласно данным некоторых исследований, весьма эффективным методом лечения.

В докладе, посвященном нормотензивной глаукоме (NTG), профессор Н.И. Курышева подчеркнула, что эта форма глаукомы относится к наиболее изучаемой и наименее изученной и встречается гораздо чаще, чем это было принято считать ранее (например, в Японии или Корее она достигает 92-94% от всей ПОУГ). Докладчик подробнее остановилась на тех факторах риска развития NTG, которые были до этого освещены профессором О.А. Киселевой, подчеркнув, что некоторые из них, например, первичная сосудистая дисрегуляция (синдром Фламмера), нарушения функции щитовидной железы и эндотелиальная дисфункция, составляют основу патогенеза NTG. Это обусловливает особенности ее мониторинга и лечения. Особый акцент был сделан на том, что на сегодня нет доказательств эффективности проведения терапии, направленной на улучшение кровоснабжения глаза. Более того, по мнению многих авторов, искусственное «улучшение» гемоперфузии может повлечь за собой повышение ВГД и прогрессирование глаукомы, с одной стороны, и сужение сосудов микроциркуляторного русла сетчатки и зрительного нерва в условиях ауторегуляции глазного кровотока, с другой.

Профессор Н.И. Курышева осветила результаты собственных исследований по проблемам NTG и привела ряд клинических примеров, которые демонстрируют трудности диагностики и дифференциальной диагностики NTG. Докладчик рассмотрела сложные случаи компрессионных воздействий на зрительный нерв, которые часто «маскируются» под нормотензивную глаукому.

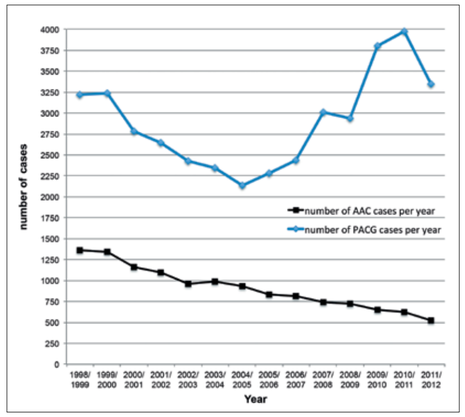

Рис. 1. Увеличение случаев ЗУГ в Англии *(из доклада проф. Г. Газзарда)*

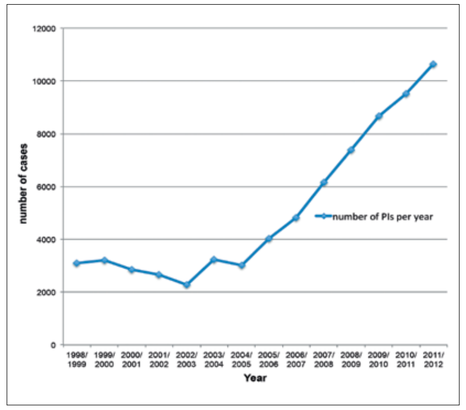

Рис. 2. Увеличение количества лазерных иридотомий в Англии *(из доклада проф. Г. Газзарда)*

Рис. 3. Страны, в которых было проведено анкетирование врачей по мониторингу глаукомы

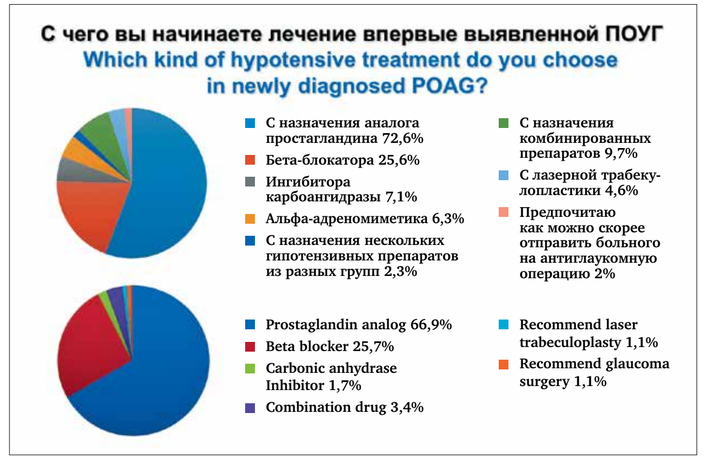

Рис. 4. Отношение российских и зарубежных врачей к выбору стартовой терапии глаукомы

Рис. 5. Отношение российских и зарубежных врачей к нейропротекторному лечению глаукомы

В докладе, посвященном сочетанию глаукомы с ВМД, д.м.н. М.А. Будзинская рассмотрела патогенез сухой и влажной форм ВМД, подчеркнув некоторые общие с глаукомой механизмы. Докладчик коснулась современных аспектов лечения ВМД и их возможного влияния на глаукому, приведя данные собственных исследований по этой проблеме. В дискуссии, последовавшей за докладом, были рассмотрены особенности назначения аналогов простагландинов больным с сочетанной патологией. Этот вопрос прокомментировал к.м.н. С.Ю. Петров, подчеркнув безопасность препаратов данной группы в условиях факичного глаза.

Однако наиболее оживленная дискуссия возникла во второй части симпозиума, когда профессор Н.И. Курышева предложила вниманию слушателей результаты международного анкетирования врачей по проблемам мониторинга, в котором приняли участие более 700 офтальмологов из 36 стран, включая РФ *(рис. 3)*. По многим вопросам, например, по выбору стартовой терапии глаукомы, взгляд врачей из разных стран совпал: это — аналоги простагландинов *(рис. 4)*. Однако по другим вопросам, например, по отношению докторов к нейропротекторному лечению, мнения российских офтальмологов и их зарубежных коллег разошлись: в России принято широко назначать данный вид лечения, в то время как за рубежом доктора воздерживаются от лечения, не получившего научного обоснования в ходе рандомизированных многоцентровых исследований *(рис. 5)*.

Обсуждение анкеты, разработанной профессором Н.И. Курышевой, стало особенно интересным, когда к нему подключились ведущие международные и российские эксперты: Л. Шметтерер (Австрия-Сингапур), Н. Пффейфер (Германия), К. Гуглета (Швейцария), К. Ван Кир (Бельгия), А.В. Куроедов, Е.Н. Иомдина, С.Ю. Петров, И.А. Лоскутов, А.А. Антонов, а также коллеги из регионов РФ (Самара, Казань, Пермь, Воронеж, Астрахань). Так, к.м.н. А.А. Антонов рассмотрел современные методы тонометрии, которые, по мнению многих авторов, имеют преимущества перед тонометрией по Гольдману, в частности, контурная динамическая тонометрия, которая, согласно данным анкетирования, получила признание у трети зарубежных респондентов.

Профессор А.В. Куроедов выразил скептическое отношение к результатам анкетирования по вопросу стартовой терапии глаукомы, предположив, что в нем участвовали, главным образом, специалисты по глаукоме, что и обусловило единогласный выбор в пользу аналогов простагландинов. Профессор Н. Пффейфер остановился на трудностях, возникающих при антиглаукоматозных операциях, которые объясняют, почему доктора так редко выбирают хирургический метод в качестве стартовой терапии. С.Ю. Петров подчеркнул, что этот выбор зависит от стадии глаукомы, на которой она выявляется, а д.м.н. Е.В. Карлова высказала предположение о том, что в России с учетом менталитета больных и недостаточного комплайнса глаукому надо оперировать как можно раньше.

О целесообразности измерения суточного АД только у больных с прогрессирующим течением глаукомы единодушно высказались зарубежные эксперты: профессор Л. Шметтерер и профессор К. Гуглета. На необходимости исследования глазной гемодинамики, особенно при нормотензивной глаукоме, акцентировал внимание слушателей доктор К. Ван Кир. В качестве иллюстрации он привел результаты недавно завершенного в Европе Левинского исследования (Бельгия).

Симпозиум транслировался на двух языках одновременно во все регионы РФ и зарубежные страны. В целом в нем приняли участие более 700 врачей. Они имели возможность задать вопросы в эфире и сразу получить на них ответы.

Данное мероприятие проходит под эгидой Российского общества катарактальных и рефракционных хирургов (RSCRS) при поддержке Экологической общественной организации «Гринлайт». В этом году его работу впервые поддержало международное объединение научных центров имени Гельмгольца.

Посмотреть видеоматериалы симпозиума можно на сайте: **www.icgalucoma.org.**

Материал и фото подготовила профессор ***Н.И. Курышева***

Основные тенденции в современной офтальмологии

Научная конференция, посвященная 20-летию клиники профессора Эскиной

26-29 октября 2016 года, Москва

16 ноября 2016 года в Москве прошла VI ежегодная научно-практическая конференция «Основные тенденции в современной офтальмологии». Организатор конференции — московская офтальмологическая клиника «Сфера» (sfe.ru) и лично главный врач клиники, профессор кафедры офтальмологии ФГБОУ ДПО ИПК ФМБА России, доктор медицинских наук Э.Н. Эскина. Конференция была приурочена к 20-летию клиники и объединила более ста специалистов по лечению различной глазной патологии.

По традиции гостями конференции были офтальмологи московских и подмосковных медицинских центров, поликлиник, больниц. Исходя из этого, были выбраны темы докладов, в которых глубоко научная информация преподносилась в практическом ключе, применимом в условиях амбулаторного приема.

В приветственном слове профессор Эскина поздравила участников конференции с тем, что шестой год подряд они находят возможность отвлечься от повседневного труда для изучения новых методик лечения на ставшей уже традиционной конференции. Также профессор Эскина поздравила сотрудников с 20-летием клиники. Открытая в 1996 году «Сфера» заслужила признание как лидер по внедрению инноваций кератерефракционной хирургии.

Конференция продолжилась научными докладами и круглым столом, на котором участникам конференции для разбора были предложены сложные случаи из практики хирургов клиники «Сфера». Вместе с докладчиками гости конференции обсуждали ситуации, предлагали варианты лечения, а затем сравнивали с решением, принятым в клинике «Сфера», и анализировали полученные результаты.

Научные доклады

С первым докладом «Блефариты. Что мы знаем и что хотим узнать» выступила ведущий научный сотрудник ФГБНУ «НИИ глазных болезней», кандидат медицинских наук Т.Н. Сафонова. Докладчик представила свежий взгляд на проблему, показала ее многогранность, рассказала об этиологии блефарита, о его связи с синдромом «сухого глаза» и отдельно отметила многофакторность заболевания.

Целью своего доклада Т.Н. Сафонова определила не подбор способов лечения, а главную проблему, по причине которой лечение может не принести долговременного результата, — она рассказала об опасности игнорирования системности заболевания и значимости общих факторов заболевания на фоне местных факторов. Докладчик уделила особое внимание таким не всегда очевидным при лечении воспалительного процесса на веках вопросам, как анализ гормонального фона, поиск заболеваний желудочно-кишечного тракта и метаболических заболеваний, прежде всего сахарного диабета, учет болезней сердца, гипотиреоза, гиперлипидемии, воспаления придаточных пазух носа. Т.Н. Сафонова подчеркнула необходимость оценки общего состояния здоровья пациента. Эту мысль она резюмировала словами, которые запомнились всем участникам конференции: «Давайте лечить не веко, а человека».

Конференция продолжилась докладом руководителя отдела клинических исследований в офтальмологии ФГБНУ «НИИ глазных болезней», доктора медицинских наук М.В. Будзинской. В докладе на тему «Диагностика и профилактика миопической макулопатии» доктор Будзинская раскрыла слушателям сложную ситуацию с лечением данного заболевания в нашей стране и мире.

М.В. Будзинская осветила последние научные данные в области эпидемиологии миопической макулопатии, соотнесла показатели роста заболеваемости в мире с генетическими факторами риска. Она отметила проблему увеличения частоты заболеваемости миопией, отягощенной изменениями в центральной зоне сетчатки, и напомнила, что миопическая макулопатия является одной из причин слепоты и инвалидизации пациентов.

Докладчик рассказала о сложностях классификации миопической макулопатии, которую либо по аналогии с возрастной макулярной дегенерацией делят на сухую и влажную форму, либо по классификациям Avila и Tokoro делят на группы в зависимости от выраженности патологии: обеднение хориокапиллярной сети, задняя стафилома, лаковые трещины, зоны атрофии РПЭ и хориокапилляров в макуле, большие поля географической атрофии хориокапиллярного слоя в макуле, паркетное глазное дно и другие.

Отдельно М.В. Будзинская уделила внимание роли питания в здоровье глаз, перечислила и объяснила принцип действия веществ, защищающих макулу: каротиноидов — лютеин и зеаксантин, минералов — цинк и селен, витаминов С и Е. Доктор Будзинская рассказала о действии нутрицевтика Окувайт Лютеин форте, снижающего риск возникновения и развития ВМД.

Далее коллегам был предложен следующий алгоритм диагностики пациентов с миопической макулопатией:

1) осмотр глазного дна с широким зрачком;
2) ультразвуковое исследование с измерением ПЗО;
3) оптическая когерентная томография;
4) флюоресцентная ангиография (при подозрении на СНМ);
5) аутофлюоресценция;
6) динамическое наблюдение.

Круглый стол

Сюрпризом для участников конференции стала игровая форма проведения круглого стола под названием «Современная амбулаторная хирургия: вопросы и пути решения». Хирурги клиники «Сфера» Э.Н. Эскина, С.А. Шаповалов и В.А. Паршина подготовили интересные клинические случаи, с которыми они столкнулись при лечении пациентов клиники. Гостям конференции предлагалось самостоятельно оценить показания пациента и проголосовать за те или иные действия хирурга.

Команда клиники «Сфера» подготовила для гостей конференции цветные карточки — ими офтальмологи московских и подмосковных медицинских центров, поликлиник и больниц голосовали за лучшую на их взгляд тактику лечения, сравнивали свой вариант с тактикой, использованной хирургом клиники, и затем узнавали результаты лечения. Экспериментальный формат круглого стола вызвал активное участие аудитории и показал, что пациентам столичного региона повезло с врачами: несмотря на то что большинство участников конференции лечит пациентов амбулаторно и использует консервативные, нехирургические методы лечения, они оказались весьма подкованы в вопросах сложной офтальмологической хирургии, в том числе лазерной.

Требовательность пациентов к результатам хирургии растет. Выходя из операционной, пациент ждет не только улучшения остроты зрения, но и существенного повышения качества жизни, того самого эффекта WOW. Катарактальный хирург и заведующий оперблоком клиники «Сфера», С.А. Шаповалов рассказал о «подводных камнях» имплантации мультифокальных искусственных хрусталиков. Доктор Шаповалов настаивает на значимости внимания к пациенту лично и к способности мозга пациента привыкнуть к новому зрению; он рассказал о связи между профессией, хобби, привычками пациента и его индивидуальными ожиданиями и результатами операции.

Катарактальный хирург клиники «Сфера» представил гостям конференции клинический случай 55-летнего пациента с тупой травмой левого глаза, случившейся еще в детстве и не получившей астигматической коррекции. Пациент имел миопию слабой степени с частичной осложненной катарактой на правом глазу, а на левом — с неполной осложненной катарактой, сложным миопическим астигматизмом и амблиопией слабой степени.

Гости конференции правильно определили, что важными факторами при выборе интраокулярной линзы для этого пациента были его возраст, привычное расстояние для зрительной работы, профессия, хобби и наличие торических мультифокальных ИОЛ нужной диоптрийности в ассортименте у поставщика. Самой сложной задачей было определить тип ИОЛ. Из всего многообразия искусственных хрусталиков пациенту подходила только относительно редкая торическая мультифокальная рефракционно-дифракционная линза.

На левом глазу была проведена факоэмульсификация катаракты с имплантацией ИОЛ Restor 3D Toric. Однако через неделю после операции, несмотря на отличный расчет линзы и отсутствие фиброза задней капсулы, острота зрения упала. Вопрос о причинах случившегося оказался одним из самых сложных — на него ответила лишь четверть гостей конференции.

Офтальмологам, ведущим амбулаторный прием, было интересно узнать, что при монолатеральной имплантации мультифокальных ИОЛ пациенты чаще всего сначала видят только один фокус линзы из трех: близь, среднюю дистанцию или даль. В данном случае пациент большую часть времени проводит за монитором, поэтому им был первоначально выбран фокус на среднюю дистанцию. Так как механизм зрения с мультифокальной линзой отличается от механизма зрения с аккомодирующим хрусталиком, головному мозгу сложно понять, что от него требуется — необходима адаптация.

Пациент в первую неделю имел средний уровень удовлетворенности. Хотя он и видел значительно лучше, он еще не научился прооперированным глазом читать мелкий шрифт, а вдаль видел им не очень четко. Была необходима запланированная с самого начала операция на парном глазу, но пациент испытывал опасения. Перед хирургом встал вопрос: как помочь пациенту принять правильное решение об операции на парном глазу?

Аудитория разошлась во мнениях, что лучше — гарантировать пациенту результат на 100% или оказывать на него давление, указывая на то, что вторая операция уже запланирована. Шутили и о том, если пациент не понимает, что для него лучше, его необходимо связать и прооперировать без согласия.

Хирург избрал самый мягкий и действенный способ — он показал пациенту, на что способен его глаз с мультифокальной ИОЛ, то есть не убеждал, а дал пациенту возможность самому убедиться в том, что все будет хорошо. Для этого пациент на протяжении двух выходных дней носил повязку на правом, неоперированном, глазу и выполнял левым глазом зрительную работу на разных расстояниях.

Пациент отметил, что к концу субботы ему стало гораздо комфортнее, а к воскресенью он хорошо видел на всех расстояниях. Но как только повязка была снята, все моментально вернулось на прежний уровень. И именно после такого эксперимента пациент принял решение об операции на парном глазу. В результате через 9 дней после операции на левом глазу пациенту была проведена факоэмульсификация катаракты с имплантацией ИОЛ Restor 3D — на правом. Операция прошла без особенностей, послеоперационный период также прошел гладко.

Уже на следующий день после вмешательства пациент читал правым глазом 0,8 вдаль без коррекции и вблизи 0,6. Через неделю после операции острота зрения правого глаза составила вдаль 0,9, а вблизи — 0,8. А острота зрения левого глаза без коррекции была 0,7 вдаль и 0,6 — вблизи: сказывается рефракционная амблиопия. Теперь пациент имел высокий уровень удовлетворенности: мог без проблем читать, работать за компьютером, водить автомобиль.

«Иногда приходится придумывать какие-то нестандартные методы в работе с такими пациентами. Ни в коем случае нельзя уговаривать или заставлять пациента. Необходимо, чтобы пациент сам понял, сам принял решение о хирургии парного глаза. Одним из главных подводных камней имплантации мультифокальных ИОЛ является необходимость билатеральной имплантации, что позволяет полностью увидеть потенциал этих линз», — резюмировал доктор С.А. Шаповалов.

Следующей проблемой, которую предстояло решить гостям конференции, была высокая миопия при тонкой роговице. «Что делать в таком случае?» — предложила обсудить врач-офтальмолог рефракционного отделения клиники «Сфера», лазерный хирург В.А. Паршина.

Доктор Паршина представила клинический случай пациентки 22 лет с миопией высокой степени (-7 дптр) и сложным миопическим астигматизмом. Пациентка жаловалась на низкое зрение вдаль, на дискомфорт при ношении контактных линз, сухость и покраснение глаз в течение дня. Пациентка была категорически против очков, на протяжении семи лет она пользовалась линзами, но из-за гипоксических изменений в последний год перепробовала линзы разных производителей — безуспешно искала те, которые избавят ее от постоянной сухости и покраснения глаз.

Биомикроскопия показала неоваскуляризацию роговицы до 1,0 мм, возникшую в результате ношения контактных линз. Применение лубрикантов пациентке не помогло бы в данной ситуации, поэтому надеяться на улучшение, после которого пациентка вернулась бы к линзам, не приходилось. Так как от варианта очковой коррекции пациентка отказывалась, выбор пал на лазерную коррекцию аметропии.

Участники конференции безошибочно определили параметр, совершенно необходимый для принятия решения о лазерной коррекции зрения — пахиметрию. При среднем значении толщины роговицы в центре в норме 530-550 мкм, пациентка на правом глазу имела лишь 507 мкм, а на левом — 498 мкм.

В.А. Паршина предложила участникам конференции сделать выбор в пользу одного из вариантов помощи пациентке с тонкой роговицей и сильной миопией: 1) ЛАСИК (Лазерный in situ кератомилез), 2) ФРК (фоторефракционная кератэктомия), 3) ТрансФРК (бесконтактная трансэпителиальная фоторефракционная кератэктомия), при том, что все операции проводились бы на эксимерном лазере SCHWIND Amaris, или отказаться от лазерной коррекции зрения.

Коллеги точно определили необходимую безопасную остаточную толщину роговицы: для ФРК и ТрансФРК — 350 мкм, для ЛАСИК и ФемтоЛАСИК — 300 мкм. С учетом толщины роговицы и наибольшей комфортности проведения именно методика ТрансФРК стала выбором в данном случае.

Участники конференции согласились с определением диаметра оптической зоны на диагностической платформе SCHWIND Sirius при различных условиях освещенности. Так как пуппилометрия показала, что максимальный диаметр зрачка 5,84 мм, при расчете параметров операции удалось уменьшить оптическую зону до 6,0 мм без вероятности снижения остроты и качества зрения в послеоперационном периоде.

Мнение участников совпало с решением хирурга клиники «Сфера» и оказалось верным. Пациентка, показания которой разбирались на круглом столе, оперировалась в клинике «Сфера» более полугода назад. В результате операции она получила высокую остроту зрения (OD 1,0, sph+0,12 cyl-0,25ax142; OS 1,0, sph+0,50 cyl-0,5 ax172), роговица прозрачная, эпителий гладкий, строма прозрачная, субэпителиальный хейз отсутствует. Жалоб нет.

С заключительным докладом на круглом столе выступила главный врач клиники «Сфера», офтальмохирург, профессор Э.Н. Эскина. Профессор Эскина представила несколько клинических случаев, чтобы показать возникающие сложности при коррекции миопии слабой степени и то, как их возможно преодолеть, используя метод фемтосекундной лазерной коррекции зрения ReLEx SMILE на фемтолазерной установке ZEISS VisuMax.

Профессор Э.Н. Эскина рассказала о преимуществах технологии фемтосекундного формирования лентикулы с последующей ее экстракцией через микронадрез:

- техника удаления ткани воспроизводима и точна;
- эффективность операции не зависит от дегидратации стромы, энергии лазера, геометрии роговицы;
- одинаковое время процедуры для различных степеней близорукости;
- точность надреза зависит только от разрешения фемтосекундного лазера, составляет 4,4 мкм и не зависит от внешних факторов.

SMILE — самая современная методика лазерной коррекции зрения, поэтому основными вопросами, которые разбирала с врачами Э.Н. Эскина, стали безопасность, риски операции и способы их преодоления, эффективность в нестандартных случаях. Так как клиника профессора Эскиной была первой частной московской офтальмологической клиникой, в которой была внедрена методика ReLEx SMILE, ее главный врач, безусловно, обладает максимальным опытом проведения операции в московском регионе. Врачи узнали о принципах работы методики и, опираясь на предложенные клинические примеры, смогли уточнить детали операции и то, насколько она подходит их пациентам.

Дискуссии продолжились и после окончания основной части — врачи охотно делились своими впечатлениями о конференции. По общему признанию, организаторы сделали вечер полезным и приятным для своих коллег-врачей. Доктора отмечали необыкновенную дружелюбную атмосферу, высоко оценили удачный подбор лекторов и работу выступающих со слушателями: «Все были вовлечены в единый процесс!»

Материал подготовили
Карина Давтян, Иван Куриловичч
Фото предоставлены оргкомитетом конференции

Команда клиники «Сфера» во главе с профессором Эскиной

«Высокая миопия и тонкая роговица — что делать». Докладывает В.А. Паршина

Доклад «SMILE» при коррекции миопии слабой степени — что делать» представила профессор Э.Н. Эскина

С.А. Шаповалов выступает с докладом «Подводные камни имплантации мультифокальных ИОЛ»

С докладом «Блефариты. Что мы знаем и что хотим узнать» выступила к.м.н. Т.Н. Сафонова

Профессор Эскина в окружении гостей конференции

Врачи-офтальмологи столичных поликлиник голосуют за тактику лечения в клинических примерах хирургов клиники «Сфера»

Врач — это человек, который способен взять ответственность на себя

Гость этого номера газеты «Поле зрения» — **В.Н. Алексеев**, доктор медицинских наук, профессор кафедры офтальмологии Северо-Западного государственного медицинского университета им. И.И. Мечникова. С 1990 года по 2014 год Владимир Николаевич являлся руководителем этой кафедры. Профессор Алексеев — член президиума Всероссийской ассоциации офтальмологов, член президиума Всероссийского глаукомного общества, академик Российской академии медико-технических наук (РАМТН), член Европейского глаукомного общества.

На фасаде девятиэтажного дома на Бассейной улице в Санкт-Петербурге, где находится квартира профессора В.Н. Алексеева, обращаешь внимание на мемориальную доску. Оказывается в этом доме жил выдающийся альпинист, первый россиянин, покоривший Эверест — Владимир Сергеевич Балыбердин (1949-1994)… В жизни Владимира Николаевича Алексеева тоже был и остается свой «Эверест» — это исследования глаукомы. В этой области ученый добился выдающихся результатов и стал одним из признанных авторитетов не только в России, но и в мире.

Потребность заглянуть в глаза

Наша беседа началась необычно. С упоминания мемориальной доски на жилом доме…

— Людям уже довелось побывать почти на всех высочайших вершинах планеты. Можно только восхищаться мужеством и отвагой альпинистов! Но в сфере медицинской науки, в частности, офтальмологии, ситуация несколько иная… Еще многие «горы» остаются непокоренными. В частности, это касается глаукомы. Если Вы сравнили наши исследования с покорением Эвереста, то могу сказать, что наша «экспедиция» находится только в самом начале пути… Несмотря на выдающиеся успехи ученых в исследовании глаукомы, имевшие место в последние годы, нам предстоит проделать еще очень большую работу.

— Сердечно благодарю за возможность встретиться с Вами в Вашей квартире, на частной, домашней территории… Приглашение домой — это знак особого доверия, начало диалога «без галстуков». Владимир Николаевич, Ваши научные достижения, педагогическая, лечебная и организационная деятельность хорошо известны в профессиональном сообществе. Хотелось бы, чтобы наше интервью добавило в Ваш портрет несколько «личных» штрихов. Попросил бы Вас поделиться воспоминаниями, в том числе детскими, юношескими.

— Я родился в прекрасном победном 1945 году. Отец, Николай Леонидович, был фронтовиком-танкистом. Он ушел из жизни в 1987 году. В нашей семье, как самая дорогая реликвия, продолжают храниться его боевые награды.

Семья у меня была хорошая, достойная, интеллигентная. Папа занимал ответственные посты в системе городского управления Ленинграда. В частности, долгие годы он был директором автобусного парка. В то время, в послевоенные годы, в городе работали всего два автобусных парка. И папа руководил одним из них. В последние годы жизни он был одним из руководителей Ленгорисполкома, органа исполнительной власти Северной столицы. Мама, Ирина Владимировна, была архитектором. Она умерла в 1985 году.

Важную роль в воспитании сыграла бабушка, Галина Алексеевна. Она происходила из дворянской, офицерской семьи… Прекрасно помню я и своего деда, Владимира Александровича. Дедушка покинул этот мир в 1957 году, бабушка — в 1971 году. Но, думаю, что человек остается жить, пока о нем помнят родные, близкие, друзья, коллеги.

— Вижу, у Вас в кабинете висят старинные фотографии.

— Эти фотографии нельзя назвать «старинными». Они сделаны в двадцатые годы. Портреты бабушки и дедушки. Дедушка был юристом. Он всегда выглядел очень элегантно, даже изысканно. Выходил на улицу почти всегда только в шляпе и галстуке. Из-за этого даже случались курьезные ситуации. Например, во время блокады Ленинграда дедушку часто задерживала милиция на улицах города для проверки документов. Его вид казался подозрительным.

— Бабушка и дедушка провели всю блокаду в Ленинграде?

— Да. Все 900 дней блокады они были в родном городе. Но об этом тяжелом этапе жизни они практически не рассказывали.

— В Вашей семье кто-то был связан с медициной?

— Мой прадед был известным военным врачом, участником Крымской войны 1853-1856 годов. Еще в детстве я знал, что именно на его руках скончался знаменитый адмирал Павел Степанович Нахимов… 28 июня 1855 года флотоводец был смертельно ранен в Севастополе. Двое суток прадед сражался за его жизнь. В нашей семье всегда гордились тем, что о прадеде рассказывает один из стендов в петербургском Военно-медицинском музее.

Впрочем, не могу сказать, что именно это обстоятельство побудило меня поступать в медицинский институт. Все-таки большинство вчерашних школьников еще не могут осознанно выбрать специальность. И я не был исключением.

— Вам довелось учиться в необычной школе…

— Я — выпускник 213-й ленинградской (петербургской) школы. Она и сейчас носит этот номер. Правда, поменяла адрес. В настоящее время — с 1974 года — учебное заведение располагается в микрорайоне Купчино, на улице Белградской. А в мое время школа размещалась в самом центре города, на набережной реки Фонтанки, в доме 48.

Она была создана в 1948 году. Это была первая в стране средняя школа с углубленным изучением английского языка. Школа считалась «элитной». Ее можно назвать «дитем холодной войны»: отношения с Америкой после 1945 года резко ухудшились, и требовались люди, в совершенстве знающие «язык врага», с детства говорящие на нем.

Среди выпускников нашей школы — целый ряд разведчиков, в том числе и разведчиков-нелегалов…

Но мои школьные годы пришлись уже на хрущевскую оттепель. И атмосфера в школе, и школьная программа стали гораздо более мирными. Мне до сих пор помогают школьные знания английского языка, а также «оксфордское произношение», постановке которого уделялось большое внимание. Такие предметы, как зарубежная география, зарубежная история, зарубежная литература полностью велись на английском языке. Происходило погружение в языковую среду. У нас преподавали профессора и доценты Ленинградского университета.

— Наверное, в такой «элитной школе» царила жесткая дисциплина?

— Да, к нам предъявляли более высокие требования, чем к ученикам обычных учебных заведений. И нагрузка была большая. В течение всех школьных лет у нас было по 8-9 часов английского языка в неделю, включая предметы, преподававшиеся на английском языке.

Но, с другой стороны, количество учащихся было сравнительно небольшим. И в школе царила теплая, почти домашняя атмосфера. Школьная дружба продолжалась еще долгие годы после окончания учебного заведения. Например, нынешний главный офтальмолог Санкт-Петербурга, профессор Юрий Сергеевич Астахов тоже учился в этой школе. И у нас сложились добрые, приятельские отношения, которые продолжаются до сих пор.

— А почему после школы Вы решили поступать в медицинский институт?

— У нас в семье царило уважение к профессии медика. И это семейное влияние не могло не сказаться. Еще будучи подростком, я понял, что врач — это необычная специальность. В ней важна не только профессиональная подготовка, но и особый набор личностных качеств. Врач — это человек, который способен брать ответственность на себя, принимать важные решения и отвечать за их последствия.

И еще одна особенность медицинской специальности меня заинтересовала. Во времена моей юности еще не было такого термина — «качество жизни». Но все равно было очевидно, что медики делают жизнь людей лучше. Сохраняя и восстанавливая здоровье пациентов, борясь с различными хворями, они не только продлевают жизнь. Они делают ее более насыщенной, более счастливой.

Мне тоже хотелось стать одним из «волшебников», способных помогать людям!

В Первом Ленинградском медицинском институте имени академика И.П. Павлова учился одноклассник моего старшего брата. Он с увлечением рассказывал о своем вузе. И я тоже решил поступить, как говорится, за компанию.

— Не разочаровались?

— Учеба увлекла сразу. Я понял, что медицина — дело моей жизни. Захотелось совершенствоваться в этой области. Добиваться результатов.

— Когда Вы заинтересовались офтальмологией?

— Предмет «Глазные болезни» предлагается на пятом курсе. Но, разумеется, у меня была возможность познакомиться с основами офтальмологии гораздо раньше. Однажды я взглянул в щелевую лампу и осознал удивительную, манящую красоту человеческого глаза. Как красив человеческий глаз! Именно его исследованию я решил посвятить свою жизнь.

На выбор специальности оказало влияние еще одно событие, о котором не могу не упомянуть. В студенческие годы мне довелось прочитать замечательную книгу «Клиническая офтальмология», написанную в 1919 году профессором Сергеем Селивановичем Головиным (1866-1931). К этому времени у меня была возможность познакомиться и с рядом других фундаментальных трудов по офтальмологии. Но именно работа Головина произвела неизгладимое впечатление.

— Чем Вам заполнилась эта книга?

— Во-первых, она написана ясным, понятным, доходчивым языком. Во-вторых, язык Головина — очень красивый, образный и яркий. Честно говоря, в то время мне даже было трудно себе представить, что научную книгу можно читать «на одном дыхании»! В-третьих, монография Головина обобщает его огромную и разнообразную клиническую практику. В-четвертых, уже позже я узнал об обстоятельствах написания этой книги.

Их нельзя не считать примечательными. Профессор С.С. Головин не скрывал своих монархических убеждений. В начале двадцатых годов его несколько раз арестовывали. Значительную часть монографии он написал, сидя в тюрьме. «Клиническая офтальмология» до сих пор занимает почетное место в моей домашней библиотеке.

— Клиническую ординатуру Вы оканчивали в том же вузе?

— Да. Я был ординатором в Первом Ленинградском медицинском институте имени академика И.П. Павлова с 1968 по 1970 год. В этой связи не могу не помянуть добрым словом профессора Юрия Сергеевича Астахова. Он на пять лет меня старше. Ю.С. Астахов был в то время аспирантом пироговского института. Часто он проводил занятия с нами, ординаторами. И эти занятия были очень интересными и яркими! Педагогический талант Юрия Сергеевича проявился уже в то время.

— В 1970 году Вы стали аспирантом кафедры офтальмологии Ленинградского санитарно-гигиенического медицинского института (так в то время назывался Северо-Западный государственный медицинский университет им. И.И. Мечникова). Почти вся Ваша дальнейшая жизнь — уже почти полвека! — связана с этими стенами: аспирант, ассистент кафедры, доцент, профессор.

Доцент Е.Б. Мартынова, к.м.н. Л.В. Чекурова, профессор В.Н. Алексеев

Профессор В.Н. Алексеев и доцент В.И. Садков

— Всю жизнь тружусь на одном месте. С одним небольшим перерывом: с 1989 года по 1990 год я находился в командировке в Йеменской Арабской Республике (в то время Йемен был разделен на два независимых государства: Йеменскую Арабскую Республику и Народно-Демократическую Республику Йемен).

— Владимир Николаевич, хотел бы спросить у Вас о тех качествах и навыках, которыми должен обладать офтальмолог. Как достичь успеха в этой профессии?

— У меня всегда присутствовала большая потребность заглянуть человеку в глаза. Глаза во многом определяют суть человеческой личности. Известно, что значительную часть информации об окружающем мире — по данным различных исследований до 90% — человек получает с помощью органов зрения.

Глаза — зеркало души. Это выражение кажется банальным, но оно не утратило своей актуальности. Офтальмолог не просто «заглядывает» в зеркало, а «вглядывается» в него. Он может рассмотреть в этом таинственном зеркале гораздо больше, чем обычный человек…

Кстати, желание «заглянуть в глаза» возникает у меня не только в связи с выполнением профессиональных обязанностей. Честно говоря, я не люблю вести каких-либо переговоров и обсуждений с незнакомыми людьми по телефону. Хочется посмотреть на человека.

Все-таки офтальмология — особая профессия! Для меня она всегда была и остается таинством. Глаз таит в себе еще много загадок, сюрпризов и неожиданностей.

— Если я правильно понял Вашу мысль, успешному офтальмологу важно быть увлеченным, «гореть» этой профессией, понимать ее уникальность.

— Во всяком случае, в моей жизни увлеченность своим делом, осознание правильно выбранной профессии помогали преодолеть все жизненные трудности и неурядицы. Но, разумеется, одной увлеченности мало.

Глаз — очень сложный по структуре человеческий орган. Поэтому офтальмологу необходимо обладать обширными и фундаментальными знаниями практически из всех областей медицины. Проблемы с органами зрения могут появиться в результате заболеваний сердечно-сосудистой системы, почек, поджелудочной железы и других систем организма. «Узким» специалистом в офтальмологии быть невозможно!

Великий русский физиолог Иван Михайлович Сеченов как-то упомянул, что «глаз — это часть мозга, вынесенная на периферию». Мудрые слова! На самом деле, глаз и мозг имеют единую систему кровообращения. По сути дела, офтальмология теснейшим образом связана с неврологией. Без глубоких знаний по неврологии невозможно проведение серьезных офтальмологических исследований на современном этапе. Необходимы знания и по математике, и по физике, и по оптике. Этот ряд можно продолжать бесконечно.

— В этой связи не могу не спросить Вас о перспективах создания искусственного глаза. Насколько близко подошла наука к решению этой проблемы?

— Думаю, что речь идет о вопросе, который предстоит решать будущим, еще не рожденным поколениям ученых. Трудность состоит не столько в создании самого «искусственного глаза». Наверное, подобную конструкцию можно было бы сконструировать и при нынешнем уровне развития науки.

Неясным остается самое главное — каким образом некий «искусственный глаз» будет связан с корой головного мозга? Другими словами, каким образом зрительные сигналы могут передаваться в мозг? Человеческий глаз осуществляет связь с мозгом исключительно с помощью зрительного нерва. Соответственно, при полной атрофии зрительного нерва зрение отсутствует и, к сожалению, не может быть восстановлено.

При частичной атрофии дисков зрительного нерва задача офтальмологов состоит в том, чтобы по возможности сохранить существующие зрительные возможности. Однако восстановить атрофированные нервные волокна пока не представляется возможным.

В этой ситуации говорить об «искусственном глазе» преждевременно. Медики пока не могут восстановить функции зрительного нерва. И мы не знаем никакого другого способа «соединить» глаз с мозгом без его помощи. Но даже если функции зрительного нерва сохранены, а зрение отсутствует у человека по другой причине, то искусственный глаз все равно ему не поможет. Зрительный нерв способен взаимодействовать только с «естественным» глазом.

— А что должно произойти в науке, чтобы ситуация принципиально изменилась?

— Необходим иной уровень знаний о человеческих клетках. Необходима способность восстанавливать, «выращивать» нервные клетки, восстанавливать функции зрительного нерва. Для офтальмологов будущих поколений еще остается много работы!

— Владимир Николаевич, мне думается, что Ваш рассказ может быть интересен не только специалистам, но подросткам, мальчишкам и девчонкам, задумывающимся о выборе специальности… Позвольте после этой «экскурсии в будущее» вернуть наш разговор к обстоятельствам Вашей жизни. Какие этапы Вашей биографии стали для Вас наиболее важными? О чем бы Вы хотели упомянуть в беседе?

— В личной жизни наиболее важным событием стало знакомство с моей будущей супругой, Галиной Петровной. Мы познакомились в 1969 году. В то время я был клиническим ординатором Первого Ленинградского медицинского института имени академика И.П. Павлова, а Галя — студенткой. Она на два года меня младше.

— Как Вы познакомились?

— В качестве общественной нагрузки я возглавлял Совет интернациональной дружбы института.

Доклад на одной из научных конференций

Во время зимних каникул, в начале 1969 года, был организован совместный выезд советских и зарубежных студентов, обучающихся в вузе, в дом отдыха в поселок Комарово, расположенный на Финском заливе в пригороде Ленинграда. Именно там мы и сблизились. Между знакомством и свадьбой прошло всего несколько месяцев.

В течение нескольких десятилетий Галина Петровна успешно работала в качестве врача-гинеколога. Сейчас она на заслуженном отдыхе. Активно поддерживает меня во всех делах, создает надежный тыл.

В 1970 году у нас родился сын Андрей. Он стал экономистом, в настоящее время занимается предпринимательской деятельностью. Внук Юрий в 2012 году окончил ту же 213-ю школу, что и я. Сейчас он студент Северо-Западного государственного медицинского университета имени И.И. Мечникова. Не скрою, что хотел бы в будущем видеть его врачом-офтальмологом.

— Наша беседа была бы неполной без вопроса о работе в Йемене. Почему Вы решили туда поехать?

— Длительные командировки за рубеж в советское время являлись делом достаточно престижным. Как, впрочем, и сейчас. Для меня это был важный жизненный рубеж. Хотелось приобрести новый опыт. Не скрою, что и материальные соображения тоже сыграли свою роль. К концу восьмидесятых годов уровень жизни советских людей, в том числе и в Ленинграде, стал ухудшаться. Многим хотелось попасть за границу, чтобы заработать деньги, привести с собой какие-то бытовые вещи.

— Но Йемен — страна достаточно неспокойная. Вас это не пугало?

— И я, и моя супруга были психологически готовы к трудной работе. Я работал офтальмологом в госпитале йеменской столицы Саны. От этого жизненного этапа остались довольно-таки противоречивые впечатления. С одной стороны, нельзя не отметить богатую культуру арабского мира, гостеприимство и доброжелательность коллег, своеобразную природу.

С другой стороны, Йемен — страна раздробленная. Такой она была двадцать лет назад. Такой остается и поныне. По моим тогдашним наблюдениям, центральные властные структуры (армия, полиция и т.д.) распространяли свое влияние только на прилегающие к столице районы. Все остальная страна находилась под властью региональных кланов и племен. Между ними регулярно вспыхивали кровавые стычки.

Командировка в Йемен означала работу в зоне военных действий. К госпиталю регулярно подъезжали автомобили, привозившие окровавленные тела. Раненые люди лежали вместе с трупами. Конечно же, было много офтальмологических травм.

Работа в Йемене дала мне не только медицинский, но и организационный опыт. Я был не только врачом-офтальмологом госпиталя, но и руководителем всей группы советских специалистов, работавших в этом учреждении. А группа была довольно большая. Ее численность колебалась от 60 до 70 человек.

— В наше время специалисты подписывают контракты и едут за рубеж в индивидуальном порядке. Но тогда все было по-другому.

— Разумеется. В рамках Министерства здравоохранения СССР существовала специальная структура — «Союззагранпоставка», осуществлявшая отбор специалистов-медиков для работы за рубежом, а также контроль за их деятельностью.

Борьба с глаукомой — это глобальный вызов для всего человечества

— Значительная часть Ваших научных работ посвящены исследованиям глаукомы. Именно этому заболеванию Вы посвятили и кандидатскую, и докторскую диссертации. С глаукомных исследований начался наш сегодняшний разговор. Хотелось бы поговорить о них более подробно.

— Как и многим ученым-офтальмологам, мне довелось заниматься разными вопросами. Но исследования глаукомы стали главным делом жизни.

— А почему именно глаукома?

— Познание, изучение глаукомы — одна из центральных, ключевых задач, стоящих перед отечественной и мировой офтальмологией. Причем эта задача встала перед учеными еще 150 лет назад. И до сих пор она в полной мере не решена.

Борьба с глаукомой — это глобальный вызов для всего человечества. Речь не идет о некой отраслевой, офтальмологической теме. И даже не о теме, которая представляет интерес только для медицинской общественности.

Это глобальная общеполитическая задача, которую можно сравнить с борьбой со СПИДом, борьбой с туберкулезом, борьбой с различными эпидемиями. На сегодняшний день в мире выявлено более ста миллионов случаев глаукомы. Вдумайтесь в эти цифры! И это только выявленные случаи.

В развитых странах мира глаукома является главной причиной слепоты и слабовидения. При увеличении продолжительности жизни проблема глаукомы становится все более острой, так как данное заболевание в основном проявляется у людей в зрелом и пожилом возрасте.

Глаукома почти не влияет на продолжительность жизни. Но она существенно ухудшает качество жизни. Ухудшение зрения, грозящая или уже наступившая слепота оказывают огромное влияние на ритм жизни человека, его профессиональную деятельность, проведение досуга и т.д.

Когда мы говорим о глаукоме, невозможно разделить научные исследования и организацию лечебного процесса, диспансерного наблюдения. Кроме того, при лечении глаукомы огромную роль играют психологические факторы, факторы «комплаентности», то есть доверительных отношений врача и пациента, четкого и дисциплинированного выполнения пациентом указаний врача.

Обычно журналисты общественно-политических, научно-популярных и даже специализированных, медицинских изданий уделяют основное внимание новинкам в лечении глаукомы, новым научным исследованиям.

— Вы считаете такой подход неправильным?

— С одной стороны, он правильный. Исследователи глаукомы, по большому счету, еще находятся в начале пути. Болезнь на сегодняшний день можно приостановить, но, к сожалению, не излечить. Поэтому любые перспективные исследования представляют большой интерес.

Но, с другой стороны — и об этом ни в коем случае нельзя забывать! — даже при нынешнем уровне развития медицинской науки и нынешних организационных возможностях системы здравоохранения мы могли бы существенно сократить статистику инвалидности в связи с глаукомой. Это относится и к нашей стране, и ко всему миру. К сожалению, глаукома часто выявляется слишком поздно, на поздних стадиях, когда зрение человека уже существенно ухудшилось.

— И улучшить зрительные возможности уже невозможно.

— Улучшить зрение, как правило, уже невозможно. Но пациенту необходимо не лить слезы по этому поводу, не посыпать голову пеплом, не жаловаться на свою «горькую судьбу», а делать все от него зависящее, чтобы сохранить на долгие годы, желательно до конца жизни, имеющийся остаток зрения. Это был бы самый правильный подход!

Необходимо регулярно посещать врача и четко, дисциплинированно выполнять его рекомендации. Это касается и медикаментозного лечения, и проведения хирургических операций.

По моей информации, в лучшем случае только треть пациентов поступают именно так. Людям кажется, что лечение, которое им предлагается, является неэффективным, так как оно не ведет к улучшению зрения. С другой стороны, когда пациент игнорирует рекомендации врача — он вроде бы поначалу не видит существенных изменений. Глаукома разрушает глаз, как правило, очень медленно, незаметно…

Человеку кажется, что его зрительные функции остаются на прежнем уровне. Но на самом деле они медленно, но постоянно ухудшаются. А когда пациент осознает это, он часто уже почти ослеп.

— Анализ лечения глаукомы связан с обсуждением обширного пласта психологических проблем.

— Для пациентов чрезвычайно трудно выработать, сформулировать для себя правильный, разумный психологический подход к этому заболеванию. Люди, как говорится, «бросаются из крайности в крайность». Некоторые пациенты после диагностики глаукомы сразу же «записывают себя в слепые», впадают в панику, в депрессию, хотя они часто обладают хорошим уровнем зрения (и у них есть шанс сохранить это зрение надолго).

Часто врачи сталкиваются с ситуацией, когда пациент сознательно или бессознательно принижает свои зрительные возможности. Его субъективные жалобы не совпадает с объективными результатами анализа остроты зрения, поля зрения и других факторов. Кто-то поступает так из-за желания как можно быстрее получить инвалидность и связанные с ней выплаты и привилегии. Кому-то просто необходима жалость и сочувствие врача, а также родственников и знакомых.

Другая крайность заключается в том, что пациент просто игнорирует поставленный ему диагноз. По-другому не скажешь! Он хочет жить как прежде, как ни в чем не бывало! И какое-то время этот план срабатывает. Но потом может наступить слепота. Не сразу, но гораздо быстрее, чем кажется!

— Как Вы считаете, зарубежный опыт лечения глаукомы и диспансерного наблюдения может быть использован в России?

— Все развитые страны мира, и Россия в том числе, находятся в этой сфере примерно на одном уровне. И в США, и в Западной Европе имеются серьезнейшие проблемы и в деле выявления больных глаукомой, и в организации диспансерного учета, и в снабжении медикаментами социально незащищенных групп населения и т.д.

— Для социально незащищенных групп населения, в том числе для пенсионеров с минимальным размером пенсий, медикаментозная терапия при глаукоме может оказаться слишком дорогой…

— К сожалению, на сегодняшний день в России нет возможности бесплатно получать современные, эффективные препараты, используемые при терапии. Людям приходится платить из своего кармана.

— Финансовые расходы можно сократить, если научиться правильно закапывать капли. А этим навыком — вроде бы таким простым! — владеют далеко не все пациенты. Дорогостоящие капли можно расходовать экономнее, и они будут столь же эффективны.

— Разговор о глаукоме постоянно «выходит» на обсуждение социальных и психологических аспектов. Кто-то из пациентов забывает регулярно закапывать капли, кто-то делает это неумело — и месячный запас капель «уходит» за несколько дней.

— Как бы Вы сформулировали основную задачу, которую решают современные ученые-офтальмологи, исследующие глаукому?

— Весь лечебный процесс, предлагаемый в настоящее время больным глаукомой, в основном сводится к контролю уровня внутриглазного давления. Для решения этой задачи применяются и медикаментозное лечение, и различные виды хирургических операций.

При нынешнем уровне развития медицинской науки такую тактику можно признать вполне успешной, разумной и целесообразной. Поддержание глазного давления на приемлемом уровне позволяет отсрочить проявления негативных последствий глаукомы. Значительное число больных глаукомой, несмотря на озвученные выше проблемы, все-таки до конца жизни сохраняет сравнительно хорошее зрение.

Но офтальмологи сходятся во мнении, что контроль внутриглазного давления в перспективе не должен оставаться единственным способом противостояния глаукоме. Сейчас мы боремся с последствиями болезни. Но мы пока еще не смогли разобраться в ее сути. Ученые еще не до конца представляют, какие процессы происходят в человеческом организме при глаукоме.

Очевидно, что разрушительное действие глаукомы на зрительные функции нельзя объяснить только колебаниями внутриглазного давления. Речь идет о неких процессах, происходящих на клеточном уровне. Их необходимо изучать и офтальмологам, и неврологам.

Мне думается, что основная задача, которая на сегодняшний день стоит перед учеными-офтальмологами, состоит во взаимодействии с неврологами. Необходимо изучать глаукому не только как офтальмологичекое, но и как неврологическое заболевание. Такое же, как болезнь Паркинсона или болезнь Альцгеймера.

— Не могли бы Вы представить Ваши основные исследования по изучению глаукомы, рассказать о кандидатской и докторской диссертациях.

— Проблема глаукомы заинтересовала меня еще в то время, когда я был клиническим ординатором. Темой кандидатской диссертации стало исследование проблемы отслойки сетчатки при антиглаукомных операциях.

— В каких случаях при антиглаукомных операциях может происходить отслойка сетчатки?

— Разумеется, методики операций постоянно совершенствуются. Две мои диссертации были защищены несколько десятилетий тому назад и отражали уровень развития науки в те годы. Но тема кандидатской диссертации и сейчас продолжает оставаться актуальной. При любой антиглаукомной операции в послеоперационный период может произойти отслойка сетчатки.

Это может произойти и в первые сутки после операции, и в течение года после нее. Моя задача состояла в том, чтобы исследовать эту проблему и внести свой вклад в сокращение подобных осложнений.

— После защиты кандидатской диссертации в 1973 году Ваш научный руководитель, профессор Аполлон Николаевич Добромыслов, предложил Вам стать сотрудником кафедры…

— Наша совместная работа с Аполлоном Николаевичем продолжалась долгие годы. На кафедре я занимался исследованиями первичной глаукомы: этиологии и патогенеза, ранней диагностики, консервативной терапии, хирургического лечения, эпидемиологии осложнений при хирургическом лечении, факторов риска в течение глаукомного процесса и т.д.

С А.Н. Добромысловым нас связывали отношения учителя и ученика, наполненные взаимным уважением и сердечностью. Мне и моей супруге Галине Петровне неоднократно доводилось бывать у него дома, познакомиться с членами его семьи. Он тоже был гостем нашего дома.

В 1983 году меня избрали доцентом. В 1988 году я защитил докторскую диссертацию на тему «Осложнения и причины неудач хирургии глаукомы (прогноз, профилактика, лечение)». Вскоре стал профессором.

Хочу сказать, что тема докторской диссертации, связанная с осложнениями и причинами неудач хирургии глаукомы, нашла одобрение далеко не у всех коллег. Некоторые офтальмологи в то время вообще предпочитали не говорить об осложнениях и неудачах при данных операциях. Им казалась, что подобных явлений можно полностью избежать.

— То есть желаемое выдавалось за действительное.

— Можно сказать и так. Мне же хотелось привлечь внимание к реальным проблемам, увы, сопровождающим антиглаукомные операции.

— Не могли бы Вы рассказать о Ваших исследованиях последних лет? Какие темы, какие проблемы занимают Вас в настоящее время?

— Может быть, я выскажу «крамольную мысль». Но мне думается, что для ученого «золотое время» для научных исследований наступает уже после защиты кандидатской и докторской диссертаций. Они являются важными этапами в жизни, важными этапами в научной карьере. Но, с другой стороны, отнимают очень много времени и сил… А когда ученый «остепенился», у него появляется возможность остановиться, оглянуться назад, задуматься над теми научными проблемами, которые его действительно интересуют.

Как я уже говорил выше, главной темой современных глаукомных исследований является изучение глаукомы не только как офтальмологического, но и как неврологического заболевания. Этот постулат определяет и мои собственные исследования, и работу моих коллег по кафедре.

В последние годы на кафедре под моим руководством были проведены углубленные исследования, анализирующие показатели внутриглазного давления у пациентов с глаукомой и у здоровых людей. Одним из результатов этой работы стал вывод о том, что измерения внутриглазного давления необходимы всем без исключения людям.

Регулярный контроль за внутриглазным давлением мог бы стать важным фактором в деле раннего выявления глаукомы.

— Не могли бы Вы пояснить свою мысль.

— Как известно, нормой внутриглазного давления считается промежуток от «16 до 26». Но наши исследования показали, что у каждого человека имеется своя индивидуальная цифра, индивидуальная норма внутриглазного давления. Например, цифра «23» является нормой для одного пациента (и его орган зрения полностью здоров). А для другого пациента — такая же цифра внутриглазного давления становится одним из свидетельств имеющейся глаукомы. Как правило, у здоровых людей внутриглазное давление не меняется или изменяется незначительно до конца жизни. Зная это, «индивидуальную норму», мы можем уже на ранних стадиях выявить глаукому.

— То есть повышение внутриглазного давления станет признаком глаукомы?

— Именно в этом и состоят наши выводы. Зная индивидуальные показатели внутриглазного давления здоровых людей, можно реагировать на изменения этих показателей. И диагностика глаукомы станет более четкой и более простой.

— Не могли бы Вы подробнее рассказать о неврологических исследованиях, направленных на анализ происхождения, «природы» глаукомы?

— Пока эти исследования носят фундаментальный характер. У них еще нет прикладного применения. Но исследования очень важные!

Например, на нашей кафедре проводились эксперименты по изучению адреналиноиндуцированной глаукомы у кроликов.

У подопытных животных изучалось не только влияние глаукомы на орган зрения, но также и на зрительный нерв, на наружные коленчатые тела, на кору головного мозга. И мы обнаружили, что при глаукоме у кроликов происходят значительные изменения в коре головного мозга, которые вполне можно сравнить с теми изменениями, которые происходят при болезни Альцгеймера, болезни Паркинсона и ряде других неврологических заболеваний.

— Речь идет только об исследовании кроликов?

— Также проводились биохимические исследования коры головного мозга умерших людей, бывших пациентов, страдающих глаукомой. Причина их смерти с глаукомой никак не связана. Но эти исследования дали аналогичные результаты. И у людей, и у кроликов глаукома практически одинаково воздействует на кору головного мозга. Поэтому на сегодняшний день определение глаукомы как неврологического заболевания можно считать доказанным. Это не гипотеза, а факт!

— Не могли бы Вы описать суть изменений, происходящих при глаукоме у человека и животных?

— При глаукоме, также как и при целом ряде других неврологических заболеваний, снижается энергетическая подпитка клеток. Нарушается энергоемкость клеток. Это связано с недостаточной выработкой митохондриальной кислоты.

— А нельзя ли использовать при лечении глаукомы неврологические лекарственные средства?

— Такие лекарственные средства вполне можно было бы использовать, если бы они существовали… Но на сегодняшний день, к сожалению, не существует эффективных лекарственных средств, способных повысить энергоемкость клеток головного мозга. Нет эффективных лекарств ни от болезни Альцгеймера, ни от болезни Паркинсона.

Трудно делать прогнозы, когда будут созданы подобные лекарства. Предстоит ли нам ждать несколько лет или несколько десятилетий… Но я убежден в том, что, в долгосрочной перспективе эта задача будет решена. Тогда при глаукоме мы сможем не только контролировать внутриглазное давление, но и целенаправленно воздействовать на кору головного мозга.

— Не могу не спросить Вас о «Всероссийской глаукомной школе» — научной конференции, которая ежегодно в середине февраля проходит в Санкт-Петербурге. И Вы являетесь председателем организационного комитета этого форума.

— В этом году «Всероссийская глаукомная школа» пройдет уже в десятый раз. У нас ожидается 16 докладчиков. В основном, это ученые-офтальмологи из Москвы и Санкт-Петербурга. Ожидается выступление д.м.н., профессоров Е.А. Егорова, В.П. Еричева, А.В. Куроедова, С.Ю. Астахова, В.В. Бржеского, М.И. Разумовского и ряда других коллег.

Наш форум не случайно назван «Всероссийской глаукомной школой». Это действительно школа! Количество докладчиков сравнительно небольшое. Но каждое выступление продолжается до полутора часов. Фактически речь идет о полноценной университетской лекции. На конференции ежегодно обсуждаются фундаментальные и прикладные вопросы лечения глаукомы.

— Вы тоже собираетесь выступить с докладом?

— Обязательно. Но тему заранее сообщать не буду. Пользуясь случаем, хотелось бы всех читателей газеты «Поле зрения» пригласить на наш форум.

Нельзя отделять клинику от кафедры!

— Вы возглавили кафедру офтальмологии в Северо-Западном государственном медицинском университете им. И.И. Мечникова в 1990 году и оставались ее руководителем до 2014 года. Начало Вашей работы совпало с закатом и последующим распадом Советского Союза и болезненным процессом трансформации российского общества. Как сказались эти явления на жизни и деятельности научного коллектива?

— Глобальный вопрос. Я не рискну давать каких-то обобщающих оценок социально-экономическим процессам девяностых и нулевых годов и влиянию этих процессов на жизнь кафедры. Но, во всяком случае, четверть века (с 1965 года по 1990 год), в течение которых работой кафедры руководил А.Н. Добромыслов, мой уважаемый учитель и предшественник, очень отличались от «моего» времени.

— В чем состоит принципиальное отличие?

— В стабильности, существовавшей в то время. С другой стороны, нынешний исторический этап предоставляет много новых возможностей для самореализации ученых. Но не буду лукавить, прежней стабильности порой очень не хватает.

Например, в 70-80-е годы существовали фиксированные оклады для научных сотрудников кафедры. Скажем, профессор, заведующий кафедрой получал 500 рублей, доцент — 400 рублей, ассистент (кандидат наук) — 300 рублей. При этом врач без научной степени зарабатывал около 170 рублей.

— Вы считаете такую ситуацию справедливой?

— Очевидно, что научная деятельность в медицине, защита кандидатских и докторских диссертаций должны поощряться обществом и государством, в том числе и материально. Речь идет о лучших специалистах в своей области, о людях, определяющих развитие и уровень российской медицины на годы и десятилетия.

— Как обстоят дела в настоящее время?

— Сейчас доцент медицинского вуза в Санкт-Петербурге со всеми надбавками обычно получает не более 25 000 рублей. Конечно, в разных высших учебных заведениях цифры могут отличаться. Но эта разница довольно незначительна…

— То есть доцент вуза получает меньше практикующего врача в муниципальной и, тем более, в частной клинике?

— Именно так. Такую ситуацию нельзя назвать нормальной! У молодых врачей практически отсутствует стимул заниматься наукой. Да, есть энтузиасты… Но одного энтузиазма для успешного развития науки недостаточно. А без медицинской науки не может успешно развиваться практическое здравоохранение. Невозможно разделить научный и учебный процесс!

— Часто приходится слышать утверждение, что врачи и ученые-медики имеют достаточно возможностей для дополнительных заработков.

— Здесь нельзя всех грести под одну гребенку. У кого-то такие возможности есть, у кого-то нет… Работа в науке требует огромного напряжения, концентрации сил и энергии. У многих ученых просто не остается времени, да и желания, чтобы искать какие-то дополнительные заработки. Кроме того, все эти подработки могут отрицательно сказаться на результатах основной работы.

Президент России Владимир Владимирович Путин неоднократно говорил о том, что заработная плата преподавателей высших учебных заведениях — точно так же как и учителей средних школ — должна соответствовать средней заработной плате в регионе. Давайте говорить прямо, в Санкт-Петербурге это указание Президента пока не выполняется.

— Неужели в советское время все обстояло лучше?

— Конечно же, сейчас гораздо больше возможностей для международного научного обмена. Это можно только приветствовать! Стало больше свободы, стало легче дышать… У меня нет ностальгии по Советскому Союзу. Но, с другой стороны, позитивный опыт прошлой эпохи мы вполне можем и должны использовать в наше время.

Не все нынешние реформы и нововведения представляются мне разумными. Например, сейчас стремятся любой ценой сократить число койко-дней. Кроме того, ужесточились требования к госпитализации: она должна проводиться исключительно по медицинским показателям.

— Звучит вполне разумно…

— На первый взгляд, да. Но не надо забывать, что в целом ряде случаев в академическую, университетскую клинику больного целесообразно госпитализировать, даже если в этом нет острой медицинской необходимости. Пациент может быть полезен для обучения студентов, клинических ординаторов и аспирантов. Конечно же, и для больного кроется значительная польза: он находится под квалифицированным наблюдением, а не занимается самолечением в домашних условиях.

В Советском Союзе существовало такое понятие: клиническая норма. Она составляла 25%. Это означало, что из 60 коек 15 можно было отдать тем больным, которые хотя и не имеют острой необходимости в госпитализации, но необходимы для научного и учебного процесса.

— А сейчас такой возможности нет? Заведующий кафедрой может принять решение о госпитализации по учебным и научным соображениям?

— К сожалению, сейчас это невозможно. Понятие «клинической нормы» сейчас отсутствует. Главная проблема заключается в том, что в настоящее время клиника административно отделена от кафедры. К огромному сожалению, нынешним студентам-медикам предоставляется меньше возможностей участвовать в лечебном процессе. А значит, страдает качество подготовки специалистов. Обучение медиков становится более «теоретическим». Нельзя отделять клинику от кафедры! Это единое целое.

— Можно ли попросить Вас в конце нашей беседы сформулировать свой жизненный девиз?

— У меня нет особого жизненного девиза. Но когда в жизни случаются трудности или непредвиденные обстоятельства, я стараюсь не прятать голову в песок, а решать проблему по существу. В одной из приключенческих книг я прочитал, что на море надо научиться «смотреть в лоб урагану». Эти слова мне понравились. Возможно, они подходят в качестве жизненного девиза.

Материал подготовил
Илья Бруштейн
Фото И. Бруштейна и из личного архива профессора В.Н. Алексеева

Новые возможности ОКТ и ОКТ-ангиографии — SWEPT-source технология

Сателлитный симпозиум при участии компании **MS Westfalia**

Модератор: профессор В.С. Акопян (Москва). ***Лекторы:*** Н.С. Семенова (Москва), Е.В. Гурова (Москва).

Одним из мероприятий научной программы Российского общенационального офтальмологического форума «РООФ – 2016» стал прошедший 13 октября 2016 года сателлитный симпозиум «Новые возможности ОКТ и ОКТ-ангиографии — SWEPT-source технология», организованный при участии компании MS Westfalia.

Открывая заседание, профессор В.С. Акопян сказал, что благодаря участию компании MS Westfalia небольшой коллектив кафедры офтальмологии факультета фундаментальной медицины МГУ им. М.В. Ломоносова получил возможность использовать в практической исследовательской работе новый для российского рынка тип оптического когерентного томографа, работающего на основе технологии SWEPT-source. «Нам приятно, что выбор компании MS Westfalia пал на нас, и выбор этот не случаен. Работая почти 10 лет в области изучения современных методов визуализации сетчатки, глазного дна, мы провели пионерские работы в изучении методов оптической когерентной томографии в оценке нейроархитектоники сетчатки при глаукоме, оптических невритах и болезни Альцгеймера. Нам удалось продемонстрировать значение этого метода в оценке процессов нейродегенерации как местного характера, так и в целом. Сегодня мы хотим поделиться результатами изучения особенностей SWEPT-source технологии, которая весьма активно исследуется за рубежом и получила заметные преимущества перед классическими ОКТ в области гастроэнтерологии и кардиологии и «грозится» сделать то же самое в области офтальмологии». Профессор В.С. Акопян выразил слова благодарности сотрудникам компании MS Westfalia А.В. Батуре, В.В. Фадееву-Мурашову, Е.В. Шибалко и З.О. Каунову, «благодаря которым стала возможна наша работа с этим оборудованием и сегодняшний симпозиум».

Н.С. Семенова представила доклад на тему «Технология Swept-source ОКТ — преимущества и перспективы». Создание технологии Swept-source стало возможным благодаря использованию специального узкополосного лазерного источника, способного перестраивать свою длину волны. Томограф DRI OCT Triton (Topcon) за счет способности менять длину волны в диапазоне 100 нм, а также за счет использования двойного балансного фотодетектора обладает на сегодняшний день уникальной скоростью сканирования в 100 000 А-сканов/сек. Прибор принадлежит поколению Fourier-domain ОКТ, при этом спектральные компоненты кодируются не по пространственному ориентированию, а по времени. Длина волны в 1050 нм лучше проникает в глубоколежащие слои сетчатки, что позволяет достичь широкой области сканирования — 2,7 мм. Технология Swept-source позволяет проводить ОКТ в режиме ангиографии. «Станет ли Swept-source ОКТ третьим поколением томографов?» — задает вопрос Н.С. Семенова. По мнению авторов доклада, к третьему поколению будут принадлежать томографы с ультравысокой скоростью сканирования; сегодня существуют прототипы со скоростью 200-400-600 тыс. А-сканов/сек. На сегодняшний день самая высокая скорость сканирования — 100 000 А-сканов/сек — стала возможной благодаря технологии Swept-source.

Е.В. Гурова, Н.С. Семенова, профессор В.С. Акопян

Перед началом симпозиума

Далее профессор В.С. Акопян и Н.С. Семенова дали сравнительную оценку классической ангиографии и оптической когерентной ангиографии. Давно замечено, сказал В.С. Акопян, что участь некоторых многообещающих новаций оказывается «сиюминутной и плачевной», в то время как ценные открытия не сразу оцениваются по достоинству. Продолжительность жизни псевдореволюционного метода радиальной кератотомии, прозванного «средством спасения нации от очковой зависимости» оказалась короткой; век фотодинамической терапии, единственного способа борьбы с возрастной макулярной дегенерацией в недавнем прошлом, также оказался недолгим. Это явилось «наглядным примером сиюминутной выгоды и коммерческой заинтересованности, не оправдавшей всей полноты надежд». Ярким противоположным примером является факоэмульсификация катаракты, породившая вначале немалый скепсис у корифеев офтальмохирургии, и которая, несмотря на бурное развитие фемтосекундных технологий, остается максимально востребованной. Подобные судьбы, отметил профессор В.С. Акопян, характерны как для методов лечения, так и для методов диагностики, в том числе и для флюоресценновой ангиографии.

В 1959 году два студента-медика, Новотны и Алвес, начали работать под руководством главного невролога Университета Индианы, доктора Джона Хикама, выполнявшего проект, который финансировался ВВС США. Задача исследования заключалась в изучении сосудистого ложа сетчатки как единственного видимого сегмента мозгового кровообращения. Это был поиск способа фотографирования сосудов для оценки оксигенации ткани. Первая работа на эту тему была отвергнута американским журналом «Офтальмология» как «неперспективная и неоригинальная», и только в 1961 г. на страницах журнала «Кровообращение» статья увидела свет. На протяжении многих лет метод флюоресценновой ангиографии в СССР оставался без внимания. Сформировалось целое поколение офтальмологов, которое не считает этот метод «золотым стандартом» диагностики в отличие от остального мира. «Светлым пятном» стал МНИИ глазных болезней им. Гельмгольца, где с начала 1970-х годов флюоресценновая ангиография стала «непреклонным стандартом диагностики». Значительно позднее этот метод был признан крупными офтальмологическими центрами и взят на вооружение. Сегодня, когда методы ОКТ и ОКТ-ангио начинают доминировать в диагностике заболеваний сетчатки, технологии контрастной ангиографии грозит «несправедливое и опасное забвение».

Классическая ангиография глазного дна — процесс динамический, и эта динамика обусловлена длительностью времени прохождения контраста через сосудистую систему, а также длительностью задержки красителя в тканях сетчатки. Есть признаки патологической флюоресценции: «pooling» (наполнение), «leakage» (вытекание), «staining» (окрашивание). ОКТ, по мнению авторов, не отражает динамики движения кровотока и особенностей передвижения красителя.

Н.С. Семенова обратила внимание, что в этом заключается и «плюс», и «минус» ОКТ-ангиографии. ОКТ-ангиография визуализирует только движущуюся кровь. Когда речь идет о сосудистых новообразованиях, о патологически измененных сосудах, через них, действительно, может выходить жидкая фракция крови вместе с красителем, который будет затемнять границы того сосудистого образования, которое необходимо изучить. ОКТ-ангиография будет давать идеальное очертание, контуры сосудистого образования. Другим преимуществом ОКТ-ангиографии является возможность оценить состояние кровеносного русла во всех слоях сетчатки и хориоидеи, что недоступно флюоресценновой ангиографии.

В.С. Акопян отметил, что косвенно ОКТ-ангио позволяет оценить скорость кровотока. Далее докладчики перешли к клиническим примерам наиболее распространенных патофизиологических состояний, при которых ангиография имеет решающее значение как в диагностике, так и в выборе тактики и методов лечения. Профессор В.С. Акопян привел пример центральной серозной хориоретинопатии (ЦСХ), в большинстве случаев являющейся «саморазрешающимся состоянием», однако в некоторых случаях ЦСХ может быть ранним предвестником ВМД. При ЦСХ флюоресценновая ангиография на сегодня остается практически «единственным подспорьем в лечении ЦСХ», отметил В.С. Акопян, с чем была вынуждена согласиться Н.С. Семенова: «Мы никогда не сможем с помощью ОКТ-ангиографии детектировать точку просачивания, при этом ОКТ-ангио может стать хорошим подспорьем в мониторинге хронической ЦСХ, особенно при образовании субретинальной васкулярной мембраны».

Далее Н.С. Семенова привела клинический случай диабетической ретинопатии. ОКТ-ангио позволяет визуализировать ишемические зоны, при этом флюоресценновая ангиография не дает качественного изображения из-за помутнения хрусталика и недостаточного мидриаза. ОКТ-ангиография позволяет находить начальные, минимальные зоны потери на микрокапиллярах; при проведении классической ангиографии эти участки видны только первые секунды, и велика вероятность их пропустить.

Профессор В.С. Акопян привел пример диабетического макулярного отека, который наносит урон центральному зрению; ДМО отличается неоднородным патофизиологическим механизмом развития и персистенции. ОКТ-ангио, по мнению В.С. Акопяна, не дает картины заболевания, при этом флюоресценновая ангиография дает возможность визуализировать несколько перифовеальных микроаневризм, которые приведут к развитию клинически значимого макулярного отека. Н.С. Семенова согласилась с мнением, что по ОКТ-ангиограмме нельзя понять, из какой микроаневризмы происходит просачивание жидкой фракции крови.

Заключительным примером стала возрастная макулярная дегенерация. В.С. Акопян обратил внимание, что контрастная ангиография дает возможность видеть питающий сосуд на начальной стадии проникновения красителя в мембрану. Однако в последние годы этот диагностический элемент потерял свою значимость, т.к. кардинально изменились методы терапии ВМД, особенно ее неоваскулярной формы. Н.С. Семенова добавила, что при данном заболевании ОКТ-ангио является ценным методом мониторинга пациентов, получающих лечение, т.к. ОКТ-ангиографию возможно проводить сколь угодно часто. При малейшем замедлении кровотока в сосудах можно сразу видеть уменьшение яркости сигнала.

Далее Н.С. Семенова от группы авторов выступила с докладом «Толщина хориоидеи — диагностический признак или индивидуальная особенность?» Исследователи, ставящие перед собой цель оценить толщину хориоидеи, основываются на гипотезе о том, что патологические процессы, происходящие в хориоидее, рано или поздно приведут к изменению ее толщины. С появлением технологии SWEPT-source стало возможно не только визуализировать всю хориоидею, но в автоматическом режиме распознавать ее границы и строить карты с определением толщины в каждом секторе макулярной зоны. Докладчик подробно остановилась на популяционном исследовании с участием добровольцев, не имеющих офтальмологических заболеваний, и небольших групп пациентов с макулярными друзами и субретинальной неоваскулярной мембраной. Результаты исследования позволили авторам предложить «нормативные» значения толщины хориоидеи и сделать следующие предварительные выводы: толщина хориоидеи связана с возрастом (отрицательная корреляция); толщина хориоидеи предположительно связана с: рефракцией глаза, индексом массы тела, наличием артериальной гипертензии, синдромом апноэ и сахарного диабета; наличие макулярных друз или субретинальной неоваскулярной мембраны не ассоциируются с изменением толщины хориоидеи.

С заключительным докладом симпозиума «SWEPT-source ОКТ в диагностике глаукомы и болезни Альцгеймера» от группы авторов выступила Е.В. Гурова. Метод ОКТ применяется в диагностике таких нейродегенеративных заболеваний, как глаукома, рассеянный склероз, болезнь Альцгеймера, хиазмальные опухоли, болезнь Паркинсона, болезнь Хантингтона, шизофрения. На протяжении многих лет обсуждаются в литературе и применяются на практике при диагностике глаукомы параметры ганглиозного комплекса и нервных волокон сетчатки. В своем докладе Е.В. Гурова обратила внимание на новые возможности применения ОКТ-ангиографии при глаукомной оптической нейропатии; на оценку хориоидеи при нейродегенерации, а также на некоторые классические признаки нейродегенерации у пациентов с ранней стадией болезни Альцгеймера. В 2016 году наблюдается всплеск интереса к ОКТ-ангиографии в диагностике глаукомы. В литературе авторы обращают внимание на то, что плотность капилляров ДЗН и вокруг него у пациентов с глаукомой снижена, при этом диагностическая ценность перипапиллярной плотности капилляров выше, чем сосудистая плотность самого диска зрительного нерва и макулярной области. Сосудистые дефекты совпадают топографически с истончениями слоя нервных волокон, что было показано на клинических примерах больных глаукомой. Докладчик отметила, что SWEPT-source ОКТ наглядней демонстрирует истончение комплекса ганглиозных клеток и слоя нервных волокон, чем спектральная ОКТ. Е.В. Гурова представила также результаты обследования пациентов с использованием метода SWEPT-source, который позволил наблюдать у одной пациентки симметричное медленно прогрессирующее диффузное истончение ганглиозного комплекса, у другой — истончение слоя нервных волокон макулярной области. Изменения ганглиозного комплекса макулярной области происходят раньше истончения перипапиллярного слоя нервных волокон. Хориоидея, по данным литературы, у пациентов с болезнью Альцгеймера тоньше, чем в среднем в популяции. Проведенные исследования позволили авторам сделать выводы о том, что при глаукоме уменьшение перипапиллярной капиллярной плотности совпадает топографически с истончением слоя перипапиллярных нервных волокон; перспективна количественная оценка ОКТ-ангиографии; характер изменений хориоидеи у больных глаукомой требует дальнейшего изучения с применением автоматической сегментации. При болезни Альцгеймера наблюдались симметричные медленно прогрессирующие истончения ганглиозного комплекса. Нейродегенерация макулярной области происходила раньше поражения перипапиллярных нервных волокон. Характер изменений хориоидеи требует дальнейшего изучения.

Дискуссии, в которых приняли участие профессор А.С. Измайлов (Санкт-Петербург), профессор Н.И. Курышева (Москва) и другие участники симпозиума, продемонстрировали неподдельный интерес к обсуждаемым вопросам. Подводя итог симпозиума, профессор В.С. Акопян поблагодарил участников за активную работу.

Материал подготовил
Сергей Тумар
Фото Сергея Тумара

ISBN 978-5-905212-70-3

Амбулаторная хирургия катаракты

И.Э. Иошин *Доктор медицинских наук, профессор,заведующий офтальмологическим отделением ФБГУ «Клиническая больница» Управления делами Президента РФ*

Для факоэмульсификации в ее современном виде характерны две тенденции. С одной стороны, максимальная стандартизация всех технологических этапов — подготовки, непосредственно хирургического вмешательства и послеоперационного ведения, с другой стороны — персонализированный подход с учетом индивидуальных особенностей пациента. В монографии представлена попытка совместить указанные тенденции и предложен собственный вариант амбулаторной технологии хирургии катаракты. Отдельно освещены организационно-методические материалы, регулирующие стационарзамещающие технологии в офтальмологии; критерии отбора пациента на амбулаторную хирургию; обязательные и необходимые лабораторные исследования; особенности анестезиологического сопровождения амбулаторной хирургии; технологические параметры факоэмульсификации и алгоритм послеоперационного медикаментозного сопровождения. Предлагаемые рекомендации основаны на многолетнем положительном опыте амбулаторной хирургии катаракты. Издание подготовлено в ООО «Издательство «Апрель» в декабре 2016 года.

Предлагаем вашему вниманию главу из книги.

Издательство Апрель

ГЛАВА 11. Аналоги простагландинов и факоэмульсификация

Высокий уровень хирургической технологии при факоэмульсификации катаракты свел к минимуму операционную травму, сделал прогнозируемым течение послеоперационного периода (Малюгин Б.Э. с соавт., 2010; Иошин И.Э., 2012). Однако успех хирургического лечения определяется не только хирургической техникой, но и исходным состоянием оперируемого глаза, сопутствующими заболеваниями глазного яблока, в частности, такими как первичная открытоугольная глаукома (ПОУГ). Важным условием выполнения факоэмульсификации на фоне первичной глаукомы считается нормализация ВГД. Важная роль в достижении гипотензивного эффекта принадлежит лекарственным препаратам, улучшающим отток внутриглазной жидкости, среди которых особое место занимают аналоги простагландинов $F_{2\alpha}$ (АПГ), являющиеся препаратами первого ряда при выборе схемы лечения глаукомы (Еричев В.П., 2003; Егорова Т.Е., 2004; Егоров Е.А., 2000-2005). Широкое применение данных препаратов связано с их стойким гипотензивным эффектом, удобным режимом закапывания, небольшим количеством противопоказаний, малым числом системных побочных реакций.

До настоящего времени не существует единого мнения о безопасности использования АПГ в периоперативном периоде у пациентов с сочетанием катаракты и ПОУГ, поскольку доказано, что простагландины (ПГ) относятся к медиаторам воспаления и вызывают вазодилатацию, усиление проницаемости сосудов и развитие экссудаций. Кроме того, ПГ нарушают гематоретинальный барьер, что может провоцировать развитие кистозного макулярного отека после экстракции катаракты (Aim A., 2008; Srivastava A. et al., 2008; Biro Z. et al., 2008; Bito L. et al., Agange N. et al., 2010). Очевидная схожесть названий «простагландины» и «аналоги простагландинов» может внушить подозрение и в схожести патологического действия.

В литературе описаны случаи развития клинического МО на фоне применения АПГ. Обсуждаются сроки, дополнительные факторы риска развития МО на фоне приема АПГ, а также изменение схемы их назначения и меры профилактики. Дополнительно к этому за время применения АПГ появились публикации о формировании МО на артифакичных/афакичных глазах на фоне применения различных АПГ. Патогенез их обсуждается с учетом сопутствующих факторов риска (дефекты задней капсулы), сроков возникновения, возможности резорбции на фоне отмены АПГ, наличия консерванта бензалкония хлорида (БАХ) в составе препарата (Алексеев И.Б., 2012; Астахов С.Ю. с соавт., 2014; Miyake K., 2002-2003; Alm A. et al., 2008).

С другой стороны, инстилляции различных НПВС после неосложненной факоэмульсификации в большинстве случаев способствуют эффективной профилактике воспалительных осложнений и развитию клинически значимого МО, что может быть достаточным и в случае применения АПГ (Иошин с соавт., 2014; Flach A.J., 1994; Kim S.J. et al., 2010).

Актуальность дискуссии применения АПГ в периоперативном периоде при факоэмульсификации поддерживается несколькими обстоятельствами.

Во-первых, частое сочетание катаракты и глаукомы, при котором факоэмульсификация должна проводиться на адекватном гипотензивном режиме. Роль стабильной послеоперационной гидродинамики при амбулаторной хирургии еще более возрастает.

Во-вторых, аналоги простагландинов на сегодняшний день — наиболее перспективный и разрабатываемый класс лекарственных препаратов при лечении ПОУГ. Выделяют группы декосоноидов (унопростон), простаноидов (латанопрост, травопрост, тафлупрост) и простамидов (биматопрост). По строению АПГ являются синтетическим простагландином $F_{2\alpha}$, который, взаимодействуя с рецепторами цилиарной мышцы, клеток трабекулярной сети, вызывает разрушение экстрацеллюлярного матрикса и активирует увеосклеральный путь оттока внутриглазной жидкости. Местное применение АПГ позволяет достичь компенсации ВГД и при монотерапии, и, при необходимости, в комбинации с другими препаратами, а удобный режим инстилляций и небольшое число противопоказаний и системных побочных реакций улучшают качество жизни и повышают приверженность лечению (Егорова Т.Е., 2004).

В-третьих, даже с учетом гипотензивной эффективности АПГ сохраняется определенная настороженность к термину «простагландины» как ведущему патогенетическому фактору послеоперационного воспаления. Теоретические предпосылки такой подозрительности не вполне очевидны, так как провоспалительные ПГЕ и синтетические АПГF относятся к разным семействам ПГ и в процессе метаболизма F не трансформируется в E, однако сосудистая активность АПГ на фоне послеоперационного нарушения гематоофтальмического и гематоретинального барьеров не вполне изучена.

С учетом обозначенной актуальности были проведены собственные исследования, в которых было изучено:

• является ли продолжение ранее назначенных инстилляций АПГ (моно- и комбинированная терапия) с сохранением исходного гипотензивного режима после факоэмульсификации адекватным для профилактики реактивной гипертензии?

• оказывает ли продолжение инстилляций АПГ провоспалительное воздействие на ранний послеоперационный период при факоэмульсификации?

В собственной практике под наблюдением находилось 58 пациентов в возрасте 73,5±1,6 года с катарактой на фоне ПОУГ. Всем больным была выполнена неосложненная факоэмульсификация в амбулаторных условиях.

Пациенты с ПОУГ имели различную стадию заболевания: начальную (16 — 27,6%), развитую (37 — 63,8%) и далеко зашедшую (5 — 8,6%). У всех больных до операции была нормализация офтальмотонуса (в среднем 15,6±0,07 (от 9 до 22) мм рт.ст.).

Использовались различные АПГ — травопрост 0,004%, латанопрост 0,005%, тафлупрост 0,0015%. В зависимости от режима инстилляций пациенты были разделены на 3 группы: первая группа (14 пациентов) получала лечение АПГ в качестве монотерапии. Вторую группу составили 24 больных, которые в качестве гипотензивной терапии использовали АПГ и β-адреноблокаторы (β-АБ). У 20 больных третьей группы компенсация ВГД поддерживалась, кроме АПГ, назначением комбинированных препаратов фиксированных комбинаций, содержащих β-АБ и ингибиторы карбоангидразы (ИКА). Все гипотензивные препараты (АПГ, β-АБ, ИКА) продолжали закапывать в течение всего послеоперационного периода.

Стандартная схема инстилляций после операции в течение недели включала антибиотики (антибиотики, стероиды, НПВС). Далее инстилляции НПВС после операции были продолжены с учетом потенциального риска в течение 6-8 недель.

Течение раннего послеоперационного периода проходило спокойно без клинически выраженных признаков воспаления. Зрительные функции в первый день после операции были улучшены у всех пациентов. Средняя острота зрения в первый день составила в среднем 0,69±0,05, а через 6-8 недель она улучшилась до 0,85±0,05.

ВГД во всей группе больных в первый день после операции на фоне гипотензивной терапии составило в среднем 16,9±0,42 мм рт.ст., что было недостоверно выше, чем до операции — 15,8±0,05 (p>0,05). Показатели ВГД в первый день несколько отличались друг от друга в соответствующих группах больных *(табл. 4)*. Так, во второй и третьей группах различия ВГД между дооперационным уровнем и первым

Таблица 4

Показатели толщины сетчатки в зависимости от АПГ, мкм, M (min-max)

Сроки обследования	Группы больных			
	1-я группа (n=14)	2-я группа (n=24)	3-я группа (n=20)	вся группа (n=58)
До операции	15,7±0,57 (от 14 до 21)	16,3±0,48 (от 12 до 21)	15,6±0,68 (от 9 до 20)	15,9±0,34 (от 9 до 21)
1 день	19,3±1,1 (от 13 до 26)	17,1±0,59 (от 13 до 24)	16,1±0,74 (от 12 до 24)	16,9±0,37 (от 13 до 26)
6-8 неделя	15,4±0,5 (от 14 до 20)	15,0±0,43 (от 12 до 20)	15,2±0,55 (от 10 до 19)	15,1±0,28 (от 10 до 20)

Таблица 5

Показатели толщины сетчатки в зависимости от АПГ, мкм, M (min-max)

Данные ОКТ	Группы больных							
	латанопрост 0,005% (n=32)		травопрост 0,004% (n=20)		тафлюпрост (n=6)		вся группа (n=58)	
	до операции	через 1 мес.	до операции	через 1 мес.	до операции	через 1 мес.	до операции	через 1 мес.
Толщина сетчатки (мкм)	210,5±1,7 (187-226)	209,2±1,9 (192-238)	207,8±3,1 (178-229)	207,8±2,1 (196-230)	207,5±7,4 (187-229)	207,7±6,7 (192-230)	209,3±1,4 (178-229)	208,6±1,1 (192-229)
Объем макулы ($мм^3$)	6,78±0,05 6,32-7,55	6,71±0,06 6,34-7,64	6,55±0,07 6,11-7,33	6,47±0,07 6,15-7,34	6,71±0,19 6,48-7,55	6,55±0,24 6,15-7,51	6,69±0,04 (6,11-7,55)	6,61±0,04 (6,15-7,64)

Рис. 27. Толщина и объем сетчатки в центральной зоне у пациентки К. до и через 5 недель после операции

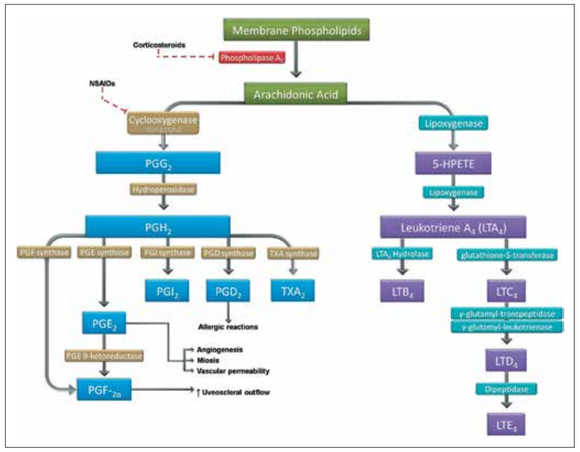

Схема 1. Биосинтез эйкозаноидов из арахидоновой кислоты (по статье Kim S.J., Flach A.J., Jampol L.M. Nonsteroidal anti-inflammatory drugs in ophthalmology *// Surv Ophthalmol. 2010; 55 (2):108-133*)

днем после операции были статистически недостоверны (p>0,05). В то же время в группе с монотерапией АПГ различия были статистически значимы (p<0,005).

Через 6-8 недель после операции на фоне продолжающейся гипотензивной терапии ВГД в общей группе больных было сравнимо с дооперационным уровнем — 15,1 и 15,8 мм рт.ст. (различие было статистически незначимо p>0,05). Похожие результаты имели место и в каждой группе больных *(табл. 4)*.

Исследования сетчатки до операции в общей группе больных показали средние числовые значения ее толщины в зоне 1 мм — 209,3±1,4 мкм, объема сетчатки в зоне 6 мм — 6,69±0,04 $мм^3$ *(табл. 5, рис. 27)*.

Продолжение инстилляций различных АПГ не сказалось отрицательно на состоянии сетчатки макулярной области после операции. Недостоверное изменение в показателях толщины и объема до операции и через 6-8 недель после нее расценивалось как возможные погрешности метода измерения.

Использование АПГ у больных глаукомой накануне операции, а также далее в послеоперационном периоде эффективно предотвращает развитие послеоперационной гипертензии: среднее ВГД в первые сутки составляло 19,3±1,1 мм рт. ст. в группе монотерапии и 16,9±0,37 мм рт.ст. во всей группе пациентов.

Через 6-8 недель послеоперационное ВГД не отличалось от дооперационного уровня, составив в среднем 15,1±0,28 мм рт. ст.

Прием АПГ был привычен для пациентов с глаукомой с длительным стажем их использования, а короткий (недельный) период активной противовоспалительной терапии не вносил серьезных нарушений в режим амбулаторного лечения. Такой подход создает преемственность в ведении пациентов с глаукомой до операции, на момент хирургического лечения катаракты и в отдаленном послеоперационном периоде.

Современная схема патогенеза послеоперационного воспаления определяет ПГ ключевым фактором, поэтому в качестве его профилактики назначаются НПВС, которые блокадой фермента циклооксигеназы снижают избыточный синтез эндогенных простагландинов, в том числе $ПГE_2$, $ПГD_2$, $ПГF_{2\alpha}$, $ПГI_2$ *(схема 1)*. Результаты многочисленных исследований показывают, что местное использование любого из имеющихся действующих веществ (1% indometacin, 0,4-0,5% ketorolac, 0,1% nepafenac, 0,09% bromfenac) позволяет уменьшить послеоперационное воспаление после хирургического лечения катаракты без выраженных побочных эффектов при соблюдении режимов дозирования (Walters M., 2007).

Установлено, что семейство ПГ имеет различия в патофизиологическом механизме, а именно: $ПГE_2$ приводит к вазодилятации, повышает проницаемость гематоофтальмического барьера, увеличивает экссудацию и таким образом повышает ВГД. В то же время считается, что производные $ПГF_{2\alpha}$ влияют лишь на уровень ВГД, усиливая увеосклеральный отток внутриглазной жидкости, и таким образом снижают его. Поэтому НПВС, ингибируя выработку всех ПГ, актуально снижают уровень в первую очередь основного провоспалительного $ПГE_2$. Инстилляции же синтетического аналога $ПГF_{2\alpha}$ для снижения ВГД не предполагают усиления воспалительной реакции и не блокируют (инактивируют) действие НПВС.

Отсутствие провоспалительной активности АПГ после хирургии катаракты зафиксировано рядом авторов (Алексеев И.Б. с соавт., 2012; Астахов С.Ю. с соавт., 2014). В собственном исследовании у 58 пациентов после факоэмульсификации на фоне приема АПГ отмечено отсутствие клинически значимой воспалительной реакции переднего отрезка глаза без усиления клеточной реакции влаги. Течение раннего послеоперационного периода у всех проходило ареактивно, а зрительные функции были улучшены с первого дня после операции (средняя острота зрения составила 0,69±0,05).

В сообщениях о развитии кистозного макулярного отека после факоэмульсификации катаракты при использовании аналогов АПГ отмечается наличие таких факторов риска, как интраоперационные осложнения — разрывы капсулы, выпадение стекловидного тела. Это связано в первую очередь с тем, что ПГ могут дополнительно изменять проницаемость гематоофтальмического и гематоретинального барьеров и таким образом способствовать развитию отека макулы (Shrivastava A., 2007; Aim A., 2008; Law S.K. et al., 2010).

Вместе с тем несколько проспективных, рандомизированных исследований указывают на эффективность НПВС в качестве средства профилактики МО после хирургического лечения катаракты (Kim S.J. et al., 2010). Результаты проведенных ранее собственных исследований показали, что во всех случаях технологично выполненные операции и применение НПВС способствовали не только неосложненному течению раннего послеоперационного периода и получению высоких функциональных результатов с первого дня после операции, но и обеспечивали эффективную профилактику макулярного отека: увеличение толщины сетчатки через 1 месяц было незначительным и статистически недостоверным с дооперационным уровнем (Иошин И.Э. с соавт., 2014).

Анализ данных клинических результатов при хирургическом лечении катаракты на фоне ПОУГ с применением АПГ показал, что через 6-8 недель после операции не происходило ни утолщения сетчатки макулярной области, ни увеличения ее объема *(табл. 4, 5)*. Через 6-8 недель после факоэмульсификации во всей группе сохранялась высокая острота зрения (в среднем 0,85±0,05). Ни в одном случае не зафиксировано клинически значимого макулярного отека.

Таким образом, использование препаратов группы НПВС после неосложненной факоэмульсификации у больных с глаукомой в послеоперационном периоде предотвращает увеличение толщины сетчатки центральной зоны, развитие клинически значимого макулярного отека и не требует отмены АПГ.

Вместе с тем, учитывая данные литературы о риске МО в случаях дефектов задней капсулы, отмена АПГ может считаться актуальной. В этом случае имеет значение устранение естественного барьера между передним и задним отрезком с увеличением концентрации в стекловидном теле провоспалительных ПГ. Кроме этого, эффект усиления увеосклерального оттока при приеме АПГ требует дополнительного изучения в связи с возможностью его влияния на гематоретинальный барьер. Технически «трудные» ситуации (миоз, окклюзии зрачка, выраженный подвывих хрусталика), принимая во внимание возможную избыточную воспалительную реакцию в послеоперационном периоде, обоснованно могут требовать отмены АПГ. Необходимо заметить, что отмена за 1-3 дня до операции не учитывает тот факт, что для полного вымывания препарата необходимо не менее двух недель и потому неэффективна как профилактическая мера.

Отдельного обсуждения требует предположение о патологическом влиянии на макулярную область консерванта бензалкония хлорида (БАХ), входящего в состав большинства глазных капель. В подтверждение тому приводятся данные о риске развития МО на фоне приема не только АПГ (латанопрост), но и эпинефрина, тимолола, в состав которых входит БАХ (Miyake K., 2003). Более того, косвенно это подтверждают публикации о провоспалительной роли БАХ в снижении эффективности антиглаукомных операций (Лебедев О.И. с соавт., 2012).

Изучение in vitro и in vivo влияния некоторых гипотензивных лекарственных средств (латанопрост, тимолол), а также входящего в их состав БАХ показало выраженное повреждающее действие последнего на клеточные мембраны и экспрессию воспалительных медиаторов. Выраженность патологического действия БАХ превышало таковую непосредственно действующей гипотензивной субстанции, что позволило K. Miyake предложить термин «pseudophakic preservative maculopathy» (псевдофакичная презервозависимая макулопатия). Вопрос требует дальнейшего изучения, особенно с учетом появления новых лекарственных форм без консервантов. В этом случае устраняется один из потенциальных факторов риска МО, а с учетом адекватной (доза и длительность назначения НПВС) противовоспалительной профилактики создаются условия для неосложненного течения после операции.

В итоге все механизмы МО, описанные после хирургических вмешательств на фоне приема АПГ, можно условно разделить по основной патогенетической составляющей на три группы:

• простагландин-индуцированный МО обусловлен собственно хирургической травмой, накоплением воспалительных медиаторов и реализацией патологического действия ПГ, особенно в сочетании с факторами риска (осложнения хирургии);

• консервант-индуцированный МО определяется провоспалительным действием БХ, которое потенциально усиливается на фоне послеоперационной воспалительной реакции при кардинальном изменении анатомии глаза — дефекты капсулы. В этой связи возможный выбор АПГ в периоперативном периоде — “preservative-free” препараты;

• латанопрост-индуцированный МО может быть определен как побочный эффект основного механизма действия АПГ — усиление увеосклерального оттока, которое еще требует дальнейшего изучения. Также нужно отметить, что данный механизм усиливается на фоне осложненного течения артифакии.

Такое разделение имеет некоторую условность, так как определяющим фактором развития МО все же остается латентное послеоперационное воспаление. Именно это объясняет эффективность НПВС в профилактике отека макулы в данном исследовании с учетом непрерывного приема различных АПГ. Дополнительно в пользу продолжения приема АПГ после факоэмульсификации на фоне глаукомы свидетельствует профилактика выраженной ранней реактивной гипертензии. Итак, решение хирурга об отмене АПГ до операции с учетом всех факторов риска на практике происходит индивидуально, исходя из собственного опыта. Но необходимо помнить, что изменения схемы инстилляций, в том числе их отмена или замена на другие аналоги, часто приводит к снижению комплаенса. При этом возникают трудности за столь короткое время (от нескольких дней до 2-х недель) оценить до операции компенсацию ВГД на другом режиме. А в послеоперационном периоде, в связи с различной длительностью противовоспалительной терапии, могут возникать сложности в привычном режиме лечения, что может приводить к отказу от него и/или снижению комплаенса. В условиях амбулаторной хирургии катаракты изменение привычной схемы инстилляций еще более актуально, так как требует многократного посещения лечащего врача.

Рациональная тактика ведении пациентов с острым кератоконусом

Ю.Б. Слонимский[1], **А.Ю. Слонимский**[2]

[1]*Кафедра офтальмологии ГБОУ ДПО РМАПО Минздрава России;*
[2]*Филиал № 1 «Офтальмологическая клиника» ГБУЗ ГКБ им. С.П. Боткина ДЗМ*

Необходимо сразу отметить, что острый кератоконус является частым и тяжелым осложнением у больных с далеко зашедшей стадией кератоконуса. При этом частоту возникновения острого кератоконуса менее 3% указывают более старые литературные источники. По данным Т.Д. Абуговой (1998), S.I. Tuft, L.C. Moodaley (1994), возникновение острого кератоконуса возможно по мере прогрессирования в 10% случаев.

Острый кератоконус возникает при прогрессирующем течении у пациентов с далеко зашедшей стадией болезни, и поэтому более правильно оценивать процент его возникновения именно среди этой подгруппы. По нашим наблюдениям, острый кератоконус возникает не менее чем у 30% больных при далеко зашедшей стадии болезни с прогрессирующим течением.

Общеизвестно, что кератэктазии могут быть первичными (кератоконус, пеллюцидная маргинальная дегенерация роговицы, кератоглобус) и вторичными (ятрогенными). Наиболее часто Hydrops Corneae возникает при далеко зашедшей стадии кератоконуса и называется при этом — острый кератоконус *(рис. 1, 2)*.

Hydrops corneae может возникать и при других выраженных кератоэктазиях, таких как пеллюцидная маргинальная дегенерация роговицы *(рис. 3)*, кератоглобус. Литературные источники указывают, что острый гидропс роговицы может возникать и при прогрессировании краевой дегенерации роговицы Террьена и при так называемом заднем кератоконусе.

За последние 5 лет (2011-2015 гг.) мы наблюдали и проводили лечение 126 больным (129 глаз) с Hydrops Corneae: 124 пациента — острый кератоконус и 2 пациента — острый гидропс на фоне пеллюцидной маргинальной дегенерации роговицы. Мужчин было 79, женщин — 47. Возраст больных колебался от 16 до 63 лет.

Наш опыт и данные литературы говорят о том, что, как правило, процесс при остром кератоконусе заканчивается полным исчезновением отека роговицы и возникновением локального (обычно небольшого по площади) рубца роговицы [31]. После купирования процесса при остром кератоконусе происходит некоторое уплощение роговицы в результате рубцевания с формированием помутнения и локального закрытия зоны разрыва десцеметовой оболочки. Как следствие уплощения роговицы, больные отмечают незначительное улучшение зрения и в ряде случаев получают возможность вновь пользоваться контактной коррекцией.

Обширное бельмо, тем более васкуляризированное, возникает крайне редко. Также, к счастью, перфорация роговицы, даже при угрожающем истончении роговицы, происходит редко.

Так, за последние 10 лет мы наблюдали перфорацию роговицы на фоне острого кератоконуса всего у 4 больных и в 1 случае — десцеметоцеле с угрозой перфорации *(рис. 4, 5)*.

В 4 случаях была проведена сквозная субтотальная кератопластика, в 1 случае, не имея возможности провести сквозную кератопластику (СКП), мы провели ушивание зоны перфорации (перфорация была линейной формы, в нижней зоне, 2 мм от лимба) узловыми швами. В этом случае на фоне лечения отмечалось быстрое купирование процесса с хорошим эффектом уплощения роговицы.

Пациенты с острым гидропсом роговицы — это особая и отягощенная группа больных. У них часто имеются системные аллергические заболевания, синдром Дауна, отмечается привычка сильного потирания глаз (2-3%); прогрессирование кератоэктазии идет более быстрыми темпами [31].

Конечно, пациенты с психическими заболеваниями, с болезнью Дауна, а также больные с тяжелой привычкой постоянно тереть веки представляют группу высокого риска в отношении возможной перфорации роговицы.

У наблюдаемых и пролеченных нами 124 больных (126 глаз) за последние 5 лет имели место следующие сопутствующие заболевания (и состояния):

- болезнь Дауна — 16 пациентов;
- последствия перенесенного детского церебрального паралича (ДЦП) — 7 пациентов;
- шизофрения — 8 пациентов;
- олигофрения — 11 пациентов;
- в одном случае пациент страдал гемофилией, олигофренией и последствиями ДЦП;
- нейродермит, экзема, различные поллинозы и другие формы атопии — 48 пациентов;
- в 7 случаях острый кератоконус был диагностирован на фоне беременности.

При остром кератоконусе имеет большое значение площадь возникшего отека роговицы. Мы разделяли острый гидропс по площади отека на частичный — 6 мм и менее *(рис. 6, 7)*, субтотальный — более 7 мм *(рис. 8)* и тотальный — 10 мм и более *(рис. 9)*.

Частичный острый гидропс имел место на 52 глазах, субтотальный — на 56 и тотальный — на 21 глазу. У больных, перенесших состояние острого кератоконуса, в холодном периоде при биомикроскопии четко определялась зона разрыва десцеметовой оболочки и грубый рубец роговицы, проходящий через все ее слои. В англоязычной офтальмологической литературе биомикроскопическая картина разрыва десцеметовой мембраны при исходе острого кератоконуса обозначается как симптом «fish mouth» — «рыбья пасть» *(рис. 10)*.

Проводимая тактика лечения острого гидропса роговицы:

- частые инстилляции глюкокортикоидных препаратов (дексаметазон 6 раз в день) в сочетании с антибиотиками широкого спектра действия; возможно и применение комбинированных препаратов (Тобрадекс, Комбинил Дуо, Макситрол и т.п.) 6 раз в день — 7 дней, затем 4 раза в день в течение 1 месяца, затем 3 раза в день в течение 2 недель, далее — постепенная отмена препаратов;
- субконъюнктивальные инъекции глюкокортикоидов (дексаметазон) или препараты пролонгированного действия (Дипроспан), вводимые в субтеноново пространство;
- инстилляции гипотензивных препаратов — при необходимости; диакарб внутрь;

Рис. 1-2. Выраженный отек эктазированной роговицы при остром кератоконусе

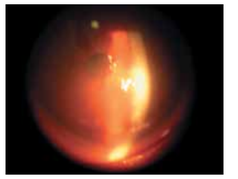

Рис. 3. Острый гидропс роговицы при прогрессировании пеллюцидной маргинальной дегенерации

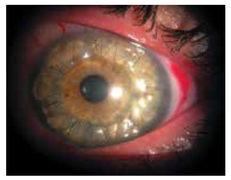

Рис. 4-5. Глаз пациента с десцеметоцеле и угрозой перфорации при остром кератоконусе до начала СКП и на 1-й день после операции. Стандартизированная шовная техника — 8 узловых и 1 непрерывный шов 10/0 — нейлон

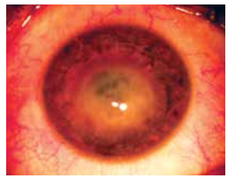
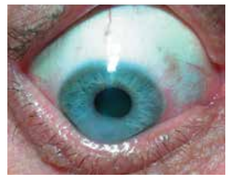

Рис. 6-7. Частичный острый кератоконус (отек роговицы менее 6 мм в диаметре)

Рис. 8. Субтотальный острый кератоконус (отек роговицы более 7 мм в диаметре)

Рис. 9. Тотальный острый кератоконус (отек роговицы более 10 мм в диаметре)

- нестероидные противовоспалительные препараты в инстилляциях — Индоколлир 4 раза в день 2 недели;
- эпителизирующие и кератопротекторные препараты (Корнерегель, Солкосерил, Хилопарин Комод, Вит-А-Пос и др.);
- при отягощенном аллергическом фоне — инстилляции препарата Опатанол 4 раза в день в течение 1 месяца + Эриус по 1 таблетке 5 дней.

Следует отметить, что у всех пациентов, в среднем через 1 месяц после начала проведения нашей схемы терапии *(рис. 11-13)*, наблюдалось значительное улучшение состояния — выраженное уменьшение отека и сокращение его по площади с некоторым улучшением остроты зрения.

В 9 случаях наряду с вышеуказанным лечением мы проводили операцию — биопокрытие донорской роговицей с каймой склеры, в 7 случаях применялась методика двойного кератоамниопокрытия.

В 18 случаях острого кератоконуса мы не имели возможности провести вышеназванное лечение в полном объеме: в 7 случаях — при беременности и в 11 случаях — из-за тяжелого психического статуса пациента (болезнь Дауна). У этих 18 пациентов отек роговицы купировался через 4-5 месяцев.

На фоне проводимого лечения сроки купирования отека роговицы были следующие: на 43 глазах — через 1 месяц, на 47 глазах — через 2-2,5 месяца и на 17 глазах с тотальным острым гидропсом — через 3,5 месяца.

СКП при перфорации проведена только на 4 глазах с достижением прозрачного приживления трансплантата при длительных сроках наблюдения во всех случаях.

При проведении СКП в остром периоде больше вероятность осложнений в послеоперационном периоде, так у нас в послеоперационном периоде из 4 случаев отмечались: замедленная эпителизация роговичного трансплантата — на 1 глазу, реактивная послеоперационная гипертензия — в 1 случае и послеоперационный отек роговичного трансплантата — в 1 случае.

В отдаленном послеоперационном периоде в этих случаях отмечены высокие значения посткератопластического астигматизма от -5,5 D до -7,5 D — на 3 глазах.

В офтальмологической литературе описаны такие осложнения острого кератоконуса, как инфекционный кератит [27], неоваскуляризация роговицы [24], глаукома [16, 21], перфорация роговицы [15, 20, 25] и возникновение роговичной фистулы [22] *(рис. 14)*.

В своей практике мы наблюдали возникновение рефрактерной глаукомы после перенесенного острого кератоконуса у 3 больных с синдромом Дауна, перфорацию роговицы и возникновение роговичной фистулы (3 случая).

Учитывая тот факт, что в офтальмологической литературе вопрос острого кератоконуса освещен весьма мало, публикации по этой теме представляют несомненный интерес для офтальмологов.

Самый распространенный ошибочный диагноз при гидропсе роговицы — дисковидный герпетический кератит *(рис. 15)* и острый бактериальный кератит. Пациентам назначались препараты, которые не только не помогали, но и могли привести к ряду серьезных осложнений.

Говоря о дифференциальной диагностике, необходимо помнить, что в большинстве случаев острый гидропс роговицы развивается у пациентов с далеко зашедшей стадией кератоконуса и называется при этом «острый кератоконус». Состояние острого отека роговицы, возникающее при прогрессировании пеллюцидной маргинальной дегенерации (ПМД) роговицы (в нашем материале — 2 случая за 5 лет), обозначается как «острый гидропс роговицы».

Надо отметить, что изначально в большинстве случаев офтальмологи ошибочно ставят при ПМД диагноз: кератоконус. Хотя это заболевание имеет четкие патогномоничные признаки, и дифференциальная диагностика с кератоконусом не так уж сложна. Пеллюцидная маргинальная дегенерация (ПМД) — синоним: прозрачная краевая дегенерация — кератэктазия невоспалительного характера, характеризующаяся периферической линией истончения шириной 1-2 мм обычно в нижней (в редких случаях может быть и в верхней) части роговицы. Эпителий интактен, и роговица выступает над линией истончения. Ранее в литературе ряд авторов относил ПМД к особой атипичной форме кератоконуса. Конфокальная микроскопия обычно дает возможность для безошибочной диагностики и дифференциального диагноза с кератоконусом. В большинстве случаев ПМД — билатеральное заболевание, хотя глаза часто вовлекаются в патологический процесс несимметрично. Клинически ПМД проявляется в возрасте 20-45 лет (чаще 30-40). В некоторых случаях возможно быстрое прогрессирование заболевания вплоть до развития Hydrops corneae. Классический паттерн кератотопограмм при ПМД — «целующиеся птички» или «клешни краба» *(рис. 16-18)*.

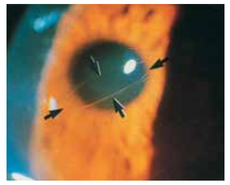

Рис. 10. Биомикроскопическая картина после купирования острого кератоконуса. Зона разрыва десцеметовой оболочки — «fish mouth» («рыбья пасть»)

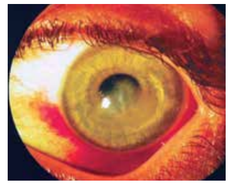

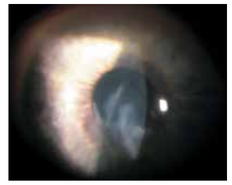

Рис. 11-13. Положительная динамика через 1 месяц на фоне лечения острого кератоконуса — уменьшение отека роговицы и сокращение его по площади

Рис. 14. Осложненное течение острого кератоконуса — фистула роговицы

Коррекция сниженного зрения при ПМД достигается с помощью мягких контактных линз в начальных стадиях, в дальнейшем — склеральные контактные линзы. Надо отметить, что результаты СКП при развитой стадии пеллюцидной маргинальной дегенерации значительно хуже, чем при кератоконусе, вследствие формирования значительных посткератопластических аметропий.

Хотелось бы осветить некоторые малоизученные моменты при остром кератоконусе.

Состояние острого кератоконуса после купирования, как правило, не повторяется. В доступной нам офтальмологической литературе мы не встретили упоминания о случаях рецидива острого кератоконуса на одном и том же глазу. Однако в нашей клинической практике встретилось три случая рецидива острого кератоконуса: у одной больной (с синдромом Дауна) — через три года, у одного больного с тяжелым нейродермитом — через 5 лет и у одного больного — через 20 лет (острый кератоконус, имевший место в первый раз, зафиксирован в выписном эпикризе).

Возможно и состояние билатерального острого кератоконуса. Так, в нашей практике у трех пациентов мы наблюдали возникновение острого кератоконуса одновременно на обоих глазах *(рис. 19-20)* с разницей в 2-3 недели.

Несколько чаще острый кератоконус встречается у молодых мужчин *(рис. 21)*.

Мы хотим обратить внимание, что многие офтальмологи необоснованно боятся назначать стероиды при остром кератоконусе, опасаясь вызвать ухудшение состояния роговицы, которое может привести к перфорации, а также повышению ВГД.

Назначение НПВС в схеме лечения также имеет свои особенности. Известно, что НПВС при различной патологии роговицы (и после сквозной кератопластики) могут во многих случаях приводить к нарушению нормального течения эпителизации, возникновению эпителиопатий и трофическим изменениям роговицы (или роговичного трансплантата), особенно у пациентов, для которых характерно замедление репаративных процессов. Мы не рекомендуем применять диклофенак 0,1% (Дикло-Ф и т.п.). Использование диклофенака при остром гидропсе может привести к перфорации роговицы. По показаниям (цилиарные боли) из группы НПВС возможно назначение индометацина 0,1% (Индоколлир) или бромфенака 0,09% (Броксинак). Эти препараты имеют минимум побочных эффектов в отношении роговицы.

Рис. 15. Внешний вид пациентов с острым кератоконусом, наиболее распространенный ошибочный диагноз — дисковидный герпетический кератит

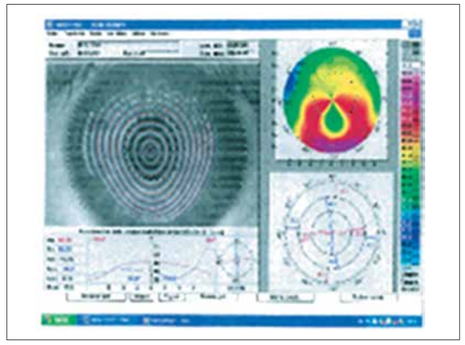

Как уже говорилось, существует множество противоречивых подходов в отношении тактики лечения и ведения больных. По данным Бикбовой Г.М. (2007), проведение эпикератопластики с использованием биолинз, изготовленных из незамороженной донорской роговицы [30], дает выраженный лечебный эффект. По мнению автора, благодаря постоянной компрессии трансплантата на роговицу реципиента происходит сопоставление краев разрыва десцеметовой мембраны, что создает условия для восстановления оптических свойств собственной роговицы к 3 месяцу при разрыве десцеметовой оболочки до 4 мм. У пациентов с величиной разрыва более 4 мм данный процесс проходил более длительно, в среднем от 6 месяцев до года. Некоторые хирурги считают возможным и даже целесообразным проведение экстренной сквозной кератопластики при остром кератоконусе.

В то же время большинство офтальмохирургов сходятся во мнении, что сквозную кератопластику при остром кератоконусе, если не произошла перфорация роговицы, желательно отложить до полного купирования процесса *(рис. 22-23)*.

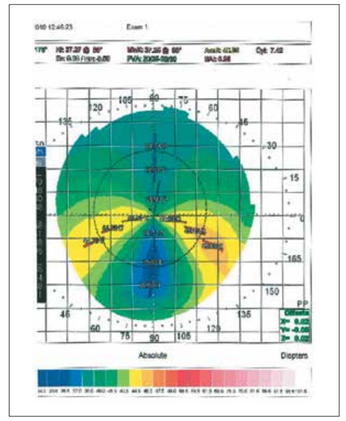
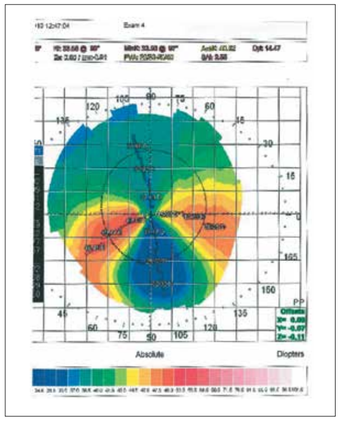

Рис. 16-18. Классическая кератотопографическая картина при пеллюцидной маргинальной дегенерации роговицы — «целующиеся птички» или «клешни краба»

Большинству своих больных (73 глаза) мы провели рефракционную сквозную кератопластику *(рис. 24)* после полного купирования отека роговицы, то есть в холодном периоде. Рефракционная сквозная кератопластика, проведенная нами, дала возможность обеспечить профилактику рецидива кератоконуса и сформировать в послеоперационном периоде роговицу со значительно меньшими значениями посткератопластической

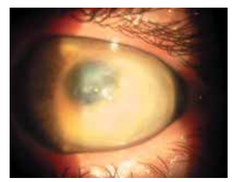

Рис. 19-20. Билатеральный острый кератоконус

Рис. 21. Фотография в профиль молодого мужчины с острым кератоконусом

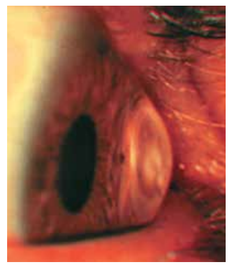

Рис. 22. Глаз пациента с терминальной стадией кератоконуса — исход острого кератоконуса (полное купирование)

Рис. 23. 1-й день после проведенной рефракционной сквозной кератопластики. Диаметр роговичного трансплантата — 8,0 мм, трепанационное отверстие — 8,25 мм



Рис. 24. Схема рефракционной сквозной кератопластики

аметропии и, соответственно, более высокими зрительными функциями (*рис. 25-28*).

Заключение

Острый кератоконус является частым и тяжелым осложнением у больных с далеко зашедшей стадией кератоконуса.

Из других видов развитых кератэктазий острый гидропс роговицы (Hydrops Corneae) наиболее часто возникает на фоне прогрессирования пеллюцидной маргинальной дегенерации роговицы.

Своевременная диагностика позволяет назначить адекватное лечение.

Активная тактика консервативного лечения обеспечивает более быстрое купирование процесса и более полноценную реабилитацию больных.

Сквозную кератопластику рекомендуется проводить после полного купирования процесса, за исключением случаев перфорации роговицы.

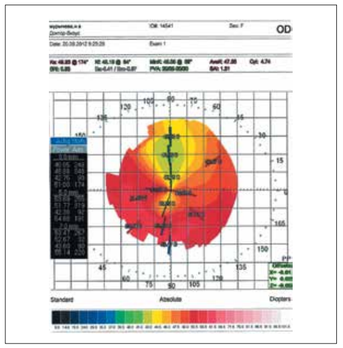

Рис. 25. Кератотопограмма трансплантата в отдаленном периоде после проведения СКП по традиционной методике (операция проведена в одной из ведущих клиник). Диаметр роговичного трансплантата равен диаметру трепанационного отверстия. Имеет место выраженная посткератопластическая аметропия

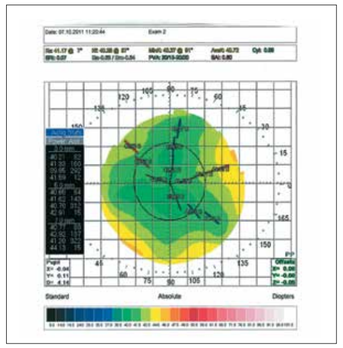

Рис. 26. Кератотопограмма трансплантата в отдаленном периоде после проведения рефракционной СКП по авторской методике. Минимальные значения посткератопластической аметропии

Рис. 27. Субтотальный острый кератоконус через 2 недели после начала лечения

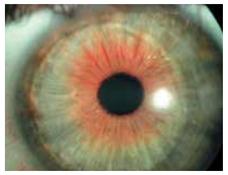

Рис. 28. Фото прозрачного субтотального роговичного трансплантата (кератотопограмма на *рис. 26*, состояние при остром кератоконусе — *рис. 27*). Острота зрения — 1,0 без коррекции. Срок наблюдения — 4 года

Литература

1. Горбань А.И. К лечению острого конуса // Вестник офтальмологии. – 1973. – № 3. – С. 49-51.
2. Каспаров А.А., Слонимский Ю.Б., Чуркина М.Н. Бандажное укрепление роговицы и термокератопластика в лечении острого и прогрессирующего кератоконуса // Сборник «Реконструктивная офтальмохирургия» / Под ред. М.М. Краснова. – М., 1979. – С. 38-44.
3. Каспарова Е.А. Диагностика и лечение острого кератоконуса // Актуальные вопросы офтальмологии: Материалы Юбилейной Всерос. научно-практической конференции, посвященной 100-летию МНИИ ГБ им. Гельмгольца. – М., 2000. – Ч. 2. – С. 134-135.
4. Пучковская Н.А., Титаренко З.Д. Оперативное лечение острого кератоконуса // Офтальмологический журнал. – 1977. – № 1. – С. 25-26.
5. Слонимский Ю.Б., Герасимов А.С. Рефракционная сквозная пересадка роговицы. – М., 1992. – С. 43-45.
6. Слонимский А.Ю., Слонимский С.Ю. К вопросу о тактике при остром кератоконусе // IV Российский симпозиум по рефракционной и пластической хирургии глаза: Сб. статей. – М., 2002. – С. 25-26.
7. Vaughan D.C., Asbury T. et al // General Ophthalmology. – 1995. – P. 137.
8. Amsler M.M. Quelques donnees du probleme du keratocone // Bull. Soc. belge Ophthalmol. – 1961. – Vol. 128. – P. 331-354.
9. Boger W.P.111., Petersen R.A., Robb R.M. Keratoconus and acute hydrops in mentally retarded patients with congenital rubella syndrome // Am. J. Ophthalmol. – 1981. – Vol. 91. – P. 231-233.
10. Cameron J.A., Al-Rajhi A.A., Badr I.A. Corneal ectasia in vernal keratoconjunctivitis // Ophthalmology. – 1989. – Vol. 96. – P. 1615-1623.
11. Fanta H. Acute keratoconus // In: Bellows J.G., ed. Contemporary Ophthalmology. – Baltimore: Williams&Wilkins, 1972. – P. 64-68.
12. Feder R.S., Wilhelmus K.R., Vold S.D., O'Grady R.B. Intrastromal clefts in keratoconus patients with hydrops // Am. J. Ophthalmol. – 1998. – Vol. 126. – P. 9-16.
13. Gormaz A. Keratoconus secondary to vernal conjunctivitis // In: Pollack F.M. Corneal and External Diseases of the Eye. – Springfield, IL: Charles C. Thomas, 1970. – 155 p.
14. Gritz D.C., McDonnell P.J. Keratoconus and ocular massage // Am. J. Ophthalmol. – 1988. – Vol. 106. – P. 757-758.
15. Ingraham H.J., Donnenfeld E.D., Perry H.D. Keratoconus with spontaneous perforation of the cornea // Arch. Ophthalmol. – 1991. – Vol. 109. – P. 1651-1652.
16. Jacoby B., Reed J., Cashwell L.F. Malignant glaucoma in a patient with Down's syndrome and corneal hydrops // Am. J. Ophthalmol. – 1990. – Vol. 110. – P. 434-435.
17. Khan M.D., Kundi N., Saeed N., Gulab A., Nazeer A.F. Incidence of keratoconus in spring catarrh // Br. J. Ophthalmol. – 1988. – Vol. 72. – P. 41-43.
18. Karseras A.G., Ruben M. Aetiology of keratoconus // Br. J. Ophthalmol. – 1976. – Vol. 60. – P. 522-525.
19. Krachmer J.H., Feder R.S., Berlin M.W. Keratoconus and related noninflammatory corneal thinning disorders // Surv. Ophthalmol. – 1984. – Vol. 28. – P. 293-322.
20. Lahoud S., Brownstein S., Laflamme M.Y. Keratoconus with spontaneous perforation of the cornea // Can. J. Ophthalmol. – 1987. – Vol. 22. – P. 230-233.
21. McClellam K.A., Billson F.A. Spontaneous onset of ciliary block glaucoma in acute hydrops in Down' s syndrome // Austr. NZ J. Ophthalmol. – 1988. – Vol. 16. – P. 325.
22. Musco P.S., Aquavella J.V. Corneal fistula // Ophthalmic Surg. – 1987. – Vol. 18. –P. 574-576.
23. Rehany U., Rumelt S. Corneal hydrops associated with vernal conjunctivitis as a presenting sign of keratoconus in children // Ophthalmology. – 1995. – Vol. 102. – P. 2046-2049.
24. Rowson N.J., Dart J.K.G., Buckley R.J. Corneal neovascularization in acute hydrops // Eye. – 1992. – Vol. 6. – P. 404-406.
25. Rubsamen P.E., McLeish W.M. Keratoconus with acute hydrops and perforation // Cornea. – 1991. – Vol. 10. – P. 83-84.
26. Shaw E.L. Patophysiology and treatment of corneal hydrops // Ophthalmic Surg. – 1976. – Vol. 7 – P. 33-37.
27. Tuft S.J., Gregory W.M., Buckley R.J. Acute corneal hydrops in keratoconus // Ophthalmology. – 1994. – Vol. 101. – P. 1738-1744.
28. Grewal S., Laibson P.R., Cohen E.J. Acute hydrops in the corneal ectasias: associated factors and outcomes // Tr. Am. Ophthalmol. Soc. – 1999. – Vol. 97. – P. 187-203.
29. Thoat S., Miller W.L., Bergmanson J.P.G. Acute corneal hydrops: a case report including confocal and histopathological considerations // Contact Lens & Anterior Eye. – 2006. – Vol. 29. – P. 69-73.
30. Бикбова Г.М. Эпикератопластика с использованием незамороженной донорской роговицы в лечении кератоконуса: Автореф. дис. … канд. мед. наук. – М., 2007. – С. 19-20.
31. Слонимский Ю.Б., Слонимский А.Ю. Заболевания роговицы // Руководство по клинической офтальмологии. / Под ред. акад. РАН, проф. А.Ф. Бровкиной и проф. Ю.С. Астахова. – М.: Медицинское информационное агентство, 2014. – С. 266.

Сборник научных трудов «190 лет. Московская глазная больница», Москва, 2016 г.

Анализ причин и лечение пациентов с кератитами и гнойными язвами роговицы, обусловленными ношением контактных линз

А.С. Обрубов, А.Ю. Слонимский

Филиал №1 «Офтальмологическая клиника» ГБУЗ ГКБ им. С.П. Боткина ДЗМ

В мире более 140 млн человек пользуются контактными линзами (КЛ), из них в РФ — около 5 млн [1, 5]. Частота развития микробных кератитов при ношении КЛ колеблется в больших пределах (2-12 случаев на 10 000 носителей и 9-96 случаев на 10 000 носителей, соответственно для однодневных и для многодневных КЛ), но в среднем составляет от 0,02 до 0,2% среди носителей КЛ и остается стабильной на протяжении многих лет, несмотря на развитие отрасли [2, 6, 7]. Среди всех бактериальных кератитов, по данным литературы, 9-40% связано с ношением КЛ [3, 6, 8].

По данным P. Morgan, только 3% всех носителей КЛ соблюдают все правила пользования КЛ и около 23% — соблюдают большинство правил [4]. Таким образом, контактная коррекция может рассматриваться как один из ведущих факторов риска развития кератита, наряду с травмами.

Цель — проанализировать случаи тяжелых кератитов и язв роговицы, связанных с ношением КЛ, и разработать оптимальную тактику ведения таких пациентов.

Материалы и методы

За 7 лет прослежено 88 случаев (93 глаза) тяжелых кератитов и язв роговицы у носителей КЛ, что составило около 10% всех случаев кератитов и язв роговицы, по данным нашей клиники. Средний возраст пациентов составил 30 лет (от 16 до 65 лет).

Средние сроки наблюдения составили от 1 до 6 месяцев (отдельные пациенты прослежены до 3-х лет).

По данным анамнеза в 70 случаях возникновение инфекционного процесса связано с нарушением рекомендованных правил ношения и ухода за КЛ. На 57 глазах заболевание возникло после КЛ длительного ношения, на 13 — после однодневных КЛ, на 8 глазах — после ортокератологических линз, ЖКЛ были только у 1 пациента. У 9 пациентов вид КЛ был неизвестен.

Острота зрения при поступлении: 0,3-1,0 — 27 глаз; 0,01-0,2 — 35 глаз; светоощущение с правильной проекцией — 29 глаз; светоощущение с неправильной проекцией — 2 глаза.

Ведение таких пациентов проводилось на основе разработанной нами трехэтапной тактики.

• I этап — активная антимикробная терапия (2-4 недели).

Сочетание антимикробных препаратов от 2 до 4 видов (из них 2 — антибактериальные препараты разных групп). Наиболее часто назначали следующие: Повидон-иод 0,5% (Бетадин); хлоргексидин 0,02 и 0,05%; левофлоксацин 0,5%, офлоксацин 0,3%, моксифлоксацин 0,5%, тобрамицин 0,3%, гентамицин 0,4%. Использовали как местные (Флюоназол 0,2%, Амфотерицин В), так и системные противогрибковые препараты (Итраконазол 0,2, Флюконазол 0,05, Нистатин 500000 Ед).

Обязательное применение циклоплегических препаратов длительной (атропин 0,1 или 1%) или средней продолжительности действия (циклопентолат 1%).

Нестероидные противовоспалительные препараты назначаются коротким курсом на 3-5 дней для купирования/уменьшения болевого синдрома и потенцирования мидриаза. Более длительное их применение нецелесообразно из-за возможного подавления процессов заживления роговицы (вплоть до развития трофических нарушений).

Применение противовирусной и слезозаместительной терапии на этом этапе нецелесообразно.

При прогрессировании процесса и/или угрозе перфорации с органосохранной целью проводили хирургическое лечение: покровная эпикератопластика, проведение реконструктивной сквозной кератопластики (СКП).

• II этап — восстановительный период (1-2 месяца).

В этот период лечения делали акцент на применении препаратов высокой вязкости (гелей, мазей) в сочетании с кортикостероидами для стимуляции репаративных процессов в роговице.

Предпосылками для выделения 2-го этапа лечения у пациентов с инфекционными кератитами и гнойными язвами роговицы являются:

1) токсикоаллергическая реакция на массивную местную многокомпонентную терапию (часто проявляется в виде токсической кератопатии);

2) остаточная эрозия роговицы;

3) размывание собственной слезной пленки на фоне частых инстилляций, применения глазных мазей;

4) возможно временное развитие дисфункции мейбомиевых желез (чаще у более возрастных пациентов);

5) локальное нарушение конфигурации (корнеотопографии) поверхности роговицы, которая может меняться в сроки до 3-6 месяцев после начала заболевания (неравномерное истончение роговицы в зоне бывшей язвы, формирование рубцового помутнения роговицы в зоне воспаления).

• III этап — реабилитационный период (1-3 месяца).

Применение бесконсервантных препаратов искусственной слезы низкой вязкости.

Синдром «сухого глаза» у пациентов с инфекционными заболеваниями роговицы на фоне ношения КЛ носит, как правило, непродолжительный характер — до 6 месяцев, т.к. отсутствует органическое поражение слезопродуцирующего аппарата глаза и отсутствует или имеется незначительное поражения иннервации тканей глаза. Слезозаместительная терапия направлена на скорейшее восстановление обычной жизнедеятельности пациента, учитывая активный трудоспособный возраст.

Результаты

В 61 случае возникновение инфекционного процесса было связано с нарушением рекомендованных правил ношения и ухода за КЛ.

По данным посевов у 58 пациентов: получен рост у 19 пациентов (33,9% информативности): Pseudomonas aeruginosa (10 глаз), Acinetobacter species, плесневые грибы (по 2 глаза), Cryptococcus laurentii, Serratia marcescens, Burkholderia cepacia, Staphylococcus hominis, Staphylococcus epidermidis, Candida (1 глаз). В 36 случаях посев был стерилен. В 2 случаях клинически была грибковая инфекция, в 2 — акантамебная.

Из клинического течения можно выделить следующие особенности:

1) крайнюю агрессивность инфекции (часто наличие резистентности к антимикробным препаратам);

2) быструю динамику клинической картины (как в положительную, так и отрицательную сторону);

3) практически во всех случаях в исходе формирование стойкого помутнения роговицы в зоне поражения (при обширных и/или паралимбальных процессах нередко с неоваскуляризацией).

Хирургическое лечение потребовалось 12 пациентам: покровная эпикератопластика — 8 глаз, промывание передней камеры раствором антибиотика — 4 глаза (в трех случаях — при СКП), СКП — 6 случаев (4 пациента, у 1 пациента трижды, в 2-х случаях с экстракцией катаракты), диатермокоагуляция роговицы — 1 случай.

Средний койко-день составил — 15±9 дней (от 4 до 44 дней). На фоне лечения в 58 случаях острота зрения достигла 0,3-1,0; в 25 — 0,01-0,2; в 3 — светоощущение с правильной проекцией; в 2 — светоощущение с неправильной проекцией.

На двух последних пациентах остановимся подробнее.

В одном случае пациентка с грибковым кератитом и формированием перфорации роговицы из-за невозможности проведения СКП в условиях нашей больницы после выполнения покровной эпикератопластики была направлена для проведения хирургического лечения в федеральное учреждение, однако пациентка выпала из поля зрения как нашей больницы, так и данного учреждения. Очевидно, что без выполнения СКП вероятность сохранения глаза даже как органа в данном случае представляется минимальной.

Еще в одном случае у гражданина Узбекистана на фоне длительного торпидного течения с неясной этиологией (посевы отрицательные), несмотря на неоднократное промывание передней камеры и массивную как антибактериальную, так и противогрибковую терапию, сохраняется обширный инфильтрат на всю толщину роговицы с постоянным уровнем гипопиона. Возможной тактикой ведения такого пациента является проведение реконструктивной СКП. Однако по техническим и финансовым причинам в настоящее время проведение данного лечения невозможно.

Ни в одном случае не потребовалось проведение энуклеации, однако учитывая два описанных случая, без проведения реконструктивных операций вероятность потери глаз как органа в данных случаях представляется крайне высокой. Практически во всех случаях в исходе сформировалось стойкое помутнение роговицы различной степени выраженности в зоне поражения.

Обсуждение и выводы

Ведущей причиной заболевания (до 80% случаев) явилось нарушение рекомендованных правил ношения и ухода за КЛ. Информативность посевов не превышает 34%. Ведущим инфекционным агентом по данным посевов является Pseudomonas aeruginosa (10 глаз). Приблизительно в 10% случаях причиной заболевания является небактериальная инфекция.

Наибольшую сложность на сегодня представляет лечение грибковых язв роговицы, с которыми связаны большинство случаев неблагоприятного исхода лечения. Это связано, на наш взгляд, со следующими причинами:

1) крайне низкой информативностью посевов (требуют особых сред и прицельного внимания со стороны лабораторий);

2) выявление грибковой инфекции значительно реже происходит до вида гриба;

3) редко определяется чувствительность к противогрибковым препаратам в связи с отсутствием таких функций в лабораториях;

4) клиническая картина часто смазана, что приводит к неверному выбору первичной терапии, усугубляющей течение инфекции;

5) сочетание грибковой язвы роговицы с увеитом является крайне неблагоприятным в отношении прогноза консервативного лечения, если не «угадана» чувствительность инфекции к выбранным препаратам;

6) значительно чаще, чем любая другая инфекция, требует проведения реконструктивных кератопластических вмешательств по срочным показаниям (при этом имеется высокий риск рецидива инфекции на трансплантате);

7) отсутствие в РФ разрешенных противогрибковых препаратов для местного применения в офтальмологии, и, как следствие, возникают потенциальные проблемы:

– юридические (решение вопроса с пациентами о применении неразрешенных в офтальмологии препаратов, приготовленных ex tempora);

– финансовые (покупка избыточного количества препарата для приготовления раствора для местного применения);

– медицинские (повышенный риск побочных эффектов препаратов, приготовленных ex tempora).

Тяжелые случаи язв роговицы и кератитов у носителей КЛ требуют срочного и максимально энергичного стационарного лечения. При отсутствии эффекта от консервативной терапии требуется хирургическое лечение, вплоть до сквозной пересадки роговицы.

На основе 7-летнего опыта разработана трехэтапная тактика ведения пациентов с инфекционными заболеваниями роговицы на фоне ношения КЛ, позволяющая во всех случаях добиваться полного купирования инфекционного процесса, сохранить зрительные функции и снизить частоту хирургических вмешательств.

К сожалению, крайне ограниченная доступность проведения кератопластических операций (в первую очередь из-за нерешенных юридических аспектов в этой области) у пациентов с острой патологией роговицы на сегодня сильно затрудняет в тяжелых случаях оказание им адекватной и исчерпывающей помощи.

Профилактические мероприятия должны быть направлены на снижение факторов риска и частоты патологии, связанной с ношением КЛ:

– строгое соблюдение правил ношения и ухода за КЛ, периодически менять не только многофункциональные растворы, но и контейнеры для хранения КЛ (раз в 1-2 месяца);

– при подборе, а также при каждой смене модели и/или параметров КЛ обязательное проведение подробной беседы с пациентами о правилах ношения и ухода за КЛ (с демонстрацией) и возможных рисках связанным с ними;

– использование, по возможности, однодневных КЛ;

– профилактика синдрома «сухого глаза» у носителей КЛ.

С целью более объективной картины частоты и этиологии возникновения кератитов и язв роговицы, связанных с ношением КЛ, возможно, будет целесообразно создание единой Общероссийской обезличенной базы данных под единым кураторством случаев патологии, связанной с ношением КЛ.

Литература

1. Белоусов В.В. Контактные линзы в 2013 году: тенденции // Вестник оптометрии. – 2014. – № 1. – С. 8-12.
2. Chan T.C.Y., Li E.Y.M., Wong V.W.Y., Jhanji V. Orthokeratology-Associated Infectious Keratitis in a Tertiary Care Eye Hospital in Hong Kong // Am. J. Ophthalmol. – 2014. – Vol. 158. – N 6. – P. 1130-1135.
3. Green M.D., Apel A.J., Naduvilath T., Stapleton F.J. Clinical outcomes of keratitis // Clin. Experiment Ophthalmol. – 2007. – Vol. 35. – N 5. – P. 421-426.
4. Morgan P.B. Contact lens compliance and reducing the risk of keratitis // Optician. – 2007. – N 234. – P. 20-25.
5. Morgan P.B., Woods C.A., Tranoudis I.G., Helland M., Efron N. et al. Our 14th annual report in CLS provides information about 25,000 fits in 32 markets // Contact Lens Spectrum. – 2015. – Vol. 30, Jan. – P. 28-33.
6. Stapleton F., Keay L., Jalbert I., Cole N. The epidemiology of contact lens related infiltrates // Optom Vis Sci. – 2007. – Vol. 84. – N 4. – P. 257-272.
7. Stapleton F., Edwards K., Keay L. et al. Risk factors for moderate and severe microbial keratitis in daily wear contact lens users // Ophthalmology. – 2012. – Vol. 119. – N 8. – P. 1516-1521.
8. Toshida H., Kogure N., Inoue N., Murakami A. Trends in microbial keratitis in Japan // Eye Contact Lens. – 2007. – Vol. 33. – N 2. – P. 70-73.

Сборник научных трудов «190 лет. Московская глазная больница», Москва, 2016 г.

Новинка от издательства «АПРЕЛЬ»

Диабетическая ретинопатия

Bruno Lumbroso
Marco Rispoli
Maria Cristina Savastano

Русскоязычное издание «Diabetic Retinopathy» под редакцией д.м.н., профессора **В.В. Нероева**

Научный редактор: к.м.н. **О.В. Зайцева**

Перевод: к.м.н. **А.Е. Дугина**

Руководство «Диабетическая ретинопатия» содержит множество рисунков, снимков флюоресцентной ангиографии, фронтальных и сагиттальных томографических срезов сетчатки, а также результатов новейшего диагностического метода ОКТ-ангиографии. В первой части представлена базовая информация, касающаяся эпидемиологии, патогенеза и классификации диабетической ретинопатии. Во второй части приведены принципы анализа и интерпретации данных флюоресцентной ангиографии, классической ОКТ (поперечный срез и «en face»), ОКТ-ангиографии, помогающие диагностировать те или иные изменения, характерные для непролиферативной, препролиферативной и пролиферативной диабетической ретинопатии. Таблицы и графики позволят сориентироваться в сложных вопросах диагностики.

Настоящее руководство предлагает логичный и простой метод анализа и интерпретации изображений при диабетической ретинопатии.

Издание на русском языке подготовлено и отпечатано по заказу и при участии ЗАО «Трейдомед Инвест» — эксклюзивного дистрибьютора фирмы «Optovue» (США) в России и странах СНГ, совместно с ООО «Издательство «АПРЕЛЬ».

ISBN 978-5-905212-66-6

Издательство Апрель

URSAPHARM Arzneimittel GmbH
Ваш эксперт в решении проблем «сухого глаза»
Уже более 10 лет инновационные продукты для увлажнения глаз

HYLO® ЗАБОТА О ГЛАЗАХ

Постоянное использование

ХИЛО-КОМОД® 0,1% гиалуроновая кислота

При легких и умеренных формах синдрома «сухого глаза»;
до и после хирургического лечения. Лидер продаж в Германии* и России**
Препарат года с 2007 по 2013 в Германии***

До 3-й степени сухости

ХИЛОМАКС-КОМОД® 0,2% гиалуроновая кислота

Длительное интенсивное увлажнение
Высокая концентрация и высокая вязкость
При тяжелых формах синдрома «сухого глаза»

1-4 степень сухости

Бережный уход и восстановление

ХИЛОЗАР-КОМОД® 0,1% гиалуроновая кислота + декспантенол

Увлажнение глаз и заживление повреждений
Дневной уход. Вместо мази в течение дня
При легких и умеренных формах синдрома «сухого глаза», способствует заживлению повреждений глазной поверхности

До 3-й степени сухости

ХИЛОПАРИН-КОМОД® 0,1% гиалуроновая кислота + гепарин

Увлажнение и восстановление
Уход при раздражении роговицы и конъюнктивы
При легких и умеренных формах синдрома «сухого глаза», включая хроническое воспаление роговицы

До 3-й степени сухости

Защита в ночное время

ВитА-ПОС® Витамин А

Защита ваших глаз в ночное время. Улучшает свойства слезной пленки
Ночной уход при всех формах синдрома «сухого глаза»

1-4 степень сухости

РЕКЛАМА

УРСАФАРМ Арцнайميттель ГмбХ
107996, Москва, ул. Гиляровского, д. 57, стр. 4. Тел./факс: (495) 684-34-43
E-mail: ursapharm@ursapharm.ru www.ursapharm.ru

* ИНСАЙТ ХЕЛС (Май 2012)
** Среди продуктов гиалуроновой кислоты IMS Health Russia (2013)
*** Результаты исследования Федеральной ассоциации фармацевтов Германии (BVDA)

Об этиопатогенезе первичной открытоугольной глаукомы: склеропатия как триггер офтальмогипертензии

И.Б. Алексеев[1], В.В. Страхов[2], Н.В. Мельникова[3], В.В. Алексеев[2]

[1]*Кафедра офтальмологии ГБОУ ДПО РМАПО Минздрава России;*
[2]*Кафедра офтальмологии Ярославского государственного медицинского университета;*
[3]*Филиал № 1 «Офтальмологическая клиника» ГБУЗ ГКБ им. С.П. Боткина ДЗМ*

Проблема глаукомы является одной из наиболее актуальных и важных в офтальмологии, имеющей большое медико-социальное значение ввиду высокой распространенности и тяжести исходов заболевания, нередко ведущих к слепоте и инвалидности [6].

Результаты многоцентровых эпидемиологических исследований, проведенных в последнее десятилетие в разных странах, свидетельствуют о значительном росте заболеваемости глаукомой. Так, по данным H. Quigly (1996-2009), число больных глаукомой в мире составляет 66 млн человек, но к 2020 году их количество, возможно, возрастет до 79,6 млн человек. По расчетным данным I. Goldberg (2000), к 2030 году число больных глаукомой может увеличиться в 2 раза, причем 80% этих больных живут в развивающихся странах. В 2011 году приведены уже другие цифры — 105 млн больных глаукомой в мире, слепых на оба глаза — 9,1 млн человек. В Европе — 160 тыс. слепых от глаукомы. Слепота от глаукомы в Европе варьирует от 6,7% (Дания) до 20% (Швеция). По данным ВОЗ, девять из десяти слепых живут в развивающихся странах [12, 14].

В России в большинстве регионов в последние годы также отмечается рост заболеваемости глаукомой. Так, ее анализ за период 1994-2002 гг., проведенный в 27 субъектах РФ, показал повышение частоты глаукомы в среднем от 3,1 до 4,7 на 1000 населения.

Удельный вес глаукомы среди причин инвалидности, по данным В.В. Нероева (2012 г.), за последние годы возрос в РФ с 14% до 29%. На настоящий момент число больных глаукомой в России составляет 1 млн человек, и этот показатель имеет тенденцию к увеличению.

Считается, что ежегодно заболевает 1 человек из 1000, причем количество больных с возрастом увеличивается и достигает в группе старше 80 лет 14%. Кроме того, роль глаукомы в снижении зрения и развитии необратимой слепоты возросла за последнее десятилетие с 12 до 20% [12, 14].

Снижение внутриглазного давления (ВГД) возможно с помощью медикаментозного лечения, а также проведением различных лазерных процедур и хирургических воздействий. При этом медикаментозное гипотензивное лечение является базовым методом, который может дополнить другие методы гипотензивных воздействий [4, 7, 13]. В настоящее время количество различных медикаментов очень велико, они широко производятся различными фармакологическими компаниями. Практически все они содержат консерванты, наиболее распространенным из которых является бензалкония хлорид [2, 4, 5, 10]. Как катионный детергент он встраивается в клеточную оболочку, взаимодействует с мембранными липопротеидами, повреждает мембраны, блокирует их барьерные функции и вызывает гибель клеток роговицы, нарушая целостность слезной пленки и способствуя развитию синдрома «сухого глаза» (ССГ) [4, 8, 9].

Синдром «сухого глаза» — это полиэтиологическое заболевание, представляющее собой совокупность ксеротических изменений роговицы и конъюнктивы, вызванных систематическим нарушением стабильности прероговичной слезной пленки [2-5, 11].

Сочетание глаукомы и синдрома «сухого глаза» значительно ухудшает качество жизни пациентов и может являться причиной развития нежелательных осложнений со стороны роговицы.

По степени тяжести синдром «сухого глаза» подразделяют на:

- легкий (с микропризнаками ксероза на фоне рефлекторной гиперлакримии);
- средней тяжести (с микропризнаками ксероза, но уже на фоне умеренного снижения слезопродукции и стабильности прероговичной слезной пленки);
- тяжелый и особо тяжелый (с макропризнаками ксероза на фоне выраженного или критического снижения слезопродукции) [5, 7].

По мнению ряда авторов (В.В. Страхов, В.Н. Алексеев), при развитии глаукомы первоначальным звеном повреждения является фиброзная оболочка глаза, в частности, склера. Глаукомная склеропатия развивается в результате реперфузионной травмы и развития иммунологического воспаления в склере.

Различают переднюю трабекулопатию, срединную трабекулопатию и заднюю трабекулопатию.

От патологической потери эластичности трабекулярного аппарата, своеобразной передней трабекулопатии, страдает пропускная способность фильтрационной зоны. Если учесть, что только естественное старение приводит к 2-3-кратному утолщению трабекул и отложению в межтрабекулярных пространствах различных продуктов жизнедеятельности хрусталика, зерен пигмента и др. с соответствующим уменьшением площади фильтрации, то что говорить о патологической ригидности, когда уже при преглаукоме и на ранних стадиях глаукомы она двукратно обгоняет инволюционные изменения склеры. Негативные последствия этого процесса для фильтрации камерной влаги хорошо видны, особенно воочию.

Сеть межкапиллярных коллагеновых перегородок хороидеи по существу представляет собой такую же трабекулярную ткань, как и трабекулы решетчатой пластины и дренажной системы, но, в отличие от последних, более тонко организованную. Поскольку трабекулярная сеть коллагеновых перегородок хориокапиллярного слоя сосудистой оболочки содержит не пучки нервных волокон, как решетчатая пластина ДЗН, а капиллярные петли хориоидеи, то и отношение она имеет, естественно, к гемодинамике хориокапиллярного слоя сосудистой оболочки. Ясно, что потеря эластичности и склонность к остаточной деформации своеобразной трабекулярной сети на уровне капилляров хориоидеи, наподобие трабекул решетчатой пластины, самым неблагоприятным образом может сказаться на условиях

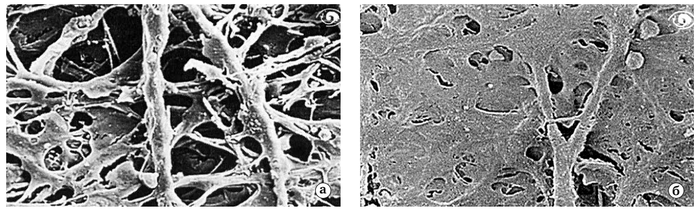

Рис. 1. Увеличенное изображение трабекулярной сети: **а)** в норме; **б)** при глаукоме *(рисунок по Дж. Фламмеру, 2003)*

циркуляции крови, вплоть до клинически значимой редукции капиллярного объемного кровотока. Такой механизм гемодинамических нарушений при первичной глаукоме может иметь самостоятельное значение и в определенной степени не зависеть от условий магистрального кровотока в системе задних коротких цилиарных артерий. Во всяком случае, здесь может скрываться ответ на вопрос: почему объемный внутриглазной кровоток при первичной глаукоме существенно падает уже в самом начале заболевания, когда еще нет значительного подъема ВГД, и никогда не восстанавливается в полном объеме при его нормализации, в том числе хирургическим путем.

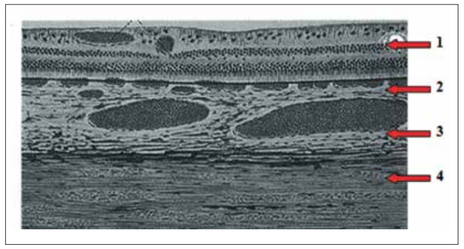

Рис. 2. Гистологический препарат хориоидеи *(рисунок по Дж. Фламмеру, 2003)*: 1 — сетчатка; 2 — межкапиллярные перегородки хориоидеи; 3 — хориоидея; 4 — склера

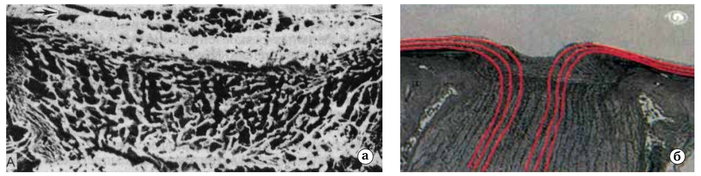

Рис. 3. Решетчатая мембрана и диск зрительного нерва: **а)** продольные срезы диска зрительного нерва, представлена решетчатая мембрана, очищенная H. Quigley и соавт. от других структур ферментами *(рисунок по В.В. Волкову, 2001)*; **б)** гистологический срез диска зрительного нерва, отдельные нервные волокна обозначены красным цветом *(рисунок по Дж. Фламмеру, 2003)*

Задняя склеропатия. Одновременно со снижением эластичности трабекул дренажной системы и хороидеи подобным образом развиваются патологические события в области трабекул решетчатой пластины ДЗН. При сравнении гистологических картин решетчатой пластины и препарата хода пучков волокон зрительного нерва через нее в здоровом глазу отмечается очевидное несоответствие между прямолинейным ходом волокон и совершенно криволинейным ходом своеобразных каналов в решетчатой пластине *(рис. 3)*. Более того, количество отверстий в решетчатой пластине на входе не совпадает с количеством их на выходе. При этом считается, что склеральная ткань гораздо плотнее нервной, причем настолько, что деформация склерального канала, например, под действием повышенного ВГД при глаукоме, может повредить и, по-видимому, повреждает, зрительное волокно или, во всяком случае, механически останавливает в нем аксоплазматический ток. Однако такого кажущегося несоответствия может не быть, если представить, что в норме, как раз наоборот, плотность пучка нервных волокон выше, чем плотность окружающей трабекулярной ткани решетчатой пластины склеры.

С позиций потери эластичности склеры и соответствующей склонности ее к остаточной деформации хорошо просматривается

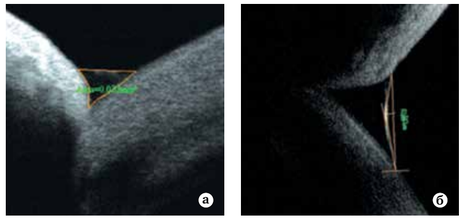

Рис. 4. Параметры слезного мениска по данным оптической когерентной томографии: **а)** профиль площади; **б)** показатели высоты хорды и прогиба слезного мениска

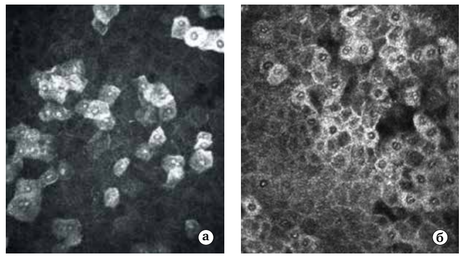

Рис. 5. Сканограмма поверхностного эпителия роговицы: **а)** выраженная десквамация поверхностного эпителия роговицы у пациентов основной группы; **б)** возрастные изменения клеток поверхностного эпителия роговицы в контрольной группе

биомеханическая сущность мембранодистрофической (мембрана — решетчатая пластина) концепции В.В. Волкова и даже известный стресс-стрейн феномен, объясняющий деформацию решетчатой пластины под действием незначительной нагрузки в виде невысокого уровня внутриглазного давления. По гипотезе авторов, stress (значительная сила воздействия на ткань) первичен по отношении к strain (напряжению ткани в ответ), что и приводит к потере возможности ткани противостоять воздействию внешней нагрузки, впоследствии даже гораздо меньшей, чем первоначальная. И это справедливо по отношению к изначально нормальной ткани. С наших позиций, в названии этого феномена, применительно к первичной глаукоме, можно смело поменять местами слова stress и strain. При ПОУГ первично, независимо от ВГД, страдает эластичность склеры (strain), а постепенный, но неумолимый рост ВГД, достигающий значительного, критического по отношению к решетчатой пластине, уровня (stress), вторичен. Но с этого момента stress сам по себе способен влиять на strain, замыкая порочный круг биомеханической составляющей патогенеза глаукомной оптической нейропатии. Нетрудно представить все негативные последствия потери эластичности склеры в заднем отрезке глаза, прежде всего решетчатой пластины, для зрительного нерва. Утолщение трабекул решетчатой пластины и их возросшая жесткость сами по себе способны вызвать деформацию отверстий пластины и, по-видимому, повреждать нервное волокно.

При обследовании пациентов с диагнозом «подозрение на глаукому» нами было замечено наличие у них жалоб, характерных для проявления синдрома «сухого глаза» еще до назначения им местного гипотензивного лечения.

Основные жалобы, которые предъявляла данная категория пациентов, были следующие: сухость, слезотечение, затуманивание зрения, повышенная утомляемость, жжение, рези в глазах, что являлось свидетельством поражения прозрачной части фиброзной оболочки глаза — роговицы. Причем частота и выраженность этих жалоб существенно превышала показатели в контрольной группе. Причины возникновения данных жалоб на первый взгляд были не ясны, и мы провели более обширное исследование.

В задачи исследования входило:

- изучить частоту возникновения и особенности синдрома «сухого глаза» у пациентов с впервые выявленной первичной открытоугольной глаукомой;
- оценить состояние роговицы у больных впервые выявленной первичной открытоугольной глаукомой до назначения им местной гипотензивной терапии;
- исследовать показатели суммарной слезопродукции, функциональное состояние слезной пленки и слезного мениска у больных впервые выявленной первичной открытоугольной глаукомой;
- оценить динамику субъективных и объективных проявлений сухости глаза при лечении первичной открытоугольной глаукомы в комбинации со слезозаместительной терапией;
- предложить рациональную схему фармакологической кератопротекции для больных первичной открытоугольной глаукомой в комбинации с клинически значимыми проявлениями синдрома «сухого глаза».

Всего в исследование вошли 194 пациента в возрасте от 40 до 71 года (средний возраст составил 67,1±3,7 лет), из них 73 мужчины и 121 женщина, направленные в ОКБ в период с 2009 по 2012 гг. с диагнозом «подозрение на глаукому». Все пациенты были разделены

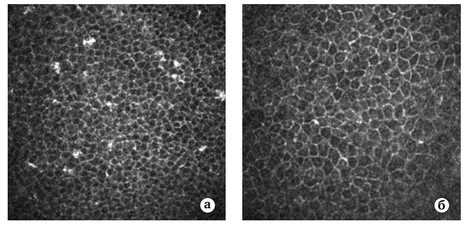

Рис. 6. Сканограмма промежуточного эпителия роговицы: **а)** повышенное количество гиперрефлективных микродепозитов, клеток Лангерганса у пациентов основной группы; **б)** возрастные изменения промежуточного эпителия в контрольной группе

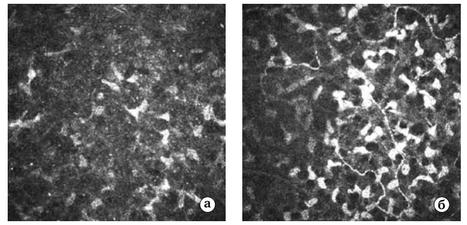

Рис. 8. Сканограмма передних стромальных слоев роговицы: **а)** снижение прозрачности экстрацеллюлярного матрикса, большое количество гиперрефлективных микродепозитов, увеличение количества активных кератоцитов, наличие линейных гиперэхогенных структур; **б)** умеренное увеличение числа активных кератоцитов, характерное для проявлений возрастного дегенеративного процесса

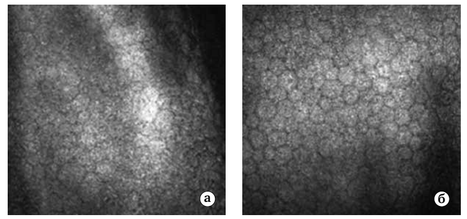

Рис. 9. Сканограмма эндотелиального слоя роговицы: **а)** выраженный плеоморфизм и полимегатизм эндотелиальных клеток с наличием значительного увеличения размеров ряда клеток у пациентов основной группы; **б)** возрастные проявления в виде слабо выраженного полимегатизма и плеоморфизма клеток эндотелиального слоя в контрольной группе

на основную и контрольную группы. Основную группу составили 144 пациента, которым в результате углубленного офтальмологического обследования был поставлен диагноз: впервые выявленная первичная открытоугольная глаукома (ВВПОУГ).

В контрольную группу вошли 50 пациентов с диагнозом: катаракта начальная и незрелая стадии с нормальным уровнем ВГД. Пациенты основной и контрольной групп были сопоставимы по полу и возрасту.

В ходе исследования основная группа была разделена на две подгруппы. Первую подгруппу составили пациенты (74 человек), которым на фоне местного гипотензивного лечения (0,5% раствор «Тимололамалеата» по 1 капле 2 раза в день, 0,5% раствор «Бетаксолола гидрохлорид» по 1 капле 2 раза в день, 0,005% раствора «Латанопроста» по 1 капле 1 раз в день) был назначен слезозаместительный препарат с трансформационным эффектом. Вторую подгруппу составили пациенты (70 человек), получавшие только местную гипотензивную терапию.

Критериями включения пациентов в исследование являлись:

1) возраст больных от 41 года до 70 лет;

2) наличие диагноза — впервые выявленная ПОУГ.

Критериями исключения пациентов из исследования являлись:

1) острые и хронические заболевания глазного яблока и его придатков;

2) системные аутоиммунные заболевания, а также заболевания, связанные с метаболическими нарушениями (нарушения обмена веществ);

3) системное применение кортикостероидных препаратов.

Всем пациентам были проведены классические офтальмологические методы обследования, включавшие в себя определение остроты зрения с коррекцией и без коррекции в стандартных условиях освещенности, биомикроскопию переднего отрезка глаза, прямую и обратную офтальмоскопию, авторефрактометрию, гониоскопию, тонометрию по методу Маклакова, электронную тонографию, статическую и кинетическую периметрию, определение критической частоты слияния мельканий, а также ретинальную томографию дисков зрительных нервов (HRT III), оптическую когерентную томографию переднего отрезка глаза (OCT RTVue-100 фирмы Optovue, США) с определением профиля площади, высоты хорды и величины прогиба слезного мениска, на основании которых высчитывали объем слезного мениска и коэффициент поверхностного натяжения слезного мениска, прижизненное исследование морфологии роговицы на клеточном и микроструктурном уровне, конфокальную микроскопию роговицы на приборе HRT III, оснащенного роговичным модулем Rostock Cornea Modul. Для сопоставления результатов конфокальной микроскопии между исследуемыми группами нами была разработана трехбальная шкала оценки степени выраженности роговичных изменений,

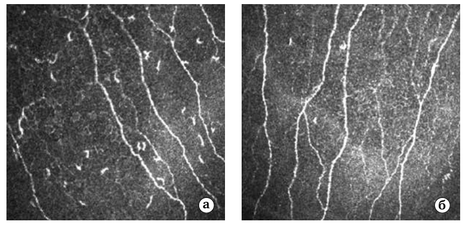

Рис. 7. Сканограмма нервных волокон суббазального нервного сплетения роговицы: **а)** истончение нервных волокон, уменьшение их количества, наличие прерывистого хода, гранулоподобных утолщений стенки нервов, значительное увеличение количества клеток Лангерганса в данном слое; **б)** некоторое истончение нервных волокон, наличие прерывистого хода, характеризующееся возрастными дегенеративными процессами в роговице

Таблица 1

Данные клинико-функциональных исследований пациентов по группам, n=194 (M±m)

Показатели	Контрольная группа	Основная группа	
		ПОУГ I стадия	ПОУГ II стадия
Острота зрения	0,71±0,01	0,74±0,03	0,68±0,04
КЧСМ, Гц	43,2±0,8	37,5±1,4[1]	36,5±1,5[1,2]
ВГД, мм рт.ст.	20,0±0,9	24,3±1,2[1]	27,3±0,9[1,2]
Светочувствительность сетчатки, Дб	32,4±1,2	28,1±1,7[1]	26,3±1,9[1,2]

Примечание: [1] – $p<0,05$ – достоверность различий по сравнению с контрольной группой; [2] – $p<0,05$ – достоверность различий по отношению к показателям пациентов с ПОУГ I ст.

где за 0 баллов принимали отсутствие изменений, за 1 балл — изменения эпителиального слоя роговицы, за 2 балла — изменения в эпителиальном и стромальных слоях роговицы, за 3 балла — наличие изменений во всех слоях роговицы.

Методы исследования слезопродукции глаза, включали в себя постановку пробы Ширмера и пробы Норна.

Результаты исследования

Анализ клинико-функциональных показателей выявил наличие у пациентов основной группы существенного снижения показателя критической частоты слияния мельканий, увеличение показателя тонометрического внутриглазного давления, существенное снижение светочувствительности сетчатки по отношению к данным контрольной группы и показателям нормы *(табл. 1)*.

По данным электронной тонографии было выявлено существенное увеличение уровня истинного внутриглазного давления и коэффициента Беккера, снижение коэффициента легкости оттока (минутный объем водянистой влаги) у пациентов с ВВПОУГ по отношению к показателям контрольной группы. Анализ данных ретинальной томографии ДЗН выявил увеличение показателей площади и объем экскавации ДЗН, снижение показателей площади и объема НРО, снижение толщины СНВС у пациентов основной группы по сравнению с данными контрольной группы и показателями нормы.

Пациенты основной группы предъявляли жалобы на сухость, слезотечение, затуманивание зрения, повышенную утомляемость, жжение, рези в глазах, причем частота и выраженность этих жалоб существенно превышала показатели в контрольной группе, в связи с чем нами было проведено более углубленное исследование, направленное на выявление ССГ у данной категории пациентов.

Анализ результатов исследования суммарной слезопродукции, проводимой с использованием пробы Ширмера показал значительное снижение данного показателя в среднем в 1,5 раза в основной группе по сравнению с нормой, в то время как в контрольной группе средние показатели суммарной слезопродукции соответствовали показателям нормы.

Оценка времени разрыва слезной пленки по данным пробы Норна показала, что в основной группе было отмечено достоверно значимое снижение данного показателя по отношению к контрольной группе и показателям нормы, что говорит о функциональной несостоятельности слезной пленки у пациентов с ВВПОУГ. В то же время данный показатель в контрольной группе превышал нижнюю границу нормы более чем на 40%.

При помощи оптической когерентной томографии роговицы и слезного мениска нами были получены основные параметры слезного мениска, такие как профиль площади слезного мениска, величина хорды и прогиба слезного мениска.

Путем проведения математических расчетов были получены основные показатели функционального состояния слезного мениска — коэффициент поверхностного натяжения слезного мениска и объем слезного мениска.

Первый показатель рассчитывался по формуле, предложенной А.И. Черепниным в 2009 году:

$$\alpha = \frac{\rho g h^3}{8x}.$$

Второй показатель рассчитывался по формуле расчета объема жидкостей: V = Sh 10 мкл.

В результате произведенных расчетов у пациентов основной группы было выявлено значительное увеличение коэффициента поверхностного натяжения слезного мениска и уменьшение показателей объема слезного мениска по сравнению с данными контрольной группы и показателями нормы, что свидетельствовало о функциональной несостоятельности прероговичной слезной пленки у пациентов с диагнозом: впервые выявленная первичная открытоугольная глаукома.

По данным конфокальной микроскопии роговицы, которая позволяет получить послойное структурное изображение всех слоев роговицы с возможностью детального их анализа на клеточном уровне и может быть сопоставима с гистологическим исследованием, были выявлены структурные изменения практически во всех слоях роговицы.

Таблица 2

Динамика исследования суммарной слезопродукции и стабильности слезной пленки у пациентов с впервые выявленной первичной открытоугольной глаукомой на фоне применения слезозаместительной терапии, n=144, (M±m)

Подгруппы	Проба Ширмера (мм)		Проба Норна (сек)	
	исходные данные	через 3 месяца	исходные данные	через 3 месяца
Первая (со слезозаместителем с трансформационным эффектом)	9,27±0,47	9,32±0,15[1]	5,17±0,27	5,07±0,15[1]
Вторая (без слезозаместительной терапии)	9,34±0,13	7,34±0,12[2]	5,15±0,43	3,87±0,13[2]

Примечание: [1] – p<0,05 – по сравнению с исходными данными;
[2] – p<0,05 – по сравнению с данными первой подгруппы.

Таблица 3

Результаты определения коэффициента поверхностного натяжения и расчета объема слезного мениска по подгруппам

Исследуемый показатель	Первая подгруппа	Вторая подгруппа
Коэффициент поверхностного натяжения слезного мениска (Н/м)	0,07±0,01[1]	0,08±0,02[1]
Объем слезного мениска (мкл)	5,09±0,25[1]	3,09±0,16[1]

Примечание: [1] – p<0,05 – достоверность различий между показателями первой подгруппы по сравнению с показателями второй подгруппы и нормы.

В поверхностном слое переднего эпителия роговицы была обнаружена повышенная десквамация и псевдокератинизация.

В промежуточном слое поверхностного эпителия роговицы было обнаружено увеличение количества клеток Лангерганса, выполняющих функцию иммунокомпетентных клеток, увеличение гиперрефлективных межклеточных микровключений.

В суббазальном нервном сплетении выявлены изменения, которые проявлялись в значительном истончении нервных волокон, прерывистости их хода, уменьшения их количества, наличия гранулодоподобных пристеночных утолщений нервов, было отмечено увеличение количества клеток Лангерганса.

В стромальных отделах роговицы было выявлено снижение прозрачности экстрацеллюлярного матрикса в виде гиперрефлективных зон на сканограмме, увеличение количества гиперрефлективных межклеточных микровключений, увеличение количества активных кератоцитов, выполняющих защитную функцию; уменьшение количества, значительное истончение и нарушение хода нервных волокон передних стромальных отделов.

Отмечалось наличие выраженных структурных изменений клеток эндотелиального слоя у пациентов с впервые выявленной первичной открытоугольной глаукомой в виде полимегатизма и плеоморфизма.

Выявленные изменения в роговице пациентов с ВВПОУГ позволили говорить о наличии дистрофических изменений, характерных для ССГ.

Проведение корреляционного анализа у пациентов с ВВПОУГ выявило:

• наличие положительной корреляционной зависимости средней степени между показателями истинного внутриглазного давления и данными конфокальной микроскопии роговицы;

• наличие положительной корреляционной зависимости средней степени между стадией глаукомы и данными конфокальной микроскопии роговицы;

• наличие положительной корреляционной зависимости высокой степени между показателями площади экскавации ДЗН и степенью выраженности структурных изменений по данным конфокальной микроскопии роговицы;

• наличие отрицательной корреляционной зависимости средней степени между показателями толщины СНВС и данными конфокальной микроскопии роговицы *(граф. 1-4)*.

Оценка суммарной слезопродукции у пациентов основной группы с ВВПОУГ, проведенная через 3 месяца после назначения им местного гипотензивного лечения, показала отсутствие прогрессирования снижения данного показателя при совместном применении слезозаместителя с трансформационным эффектом и местной гипотензивной терапии у пациентов первой подгруппы по сравнению с данными, полученными у пациентов второй подгруппы.

Анализ динамики изменений стабильности слезной пленки при проведении пробы Норна у пациентов основной группы с ВВПОУГ через 3 месяца после назначения им местной гипотензивной терапии показал отсутствие укорочения времени разрыва прекорнеальной слезной пленки при применении слезозаместительной терапии у пациентов первой подгруппы, по сравнению с данными второй подгруппы *(табл. 2)*.

Анализ профиля площади слезного мениска по результатам оптической когерентной томографии показал отсутствие уменьшения данного показателя у пациентов первой подгруппы, получавших на фоне местного гипотензивного лечения слезозаместитель с трансформационным эффектом, по сравнению с данными у пациентов второй подгруппы.

Исследование коэффициента поверхностного натяжения слезного мениска у пациентов с глаукомой показало его увеличение в подгруппе больных, не получающих слезозаместительной терапии на фоне инстилляции гипотензивных капель и его стабилизацию у пациентов, получающих слезозаместительную терапию.

В то же время анализ данных объема слезного мениска показал стабилизацию его параметров у пациентов с глаукомой, получавших слезозаместительную терапию и снижение его у пациентов без слезозаместительной терапии на фоне местного гипотензивного лечения *(табл. 3)*.

Таким образом, в результате проведенных нами исследований было впервые доказано наличие синдрома «сухого глаза» легкой и средней степени выраженности у пациентов с впервые выявленной первичной открытоугольной глаукомой еще до назначения местной гипотензивной терапии, что подтверждалось данными объективных методов исследования функционального состояния прекорнеальной слезной пленки и морфологического исследования роговицы.

В то же время использование препаратов слезозаместительной терапии в комбинации с гипотензивными препаратами, позволило стабилизировать процесс нарастания субъективных и объективных проявлений синдрома «сухого глаза» и дало возможность рекомендовать включение данной категории препаратов в схему медикаментозного лечения первичной открытоугольной глаукомы.

Наличие более выраженных дистрофических изменений роговицы, выявляемые с помощью конфокальной микроскопии у пациентов с впервые выявленной ПОУГ еще до назначения местной гипотензивной терапии, по сравнению с контрольной группой, свидетельствует о раннем вовлечении в патологический глаукомный процесс фиброзной капсулы глаза. Выраженность микроизменений роговичной ткани у этой категории пациентов напрямую коррелирует с уровнем ВГД и стадией глаукомного процесса. Можно предположить, что данные изменения являются следствием колебаний внутриглазного давления, выходящих за рамки физиологического (толерантного) уровня и, как результат, повторяющегося реперфузионного стресса.

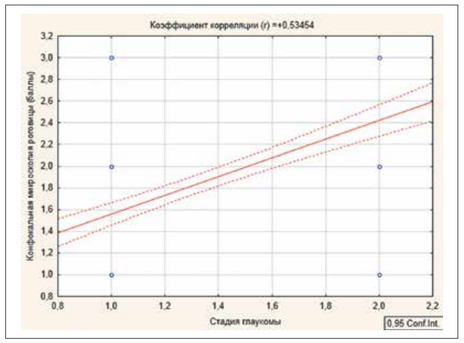

График 1. График корреляционной зависимости между стадией глаукомы и степенью выраженности структурных изменений в роговице при конфокальной микроскопии роговицы

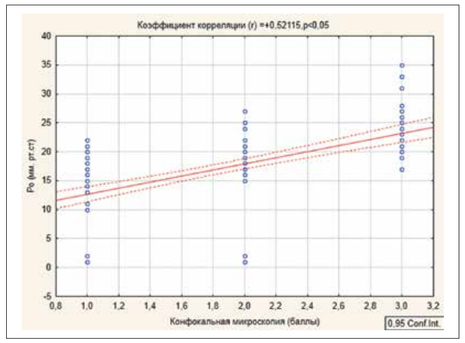

График 2. График корреляционной зависимости между степенью выраженности структурных изменений в роговице и уровнем истинного внутриглазного давления

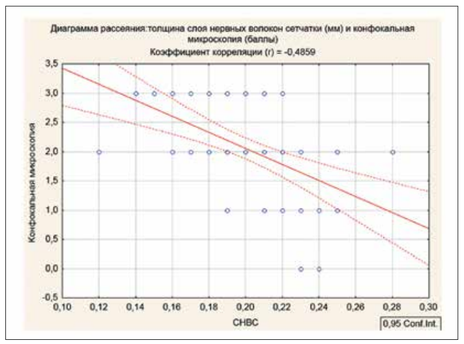

График 3. График корреляционной зависимости между степенью структурных изменений роговицы при конфокальной микроскопии роговицы и толщиной слоя нервных волокон сетчатки

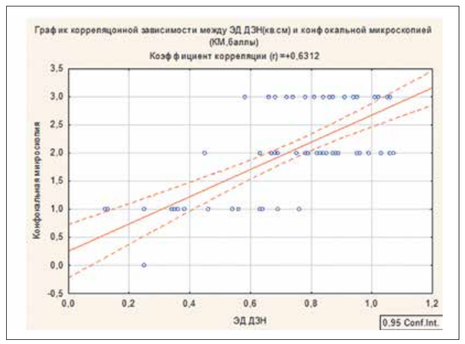

График 4. График корреляционной зависимости между степенью структурных изменений роговицы по данным конфокальной микроскопии и размером экскавации диска зрительного нерва

Литература

1. Аветисов С.Э., Бородина Н.В., Сафонова Т.Н. и др. Возможности конфокальной микроскопии в оценке состояния роговицы при синдроме «сухого глаза» // Вестник офтальмологии. – 2009. – № 1. – С. 52-54.

2. Бржевский В.В., Сомов Е.Е. Роговично-конъюнктивальный ксероз (клиника, диагностика, лечение). – СПб.: Сага, 2002. – 142 с.

3. Бржевский В.В. Синдром «сухого глаза» у людей молодого возраста: нерешенная проблема современного общества // Соврем. оптометрия. – 2007. – № 2. – С. 38-43.

4. Бржевский В.В., Сомов Е.Е. Роговично-конъюнктивальный ксероз (клиника, диагностика, лечение). – 2-е изд. испр. и доп. – СПб.: Левша, 2003. – 120 с.

5. Бржевский В.В., Сомов Е.Е. Синдром «сухого глаза» // Синдром «сухого глаза»: Специализированный бюл. по диагностике и лечению синдрома «сухого глаза». – 2002. – № 1. – С. 3-8.

6. Волков В.В. Глаукома при псевдонормальном давлении: Руководство для врачей. – М.: Медицина, 2001. – 352 с.

7. Егоров А.Е. Современные аспекты терапии синдрома «сухого глаза» // Кремлевская медицина. – 2002. – № 3 – С. 49-50.

8. Егорова Г.Б. Возможности метода импрессионной цитологии в диагностике и оценке эффективности медикаментозной коррекции синдрома «сухого глаза» при ношении контактных линз // Вестник офтальмологии. – 2012. – Т. 128. – №1. – С. 34-36.

9. Луцевич Е.Э., Лабиди Э. Современные методы диагностики и лечения заболеваний слезных органов. – М., 2005. – С. 190-195.

10. Майчук Ю.Ф., Миронкова Е.А. Выбор терапии при синдроме «сухого глаза» с нарушением стабильности липидного слоя слезной пленки при дисфункции мейбомиевых желез // Рефракционная хирургия и офтальмология. – 2007. – Т. 7. – № 3. – С. 57-60.

11. Черепнин А.И., Смолякова Г.П., Сорокин Е.Л. Исследование поверхностного натяжения слезы и оценка его значения для физиологии и патологии роговицы при контактной коррекции, а также его роли в процессе адаптации к мягким контактным линзам // Вестник офтальмологии. – 2003. – № 6. – С.24-26.

12. Asman P. Computer-assisted interpretation of visual fields in glaucoma // Acta Ophthalmol. Suppl. – 1992. – Vol. 206. – P. 1-47.

13. Brusini P., Tosoni C., Miani F. Quantitative mapping of the retinal thickness at the posterior pole in chronic open angle glaucoma // Acta Ophthalmol. Scand. Suppl. – 2000. – Vol. 232. – P. 42-44.

14. Demailly P., Barrault O. Quantitative perimetry and glaucoma // J. Fr. Ophtalmol. – 1986. – Vol. 9. – N 3. – P. 211-216.

Сборник научных трудов «190 лет. Московская глазная больница», Москва, 2016 г.

Случай тяжелой контузии глаза: современные аспекты диагностики и лечения

С.А. Кочергин[1], А.А. Овсянко[1,2]

[1]Кафедра офтальмологии ГБОУ ДПО РМАПО;
[2]Филиал № 1 «Офтальмологическая клиника» ГБУЗ ГКБ им. С.П. Боткина ДЗМ

Диагностика и лечение травм органа зрения является актуальной проблемой современной офтальмологии. Травма глаза — одна из ведущих причин слепоты и слабовидения. Доля закрытых травм глаза в структуре повреждений органа зрения составляет примерно 42% [1]. Наиболее частые случаи, по данным разных авторов, — тяжелые контузии, встречающихся примерно в 61-67% возникновения закрытой травмы глаза [1, 2]. Таким пациентам необходимо проведение лечения в условиях офтальмологического стационара.

Материал и методы

Пациентка Р., 55 лет, получила тупую травму в быту, за помощью обратилась в ОНП Филиала № 1 ГКБ им. С.П. Боткина. Диагноз при поступлении: OD — контузия глазного яблока тяжелой степени, гифема, вторичная гипертензия.

При осмотре: острота зрения правого глаза — правильная светопроекция, счет пальцев у лица. ВГД составило 30 мм рт.ст. St.oculorum: смешанная инъекция глазного яблока, роговица прозрачная, густая взвесь форменных элементов крови в передней камере, гифема до 3 мм. Оценить состояние других анатомических структур не представлялось возможным из-за кровоизляния в переднюю камеру.

С помощью ультразвуковой эхографии обнаружена проминенция диска зрительного нерва до 1,0 мм, изменения стекловидного тела и оболочек не обнаружены.

Рис. 1.

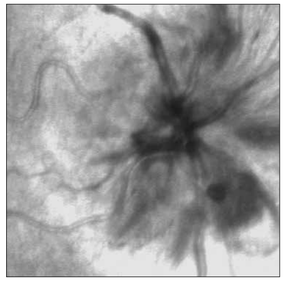

Рис. 2.

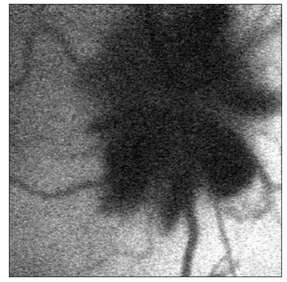

Рис. 3.

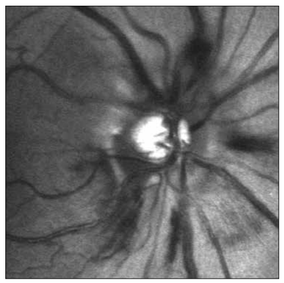

Рис. 4.

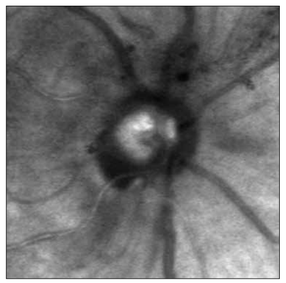

Рис. 5.

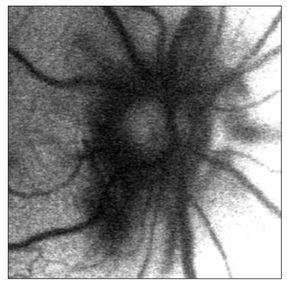

Рис. 6.

Нарушения целостности костных стенок правой орбиты при рентгенологическом исследовании не выявлено.

Пациентке назначена противовоспалительная (инъекции дексаметазона парабульбарно, НПВС — внутримышечно), гемостатическая (раствор этамзилата внутримышечно), местная гипотензивная (инстилляции капель с ингибиторами карбоангидразы и бета-адреноблокаторами) и общая гипотензивная (диуретические средства), десенсебилизирующая (антигистаминные препараты) терапия.

На седьмой день лечения произошла частичная резорбция крови в передней камере, с образованием крупного сгустка. Также стало возможным визуально оценить состояние радужной оболочки: выявлены надрывы зрачкового края на 4-5 ч., травматический мидриаз.

Учитывая сохраняющуюся внутриглазную гипертензию на максимальном гипотензивном режиме и медленный темп резорбции крови, принято решение провести хирургическое вмешательство с диагностической и лечебной целью.

В ходе операции выявлена сублюксация хрусталика, осложненная грыжа стекловидного тела.

Проведена комбинированная операция: промывание передней камеры, частичная передняя витрэктомия, факоэмульсификация сублюксированного хрусталика с имплантацией ИОЛ и внутрикапсульного кольца, пластика радужки (с целью формирования зрачка), синустрабекулэктомия с базальной иридэктомией, задняя трепанация склеры. Послеоперационный период протекал без осложнений.

После проведенной операции внутриглазное давление стабилизировалось (16-18 мм рт.ст.) без гипотензивной терапии, острота зрения повысилась до 0,3 (без коррекции).

При офтальмоскопии на глазном дне определялся бледный диск зрительного нерва, с кровоизлияниями, нечеткими границами и проминирующий в стекловидное тело. Артерии сетчатки умеренно сужены, вены расширены, полнокровны. В центральной зоне грубые изменения не выявлены.

Для уточнения характера изменений сетчатки нами проведено исследование глазного дна с помощью сканирующего лазерного офтальмоскопа (СЛО). Принцип работы основан на лазерном сканировании глазного дна источниками различной длины волны с поточечной регистрацией лазерного излучения, отраженного или рассеянного каждой точкой. При получении изображений конструктивно применяются специальные апертуры и различные режимы работы. Различная длина волны лазерного излучения (синий — 490 нм, зеленый — 532 нм, красный — 660 нм, инфракрасный — 790 нм) позволяет использовать проникающую способность этих лучей для получения информации о наружных или внутренних слоях сетчатки [3]. Имеется возможность получения псевдотрехмерных изображений, для этого используется лазер инфракрасного диапазона и апертура со специальной заслонкой [4]. Режим регистрации аутофлюоресценции позволяет оценить состояние комплекса фоторецепторов и пигментного эпителия [5].

При обработке серии изображений, полученных с помощью синего и зеленого лазера СЛО, выявлены зоны кровоизлияний, радиально расходящиеся от диска зрительного нерва, а также зона отека внутренних слоев сетчатки по меридиану 11 часов, четко границы зрительного нерва не определялись *(рис. 1)*. На изображениях, полученных при помощи красного и инфракрасного лазера, четко определяется отек диска *(рис. 2)*. В ретро-режиме визуализируется приподнятость всех слоев за счет отека и кровоизлияний в области диска зрительного нерва. Также в ретро-режиме определяется складчатость сетчатки. По всей видимости, это проявление гипотонической ретинопатии, связанной с компенсацией внутриглазного давления. В режиме регистрации аутофлюоресценции определяется обширная гипоаутофлюоресцентная зона, соответствующая зонам кровоизлияний и отека *(рис. 3)*.

Стационарный этап лечения составил десять дней. Пациентка выписана под амбулаторное наблюдение.

По данным клинического и инструментального исследования пациентке продолжена терапия глюкокортикоидами, НПВС, метаболитами и ферментативными препаратами.

Через две недели при офтальмоскопии правого глаза диск зрительного нерва приобрел четкие границы, кровоизлияния практически полностью рассосались, острота зрения повысилась до 0,5 с коррекцией.

При повторном обследовании сканирующим лазерным офтальмоскопом исчезла зона отека внутренних слоев сетчатки по меридиану 11 часов, а также произошла почти полная резорбция кровоизлияний. Диск зрительного нерва имеет четкие границы *(рис. 4)*. При красном и инфракрасном сканировании сохраняются небольшие участки отека диска зрительного нерва *(рис. 5)*. В ретро-режиме приподнятость тканей уменьшилась пропорционально уменьшению отека и кровоизлияний, появились зоны локальной отслойки нейроэпителия, также присутствуют признаки повреждения фоторецепторов в виде зоны многочисленных точечных образований, находящейся около ДЗН, границы ДЗН четко контурируются. При регистрации аутофлюоресценции уменьшилась зона гипоаутофлюоресценции, стало возможным опеределить диск зрительного нерва *(рис. 6)*.

Таким образом, на основании данных сканирующей лазерной офтальмоскопии зафиксирована положительная динамика и принято решение о продолжении лечения.

Заключение

Комбинированный подход в лечении (активная хирургическая позиция с применением современной медикаментозной терапии) и точная своевременная диагностика состояния глазного дна в динамике с использованием высокотехнологичных методик позволяют получить положительный результат и сохранить высокие зрительные функции.

Метод сканирующей лазерной офтальмоскопии дает возможность зарегистрировать мельчайшие изменения глазного дна и контролировать динамику посттравматических изменений, а также проводить коррекцию лечения.

Литература

1. Слободин К.Э. Лучевая диагностика повреждений глаз. Руководство для врачей. – СпбМАПО, 2007. – 144 с.

2. Сомов Е.Е., Кутуков А.Ю. Тупые травмы органа зрения. – М.: МЕДпресс-информ, 2009. – 104 с.

3. Sharp P.F., Manivannan A., Vieira P., Hipwell J.H. Laser imaging of the retina // Br. J. Ophthalmol. – 1999. – Vol. 83. – P. 1241-1245.

4. Lee W.J., Lee B.R., Shin Y.U. Saudi Retromode imaging: Review and perspectives // J. Ophthalmol. – 2014. – Vol. 28 (2). – P. 88-94.

5. Тахчиди Х.П., Качалина Г.Ф., Толстухина Е.А., Тимохов В.Л. Аутофлюоресценция сетчатки и ее особенности при хориоидальной неоваскуляризации, вызванной возрастной макулярной дегенерацией // Офтальмохирургия. – 2009. – № 4. – С. 23-24.

Сборник научных трудов «190 лет. Московская глазная больница», Москва, 2016 г.

Минимальная экстрасклеральная хирургия отслойки сетчатки с использованием временной баллонной пломбы (клинические случаи)

А.Д. Румянцев, О.Е. Ильюхин, Л.Г. Эстрин, И.Б. Ахмедов, Д.Г. Алипов

Филиал № 1 «Офтальмологическая клиника» ГБУЗ ГКБ им. С.П. Боткина ДЗМ

Процедура баллонирования внедрена в хирургическую практику ретинальных отделений многих ведущих клиник, поскольку, являясь микроинвазивным вмешательством, позволяет без наложения швов обеспечить как анатомический, так и функциональный результаты в неосложненных случаях отслойки сетчатки. Работы по изучению возможности создания временного вдавливания склеры и разработка моделей баллон-катетеров начались с конца 60-х годов прошлого столетия [11]. В 1979 году группой ученых во главе с H. Lincoff и I. Kreissig [11-13] была предложена модель баллона, который, расширяясь во всех направлениях, удерживался в нужном положении в результате фиксации между глазом и костной стенкой орбиты при отсутствии интрасклеральных швов, что послужило его широкому распространению в практике экстрасклеральной хирургии *(рис. 1)*.

В отечественной офтальмохирургии о перспективности применения баллонирования имеется достаточное количество публикаций [1-4, 8, 9].

А.Б. Степанянц с соавт. предложили использование экстрасклерального баллонирования в хирургии осколочных, склеральных и сквозных ранений органа зрения с целью улучшения герметизации проникающей раны. В.В. Ильницкий с соавт. разработали новые модификации баллонов и расширили показания к их применению (двойное и секторальное баллонирование, сочетание с выпусканием субретинальной жидкости, предотвращение смещения баллона) [5-7].

Основным показанием к применению операции являются отслойки сетчатки, вызванные одним разрывом или группой разрывов, расположенных на равном расстоянии от лимба в пределах одного часа в передних двух третях глазного яблока. Также известны следующие области применения баллонирования: временное увеличение вала при неэффективной склеральной пломбе для блокирования разрыва; вдавление оболочек глаза в области отрыва сосуда сетчатки с целью его коагуляции; для временного уменьшения объема глаза перед интравитреальным введением расширяющихся газов; для поиска невидимых разрывов сетчатки.

Цель — оценить результаты хирургического лечения регматогенной отслойки сетчатки в неосложненных случаях с использованием временной баллонной пломбы.

Материал и методы

В 2016 году под нашим наблюдением находились 4 пациента с регматогенной отслойкой сетчатки без захвата макулярной области, минимальной или умеренной стадиями пролиферативной витреоретинопатии. Пациенты обратились в отделение неотложной помощи с жалобами на появление завесы, сужение периферического поля зрения и после подтверждения диагноза были госпитализированы в стационар по срочным показаниям.

Стандартное офтальмологическое обследование включало визометрию, биомикроскопию, компьютерную периметрию, УЗ-исследование, офтальмобиомикроскопию с бесконтактной линзой, трехзеркальной линзой Гольдмана, непрямую бинокулярную офтальмоскопию со склерокомпрессией. Одному из пациентов хирургическое лечение по описанной ниже методике было выполнено по дежурству в день обращения.

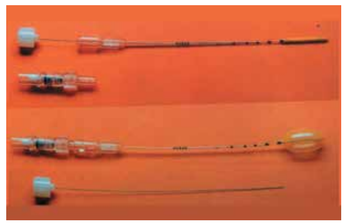

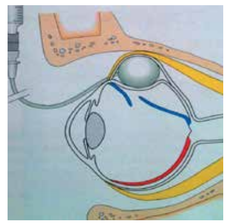

Рис. 1. Баллон Lincoff-Kreissig *(фото из руководства Ингрид Крейссиг «Минимальная хирургия отслойки сетчатки»)*

Методика операции: временное баллонирование склеры проводили под местной анестезией (капельная анестезия раствором алкаина и регионарная блокада раствором лидокаина 1%) с использованием отечественного силиконового баллонного катетера, разработанного ЗАО «МедСил» (г. Мытищи) совместно с ГУ НИИ глазных болезней РАМН [1]. Баллонный катетер представляет собой тонкий, прочный резервуар, соединенный с катетерной трубкой диаметром 2 мм, на конце которой имеется завинчивающийся замок. На трубке катетера нанесены специальные метки, которые позволяют точно определить положение баллона на склере относительно зоны лимба.

В начале операции выполняли двухмиллиметровый разрез конъюнктивы и теноновой оболочки в 5 мм от лимба, через который вводили катетер в субтеноновое пространство и располагали на склере по месту локализации разрыва сетчатки. Далее под офтальмоскопическим контролем баллон раздували с помощью физиологического раствора и наблюдали за появлением вала вдавления, параллельно оценивая состояние проходимости (пульсацию) центральной артерии сетчатки. Начальный объем вводимой жидкости составлял 0,5 мл. В случае правильного расположения первичного вала относительно разрыва дополнительно раздували баллон до 1-1,5 мл для достижения полного блокирования разрыва на пломбе. В случае появления пульсации центральной артерии сетчатки из баллона извлекали незначительное количество жидкости. В конце процедуры швы на конъюнктиву не накладывали. Операция завершалась закладыванием за веко антибактериальной мази и фиксацией катетера полосками лейкопластыря на коже лица пациента *(рис. 2)*.

При этом оценивали полное смыкание глазной щели и отсутствие контакта трубки с роговицей. В послеоперационном периоде пациентам проводили несколько сеансов транспуциллярной лазеркоагуляции сетчатки вокруг разрыва: первое воздействие в ближайшие часы после операции и далее с интервалом в 2-3 дня. Баллон удаляли через 7-14 дней после появления пигментации зоны очагов коагуляции и формирования надежного хориоретинального рубца. За сутки до удаления баллона его объем уменьшали до половины для проверки прочности адгезии. Небольшую рану конъюнктивы закрывали без швов. После операции пациентам применяли в виде инстилляций комбинированный препарат, содержащий антибиотик и дексаметазон, и кератопротектор.

Результаты (клинические случаи)

В двух случаях у пациентов (мужчины 55 и 60 лет) была распространенная регматогенная отслойка сетчатки протяженностью 4 часа с периферическим клапанным разрывом без захвата макулярной области, минимальной стадией пролиферативной витреоретинопатии (стадия А). В послеоперационном периоде разрыв находился на вершине вала, края были хорошо адаптированы, что позволило полноценно выполнить этап лазеркоагуляции. Удаление баллона произведено на 8 день после операции. Результаты лечения одного из пациентов представлены на *рис. 3-6*.

Рис. 2. Вид катетера и его фиксация на лице

В третьем клиническом случае (пациентка Ж., 75 лет) отслойка сетчатки была представлена нижними невысокими пузырями, исходящими из верхнего периферического дырчатого разрыва на 10 часах, пролиферативной витреоретинопатией стадии В. В наружных отделах отслойка частично захватывала наружные отделы макулярной области. При офтальмоскопии обращали на себя внимание ригидность краев разрыва, незначительное сморщивание внутренней поверхности сетчатки *(рис. 7)*. На первые сутки после операции разрыв был блокирован частично в связи с более центральным положением вала и расположением ригидных краев разрыва на периферическом скате временной пломбы. Несмотря на то что удалось провести лазеркоагуляцию и блокировать поступление жидкости под сетчатку, на третьи сутки наблюдения было принято решение о перемещении вершины раздутого баллона на периферию к разрыву для достижения большего эффекта. После спускания жидкости под местной анестезией катетер был выдвинут из субтенонового пространства наружу на 5 мм согласно нанесенным меткам и снова заполнен раствором объемом 1,0 мл. Положительный результат проведенной коррекции был подтвержден данными офтальмоскопической картины, а также бо́льшим визуальным смещением глазного яблока баллоном. При ультразвуковом обследовании определялся выраженный вал вдавления с блокированным разрывом *(рис. 9)*.

Систему удалили на 14 день послеоперационного наблюдения после блокирования разрыва. В течение месяца субретинальная жидкость в нижней половине значительно резорбировалась, сохраняется плоская отслойка за счет остаточной жидкости на периферии с 5 до 7 часов при отсутствии новых разрывов *(рис. 8)*. В настоящий момент пациентка находится под динамическим наблюдением.

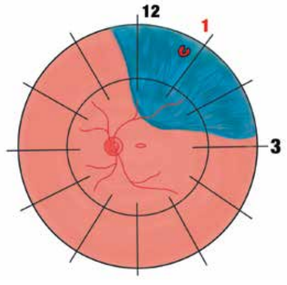

Рис. 3. Пациент О., 55 лет. Карта глазного дна до операции

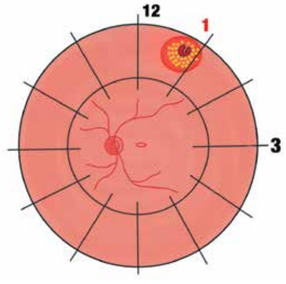

Рис. 4. Пациент О., 55 лет. Карта глазного дна после операции

Рис. 5. Пациент О., 55 лет. Фото глазного дна: вал вдавления от баллона

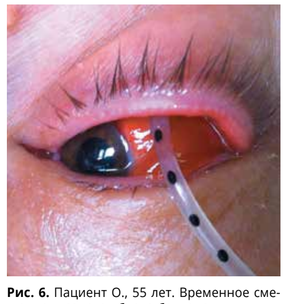

Рис. 6. Пациент О., 55 лет. Временное смещение глазного яблока баллоном

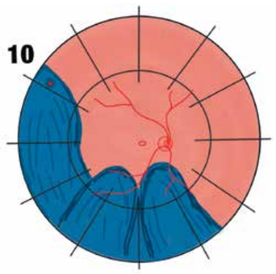

Рис. 7. Пациентка Ж., 75 лет. Карта глазного дна до операции

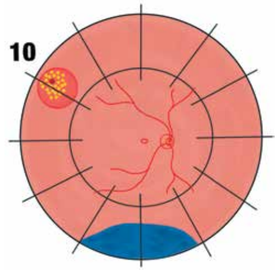

Рис. 8. Пациентка Ж., 75 лет. Карта глазного дна после операции

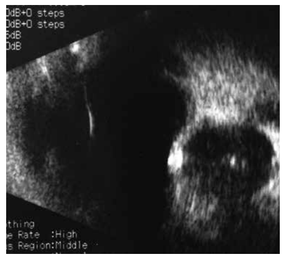

Рис. 9. Пациентка Ж., 75 лет. Ультразвуковое изображение баллона в субтеноновом пространстве

Четвертый случай демонстрирует применение баллона для временного увеличения вала при наличии ранее наложенной склеральной пломбы и свежего сформировавшегося дырчатого разрыва. Пациентке П., 25 лет, несколько лет назад было проведено эписклеральное пломбирование по поводу верхнего разрыва. Настоящее обращение связано с появлением периферической завесы в нижних отделах поля зрения. При осмотре на 1 часе выявлен выраженный вал вдавления с атрофическими очагами вокруг первичного разрыва и маленький дырчатый разрыв с плоской отслойкой центральнее вала. Под местной субтеноновой анестезией сформировано пространство над пломбой, куда далее был имплантирован баллон. В послеоперационном периоде увеличение вала позволило провести барьерную лазеркоагуляцию. Удаление баллона произведено на 7 день после операции.

Во всех рассмотренных случаях в результате лечения удалось сохранить центральную остроту зрения и восстановить периферическое поле зрения за счет блокирования разрыва и предотвращения распространения отслойки сетчатки. Правильное позиционирование катетера на лице позволило избежать формирования эрозии роговицы, а смещение глазного яблока вызывало временный мышечный дисбаланс и диплопию только до момента удаления катетера. Наличие баллона с субтеноновом пространстве не приводило к развитию инфекционного процесса и возникновению аллергических реакций со стороны глаза.

Заключение

Операция временного баллонирования склеры имеет ряд преимуществ перед традиционным методом постоянного пломбирования склеры.

1. Она менее травматична для пациента, поскольку не требуется прошивания склеры и устраняется риск ее перфорации. При временном баллонировании исключены такие осложнения постоянного пломбирования, как отторжение и нагноение пломбировочного материала, диплопия. Процедура выполняется под местной анестезией, что предпочтительнее у детей и пожилых людей с отягощенным соматическим анамнезом.

2. Сохраняется возможность без дополнительного вмешательства увеличить диаметр парабульбарной баллонной пломбы для создания более выраженного вала.

3. С точки зрения хирургической техники операция более проста и требует меньших затрат времени для ее реализации.

4. Неудачный исход баллонирования не исключает возможности в дальнейшем более радикального лечения.

Литература

1. Багдасарова Т.А. Комплексное лечение отслойки сетчатки с использованием первых отечественных силиконовых баллон-катетеров // Клиническая офтальмология. – 2007. – Т. 8. – № 1. – С. 10-12.

2. Волков В.В., Трояновский Р.Л. Операции при заболеваниях сетчатки // Руководство по глазной хирургии. – М., 1988. – С. 388-390.

3. Ильницкий В.В., Саксонова Е.О., Мовшович А.И. Временное баллонное пломбирование в хирургии отслойки сетчатки // Тезисы докладов VI съезда офтальмологов России. – М., 1994. – С. 150.

4. Коротких С.А., Степанянц А.Б., Шляхтов М.И. Эластичное дозированное пломбирование в хирургии осколочных ранений глаза // Школа-симпозиум с участием иностр. специалистов, Дагомыс. – М., 1988.

5. Мовшович А.И., Саксонова Е.О., Дзидзигури, Ильницкий В.В. Модификация раздуваемого баллона-катетера для лечения отслойки сетчатки // Вестник офтальмологии. – 1990. – № 2. – С. 9-11.

6. Мовшович А.И., Саксонова Е.О., Ильницкий В.В. Экстрасклеральное баллонирование. Сообщение II. Новые пути применения — двойное и секторальное баллонирование // Вестник офтальмологии. – 1991. – № 2. – С. 27-32.

7. Мовшович А.И., Саксонова Е.О., Ильницкий В.В. Экстрасклеральное баллонирование. Сообщение III. Новые пути применения — профилактика гипотонии и внутриглазных кровоизлияний в витреоретинальной хирургии // Вестник офтальмологии. – 1991. – № 3. – С. 35-39.

8. Прививкова Е.А., Пивоваров Н.Н. Хирургическое лечение отслоек сетчатки с помощью надувных силиконовых баллонов // VI Всесоюзный съезд офтальмологов: Тез. докл. – М., 1985. – Т. 3. – С. 154-155.

9. Федоров С.Н., Захаров В.Д., Игнатьев С.Г. и др. Экстрасклеральное баллонирование как самостоятельный метод хирургического лечения отслоек сетчатки // Офтальмохирургия. – 1995. – № 3. – С. 6-12.

10. Hoepping W. Die Ballonplombe // Mob. Probl. Ophthal. – 1967. – Vol. 5. – P. 289-292.

11. Lincoff H., Kreissig I. Parabulbar balloon to augment a failing scleral buckle // Am. J. Ophthalmol. – 1981. – Vol. 92. – N 5. – P. 647-652.

12. Lincoff H., Kreissig I. Results with a temporary balloon buckle for the repair of small retinal detachments // Am. J. Ophthalmol. – 1981. – Vol. 92. – P. 245-248.

13. Lincoff H., Kreissig I., Hahn Y.S. A temporary balloon buckles for the treatment of small retinal detachments // Ophthalmol. – 1979. – Vol. 86. – P. 586-589.

Сборник научных трудов «190 лет. Московская глазная больница», Москва, 2016 г.

Замена жидкости на газо-воздушную смесь как метод лечения рецидива отслойки сетчатки

Д.Г. Алипов[1], О.Е. Ильюхин[2], А.Д. Румянцев[2], И.Б. Ахмедов[2]

[1]Кафедра офтальмологии ГБОУ ДПО РМАПО Минздрава России;
[2]Филиал № 1 «Офтальмологическая клиника» ГБУЗ ГКБ им. С.П. Боткина ДЗМ

Регматогенная отслойка сетчатки (ОС) диагностируется ежегодно у одного из 10 000 человек и может вести к быстрой необратимой потере зрения. Консервативного лечения данной патологии не существует, а хирургическое лечение не всегда бывает эффективным. Так, рецидивы ОС после лечения, по данным разных авторов, составляют 8-25%, являются серьезной проблемой офтальмохирургии и требуют повторного хирургического вмешательства. Причиной рецидива ОС чаще всего является пролиферативный процесс, выражающийся в субретинальном и эпиретинальном фиброзе, который приводит к вновь возникающим разрывам сетчатки.

Существуют следующие методы лечения рецидива ОС:

1. Экстрасклеральные: к данным методам относятся секторальное и цирклярное пломбирование склеры, а также баллонирование. Как первично, так и на авитреальных глазах пломбирование используется для блокирования разрывов сетчатки. Данные методы имеют свои ограничения. Так, разрыв должен находиться достаточно периферично, а также должны отсутствовать значительные элементы пролиферативной витреоретинопатии (ПВР). Кроме того, экстрасклеральная хирургия сопровождается относительно высоким процентом как интро-, так и послеоперационных осложнений.

2. Ревизия витреальной полости, как и большинство эндовитреальных хирургических вмешательств, требует серьезного технического оснащения операционной, применения дорогостоящих расходных материалов, специального подготовленного персонала, а зачастую и проведения общего наркоза.

3. Однако существует относительно редко применяемый в настоящее время малоинвазивный метод лечения рецидива ОС после эндовитреальных вмешательств — замена внутриглазной жидкости на газо-воздушную смесь (ЗЖГВ). Данный метод заключается во введении в условиях операционной в витреальную полость саморасширяющегося стерильного газа заданного объема с одновременным пассивным удалением из нее соответствующего объема внутриглазной жидкости, с целью достижения прилегания сетчатки и обеспечения условий для проведения в дальнейшем отсроченной лазерной ретинопексии.

Техника вмешательства. После двукратной обработки операционного поля раствором повидона одномоментно производится прокол в области плоской части цилиарного тела инсулиновой иглой на шприце и установка порта 25G в противоположном меридиане. Через инсулиновый шприц в витреальную полость вводится от 0,3 до 0,6 ml стерильного газа (15% C3F8). Внутриглазная жидкость выходит пассивно. Порт удаляется. Проводится дополнительное введение газа до нормотонии, после чего игла также удаляется. Под конъюнктиву вводится раствор антибиотика и глюкокортикоида в стандартных дозировках.

Клинический случай. Пациентка 57 лет поступила 14.07.14 в офтальмологическое отделение с диагнозом: OD Распространенная регматогенная отслойка сетчатки, ПВР B; миопия средней степени; начальная катаракта. Vis OD 0,03 sph -3,5 D = 0,3. Данные офтальмоскопии при поступлении: высокая отслойка сетчатки с 10.30 до 02.30 ч. с экваториально расположенным разрывом на 12 часах. ML — прилежит.

17.07.14 произведено хирургическое лечение с применением тотальной анестезии: закрытая субтотальная витрэктомия 25G, временное введение перфторорганического соединения, эндолазеркоагуляция сетчатки, тампонада витреальной полости газо-воздушной смесью (C3F8). Данные офтальмоскопии при выписке: сетчатка прилежит на всем протяжении, на периферии проявляются лазеркоагуляты.

27.10.14 пациентка повторно госпитализирована с диагнозом: рецидив оперированной отслойки сетчатки, авитрия OD. Vis OD 0,03 sph -5,5 D = 0,2. Данные офтальмоскопии: плоская локальная отслойка сетчатки сверху. Значимого увеличения элементов пролиферации не выявлено. Снижение остроты зрения было связано с прогрессированием помутнения хрусталика.

29.10.14 проведено хирургическое лечение: ЗЖГВ. 30.10.14 в условиях лазерного отделения произведена дополнительная лазеркоагуляция сетчатки. Данные офтальмоскопии при выписке: в витреальной полости газ 1/4, сетчатка прилежит на всем протяжении, на периферии проявляются лазеркоагуляты, разрыв блокирован.

Контрольный осмотр 28.11.14 показал полное прилегание сетчатки на фоне полностью сформировавшихся лазеркоагулятов. Острота зрения осталась неизменной.

Хотелось бы отметить, что введение стерильного газа производится и на глазах с нативным стекловидным телом и в совокупности с криоретинопексией либо отсроченной лазерной ретинопексией является методом лечения первичной ОС. Данный метод называется пневморетинопексией и имеет общие с ЗЖГВ положительные и отрицательные характеристики.

К плюсам ЗЖГВ можно отнести техническую простоту, малоинвазивность, относительно малые требования к оборудованию операционной, возможность проведение вмешательства под местной анестезией, а также низкие риски интраоперационных осложнений. Однако проведение процедуры может быть нерациональным при наличии значимой ПВР, а также требует от пациента в послеоперационном периоде соблюдения определенного положения головы до момента рассасывания газа, с целью блокирования разрыва сетчатки. Само нахождение газа в витреальной полости является стимулом для ПВР, контакт газа с задней капсулой хрусталика может вызывать возникновение либо прогрессирование помутнений в нем, а также исключает для пациента возможность перелетов.

Положительные качества ЗЖГВ, а также пневморетинопексии, делают возможным их применение в случае оказания экстренной помощи пациенту с целью предотвращения прогрессирования ОС.

Заключение

В данном клиническом случае замена жидкости на газо-воздушную смесь в совокупности с отсроченной лазеркоагуляцией сетчатки явилась эффективным малоинвазивным методом лечения рецидива ОС.

Литература

1. Тахчиди Х.П., Захаров В.Д. Хирургия сетчатки и стекловидного тела. – М.: Офтальмология, 2011. – 188 с.

2. Бикбов М.М., Суркова В.К., Сережин И.Н., Алтынбаев У.Р. Витреоретинальная хирургия при заболеваниях и травмах глаз. – Уфа: Уфимский полиграфкомбинат, 2008. – 182 с.

3. Крейсиг И. Минимально инвазивная хирургия отслойки сетчатки: Практическое руководство / Пер. с англ.– М.: Офтальмология, 2015.– 645 с.

4. Чарльз С., Кальсада Х., Вуд Б. Микрохирургия сетчатки и стекловидного тела: иллюстрир. руководство / Пер. с англ. – М.: МЕДпресс-информ, 2012. – 400 с.

5. Кански Дж.Дж., Милевски С.А., Дамато Б.Э., Тэннер В. Заболевания глазного дна. – М.: МЕДпресс-информ, 2009. – 424 с.

Сборник научных трудов «190 лет. Московская глазная больница», Москва, 2016 г.

Дактаравичене Эмилия Юозовна

(27.09.1919 – 31.08.2015)

Доктор медицинских наук, профессор

Эмилия Юозовна (Иозесовна) Дактаравичене родилась в семье крестьян 27 сентября 1919 года в селе Руонмай, района Пакруойис, области Шайляй в Литве. В 1926 году поступила в школу, а в 1931 году — в прогимназию, которую окончила в 1935 году. С 1935 по 1940 год преподавала в спортивной школе Линкува. В 1940-1942 годах проходила обучение в школе сестер милосердия в Каунасе, а затем там же поступила в медтехникум. В 1944 году после объединения медицинского техникума с Каунасским университетом поступила на медицинский факультет того же университета, который окончила в 1949 году.

После окончания университета два года работала в нем на кафедре глазных болезней в качестве старшего лаборанта, а затем еще два года была клиническим ординатором. В 1953 году поступила в аспирантуру при кафедре глазных болезней Ленинградского санитарно-гигиенического медицинского института. В 1957 году защищает диссертацию на степень кандидата медицинских наук на тему «Очаговые реакции после введения туберкулина подкожно и их значение для диагностики туберкулеза глаз». В 1956 году возвращается в Каунас сначала ассистентом, а с 1958 года становится заведующей кафедрой глазных болезней Каунасского медицинского института. В 1963 году ей присваивается ученое звание доцента. В 1967 году защищает докторскую диссертацию на тему «Изменения кровеносных сосудов конъюнктивы глазного яблока при атеросклерозе и гипертонической болезни». В 1969 году ей первой женщине-офтальмологу в Литве присваивается звание профессора. Руководила кафедрой до 1988 года.

За этот период активно участвовала в подготовке и открытии клиники глазных болезней при Каунасском институте, оснащенной самым современным оборудованием того времени. Клиника принимает наиболее тяжелых больных со всей Литвы, в том числе с травмами глаз. С 1970 по 2001 год руководила лабораторией по охране зрения при Каунасском медицинском институте (позже университете), которая выполняла большую научно-исследовательскую работу по изучению слепоты и слабовидения в Литве. В 2001 году ей было присвоено звание «Заслуженного профессора», и до конца жизни она оказывала консультативную помощь.

Эмилия Юозовна — автор около 350 научных работ и около 100 научно-популярных статей по офтальмологии, а также автор 3 изобретений и 22 рационализаторских предложений. Автор книг «Глаукома и ее профилактика» (1982), «Клинические аспекты микроциркуляции конъюнктивы глаза» (1988) и других. Соавтор учебника по глазным болезням.

Ее труды посвящены практически всем разделам офтальмологии. Среди них вопросы биомикроскопии глаза, проблемы лечения косоглазия и близорукости у детей, ультразвуковой диагностики в офтальмологии, глаукома, изменения глаз при системных заболеваниях и другие. В 1990-е годы наиболее активно она занималась вопросами изучения этиологии и профилактики пигментного ретинита. Регулярно участвовала в международных конференциях, проводила семинары в Каунасе.

Под ее руководством защищено 13 кандидатских диссертаций.

С 1979 года Э.Ю. Дактаравичене являлась почетным членом Общества слепых. В том же году ей было присвоено звание «Заслуженного деятеля науки Литовской ССР».

Награждена многочисленными почетными грамотами общественных организаций и Министерства здравоохранения Литвы. За большие заслуги в 1996 году ей был вручен орден Великого князя Литовского Гедиминаса IV степени.

Эмилия Юозовна была проницательным, требовательным, высокообразованным человеком с широким кругозором. Оно любила литературу, искусство, музыку. Регулярно посещала выставки работ современных художников.

Умерла 31 августа 2015 года на 96-м году жизни.

Источники:

1. Государственный архив Российской Федерации (ГА РФ). Ф. Р9506 – Оп. 108 – Д. 5233. – Л. 1, 6, боб., 8, 10, 11, 12.

2. Grikstiene K.A. Profesore Habil. Dr. Emilija Daktaraviciene // Farmacija ir Laikas. – 2005. – depimtas numeris. – P. 33-38.

3. Pro memoria. Prof. Emilija daktarevičienė (1919-2015) // Avevita. – 2015. – N 27, m. rugsėjo 4 d. – P. 8.

4. Bumbulienė D. Profesorė – Šviesos Viltis // Mūsų žodis. – 1999. – № 10. URL: http://www.musuzodis.lt/mz/199910/str03.htm (дата обращения 30.11.2016).

5. Siderevičienė G. Laimė – Daryti Gera Žmonėms // Mūsų žodis. – 2009. – № 10. URL: http://www.musuzodis.lt/mz/200910/str09.htm (дата обращения 30.11.2016).

Гургенидзе Реваз Валерианович

(24.10.1931 – 05.03.2005)

Доктор медицинских наук, профессор

Родился 24 октября 1931 года в г. Тбилиси в семье служащих. В 1949 году поступил и в 1955 — окончил Тбилисский медицинский институт. После его окончания при том же институте в клинике глазных болезней прошел двухгодичную ординатуру. С 1958 года вся его деятельность была связана с Тбилисским Институтом клинической и экспериментальной неврологии Министерства здравоохранения Грузинской ССР, где он прошел путь от младшего научного сотрудника до руководителя нейроофтальмологической лаборатории (с 1968 года). В 1958 году под руководством профессора И.Н. Берадзе защищает кандидатскую диссертацию на тему «Глазное дно и гемодинамические показатели при некоторых формах нарушения мозгового кровообращения». Входил в комитет по борьбе с глаукомой. В 1963 году после защиты диссертации на степень доктора медицинских наук на тему «Клинико-экспериментальные материалы к патогенезу застойного диска» ему также присваивается звание старшего научного сотрудника. С 1966 года по совместительству работал на кафедре глазных болезней Тбилисского Института усовершенствования врачей. В 1969 году получает звание профессора. Руководил лабораторией до 1978 года. С 1978 года и до конца жизни — руководитель исследовательского центра нейроофтальмологии при Тбилисском Институте неврологии и нейрохирургии.

Являлся одним из видных нейрофтальмологов. Основное направление его научных интересов касалось офтальмологических симптомов и синдромов поражения сосудов головного мозга, диагностики опухолей и дифференциальной диагностики. Автор многих научных трудов, в том числе 6 монографий и 4 методических рекомендаций.

Входил в состав правления Всесоюзного общества офтальмологов.

Награжден несколькими государственными наградами, в том числе Медалью Почета (1998).

Источники:

1. Государственный архив Российской Федерации (ГА РФ). Ф. Р9506 – Оп. 108. – Д. 5203. – Л. 1, 6, 9, 11, 12, 22, 33.

2. რევაზ გურგენიძე // The Biographical Dictionary of Georgia. URL: http://www.nplg.gov.ge/bios/en/00003416/ (дата обращения 30.11.2016).

Гольдфельд Наталья Григорьевна

(26.02.1916 – 1987)

Доктор медицинских наук, профессор

Родилась 26 февраля 1916 года в Одессе в семье служащих. В 1931 году окончила летнюю трудовую школу и поступила в техникум Госторговли. После ее окончания в 1934 году поступила в Одесский медицинский институт. В 1939 году окончила институт с отличием и была оставлена аспирантом глазной клиники Одесского медицинского института. С начала Великой Отечественной войны в эвакуации работает сначала ординатором глазного отделения эвакогоспиталя № 2171 в Пятигорске, а затем по вызову переехала в Ашхабат, где также работала ординатором глазных отделений эвакогоспиталей. В 1944 году возвращается в Одессу, где работает ординатором глазного отделения эвакогоспиталя № 1262 (впоследствии — республиканский глазной госпиталь). Награждена медалью «За победу над Германией в Великой Отечественной войне 1941-1945 гг.».

В 1946 году занимает должность младшего научного сотрудника Украинского института глазных болезней. С 1952 по 1954 гг. там же занимает должность заместителя заведующей отделом детской офтальмологии. В 1953 году защищает кандидатскую диссертацию на тему «Лечебное значение витамина В1 при невритах, атрофии зрительных нервов и при глаукоме». В 1954 году с мужем, известным офтальмологом, профессором И.Г. Ершковичем, переезжает в Хабаровск, где до 1960 года работает в глазном отделении дорожной больницы, являясь дорожным окулистом Дальневосточной железной дороги.

В 1960 году занимает должность ассистента на кафедре глазных болезней Пермского медицинского института, которую возглавил ее муж. В 1972 году защищает диссертацию на степень доктора медицинских наук на тему «Послойная пересадка обезвоженной роговицы с укреплением трансплантата клеем». В 1973 году ей присвоено звание доцента, а в 1977 году — звание профессора. Многие годы руководила студенческим кружком. Работала на кафедре до конца жизни.

Основные труды и практическая деятельность Натальи Григорьевны посвящены вопросам пересадки роговицы. Является одним из авторов 8 главы 7 тома труда «Опыт советской медицины в Великой Отечественной войне 1941-1945 гг.» в соавторстве с В.П. Филатовым. Ею написаны монография «Послойная пересадка обезвоженной роговицы с укреплением трансплантата клеем» и книга «Организация работы медсестры в глазном отделении».

Умерла в 1987 году.

Источник:

Государственный архив Российской Федерации (ГА РФ). Ф. Р9506. – Оп. 108. – Д. 2180. – Л. 1, 2, 9, 9об., 11, 12, 14, 15, 16, 30, 51.

Вовси Белла Марковна

(род. 04.10.1923)

Доктор медицинских наук, профессор

Белла Марковна Вовси родилась 4 октября 1923 года в г. Рига. В 1942 году поступила и в 1947 году окончила 1-й Московский медицинский институт. После его окончания в течение трех лет проходила ординатуру в Институте глазных болезней им. Гельмгольца, а затем там же — аспирантуру. С 1952 году возглавила офтальмологическое отделение городской больницы № 1 в г. Душанбе и одновременно была ассистентом кафедры глазных болезней Таджикского медицинского института. В 1957 году занимает должность доцента кафедры. В 1959 году защищает кандидатскую диссертацию на тему «Клиническая характеристика и сравнительная оценка новых методов лечения язв роговой оболочки (клинико-экспериментальное исследование)». С 1970 по 1991 год возглавляет кафедру глазных болезней того же института. В 1971 году защищает диссертацию на степень доктора медицинских наук на тему «Особенности заживления ран роговой оболочки в процессе адаптации организма к условиям высокогорья и реадаптации». В 1974 году ей присвоено звание профессора.

В 1976 году организовала Республиканский глаукомный центр.

В 1981 году по инициативе Б.М. Вовси впервые организован Республиканский травматологический центр на базе специализированного травматологического поликлинического кабинета и профилированного по травматизму глазного стационара отделения Республиканской клинической больницы № 3.

Белла Марковна — автор 126 научных работ, редактор трех сборников трудов кафедры (1968, 1978, 1982 гг.). Основными научными направлениями были патогенез травм глаза, глаукомы, адаптация органа зрения в условиях высокогорья, микрохирургия глаза. Автор книги «Глаз и горы» (1988).

Состояла председателем Таджикистанского общества офтальмологов и членом правления Всесоюзного общества офтальмологов. Под ее руководством защищены несколько кандидатских и 2 докторские диссертации.

В 1982 году ей присвоено звание «Заслуженного врача Таджикской ССР».

В 1991 году эмигрировала в США, где и живет по настоящее время.

Основной источник:

Энциклопедия. ВОВСИ Белла Марковна // ТГМУ. http://old.tajmedun.tj/publ/ehnciklopedija/vovsi/1-1-0-228.

Материал подготовил
к.м.н. ***А.С. Обрубов***

Маркетинг оптического предприятия — составляющие успеха

Е.Н. Якутина

Генеральный директор ООО «Маркет Ассистант Груп», доцент МосГУ

Продолжение, начало см. в №№ 4, 5/2016

Редакция газеты «Поле зрения» и компания «Маркет Ассистант Груп» продолжает цикл публикаций для управленцев оптического предприятия. Целью корректировки ваших бизнес-процессов является увеличение клиентского потока в клинику или магазин оптики и, как следствие, рост прибыльности предприятия. Для достижения этой цели мы вспоминаем и структурируем постулаты маркетинга применительно к нашему рынку и разбираем конкретные примеры из современной российской действительности.

Бренд — торговая марка, имеющая вес

Вы создали свой магазин и назвали его незамысловато — «Оптика». Пока у вас нет конкурентов, и вам и вашим покупателям будет все равно, что написано на вывеске: обозначена категория, которой торгует магазин, и этого довольно. Но вот ваш конкурент успешно обосновался рядом с вами, назвал себя «Точка зрения» и построил успешную стратегию развития, связанную и с конкурентной ценой, и с разнообразным ассортиментом, и, например, социальными акциями для пенсионеров. И все, что связано с визуальным образом этого магазина — вывеской, витриной, надписями, интерьерными решениями и рекламной полиграфией — начинает накладываться и оставаться в памяти посетителей как нечто положительное, приносящее удовольствие, радость и выгоду.

Далее, создавая устойчивый образ своего магазина в сознании покупателей с помощью искусственно созданных подробностей и характеристик — логотипа, девиза, цвета, шрифтов для надписей, мы закрепим этот образ и заставим покупателей вспоминать о нашей торговой марке всякий раз, когда человек посмотрит на собранный вместе фирменный стиль (отражающий фирменный образ) магазина.

Этот постулат легко доказывается. В вашей памяти немедленно возникнут визуальные образы, если мы только назовем торговые марки «Сбербанк», «Ford», «Lacoste» или «Dior». Вы вспомните не только изображение логотипа, но и его цвет, и сможете сказать, что продает марка, как она относится к своим покупателям, и даже вспомните девиз, а то и музыкальное сопровождение, фирменную музыкальную фразу — «..., Danon»!

В законах большинства стран используется правовое определение бренда, предложенное Американской ассоциацией маркетинга (англ. American Marketing Association): «имя, термин, знак, символ, дизайн или комбинация всего этого, предназначенные для идентификации товаров или услуг одного продавца или группы продавцов, а также для отличия товаров или услуг от товаров или услуг конкурентов» (Марти Ньюмейер. Разрыв бренда. Как возвести мост между стратегией бизнеса и креативностью // The Brand Gap: How to Bridge the Distance Between Business Strategy and Design. — М.: «Вильямс», 2006.– С. 192). Однако на сегодняшний день большинство маркетологов однозначно говорит о том, что здесь определяется торговая марка, а бренд — это понятие более емкое и является развитием, естественным продолжением торговой марки. «Бренд — это более чем реклама или маркетинг. Это все, что приходит в голову человеку относительно продукта, когда он видит его логотип или слышит название» (David F. D'Alessandro, генеральный менеджер «John Hancock», из книги «Brand Warfare: 10 Rules for Building the Killer Brand»).

Примеры оптических брендов

Брендируем все

Главное — это повторяемость. Необходимо создать правила использования элементов вашего фирменного стиля. Собрание этих законов закрепляется в бренд-буке. Соблюдение общего фирменного стиля — визуального и смыслового единства образа организации — обязательно для названия магазина, логотипа, товарного знака, фирменного наименования, фирменного цвета, слогана, стиля и цвета спецодежды сотрудников салона, а также иных объектов интеллектуальной собственности, принадлежащих организации.

Брендируем все — наносим фирменный стиль полиграфическими методами, шелкографией, вышивкой, термотрансферными технологиями, тиснением, а также в любых видах рекламной продукции, в том числе печатаем в прямых рекламных макетах. Печатаем логотип везде, где появляется ваша организация — в рекламе, в СМИ, на витринах, на листовках, визитках, фирменных бэджах или вышиваем на одежде или аксессуарах продавцов. Если у вас есть разъездная машина, которая курсирует по городу с заказами клиентов, она должна быть в фирменных цветах, с логотипом на борту, девизом и адресом самого магазина, а также сайта вашей компании.

Когда речь идет о комплексном понятии бренда как образа, ассоциированного с товаром, услугой или компанией, мы должны учесть и иные аспекты формирования такого образа. Например, задействовать все каналы восприятия — зрительный, слуховой, кинестетический.

Практика

Создайте свою фирменную мелодию звонка, извещающего о приходе в салон или в клинику нового покупателя. Дверь открылась — 3-4 ноты звучат, извещая сотрудников салона о вошедшем госте. Таким образом, вы четко сформулируете целевую ассоциацию и потребительскую реакцию.

Очень часто магазины оптики используют персонаж, который может запомниться клиенту и, как предполагается, передающий весь комплекс характеристик и ассоциаций, заложенных в бренд. Персонаж может быть отражением бренда и его характеристик или отражением потребителя, подсказывая таким образом желательные потребительские реакции и ассоциации.

Удачных примеров мало. Печально известен магазин, названный и имеющий соответствующий персонаж, «Слепая курица». Или старые магазины, которые в свое время взяли из «клип-арта» первых компьютеров картинки для своих логотипов, на современном этапе создающие скорее отрицательный образ чего-то окончательно устаревшего и не желающего изменяться к лучшему. Девушка в широкополой шляпе (какое отношение она имеет к салону оптики?), сова в очках (это образ магазина или опять же пародия на посетителя?).

Бренд также необходим для внутренней индентификации магазина или клиники для сотрудников — чтобы было чем гордиться. Можно гордиться предприятием «Оптика»? Сомневаемся. А вот «Точкой зрения» или «Глазом-алмазом» очень даже:

— Ты где работаешь?

— Администратором в салоне оптики «Визус».

Бренд необходим магазину оптики или клинике и в случае развития сети розничных точек. Потому что каждая следующая будет знакома клиентам заранее, до открытия, будет уже на слуху и в визуальной памяти. Потребитель сможет сразу сказать — какой уровень услуг будет в открываемой точке, какой ассортимент, какие услуги будут оказываться и как работают продавцы-консультанты в салоне.

Брендинг или брендостроительство

Построение бренда в индустрии моды требует использования стратегий рекламы и промоушн, которые увеличивают «значимость бренда» — brandwidth. Существуют уже разработанные методы, которые позволяют понять и «вычислить», что именно привлекает покупателя. И владение этими технологиями составляет основной капитал маркетолога, рекламиста или руководителя компании. Это знание является основой успешной компании по построению и поддержанию бренда как методами прямой, так и косвенной рекламы.

Практика: все начинается с легенды

У вас салон или клиника, которая оказывает услуги класса люкс. Любая марка класса люкс должна иметь свою легенду. Легенда — это один из элементов брендинга. Проще всего поддерживать лояльность с помощью эмоций (хороший сервис и качество подразумеваются сами собой). А эмоцию может вызвать история, так называемая «легенда» марки.

Технология такова: берем за основу какой-то элемент салона и добавляем ему эмоциональную ценность.

Например, ссылка на авторитеты. В нашем салоне купили очки Бред Питт и губернатор области А. Бочаров.

Несколько советов раскрутки бренда

1. Определите вашего главного конкурента, выработайте противоположную стратегию, расскажите в статьях, что вы не падаете в цене, как ваш «враг», а продаете качественный продукт по соответствующей стоимости. Не используйте этот прием в рекламе, это не соответствует закону.

2. О чем любят говорить люди? О слухах, сплетнях, закулисных историях. То же самое любят СМИ. Пишите пресс-релизы о событиях, которым еще только предстоит произойти. Особенно, если это эксклюзив. И не забывайте рассылать пресс-релизы один-два раза в месяц.

3. Реклама подобна взрыву. Чем новее продукт, тем больше к нему внимания. Рекламируйте товары только тогда, когда они уже есть на ваших полках. Если же вы решили действовать, создавая прочные дружеские связи с журналистами и редакторами, то не стремитесь к тому, чтобы утопить редакции в своих материалах — действуйте постепенно.

4. Прекрасную отдачу вам принесут ко-брендинговые программы. Объединяйтесь с соседними не оптическими магазинами, обменяйтесь купонами или скидками.

И совет дня: лучше поздно, чем плохо.

Продолжение следует

Между отчаянием и надеждой

Опыт работы со слепоглухими в Германии

Друзей и коллег принято приглашать в гости. В шестом номере газеты «Поле зрения» за 2015 год в статье «Вся Европа на кончиках пальцев» было опубликовано интервью с единственным в мире слепоглухим священнослужителем — немецким католическим дьяконом Петером Хеппом.

После выхода в свет этой публикации герой материала пригласил нашего корреспондента посетить Германию для знакомства с реабилитационной работой со слепоглухими. Ведущий рубрики «К незримому солнцу» провёл два дня в католическом монастыре Святого Франциска, расположенном в деревне Хайлигенброн, в 90 километрах к югу от Штутгарта, столицы федеральной земли Баден-Вюртемберг, на юго-западе Германии.

Илья Бруштейн

На территории монастыря располагается «Фонд Святого Франциска» (Stiftung St. Franziskus), занимающийся реабилитационной работой с различными группами людей с ограниченными возможностями здоровья. Одно из структурных подразделений фонда — «Центр по работе со слепоглухими» (Taubblindenzentrum). В его деятельности Петер Хепп принимает активное участие.

В этом номере мы публикуем новую беседу с Петером Хеппом, а также его коллегой — Уполномоченной по работе со слепоглухими «Фонда Святого Франциска», доктором философских наук Андреа Ванке.

В следующем номере газеты мы продолжим рассказ о реабилитации слепоглухих в Германии. Читателей ожидает рассказ о жилой группе «Юлиан», где живут шесть взрослых слепоглухих людей. Мы также побываем в учебно-производственных мастерских и посетим школу для незрячих и слабовидящих детей, где учатся двадцать слепоглухих мальчишек и девчонок.

Помочь человеку нести свой крест

За два дня пребывания в католическом монастыре у автора этих строк состоялось немало интересных, волнующих встреч. Одним из самых ярких собеседников вновь стал Петер Хепп.

— Господин дьякон, в епархии Роттенбург-Штутттарт Вы являетесь Уполномоченным по духовному окормлению слепоглухих. Во время нашей прошлой беседы мы рассказали читателям о Вашей судьбе... В этот раз хотелось подробнее рассказать о Вашей духовно-просветительской работе.

— Мне бы хотелось напомнить читателям библейскую историю о Симоне Киринеянине. В «Евангелии от Матфея» сказано: «Выходя, они встретили одного Киринеянина, по имени Симона; сего заставили нести крест Его». Об этом же можно прочитать в «Евангелии от Марка»: «И заставили проходящего некоего Киринеянина Симона, отца Александрова и Руфова, идущего с поля, нести крест Его». Евангелист Лука сообщает: «И когда повели Его, то, захватив некоего Симона Киринеянина, шедшего с поля, возложили на него крест, чтобы нес за Иисусом».

«Новый Завет» является священной книгой для христиан всех конфессий. Поэтому, думаю, что российские читатели правильно меня поймут: даже Всемогущий Господь не мог нести свой крест самостоятельно. Ему требовалось помощь. Что же говорить о нас, обычных людях?

Слепоглухота, так же как и многие другие формы инвалидности, — это тяжкий крест. Могу говорить об этом и по своему личному опыту. Я родился глухим. Ослеп в возрасте тридцати лет. И откровенно скажу Вам, что мне потребовалось целых пять лет, чтобы смириться со своей судьбой, принять свою судьбу такой, какая она есть… У меня были и приступы депрессии, и дни, и часы горького отчаяния. Но я получил огромную помощь от многих людей: моей любимой жены Маргареты, родственников, друзей, братьев и сестёр по церковной общине.

Мне помогли и помогают до сих пор нести «крест слепоглухоты». И так же стараюсь поступать я сам. Человек не создан для одиночества. Он нуждается в помощи, сочувствии, сопереживании… Для слепоглухих людей это особенно важно, так как их возможности для общения с миром очень ограничены.

— Слепоглухоту недаром называют особой инвалидностью.

— Слепоглухота — это не просто сочетание слепоты и глухоты. «Особость» и тяжесть этой инвалидности состоит в том, что у большинства незрячих людей отсутствие зрения компенсируется возможностями слуха. Слепой человек «вслушивается» в окружающий мир, создаёт для себя «звуковую картину» мира… У глухих людей — наоборот. Огромную роль играют визуальные образы, мимика и т.д. Кстати, в молодости у меня было очень хорошее зрение, я с удовольствием водил машину.

При слепоглухоте отсутствие слуха не может компенсироваться зрением, а отсутствие зрения — слухом. Оставшиеся органы чувств — вкус, обоняние, осязание, чувство равновесия и положения в пространстве — даже при их активном и грамотном использовании не способны стать адекватной заменой.

Поэтому, к сожалению, слепоглухие люди являются очень зависимыми от помощи окружающих. Об этом горько говорить, но это правда. Конечно, при этой инвалидности также можно и нужно осваивать социально-бытовые навыки, компьютерные технологии, самостоятельную ориентировку в пространстве и т.д. Но всё-таки объективные ограничения являются весьма серьёзными. Выход состоит в том, чтобы слепоглухой человек, с одной стороны, осознавал свои ограничения, а с другой — свои возможности.

— Хотелось бы подробнее узнать о людях, которые обращаются к Вам за помощью.

— Особенность моей работы состоит в том, что ко мне обычно обращаются люди в самый тяжёлый период своей жизни. Например, в тот момент, когда они только столкнулись со слепоглухотой, узнали о страшном диагнозе… В этот «начальный период» мы обычно встречаемся с подопечными достаточно часто… Проходит время, жизнь постепенно входит в «нормальное русло» (если, вообще, можно говорить о «нормальности» применительно к слепоглухоте!) — и общение становится эпизодическим.

Хотелось бы рассказать об одной женщине из нашей епархии. Сейчас ей около пятидесяти лет. Мы познакомились несколько лет назад. Её судьба напоминает мою собственную.

Она родилась глухой. В возрасте 45 лет зрение начало резко ухудшаться, это произошло существенно позже, чем у меня. А причина этого бедствия такая же — синдром Ушера. По статистике, около половины всех слепоглухих в мире страдают синдромом Ушера. Эти люди рождаются глухими или слабослышащими и теряют зрение уже в сознательном возрасте.

В детстве и юности никаких проблем со зрением у них нет. Человек живёт своей жизнью, к глухоте или тугоухости он уже привык… И вдруг неожиданно зрение ухудшается. И тогда человек узнаёт о своём диагнозе.

— А почему нельзя определить синдром Ушера уже в младенческом, детском возрасте?

— Теоретически можно было бы проверять всех глухих и слабослышащих детей на наличие синдрома Ушера. Пока в Германии этого не делают… Но это решение вряд ли имело бы практический смысл. В настоящее время наука не способна организовать лечение таких людей. Им может быть оказана только социальная, реабилитационная помощь. Более того, даже какие-либо прогнозы в данном случае невозможны: кто-то теряет зрение раньше, кто-то позже… Большинство людей с синдромом Ушера полностью слепнут, но некоторые сохраняют остаток зрения до конца жизни.

Слепоглухой дьякон Петер Хепп

Если бы я узнал о наличии у меня синдрома Ушера в детстве или в ранней юности, то пришлось бы жить под «дамокловым мечом» грядущей слепоты. Какой в этом смысл, если способы лечения этой болезни человечество ещё не изобрело? Это дело грядущих поколений.

— Как проходил процесс реабилитации женщины, которую Вы упомянули. Можно ли назвать её имя? О чём Вы беседовали с ней?

— К сожалению, имя и фамилию я назвать не могу, так как в Германии огромное внимание уделяется защите личных данных. Особенно это касается социальной работы. Имена и фамилии называются в прессе только в том случае, если сами люди или их законные представители дали на это письменное согласие.

У нас с ней было много встреч. Сначала она находилось в очень подавленном состоянии, часто восклицала: «Почему это случилось именно со мной?! Я не выдержу этой напасти. Моя жизнь потеряла смысл». Но постепенно она стала смиряться со своим положением, приняла новую реальность.

Её зрительные возможности постоянно уменьшались. В настоящее время она является тотально слепоглухой. Но при этом эмоциональное состояние «выровнялось».

— Вы общались на языке жестов?

— Да. Глухие люди, которые теряют зрение, могут продолжать общаться на привычном им языке. У них остаётся возможность прямой коммуникации с миром, во всяком случае, со зрячими глухими.

Человек перестаёт видеть, но его руки помнят привычные жесты. Таким образом, он может сказать окружающим всё, что он хочет. Жесты других людей он способен воспринимать тактильно, по системе «рука в руке».

Католический монастырь Святого Франциска в деревне Хайлигенброн

Незрячим людям, потерявшим слух, приходится гораздо сложнее. Необходимо учиться различным способам общения с миром. Например, в Германии и других немецкоязычных странах получила распространение «система Лорма», названная в честь его создателя, незрячего австрийского учёного, потерявшего слух.

В этом случае коммуникация происходит с помощью взаимных прикосновений к различным участкам пальцев и ладони. Каждая «зона» нашей руки «отвечает» за какую-либо букву или знак препинания. Очень простая и эффективная система! Её нетрудно освоить и самим слепоглухим, и членам их семей, и социальным работникам.

— Как сложилась судьба глухой женщины, в 45 лет потерявшей зрение?

— Раньше она работала портной в ателье. Очень любила эту работу. В течение довольно долгого времени ни она, ни члены её семьи не замечали ухудшения зрительных функций. Но потом в работе стало появляться всё больше ошибок. Шеф настоятельно порекомендовал ей пойти к окулисту и проверить зрение… Были проведены необходимые обследования. И она узнала, что диагностирован синдром Ушера.

— Наверное, ей пришлось оставить свою работу...

— В настоящее время, будучи слепоглухой, она уже не может работать в качестве профессиональной портнихи. Но для себя и своей семьи она продолжает шить. Кроме того, эта дама много времени стала посвящать вязанию спицами и крючком. Это сейчас её главное увлечение!

Раньше она тоже любила вязать, но из-за работы и домашних дел времени не хватало. Теперь появилась возможность совершенствовать свои навыки. Друзьям и родственникам она с удовольствием дарит связанные ей шапочки, варежки, шарфы, салфетки, пледы и т.д.

Эта женщина с удовольствием занимается домашними делами: убирает в квартире, стирает, гладит, готовит. Несмотря на тотальную слепоглухоту, она прекрасно печёт. Это очень душевный и щедрый человек. Во время мероприятий регионального общества слепоглухих, она угощает окружающих своими пирогами, домашними булочками, печеньем.

Слепоглухим людям хочется не только получать помощь, но и делать что-то для других. Если человек с такой тяжёлой формой инвалидности научился обращаться с кухонной плитой и духовкой — это уже огромное достижение!

— Вы привели пример успешной реабилитации.

— Могу привести ещё два примера. Ко мне обратился незрячий человек, который постепенно терял слух. На этом фоне у него ухудшились отношения с женой. Семья была на грани распада.

— Жена не захотела оказать ему моральную поддержку?

— Я бы не стал обвинять в этой ситуации только жену. Она — зрячеслышащая женщина и вполне готова оказывать мужу необходимую помощь. Но он сам вёл себя неправильно: погрузился в свои страдания, в депрессию, стал нервным, раздражительным… Моя реабилитационная работа была направлена на то, чтобы сохранить семью. И это с Божьей помощью удалось. Слепой человек, погружающийся в пучину слепоглухоты, стал спокойнее, рассудительнее. С другой стороны, его супруга стала лучше понимать состояние мужа.

Не могу также не рассказать о своих недавних встречах с молодой католической парой. У них недавно родился слепоглухой ребёнок. У новоиспечённых родителей стали появляться сомнения в Милости Господа. Они спрашивали меня: «Почему Господь послал нам слепоглухого ребёнка? За что он нас наказал?»

Мне понадобилось много времени, чтобы объяснить своим собеседникам, что появление на свет ребёнка-инвалида — это не наказание, а такое же проявление Милости Господа, как и появление на свет здорового ребёнка. Господь любит всех нас, и взрослых, и младенцев, и здоровых людей, и людей с инвалидностью. Не нужно предаваться унынию!

— Господин Хепп, мы беседуем с Вами в монастыре Святого Франциска. Здесь же располагается одноимённый фонд. Монастырь и фонд — это разные организации? Как они связаны между собой?

— Монастырь Святого Франциска в Хайлигенброне с 1860 года занимается помощью незрячим, глухим и слепоглухим людям. В «Евангелии от Матфея» сказано: «Слепые прозревают и хромые ходят, прокаженные очищаются и глухие слышат, мертвые воскресают и нищие благовествуют». Поэтому девиз социально-реабилитационной работы с инвалидами по зрению и слуху в монастыре формулируется так: «Слово Господа — глухим, небесный свет — слепым».

В юридическом плане фонд и монастырь — это разные, независимые друг от друга организации, но они тесно сотрудничают. «Фонд Святого Франциска» был создан в 1991 году. А в 2005 году возникло особое подразделение — «Центр по работе со слепоглухими».

— Почему возникла необходимость в создании особого фонда?

— До 1991 года всю работу с инвалидами вели сёстры и послушницы монастыря. Но постепенно число монахинь и послушниц стало сокращаться, так как немецкие девушки и женщины всё реже стали выбирать эту жизненную стезю.

Большинство насельниц монастыря сами стали нуждаться в помощи и уходе, так как достигли преклонного возраста. С другой стороны, число людей с инвалидностью, которые обращались за помощью, постоянно возрастало. Эта ситуация стала тревожить пожилых монахинь. Они опасались, что с окончанием их жизненного пути социально-реабилитационная работа в монастыре может полностью прекратиться.

Тревоги монахинь со всей серьёзностью восприняло церковное начальство. Был создан «Фонд Святого Франциска» для того, чтобы привлечь к работе с инвалидами не только монахинь, но и мирян, специалистов по различным сферам реабилитации.

Слепоглухой подопечный с социальным работником

— Каким образом происходит финансирование деятельности фонда?

— При создании фонда, разработке концепции его деятельности использовались финансовые средства Католической церкви. В настоящее время основной источник наших доходов — финансовые субсидии федеральной земли Баден-Вюрттемберг, на территории которой располагаются наш фонд и монастырь.

Государственные средства поступают в фонд за конкретные услуги, которые оказывают наши сотрудники. Например, в Хайлигенброне, где располагаются наш фонд и монастырь, находится специальная школа для незрячих и слабовидящих детей. Всего в этой школе обучается 90 детей и молодых людей в возрасте от 7 до 20 лет. 20 учащихся являются слепоглухими (тотально слепоглухими или с остатками зрения или слуха). За обучение, воспитание и обслуживание каждого ребёнка фонд получает компенсацию от государства.

Кроме того, в Хайлигенброне живут двадцать слепоглухих взрослых. Их проживание также, в основном, финансируется из государственных средств. Часть расходов берут на себя сами инвалиды и члены их семей… Одним из подразделений «Фонда по работе со слепоглухими» является «Консультационный центр для слепоглухих детей». В настоящее время его подопечными являются 80 детей и молодых людей: от новорожденных до двадцатилетних парней и девушек.

«Консультационный центр» опекает своих подопечных с рождения до момента окончания школы. По понятным причинам обучение детей с инвалидностью в школе может затянуться, поэтому у нас и оказываются двадцатилетние «дети». Услуги педагогов-консультантов также оплачиваются из государственных средств.

— А в каких школах учатся слепоглухие дети?

— За редчайшими исключениями речь идёт только о специализированных школах для детей-инвалидов. Инклюзивное образование при этой тяжелейшей инвалидности практически невозможно применить.

— Насколько можно судить по Вашему рассказу, немецкое государство компенсирует практически все расходы Вашего фонда...

— Это не совсем так. Государство, как правило, компенсирует нам только текущие расходы. Нам нужны средства на развитие: покупку нового оборудования, строительство зданий, повышение квалификации сотрудников, организацию дополнительных реабилитационных программ для подопечных, организацию их досуга и т.д. Работа со слепоглухими — только одно из направлений работы «Фонда Святого Франциска». Всего наша организация обслуживает около двух тысяч людей с инвалидностью.

Монахиня монастыря Святого Франциска со слепоглухим подопечным

Дополнительные средства поступают в качестве пожертвований от частных лиц и других благотворительных организаций. Наш фонд зависит не только от пожертвований, но и от работы волонтёров. Без их бескорыстного содействия осуществление многих реабилитационных программ было бы под вопросом.

Например, при работе со слепоглухими используется такой метод, как иппотерапия (лечебная верховая езда). При этом фонд оплачивает только почасовую работу тренера-инструктора. Мы также вложили средства в покупку лошадей и оборудование конюшни. Обслуживанием лошадей, уходом за ними занимаются волонтёры — местные жители. И мы очень благодарны им за это!

Также труд волонтёров необходим для индивидуального сопровождения слепоглухих людей, организации различных спортивно-оздоровительных и культурно-просветительских мероприятий и т.д.

— «Фонд Святого Франциска» — католическая структура. Вы помогаете, в первую очередь, католикам?

— Разумеется, нет! Мы помогаем всем инвалидам, нуждающимся в помощи, всем слепоглухим.

— А сотрудники фонда должны исповедовать католическую веру?

— Это правило распространяется только на руководителей фонда. Совершенно логично, что руководители католического фонда должны быть верными чадами нашей Церкви. Среди руководителей среднего звена и рядовых сотрудников могут быть и атеисты, и представители других конфессий. Самое главное, чтобы сотрудники разделяли цели и задачи фонда, были одной командой.

— Во время нашего прошлого интервью нам помогала Ваша ассистентка Яра Тоама. В этот раз в роли переводчицы выступает Ваша супруга Маргарета...

— Я — глухой с рождения. Поэтому привык, что со слышащими людьми всегда приходится при личных встречах общаться с помощью переводчика. Когда стал слепоглухим — эта зависимость от посторонней помощи стала ещё больше.

Маргарета — не только моя супруга, но и главный помощник. Из любви ко мне она в совершенстве освоила язык жестов и другие средства коммуникации слепоглухих, в частности, систему Лорма. Вместе мы реализуем целый ряд проектов. В частности, мы организуем курсы обучения и переподготовки персонала для работы со слепоглухими.

Андреа Ванке — уполномоченная по работе со слепоглухими «Фонда Святого Франциска»

— Один из самых любимых журналистских вопросов — «о планах на будущее». Как, на Ваш взгляд, в ближайшем будущем будет развиваться работа со слепоглухими в Германии и в «Фонде Святого Франциска»?

— Одна из самых главных проблем слепоглухих — недостаток общения. Инвалиды по зрению и слуху, которые живут в Хайлигенброне, получают прекрасный уход и могут принять участие в различных реабилитационных программах. Но подопечным хотелось бы иметь возможность побольше общаться с персоналом. Этот вопрос, разумеется, связан с нашими материальными возможностями. Хотелось бы принять на работу больше сотрудников, чтобы работа со слепоглухими людьми велась более индивидуально.

Помочь обрести надежду

Ещё одним моим собеседником стала доктор философских наук Андреа Ванке. Она является Уполномоченной по работе со слепоглухими «Фонда Святого Франциска». В отличие от Петера Хеппа, госпожа Ванке — человек зрячеслышащий. Поэтому для нашего общения не требовался переводчик. В начале беседы я обратил на механическую брайлевскую печатную машинку на её рабочем столе.

— Госпожа Ванке, эта печатная машинка у Вас на столе для украшения стоит?

— Почему же для украшения? Я её активно использую в работе. Эту машинку мне подарила одна незрячая подруга. Машинка была изготовлена в 1949 году в городе Марбурге на фирме «Blista». Она гораздо старше меня. По моей информации, за все эти годы машинка ни разу не побывала в ремонте. Она любит, чтобы её смазывали маслом — и работает безупречно!

— Но в наше время любой текст можно набрать на компьютере и распечатать на брайлевском принтере. Зачем использовать механическое приспособление из прошлого века?

— У зрячих людей, как у меня, от многочасового сидения за компьютером начинают болеть глаза. В этом смысле обращение к пишущей машинке несёт в себе немало преимуществ. Кроме того, удары по клавишам создают особый, медитативный ритм. Никакая компьютерная клавиатура с пишущей машинкой сравниться не может!

Среди незрячих и слепоглухих немцев подобные пишущие машинки используются очень активно. Далеко не все люди могут позволить себе иметь дома брайлевский принтер. Всё-таки это очень

Деревня Хайлигенброн с высоты птичьего полёта

дорогостоящая техника, стоимость которой не может сравниться с обычным принтером! Кроме того, часто инвалидам по зрению и слуху гораздо проще разобраться в пишущей машинке, а не в компьютерной технике.

Механические печатные машинки в школах слепых стоят на каждой парте. И дома у детей они имеются.

— В России в школах слепых обычно пишут с помощью грифеля и «прибора для письма по Брайлю».

— В Германии такие приборы тоже выпускаются, но брайлевские печатные машинки более популярны. Их и сейчас продолжают выпускать. Но, разумеется, компьютерная техника среди незрячих и слепоглухих людей тоже получила значительное распространение.

— Как специалист по слепоглухоте Вы владеете и языком жестов, и рельефно-точечным (брайлевским) шрифтом. А в чём состоит суть Вашей работы в «Фонде Святого Франциска»? Чем занимается Уполномоченная по работе со слепоглухими?

— В первую очередь, я — учёный. Моя докторская диссертация посвящена CHARGE-синдрому. Это одна из наиболее частых причин врождённой слепоглухоты. При CHARGE-синдроме глубокие нарушения зрения и слуха сочетаются с целым рядом других патологий: сердечно-сосудистой системы, трудностями с дыханием и глотанием и т.д.

Уполномоченный Фонда по работе со слепоглухими — это научный консультант и помощник сотрудников, работающих с данной категорией инвалидов. Я организую обучение и повышение квалификации персонала, участвую в разработке методических пособий и реабилитационных программ. Кроме того, я выступаю в роли педагога-консультанта нашего «Консультационного центра для слепоглухих детей». В настоящее время руководство фонда также поручило мне организовать аналогичный консультационный центр для взрослых слепоглухих. В ближайшее время он начнёт действовать.

— Общение со слепоглухими людьми, а также их родственниками — это соприкосновение с тяжёлыми, драматичными судьбами. Не могли бы Вы описать встречи, которые Вам наиболее запомнились?

— Рождение слепоглухого ребёнка — это всегда трагедия для семьи. Например, летом 2015 года мне позвонил встревоженный молодой папа. В семье родился «особенный» ребёнок. При этом беременность его супруги проходила вполне нормально. К инвалидности привёл недостаток кислорода при рождении.

Ребёнок родился слепоглухим. Он не был способен самостоятельно глотать. Новорожденного три месяца выхаживали в клинике. При выписке один из врачей сказал супружеской паре довольно двусмысленную фразу: «Вы должны быть готовы к худшему. Этот ребёнок может умереть в любой момент».

— Странная фраза в устах медицинского работника, странное напутствие при выписке из больницы...

— Мне тоже показалось, что врач поступил некорректно. Наверное, он действовал из лучших побуждений. Этой фразой он хотел подчеркнуть, что диагноз очень серьёзный и печальное развитие событий вполне вероятно… Мол, родители не должны тешить себя призрачными надеждами…

Но одна неловко сформулированная фраза превратила в ад жизнь этой супружеской пары. Как будто бы их ударили по голове тяжёлым мешком… Фразу врача они восприняли буквально. И каждый день, повторяю, каждый день(!) они ожидали смерти собственного ребёнка. Их жизнь превратилась в ожидание смерти.

Когда я приехала к ним домой, то сразу поняла, что не только ребёнку нужна помощь, но и молодым родителям. Я убедила родителей в том, что им необходима консультация других врачей, другой клиники.

— И что сказали другие врачи?

— Диагноз у малыша на самом деле серьёзный. Но никто из последующих врачей, к которым обращалась пара, не поднимал вопрос о возможной смерти. Речь шла о том, как выходить новорожденного.

— После посещения других врачей позиция родителей изменилась?

— Им помогли и дополнительные врачебные консультации, и моя психологическая поддержка. Моя задача состояла в том, чтобы убедить молодую пару в том, что воспитание слепоглухого ребёнка, как и любого другого малыша, тоже может доставлять радость.

Эти родители так погрузились в мысли о возможной смерти новорожденного, что боялась даже подойти к нему, взять на руки, поцеловать… Папа мне говорил во время первых встреч: «Как я могу полюбить этого ребёнка? А, может быть, он завтра умрёт… Как я могу к нему привязываться?»

Но сейчас ситуация изменилась. Ребёнок не умер. Его физическое состояние стабилизировалось.

— С какими трудностями сталкиваются родители слепоглухих детей?

— Главная трудность состоит в том, что семье необходимо осознать те перемены, которые произошли в её жизни. Большинство родителей до рождения «особого» ребёнка ничего не знали о слепоглухоте. Им трудно представить, как могут расти, учиться, развиваться слепоглухие люди.

Часто для родителей становятся открытием самые простые вещи. Например, они не знают, как им играть со своим ребёнком, как с ним общаться… Одна из моих основных задач — научить пап и мам, бабушек и дедушек способам коммуникации со своим малышом. В первую очередь, речь идёт о тактильной коммуникации. Зрячеслышащий ребёнок воспринимает на слух речь окружающих людей с первых дней своей жизни. Я убеждена в том, что для слепоглухого ребёнка знакомство с языком жестов тоже должно начаться с первых дней жизни.

Родителям глухих и слепоглухих детей необходимо самим овладеть языком жестов и начать общаться на этом языке с маленьким человеком. Одновременно я всегда советую родителям общаться с малышом и с помощью обычной звуковой речи.

— А зачем что-то говорить малышу, если он всё равно ничего не видит и не слышит? Глухие зрячие дети могут научиться считывать речь с губ, могут воспринимать мимику родителей... Слепоглухие дети лишены этой возможности.

— Слепоглухие дети на самом деле не могут воспринимать мимику родителей, но они чувствуют их настроение, чувствуют особые колебания воздуха, которые возникают при речевом общении.

Исключительно важно, чтобы зрячеслышащие родители общались со своими детьми и на языке жестов, и с помочью звуковой речи (то есть привычным им способом). Использование звуковой речи способствует психологическому сближению между детьми и родителями. С другой стороны, если родители отказываются от привычного и естественного для них звукового общения с ребёнком, то в семье может возникнуть атмосфера холода и отчуждённости.

Слепоглухота не просто соединяет две инвалидности (слепоту и глухоту), а усугубляет каждую из них. Вспоминаются слова слепоглухой американской писательницы и общественной деятельницы Хелены Келлер: «Слепота отделяет человека от мира вещей, глухота — от мира людей». Если ребёнок из-за глухоты не способен воспринимать родительскую речь, то он порой воспринимается в собственной семье как чужак, как чужестранец.

— Принято считать, что дети-инвалиды окружены в своих семьях особенной любовью...

— Конечно, подавляющее большинство родителей слепоглухих детей стараются окружить их любовью. Но жить с таким ребёнком — это всегда тонкая грань между отчаянием и надеждой. Наша задача состоит в том, чтобы помочь мамам и папам обрести надежду, научить их радоваться маленьким успехам своего ребёнка.

— В Германии большинство слепоглухих детей воспитываются в семьях или в специальных учреждениях для инвалидов?

— Мы прилагаем все возможные усилия, чтобы дети-инвалиды, в том числе слепоглухие дети, воспитывались в семьях. И это относится не только к детям. Прилагаются огромные усилия для того, чтобы значительная часть взрослых людей с ограниченными возможностями здоровья могли жить в своих четырёх стенах.

Но бывают разные обстоятельства. Если родители решили, что их ребёнку-инвалиду будет лучше находиться в специальном учреждении, под постоянным наблюдением специалистов, то никто таких родителей не станет осуждать. Никто в Германии не станет заниматься морализаторством…

Окончание в следующем номере

Фотографии автора и из архива «Фонда Святого Франциска — Stiftung St. Franziskus» (Германия)

Уважаемые читатели!

Вы можете оформить подписку на газету

«ПОЛЕ ЗРЕНИЯ. Газета для офтальмологов»

Подписной индекс: **15392**

и на журнал

«НАЦИОНАЛЬНЫЙ ЖУРНАЛ ГЛАУКОМА»

по каталогу «Газеты и журналы» агентства Роспечать в любом отделении связи.

Подписной индекс: **37353**

iSert®

Предустановленная ИОЛ

HOYA SURGICAL OPTICS

Предустановленная гидрофобная моноблочная ИОЛ для разреза 2.2 мм

Surgix

ophthalmic surgical products

www.surgix.ru
www.hoyasurgicaloptics.com
info@surgix.ru

издательство Апрель

Приглашаем всех офтальмологов к сотрудничеству. Ждем ваших статей, интересных случаев из практики, репортажей. Мы с удовольствием будем публиковать ваши материалы на страницах нашей газеты «Поле зрения».

Подписной индекс: 15392
www.aprilpublish.ru

Газета «ПОЛЕ ЗРЕНИЯ. Газета для офтальмологов». Учредитель: ООО «Издательство «АПРЕЛЬ». Свидетельство о регистрации средства массовой информации ПИ ФС77-43591 от 21.01.2011 г. Федеральная служба по надзору в сфере связи, информационных коммуникаций (Роскомнадзор). Периодичность: 1 раз в 2 месяца. Газета распространяется в Москве, Подмосковье и 60 регионах России. С предложениями о размещении рекламы звонить по тел. 8-917-541-70-73. E-mail: aprilpublish@mail.ru. Слайды, иллюстрирующие доклады, фото, предоставленные авторами, публикуются в авторской редакции. Издательство не несет ответственности за иллюстративный материал, а также за содержание рекламных, рекламно-информационных материалов. Перепечатка и любое воспроизведение материалов и иллюстраций допускается только с письменного разрешения газеты «Поле зрения». Дата выхода газеты: декабрь 2016. Тираж 2000 экз. Газета изготовлена в ООО «Издательство «АПРЕЛЬ». Адрес издательства: 115184 Москва, Большой Ордынский переулок, д. 4, строение 3, Офисный центр «Ордынский».

© «Поле зрения», 2016. © ООО «Издательство «АПРЕЛЬ».

Отпечатано в типографии «CAPITAL PRESS». 111024, г. Москва, шоссе Энтузиастов, д. 11А, корп. 1.