ИЗДАНИЕ МОСКОВСКОГО НАУЧНОГО ОБЩЕСТВА ОФТАЛЬМОЛОГОВ

ПОЛЕ ЗРЕНИЯ

ГАЗЕТА ДЛЯ ОФТАЛЬМОЛОГОВ №4(54) ИЮЛЬ-АВГУСТ 2019 ISSN 2221-7746

КОНФЕРЕНЦИИ • СИМПОЗИУМЫ

«Восток – Запад»

X Международная конференция по офтальмологии

6-7 июня 2019 года в Уфе прошла X Международная конференция по офтальмологии «Восток-Запад», интерес к которой растет с каждым годом. Все больше гостей приезжает в Уфу для участия в ее работе. И в этом году поставлен рекорд — более 50 зарубежных офтальмологов из стран Европы (Великобритания, Германия, Франция, Швейцария, Кипр, Латвия), Азии (Индия, Сингапур, Турция, Япония) и Африки (Намибия, Эфиопия) приехали с докладами на конференцию «Восток-Запад». Страны СНГ представляли специалисты Азербайджана, Казахстана, Узбекистана, Таджикистана. В общей сложности в работе конференции приняли участие более 1000 человек.

Во время церемонии открытия X Международной конференции по офтальмологии «Восток-Запад» ее участников приветствовали: заместитель министра здравоохранения РБ И.В. Кононова, которая зачитала приветственный адрес от имени ВРИО Главы Республики Башкортостан Р.Ф. Хабирова, президент Академии наук РБ А.С. Гаязов, председатель оргкомитета конференции — директор Уфимского НИИ глазных болезней М.М. Бикбов. Со словами приветствия выступили и зарубежные почетные гости: профессор С. Ямамото — от офтальмологов азиатского континента, профессор Й. Йонас — от имени офтальмологов Европы, доктор Хелена Эндьюме — от врачей африканского континента.

Программа конференции была очень насыщенной. Достаточно сказать, что в течение двух дней на 17 сессиях и 8 сателлитных симпозиумах было заслушано более 140 докладов, еще 40 было представлено в виде электронных постеров.

Ежегодно организаторы конференции стараются разнообразить формат мероприятия, привнести что-то новое. И этот год не стал исключением. Впервые в течение двух полных дней в зале «Националь» отеля «Краун Плаза», где проходила конференция, состоялись лекционные сессии зарубежных офтальмологов. Общество офтальмологов Турции в течение двух дней представило 7 сессий, на которых ведущие специалисты из университетов и клиник со всей страны представили свои доклады, посвященные вопросам диагностики и лечения заболеваний глаз. Делегацию Турецкого общества офтальмологов (35 профессоров и докторов-офтальмологов) возглавила Sunay Duman — президент Общества. > стр. 6

КОНФЕРЕНЦИИ • СИМПОЗИУМЫ

«Федоровские чтения»

XVI Всероссийская научно-практическая конференция с международным участием

Открывая конференцию, генеральный директор ФГАУ НМИЦ «МНТК «Микрохирургия глаза» им. акад. С.Н. Федорова», профессор А.М. Чухраёв сказал: «Все считают Святослава Николаевича Федорова своим: врачи, ученые, политики. Люди, приезжая в МНТК, говорят: «Мы едем к Федорову». Им это близко и понятно, а на нас возлагается колоссальная ответственность, потому что мы не должны сделать плохо. Стоя на трибуне, легко говорить теплые слова о С.Н. Федорове и чрезвычайно трудно ежедневно делом подтверждать приверженность идеалам, заложенным Святославом Николаевичем. За это я благодарю сотрудников МНТК. Хочу сказать слова благодарности всем, кто нашел время приехать сюда, в институт. Любая встреча с коллегами, любая возможность поделиться результатами научных изысканий приносит огромную пользу. Мы будем очень рады, если наша конференция будет способствовать получению новых знаний и принесет радость человеческого общения».

Профессор А.М. Чухраёв (Москва)

Член-корреспондент РАН, профессор В.В. Нероев (Москва)

Н.П. Соболев — заслуженный врач Российской Федерации

Профессор Б.Э. Малюгин (Москва)

А.М. Чухраёв зачитал указ Президента Российской Федерации В.В. Путина о присвоении почетного звания «Заслуженный врач Российской Федерации» Н.П. Соболеву, главному врачу ФГАУ НМИЦ «МНТК «Микрохирургия глаза» им. акад. С.Н. Федорова».

Н.П. Соболев отметил, что награда представляет собой отражение всего жизненного пути, который целиком связан с институтом. «С 1987 года, сразу после окончания института, я пришел в МНТК, к Федорову. Я бесконечно благодарен Святославу Николаевичу за возможность определиться в профессии, прийти к таким результатам и получить эту высокую награду. Огромное спасибо всему коллективу! Я бы не смог этого достичь, если бы не работал рядом с вами!»

И.В. Коробко, директор Департамента науки, инновационного развития и управления медико-биологическими рисками Министерства здравоохранения РФ, поздравил всех присутствующих с началом конференции, передал пожелания успеха конференции от заместителя министра здравоохранения РФ С.А. Краевого и зачитал его приветственное слово участникам и гостям мероприятия.

Главный внештатный специалист-офтальмолог Минздрава РФ, директор ФГБУ «МНИИ ГБ им. Гельмгольца», профессор В.В. Нероев, приветствуя участников конференции, назвал «Федоровские чтения» одним из ведущих офтальмологических конгрессов в стране. «В этом зале собрался весь цвет офтальмологической науки и практики. Важность конгресса подтверждается также темами лекций и докладов, включенных в программу… Очень много делается в борьбе со слепотой и слабовидением, из года в год цифры инвалидизации населения снижаются, показатели заболеваемости по многим направлениям также снижаются. > стр. 10

ИНТЕРВЬЮ-ПОРТРЕТ

«Профессионал, неравнодушный человек, подвижник»
Интервью с к.м.н. В.А. Ободовым
> стр. 3

СОБЫТИЕ В ПОЛЕ ЗРЕНИЯ

Инструменты противовоспалительной терапии в офтальмологии
> стр. 9

ОФТАЛЬМОЛОГИЯ В ЛИЦАХ

«Дорогой добра»
Профессору Е.Г. Лазареву и его коллегам — земским врачам Тульской губернии — посвящается (продолжение)
> стр. 18

НАУЧНЫЕ СТАТЬИ

К вопросу о хирургическом лечении птеригиума II и III степеней

Взаимосвязь анатомо-структурного и функционального состояния сетчатки у пациентов с ретинопатией недоношенных

Сравнительная оценка периферической рефракции в разных средствах коррекции миопии
> стр. 20

ДИСКУССИОННЫЕ ВОПРОСЫ

«Рефракционные нарушения: симптомы дезадаптации и текущие заболевания» Блоки 2, 3
(продолжение) > стр. 22

ОПТИЧЕСКИЙ БИЗНЕС

Е. Якутина
«Как управлять деньгами»
> стр. 33

К НЕЗРИМОМУ СОЛНЦУ

И. Бруштейн
«Есть глазной санаторий под Лугой…»
> стр. 35

А. Демидова
«Листая фотоальбом: Ботанический сад МГУ «Аптекарский огород» в жизни незрячих и слепоглухих людей»
> стр. 38

В Самарской области телемедицинские консультации внедрены в работу поликлинического звена

По поручению министра здравоохранения Самарской области Михаила Ратманова впервые в регионе в практику работы поликлинического звена внедрены телемедицинские консультации. С целью повышения доступности медицинской помощи в Сызрани организовано проведение консультаций с врачами из Самары посредством защищенной телемедицинской сети.

«В своем послании губернатор Самарской области Дмитрий Игоревич Азаров подчеркнул, что проектом, призванным улучшить качество губернской медицины, должен стать проект «Создание единого цифрового контура в здравоохранении», — отметил министр. — В настоящее время в рамках реализации национального проекта «Здравоохранение» особое внимание уделяем вопросам информатизации: прорабатывается вопрос создания механизмов взаимодействия медицинских организаций на основе единой государственной системы в сфере здравоохранения и внедрения цифровых технологий, совершенствуется электронная запись на прием к врачу, внедряется электронная очередь, медучреждения оснащаются компьютерной техникой и инфоматами и др.»

7 августа состоялся очередной сеанс телемедицины между Сызранью и Самарой. Врачи Сызранской ЦГБ и Самарской городской клинической поликлиники № 15 обсудили течение болезни, врачебные назначения, состояние трех пациентов из Сызрани. Заведующая

консультативно-диагностическим отделением Самарской поликлиники № 15, нефролог Татьяна Кошикова, уточнила особенности заболевания, откорректировала лечение, дала рекомендации пациентам по питанию и образу жизни. Сызранские врачи регулярно (три раза в неделю) обращаются за помощью и консультацией к своим коллегам из Самары, чтобы разобраться в наиболее сложных случаях заболевания пациента, подтвердить диагноз, посоветоваться по поводу диагностики и лечения. На консультацию опытных эндокринологов, нефрологов, хирургов, пульмонологов и других специалистов приходят и пациенты, чтобы ответить на вопросы врачей и самим задать вопросы специалистам, а затем получить медицинское заключение.

За период реализации проекта врачи поликлиники № 15 проконсультировали 48 пациентов из Сызрани. В пилотном проекте участвуют и другие самарские поликлиники. Дистанционные консультации на основе современных технологий — один из способов обеспечить доступность и своевременность получения медицинской помощи для пациентов.

«Телемедицина в регионе развивается с того времени, когда в стране был запущен проект модернизации здравоохранения. Первые телемедицинские консультации круглосуточно вели специалисты из крупных областных медицинских центров — онкологического, кардиологического диспансеров, областной больницы имени Середавина, — рассказал главный внештатный специалист Министерства здравоохранения Самарской области по телемедицине Алексей Юдин. — Это были случаи, когда либо пациент находился в критическом состоянии, либо лечащий врач попадал в сложную клиническую ситуацию. На сегодняшний день такие консультации продолжаются, в год их насчитывается более полутора тысяч. Но в настоящее время придано новое направление развитию телемедицинских систем. Необходимо обеспечить оказание медицинской помощи с использованием информационных технологий всему населению Самарской области, не только находящемуся в экстренной ситуации и проходящему стационарное лечение, но и в амбулаторном режиме».

Основная задача телемедицины — приблизить квалифицированную медицинскую помощь к пациентам. Дистанционные консультации посредством современных технологий — один из способов преодолеть последствия нехватки кадров и обеспечить доступность и своевременность получения медицинской помощи для пациентов.

«Телемедицинские консультации полезны вдвойне: во-первых, мы даем возможность пациенту, не выезжая из своего города, задать вопросы врачу-специалисту, во-вторых, мы консультируем пациента и лечащего врача у врача-специалиста, идет процесс обучения наших районных врачей», — отметила главный врач Самарской городской клинической поликлиники № 15 Промышленного района Ирина Назаркина.

Специалисты отмечают, что процесс цифровизации самарского здравоохранения активно развивается, набирает обороты, позволяет совершенствовать качество оказания медицинских услуг и увеличивать их доступность.

Rosminzdrav.ru

Телемост:

Москва – Колумбийский университет (Нью-Йорк, США) – Национальный Университет Сеула (Южная Корея)

Модераторы: профессор Н.И. Курышева, профессор K. Leung

15 ноября 2019 года, 15.00 – 17.30 (Московское время)

Информация на сайте:

https://icglaucoma.org

ПРОГРАММА

Наталия КУРЫШЕВА
Прогрессирование глаукомы: эпидемиологические исследования и факторы риска

Кристофер ЛЮН
Как определить прогрессирование глаукомы? Современная концепция

Ки Хо ПАК
Прогрессирование глаукомы: возможности в будущем и перспективные технологии

Дональд ХУД
Повреждение макулы при глаукоме

Джеффри ЛИБМАНН
Периметрия перестает быть надежным тестом: каковы же практические рекомендации?

ДИСКУССИЯ ПО ВОПРОСАМ:

- Каковы основные маркеры развития и прогрессирования глаукомы: СНВС, ДЗН, решетчатая мембрана, макула и т.д.?
- Сохраняется ли актуальность функциональных тестов?
- Одинаковы ли маркеры для ранней диагностики глаукомы и для определения ее прогрессирования?
- Можно ли на сегодня считать актуальность исследования глазного кровотока и ретинальной микроциркуляции очевидной в диагностике глаукомы?
- Какие маркеры являются наилучшими для определения эффективности лечения глаукомы?
- Можем ли мы учитывать различные фенотипы глаукомы при ее мониторинге?

Служба офтальмологии в Хакасии

Медицинскую помощь в Хакасии по профилю «офтальмология» оказывают 16 медицинских организаций, в которых каждый день приходят на помощь пациентам 37 врачей-офтальмологов и 75 человек среднего медицинского персонала.

Ведущим учреждением является «Республиканская клиническая офтальмологическая больница им. Н.М. Одежкина». В ее составе: консультативно-поликлиническое отделение, 2 круглосуточных офтальмологических отделения (детское и взрослое), дневной стационар, кабинет неотложной офтальмологической помощи. Мощность поликлинического отделения: 250 человек в сутки. Медицинские услуги данного профиля оказываются жителям Хакасии, Юга Красноярского края и республики Тыва.

«Республиканская клиническая офтальмологическая больница им. Н.М. Одежкина» в числе тех медучреждений России, что осуществляют деятельность по оказанию высокотехнологичной медицинской помощи (ВМП — это медицинская помощь с применением высоких медицинских технологий для лечения сложных заболеваний) по профилю «офтальмология». Для этого имеется все необходимое оборудование.

Кроме того, в этом году в медучреждение была приобретена «Офтальмологическая микрохирургическая система», позволяющая одномоментно оперировать пациентов с несколькими патологиями глаза при сахарном диабете, людей с заболеванием сетчатки и стекловидного тела, хрусталика, переднего и заднего отделов глаза. Цена такого оборудования — более 4 миллионов рублей. Уникальность — во встроенном лазере и совершенно новом методе удаления стекловидного тела, а также в быстроте работы. Все это позволяет выполнять деликатные операции вблизи сетчатки и на самой сетчатке, что усовершенствует имеющиеся технологии и добавит очень важные возможности в витреоретинальной хирургии (наиболее сложная область офтальмохирургии, которая представляет собой комбинированное оперативное вмешательство). Кроме того, в нем имеется специальная функция, которая предугадывает действия доктора, что помогает избавить от осложнений. Хакасия — единственный регион Сибири, в котором имеется такое оборудование.

Количество пациентов, нуждающихся в высокотехнологичной медицинской помощи, растет из года в год ввиду улучшения диагностики заболеваний, расширения показаний для оперативного лечения. Возможность проходить данный вид лечения, не выезжая за пределы Хакасия, — самое важное для пациентов, имеющих тяжелую соматическую патологию.

Ежегодно увеличивается число круглосуточных и стационарзамещающих коек для взрослого населения, растет число пролеченных больных в стационарных отделениях «Республиканская клиническая офтальмологическая больница им. Н.М. Одежкина», растет хирургическая активность и превышает среднероссийские показатели на 6%. Несмотря на нехватку офтальмологов, только за прошедшие полгода специалистами больницы было выполнено около 20 операций в рамках высокотехнологичной медицинской помощи второго уровня, все это избавило пациентов от утомительных поездок в другие регионы. Это вдвое больше, чем в прошлые годы. Кроме того, проводятся еще десятки операций. И ежегодно амбулаторное лечение проходят свыше трех тысяч человек.

На базе отделений стационара осуществляется медицинская реабилитация больных. Внедряются новые методики диагностики и лечения.

В 2019 году открыт стационар дневного пребывания при отделении микрохирургии глаза для пациентов, нуждающихся в интавитреальном введении ингибиторов ангиогенеза.

Осуществляется поэтапный переход врачей офтальмологов на систему непрерывного медицинского образования.

Активно внедряются телемедицинские технологии с федеральными клиниками, видеоконсультации для офтальмологов городов и районов.

На 2019-2021 годы в регионе планируется внедрить дополнительные методы профилактики, диагностики, лечения и реабилитации заболеваний глаза, его придаточного аппарата и орбиты:

– повышение охвата дошкольников и школьников профилактическими медицинскими осмотрами;

– повышение эффективности взаимодействия офтальмологической и эндокринологической службы;

– дистанционное консультирование больных со специалистами НМИЦ им. Гельмгольца (г. Москва);

– приобретение аппарата оптической когерентной томографии-ангио;

– приобретение аппарата для проведения электроретинографии;

– исправление косоглазия с пластикой экстраокулярных мышц;

– внедрение сквозной кератопластики, операций при сквозных макулярных разрывах, пластических операций при врожденных и посттравматических состояниях глаз и придаточного аппарата;

– приобретение операционного микроскопа.

С сентября этого года начинаются обучающие семинары по диагностике и лечению офтальмопатологии для врачей-офтальмологов республики.

Все сложности и трудности, которые на сегодня испытывает отрасль офтальмологии в Хакасии, планируется устранить благодаря работе и реализации национального проекта «Здравоохранение».

Rosminzdrav.ru

Профессионал, неравнодушный человек, подвижник

Интервью с помощником генерального директора по клинико-экспертной работе Екатеринбургского центра МНТК «Микрохирургия глаза», к.м.н.

Виктором Алексеевичем Ободовым

Уважаемый Виктор Алексеевич!
Талант, верность своему призванию позволили Вам добиться подлинных высот в профессии врача.
Неизменная преданность делу вызывает глубокое уважение, служит примером для коллег по офтальмологическому сообществу. Поздравляя Вас с 70-летием, желаем Вам здоровья, благополучия и всего самого доброго!

Редакция газеты «Поле зрения» и коллектив издательства «Апрель»

Виктор Алексеевич Ободов — помощник генерального директора по клинико-экспертной работе Екатеринбургского центра МНТК «Микрохирургия глаза», кандидат медицинских наук, врач-офтальмолог высшей категории. За его плечами 40-летний стаж врачебной работы, более 200 научных публикаций, 3 авторских свидетельства на изобретения, 11 патентов на собственные разработки, в том числе на способ виртуальной эндоскопической диагностики при дакриоциститах в 4D-режиме, 30 рацпредложений, 15 монографий и методических пособий, более 10 000 проведенных операций. Виктор Алексеевич является организатором отделения хирургии, слезных путей и окулопластики, где лечатся пациенты со всей страны. Награжден почетным знаком «Отличник здравоохранения». Является членом ESOPRS — Европейского общества пластической и реконструктивной хирургии, награжден медалью «За заслуги перед отечественным здравоохранением».

— Виктор Алексеевич! Расскажите, пожалуйста, о Вашем карьерном пути. Какие этапы предшествовали переходу в филиал МНТК «Микрохирургия глаза»?

— Я окончил 8 классов в сельской школе недалеко от Вологды, и отец, сельский учитель, отправил меня поступать в медицинское училище, сказав, что в белом халате я всегда буду нужен людям. После окончания училища я поработал фельдшером медпункта в деревне Андроново, затем меня забрали в армию в ракетные войска, где назначили в силу моего образования начальником полкового медпункта, и я занимался лечением солдат и офицеров. После демобилизации приехал в Свердловск в гости к двоюродному брату и решил поступать здесь в мединститут. Мотивация учиться дальше была очень сильная. Мне хотелось знать и понимать больше, чем я уже владел. И это, кстати, осталось на всю жизнь. В студенчестве пять раз был в стройотрядах, работал в скорой помощи в авиаотряде на Чукотке, на Колыме. Преподаватель офтальмологии однажды пригласила меня в студенческое научное общество. Офтальмология мне понравилась, и я пошел по этому направлению в интернатуру. Отработал 3 года в поликлинике, потом 2 года учился в ординатуре на кафедре глазных болезней в мединституте и остался там же ассистентом кафедры, преподавал. В 1988 году меня пригласили работать начмедом в Свердловский филиал МНТК «Микрохирургия глаза», который построил Святослав Федоров.

— Поделитесь впечатлениями о Вашей встрече со Святославом Николаевичем Федоровым и работе с этим выдающимся человеком.

— Со Святославом Николаевичем я познакомился в 1985 году, когда приехал в Москву на стажировку по кератотомии. И даже оперировал с ним в одной операционной. В дальнейшем я виделся с ним довольно часто на различных конференциях, во время его приездов к нам, в Свердловск. Это, конечно, обогащало. Это был период юношеского романтизма, и мы слушали его, раскрыв рты. Он учил нас работать. С ним решались нерешаемые проблемы, даже в условиях того застойного времени. Он мог получить необходимое медицинское оборудование, аппаратуру, инструменты, все то, чего в нашей стране тогда не было. Поскольку у него все отлично получалось, то очень неплохо шло дело и во всех филиалах МНТК, в том числе и в Свердловском.

— 29 лет Вы были заместителем генерального директора по лечебной работе, в настоящее время являетесь помощником генерального директора по клинико-экспертной работе Екатеринбургского центра МНТК «Микрохирургия глаза». Какие качества и навыки необходимы руководителю?

— В первую очередь, должны быть организаторские качества и профессиональные навыки, причем выше среднего. Будучи начмедом, мне пришлось овладеть всеми теоретическими аспектами глазной хирургии, знать методы диагностики, ориентироваться в юридических вопросах. Конечно, любой руководитель должен быть коммуникабельным. По долгу службы мне приходилось разбираться в самых сложных ситуациях, в том числе и конфликтных. Важно было их сгладить и при этом не обидеть человека. С такой трудной и порой щепетильной работой мне, как начмеду, приходилось сталкиваться каждый день. Бывало и такое в молодости: если я знал, что конфликтующий человек курит, предлагал ему покурить вместе и спокойно все ему растолковывал.

Начмедом в нашем Центре МНТК «Микрохирургия глаза» я прослужил почти 30 лет. Сегодня у меня в должностных обязанностях — различная экспертная работа, которая с каждым годом все усложняется и вопросов в ней становится не меньше, а больше. Я продолжаю вести научную деятельность, заниматься любимой хирургией, являюсь специалистом-экспертом в отделе особо сложных экспертиз Областного бюро судебно-медицинской экспертизы.

— Как правило, устраиваться на работу в такой известный Центр приходят люди с рекомендациями. Как Вы относитесь к рекомендациям, насколько Вы им доверяете?

— Рекомендации — вещь неплохая. Но у нас в Центре ведь свой метод набора персонала. С самого начала работы сюда всегда отбирались лучшие: и по



Начальник полкового медпункта ракетных войск, Забайкалье

В отделении хирургии слезных путей и окулопластики

Презентация книги по лечению травматических дакриоциститов на VII конференции ЕАКО

В.А. Ободов и его пациент Саша Добрыдень

Медаль «За заслуги перед отечественным здравоохранением» вручает губернатор Свердловской области Е.В. Куйвашев

характерологическим качествам, и по средним баллам оценок выпускника мединститута — не ниже 4,7 из 5. Сегодня мы сами коллегиально отбираем себе молодых врачей в ординатуру, учим их, следим за успехами и уже потом решаем, оставлять его в нашей «стае» или нет.

— Виктор Алексеевич, Вы организовали отделение окулопластики и хирургии слезных путей. Каких успехов добился ваш коллектив в этом направлении?

— Организация такого отделения была веянием времени, когда в 90-х годах произошел распад офтальмологической службы в регионе, и поток пациентов с патологией слезного аппарата хлынул к нам в Центр. Было принято решение создать отделение, где бы занимались проблемами слезных путей и окулопластики. Мы разработали проект под условным названием «Слезный путь», презентовали его нашему генеральному директору О.В. Шиловских и получили полную поддержку с его стороны. Он даже отправил меня в 2001 году в Ярославль на конгресс лор-врачей, на котором разбирались и вопросы слезоотводящих путей, как бы заглянув в будущее, ведь наша специальность «рука об руку» идет с ринологами, и это объединение очень важно.

Проработав досконально весь путь организации нового структурного подразделения, закупив новейшее оборудование, обучив врачей, почти 20 лет назад в Центре заработало отделение эндоскопической хирургии слезоотводящих путей и окулопластической хирургии с замечательно оснащенной собственной операционной. Специализация врачей-офтальмологов проводилась в московском НИИ глазных болезней РАМН у профессора В.Г. Белоглазова, в Казанском эндохирургическом центре у профессора В.Н. Красножена и в Уфимском НИИ глазных болезней у профессора М.Т. Азнабаева. В сложных хирургических случаях нам помогал профессор Х.Т. Абдулкеримов из нашей медакадемии. За это время сложился коллектив, который полностью владеет всеми методами эндоназальной и окулопластической хирургии, знает логистику, изучает существующие передовые технологии.

Сегодня наше отделение окулопластики и дакриохирургии — одно из самых передовых в стране. Мы выполняем пластические и реконструктивные операции на орбите, придаточном аппарате глаза (веки, слезные пути, глазодвигательные мышцы). Проводится хирургическая коррекция врожденных аномалий развития и приобретенных косметических дефектов: эпикантусов, блефароптозов, лагофтальма. симблефаронов, при деформациях глазной щели, заворотах и выворотах век, дермоидах, жировых грыжах, блефарохалязисах. Проводится пластика слезных канальцев при сужении, эверсии или атрезии слезных точек, при травматической непроходимости; различные виды дакриоцисториностомий, в том числе лазерная трансканаликулярная и хирургическая эндоназальная эндоскопическая с интубацией силиконовыми стентами; лечение стенозов носослезного протока эндоскопическими интубационными методами; лакориностомия с постоянной интубацией; зондирование и интубация при дакриоцистите у новорожденных и т.д.

Существуют лишь несколько глазных клиник в России, которые выполняют дакриохирургию на таком уровне и владеют таким спектром различных видов операций. Огромный поток пациентов, который был в начале пути, схлынул, и сейчас мы имеем возможность заниматься плановой хирургией по этим нозологиям.

— Почему так случилось, что Вы выбрали именно экстраокулярную хирургию?

— Я думаю, что это пошло со времен моей ординатуры по офтальмологии. Тогда ординаторов всегда привлекали в качестве консультантов во все отделения Свердловской областной больницы. Мне досталось отделение челюстно-лицевой хирургии. Я смотрел пациентов, у которых были травмы, ожоги, другие патологии лица. И мне было непонятно — если один глаз выше, другой ниже, какой из них стоит правильно? Или один глаз выпятился кпереди, а другой запал кзади. Что здесь — экзофтальм или энофтальм? Отечественных диссертаций и литературы по этим направлениям в то время было мало. Приходилось учить рентгенологию, там своя специфика — рентгеновская анатомия очень сложна. Пришлось изобретать приборы, чтобы измерить положение глазных яблок, диплопию. Приходилось разрабатывать новые виды операций. Я научился понимать и разбираться в проблемах слезоотводящих путей. Таким образом, пожалуй, и определилась моя специализация. Весь этот практический опыт в ОКБ, кстати, лег в мою диссертацию.

— Ваша кандидатская диссертация была посвящена проблемам повреждения опорно-мышечного аппарата глаза и орбиты при переломах скуло-глазничной области. Сохранилась ли актуальность проведенных Вами исследований на сегодняшний день?

— Да, это актуально, потому что при травмах орбит всегда поражается тот поддерживающий аппарат, на котором лежит глаз. Это или орбитальная клетчатка, или экстраокулярные глазные мышцы. Нередко повреждаются и слезоотводящие пути. В каком они положении, что поражено? Надо все изучить, понять и верно выбрать тактику лечения. Поэтому эта тема остается актуальной и сейчас. Конечно, мы, офтальмологи, признаем междисциплинарный характер этой патологии и работаем в содружестве с челюстно-лицевыми хирургами, лор-врачами.

— Какие новые технологии будут внедрены в отделении окулопластики в ближайшее время?

— Поскольку сейчас уже существуют 3D-микроскопы, поднимающие уровень хирургии на более высокую ступень, то мы, конечно, собираемся их приобретать. Это позволит улучшить условия не только для носовой эндоскопической хирургии, но и даст возможность оперировать на тканях около глазного яблока — те же веки, например. При 3D-технологиях глубина резкости расширяется и появляется возможность работать менее инвазивно. Освоить эти технологии нам несложно, ведь мы умеем оперировать, глядя на монитор и в микроскоп. 3D- и 4D-уровни микрохирургии глаза и вспомогательного аппарата самые перспективные сегодня и просятся в работу.

У нас есть в арсенале коблатор — прибор для холодноплазменной бескровной хирургии слезоотводящих путей. Эта хирургия лучше, чем даже радиохирургия, так как обеспечивает более щадящий подход к слезному мешку. Но у коблатора тоже есть нюансы — он работает только на мягких тканях. Сегодня в отделении взят на апробацию ультразвуковой аппарат, который может удалять костную ткань при операции дакриоцисториностомии. Возможно, мы им заинтересуемся.

Чем больше будет различных приборов, работающих по одной патологии, тем лучше будут результаты, поскольку можно будет детализировать аспекты лечения для конкретного человека и выбирать именно то, что для него самое лучшее.

— С высоты своего опыта, как оцениваете потенциал и перспективы развития Екатеринбургского центра МНТК «Микрохирургия глаза»?

— Перспективы хорошие. Мы расширяем спектр оказания медицинской помощи по всем направлениям и развиваем не только катарактальную хирургию, которая занимает треть от всех проводимых в Центре операций, но и витреоретинальную, хирургию слезных путей, рефракционную. Мы постоянно обновляем оборудование, внедряем передовые технологии. Центр увеличивает количество операционных залов, диагностических линий, расширяет собственную сеть представительств в регионе, тем самым делая медицинскую помощь более доступной и помогая нашему здравоохранению. Курс на постоянное развитие позволяет нашей клинике быть лучшей среди равных.

— Ваши личные и успехи, и неудачи?

— Одно очень хорошее дело, которое мне удалось сделать, это организовать в 1985 году на базе Свердловской ОКБ N1 Межобластной центр по хирургической коррекции аномалий рефракции. Другое хорошее дело — организовать с нуля и вывести на достойный уровень дакриологическую службу в Екатеринбургском центре МНТК «Микрохирургия глаза».

У меня есть международная награда от Азиатско-Тихоокеанского общества по офтальмопластике и реконструктивной хирургии за 3D-технологию в области дакриохирургии. Вообще, я поддерживаю мысль, что надо учиться всю жизнь. Писать, читать, ездить на конгрессы. На начальном этапе работы в МНТК я написал 12 методичек по самым животрепещущим вопросам, в частности, «ВИЧ в офтальмологии», «Экспертные вопросы в практике офтальмолога», «Лицевые синдромы в офтальмологической практике». Затем появилась потребность изложить на бумаге пропедевтику глазных болезней. И получилось 5 изданий книги «Офтальмологический статус». Она выручила нас в то далекое время при недостатке специализированной литературы. Мы даже рассылали его по многочисленным заявкам по всей стране. Далее подоспел материал по виртуальной хирургии при травмах глазницы, который мы написали вместе с д.м.н., челюстно-лицевым хирургом В.А. Стучиловым. Затем вышла моя книга по лечению травматических дакриоциститов, чуть позже — глава в книге Е.Е. Сомова по детской клинической офтальмологии и другие. Когда обязательные процедуры после рабочего дня заканчиваются, для меня начинается время науки. Ведь как только решается одна задача, тут же открывается возможность для решения других, не менее интересных.

Сейчас я занимаюсь вопросами, на которые раньше не хватало времени, например, совершенствованием операции лакориностомии, разработкой новых лакопротезов.

Неудачи для меня — когда пациенту, в которого вложил все силы и душу, кажется, что прооперировали его не так, он недоволен результатом и начинает «портить кровь». Такие случаи редко, но были.

— Самый запомнившийся Вам пациент.

— Да, у меня есть такой пациент — это мальчик Саша Добрыдень из Тюмени, который поступил к нам в 2012 году, ему было тогда 6 лет, с очень тяжелой травмой. Лошадь копытом разбила ему лицо. Нужно было убирать кость, которая преградила путь слезам. Такие операции — настоящее искусство хирургии. Риск был достаточно велик, но мы все-таки приняли решение оперировать, и все прошло очень успешно. Саша уже большой парень, он здоров.

— У Вас есть рецепт успеха для молодых врачей?

— Я считаю, что в медицине, в первую очередь, нужно быть грамотным специалистом и порядочным человеком. Остальное сформирует профессия.

— Какие задачи ставите перед собой в ближайшее время?

— Жду из печати в издательстве «Time» (Лондон) монографию, где я вместе с Джейн Ольвер, выдающимся английским дакриологом, написал главу.

Надеюсь на рождение книги о виртуальной реальности в реальной дакриохирургии. Она пока только в голове. Это будет коллективный труд, и сейчас у меня идут переговоры с соавторами.

Большой конгресс состоится осенью в Сочи, где я участвую в секции по слезоотводящим путям с профессорами В.Н. Красноженом и Е.Л. Атьковой. И будут еще интересные конференции.

В общем, лет на 10 вперед есть перспективы.

— Есть ли у Вас профессиональная мечта?

— Можно сказать, что она уже сбылась. В профессии я состоялся, я занимаюсь тем, чем по-настоящему люблю заниматься.

Вопросы составила ***Лариса Тумар***

Интервью подготовлено сотрудниками отдела по рекламе и связям с общественностью Екатеринбургского центра МНТК «Микрохирургия глаза»

NIDEK РООФ MD vision

Уважаемые коллеги!

В рамках «XII Российского общенационального офтальмологического форума» (РООФ-2019)

компания «МД ВИЖН»

– эксклюзивный дистрибьютор японской компании NIDEK –

приглашает вас на сателлитный симпозиум

«Новые возможности диагностического и лазерного оборудования NIDEK, Япония»

1 октября с 11:20 до 12.20, зал «Толстой»

по адресу: г. Москва, площадь Европы, д. 2, отель «Рэдиссон САС Славянская»

Президиум: проф. Нероев В.В., проф. Слонимский А.Ю., Riccardo Ferraris de Gaspare

План сателлита:

1. Кофе-брейк
2. Приветственное слово директора Национального медицинского исследовательского центра глазных болезней имени Гельмгольца – **В.В. Нероева**
3. **«Возможности и преимущества ОКТ-ангиографии с NIDEK RS-3000 ADVANCE II AngioScan»** Riccardo Ferraris de Gaspare Senior, Product Specialist, *International Sales Development Dept. NIDEK TECHNOLOGIES*
4. **«NIDEK MP-3. Микропериметр будущего поколения»** Riccardo Ferraris de Gaspare Senior, Product Specialist, International Sales Development Dept. NIDEK TECHNOLOGIES
5. **«Мультиволновой подход к лазерному лечению патологии сетчатки»** Бурнашева Мария Андреевна, *Военно-медицинская академия имени С.М. Кирова*
6. Вопросы-ответы

Мы будем очень рады вас видеть!

www.nidek.ru

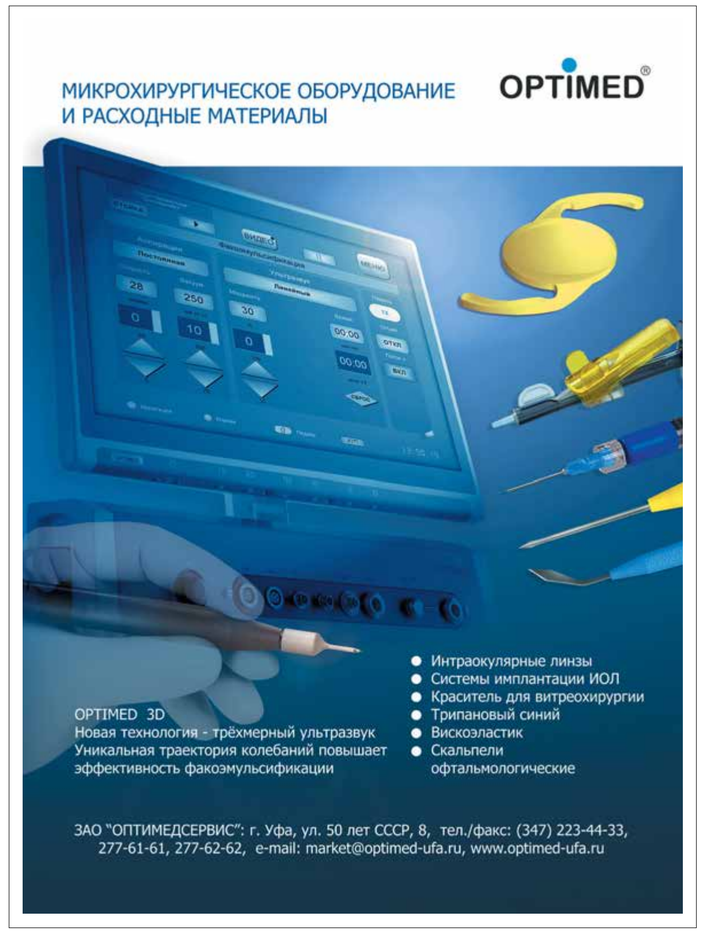

«Восток – Запад»

X Международная конференция по офтальмологии

> стр. 1

Профессор O. Gelisken (г. Бурса) представил слушателям доклад, посвященный вопросам профилактики регматогенной отслойки сетчатки, профессор I. Yalvac (г. Стамбул) рассказала о дренажной хирургии в случаях осложненной глаукомы. Профессор S. Kaynak (г. Измир) поделился опытом лечения супрахориоидальных кровоизлияний, в частности, применения трансскле-рального дренирования, витрэктомии, различных видов тампонады. Профессор A. Ozkaya (г. Стамбул) представил основные направления развития витреоретинальной хирургии — витрэктомия малых калибров, инновационные системы эндоосвещения, применение широкоугольных систем, а профессор S. Gedik (г. Конья) — о роли ОКТ в дифференциальной диагностике застойного диска зрительного нерва. Кроме того, были представлены доклады, посвященные вопросам диагностики и лечения заболеваний переднего отрезка глаза, офтальмоонкопатологии и др.

Сессия офтальмологов Турции

В ходе лекционной сессии офтальмологов Японии профессора различных университетов представили вниманию слушателей результаты своей работы в области патологии сетчатки. Так, профессор S. Yamamoto, генеральный директор клиники Университета Чиба, доложил о лечении пигментного ретинита, редкого геннообусловленного типа ретинита. Проведенные экспериментальные исследования на животных разработанного в Японии нового препарата унопростон (противоглаукомное средство, синтетический аналог динопроста) показали, что препарат увеличивает кровоток сетчатки, предупреждает гибель фоторецепторов сетчатки. При проведении пилотного исследования у 100 пациентов в течение 6 мес. показано увеличение чувствительности сетчатки, пациенты отмечали субъективное улучшение в ранней стадии в первые месяцы лечения. Профессор Yamamoto отметил необходимость продолжения исследований с более длительным сроком применения препарата. Профессор T. Baba представил результаты лечения миопической тракционной макулопатии, часто проявляющейся в виде ретиношизиса, макулярных разрывов, отслойки сетчатки. Автор отметил применение парсплан-энктомии, склерального пломбирования, укорочения склер и представил результаты операций 11 пациентов 26-32 лет с остротой зрения 0,1-0,3, подробно остановившись на технике хирургического вмешательства. Вызвали интерес доклады T. Niizawa и D. Shimizu, посвященные вопросам лечения влажной формы возрастной макулярной дегенерации и кератитов вирусной этиологии соответственно.

Интерес у слушателей вызвали доклады офтальмологов Намибии и Эфиопии, посвященные проблемам лечения катаракты и глаукомы в этих странах. Так, руководитель офтальмологического отделения Центральной клиники г. Виндхук, лауреат премии им. Н. Манделы, доктор Хелена Эндьюме рассказала о результатах своей деятельности по возвращению зрения тысячам пациентов своей страны. Доктор Х. Эндьюме в течение многих лет была единственным офтальмологом в Намибии и провела колоссальную работу по организации лечения пациентов с патологией зрения и подготовке молодых специалистов, осуществила тысячи операций.

Профессор Университета Аддис-Абебы А. Джорджис (Эфиопия) представила результаты междисциплинарного сотрудничества в целях профилактики слепоты при глаукоме в странах субсахарской Африки (южнее Сахары), территории, которую раньше называли «Черной Африкой». А. Джорджис отметила превалирование в этих странах слепоты от глаукомы, чаще у женщин, что обусловлено низким уровнем диагностики и лечения, некомпетентностью населения в отношении своего здоровья, слабой подготовкой офтальмологов и их недостатком, социальными барьерами, недостатком офтальмологического оборудования. В стране работают более 30 программ интеграции, в разработке которых участвуют университеты, медучреждения, общественные организации, хирурги, медсестры, соцработники и др. Существует программа SeIf по борьбе с трахомой с участием 41 страны мира, в основном Африки, в рамках которой специалисты параллельно обучают ранней диагностике глаукомы, знакомят с препаратами для лечения, обучают динамическому наблюдению.

Впервые в России в рамках конференции состоялись сразу 4 академические лекционные сессии известных в мире офтальмологов. Так, профессор Р. Борн из Кэмбриджского университета (Великобритания) представил новые данные и тенденции в распространении и причинах глобальных нарушений зрения. Причины: глаукома, катаракта, макулярная дегенерация, осложнения сахарного диабета и др., в Восточной Азии — макулярная дегенерация, глаукома. Интересно, что у женщин чаще встречается слепота в Восточной Европе. Р. Борн отметил, что есть и хорошая новость: с 1990 по 2019 гг. происходит снижение числа слепых по возрасту. На сегодня в мире 36 млн слепых. В ходе своего доклада Р. Борн отметил и результаты международного проекта Уфимского НИИ глазных болезней «The Ural Eye and Medical Study», сделав акцент на необходимости проведения большего числа подобных исследований во всем мире. Для научного сообщества важно и интересно объединить все данные для «Атласа». Благодаря таким исследованиям можно было бы видеть многие офтальмологические показатели в каждой стране, повлиять на пути повышения зрения и поддержку этих исследований. В мире происходят большие изменения, растет уровень сахарного диабета и необходимо опережать эти изменения и быстрее продвигаться в научных исследованиях.

Профессор Ф. Хафези из университета Цюриха (Швейцария) — наиболее авторитетный специалист в области кросслинкинга роговицы (КРК), представил результаты исследований в этом направлении. Он отметил, что в последние годы стали чаще использовать ускоренный пульсирующий КРК. Благодаря применению КРК на 50% сократилось число проведенных кератопластических операций. Профессор Ф. Хафези сообщил об использовании различных технологий КРК, лучший эффект получен при стандартном варианте (Эпи-off), детям рекомендовано применять методику Эпи-on. При тонких роговицах, 400 мкм и меньше, следует увеличивать ее толщину за счет применения гипоосмолярного раствора или контактных линз, пропускающих УФ-излучение. При лечении 56 глаз при толщине роговицы менее 245 мкм авторы получили успешный результат в 85% случаев. Ф. Хафези отметил широкое применение КРК при кератоглобусе при толщине роговицы до 285 мкм, при бактериальных и грибковых кератитах. Он представил собственную технологию и методику КРК, а также впервые в России провел мастер-класс по обучению врачей новым технологиям кросслинкинга.

Профессор Й. Йонас (Гейдельбергский университет, Германия) в своем блестящем докладе осветил проблемы миопии, которая постоянно растет, особенно у детей до 18 лет (до 90%). Миопия — важная причина необратимой слепоты. Тенденция к увеличению заболеваемости миопией в Восточной Азии обусловлена массовым обучением детей в школах. Миопия опаснее гиперметропии, т.к. чаще приводит к развитию миопической ретинопатии, глаукоме. Й. Йонас представил результаты исследования 810 глаз с миопией, в 51% из них отмечено прогрессирование. Гистологические исследования выявили мозаичное глазное дно: лоскутная атрофия сетчатки, кровоизлияния, дефекты мембраны Бруха, сегментарное истончение хориоидеи, закрытие капилляров, макулопатия, увеличение и растяжение диска зрительного нерва. Отмечалось истончение склеры в результате перераспределения ткани, истончение мембраны Бруха, увеличение макулы. Профессор Й. Йонас показал, что мембрана Бруха играет большую роль в прогрессировании миопии, удлинении глаза. У женщин наблюдается больший риск развития миопии и ее осложнений.

Рабочие моменты конференции

Сессия японских офтальмологов

Профессор Е.А. Егоров

Профессор Й. Йонас (Германия)

Огромный интерес у слушателей вызвала лекция ведущего мирового нейроофтальмолога, профессора Д. Милеа (Сингапур), который в интерактивной форме рассказал о результатах диагностики и лечения пациентов со сложной нейроофтальмологической патологией. На клинических примерах лектор продемонстрировал слушателям необходимость индивидуального подхода к каждому больному, дал рекомендации по ведению этих пациентов.

Параллельно с зарубежными научными сессиями проходили сессии российских офтальмологов, в ходе которых рассматривались наиболее актуальные вопросы диагностики и лечения глаукомы, катаракты, патологии роговицы, сетчатки и стекловидного тела и др.

WETLAB «Кросслинкинг роговицы»

Профессор Ф. Хафези (Швейцария)

Как всегда насыщенным было заседание, посвященное вопросам диагностики и лечения глаукомы, в работе которого участвовали ведущие российские офтальмологи. Так, профессор Е.А. Егоров (Москва) осветил вопросы поэтапного подхода к лечению глаукомы, профессор В.П. Еричев (Москва) доложил о взаимодействии системных и топических бета-блокаторов при данном заболевании, а д.м.н. С.Ю. Петров (Москва) сообщил об эффективности и безопасности различных препаратов гипотензивного действия. Профессор Н.И. Курышева (Москва) подробно остановилась на аспектах нейропротекторного лечения глаукомы, д.м.н. А.В. Куроедов (Москва) — на основных подходах к соблюдению приверженности режимам лечения у пациентов с глаукомой. Профессор А.А. Рябцева (Москва) представила клинико-статистические характеристики острого приступа глаукомы, профессор М.М. Фролов (Москва) и д.м.н. Е.В. Карлова (Самара) — вопросы дренажной хирургии.

На сессии «Новое в лечении витреоретинальной патологии» профессор И.Г. Сметанкин (Н. Новгород) представил отдаленные результаты «традиционной» хирургии отслойки сетчатки, д.м.н. М.В. Будзинская (Москва) — новые аспекты в диагностике ВМД, С.В. Сосновский (Санкт-Петербург) доложил о своем опыте субретинальной хирургии при лечении пациентов с неоваскулярной ВМД. Д.м.н. В.С. Стебнев (Самара) сообщил о результатах применения в офтальмохирургии трехмерной 3D-цифровой системы визуализации NGENUITY. П.А. Перевозчиков (Ижевск) представил опыт применения обогащенной тромбоцитами плазмы в лечении идиопатического центрального макулярного отверстия, Н.Н. Харитонова (Санкт-Петербург) осветила подходы к хирургическому лечению новообразований вершины глазницы.

В ходе работы сессии, посвященной проблемам клинической офтальмологии, О.В. Шиловских (Екатеринбург) в своем докладе отразил организационные особенности оказания офтальмологической помощи населению Свердловской области, остановился на структурных преобразованиях последних лет, что позволило существенно увеличить количество операций в дневном стационаре и повысить доступность оказания помощи по госгарантиям. Профессор Э.Н. Эскина (Москва) остановилась на причинах и рисках возникновения синдрома «сухого глаза», связанных с работой за компьютером, ношением контактных линз, ухудшением экологической обстановки, ростом рефракционной хирургии, и осветила основные направления лечения данного заболевания. Д.м.н. М.В. Будзинская (Москва) отметила важность определения биомаркеров воспаления прогностического значения при диабетическом макулярном отеке, наличие которых свидетельствует, что в лечении должна превалировать противовоспалительная стероидная терапия над антивазопролиферативной. Д.м.н. Е.В. Карлова (Самара) обратила внимание на важность системного определения ВГД: суточные колебания и кривые тензии, что можно осуществлять при использовании современных датчиков с сенсорами, позволяющих регистрировать ВГД в динамике. П.А. Нечипоренко (Санкт-Петербург) отметил необходимость ежемесячного интравитреального введения анти-VEFG препаратов в течение полугода у пациентов с диабетическим макулярным отеком и в случае необходимости выборочного подкрепления лазерными процедурами. Профессор И.И. Соломатин (Латвия) осветил современные аспекты антиангиогенной терапии заболеваний сетчатки. Профессор В.Н. Трубилин (Москва) подробно остановился на технике хирургии при сочетанной патологии — катаракты и глаукомы, а также рассмотрел аспекты поддерживающей послеоперационной гипотензивной медикаментозной терапии.

Интересной была сессия «Современная офтальмология: фундаментальные и прикладные аспекты», в ходе работы которой д.м.н. В.И. Лапочкин (Москва) представил результаты применения водного антисептика на основе наносеребра — Аргенсепта, профессор Е.А. Дроздова (Челябинск) рассмотрела клинические особенности воспаления оболочек глаза и орбиты при системных васкулитах. Интерес вызвали доклады профессора В.В. Черных и д.м.н. А.Н. Трунова (Новосибирск), посвященные вопросам нарушений в лимфодренажной системе глаза при глаукоме и аспектам иммунопатогенеза офтальмологических осложнений сахарного диабета. Сообщение С.И. Макогон (Барнаул) было посвящено нефармакологическому усилению фибринолиза в комплексной терапии первичной открытоугольной глаукомы, Е.В. Ильинской (Челябинск) — возможностям ОКТ в диагностике увеитов различной локализации. Впервые на офтальмологической конференции был представлен доклад, посвященный результатам применения кросслинкинга роговицы в ветеринарной практике (С.А. Бояринов, Москва).

В ходе работы сессии, посвященной вопросам диагностики и лечения заболеваний роговицы, профессор И.И. Соломатин (Латвия) представил результаты исследования маркеров воспаления в слезной жидкости пациентов с кератоконусом. Профессор А.Ю. Слонимский (Москва) осветил вопросы дифференциальной диагностики маргинальной дегенерации роговицы и кератоконуса, а также тактики ведения пациентов с данной

К.м.н. О.В. Шиловских, профессор М.М. Бикбов, профессор В.Н. Трубилин

Профессор Р. Борн (Великобритания), профессор М.М. Бикбов, профессор Д. Милеа (Сингапур), профессор Й. Йонас (Германия)

патологией. Доклад Л.А. Ковалева (Москва) был посвящен клиническим аспектам бактериальной язвы роговицы затяжного течения. Профессор Ю.Ю. Калинников (Москва) представил современные подходы к кератопротезированию бельм, д.м.н. С.В. Труфанов (Москва) — данные сравнительного анализа клинико-функциональных результатов после различных модификаций эндотелиальной кератопластики. А.Н. Каримова и Е.В. Кечин (оба из Москвы) представили результаты фемтохирургии роговицы, Е.В. Федосеева (Москва) — применения обогащенной тромбоцитами плазмы в лечении дефектов роговицы.

Высочайшее мастерство ведущих российских и уфимских хирургов можно было увидеть при показательных операциях в рамках «живой хирургии» у пациентов с катарактой, глаукомой, патологией роговицы. Выполняли операции профессор С.В. Антонюк (Москва), О.Ф. Зиятдинова (Казань) и офтальмохирурги Уфимского НИИ глазных болезней: О.И. Оренбуркина, Г.З. Исрафилова, Ю.К. Бурханов, А.З. Калентьева, Д.А. Сарваров, Р.Р. Хисматуллин, И.И. Хуснитдинов.

В рамках конференции были проведены сателлитные симпозиумы, в ходе которых ведущие российские ученые обсуждали со слушателями отдельные важные вопросы, в частности, механизм развития и лечение диабетического макулярного отека, ключевые аспекты ведения пациентов с ВМД, факторы успеха в практике офтальмолога, нюансы дренажной хирургии, выбор ИОЛ при коррекции афакии, подход к сложным пациентам с глаукомой и др. В рамках сателлитного симпозиума состоялся телемост с клиникой г. Лион (Франция), и профессор L. Kodjikian сообщил о результатах лечения диабетического макулярного отека в условиях реальной клинической практики. Еще один специалист из Франции, Marc Louis Dejean, в рамках сателлитного симпозиума доложил о последних достижениях в технологии ИОЛ.

Делегация Японии во главе с профессором С. Ямамото

Уже в течение ряда лет в рамках конференции «Восток-Запад» осуществляется краткосрочное обучение специалистов по системе WETLAB. В этом году 188 офтальмологов из различных регионов России и ближнего зарубежья прошли краткосрочные курсы по кросслинкингу роговицы, факоэмульсификации, обучению технике интравитреальных инъекций.

Материалы конференции были опубликованы в виде спецвыпуска журнала «Офтальмология», входящего в Перечень журналов ВАК, а также в четырех номерах журнала «Точка зрения. Восток-Запад».

Традиционно была развернута выставка современного офтальмологического оборудования и препаратов от ведущих фирм-производителей. Была представлена и выставка Уфимского НИИ глазных болезней, включающая инновационную офтальмологическую и печатную продукцию.

Высокий научный и организационный уровень конференции «Восток-Запад», ее масштаб и широкая известность, радушие уфимских офтальмологов продемонстрировали высокий потенциал Уфимского НИИ глазных болезней и были по достоинству оценены гостями.

Оргкомитет

Фотографии предоставлены оргкомитетом конференции

Д-р Я. Гертнере и профессор И. Соломатин (Латвия)

Д.м.н. В.И. Лапочкин (Москва), профессор Ю.Ю. Калинников (Москва), профессор М.М. Шишкин (Москва)

Д-р Х. Эндьюме (Намибия)

WETLAB по кросслинкингу роговицы проведен профессором Ф. Хафези *(в центре)*

«Инструменты» противовоспалительной терапии в офтальмологии

Сателлитный симпозиум, организованный при поддержке компании **«Урсафарм Арнцаймиттель ГмбХ»**

XXV Международный офтальмологический конгресс «Белые ночи», Санкт-Петербург, 28 мая 2019 г.

Модератор — профессор **С.Ю. Астахов** (Санкт-Петербург).

Открывая работу симпозиума, профессор С.Ю. Астахов отметил, что компания «Урсафарм» не нуждается в представлении, препараты производства «Урсафарм» стоят в первом ряду лекарственных средств, используемых в клинической работе отечественных офтальмологов.

С докладом на тему «ПАРИН-ПОС®» и его место в лечении некоторых патологических состояний придаточного аппарата глаза» выступила академик РАН А.Ф. Бровкина (Москва). Гликозаминогликан гепарин по химическому составу сходен с гиалуронатом натрия и муциновым слоем слезной пленки; гепарин удерживает значительные объемы воды, обеспечивает адгезию с эпителием роговицы. Эти свойства создают необходимые условия для регенерации поверхностного эпителия роговицы и конъюнктивы. Гепарин поддерживает или восстанавливает физиологическую функцию муцина, защищает поверхность эпителия, уменьшает поверхностное натяжение прекорнеальной слезной пленки, которая легко растекается по поверхностным тканям глаза. Докладчик обратила внимание на то, что период физического удержания препарата в глазу составляет 6-8 часов.

Показания к применению препарата «ПАРИН-ПОС®»: хронически рецидивирующие эрозии роговицы; поверхностный точечный кератит; сопутствующая терапия при язвах роговицы; рубцевание после перенесенной герпетической инфекции; хроническая краснота века; химический ожог; ожоги, повреждения от электросварки; ССГ при диабете.

Академик РАН А.Ф. Бровкина подчеркнула, что «ПАРИН-ПОС®» применяется при отечном экзофтальме, когда страдает пальпебральная доля слезной железы, при нарушении скорости слезообразования, нарушении состава слезы, при ослаблении липидного слоя в результате компрессии мейбомиевых желез отечными тканями.

«ПАРИН-ПОС®» также с успехом применяется для уменьшения лучевой реакции после брахитерапии рака кожи век. Препарат наносится 3 раза в сутки с целью обеспечения постоянного смазывания кожной поверхности.

Остановившись на преимуществах препарата «ПАРИН-ПОС®», А.Ф. Бровкина отметила, что препарат не содержит консервантов, в нем отсутствует вода, содержится вазелиновое масло и ланолин. Содержание гепарина — 7,65 мг/1 г. Гепарин имеет сродство к муцину. В этой связи «ПАРИН-ПОС®» усиливает биоадгезию и пролиферацию эпителия, активизирует факторы роста EGF и bFGF, ускоряет заживление раневой поверхности как роговицы, так и конъюнктивы, и кожи век.

Завершая свой доклад, академик РАН А.Ф. Бровкина обратила внимание на необходимость расширения показаний к применению препарата «ПАРИН-ПОС®».

Продолжила работу симпозиума к.м.н. Г.М. Чернакова (Москва), представившая доклад «Неслучайный» выбор репаративной терапии при вирусной патологии роговицы». Герпетический кератит (ГК) является следствием серьезных системных «поломок», отметила докладчик. Факторами, запускающими развитие герпетического кератита, являются дентальная имплантация, септопластика, косметологические процедуры (ревитализация, ботокс, филеры), беременность/лактация, вакцинация, инсоляция/перемена климата, ОРВИ/переохлаждение/инсоляция/перемена климата.

Академик РАН А.Ф. Бровкина (Москва), профессор С.Ю. Астахов (Санкт-Петербург), к.м.н. С.Ю. Голубев (Москва), к.м.н. Г.М. Чернакова (Москва)

В качестве коморбидного фона у пациентов с герпетическим кератитом Г.М. Чернакова выделила инфекционно-воспалительные заболевания ЛОР-органов и верхних дыхательных путей, сахарный диабет, роговичный ксероз, онкологические заболевания.

Исследование частоты формирования ГК затяжного течения у 90 пациентов показали, что более половины пациентов имеют давность существования жалоб от месяца до 2 лет. Это свидетельствует о том, что распознавание, диагностика и иногда неадекватное лечение приводят к формированию затяжного кератита. Докладчик обратила внимание на то, что причина, по которой ГК не распознается, заключается в том, что значительная часть пациентов (27 из 60) имела очаговые — множественные или единичные — эрозии на роговице или язвенные дефекты, не имеющие древовидных признаков и не распознаваемые офтальмологами как герпетические.

Патологическими звеньями развития герпетического кератита затяжного течения являются отрицательное влияние коморбидных состояний и триггеров, отягощение витального ресурса клеток роговицы вследствие как местного, так и системного размножения герпесвирусов, позднее клиническое распознавание вследствие «нетипичных» очаговых форм, токсическое влияние компонентов инстилляций, дефицит/недооценка значимости репаративной составляющей местной терапии.

В качестве защиты Г.М. Чернаковой предложены следующие меры: предотвращение новых триггерных стимулов/компенсация коморбидного фона; назначение высоких доз селективных аналогов нуклеозидов (Вазоцикловир, Фамцикловир) 2-3 г/сутки с этапным снижением доз до 0,5 г в течение 1,5 месяцев; селективный подход к местной терапии (минимум необходимого); включение репаративных препаратов в схему терапии с первых дней.

При переходе от этапа лечения к этапу реабилитации, по мнению автора, необходимо свести к минимуму объем местной терапии, снизить дозы системной терапии, а также убедиться в том, что пациенты лечат сопутствующие состояния (посетили стоматолога, ЛОР-врача, гастроэнтеролога).

Местная терапия может включать мидриатики в режиме 1 раз в неделю; стероиды при необходимости — 1 раз в день (в течение 1-2 недель); репаранты в каплях и мази; санацию век. При этом необходимо отличать помутнение от кератита, постгерпетическую кератопатию от проявлений кератита, токсическую кератопатию от кератита, роговичный ксероз от кератита, остаточные жалобы по причине демодекозного блефарита от кератита.

Оптимальной формой лечения является комбинация инстилляций («ХИЛОПАРИН-КОМОД®») и мазей («ПАРИН-ПОС®»), т.к. образуя гармонизирующие комплексы с молекулами, гепарин «гасит пожар» вирусного воспаления; формирует биологический каркас — улучшает трофику в области раны, удерживая ростовые факторы.

В заключение докладчик привела результаты лабораторного исследования влияния препарата «ХИЛОПАРИН» в исходной концентрации 1мг/мл Natrium hyaluronat на клетки Vero, зараженные вирусом простого герпеса (ВПГ-1). Было получено 8 700 000 копий ДНК ВПГ-1. В результате инстилляции в культуру одной капли «ХИЛОПАРИН-КОМОД®» было получено 300-кратное снижение вирусной популяции. Этот факт, отметила автор, имеет непременное отражение в клинической практике.

К.м.н. Н.В. Ткаченко (Санкт-Петербург) представила доклад на тему «Клинические аспекты ведения пациентов с синдромом «сухого глаза» в офтальмохирургии». Развитие синдрома «сухого глаза» (ССГ) после офтальмохирургии, в первую очередь, связано с рефракционной хирургией, факоэмульсификацией, кератопластикой, а также фистулизирующими операциями при глаукоме.

Причины развития ССГ в послеоперационном периоде: операционные разрезы, местная анестезия, избыточная кратность инстилляций противовоспалительных и антибактериальных препаратов с высокотоксичными консервантами, неблагоприятное воздействие освещения операционного микроскопа на поверхностные структуры глазного яблока, некомпенсированный ССГ до операции.

Факторами риска ССГ в рефракционной хирургии являются: женский пол, возраст, степень миопии, ношение контактных линз.

Хирургические вмешательства на роговице повреждают ее иннервацию, приводя к замедлению регенеративных процессов, повышению проницаемости эпителия, его отеку; снижению метаболической активности внутриклеточных структур; снижению чувствительности роговицы, что приводит к уменьшению слезопродукции и нарушению стабильности слезной пленки.

С развитием ССГ связана также факоэмульсификация катаракты (ФЭК). По данным литературы, после ФЭК состояние слезной пленки вернулось к исходному через месяц после вмешательства; чувствительность роговицы не восстановилась полностью через три месяца; показатели пробы Норна и теста Ширмера достигли исходных значений только через 180 дней после ФЭК.

При лечении боли, отека, воспаления профилактике инфекционных осложнений важно, по словам докладчика, тщательно подходить к выбору препаратов с целью недопущения у пациентов развития токсической эпителиопатии, усугубляющей послеоперационный ССГ.

Н.В. Ткаченко особо отметила, что у пациентов, страдающих сахарным диабетом, восстановление чувствительности роговицы после ФЭК может занимать до полугода, выраженность послеоперационного ССГ у них, как правило, также больше.

Требования к препаратам искусственной слезы в офтальмохирургии: стимуляция регенерации эпителия, длительный эффект, нетоксичный консервант или отсутствие консерванта, отсутствие влияния на остроту зрения.

Среди препаратов, обладающих регенеративными свойствами, имеющими в составе пантенол, докладчик выделила «ХИЛОЗАР-КОМОД®» (производитель — компания «Урсафарм», Германия).

Остановившись на особенностях препарата «ХИЛОПАРИН-КОМОД®», Н.В. Ткаченко обратила внимание на его роль в послеоперационном лечении ССГ. Гепарин, содержащийся в составе препарата, представляет собой кислый сероодержащий полисахарид (гликозаминогликан), синтезируется в тучных клетках, обладает мощной связывающей способностью в отношении молекул белков, воды, токсинов; высокоактивен: в организме вступает в реакцию с 50 различными белками; участвует в борьбе с инфекцией, в купировании воспаления, нейтрализации токсинов, в дифференцировке клеток, их росте, миграции. В комбустиологии снижает болевой синдром, сроки заживления и выраженность рубцов. В перспективе — противовоспалительное, противоопухолевое средство.

В офтальмологии гепарин стимулирует процессы регенерации роговичного эпителия, оказывает противовоспалительное действие; уменьшает неоваскуляризацию роговицы (в сочетании с глюкокортикостероидами, доклиниклином, аргонлазерной коагуляцией; способствует снижению воспалительной реакции после экстракции катаракты и витреоретинальных вмешательств; применяется для интраоперационной профилактики помутнения задней капсулы в педиатрической катарактальной хирургии.

Противовоспалительные свойства гепарина: связывание белков, селективный блок клеточной адгезии, блокада нуклеарного фактора каппа, моделирование активности фактора некроза опухоли. По мнению зарубежных авторов, гепарин препятствует проникновению вируса простого герпеса в роговицу, ускоряет репаративные процессы.

Далее докладчик привела несколько клинических примеров. После гипотензивных вмешательств гепарин применялся при исходных формах ССГ, связанного с токсическим действием консервантов в результате длительного применения гипотензивных капель, а также с изменением конгруэнтности глазной поверхности и век. «ХИЛОПАРИН-КОМОД®» и «ХИЛОМАКС-КОМОД®» широко используются при сквозной кератопластике в качестве противоотечного компонента. В качестве протектора эпителия роговицы на ночь назначались «ХИЛОЗАР-КОМОД®» и «ВитА-ПОС®». В качестве противоотечного препарата «ХИЛОПАРИН-КОМОД®» широко применяется при буллезной кератопатии.

В заключение Н.В. Ткаченко привела «зоны интереса» применения препарата «ХИЛОПАРИН-КОМОД®», это — ССГ, в том числе у пользователей контактных линз и пациентов, перенесших хирургические вмешательства на глазном яблоке; постгерпетические и постаденовирусные кератопатии; ожоги конъюнктивы и роговицы, их последствия; послеоперационная кератопатия; лечение древесного конъюнктивита у детей.

С заключительным докладом на тему «Инструменты» противовоспалительной терапии в офтальмологии» выступил к.м.н. С.Ю. Голубев (Москва). В соответствии с определением международной рабочей группы по «сухому глазу» (DEWS-II), «сухой глаз» представляет собой многофакторное заболевание глазной поверхности, характеризующееся снижением гомеостаза слезной пленки и сопровождающееся глазными симптомами, этиологическую роль в развитии которой играют нестабильность слезной пленки, гиперосмолярность, воспаление и повреждение глазной поверхности и нейросенсорные нарушения.

После кератерефракционных операций (КРО) транзиторное нарушение слезообразования — закономерный процесс. Нормализация параметров функционального слезного комплекса наступает через 6-9 месяцев после КРО. В этом случае необходима слезозамещающая терапия даже без субъективных симптомов сухости глаз. Однако, помимо увлажнения тканей глазной поверхности, для заживления требуются молекулы, обладающие репаративными и противовоспалительными свойствами. При этом желательно, чтобы препараты не имели консервантов.

Далее докладчик остановился на преимуществах препаратов компании «Урсафарм». «ХИЛО-КОМОД®», имеющий в своем составе гиалуроновую кислоту, при этом гиалуроновая кислота, которая содержится в линейке препаратов «Урсафарм» — эталонная, обладает противовоспалительным компонентом. «ХИЛОЗАР-КОМОД®» — препарат, в котором для увеличения эффективности гиалуроновой кислоты содержится декспантенол. Препарат обладает свойствами увлажнения, репарации, купирования воспаления; с цитратным буфером; совместим с любыми контактными линзами; благодаря своей вязкоэластической составляющей может быть использован в качестве глазной мази. «ХИЛОПАРИН-КОМОД®» содержит гиалуроновую кислоту и гепарин, обладает длительным свойством увлажнения и регенерации; не раздражает ткани глазной поверхности; с цитратным буфером; применяется после операции; отсутствует риск кровотечения; без ограничений назначается детям с рождения, беременным и кормящим женщинам, годен 6 месяцев после первого открытия флакона.

В заключение С.Ю. Голубев привел схему слезозаместительной терапии после ЛАСИК, применяемую рефракционными хирургами Новосибирского филиала МНТК «Микрохирургия глаза»: если пациента не устраивают капли высокой вязкости назначается «ХИЛО-КОМОД®»; «ХИЛОЗАР-КОМОД®» применяется преимущественно до операции после длительного ношения МКЛ при нарушениях эпителия роговицы; «ХИЛОПАРИН-КОМОД®» — в случае длительного течения ССГ (более 4 недель), жжения, покраснения.

Многочисленные вопросы к докладчикам свидетельствовали о проявленном интересе участников симпозиума к заявленной теме.

Подготовил ***Сергей Тумар***

Федоровские чтения – 2019

XVI Всероссийская научно-практическая конференция с международным участием

27-28 июня, г. Москва

Организаторы конференции: ФГАУ НМИЦ «МНТК «Микрохирургия глаза» имени С.Н. Федорова» Минздрава РФ; Общество офтальмологов России

Профессор Ю.М. Слонимский (Москва)

Профессор Э.В. Бойко (Санкт-Петербург)

Профессор Т.Н. Юрьева (Иркутск)

Профессор В.В. Страхов (Ярославль)

Профессор А.А. Кожухов

Д.м.н. С.Б. Измайлова (Москва)

Д.м.н. И.Л. Симакова (Санкт-Петербург)

Д.м.н. Н.А. Поздеева (Чебоксары)

В.В. Тепловодская (Москва)

Т.А. Аванесова

> стр. 1

Министр здравоохранения РФ в своих выступлениях не раз подчеркивала, что офтальмология находится на передовых позициях в рейтинге медицинских специальностей».

Со словами приветствия к собравшимся обратился председатель Наблюдательного совета МНТК «Микрохирургия глаза», профессор М.Е. Коновалов.

С почетной лекцией памяти профессора В.В. Волкова «Вениамин Васильевич Волков — Воин, Врач, Учитель, Ученый» выступил профессор Э.В. Бойко.

Секция «Офтальмотравматология «От полюса до полюса»

А.О. Петрова (Москва) от группы авторов представила сообщение «Транспальпебральное кератопротезирование. Негативный опыт». На сегодняшний день кератопротезирование — единственная возможность оптической реабилитации пациентов с особо тяжелыми ожогами глаз. Показанием к транспальпебральному кератопротезированию является невозможность сформировать адекватные своды и веки в связи с особой тяжестью ожога придаточного аппарата глаза и ожогом кожи IV степени.

На протяжении многих лет применяется кератопротез Федорова-Зуева. Представленные докладчиком клинические случаи свидетельствуют о том, что метод имеет важный недостаток: постоянная воспалительная реакция кожи вокруг оптического цилиндра (по сути инородного тела).

Этот фактор позволил авторам сделать вывод о том, что проведение транспальпебрального кератопротезирования с использованием кератопротеза Федорова-Зуева противопоказано; необходим поиск нового материала оптического цилиндра.

В.А. Власова (Москва) на клиническом примере показала, что проведение витрэктомии с использованием силиконового масла в ранние послеоперационные сроки после реконструктивной кератопластики с пластикой радужки и вторичной имплантацией ИОЛ со склеральной фиксацией является эффективной методикой, обеспечивающей повышение зрительных функций.

Однако оперативные вмешательства, захватывающие передний и задний отрезки глаза, являются трудновыполнимой задачей с риском развития тяжелых интра- и послеоперационных осложнений, которые могут привести к полной потере зрительных функций. Соответственно, в данном случае решение о необходимости оперативного вмешательства и его этапность явились для авторов неоднозначным.

Клинический случай показывает, что проведенная витрэктомия с введением силиконового масла в ранние послеоперационные сроки после реконструктивной кератопластики с пластикой радужки и вторичной имплантацией ИОЛ со склеральной фиксацией может представлять собой операцию выбора у пациентов с данной патологией.

В.В. Тепловодская (Москва) рассказала об опыте удаления контузионной катаракты с подшиванием капсульного мешка и пластикой радужки. По данным литературы, значительная часть случаев всех осложненных катаракт приходится на подвывих хрусталика, причинами которого могут быть как травмы органа зрения, так и псевдоэксфолиативный синдром. Тактика хирурга заключается в стандартной ФЭК с использованием специальных средств для интраоперационного удержания капсульного мешка, при этом вопрос имплантации ИОЛ решается отдельно в каждом случае. При слабости цинковых связок капсульный мешок удаляется, имплантируется линза РСП-3 (гриб КГ1). При сохранных цинковых связках, если их повреждения не занимают более половины окружности, имплантируются внутрикапсульное кольцо с подшиванием и заднекамерная ИОЛ.

Клинические случаи, продемонстрированные автором, позволили прийти к выводу о том, что УБМ как метод оценки состояния связочного аппарата позволяет выбрать оптимальную тактику в отношении способа фиксации ИОЛ; закрытая пластика зрачка позволяет сохранить диафрагмальную функцию радужки; применение современных микроинвазивных хирургических техник обеспечивает возможность проводить факоэмульсификацию с фиксацией мешка, использовать имплантацию заднекамерных ИОЛ после имплантации капсульного мешка с подшиванием.

«Реконструкция переднего сегмента глазного яблока после обширного проникающего ранения на основе имплантации ИХД» — тема сообщения Н.П. Соболева (Москва). Были продемонстрированы хирургические техники при сквозном проникающем рубце роговицы, передних и задних синехиях, частичной аниридии, секклюзии зрачка, деформации передней камеры пленчатой катаракте, а также при сквозном проникающем рубце роговицы.

Как отметил докладчик, создана система имплантов для реабилитации пациентов с обширными дефектами радужки с возможностью применения различных видов фиксации. Подбор имплантов и способа их фиксации зависит от объема повреждения структур переднего отрезка глазного яблока. Применение современных микроинвазивных хирургических техник позволяет проводить одномоментные оптикореконструктивные вмешательства с замещением обширных дефектов радужки.

Е.В. Архипов (Иркутск) выступил с сообщением «Реабилитация пациента с посттравматическим циклодиализом». Отслойка цилиарного тела в большинстве случаев развивается после контузии глазного яблока; может привести к хронической гипотонии за счет увеличения увеосклерального оттока и снижения выработки внутриглазной жидкости вплоть до развития субатрофии даже при отсутствии повреждения других структур глаза. Наиболее действенным методом диагностики является ультразвуковая биомикроскопия.

Лечение может включать инстилляции мидриатиков, трансскleральную лазеркоагуляцию, трансскleральную криопексию в зоне циклодиализа; хирургическое лечение — трансскleральное подшивание цилиарного тела, круговое вдавление склеры силиконовой пломбой, витрэктомия с газовой тампонадой.

Далее докладчик представил клинический случай пациента с жалобами на низкое зрение после травмы. Острота зрения — 0,15 нк, ВГД — 8 мм рт.ст. на УБМ — циклодиализ на 270°. Лечение включало устранение циклодиализа с устранением вклинения хрусталика, через 6 месяцев произведена имплантация трехчастной ИОЛ в переднюю камеру. В послеоперационном периоде: ОЗ — 0,6 нк, ВГД — 18 мм рт.ст.

Выбор тактики лечения определяется индивидуально в зависимости от тяжести травмы и сочетания отслойки цилиарного тела с другими повреждениями, подчеркнул докладчик. Метод кругового вдавления склеры является простым, надежным, эффективным методом лечения посттравматичной отслойки цилиарного тела.

А.А. Михин (Санкт-Петербург) от группы авторов сделал доклад на тему «Нюансы офтальмотравматологии. Комбинированный путь удаления внутриглазных инородных тел (варианты применения)». Автор представил различные тактики удаления внутриглазных инородных тел: «пинцет-пинцет», «пинцет-магнит», «магнит-магнит», при извлечении инородных тел кубической или цилиндрической формы применялся пинцет Нойбауэра.

Комбинированный путь удаления внутриглазных инородных тел обеспечивает высокие функциональные результаты, снижает риск развития интраоперационных и послеоперационных осложнений.

Доклад «Две иглы под «открытым небом» от группы авторов представил профессор А.А. Кожухов (Москва). Докладчик подробно остановился на клиническом случае пациента с проникающим ранением правого глаза в результате попадания инородного тела.

Член-корреспондент РАН, профессор В.В. Нероев (Москва) профессор А.В. Золотарев (Самара)

Профессор А.Г. Щуко (Иркутск), профессор Э.В. Бойко (Санкт-Петербург)

Профессор Е.В. Ченцова (Москва)

Профессор А.В. Золотарев (Самара), профессор В.П. Еричев (Москва)

Т.В. Соколовская (Москва), профессор С.Ю. Анисимова (Москва)

Профессор С.И. Анисимов (Москва)

Пациенту была проведена сквозная кератопластика с имплантацией ИОЛ с помощью модифицированной техники Яманэ, названной авторами Double Needle Open Sky, которая показала достаточно высокую эффективность и безопасность.

А.В. Малафеев (Краснодар) рассказал об особенностях удаления инородных тел из витреальной полости. Основными принципами лечения являются минимальная травматичность; максимально возможное восстановление анатомических структур глаза и положения оболочек; полноценная оптическая реабилитация; использование естественных анатомических структур (капсула хрусталика, радужка и др.) для обеспечения стабильного положения ИОЛ в глазу.

Тактика хирургии при инородном теле в витреальной полости: хрусталик не поврежден, инородное тело менее 3 мм — витрэктомия, трансциliарное удаление ИТ; хрусталик поврежден, инородное тело более 3 мм — хирургия катаракты, витрэктомия, удаление ИТ через зрачок и роговичный разрез. При вколоченных в оболочки ИТ — витрэктомия, тампонада ПФОС, ограничительная эндолазеркоагуляция, удаление инородного тела, при кровотечениях — коагуляция, кратковременная или длительная тампонада.

Особенности хирургии при поврежденном хрусталике: сохранный передний капсулорексис; разрез роговицы под инструмент для удаления ИТ выполняется по линии разрез — дефект задней капсулы хрусталика — инородное тело; при разрушенном капсульном мешке ИОЛ фиксируется различными известными способами; при значительных повреждениях радужки: имплантация ИОЛ РСП-3, пластика радужки, формирование зрачка.

Н.М. Шилов (Калуга) представил клинический случай хирургического лечения травматического макулярного разрыва, осложненного субретинальным кровоизлиянием, с применением методики поэтапного формирования фрагментов внутренней пограничной мембраны и интравитреальным введением раствора «Гемазы».

Проведено хирургическое лечение по технологии однослойного перевернутого лоскута с применением методики поэтапного формирования фрагментов ВПМ для закрытия макулярного разрыва с последующей тампонадой витреальной полости воздухом; для ускорения резорбции гемы интравитреально введено 500 МЕ препарата «Гемаза».

Через три месяца после операции наблюдалось закрытие макулярного отверстия, полная резорбция субретинальной жидкости; структура внутренних слоев сетчатки восстановлена, наружная пограничная мембрана сохранена на всем протяжении; структура эллипсоидной зоны фоторецепторов нарушена; произошла полная резорбция субретинальных кровоизлияний, сопровождавших травматические разрывы хориоидеи.

Е.А. Крупина (Москва) от группы авторов представила сообщение на тему «Сопутствующие посттравматические поражения при отслойке сетчатки», в котором докладчик рассказала о ходе лечения пациентов, пострадавших от петард и фейерверков.

«Посттравматическая воронкообразная отслойка сетчатки. Результаты и ожидания. Клинические случаи» — тема сообщения Т.А. Аванесовой (Москва). Успешный анатомический результат прилегания отслойки сетчатки на сегодняшний день достигается в 90% случаев, однако функциональный результат зависит от длительности отслойки, высоты отслойки в фовеоле, предоперационной остроты зрения.

Е.В. Архипов (Иркутск) выступил с сообщением «Мультимодальные подходы коррекции посттравматических изменений глаза».

Завершил работу секции доклад д.м.н. Н.А. Поздеевой (Чебоксары) на тему «От полюса до полюса». Витреоретинальная хирургия с применением временного кератопротеза». Докладчик рассказала о достоинствах и недостатках кератопротезов различных производителей: кератопротез Landers, кератопротез Eckard, временный кератопротез В.Д. Захарова-И.М. Горшкова, кератопротез М.Ю. Леденева с соавторами. Кератопротезы применяются в витреоретинальной хирургии при непрозрачных оптических средах.

По данным различных авторов, в результате применения кератопротезов анатомическое восстановление структур глаза происходит в 20,3%, зрительные функции сохраняются в 40-51,6% случаев, улучшение зрения происходит в 40-45%, успешный исход операции (прозрачный трансплантат, анатомическое прилегание сетчатки, контролируемое ВГД) — в 72-79%, однако в 62,2% случаев наблюдается стойкая гипотония с необходимостью длительной тампонады силиконовым маслом.

Применение кератопротеза в Чебоксарском филиале МНТК «Микрохирургия глаза» показало, что анатомическое восстановление структур глаза происходит в 81% случаев, сохранение зрительных функций — в 67%, улучшение зрения — в 33%.

Секция «Роговица: вчера, сегодня, завтра»

С первым докладом «Травматические повреждения роговицы» выступила профессор Е.В. Ченцова (Москва). По данным статистики, первичные обращения пациентов к офтальмологу с повреждениями роговицы составляют 10% от всех обращений в глазную клинику; проникающие ранения роговицы составляют более 50% среди всех травм органа зрения. По данным американского реестра глазных травм (USEIR), часто наблюдаются сопутствующие повреждения: гифема, катаракта, ВГИТ, эндофтальмит, гемофтальм, разрыв сетчатки, отслойка сетчатки.

Важнейшим диагностическим мероприятием является тест Зейделя, используемый для оценки наличия фильтрации дефекта роговицы.

Докладчик осветила основные принципы наложения швов на рану роговицы: непрерывный или узловой шов, нейлон 10/0-11/0, длина иглы — 6 мм, диаметр металлической части — 0,15 мм, угол направления узловых швов — 90°; узел должен быть маленький для погружения в стому роговицы. Роговичные швы должны быть 1,5 мм длиной и захватывать 90% толщины роговицы; не стоит накладывать сквозные швы, чтобы не способствовать переносу инфекции.

При большой ране роговицы после ушивания необходимо использовать кератоскоп для профилактики послеоперационного астигматизма. Для лечения постравматического рубцового астигматизма в МНИИ ГБ им. Гельмгольца разработан и применяется метод имплантации интрастромальных сегментов с помощью фемтосекундного лазера.

Остановившись на вопросе влияния хирургических разрезов на сопротивляемость роговицы к разрывам, профессор Е.В. Ченцова отметила, что парацентез косым лезвием, тоннельные разрезы дают незначительный эффект на сопротивляемость роговичной ткани; радиальная кератотомия снижает сопротивляемость роговицы к разрыву на 50%; фоторефракционная кератотомия может снизить сопротивляемость роговицы к разрыву; сквозная кератопластика — риск разрыва роговицы 2,2-5,7% на протяжении жизни; роговичный разрез при удалении катаракты (ЭЭК) снижает сопротивляемость на 30%.

Докладчик обратила внимание на то, что после рефракционных операций, а также операций со вскрытием глазного яблока заживление роговицы может продолжаться месяцами, и даже при полностью зажившей ране плотность коллагеновых фибрил достаточно снижена. Хирургический разрез представляет собой отдельный фактор риска. По данным USEIR, случаи несостоятельности бывшей раны встречались даже через 75 лет после операции.

Далее профессор Е.В. Ченцова представила клинические случаи открытой травмы по кератотомическим рубцам, посттравматической кератэктазии, случаи необработанной раны роговицы и лимба при открытой травме.

При непроникающих ранениях роговицы применяются антибиотики и антисептики (предпочтительно мазь), кортикостероиды для борьбы с последствиями воспаления и улучшения метаболизма роговицы, циклоплегики кратковременной или средней продолжительности действия для уменьшения боли, вызванной реактивным спазмом мышцы сфинктера радужки, кератопротекторная терапия, бандажные контактные линзы.

Профессор Ю.Ю. Калинников сделал доклад на тему «Современные аспекты кератопротезирования бельм». В мире существует большая группа пациентов, около 10 млн человек, которым нельзя помочь кератопластикой. Основные причины такой патологии — ожоги, травмы, аутоиммунные заболевания, помутнения трансплантата и другие.

В настоящее время в мире используются три основных модели кератопротезов: Бостонская модель, кератопротез Федорова-Зуева, кератопротез профессора Якименко.

Далее докладчик подробно остановился на особенностях конструкции, принципах действия, преимуществах и недостатках современных кератопротезов, привел статистические данные по результатам их применения.

Одной из мировых школ кератопротезирования является школа академика С.Н. Федорова, профессора З.И. Мороз, профессора В.К. Зуева. Экспериментальные и клинические исследования велись по следующим направлениям: поиски биологически инертных материалов для изготовления кератопротезов; совершенствование моделей; конструктивные изменения касались формы опорной пластинки и площади перфораций в ней, диаметра и длины оптического цилиндра; разработка наиболее рациональных способов фиксации кератопротеза в бельме и методов укрепления бельма; разработка мер профилактики и методов борьбы с осложнениями кератопротезирования.

В 1997 году при участии автора доклада был разработан биокератопротез на основе полимеров и донорских тканей. Природные ткани обладают пористостью, мономеры акрилового ряда способны свободно проникать в поры. После диффузии в толщу ткани на определенную глубину после добавления к раствору инициатора мономеры активируют полимеризацию. В результате происходит формирование сетчатого полимера, тесно переплетающегося со стромой ткани. Кнаружи от места соединения остается природная ткань, свободная от полимера. Однако специфические послеоперационные осложнения не позволяют широко использовать биокератопротез в широкой клинической практике. К примеру, белковые и липидные, кальциевые отложения на передней поверхности (51,7% случаев) значительно ухудшают оптику.

О.В. Ермакова
(Москва)

А.А. Михин
(Санкт-Петербург)

М.Х. Хубецова
(Москва)

Е.В. Архипов
(Иркутск)

Е.А. Крупина
(Москва)

В 2018 году был создан кератопротез, отличающийся от предыдущей версии тем, что в центре находится оптика из ПММА, по плоскости — соединение полимеров с тканью, что значительно усиливает прочность кератопротеза. Из 6 прооперированных пациентов (7 глаз) с ожоговыми бельмами только в одном случае случилась протрузия кератопротеза, расплавление ткани у пациента с ревматоидным артритом, тяжелым синдромом «сухого глаза». Острота зрения варьировала от 0,02 до 1,0, что в значительной степени было обусловлено состоянием заднего отрезка глаза.

Профессор Ю.Ю. Калинников выразил надежду, что разработка похожих технологий в дальнейшем позволит добиться лучших результатов в кератопротезировании ожоговых бельм.

«ПМД роговицы и кератоконус. Дифференциальная диагностика и тактика ведения больных» — тема доклада профессора Ю.Б. Слонимского (Москва). К первичным кератэктазиям относятся кератоконус, пеллюцидная маргинальная дегенерация роговицы, кератоглобус. Вторичные кератэктазии могут возникать в результате перенесенных операций: после глубокой послойной или сквозной пересадки роговицы, после радиальной кератотомии, LASIK, имплантации интрастромальных роговичных кольцевых сегментов, а также после широкого спектра кераторефракционных вмешательств. Вторичные кератэктазии могут быть следствием травматических поражений роговицы, а также в исходе тяжелых роговичных инфекций (кератиты и язвы роговицы).

Наиболее часто встречающиеся первичные эктазии роговицы — кератоконус и пеллюцидная маргинальная дегенерация роговицы (ПМД). Частота встречаемости — не более 1 на 10 000 населения; кератоконус — 1 на 2000 человек.

ПМД — невоспалительное периферическое истончение роговицы, характеризующееся периферической линией истончения шириной 1-2 мм обычно в нижней части; в большинстве случаев — билатеральное заболевание, проявляющееся в возрасте 30-40 лет. Классический паттерн кератотопограмм при ПМД — «целующиеся птички» или «клешни краба».

В подавляющем большинстве случаев ПМД — билатеральное заболевание, но выраженность изменений на парных глазах может быть разной; при ПМД нет васкуляризации или отложения липидов; кольцо Флейшера и стрии Фогта в роговице не определяются в отличие от кератоконуса.

В отличие от конфокальных признаков кератоконуса в виде вертикально ориентированных стрий в супраэндотелиальных слоях стромы, при ПМД патологические полосы ориентированы поперечно, что вероятно обусловлено иным механизмом нарушения биомеханической резистентности роговицы.

Д.м.н. А.В. Терещенко (Калуга), профессор Л.А. Деев (Смоленск), профессор В.Н. Трубилин (Москва), М.В. Инкарова (Москва)

Если на паттерне «целующихся птичек» зона максимальной протрузии совпадает с зоной минимальной толщины роговицы — диагноз кератоконус. Если на кератографическом паттерне перевернутых «целующихся птичек» или «клешней краба» зона максимальной протрузии располагается ниже зоны минимальной толщины роговицы — диагноз ПМД верхней (верхне-назальной) локализации.

Методы лечения ПМД: клиновидная серповидная сквозная резекция роговицы; клиновидная серповидная послойная резекция роговицы; глубокая передняя послойная кератопластика; сквозная кератопластика; имплантация торической ИОЛ; имплантация интрастромальных роговичных кольцевых сегментов; кросслинкинг роговицы; комбинация различных методов.

При прогрессировании ПМД оптимальным вариантом лечения является кросслинкинг роговицы (часто в сочетании с имплантацией интрастромальных кольцевых сегментов).

Высокое качество зрения при сложных аметропиях, вызванных кератоконусом и другими кератэктазиями, могут дать склеральные линзы. Наиболее значимыми показаниями к назначению склеральных линз являются, в частности, кератоконус, ПМД, состояние после пересадки роговицы.

В последние годы при кератоконусе сквозная кератопластика во многих случаях уступила место глубокой передней послойной кератопластике, при этом фемтосопровождение значительно облегчает проведение операции.

О пределах возможностей локального кросслинкинга при лечении кератоконуса рассказал профессор С.Ю. Анисимов. По мнению автора, локальный кросслинкинг эффективен при коррекции кератоконуса в 1-2 стадии; локальный кросслинкинг обладает выраженным управляемым рефракционным эффектом в 1-2, иногда в 3 стадии; позволяет снизить воспалительную реакцию на процедуру; в 3-4 стадии стабилизирует прогрессирование и предотвращает дистрофические осложнения.

Вопросы профилактики посткератопластических аметропий подробно рассмотрела в своем выступлении д.м.н. С.Б. Измайлова (Москва). Среди причин возникновения посткератопластических аметропий различают дооперационные факторы, а именно: состояние донорской роговицы и остаточной периферической части роговицы реципиента, исходная рефракция донора и реципиента; интраоперационные факторы — качество трепанации донорской роговицы и роговицы реципиента, а также факторы, связанные с наложением шовного материала; послеоперационные факторы — формирование послеоперационного рубца, рецидив эктазии на трансплантате, прогрессирование эктазии в ободке остаточной роговицы реципиента.

Коснувшись профилактики посткератопластических аметропий, С.Б. Измайлова обратила внимание, что при проведении кератопластики необходимо выкроить диск донорской роговицы и роговицы реципиента идентичными по размеру, идеально круглой формы с ровными горизонтальными краями срезов. В случае овального среза, скошенных и неровных краев, эксцентричной трепанации степень послеоперационного астигматизма может достигать высоких значений.

Применение фемтосекундного лазера, помимо прямого роговичного среза, дает возможность выполнять различные конфигурации, благодаря чему улучшается адаптация краев и снижается степень посткератопластического астигматизма.

Существенное значение имеет показатель собственного постоперационного астигматизма (SIA), индивидуальный для каждого хирурга.

Профилактика посткератопластических аметропий включает применение различных видов разметчиков, коррекцию осевых аметропий методом изменения параметров между величиной трансплантата и ложем реципиента, метод интраоперационной корнеокомпрессии, использование Jörg H. Krumeich титанового кольца при проведении СКП, одномоментное проведение кератопластики с имплантацией роговичных колец в донорский трансплантат.

Методы коррекции посткератопластических аметропий: очковая и контактная коррекция, послабляющие насечки и различные модификации кератотомии, фоторефрактивная кератотомия, ЛАЗИК, имплантация интрастромальных сегментов, имплантация торических ИОЛ.

С.Б. Измайлова представила новый способ профилактики посткератопластических аметропий для профилактики вторичных кератэктазий, аметропий и астигматизма при проведении сквозной или передней глубокой послойной кератопластики, разработанный в МНТК «Микрохирургия глаза». Метод заключается в следующем: сквозная и передняя глубокая послойная кератопластика выполняется с помощью фемтосекундного лазера Фемто Визум с паттерном среза «mushroom»; на ложе роговицы реципиента помещают полимерный роговичный имплантат — замкнутое интрастромальное кольцо (ИСК); диск донорской ткани фиксируют обвивным швом; интрастромальное кольцо может быть расположено непосредственно на образованной ступеньке роговичной ткани (техника № 1) или помещаться в специально образованный роговичный карман (техника № 2).

На сегодняшний день прооперировано 6 пациентов с использованием нового способа. Отмечено повышение корригированной остроты зрения (КОЗ) по сравнению с пациентами, прооперированными по стандартной технологии. На 7-е сутки после операции среди пациентов, прооперированных без использования ИСК, КОЗ составила в среднем 0,1-0,2 н/к; среди пациентов, прооперированных по новой методике, — 0,4-0,5 н/к.

С заключительным докладом «Эндотелиальная кератопластика — вчера, сегодня, завтра» выступил профессор Б.Э. Малюгин (Москва). Цель каждого хирурга, занимающегося сквозной кератопластикой, — прозрачность трансплантата. По данным литературы, при стандартной сквозной кератопластике прозрачное приживление трансплантата в течение 10 лет наблюдается приблизительно в 70% случаев; сквозная кератопластика высокого риска дает результат — около 30%.

Выживаемость пациентов после кератопластики высокого риска — 30% через 10 лет.

Приоритетным является селективный подход к кератопластике, а именно: пересадка части роговицы, вовлеченной в патологический процесс. Речь идет о различных вариантах передней и задней трансплантации роговицы.

Эндотелиальная кератопластика первоначально появилась в варианте задней послойной кератопластики; современная версия — задняя автоматизированная послойная кератопластика (ЗАПК), выполняемая при помощи кератома. Более современная версия — трансплантация эндотелия на десцеметовой мембране (ТЭДМ).

По данным Ассоциации глазных банков Америки, в 2017 году в США было сделано 48 763 трансплантации роговицы, из которых на эндотелиальную кератопластику приходится 28 993 операции (ЗАПК — 21 365, ТЭДМ — 7628).

В Российской Федерации ежегодно проводится около 4500 кератопластик; с учетом разницы в количестве населения необходимо стремиться к 25 000-26 000 операций в год.

Личный опыт автора в проведении ЭК насчитывает 264 операции как изолированные, так и в сочетании с другими вмешательствами на переднем отрезке глазного яблока.

Как было сказано выше, классическая ЗАПК выполняется с помощью кератома, за что хирурги должны благодарить доктора Марка Горового.

Применение фемтосекундного лазера позволяет получить более прогнозируемый срез со стороны эндотелия. Техника вмешательства не отличается от автоматизированных технологий, с единственной разницей, заключающейся в процессе подготовки трансплантата. Известно, что при контакте лазера с эндотелием происходит определенная потеря эндотелиальных клеток, которая зависит от типа лазера, типа интрефейса, наличия различных протекторных средств для защиты эндотелия роговицы.

В клинической практике автором чаще используется низкоэнергетический лазер, позволяющий выкроить достаточно тонкий трансплантат (ок. 125 мкм). Возможность отделения трансплантата от подлежащей ткани связана со многими факторам, включающими определенные настройки лазера, качество донорского материала, время его хранения, степень отека корнеосклерального диска.

Показания к эндотелиальной кератопластике: эндотелиальная дистрофия роговицы Фукса; вторичная эндотелиальная дистрофия роговицы; декомпенсация эндотелия сквозного трансплантата роговицы; врожденная эндотелиальная дистрофия; иридо-корнеальный эндотелиальный синдром; задняя полиморфная дистрофия.

Преимущества эндотелиальной кератопластики: использование малых разрезов; минимальный индуцированный астигматизм; проведение операции в условиях стабильной глубины передней камеры; снижение риска интра- и послеоперационных осложнений; сохранение иннервации собственной роговицы; устойчивость глаза к травме; возможность точного расчета ИОЛ при проведении комбинированной операции; отсутствие необходимости в дополнительных манипуляциях (снятие швов) в позднем послеоперационном периоде; быстрая зрительная реабилитация; полное купирование симптоматики заболевания; снижение частоты отторжения трансплантата; возможность проведения рекератопластики.

Операция обеспечивает практически полное восстановление прозрачности роговицы, однако успех несомненно зависит от стадии заболевания на момент проведения вмешательства.

Среди множества техник ТЭДМ отличия касаются в основном этапа подготовки и выделения десцеметовой мембраны, а также этапа введения трансплантата в переднюю камеру и его расправления. В клинической практике МНТК «Микрохирургия глаза» используется технология, предложенная французским хирургом Марком Мурейном.

Этапы ТЭДМ: десцеметорексис, удаление десцеметовой мембраны, инжекция трансплантата десцеметовой мембраны в переднюю камеру. Известно, что трансплантат имеет склонность к естественному скручиванию эндотелием наружу, поэтому важно определить физиологическую ориентацию эндотелия в сторону передней камеры.

Выживаемость пациентов при ЗАПК составляет 75%, при ТЭДМ — практически 100%. Ориентировочная выживаемость роговичных трансплантатов (5-летняя): ТЭДМ — 97%, ЗАПК — 77%, СКП — 55%.

Биологические результаты СКП и ЭК при эндотелиальной дистрофии Фукса (помутнение трансплантата в течение 5 лет): ТЭДМ — 4%; ЗАПК — 5%; СКП — 5%.

При СКП потеря эндотелиальных клеток трансплантата в течение 5 лет после вмешательства составляет 70%. По данным французских исследователей, средняя продолжительность жизни сквозного трансплантата роговицы составляет всего 17 лет.

При исследовании отторжения трансплантата выявлена существенная закономерность: количество эпизодов отторжения трансплантата зависит от объема пересаживаемой ткани. Эпизоды отторжения трансплантата (2 года после операции): СКП — 18%; ЗАПК — 12%; ТЭДМ — <1%.

Однако помутнение трансплантата не означает его отторжения; возможно проведение медикаментозной терапии.

Основными факторами риска помутнения эндотелиального трансплантата являются опыт и техника хирурга; глаукома. Исследование, проведенное доктором Фрэнсисом Прайсом, показывает, что 5-летняя выживаемость трансплантата при проведении ЗАПК у пациентов без сопутствующей глаукомы наблюдается в 96% случаев; с глаукомой, компенсированной медикаментозно, в 90%; после трабекулэктомии — в 59%; после имплантации трубчатого дренажа — в 25%. Аналогичная ситуация наблюдается при СКП.

Исследование функциональных результатов при проведении ТЭДМ, проведенное автором совместно с О.П. Антоновой в 2017 году, показывает, что острота зрения б/к достигает 0,6, с коррекцией — 0,8. Сравнение результатов исследования остроты зрения через 6 месяцев после проведения ТЭДМ и ультратонкой ЗАПК показывает преимущество ТЭДМ — в 41% достигнуто 100% зрение при ТЭДМ, в 26% — при УТ ЗАПК.

По результатам ряда исследований, эффективность повторной эндотелиальной кератопластики (ТЭДМ) не уступает первичной с точки зрения зрительных функций и выживаемости трансплантатов.

Эндотелиальная кератопластика (ЗАПК) с успехом используется и после сквозной кератопластики. Это позволяет не нарушать архитектонику трансплантата, переднюю поверхность глаза и получить достаточно высокие клинико-функциональные результаты.

При выборе метода, помимо стадии развития заболевания, наличия сопутствующей патологии, необходимо учитывать состояние иридохрусталиковой диафрагмы, наличие или отсутствие хрусталика, наличие или отсутствие колобом радужки.

Условия к проведению ТЭДМ: сохранная диафрагмальная функция зрачка (отсутствие мидриаза и больших колобом); интактное стекловидное тело; внутрикапсульная псевдофакия; адекватная прозрачность стромы роговицы.

В заключение профессор Б.Э. Малюгин остановился на ЭДРФ и отметил, что на сегодня «интересным» лечением пациентов с катарактой и начальной эндотелиальной дистрофией роговицы Фукса является изолированный десцеметорексис. Экспериментальные исследования показали отсутствие эпителиально-мезенхимального перехода; зарегистрирован процесс клеточной пролиферации и сохранение фенотипа и функциональной активности эндотелиоцитов, мигрирующих в зону дефекта.

Клинические результаты показали, что в 63,2% изолированный десцеметорексис был успешным, сопровождался полной резорбцией отека роговицы и повышением зрительных функций, однако в 37,8% полного восстановления прозрачности роговицы не наступило, пациентам проведена эндотелиальная кератопластика.

По данным исследований японских ученых, применение ингибиторов Rho-киназы растормаживает функцию миграции эндотелиальных клеток и позволяет практически в два раза ускорить процесс репопуляции эндотелия задней поверхности роговицы и существенно улучшить результативность изолированного десцеметорексиса.

Одним из направлений развития лечения пациентов с буллезной кератопатией является применение культивированных клеток эндотелия вместе с ингибиторами Rho-киназы. На начальной стадии заболевания инъекция эндотелиальных клеток в переднюю камеру глаза обеспечивала восстановление прозрачности роговицы и давала повышение остроты зрения.

Секция «Современные методы контроля прогрессирования миопии у детей»

Доклад «Миопия у детей: современный взгляд на проблему» от группы авторов сделала профессор Е.Ю. Маркова (Москва). Интерес к проблеме миопии крайне высок по причине частоты и многообразия форм, сложности патогенеза, включающего биомеханические, сосудистые и метаболические факторы, высокой медико-социальной значимости заболевания.

Авторы провели обследование 1557 школьников ЮАО Москвы, из них 468 учеников 1-х классов, 709 учеников 5-х классов, 379 учеников 11-х классов. Критерии включения: миопия — рефракция выше -0,5 дптр (циклоплегическая); методы офтальмологического обследования: определение остроты зрения, скиаскопия, авторефрактометрия, коррекция рефракционных нарушений. Для обработки данных использовались математический, статистический и аналитический методы.

Были получены следующие результаты: 7 лет средняя школа — 4,9%, гимназия — 7%; 12 лет средняя школа — 32,1, гимназия — 40%; 16 лет средняя школа — 45,5%, гимназия — 52%. По сравнению с зарубежными данными, московские школьники показали приблизительно средние результаты.

Появление современных диагностических возможностей, а также новых технологий визуализации дают возможность изменить существующий алгоритм обследования пациентов с миопией и определить новые объективные критерии для верификации диагноза. Изменение формы глаза в процессе прогрессирования миопии связано с нарушением биомеханических свойств корнеосклеральной оболочки, а также с биохимическими и морфологическими изменениями ее соединительнотканных структур, что является ведущим фактором, обуславливающим прогрессирующее и осложненное течение миопии. Многочисленные работы посвящены изучению механизма, приводящего к удлинению передне-задней оси глаза и его деформации и развитию осложнений.

Большой научный интерес представляют исследования содержания катехоламинов в слезной жидкости: выявленное более низкое содержание адреналина и норадреналина при миопии подтверждает вовлеченность в миопический процесс.

Лечение близорукости включает тренировку аккомодации, в том числе с использованием современных компьютерных программ; очковую и контактную коррекцию; слезозаместители; применение антиоксидантов и нейротрофических препаратов; физиотерапию, массаж, прогулки. Хирургическое лечение включает склероукрепляющие операции, стромальные кольца, фактичные линзы, лазерные рефракционные операции.

Профессор В.В. Бржеский (Санкт-Петербург) от группы авторов выступил с докладом на тему «Современные возможности лечения компьютерного зрительного синдрома». Компьютерный зрительный синдром (КЗС) — клинический синдром, являющийся результатом длительной работы за компьютером. КЗС в свою очередь проявляется синдромом хронического зрительного утомления, синдромом «сухого глаза».

Распространенность КЗС среди пользователей персональных компьютеров достигает 60-90%; каждый шестой пациент офтальмологического профиля имеет проблемы, связанные с работой за компьютером.

Монитор является источником электростатического поля, слабых электромагнитных излучений НЧ- и ВЧ-диапазонов, рентгеновского излучения, ультрафиолетового излучения, инфракрасного излучения, излучения видимого диапазона.

Особенности работы с монитором: изображение проекционного типа, неправильная эргономика работы за компьютером. Изображение проекционного типа представляет собой источник освещения, состоит из дискретных точек (пикселей), не имеет четких границ, слабоконтрастное, мерцает. Под неправильной эргономикой работы за компьютером понимается неправильное расположение пользователя и монитора,

URSAPHARM Arzneimittel GmbH
Ваш эксперт в решении проблем «сухого глаза»
Уже более 10 лет инновационные продукты для увлажнения глаз
HYLO® ЗАБОТА О ГЛАЗАХ

Постоянное использование

ХИЛО-КОМОД® 0,1% гиалуроновая кислота
При легких и умеренных формах синдрома «сухого глаза»;
до и после хирургического лечения. Лидер продаж в Германии*
Препарат года с 2007 по 2015 в Германии**
До 3-й степени сухости

ХИЛОМАКС-КОМОД® 0,2% гиалуроновая кислота
Длительное интенсивное увлажнение
Высокая концентрация и высокая вязкость
При тяжелых формах синдрома «сухого глаза»
1-4 степень сухости

Бережный уход и восстановление

ХИЛОЗАР-КОМОД® 0,1% гиалуроновая кислота + декспантенол
Увлажнение глаз и заживление повреждений
Дневной уход. Вместо мази в течение дня
При легких и умеренных формах синдрома «сухого глаза», способствует заживлению повреждений глазной поверхности
До 3-й степени сухости

ХИЛОПАРИН-КОМОД® 0,1% гиалуроновая кислота + гепарин
Увлажнение и восстановление
Уход при раздражении роговицы и конъюнктивы
При легких и умеренных формах синдрома «сухого глаза», включая хроническое воспаление роговицы
До 3-й степени сухости

ПАРИН-ПОС® Гепарин
Защищает и поддерживает роговицу, конъюнктиву и веки. Бережная помощь при раздражении глаз. 24-х часовая быстрая и надежная защита от раздражения глаз
1-4 степень сухости

Защита в ночное время

ВитА-ПОС® Витамин А
Защита ваших глаз в ночное время. Улучшает свойства слезной пленки
Ночной уход при всех формах синдрома «сухого глаза»
1-4 степень сухости

РЕКЛАМА
УРСАФАРМ Арцнайминттель Гмбх
107996, Москва, ул. Гиляровского, д. 57, стр. 4. Тел./факс: (495) 684-34-43
E-mail: ursapharm@ursapharm.ru www.ursapharm.ru
* ИНСАЙТ ХЕЛС (Май 2014)
** Результаты исследования Федеральной ассоциации фармацевтов Германии (BVDA)

отсутствие оптимальной освещенности, блики на мониторе, постоянная смена режимов «монитор-книга».

Патогенные факторы КЗС: редкое мигание; широкое раскрытие глазной щели при пристальном взгляде на монитор; снижение тактильной чувствительности роговицы; ионизация воздуха; сопутствующие факторы развития ССГ.

Симптомами хронического зрительного утомления являются: снижение остроты зрения; затуманивание зрения; трудности при переводе взгляда с ближних предметов на дальние и обратно; кажущееся изменение окраски предметов; диплопия; «мурашки» и потемнение в глазах; избыточная световая чувствительность; снижение зрительной работоспособности; аккомодативная астенопия.

При КЗС происходит снижение объема аккомодации; развитие привычно-избыточного напряжения (вплоть до спазма) аккомодации; появление и прогрессирование миопии; снижение частотно-контрастной чувствительности. Наибольшая нагрузка на аккомодационный аппарат возникает при компьютерной графике и работе в диалоговом режиме.

Особенности изображения на жидкокристаллическом экране: свечение и мерцание; состоит из дискретных точек — пикселей; цветное изображение не соответствует естественным цветам; блики; нечеткие границы.

Особенности изображения на экране E-INK: отсутствие свечения и бликов; отсутствие мерцания; состоит из пикселей; четкие границы; низкая контрастность.

По мнению автора, профилактика и лечение КЗС заключается в совершенствовании экранного изображения (приближение к естественному); правильная организация труда оператора; адаптация зрительного анализатора к оптимальному восприятию изображения на мониторе; лечение привычно-избыточного напряжения аккомодации; лечение синдрома «сухого глаза».

Д.м.н. О.В. Жукова (Самара) представила сравнительный анализ отдаленных результатов склероукрепляющих операций у пациентов с прогрессирующей миопией. Целью работы стало изучение эффективности малых склероукрепляющих операций с применением различных материалов у пациентов с прогрессирующей миопией.

Профессор В.Г. Копаева (Москва), д.м.н. Е.Э. Иойлева (Москва), профессор Е.Ю. Маркова (Москва), Н.П. Соболев (Москва)

Проведенные исследования позволили авторам сделать вывод о том, что в результате выполнения склероукрепляющих операций отмечается замедление темпов прогрессирования миопии у подавляющего большинства прооперированных пациентов. Склероукрепляющие операции позволяют уменьшить частоту возникновения и прогрессирования ПВХРД (основная группа — 4 пациента (5 глаз), контрольная группа — 21 пациент (28 глаз). Наибольшее стабилизирующее влияние склеропластики выявлено при использовании аллотрансплантатов (увеличение ПЗО 0,12±0,10 мм/год и 0,14±0,18 мм/год соответственно), чем при использовании коллагеновой губки — 0,23±0,21 мм/год (p=0,024). Стабилизирующий эффект склеропластики выше при меньших степенях миопии и меньшей длине ПЗО. Наиболее эффективная стабилизация достигалась при использовании аллотрансплантатов и длине оси 27,0 мм и менее, при использовании коллагеновой губки и длине оси 26,0 мм и менее, что свидетельствует о необходимости проведения своевременного хирургического лечения прогрессирующей миопии.

«Миопия и косоглазие. Клинические случаи» — тема доклада, сделанного от группы авторов С.Г. Агагулян (Москва). Докладчик представила комплексную систему диагностики, дозирования хирургии, консервативного и хирургического лечения и реабилитации пациентов с косоглазием STRABO care.

Профессор М.А. Ковалевская (Москва) в своем сообщении привела патогенетическое обоснование роли внутриглазного давления в контроле миопии у детей. Цель исследования заключалась в оценке наличия факторов риска возникновения офтальмогипертензии и ее частоты при миопии. Проведенные исследования позволили авторам прийти к выводу о том, что не существует достоверных данных о повышении ВГД при различных видах аметропий, однако при миопии высокой степени отмечается наибольшее снижение ВГД после циклоплегии, что можно связать как с фармакологическим действием фенилэфрина гидрохлорида, так и с гидродинамическими нарушениями со стороны цилиарного тела.

С докладом «Мягкая ортокератология» в профилактике прогрессирующей миопии» выступил профессор А.В. Мягков (Москва). Авторами разработана мягкая бифокальная контактная линза для контроля миопии. Линза имеет центральную зону с полной коррекцией остроты зрения и зону стабильной add+ 4D для создания миопического периферического дефокуса. Бифокальные линзы индуцируют значительный периферический дефокус в зоне 15° в горизонтальной и вертикальной плоскости, при этом наведенный линзами миопический дефокус не зависит от исходной осевой рефракции. Оптическая зона для коррекции рефракционной ошибки составляет 2,5 мм. Таким образом, индуцирование зоны относительного миопического периферического дефокуса в бифокальных МКЛ не зависит от ширины зрачка.

Линзы дневного ношения не меняют профиль роговицы. Формирование дефокуса происходит за счет дизайна передней поверхности роговицы. Оптимизация коррекции возможна на любом этапе подбора и в период ношения линз. Линза плановой замены: достаточный временной интервал не более 12 часов в день; скорость зрительной адаптации к миопическому дефокусу зависит от возраста, ширины зрачка, привычной коррекции.

Проведенные исследования показали, что бифокальный дизайн линзы формирует достаточный периферический миопический дефокус для влияния на аксиальную длину глаза; по эффективности мягкие контактные бифокальные линзы соизмеримы с ортокератологическими линзами; трехмесячное ношение приводит к восстановлению возрастной нормы амплитуды аккомодации с дальнейшим ее сохранением. Стабилизирующий эффект линз не зависит от степени миопии и, следовательно, является средством первого выбора при начальной миопии и ускоренном рефрактогенезе при условии наличия факторов риска.

Секция «Воспалительные инфекционные и аллергические заболевания глаз»

Профессор В.В. Бржеский (Санкт-Петербург) от группы авторов сделал доклад «Возможности комплексного лечения кератической язвы роговицы». Консервативное лечение включает инстилляции препаратов «искусственной слезы», инстилляции аутосыворотки, противовоспалительную и иммуносупрессивную терапию, противоферментную терапию, метаболическую терапию, антибактериальную терапию.

Хирургическое лечение — амниопластика, конъюнктивальное покрытие, покрытие теноновой капсулой, покрытие гомо- и аутосклерой, тектоническая кератопластика.

Р.Ф. Гайнутдинова (Казань) представила доклад «Опухоли век». По гистологической классификации опухоли век подразделяются на доброкачественные, предраковые, злокачественные. Доброкачественные эпителиальные: папиллома, старческая бородавка, кератоакантома, эпителиома, трихоэпителиома, гидроцистома и др.; доброкачественные пигментные: невус, врожденный меланоз; доброкачественные мягкотканные: фиброма, липома, миома, гемангиома, нейрофиброма, невринома. Предраковые эпителиальные: ксеродерма, эпителиома Боумена, базалиома; предраковые пигментные: прогрессирующий невус, предраковый приобретенный меланоз; предраковые мягкотканные: гемангиоэндотелиома, гемангиоперицитома. Злокачественные эпителиальные: плоскоклеточный рак, базальноклеточный рак, аденокарцинома; злокачественные пигментные: меланома; злокачественные мягкотканные: фибросаркома, липосаркома, рабдомиосаркома, ангиосаркома, нейросаркома, ретикулосаркома.

Наиболее распространенная доброкачественная опухоль век — папиллома кожи век.

Лечение доброкачественных опухолей век — хирургическое, с гистологическим исследованием удаленного материала. В лечении гемангиом кожи век используется также лучевая терапия, склерозирующая терапия, лазерное лечение. В детской практике можно применять местное лечение андреноблокаторами. Прогноз при доброкачественных опухолях век благоприятный.

Среди злокачественных опухолей век наиболее часто встречается базальноклеточный рак (БКР) (72-90% всех опухолей век); плоскоклеточный рак встречается в 15-18%; аденокарцинома мейбомиевой железы — 1%; меланома кожи век — менее 1%.

Наиболее благоприятные прогнозы на выживание имеет БКР при условии проведения качественного лечения. Отличительной чертой БКР является неспособность к метастазированию, с чем и связана высокая выживаемость пациентов.

Плоскоклеточный рак кожи век — вторая по частоте встречаемости злокачественная опухоль, развивающаяся из кератиноцитов, клеток верхнего слоя кожи. Опухоль растет быстро, в течение 1-2 лет образуется углубление с изъязвленной поверхностью, площадь которой постепенно увеличивается; при локализации у края век опухоль быстро распространяется в орбиту; метастазирует.

Диагностика опухолей века основана на клинических данных и результатах морфологического исследования, цитологического исследования мазков-отпечатков с эрозированной поверхности опухоли или срочного интраоперационного гистологического исследования.

Лечение злокачественных опухолей век: при ограниченном раке кожи века может применяться хирургическое лечение (с одномоментной пластикой), короткофокусная рентгенотерапия (с защитой глазного яблока) в суммарной очаговой дозе 50-60 Гр с защитой структур глазного яблока, брахитерапия, криодеструкция, местная химиотерапия противопухолевым препаратом Диглицидил метилфосфонат. При распространении опухоли на ткани орбиты выполняют экзентерацию орбиты. Лечение меланомы, местнораспространенного и рецидивного рака, как правило, комбинированное. Лимфаденэктомию выполняют при наличии метастазов в регионарных лимфатических узлах.

«Стадии акантамебного кератита (АК) и применение ФТК на ранних этапах» — тема доклада д.м.н. Д.Ю. Майчука (Москва). Клинические стадии АК: I — поверхностный эпителиальный кератит; II — поверхностный точечный кератит; III — стромальный кольцевидный кератит; IV — язвенный кератит; V — кератосклерит.

Методами диагностики являются: соскоб с роговицы, посев на питательные среды, конфокальная микроскопия.

Описанные методы терапии — послойная поверхностная кератопластика с применением конъюнктивального лоскута; механическое очищение области язвы с промыванием хлоргексидином; хирургическая терапия методом фототерапевтической кератэктомии (ФТК) и глубокой ламеллярной кератопластики.

Далее автор привел клинические случаи пациентов с АК, пролеченных с применением методики ФТК. Методика применяется не только в доказанных случаях, но и при подозрении на акантамебный кератит. Основная задача — ранняя диагностика, т.к. применение метода на ранних стадиях (I, II) приводит к полному излечению пациента.

А.Ю. Расческов (Казань) в своем докладе остановился на кератитах, ассоциированных с контактной коррекцией (КАКК). Среди экзогенных факторов риска развития язв роговицы на первом месте стоят контактные линзы. Вероятность развития микробных кератитов при ношении силикон-гидрогелевых линз в непрерывном режиме колеблется от 100 до 125 случаев на 10 000 носителей линз. Наиболее тяжелыми и одними из самых трудноизлечимых заболеваний роговицы являются акантамебные кератиты.

Основными принципами терапии КАКК являются: раннее направление в стационар, заполнение подробного анамнеза КК; до назначения лечения в день обращения обеспечить посевы с конъюнктивы на мясопептонный бульон, кровяной и шоколадный агар; форсированное закапывание капель на амбулаторном этапе — каждый час в первые сутки, каждые 2-3 часа в последующие сутки до госпитализации.

О возможностях применения кросслинкинга в лечении акантамебного кератита, устойчивого к медикаментозному лечению, рассказал д.м.н. С.В. Труфанов (Москва). Проведенные исследования показали, что кросслинкинг может эффективно способствовать купированию активного патологического процесса, позволяя выполнить кератопластику в отдаленный период с оптической целью. Фульгурация некротизированных передних слоев роговицы перед кросслинкингом может способствовать более быстрому формированию помутнения и эпителизации.

О проблемах гипердиагностики акантамебного кератита от группы авторов рассказала И.А. Рикс (Санкт-Петербург). Лабораторная диагностика акантамебного кератита включает микроскопию (чувствительность — 55%, специфичность — 100%), культуральный метод (чувствительность — 74%, специфичность — 100%), молекулярно-биологический (чувствительность — 65-90%, специфичность — 91-100%), иммуногистохимия.

По мнению автора, на сегодняшний день существуют затруднения с достоверной лабораторной диагностикой акантамебного кератита, что вызывает необходимость использования нескольких методов диагностики. Дополнительной методикой диагностики является конфосканирование роговицы.

С докладом «Хроническое воспаление глазной поверхности и пересадка роговицы» выступила Г.В. Ситник (Минск). Цель работы заключалась в изучении результатов пересадки роговицы у пациентов с хроническим воспалением глазной поверхности. Показания к пересадке роговицы: поствоспалительные помутнения, иммунные язвы и помутнения роговицы, последствия синдрома Стивенса-Джонсона, рекератопластика, кератоконус и эктазии роговицы.

Были получены следующие результаты: замедленная эпителизация трансплантата — 9,1±5,4 дня; персистирующая эрозия трансплантата — 20,2%; язва трансплантата — 26,9%; эпизоды отторжения трансплантата/болезнь трансплантата — 32,6%; потребность в повторных хирургических вмешательствах/рекератопластике в течение периода наблюдения — 31,4%.

Завершила работы секции Г.М. Чернакова (Москва), выступившая с докладом «Неслучайный выбор репаративной терапии при вирусной патологии роговицы».

Секция «Инновации в диагностике и лечении глаукомы». Заседание 1. «Вопросы этиопатогенеза, ранней диагностики, эффективного мониторинга глаукомы. Нейропротекция»

С первым докладом «Нейропротекторная терапия при глаукоме» выступил профессор В.П. Еричев (Москва). Основными принципами лечения глаукомы являются: медикаментозная гипотензивная терапия, лазерное лечение, хирургическое лечение, нейропротекторная терапия. Первые три вида лечения направлены на снижение внутриглазного давления. Однако существует множество иных факторов, оказывающих влияние на развитие глаукомного процесса.

Нейропротекция при глаукоме — защита нейронов сетчатки и нервных волокон зрительного нерва от повреждающего действия различных факторов. Среди факторов влияния различаются: механические, сосудистые, биохимические. Механические факторы: высокое ВГД, низкое давление СМЖ, перфузионное давление, суточные флуктуации, механические повреждения; сосудистые факторы: ишемия, ночная гипотензия, вазоспазм, сосудистая дисфункция, ауторегуляция; биохимические факторы: апоптоз, избыток глутамата, эксайтотоксичность, митохондриальная дисфункция, нарушение перекисного окисления липидов (ПОЛ).

Активную роль в глаукомном процессе играет ишемия. При умеренной или периодической ишемии нейроны сетчатки функционируют в условиях дефицита. Значительная и стабильная ишемия приводит к апоптозу и гибели нейронов.

Глутаматная эксайтотоксичность. Глутамат, активный нейромедиатор, участвует в нормальной физиологии как медиатор, взаимодействующий с рецепторами ганглиозных клеток сетчатки. При глаукоме концентрация глутамата становится избыточной, что вызывает «усталость» взаимодействия между глутаматом и рецепторами ганглиозных клеток сетчатки, и рецепторы перестают выполнять свою функцию, что сопровождается открытием кальциевых каналов и приводит к наводнению клетки избыточным количеством кальция, что в свою очередь вызывает гибель внутриклеточных структур, митохондрий. Гибель ганглиозных клеток сетчатки сопровождается выбросом активных форм кислорода (АФК), приводящих к повреждению и гибели митохондрий, что вызывает увеличение АФК. Таким образом, митохондрии вовлечены в «порочный круг» окислительного стресса в клетке, который не может быть разорван, если не предпринять необходимых усилий.

Происходит также повреждение липидного слоя клеточных мембран свободными радикалами и липоперекисями, обладающими мощным цитотоксическим действием.

Существуют также эндогенные нейропротекторные факторы, способствующие выживаемости клеток, к ним относится нейротрофический фактор мозга, обеспечивающий выживаемость клеток в экстремальных условиях, к которым относится в числе прочих внутриглазное давление. В случае прекращения функционирования нейротрофических факторов ганглиозные клетки сетчатки гибнут.

УФИМСКИЙ НАУЧНО-ИССЛЕДОВАТЕЛЬСКИЙ ИНСТИТУТ ГЛАЗНЫХ БОЛЕЗНЕЙ

приглашает врачей-офтальмологов на циклы повышения квалификации в 2019-2020 уч. г.

Цикл общего усовершенствования, сертификационный (144 ч.)

16.09. – 12.10.2019 – Офтальмология
03.02. – 29.02.2020 – Офтальмология
23.03. – 18.04.2020 – Офтальмология (детство)
14.09. – 10.10.2020 – Офтальмология

Цикл тематического усовершенствования «Хирургическое лечение заболеваний хрусталика. Факоэмульсификация катаракты. WETLAB» (72 ч.)

02.12.2019 – 13.12.2019
03.02.2020 – 14.02.2020
30.03.2020 – 10.04.2020
28.09.2020 – 09.10.2020
30.11.2020 – 11.12.2020

Дополнительные профессиональные программы повышения квалификации «Кросслинкинг роговицы», «Трансканаликулярная лазерная эндоскопическая дакриоцисториностомия», «Лазерные методы лечения в офтальмологии», «Диагностика и антивазопролиферативная терапия макулярной патологии» по программе непрерывного медицинского образования (www.edu.rosminzdrav.ru).

Обучение на рабочем месте

- Лазерные методы лечения в офтальмологии
- **Кросслинкинг роговицы**
- **Имплантация интрастромальных роговичных сегментов, интрастромальных роговичных колец MyoRing, кератопластика**
- **Диагностика и антивазопролиферативная терапия макулярной патологии**
- **Трансканаликулярная лазерная эндоскопическая дакриоцисториностомия (ТЛЭД)**
- Витреоретинальная хирургия
- **Лазерная рефракционная хирургия, «Technolas Perfect Vision» и «Victus» (Германия), LDV (Швейцария)**
- **Фемтолазер-ассистированная хирургия роговицы и хрусталика, «Victus» (Германия), LDV (Швейцария)**
- Детская офтальмология (диагностика, консервативные и хирургические методы лечения заболеваний глаз у детей)
- Функциональные методы исследования в офтальмологии

Заявки на обучение принимаются по тел./факсу (347) 272-33-61, по электронной почте: **obrotdel@yandex.ru**, по адресу: 450008, г. Уфа, ул. Пушкина, 90. Более подробная информация представлена на сайте Уфимского НИИ глазных болезней **www.ufaeyeinstitute.ru** в разделе «Образование». Лицензия на право ведения образовательной деятельности рег. № 2388 от 15.09.2016, выдана Федеральной службой по надзору в сфере образования и науки.

Профессор Л.Ш. Рамазанова (Астрахань), профессор В.В. Черных (Новосибирск), профессор В.В. Егоров (Хабаровск)

Е.Н. Суркова (Москва), профессор Н.Н. Пивоваров (Москва)

Проблемы нейропротекции: выбор препарата, необходимость воздействия на пораженные участки сетчатки, своевременность воздействия («терапевтическое окно»), зависимость от анатомо-функциональной сохранности, скорость поражения структур различна.

Специальных препаратов для лечения глаукомы не существует — препараты заимствуются из общей практики: неврологической, кардиологической и др. При применении этих препаратов в качестве нейропротекторных агентов при глаукоме возникает риск нежелательных явлений, в том числе в центральной нервной системе.

Нейропротекторная терапия подразделяется на прямую и непрямую. К непрямой относится снижение ВГД и улучшение гемодинамики. Под «снижением внутриглазного давления» понимается достижение индивидуальной нормы, минимизация суточных флуктуаций, комплаентность. Улучшение гемодинамики подразумевает повышение перфузионного давления, устранение ишемии, коррекцию региональной гемодинамики.

Выбор препаратов должен исходить из необходимости воздействовать как на снижение ВГД, так и на улучшение гемодинамики. Одним из таких препаратов является бримонидин. По результатам исследований, бримонидин оказывает влияние на выживаемость ганглиозных клеток сетчатки, способствует восстановлению ауторегуляции ретинального кровотока, сохранению полей зрения у пациентов с глаукомой низкого давления.

Прямая нейропротекция предполагает применение препаратов, способных повлиять на метаболические процессы, среди них — ингибиторы глутаматных рецепторов. Однако, как показывают многочисленные исследования, препараты не оказывают существенного терапевтического эффекта. Результаты исследований, проведенных в НИИГБ, показывают, что применение акатинол мемантина имело непродолжительный (2-3 месяца) положительный эффект у 32-40% пациентов со стойко нормализованным ВГД. Таким образом, такие препараты не могут быть рекомендованы к применению в широкой практике.

Холиномиметики центрального действия — наиболее эффективные препараты, улучшающие кровоснабжение зрительного нерва и сетчатки.

Блокаторы кальциевых каналов — препараты, предотвращающие приток кальция внутрь клетки. Преимуществом препаратов является отсутствие синдрома «обкрадывания».

Важным моментом в комплексном лечении глаукомы является использование антиоксидантов, однако не все препараты способны проникнуть внутрь клетки и митохондрии. Антиоксидантом, способным проникнуть внутрь клетки и в митохондрии, является визомитин.

Единственным препаратом, имеющим в показаниях к применению ретинопротекцию при глаукоме, является ретиналамин. Препарат улучшает метаболизм тканей глаза и нормализует функции клеточных мембран, улучшает внутриклеточный синтез белка, регулирует процессы перекисного окисления липидов, способствует оптимизации энергетических процессов. Проведенные исследования показали, что ретиналамин обладает выраженным нейропротекторным действием, способствующим выживанию ганглиозных клеток сетчатки.

Эффективность препарата была подтверждена компьютерной периметрией и электрофизиологическими исследованиями.

Лекцию памяти профессора В.В. Волкова «Концепция профессора В.В. Волкова о патогенезе глаукомы. Вклад кафедры офтальмологии ВМА в ее реализацию» прочла д.м.н. И.Л. Симакова (Санкт-Петербург).

Профессор В.В. Страхов (Ярославль) выступил с докладом «Ретинальный вектор в патогенезе первичной глаукомы». Ламинарный дизайн исследования структуры сетчатки, комплекса внутренних (IRL) и наружных (ORL) ее слоев при высоком разрешении показал, что комплекс внутренних ретинальных слоев сетчатки — это не только нейрональная цепь сетчатки, но и пространство, ограниченное торцами клеток Мюллера, формирующими внутреннюю и наружную пограничные мембраны. Это, по мнению автора, по существу является единственным визуальным признаком ретинальной нейроглии.

По данным литературы, достоверное и существенное уменьшение пространства между внутренней и наружной мембранами сетчатки (IRL) у пациентов с глаукомой может указывать на структурное повреждение виментинового цитоскелета клеток Мюллера, которое было обнаружено при экспериментальной глаукоме у животных, что, с точки зрения профессора В.В. Страхова, означает диагностическое вторжение в нейроглию сетчатки.

Таким образом, в патогенезе ПОУГ наряду с поражением ДЗН присутствует полномасштабный ретинальный вектор; главной мишенью глаукомы являются ганглиозные клетки сетчатки; триггером заболевания можно считать повышенное индивидуальное ВГД; повреждаются обе ретинальные системы: нейрональная и глиальная: гемодинамическая дисциркуляция, по мнению докладчика, вторична; вероятно, имеются две фазы течения заболевания: «нормотензивная» и «гипертензивная».

О.В. Ермакова (Новосибирск) от группы авторов представила доклад «Нарушения цитокиновой регуляции в механизмах развития первичной открытоугольной глаукомы». Цель работы заключалась в выявлении и исследовании проявления местного воспалительного процесса в органе зрения человека при первичной открытоугольной глаукоме.

Проведенные исследования показали, что для ПОУГ характерно наличие местного хронического асептического воспалительного процесса в органе зрения, о чем свидетельствуют высокие концентрации во внутриглазной жидкости цитокинов, обладающих провоспалительной активностью.

Исследование свидетельствует о возможности использования слезной жидкости для неинвазивной оценки изменения содержания цитокинов при офтальмологических заболеваниях, что подтверждается статистически значимым повышением в слезной и внутриглазной жидкостях пациентов с ПОУГ концентраций ИЛ-6, ИЛ-8 и ИЛ-17.

Для ПОУГ характерна взаимосвязь воспалительного, фибротического процессов и активации иммунного реагирования, что подтверждается наличием статистически значимых корреляционных взаимосвязей между концентрациями цитокинов и факторов роста, участвующих в их развитии.

«Цилиохориоидальная отслойка (ЦХО) у пациентов с глаукомой» — тема доклада, сделанного от группы авторов Н.Ю. Горбуновой (Чебоксары). ЦХО — одно из серьезных осложнений, возникающих чаще всего после антиглаукомных операций, являются закономерным следствием фистулизирующих операций.

Причины возникновения ЦХО: высокий градиент перепада ВГД до и после гипотензивных операций; избыточная наружная фильтрация внутриглазной жидкости вследствие фистулизации или плохой герметизации ран; тракционные и деформирующие склеру факторы; развитие деструктивных и воспалительных процессов; нарушение микроциркуляции; сопутствующие общие заболевания (сердечно-сосудистая патология, сахарный диабет и другие эндокринные нарушения).

Патофизиологические механизмы ЦХО: нарушения гидро- и гемодинамики; сдвиг иридохрусталиковой диафрагмы с изменением объемов внутриглазных камер; тракционное воздействие на сосудистую оболочку глаза; расширение и образование отрицательного давления в супрахориоидальном пространстве; транссудация плазмы крови в супрахориоидальное пространство; влияние лизосомальных ферментов и иммунологического статуса, активация свободнорадикального окисления.

Осложнения ЦХО: гипотоническая макулопатия; сосудистые нарушения; дистрофия роговицы; катаракта; вторичная глаукома в результате образования гониосинехий; вялотекущий увеит со стойкой гипотонией.

Цель работы — на примере клинических случаев пациентов со спонтанной ЦХО продемонстрировать необходимость разработки алгоритма подготовки и послеоперационного ведения пациентов с закрытоугольной глаукомой при наличии сопутствующих соматических заболеваний.

Продемонстрированные автором клинические случаи показали, что пациентам с закрытоугольной глаукомой с высокими цифрами ВГД с целью профилактики ЦХО в план подготовки к оперативному вмешательству необходимо включать не только гипотензивные, но и противовоспалительные препараты.

При выборе хирургического вмешательства при закрытоугольной глаукоме изначально должны быть рассмотрены менее травматичные, микроинвазивные и патогенетически обоснованные методики: факоэмульсификация катаракты с реконструкцией угла передней камеры и микроинвазивная непроникающая глубокая склерэктомия с предварительной периферической лазерной иридэктомией.

М.Х. Хубецова (Москва) от группы авторов выступила с докладом «Нейротрофические факторы: инновационный подход к лечению глаукомной оптической нейропатии». Глаукома относится к нейродегенеративным заболеваниям, для которых характерна прогрессирующая гибель ганглиозных клеток сетчатки путем апоптоза. При этом на пути, приводящим к апоптозу, имеются контрольные точки, в которых возможен выбор между реализацией программированной гибели клетки и ее выживанием. После контрольных точек развитие апоптоза становится необратимым. Среди модуляторов апоптоза автор выделила нейротрофические факторы. Высокий уровень трофических факторов обеспечивает регресс невралгического дефицита, даже при сохранении морфологического дефекта его вызвавшего. Следовательно, модуляция апоптоза возможна путем применения препаратов с выраженными нейротрофическими свойствами.

Однако в настоящее время вопрос безопасной и длительной доставки нейротрофина остается труднопреодолимым препятствием, т.к. непосредственная его доставка в область повреждения оказывает кратковременный эффект ввиду его быстрого расщепления внеклеточными протеазами, концентрация которых возрастает вследствие дегенерации ганглиозных клеток сетчатки.

Капельная система доставки характеризуется противоречивыми результатами, обусловленными необходимостью длительных, многократных инстилляций, и зависит от компланентности пациента.

Цель работы заключалась в разработке и экспериментальном обосновании технологии получения клеточных сфероидов мультипотентных мезенхимальных стромальных клеток (ММСК) лимба, способных секретировать фактор роста нервов и нейротрофический фактор головного мозга.

В результате проведенных исследований было показано, что полученная при культивировании фрагментов лимба 2D-культура ММСК имела характерную веретеновидную форму и сохраняла высокий пролиферативный потенциал. Иммунофенотипический анализ экспрессии поверхностных маркеров показал, что культура клеток экспрессировала характерные для ММСК маркеры и не экспрессировала маркеры гомеопатического и лимфоцитарного ряда.

При исследовании динамики образования сфероидов выяснилось, что уже в первые часы клетки объединялись в плотные округлые агрегаты, которые к концу 7-х суток формировали плотные сфероиды с гладким поверхностным слоем, и при дальнейшем культивировании сфероиды оставались неизменными, что свидетельствовало об окончании процесса сфероидообразования.

При анализе содержания нейротрофических факторов в инкубационной среде было выявлено, что уровень секреции NGF и BDNF оставался стабильным на протяжении всего периода наблюдения и составлял в среднем 12 000 пг/мл и 500 пг/мл соответственно.

При изучении иммунофенотипических характеристик сфероидов из ММСК было выявлено постепенное усиление характерного мезенхимального маркера виментина, а также в процессе культивирования было отмечено накопление компонентов внеклеточного матрикса, а именно: коллагена I типа, а также коллагенов V, VI типов. Это свидетельствует о формировании искусственной ниши стволовых клеток, необходимой для полноценного функционирования клеток и сохранения их морфологии.

Таким образом, 3D-клеточная культура мультипотентных мезенхимальных стромальных клеток лимба кадаверных глаз человека способна спонтанно секретировать BDNF и NGF на протяжении как минимум 21 суток.

3D-культивирование мультипотентных мезенхимальных стромальных клеток лимба способствует формированию тканевой ниши с накоплением экспрессии маркеров внеклеточного матрикса из коллагена I, V и VI типов.

3D-сфероиды из мультипотентных мезенхимальных стромальных клеток лимба являются оптимальной моделью создания сфероидов и могут быть использованы для безопасной и длительной нейропротекции в лечении глаукомной оптической нейропатии.

Профессор Т.Н. Юрьева (Иркутск) в своем докладе остановилась на ошибках диагностики и мониторинга глаукомы. Общий глаукомный синдром: повышенное ВГД (основной фактор повреждения зрительного нерва); глаукоматозная оптическая нейропатия (ГОН); характерные изменения функций — типичная патология в парацентральном и периферическом поле зрения.

В настоящее время не существует априорного способа определить давление, ниже которого повреждение зрительного нерва будет предотвращено у любого конкретного пациента. Первоначальное целевое давление представляет собой оценку и средство для достижения конечной цели защиты зрительного нерва.

Многочисленные исследования показали, что у пациентов с постоянным давлением ниже 18 мм рт.ст в сочетании со средним ВГД 12 мм рт. ст. практически не было прогрессирования глаукомы в течение 14-летнего периода.

Однако тонометрия не может служить основным критерием, позволяющим диагностировать и определять уровень ВГД.

Способность обнаруживать прогрессию с помощью периметрии в сравнении с ОКТ зависит от стадии заболевания. На ранней стадии более информативны структурные изменения, выявленные по ОКТ; при продвинутой стадии более высока вероятность выявления прогрессирования заболевания по данным САП.

Приоритетным методом диагностики глаукомы, по информативности опережающим тонометрию и периметрию, становится ОКТ. Однако главным заблуждением является утверждение, что ОКТ является единственным и неоспоримым методом диагностики и мониторинга глаукомного процесса.

ОКТ-маркеры развития и прогрессирования глаукомы: толщина слоя нервных волокон перипапиллярной сетчатки; толщина ганглиозного ретинального комплекса; ширина нейроретинального пояска.

Современные томографы позволяют не только выявлять структурные изменения СНВС, но и определять скорость прогрессирования нейродегенеративного процесса. Скорость уменьшения толщины СНВС в норме не должна превышать 0,52 мкм/год.

Ключевым звеном в патогенезе глаукомы является дегенерация ганглиозных клеток сетчатки: потеря синапсов и дендритов; уменьшение толщины и гибель аксонов; сморщивание и потеря клеточной сомы; истончение внутренних слоев сетчатки, особенно в нижней части макулярной области, является важным критерием прогрессирования ПОУГ.

Оценивая прогрессирование глаукомы, необходимо знать, что потеря ганглиозных клеток, связанная с возрастом, не должна превышать 0,25 мкм/год.

При оценке прогрессирования глаукомы наиболее достоверным является показатель средней толщины и толщины СНВС в нижнем и верхнем квадрантах. В случаях значительного отклонения размеров ДЗН от среднестатистической нормы оценка толщины СНВС сомнительна.

Даже при развитой стадии глаукомы доля ложноположительных и ложноотрицательных результатов исследования достигает 5%.

Факторами, определяющими ложноположительную диагностику в 22,8% случаев, является малый диск и косой врез ДЗН.

Фактором, определяющим ложноотрицательную диагностику в 15,2% случаев, является крупный диск.

Необходимо также помнить, что сосуды, попадающие в зону сканирования, увеличивают ширину нейроретинального ободка на 10%, площадь ободка в этом сегменте — на 21%.

Необходимо также помнить, что уровень сигнала часто определяет качество и характер получаемых изображений.

Профессор Т.Н. Юрьева обратила внимание, что неоднозначность трактовки полученных результатов диктует необходимость поиска новых критериев, позволяющих с уверенностью диагностировать начальную стадию глаукомы и/или обнаруживать минимальное прогрессирование заболевания.

Дополнительными критериями ОКТ-диагностики глаукомы являются: оценка зоны перипапиллярной атрофии (гамма-бета-зоны); изменения сосудов круга Циннаи-Галера; оценка толщины преламинарной и ламинарной части зрительного нерва; поиск аномалий строения зрительного нерва.

Важным критерием диагностики и прогрессирования глаукомного процесса является исследование решетчатой мембраны.

Современные тенденции в диагностике и мониторинге глаукомы — использование нового программного обеспечения, которое позволяет повысить точность диагностики и оценить тренд (стабилизация/дестабилизация/скорость прогрессирования) морфологических и периметрических изменений.

Ежеквартальное обследование пациентов с условно компенсированным уровнем ВГД с использованием статической периметрии и ОКТ в первые два года после установки диагноза ОУГ позволяет скорректировать медикаментозную терапию или своевременно назначить хирургическое лечение пациентов.

Подготовил ***Сергей Тумар***

Фото Сергея Тумара

ООО «ВАЛЕАНТ»,
Россия, 115162, Москва, ул. Шаболовка, д.31, стр. 5.
Тел./факс: +7 495 510 28 79,
www.valeant.com
BAUSCH+LOMB



Дорогой добра

Профессору Е.Г. Лазареву и его коллегам — земским врачам Тульской губернии, посвящается

Виталий Николаевич Архангельский

Алексей Алексеевич Гастев

Григорий Григорьевич Забелин


Владимир Иванович Металлов

Ольга Евсюкова

Продолжение, начало см. в «Поле зрения» № 2, 3, 2019 г.

Жюль Гонен и Е.Г. Лазарев

Жюль Гонен (1870-1935) — знаменитый швейцарский офтальмолог, «отец хирургии отслойки сетчатки», родился в Лозанне. Там же с отличием окончил университет, но со специальностью определиться не смог. Только работая в институте патологии и посетив крупнейшие больницы разных стран Европы, он избрал своей специальностью офтальмологию.

С 1896 г. он работал в Лозаннской глазной больнице под руководством Марка Дюфура, кстати, друга нашего соотечественника Гавриила Рюмина (1841-1871), пожертвовавшего полтора миллиона франков на строительство нового здания Лозаннского университета. Жюль Гонен занимался вопросами патогенеза и лечения отслойки сетчатки и уже в 1902 г. написал на эту тему статью во Французскую энциклопедию, а в 1904 г. на Международном конгрессе в Люцерне сделал доклад о роли стекловидного тела в развитии травматической отслойки сетчатки.

В 1908 г. Ж. Гонен становится соучредителем Швейцарского офтальмологического общества и его первым президентом. В 1918 г. он избирается директором глазной клиники в Лозанне, через два года назначается на должность профессора Лозаннского университета. К 1913 г. Гонен приходит к мысли о главенствующей роли разрыва сетчатки в развитии отслойки и предлагает метод блокирования разрыва. Для этого он создает метод игнипунктуры: каутеризацию (прижигание) сетчатки через склеру нагретым до высокой температуры тонким инструментом — пакеленом. Такой подход долго отвергался офтальмологическим сообществом, несмотря на значительное количество успешных исходов лечения. Однако в 1929 г. на Международном офтальмологическом конгрессе в Амстердаме его метод все же получил заслуженное признание.

Целый ряд зарубежных авторов приводил также весьма благоприятные результаты операций «по Гонену» — в пределах 30-40%. Но в Советском Союзе, по словам Е.Г. Лазарева, к этой операции отнеслись «…более сдержанно, чем в других странах, и более сдержанно, чем следует». Вопрос о том, кто был первым отечественным офтальмологом, сделавшим операцию по методу Гонена, остается открытым. Так, М.Е. Розенблюм и П.Е. Тихомиров утверждают, что первым был М.И. Авербах. Он успешно выполнил эту операцию в 1929 г. сразу после возвращения с Амстердамского конгресса. Однако уже в 1927 г. по методу Гонена начинает оперировать Е.Г. Лазарев. В 1927-1933 гг. он выполнил 11 операций и в 5 случаях достиг полного и длительного прилегания сетчатки. По данным М.И. Авербаха, в глазной больнице им. Гельмгольца в 1931-1933 гг. операция по методу Гонена была произведена у 35 больных, а полное прилегание достигнуто у 14, т.е. в 40% случаев! В Одесской глазной клинике в это же время было прооперировано 20 человек, и у 5 получили полное излечение. Пожалуй, этим и исчерпывается число операций и перечень хирургов, оперировавших в нашей стране «по Гонену». Нужно сказать, что сам Гонен возражал против названия операции его именем. По его мнению, этот способ должен называться операцией закрытия разрыва при отслойке сетчатки.

Так почему же эта операция не получила должного распространения в Советском Союзе? Возможно, из-за излишне критичного отношения к этому вмешательству? Е.Г. Лазарев писал, что когда Гонен «на 2-3 сек. вводит в рану свой коленчатый термокаутер, то он прижигает несомненно склеру и сосудистую оболочку; затем он должен попасть в отверстие разрыва сетчатки и обжечь края отверстия… Попадает ли всегда Гонен кончиком термокаутера в отверстие разрыва, а если попадает, то прижигает ли он края этого отверстия?.. Прижигающее действие наконечника при условии нахождения отслоенной сетчатки в очень влажной среде сомнительно». Австрийский офтальмолог К.Д. Линднер (1883-1961) нередко наблюдал возобновление отслоения сетчатки вследствие того, что поблизости от места прижигания появлялись новые разрывы. Кроме того, в ряде случаев он обнаруживал сморщивание и укорочение сетчатки вблизи от места прижигания и кровоизлияния в стекловидное тело. Возможно, имела значение и компания, развернутая в Советском Союзе против самого Ж. Гонена, который «отказал во врачебной помощи советским гражданам». Об этом были сообщения в журнале «Врачебное дело» за 1930 г. и в № 252 «Рабочей газеты» за 1931 г. А в VIII томе журнала «Архив офтальмологии» за 1931-1932 гг. было помещено сообщение о решении правления Московского общества глазных врачей. В нем, в частности, говорилось, что «Слава Гонена-ученого никогда не смоет и не искупит позорного бесславия Гонена-врача, из классовой ненависти отказавшего слепому в попытке возвратить зрение».

Ученики профессора Е.Г. Лазарева

Е.Г. Лазарев воспитал целую плеяду врачей-офтальмологов, многие из которых работали в Туле и Тульской области. Ближайший помощник Ефрема Григорьевича — заслуженный врач РСФСР М.Д. Петров.

Михаил Дмитриевич много лет руководил глазным отделением Тульской Областной больницы. В Областной больнице также работала ученица Е.Г. Лазарева — О.Н. Поспелова, которая после М.Д. Петрова возглавила глазное отделение. Много лет глазным отделением больницы им. Семашко заведовал ученик Е.Г. Лазарева — заслуженный врач РСФСР С.С. Фиолетов. В Железнодорожной больнице г. Тулы работал Н.Н. Алексеев, который преподавал еще и в Тульском медицинском училище офтальмологию.

Последователем учения доктора Е.Г. Лазарева является уроженец Тульской губернии В.Н. Архангельский.

Виталий Николаевич Архангельский

Виталий Николаевич Архангельский — врач-офтальмолог, член-корреспондент Академии медицинских наук СССР, заслуженный деятель науки РСФСР, главный офтальмолог Министерства здравоохранения СССР, уроженец г. Крапивна Тульской губернии.

Научные исследования профессора В.Н. Архангельского посвящены изучению морфологической сущности патологических процессов в глазу, что позволило ученому позже выпустить атлас «Морфологические основы офтальмоскопической диагностики». Удостоен премии им. М.И. Авербаха.

Профессор В.Н. Архангельский опубликовал 15 научных работ, его учениками подготовлены и защищены 4 кандидатские диссертации.

В.Н. Архангельский — автор учебника по глазным болезням для студентов (два выпуска), ответственный редактор многотомного руководства по глазным болезням для офтальмологов.

В 1953 г. профессор В.Н. Архангельский стал заведующим кафедрой глазных болезней 1-го Московского медицинского института им. И.М. Сеченова, которую возглавлял в течение 20 лет.

Был редактором журнала «Вестник офтальмологии», председателем Всесоюзного общества глазных врачей, главным редактором пятитомного руководства по офтальмологии. Многие его работы посвящены изучению глаукомы, изменению органа зрения при сифилисе, лейкемии, авитаминозах, гипертонической болезни.

Коллеги доктора Е.Г. Лазарева

Алексей Алексеевич Гастев

Врач-офтальмолог, доцент, кандидат медицинских наук.

А.А. Гастев родился в г. Ефремове Тульской губернии 4 октября 1885 года в семье священника Воскресенской церкви, затем протоиерея Троицкой соборной церкви Алексея Стефановича Гастева и его жены Елизаветы Федоровны, урожденной Говоровой.

В 1909 году окончил медицинский факультет Московского университета.

С 1909 по 1911 гг. работал в Тульской глазной больнице.

Ординатор глазной больницы Тульского губернского земства (1909-1911), врач-ассистент Николаевской детской больницы (1911-1916), старший врач 27-й пешей дружины Государственного ополчения, преподаватель Государственного института усовершенствования врачей (1915-1926), доктор медицины, доцент, заместитель заведующего кафедрой офтальмологии, декан хирургического факультета (1938-1945) 2-го Ленинградского медицинского института при Центральной городской клинической больнице им. И.И. Мечникова.

С 1938 по 1945 гг. занимал должность декана хирургического факультета, созданного приказом Наркомздрава № 95 от 19 октября 1936 года.

Во время Великой Отечественной войны доцент А.А. Гастев читал лекции на кафедре 2-го Ленинградского медицинского института. Он был единственным в Ленинграде офтальмологом, проводившем дакриоцисториностомию. Первым с 1938 года выполнял интракапсулярную экстракцию катаракты пинцетом и внедрил ретробульбарную анестезию новокаином.

Автор 44 печатных и редактор 80 научных работ, среди которых: «Заболевания слезных органов», «Повреждения глаза».

Мастерски владел методикой биомикроскопии, выпустил пособие «Методика микроскопии живого глаза» (1958 год).

Похоронен в Санкт-Петербурге на Охтинском кладбище.

М.Д. Петров (стоит первый слева, его жена Анна Сабурова стоит третья слева). Из семейного архива В.М. Марковой

Уездная земская больница г. Венева (фото предоставлено Денисом Махелем)

Дом, где проводились курсы сестер милосердия Красного Креста

Выпуск курсов 1910 г. В верхнем ряду вторая справа — жена Г.Г. Забелина Валентина Константиновна Бурыкина

Григорий Григорьевич Забелин


8	**ЗАБЬЛИНА**, Валентина Константиновна. Записная.	Обслуживать лазарет для раненых при обществ. сест. милосердія съ мая 15 г.
9	**ИВАНОВА**, Александра Георгіевна. Военнаго времени, № 33.	1 іюня 15 г., въ г. Кіевъ.
10	**ИВАНОВА**, Наталія Георгіевна. Военнаго времени, № 32.	1 іюня 15 г., въ г. Кіевъ.
11	**ЛЕБЕДЕВА**, Александра Николаевна. Штатная, № 80.	13 дек. 14 г., въ г. Варшаву, 309 з. пехот. полк. госп.
12	**ЛУКИНА**, Зинаида Александровна. Записная, № 25.	8 авг. 14 г., въ г. Брянскъ. . . . . 14 г. вакр. въ общину. . . . . 14 г., въ г. Днѣпръ, 72 з. пех. зап. госп.
13	**МАЗУРИНА**, Варвара Михайловна. Военнаго времени, № 34.	1 іюня 15 г., въ г. Кіевъ.
14	**МИЛАКОВА**, Марія Павловна. Военнаго времени, № 35.	1 іюня 15 г., въ г. Кіевъ.
15	**ПОНОМАРЕВА**, Александра Васильевна. Военнаго времени, № 29.	1 іюня 15 г., въ г. Кіевъ.
16	**ПРОТОПОПОВА**, Марія Евгеніевна. Записная, № 79.	13 дек. 14 г., въ г. Варшаву, 309 з. пехот. полк. госп.

Участие епифанских сестер милосердия в Великой войне 1914 г.


Фото и документы из фондов музея-заповедника «Куликово Поле» предоставлены С.В. Кусакиным

Михаил Дмитриевич Петров

Родился М.Д. Петров в 1876 г. в семье крестьянина Ефремовского уезда.

После окончания в 1901 году медицинского факультета Московского университета работал в земской больнице в с. Архангельское Ефремовского уезда (ныне Каменский район Тульской области).

Работал земским врачом в Туле. Участвовал в глазных отрядах губернии. В Веневской земской больнице познакомился с Анной Сергеевной Сабуровой, которая впоследствии стала его женой. В 50-х годах работал в Областной больнице г. Тулы, заслуженный врач РСФСР. Скончался в Туле 4 октября 1957 г.

Григорий Григорьевич Забелин

Григорий Григорьевич Забелин родился 29 декабря 1874 года. В 1897 году с отличием окончил медицинский факультет Московского университета. 22 апреля 1898 года Епифанская уездная земская управа направила на имя Забелина письмо о приглашении на работу. Летом того же года Г.Г. Забелин прибыл в Епифань.

В январе 1904 года Япония вероломно, без объявления войны, напала на Россию, началась Русско-японская война. В апреле врач Забелин в качестве младшего ординатора был мобилизован и отправлен в действующий пехотный полк для работы в госпитале. Приходилось работать днем и ночью, спасая жизни русских солдат и офицеров. Был награжден двумя орденами Святого Станислава, орденом Святой Анны.

В ноябре 1905 года получил ранение — была повреждена кисть правой руки. В декабре того же года вернулся в Епифань. Вскоре Григория Григорьевича назначили главным врачом Епифанской уездной больницы, а затем избрали в состав уездной земской управы.

В 1912 году главный врач уездной больницы Забелин обвенчался с бывшей курсисткой Валентиной Константиновной Бурыкиной.

Григорий Григорьевич был талантливым хирургом. В условиях небольшого уездного городка он делал чудодейственные операции по трепанации черепа.

В 1915 году распоряжением Главного попечителя Московского учебного округа Забелин был назначен на должность штатного врача и преподавателя анатомии и гигиены Епифанской учительской семинарии.

После Великой Октябрьской социалистической революции Г.Г. Забелин без колебаний принял новую власть и продолжал служить трудовому народу. Человек доброй души, он оказывал помощь всем, кто в этом нуждался, независимо от рода и звания. Семья главного врача уездной больницы до самой его смерти жила в казенном доме. Забелин умер, когда ему не было и сорока пяти лет. Проводить в последний путь своего врача собрался весь город.

Похоронен Г.Г. Забелин на Епифанском кладбище. Епифанцы бережно хранят память об этом человеке, передавая ее из поколения в поколение.

В 1908 году в Епифани были открыты курсы сестер Милосердия Общины Красного Креста. Для обучения привлекались в основном представительницы бедных сословий, девочки из приютов. Эти курсы открылись при содействии главного врача Епифанской уездной больницы Григория Григорьевича Забелина.

Вера Евгеньевна Аронова

В 1893 году в село Гранки приехала врач Вера Евгеньевна Аронова, проработавшая в Гранковской больнице более тридцати лет. Она окончила курс медицинских наук в 1886 году и до 1892 года трудилась земским врачом в селе Поповка Алексинского уезда Тульской губернии. В 1892 году Аронова переехала в Санкт-Петербург. Уже в следующем году она вернулась работать в Тульскую губернию, в село Гранки. В период с 26 апреля по 4 мая 1899 года В.Е. Аронова принимала участие в съезде врачей в городе Казань, устроенном в память о докторе Пирогове.

В книге «Мои воспоминания», князь М.В. Голицын так описывал состояние здравоохранения в Епифанском уезде в начале XX века: «В уезде, кроме городской, было три больницы — в Суханове <…>; затем была больница в Клекотках <…>, а третья была в Гранках, где бессменно, и до и после меня, врачом была почтенная В.Е. Аронова».

В 1902 году Епифанское земство в селе Гранки открыло ясли, рассчитанные на 50 детей. Они размещались в здании школы. Заведовать яслями назначили врача Гранковской больницы Веру Евгеньевну Аронову. На время летних полевых работ в яслях предоставлялось бесплатное дневное пребывание и содержание крестьянским детям обоего пола.

После Февральской революции 1917 года крестьяне Гранковской волости Епифанского уезда, составлявшей более 8 тыс. человек на основе всеобщего, равного, прямого голосования избрали председателем волостного исполнительного комитета женщину-врача Веру Евгеньевну Аронову, работавшую в уезде на ниве народного здравоохранения более 24 лет.

Затем выборщики от уезда в количестве 500 человек избрали В.Е. Аронову в члены уездного исполнительного комитета, а исполнительный комитет в свою очередь назначил ее членом-контролером уездной земской управы.

В январе 1918 года Епифанский уездный Совет ликвидировал уездное и волостные земские органы самоуправления Временного правительства, власть перешла в руки большевиков.

В августе 1924 года на территории Епифанского уезда образовалось пять районов, в их числе и Карачевский (ныне Кимовский район) с центром в селе Карачево. В доме бывших помещиков Ладыженских с прилегающими к нему флигелями стало жить районное начальство. В ноябре 1926 года Карачевский район переименовали в Михайловский, его центром стал поселок Михайловка при станции Епифань. Усадьбу Ладыженских передали под больницу. В 1927 году в этих зданиях открыли Карачевскую районную больницу, затем построили помещение под родильный дом в поселке Михайловка. В больнице имелось 20 коек. Первым врачом в районную больницу назначили Веру Евгеньевну Аронову, переведенную сюда из Гранок. В 1932 году в Карачевскую больницу приехала молодой врач Августа Николаевна Воробьева, которая сменила Аронову. Вера Евгеньевна перешла работать в роддом. В 1940-х годах она доживала свои дни в общежитии при больнице села Гранки.

(Информация предоставлена методистом Кимовского историко-краеведческого музея им. В.А. Юдина Владимиром Сергеевичем Ермолаевым)

Владимир Иванович Металлов

В.И. Металлов — земский врач, заведующий земской больницей в г. Белеве Тульской губернии. Уроженец г. Чембар Пензенской губернии, отец и брат служили в полиции. Позднее за годы работы врачом В.И. Металлов дослужился до чина коллежского советника, умер в 1930 г.

Семья земского врача В.И. Металлова, 1891-1892 гг., село Лужное Одоевского уезда Тульской губернии. Стоят — прислуга; сидят — Владимир Иванович Металлов и его жена Калерия Станиславовна Томашевич, дети: Борис, Анна, Виктор

К вопросу о хирургическом лечении птеригиума II и III степеней

И.А. Филатова, Ю.П. Кондратьева

ФГБУ «МНИИ глазных болезней им. Гельмгольца» Минздрава РФ, г. Москва

Актуальность

Частота дистрофических патологий глаза занимает второе место после воспалительных заболеваний органа зрения. Одним из значимых видов дистрофических заболеваний переднего отдела глазного яблока является птеригиум.

Термин «птеригиум» происходит от латинского слова «pterygion — pterygos» и переводится как «крыло». Частота заболевания в популяции населения варьирует от 5 до 25%.

Различают головку, шейку и тело птеригиума. Пять степеней роста: 1) начальная, когда птеригиум у лимба; 2) головка находится на середине между лимбом и краем умеренно расширенного зрачка; 3) головка находится у края зрачка; 4) головка достигает центра роговицы; 5) головка заходит за центр роговицы и может достигать уровня противоположного края зрачка.

Этиопатогенез птеригиума до сих пор до конца не изучен, однако доказано, что важную роль играют такие факторы, как: воздействие ультрафиолетового излучения, предшествующие заболевания — синдром «сухого глаза» и пингвекула, а также нарушение кровообращения медиальной прямой мышцы глаза.

Ряд авторов в патогенезе птеригиума рассматривают роль нарушения окислительно-восстановительных процессов, активацию различных цитокинов и факторов роста. Доказана роль цитологических критериев в зависимости от степени активности заболевания — птеригиум с прогрессированием и без прогрессирования. Фактор роста эндотелия сосудов (VEGF) был обнаружен в повышенных количествах в эпителии птеригиума при сравнительной оценке с нормальной тканью конъюнктивы. При помощи полимеразной цепной реакции (ПЦР) с обратной транскриптазой было также подтверждено участие VEGF в рецидивах птеригиума.

В зарубежной и отечественной литературе описаны различные виды хирургического лечения птеригиума в зависимости от степени и его прогрессирования. Это удаление «крыловидной плевы»; создание искусственного барьера (применение различных трансплантатов — роговицы, слизистой губы, аллотрансплантатов); применение адъювантов (интраоперационное и постоперационное лечение): антиметаболитов, стероидов, ингибиторов VEGF; послеоперационное бета-облучение; лечение с помощью эксимерного лазера; а также комбинированное лечение. Доказано, что рецидивы птеригиума после того или иного хирургического лечения чаще всего встречаются в сроки до 6 месяцев после операции.

По мнению ряда авторов, при первичных птеригиумах I–II степени и при отсутствии у пациента тяжелых системных заболеваний может применяться хирургическое лечение по методике Мак-Рейнольдса. В то же время при системных заболеваниях должна использоваться лимбальная ауто- или аллотрансплантация. Однако вопрос о выборе метода хирургического лечения птеригиума до сих пор остается дискутабельным.

Цель: изучить особенности заживления и результаты после удаления птеригиума II и III степеней.

Материал и методы

Обследовано 14 пациентов (14 глаз) с птеригиумом II и III степеней, из них у 4 пациентов была прогрессирующая форма птеригиума (оперированный 2-3 раза ранее). Возраст больных колебался от 38 лет до 65 и в среднем составил 51,5±4,2 года. Мужчин было 8, женщин — 6.

Всем пациентам были проведены стандартные офтальмологические исследования, включающие визометрию, статическую периметрию, биомикроскопию, тонометрию, прямую и обратную офтальмоскопию.

У всех пациентов был выявлен астигматизм: слабой степени диагностирован у 5 больных (5 глаз), средней степени — у 9 больных (9 глаз). Подвижность глазного яблока у 6 человек была ограничена по горизонтали, диплопия наблюдалась у 4 человек при отведении глаза кнаружи, в одном случае после 3-х операций в анамнезе имел место локальный симблефарон внутреннего свода.

Выделяли 3 степени васкуляризации роговицы: 1) васкуляризация скудная — сосуды сужены, запустевшие сосуды — 2 глаза; 2) васкуляризация умеренная — калибр сосудов шире, количество сосудов больше — 7 глаз; 3) васкуляризация выраженная — обильное количество сосудов, сосуды все расширены — 5 глаз.

Глаза с птеригиумом II степени (7 человек) были прооперированы по методике Мак-Рейнольдса (после отсепаровки птеригиума от роговицы на головку птеригиума накладывают П-образный шов, затем головку подворачивают в образованный конъюнктивальный карман, тем самым край лоскута прилегает к обнаженному лимбу, при этом не покрывая роговицу и не оставляя обнаженной широкую полосу склеры). Глаза с птеригиумом III степени (7 человек) были прооперированы с пересадкой свободного лоскута (собственной конъюнктивы с верхнего свода).

Пациентам с пересадкой конъюнктивы с верхнего свода накладывали тугую бинтовую повязку на 3 дня. Уровень внутриглазного давления на протяжении всего периода оставался стабильно нормальным. Снятие швов с конъюнктивы выполняли на 14-е сутки после операции.

Срок наблюдения составил 6 месяцев после операции.

Результаты и обсуждение

При динамическом наблюдении особое внимание уделяли состоянию роговицы, собственной конъюнктиве, пересаженному лоскуту конъюнктивы и обнаженному участку склеры.

Послеоперационный период во всех случаях протекал без осложнений. При пересадке свободного лоскута конъюнктивы гиперемия и отек сохранялись до 3-х недель. В области лимба наблюдали эпителизацию роговицы на 3-4 сутки после операции, полную эпителизацию роговицы — на 7 сутки.

В случае местной пластики в области смещенной головки в нижнем своде наблюдали усиление сосудистого рисунка. Свободные лоскуты конъюнктивы прилегли без сокращения и через 6 месяцев границы лоскута практически не визуализировались.

В ходе исследования в послеоперационном периоде до 6 месяцев ни у одного пациента ограничения подвижности и диплопии выявлено не было, астигматизм после операции был выявлен только в одном случае (по методике Мак-Рейнольдса).

Однако у 1 пациента (1 глаз) с птеригиумом II степени после операции (по методике Мак-Рейнольдса) через 2 месяца был выявлен рецидив заболевания. У всех пациентов с птеригиумом III степени после операции с пересадкой свободного лоскута рецидивов выявлено не было.

Важно то, что покрытие склеры в зоне лимба осуществляется собственной конъюнктивой, не обладающей антигенными свойствами, что, на наш взгляд, улучшает процессы эпителизации роговицы и конъюнктивы.

Во всех случаях после операции достигнуты высокие функциональные и косметические результаты.

Заключение

Рецидивирующий птеригиум III степени требует применения своевременного и адекватного хирургического лечения с учетом профилактики рецидивов в отдаленном периоде, позволяет добиться хорошего функционального эффекта.

Сборник научных трудов «XI Российский общенациональный офтальмологический форум – 2018»

Взаимосвязь анатомо-структурного и функционального состояния сетчатки у пациентов с ретинопатией недоношенных

Л.В. Коголева

ФГБУ «МНИИ глазных болезней им. Гельмгольца» Минздрава РФ, г. Москва

Цель: определить зависимость зрительных функций от анатомического состояния сетчатки у пациентов с благоприятными исходами ретинопатии недоношенных (РН).

Материал и методы

Изучены структурно-анатомическое и функциональное состояния центральных отделов сетчатки у 78 пациентов (129 глаз) в возрасте от 7 до 17 лет с благоприятными исходами РН без грубых деформаций, складок и отслойки сетчатки в центральной зоне (I-III степень рубцовой РН), без сопутствующей патологии проводящих путей и высших отделов зрительного анализатора.

Все обследованные дети родились от преждевременных родов на сроке 24-34 недели гестации с массой тела при рождении от 750 до 2100 г, из них с экстремально низкой массой тела при рождении (ЭНМТ) менее 1000 г и сроком гестации 24-27 недель — 19 пациентов (28 глаз).

В зависимости от остроты зрения выделены 3 клинические подгруппы: 1-я — острота зрения 0,7-1,0 (34 глаза); 2-я — 0,4-0,6 (57 глаз); 3-я — 0,1-0,3 (38 глаз).

В каждой исследуемой группе преобладала миопическая рефракция, показатели рефракции и величина переднезадней оси (ПЗО) глаза в группах были сопоставимы.

Кроме стандартного офтальмологического обследования, всем пациентам проводилось исследование глазного дна на ретинальной педиатрической камере (RetCam II и Shattle, «Clarity», США), оптическая когерентная томография (ОКТ) на SD-Spectralis OCT («Heidelberg Engineering», Германия) и регистрация различных видов электроретинограммы (ЭРГ) — смешанной, ритмической (РЭРГ), макулярной на красный стимул (МЭРГ), мультифокальной (мфЭРГ) — на электроретинографе МБН-6, Россия, и фирмы «Roland Consult», Германия.

Результаты

Анализ клинических проявлений РН в исследуемых подгруппах показал, что в 1-й и 2-й подгруппах преобладали изменения II степени РН, в 1-й подгруппе с высокой остротой зрения на 7 глазах мы не выявили остаточных изменений после перенесенной РН, в то время как в 3-й подгруппе таких глаз не было, напротив, преобладали начальные тракционные изменения заднего полюса, характерные для III степени рубцовой РН (56,2%).

По данным офтальмоскопии и исследования на RetCam нормальная макула визуализировалась в большинстве случаев в 1-й подгруппе на глазах с высокой остротой зрения (23 из 34 глаз, 67,7%), во 2-й подгруппе — на 11 (19,3%) глазах, а в 3-й — лишь на 3 (7,9%) глазах. В 3-й группе с остротой зрения <0,4 превалировало наличие патологических изменений в макуле (90,7%), среди которых преобладала тракционная деформация и эктопия макулы (24 из 38 глаз, 63,2%).

Для более детального обследования структурного состояния макулы проведена ОКТ. При анализе результатов ОКТ оценивалась толщина сетчатки в фовеа (ФТС), толщина нейроэпителия в височной (Т2) и носовой (Т1) парафовеолярной зонах, макулярный объем (МО), сохранность фовеолярной депрессии, состояние слоев нейроэпителия.

Результаты морфометрических исследований макулы по данным ОКТ в разных исследуемых группах представлены в *табл. 1*.

Таблица 1. **Средние морфометрические показатели сетчатки**

Показатели	1-я группа	2-я группа	3-я группа
ФТС (мкм)	206,2±19,4*	241±28,2*	191,5±20,17*
Т2 (мкм)	260,5±12,9	262,2±15,7	217,1±12,3
Т1 (мкм)	265,9±16,6	263,7±16,8	210,7±13,4
МО (мм^3)	6,61±0,36	6,99±1,03	6,07±0,67

Примечание: * — p<0,05.

Во всех группах отмечен широкий разброс показателей: толщина сетчатки в фовеа (ФТС) варьировала от 101 до 269 мкм. Как видно из таблицы, средние значения ФТС и толщина сетчатки в парафовеолярных зонах в 1 и 2-й группах были достоверно выше, чем в 3-й группе (p<0,05). В 3-й группе не было существенной разницы между показателями толщины сетчатки в фовеа и парафовеолярных зонах, в то время как в 1-й и 2-й группах толщина сетчатки в фовеа была значительно меньше, чем в парафовеолярных зонах, что подтверждает сохранность фовеолярной депрессии.

Макулярный объем (МО) в 1-й и 2-й группах также был больше, чем в 3-й группе, однако достоверно значимых различий не выявлено (p>0,05).

В 1-й группе с высокой остротой зрения в большинстве случаев (24 из 34, 70,6%) определялась сохранная фовеолярная депрессия, в 8 случаях контур ямки был сглажен, а в двух — фовеолярная депрессия отсутствовала, причем только на глазах детей с гестационным возрастом при рождении менее 27 нед. В этих случаях сохранялись внутренние слои нейроэпителия в фовеа, что свидетельствует о нарушении дифференцировки и созревания макулы.

Во 2-й группе сохранная фовеолярная депрессия выявлена только на 14 из 57 глаз, в остальных случаях (43 глаза, 75,4%) фовеолярная депрессия была сглажена или отсутствовала, причем как у детей со сроком гестации при рождении менее 27 нед. (14 из 15 глаз), так и у более «зрелых» детей (27 из 30 глаз). Нарушение фовеолярного контура сопровождалось не только сохранением внутренних слоев нейроэпителия в фовеа (6 глаз), но и изменениями структуры нейроэпителия: уменьшением толщины гипорефлективного слоя и/или тракционным смещением фовеолы, деструкцией слоев нейроэпителия (истончение слоя фоторецепторов, неравномерность пигментного эпителия), эпиретинальным фиброзом, атрофией хориокапиллярного слоя, причем часто эти симптомы сочетались между собой.

В 3-й группе только на 6 из 38 глаз определялась сформированная фовеолярная депрессия, в остальных случаях (84,2%) — фовеолярная депрессия была сглажена или не определялась, а также во всех случаях наблюдались патологические изменения как в структуре нейроэпителия, так и витреоретинального интерфейса.

Проведенные исследования разных видов ЭРГ выявили существенные различия функциональной активности сетчатки в трех группах *(табл. 2)*.

В 1-й и 2-й группах средние показатели общей и ритмической ЭРГ были в пределах возрастной нормы, хотя во 2-й группе средние показатели ЭРГ были снижены по сравнению с 1-й группой (p>0,05), что свидетельствует о начальных функциональных нарушениях в сетчатке, в том числе и в колбочковой системе. В группе 3 общая ЭРГ и РЭРГ были несколько снижены по сравнению с возрастной нормой и показателями в 1-й и 2-й группах.

В 1-й группе в большинстве случаев регистрировались нормальные показатели МЭРГ и мфЭРГ, только на 3 глазах регистрировалась субнормальная МЭРГ на красный стимул и была снижена плотность БЭА в 1 и 2 кольцах мфЭРГ, при этом на ОКТ выявлено тракционное смещение нейроэпителия в макуле.

Полученные результаты исследований во 2-й группе подтверждают факт более выраженных функциональных нарушений сетчатки в исследуемой группе. Снижение амплитуды а- и b-волн МЭРГ на красный стимул отмечено в 65% случаев, а изменения мфЭРГ выявлены в 78% случаях и были более выражены, чем в 1-й группе: снижались не только плотность БЭА сетчатки в 1 и 2 кольцах и амплитуда а- и b-волн мфЭРГ, но и удлинялась латентность преимущественно а-волны, что свидетельствует о нарушении функциональной активности нейронов сетчатки. Кроме того, при анализе топографического распределения БЭА на 16 глазах отмечалась децентрация пика БЭА, что коррелировало с изменениями, выявленными на ОКТ (тракционная эктопия макулы), и парафовеолярной центрацией.

Таблица 2. **Результаты общей ЭРГ, РЭРГ и МЭРГ в исследуемых группах (M±m)**

Группы	b-волна общей ЭРГ		РЭРГ	b-волна МЭРГ	
	амплитуда (мкв)	латентность (мс)	амплитуда (мкв)	амплитуда (мкв)	латентность (мс)
1-я	352,2±60,7	67,1±3,09	23,5±9,03	17,3±6,74	47,6±16,2
2-я	314,8±61,4	71,7±9,79	22,7±8,92	14,27±8,08	55,9±19,3
3-я	167,0±74,1	72,9±15,7	12,5±6,25	11,56±5,7	55,3±2,36

В 3-й группе во всех случаях регистрировалась субнормальная МЭРГ и патологическая мфЭРГ: плотность БЭА и амплитуда а- и b-волн в 1 и 2 кольцах была снижена, латентность удлинена. На 18 глазах обнаружены топографические изменения БЭА (смещение, снижение или отсутствие пика, точек фиксации). Выявленные результаты доказывают выраженное нарушение анатомо-функциональных показателей сетчатки, что определяет низкое зрение в данной группе.

Заключение

Таким образом, полученная зависимость остроты зрения от клинических, морфометрических и структурных изменений подтверждает ведущую роль остаточных структурных изменений после перенесенной РН в патогенезе нарушений зрительных функций.

Исходя из полученных нами данных, сглаженность или отсутствие фовеолярной депрессии при наличии внутренних слоев сетчатки в фовеа, отсутствии других клинических патологических признаков и нормальных показателях ЭРГ являются следствием нарушения дифференцировки и развития макулы при преждевременном рождении ребенка и могут быть расценены как благоприятный прогностический признак развития зрения.

Выявление на ОКТ патологических признаков (тракционное смещение и/или деструкция нейроэпителия в макуле) при сохранном и/или измененном фовеолярном контуре может свидетельствовать о возможном нарушении зрения, что подтверждается данными электрофизиологических исследований, причем нарушения зрения могут быть обусловлены как перенесенной РН, так и «недоразвитием» макулы вследствие недоношенности.

Сборник научных трудов «XI Российский общенациональный офтальмологический форум – 2018»

Сравнительная оценка периферической рефракции в разных средствах коррекции миопии

Е.П. Тарутта, Н.А. Тарасова, О.В. Проскурина, С.В. Милаш, Н.Ю. Кушнаревич

ФГБУ «МНИИ глазных болезней им. Гельмгольца» Минздрава РФ, г. Москва

До недавнего времени различные методы (или стратегии) коррекции аметропий были сосредоточены на рефракции в центре (осевой) и не учитывали периферический дефокус на сетчатке. Однако многочисленные экспериментальные исследования на животных [1] и клинические данные [2, 3] показывают, что периферическая сетчатка может играть важную роль в рефрактогенезе и прогрессировании миопии. В частности, предполагают, что гиперметропический периферический дефокус может служить фактором, стимулирующим рост глаза, а миопический периферический дефокус, наоборот, ингибировать рост глаза. Любые корригирующие воздействия с помощью оптических устройств или хирургических методов могут влиять не только на центральную, но и на периферическую рефракцию (ПР), и это нужно учитывать в клинической практике.

Цель: изучить периферическую рефракцию у пациентов с миопией без коррекции, в мягких контактных линзах (МКЛ), в монофокальных очках и в очках «Perifocal-M».

Материал и методы

Обследован 91 пациент (184 глаза) в возрасте 9-18 лет с миопией различной степени. Все пациенты были разделены на 2 группы. Первую группу составили 16 пациентов (32 глаза) в возрасте от 10 до 18 лет с миопией слабой и средней степени (в среднем -4,2±0,33 дптр). Всем пациентам измеряли периферическую рефракцию без коррекции, с коррекцией МКЛ и в имеющихся монофокальных очках. Вторую группу составили 75 детей в возрасте 9-14 лет с миопией слабой и средней степени (в среднем -3,21±0,32 дптр). Этим пациентам измеряли периферическую рефракцию без коррекции и в очках «Perifocal-M».

Периферическую рефракцию определяли с помощью бинокулярного авторефкератометра «открытого поля» Grand Seiko WR-5100K. Для дозированного отклонения взора была сконструирована насадка, которая крепится к штативу прибора на расстоянии 50 см от глаз пациента. На насадке нанесены 4 метки для фиксации взора в положении 15° и 30° к носу и к виску от центрального положения. Расстояние в сантиметрах было рассчитано по таблицам Брадиса исходя из известной длины одного катета (50 см) и угла отклонения. Исследование проводили в условиях циклоплегии. Сначала определяли рефракцию при взгляде прямо, затем последовательно при фиксации каждой метки. При взгляде к носу измеряется рефракция в носовой периферии сетчатки, при взгляде к виску — в височной. В каждой позиции высчитывали сферический эквивалент рефракции. Для вычисления периферического дефокуса из величины периферического сферэквивалента вычитали значение центральной (осевой) рефракции с учетом ее знака (то есть получали алгебраическую разность, например: (-4,0) — (-5,0) = + 1,0 — гиперметропический дефокус). Исследование в очках «Perifocal-M» проводили с поворотом головы при прямом направлении взора, чтобы сохранить существующую в естественных условиях при взгляде вдаль ситуацию наведенного стеклами периферического дефокуса.

Результаты

Результаты исследования показали, что в среднем у пациентов 1-й группы при миопии слабой и средней степени без коррекции во всех зонах формируется гиперметропический дефокус. Гиперметропический дефокус нарастал от центра к периферии и по сферэквиваленту составил в среднем: 0,44±0,07 дптр в зоне Т15°; 0,54 ± 0,09 дптр — в N15°; 1,24±0,25 дптр — в Т30°; 2,26±0,18 дптр — в N30° *(табл. 1)*. Величина гиперметропического дефокуса была наибольшей в носовой периферии сетчатки — в зоне N30°.

При миопии, корригированной МКЛ, формируется в основном гиперметропический дефокус, который по сферэквиваленту в зоне Т15° составил в среднем 0,81±0,09 дптр; в N15° — 0,6±0,1 дптр; в N30° — 0,43±0,44 дптр. Миопический дефокус по сферэквиваленту определялся только в зоне Т30° и составил в среднем -1,01±0,57 дптр.

При миопии, корригированной монофокальными очками, во всех зонах формируется гиперметропический дефокус. Гиперметропический дефокус нарастал от центра к периферии и по сферэквиваленту составил в среднем: 0,54±0,07 дптр в зоне Т15°; 0,46±0,12 дптр — в N15°; 1,18±0,23 дптр — в Т30°; 1,84±0,19 дптр — в N30°. Величина гиперметропического дефокуса была наибольшей в носовой периферии сетчатки — в зоне N30°.

Во 2-й группе в среднем при миопии без коррекции во всех зонах формируется гиперметропический дефокус. Гиперметропический дефокус нарастал от центра к периферии и по сферэквиваленту составил в среднем: 0,36±0,03 дптр в зоне Т15°; 0,25±0,04 дптр — в N15°; 2,01±0,15 дптр — в Т30°; 1,76±0,12 дптр — в N30° *(табл. 2)*. Величина гиперметропического дефокуса была наибольшей в височной периферии сетчатки — в зоне Т30°.

В очках «Perifocal-M» формировался миопический дефокус: в зоне Т15° дефокус составил -0,05±0,01 дптр, в N15° — -0,25±0,04 дптр и в зоне Т30° — -0,44±0,03 дптр. Только в зоне в N30° сохранялся гиперметропический дефокус, однако его величина уменьшилась в 4,6 раза и составила в среднем 0,38±0,03 дптр.

Таблица 1. **Показатели относительной периферической рефракции у детей 1-й группы с различной коррекцией, дптр (M±m)**

Область сетчатки	Т30°	Т15°	N15°	N30°
Без коррекции	1,24±0,25	0,44±0,07	0,54±0,09	2,26±0,18
МКЛ	-1,01±0,57*	0,81±0,09	0,6±0,1	0,43±0,44*
Монофокальные очки	1,18±0,23	0,54±0,07	0,46±0,12	1,84±0,19

Примечание: * — p≤0,05, достоверно относительно показателей в монофокальных очках и без коррекции.

Таблица 2. **Показатели относительной периферической рефракции у детей 2-й группы без коррекции и в очках «Perifocal-M», дптр (M±m)**

Область сетчатки	Т30°	Т15°	N15°	N30°
Без коррекции	2,01±0,15	0,36±0,03	0,25±0,04	1,76±0,12
Очки «Perifocal-M»	-0,44±0,03*	-0,05±0,01*	-0,25±0,04*	0,38±0,03*

Примечание: * — p≤0,05, достоверно относительно показателей без коррекции.

Выводы

1. Различные средства оптической коррекции по-разному влияют на периферическую рефракцию глаза.

2. В монофокальных очках во всех исследованных зонах сохраняется гиперметропический периферический дефокус. Величина его при миопии средней степени остается без изменений по сравнению с некорригированным состоянием.

3. В МКЛ при средней миопии гиперметропический дефокус сохраняется без изменений на средней периферии, уменьшается в зоне N30° и только на крайней височной периферии формируется миопический.

4. В очках «Perifocal-M» при слабой и средней миопии миопический дефокус формируется во всех зонах, кроме крайней носовой периферии, где сохраняется незначительный, уменьшенный в 8,6 раза от исходного, гиперметропический дефокус.

5. С позиций коррекции периферического дефокуса при коррекции миопии слабой и средней степеней преимущество имеют перифокальные очки.

Литература

1. *Smith E.L., Hung L.F., Arumugam B. Visual regulation of refractive development: insights from animal studies. Eye. 2014; 28(2): 180-188.*

2. *Mutti D.O., Sholtz R.I., Friedman N.E., Zadnik K. Peripheral refraction and ocular shape in children. Invest Ophthalmol Vis Sci. 2000; 41: 1022–1030.*

3. *Mutti D.O., Hayes J.R., Mitchell G.L., Jones L.A., Moeschberger M.L., Cotter S.A., Kleinstein R.N., Manny R.E., Twelker J.D., Zadnik K. Refractive error, axial length, and relative peripheral refractive error before and after the onset of myopia. The CLEERE Study Group. Invest Ophthalmol Vis Sci. 2007; 48: 2510–2519.*

Сборник научных трудов «XI Российский общенациональный офтальмологический форум – 2018»

Рефракционные нарушения: симптомы дезадаптации и текущие заболевания

По материалам IX Международного симпозиума «Осенние рефракционные чтения»

Газета «Поле зрения» продолжает серию публикаций, в которых подробно освещены доклады, дискуссии, а также вопросы, вынесенные в Дискуссионные панели. *(Начало см. в «Поле зрения № 2, 3, 2019)*

Блок 2. Диагностика рефракционных нарушений

Дискуссионная панель «Кератометрия в нестандартных ситуациях: проблемы и решения»

Эксперты: профессор **Г.Б. Егорова**, д.м.н. **С.В. Труфанов**, д.м.н. **И.А. Бубнова**.
Модератор: академик РАН **С.Э. Аветисов**.

Академик РАН С.Э. Аветисов

Эту дискуссионную панель мы обозначили как «Кератометрия в нестандартных ситуациях: проблемы и решения». Хочу сразу оговориться, что термин, который мы употребляли для обозначения измерения рефракции роговицы, а именно «офтальмометрия», сегодня не используется, более правомерным является термин «кератометрия».

Метод кератометрии на сегодняшний день — это компонентный анализ клинической рефракции, оценка результатов кераторефракционных операций, диагностика и мониторинг эктатических заболеваний роговицы, расчет оптической силы ИОЛ, выбор параметров контактных линз.

Академик РАН С.Э. Аветисов (Москва)

Профессор Г.Б. Егорова (Москва)

Д.м.н. И.А. Бубнова (Москва)

Д.м.н. С.В. Труфанов (Москва)

В качестве введения хотел бы сказать, что сегодня существуют три основных принципа оценки рефракции роговицы: стандартная кератометрия (принцип Жаваля), которая раньше проводилась с помощью ручных кератометров, сейчас такой же принцип заложен в приборы для автоматической кераторефрактометрии: проецируется тест-марка, определяется рефракция роговицы в центральной зоне; топографическая кератометрия (принцип Плачидо, при котором на роговицу проецируются концентрические окружности), топографическая кератометрия (принцип Шаймпфлюга — построение оптических срезов роговицы). Термин «топографическая» предполагает, что рефракция измеряется в различных участках.

Основная тенденция развития на сегодняшний день — внедрение в клиническую практику топографической кератометрии. Предпосылки: особенности формы роговицы (параболоид вращения); принципиальные особенности стандартной кератометрии: индикация рефракции не в центральных, а в парацентральных участках роговицы! Клиническими потребностями, заставляющими нас переходить от обычной кератометрии к топографической, является необходимость полноценной оценки рефракции так называемых иррегулярных роговиц. Основные признаки регулярности рефракции роговицы: плавное изменение оптической силы от центра к периферии, а при наличии астигматизма — от одного главного меридиана к другому.

Обратимся к клиническим ситуациям, требующим применения нестандартных подходов кератометрии. Механизм изменения кривизны роговицы после радиальной кератотомии: «уплощение» (увеличение радиуса кривизны) в центральной зоне и «укручение» (уменьшение радиуса кривизны) в периферической зоне. У пациентов, перенесших кератотомию, появляются другие офтальмологические проблемы, некоторые из которых требуют определения рефракции роговицы именно в центральной зоне. Клинические наблюдения при применении стандартной кератометрии показали, что клинический результат операции был гораздо выше, чем кератометрический, т.е. по кератометрии рефракция роговицы менялась на 3,5-4 дптр, а клинически она уменьшалась на 5-5,5 дптр. Сейчас подобная проблема возникла при расчете оптической силы ИОЛ. Поскольку эти пациенты возрастные, у них имеются изменения хрусталика, приводящие к катаракте, что вызывает необходимость имплантировать ИОЛ. Причина заключается в значительных изменениях топографии роговицы и, как следствие, в невозможности с помощью стандартной кератометрии достоверной оценки рефракции в центральной зоне, имеющей определяющее значение в преломлении лучей света на сетчатке. На *рис. 1* слева можно видеть «нормальную» топографическую карту роговицы: в центре рефракция равномерно одинаковая; в данном случае стандартная кератометрия дает достаточно полную информацию о кривизне роговицы в этой зоне. На рисунке справа — топографическая карта рефракции роговицы после радиальной кератотомии; принцип цветового картирования позволяет нам сделать вывод о том, что ной зоне иррегулярна, т.е. неправильная. При расчете оптической силы ИОЛ после радиальной кератотомии с использованием стандартной кератометрии имело место существенное расхождение послеоперационной рефракции с запланированной со сдвигом в сторону гиперметропии, т.е. происходила недооценка рефракции роговицы; величина гиперметропии иногда доходила до 6 дптр. С этой проблемой пытались бороться и в конце концов пришли к выводу, что наиболее оптимальным является метод оценки рефракции роговицы в центральной точке по данным топографической кератометрии. И действительно, такой подход привел к значительному уменьшению ошибок при расчете оптической силы ИОЛ. Однако потенциальные погрешности расчета оптической силы ИОЛ после радиальной кератотомии на основании оценки центральной точки во многом зависят от послеоперационной «регулярности» топографии роговицы в центральной зоне. Хочу обратить внимание, что после радиальной кератотомии можно выделить две ситуации *(рис. 2)*: роговица действительно иррегулярная (слева) и условно регулярная (справа), когда мы можем, несмотря на ее изменения, достаточно точно определить рефракцию роговицы. Совпадение расчетных данных с послеоперационными, по нашему опыту, совпадают в 85-90% случаев. Сразу оговорюсь: если мы предполагаем, что возможны ошибки, необходимо закладывать рефракцию в сторону миопии, поскольку послеоперационная миопическая рефракция более функциональна, чем гиперметропическая, поскольку позволяет в некоторых случаях достаточно хорошо видеть вблизи.

Таким образом, я представил одно из направлений, в котором стандартная кератометрия дает ошибки и необходимо применять другие методы.

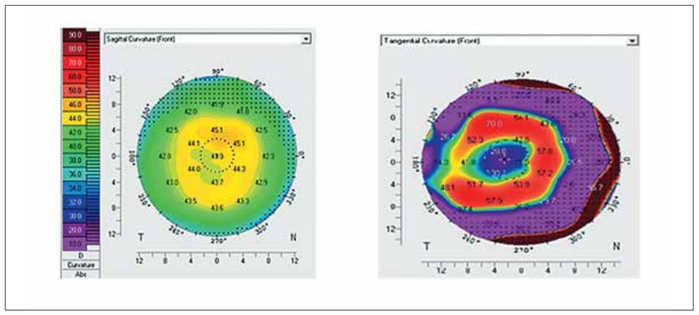

Рис. 1

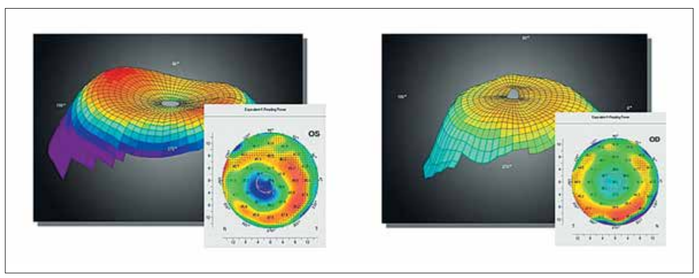

Рис. 2

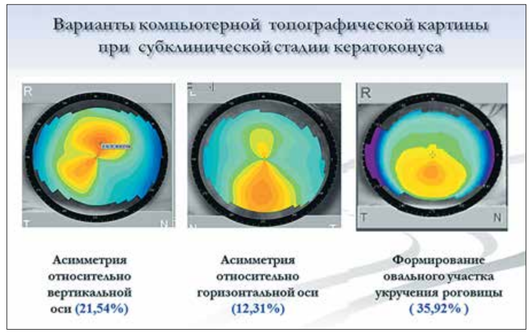

Рис. 1

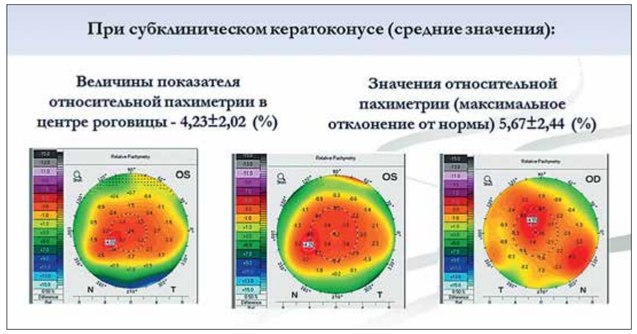

Рис. 2

Давайте разберем другие случаи и перейдем к важному вопросу, а именно к вопросу о ранней диагностике эктатических заболеваний роговицы. Офтальмологи со стажем помнят, что раньше такой проблемы вообще не существовало. Просто спокойно диагностировали кератоконус, когда он клинически себя проявлял. Действительно, это не приводило к серьезным проблемам, поскольку на ранней стадии пациенты не предъявляют жалоб. Пациенты начинают предъявлять жалобы, когда кератоконус манифестирует. Внедрение методов кераторефракционной хирургии, в частности, эксимерлазерной коррекции, которая предполагает абляцию роговицы, уменьшение ее толщины, привело к тому, что в ряде случаев появились явления ятрогенной кератоэктазии. Тогда возник естественный вопрос, что, скорее всего, это начальные проявления кератоконуса, не диагностированные с помощью стандартной кератометрии, и в этих случаях необходимы специальные подходы для диагностики первых проявлений кератоконуса на ранних стадиях.

Я хочу предоставить слово Галине Борисовне Егоровой.

Профессор Г.Б. Егорова

Уважаемые коллеги!

Субклинический кератоконус — это одна из тех нестандартных ситуаций, когда при постановке диагноза мы не можем основываться на данных рутинных методов исследования, в том числе кератометрии и офтальмометрии. Острота зрения у таких пациентов остается, как правило, достаточно высокой, может достигать 100%; при биомикроскопии мы также не видим каких-либо патологических изменений роговицы. Если таким пациентам провести офтальмометрию, мы увидим совершенно нормальное расположение малых марок офтальмометра, правильное соотношение осей и их взаимное расположение. Данные кератометрии будут в пределах нормы. Это является следствием того, что центральная зона роговицы, даже если присутствуют патологические процессы, остается достаточно регулярной. Речь идет именно о той зоне, где мы проводим измерения, в частности, офтальмометрию — это центр и ближайшие парацентральные участки.

Более полную и ценную информацию нам дает метод компьютерной кератотопографии. С помощью этого метода мы анализируем значительную часть площади роговицы, около 60%. На *рис. 1* представлены наиболее типичные паттерны, встречающиеся при субклинической стадии кератоконуса. Мы наблюдаем типичную асимметрию относительно вертикальной оси, относительно горизонтальной оси, при этом внизу начинает формироваться вершина кератоконуса; кератоконус может формироваться в виде овального участка укручения роговицы ниже центра. Цифры встречаемости паттернов свидетельствуют о том, что не всегда эти признаки могут проявляться именно в таком виде. Несмотря на возможности, которые нам дает данный метод, бывают незначительные отклонения от нормы, которые трудно дифференцировать с теми, которые возникают при высоком роговичном астигматизме с небольшой степенью асимметрии.

В таком случае мы должны учитывать данные сканирующей проекционной кератотопографии (Pentacam). Для анализа состояния передней и задней поверхностей роговицы используются элевационные карты. Они образуются путем наложения полученных данных на «идеальную» сферу (совпадающую в большом количестве точек с исследуемой поверхностью), рассчитанную прибором для каждой роговицы. По данным зарубежной и отечественной литературы, самым ранним признаком субклинической стадии кератоконуса является превышение нормальных значений элевации задней поверхности роговицы; именно на этом признаке должен быть основан диагноз. По нашим данным, частота превышения нормальных значений элевации передней поверхности роговицы при субклиническом кератоконусе составляет 69,05%; задней поверхности — 73,81%, что свидетельствует о том, что элевации задней поверхности и передней поверхности выявляются практически одновременно. Встречаются случаи, когда элевация задней поверхности роговицы не превышает нормы при несомненном присутствии субклинического кератоконуса.

Необходимо учитывать также значение индексов, которые также введены в программу данного прибора. Индексы рассчитываются математическим путем на основе различных особенностей топографии роговицы. Индекс смещения вершины относительно центра встречается в 38,3% случаев; вертикальной асимметрии — в 21,3%. Индекс кератоконуса в субклинической стадии встречается в 12,8% случаев. Таким образом, эти параметры помогают нам в постановке диагноза, однако иногда необходимо учитывать и другие данные.

Существует еще один признак, который нам может помочь в диагностике данного заболевания — показатель относительной пахиметрии — отклонение толщины роговицы в любой точке от толщины нормальной роговицы. Допустимое отклонение в норме не превышает 3%. На *рис. 2* представлены видеокарты, на которых мы видим точки максимального отклонения этого показателя.

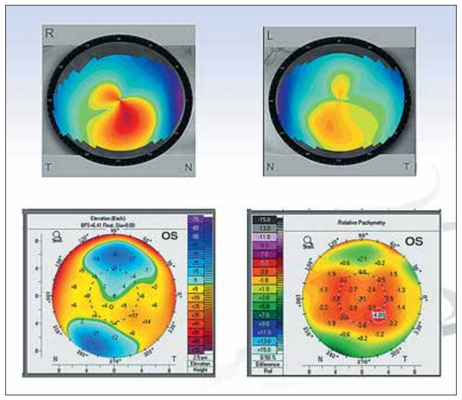

Рис. 3

Позвольте показать один конкретный пример, на котором будет понятно, какие затруднения могут возникать *(рис. 3)*. На правом глазу пациента кератоконус 2 стадии, на левом — типичная картина субклинической стадии заболевания. Такой вывод можно сделать исходя из того, что если на парном глазу наблюдаются клинические проявления кератоконуса, можно не сомневаться в том, что на левом глазу мы имеем субклинический кератоконус. Об этом свидетельствует значение элевации задней поверхности: если в центральной зоне значение не превышает нормы, относительная пахиметрия дает превышение.

В заключение можно сделать следующий вывод: необходимо учитывать все данные, получаемые при исследовании пациентов в комплексе. Однако иногда даже этих данных недостаточно для постановки диагноза, и нам приходится учитывать результаты такого исследования, как конфокальная микроскопия роговицы.

Спасибо за внимание!

Академик РАН С.Э. Аветисов

Вы знаете, что на сегодняшний день к анатомическому восприятию роговицы как структуры, состоящей из пяти слоев, в качестве важного условия добавляют прекореальную слезную пленку. Понятно, что нарушения слезной пленки могут влиять на различные функции роговицы, в том числе и на ряд показателей, с помощью которых мы характеризуем рефракцию.

Я предоставляю слово Ирине Алексеевне Бубновой, и мы проанализируем, какие существуют возможные варианты влияния нарушений слезной пленки на данные кератометрии.

Д.м.н. И.А. Бубнова

«Кератометрия в нестандартных ситуациях: влияние слезной пленки на качество исследования топографии роговицы»

Добрый день, коллеги!

Хотелось бы остановиться на вопросе, как влияет слезная пленка на качество исследования топографии роговицы.

Хотелось бы напомнить строение слезной пленки: липидный слой (предотвращает испарение слезной пленки), водянистый и муциновый, отвечающий за адгезию слезной пленки к роговице.

Каким образом происходит исследование топографии передней поверхности роговицы? Сергей Эдуардович показал, что в настоящее время применяются Шаймпфлюг-камера и кольца Плачидо. Я остановлюсь на исследовании с помощью колец Плачидо, т.к. этот метод более наглядный, и нам станет более понятно, каким образом слезная пленка оказывает влияние и что нам с этим делать. Как происходит исследование? На роговицу проецируются кольца, прибор считывает анализ колец — отклонение одного относительно другого, яркость колец — и формирует привычную для нас карту топографии роговицы. Существует несколько алгоритмов расчета топографии роговицы, мы используем, как правило, тангенциальный или аксиальный алгоритм. Что происходит при разрыве слезной пленки? При нормальной слезной пленке кольца четкие, ровно расположены относительно друг друга. При разрыве слезной пленки происходит нарушение целостности колец, что реализуется в изменении формы роговицы. Опытный исследователь понимает, что здесь присутствует некий артефакт. В этом случае нам необходимо как минимум переснять исследование, но существует несколько нюансов, связанных с самим исследованием, в частности, требуется активное участие пациента: пациент должен сидеть спокойно и фиксировать взор. Вначале офтальмолог «настраивает» роговицу, глаз четко настраивается на точку фиксации, пациент затем моргает, открывает глаз, и офтальмолог проводит исследование. В большинстве случаев пациент, открывая глаз, уводит взор в сторону. Приходится все повторять сначала, на что уходит много времени. На *рис. 1* мы видим результат исследования, проведенного через 3 секунды после моргания, когда нам удалось найти идеальное положение датчика. Через 7 секунд *(рис. 2)* мы получили худший результат: в центральной зоне все кольца «поплыли», и мы получили географическую карту топографии роговицы, на которую ориентироваться нельзя, хотя пациентка типичная для нас: 23 года, носит контактные линзы, жалуется на периодическую сухость глаза, планирует рефракционную операцию. В этой ситуации пациенты с синдромом «сухого глаза» для нас крайне сложные, поскольку время разрыва слезной пленки сокращается, соответственно у нас меньше времени на настройки, получение идеального изображения и проведение исследования. Необходимо понимать, что само исследование тоже занимает определенное время, когда пациент должен замереть.

Какова наша тактика в таких ситуациях? Прежде всего, нормализация состояния слезной пленки, что является краеугольным камнем для проведения кератотопографии, что достигается с помощью различных слезозаменителей. Обратившись к данным литературы и основываясь на собственном опыте, мы пришли

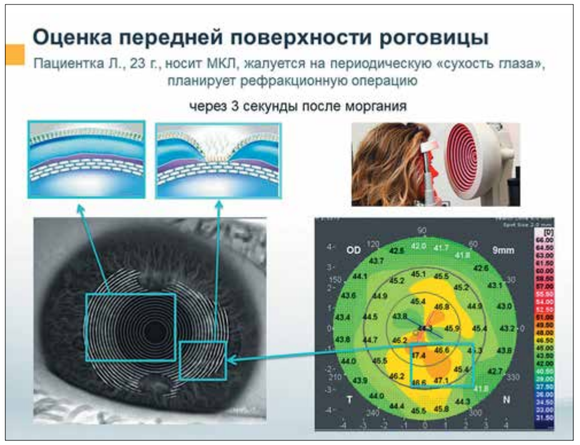

Рис. 1

Рис. 2

к выводу, что нам подходит Катионорм. Он достаточно быстро влияет на время разрыва слезной пленки по сравнению с другими препаратами *(рис. 3)*. Это именно то, что нам нужно. Перед нами не стоит задача полностью излечить пациента от ССГ; нам необходимо здесь и сейчас провести исследование, причем надо понимать, что есть пациенты, которым, проводя кератотопографию, мы решаем вопрос о рефракционной хирургии или подбора искусственного хрусталика; существует еще масса нюансов, к примеру, совершенно различная природа развития синдрома «сухого глаза», различные нарушения и, соответственно, различные показания к группам слезозаменителей. В нашем случае мы должны здесь и сейчас изменить время разрыва слезной пленки, чтобы успешно провести исследование. Пациентке закапали препарат, и посмотрите *(рис. 4)*, какие хорошие, четкие кольца и топограмму мы получили через 1 минуту после закапывания. На эту топограмму можно было ориентироваться, и пациентке была рекомендована рефракционная операция.

Рис. 3

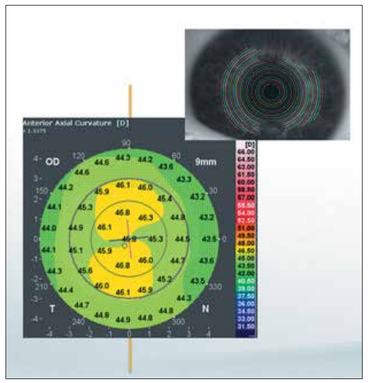

Рис. 4

У каждой медали есть две стороны: с одной стороны, «неправильная» слезная пленка мешает нам провести качественное исследование топографии передней поверхности роговицы; с другой — при проведении топографии мы можем получить информацию о состоянии слезной пленки, и современные топографы оснащены функциями, которые позволяют бесконтактно оценить время разрыва слезной пленки, измерить высоту слезного мениска, провести мейбографию, определить толщину липидного слоя слезной пленки, а также изучить поток включений в слезной пленке. Эта информация в будущем нам поможет при выборе правильных слезозаменителей в каждом конкретном случае.

Спасибо за внимание!

Академик РАН С.Э. Аветисов

Рассмотрю еще один вариант — возможен ли он? Когда мы имеем дефект регулярности передней поверхности роговицы, мы, закапывая слезозаменитель, как бы нивелируем ситуацию и получаем нормальную картинку передней поверхности.

Д.м.н. И.А. Бубнова

Я поняла ваш вопрос. Мы сразу отказались от гелевых препаратов, т.к. они ненормально распределяются, и мы остановились на Катионорме, потому что он максимально подобен естественной слезе в этой ситуации и повторяет форму роговицы.

Академик РАН С.Э. Аветисов

Хочу пригласить Сергея Владимировича Труфанова. В его сообщении речь пойдет о кератометрии роговицы после кератопластики. Может возникнуть вопрос, какое отношение имеет кератопластика к рефракционным проблемам. Самое прямое, т.к. после кератопластики может возникнуть индуцированная аметропия, во-вторых, часто кертопластика по поводу кератоконуса проводится с точки зрения коррекции рефракционных нарушений. Вам слово.

Д.м.н. С.В. Труфанов

Известно, что максимальным преломлением обладает передняя поверхность, т.е. роговица, что происходит за счет того, что индекс преломления воздуха равен 1,0,

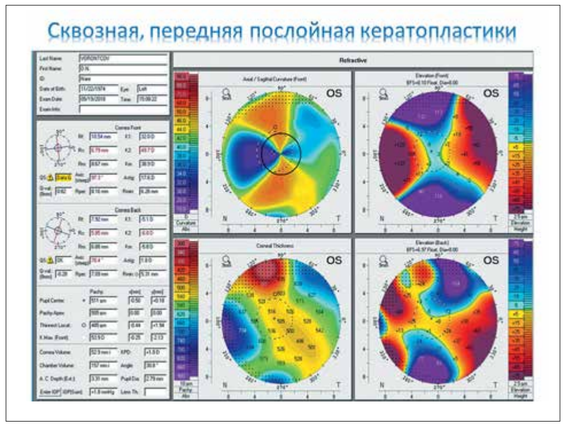

Рис. 1

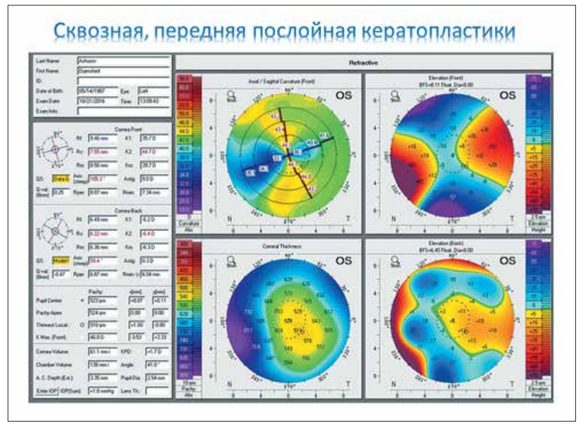

Рис. 2

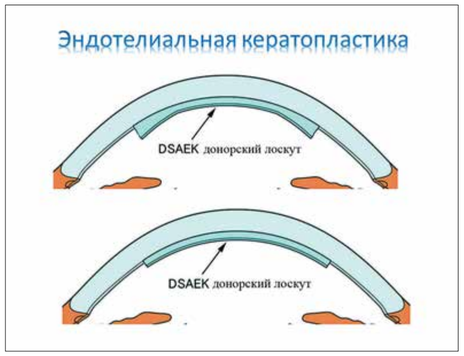

Рис. 3

индекс преломления роговицы — 1,37, т.е. разница между индексами равна 0,4; существенно меньшим преломлением обладает задняя поверхность роговицы, здесь разница индексов между роговицей и водянистой влагой передней камеры составляет 0,04, т.е. в 10 раз меньше, поэтому зачастую задней поверхности роговицы при кератотопографии не придается существенного значения.

Наибольшие топографические изменения, характерные для передней поверхности, наблюдаются при сквозных и передних кератопластиках, что происходит по причине протяженного интраоперационного разреза, требующего длительной шовной фиксации, в результате чего образуется кольцевидный рубец. Считается, что в среднем, по данным литературы, астигматизм после сквозных передних послойных кератопластик равен 4-5 дптр, и у 50% пациентов после кератопластики имеется нерегулярный астигматизм, что является, однако, оптимистическими данными. Практика показывает, что подавляющее большинство пациентов после таких вмешательств имеют нерегулярный астигматизм. При построении топографических карт значительная иррегулярность передней поверхности роговицы, неравномерность распределения слезной пленки, умеренный птоз или умеренный блефароспазм могут оказывать влияние на качество карт и на расчеты по кератотопограммам, т.е. имеют место артефакты. Даже с учетом этих артефактов в ряде клинических случаев итоговые клинические результаты могут отличаться от предполагаемых зрительных результатов по кератотопографическим картам. В ряде случаев у молодых пациентов итоговые клинические данные существенно отличаются в лучшую сторону.

На *рис. 1* представлен клинический пример передней послойной автоматизированной ротационной кератопластики: относительно высокая для состояния после трансплантации роговицы некоррегированная и корригированная острота зрения. На кератотопограмме наблюдается нерегулярный астигматизм, равный 17 дптр. Относительно высокие показатели остроты зрения предположительно можно объяснить тем, что в эпикальной области роговицы пациента находят мультифокальные зоны, позволяющие ему видеть достаточно хорошо. Возможно, у молодых пациентов определенную роль играет хрусталик или головной мозг позволяет им легче адаптироваться, чем пожилым пациентам в таких нестандартных рефракционных ситуациях.

На *рис. 2* представлен другой клинический случай, где мы наблюдаем значимый смешанный астигматизм при достаточно высокой корригированной и некоррегированной остроте зрения. На кератотопограмме астигматизм равен 9 дптр; возможно, итоговый сферический эквивалент довольно невысок и позволяет молодому пациенту адаптироваться к таким нарушениям рефракции после кератопластики.

В ряде случаев после эндотелиальной кератопластики передняя поверхность роговицы практически не страдает, т.е. индуцированный астигматизм практически минимальный, и при определенных видах эндотелиальных кератопластик, в том числе при DSAEK, когда, помимо эндотелия десцеметовой мембраны, имплантируются задние слои стромы, задняя поверхность роговицы оказывает большее влияние на индуцированные аметропии. На *рис. 3* представлен вариант операции, когда трансплантат имеет форму мениска (вверху), т.е. периферия трансплантата толще, чем центральные отделы, и радиус задней поверхности роговицы уменьшается, за счет чего возникает гиперметропический сдвиг, как правило, не превышающий 2 диоптрий. И даже при модификациях, позволяющих выкраивать равномерный по толщине донорский лоскут (внизу), на ранних сроках, в первые месяцы после операции, за счет отека периферической части роговицы также имеет место гиперметропический сдвиг рефракции, который со временем уменьшается. Таким образом, у больных с эндотелиальной дистрофией Фукса, которым необходимо проведение в ряде случаев одномоментной факоэмульсификации либо факоэмульсификацию приходится выполнять первым этапом, перед трансплантацией роговицы, изменения рефракции могут оказать влияние на правильный расчет и подбор ИОЛ.

В заключение хочу отметить, что при передней послойной и сквозной кератопластике рефракционные нарушения наиболее значимы. Итоговая клиническая рефракция и значения клинического астигматизма после трансплантации роговицы могут отличаться от топографических значений. После эндотелиальной кератопластики, в зависимости от модификации, рефракционные нарушения задней поверхности могут влиять на изменения клинической рефракции.

Спасибо!

Академик РАН С.Э. Аветисов

Подведу коротко итог. Четыре представленных примера, показали следующее: есть ситуации, когда необходимо использовать топографическую кератометрию в качестве метода, повышающего наши возможности диагностики и мониторинга. Но есть и обратные ситуации, продемонстрированные С.В. Труфановым, когда данные кератометрии имеют просто констатирующие значения и не имеют определенного значения в выборе коррекции, поскольку мы должны просто ориентироваться на субъективные методы определения рефракции, поскольку эта иррегулярность, с одной стороны, имеет отрицательную составляющую, с другой — положительную, поскольку есть участки роговицы, имеющие более или менее регулярную форму, и с помощью которых пациент может иметь достаточно высокую остроту зрения.

Мы заканчиваем работу дискуссионной панели.

Блок 3. Рефракционные нарушения и сочетанная патология

Модератор: академик РАН С.Э. Аветисов.

Академик РАН С.Э. Аветисов

Мы переходим к блоку 3 симпозиума «Рефракционные нарушения и сочетанная патология». Мы впервые включили в программу симпозиума такой блок. Прежде всего, мы исходили из распространенности как рефракционных нарушений, так и целой группы возрастных заболеваний. Понятно, что их возможность их сочетаний достаточно высока. Известно также, что наличие рефракционных нарушений в ряде случаев влияет на процессы диагностики и лечения возрастных заболеваний. Кроме того, надо сказать, что и у рефракционных нарушений, и у возрастных заболеваний, таких как глаукома, патология сетчатки, патология сетчатки, патология зрительного нерва, основным симптомом является снижение остроты зрения. Раз есть общий симптом, всегда могут возникнуть вопросы дифференциальной диагностики.

Начнем с глаукомы, наиболее распространенной возрастной патологии. Предоставляю слово Валерию Петровичу Еричеву.

Профессор В.П. Еричев (Москва)

Д.м.н. М.В. Будзинская (Москва)

Д.м.н. Н.Л. Шеремет (Москва)

Профессор В.П. Еричев

«Рефракционные нарушения и сочетанная патология. Глаукома»

Уважаемые коллеги!

Среди офтальмологических заболеваний немало таких, которые могут приводить к снижению зрения. Ситуация особенно печальна при возникновении сочетанной патологии. В контексте сегодняшнего разговора речь пойдет о сочетании рефракционных нарушений и глаукомы.

Хорошо известно, что при сочетании глаукомы и развивающейся миопии возникает много вопросов, касающихся, прежде всего, дифференциальной диагностики и выработки правильной тактики лечения. Важность и сложность проблемы заключается в том, чтобы при всем клиническом полиморфизме существовала возможность дифференциальной и ранней диагностики глаукомы у лиц молодого возраста, страдающих миопией.

О важности этой проблемы говорили многие исследователи. Е.С. Перкинс указывал на анатомические особенности миопического глаза, которые могут создавать предпосылки для развития глаукомы. Профессор В.В. Волков обращал внимание на более тонкие структуры и, прежде всего, на морфологические изменения склеры, характерные для близорукости, что может являться фактором риска развития так называемой мембранодистрофической формы глаукомы. И хотя эта клиническая разновидность глаукомы не была признана большинством офтальмологов, в этом термине есть истина, заключающаяся в том, что при глаукоме, развивающейся в миопическом глазу, на первый план выходят именно дистрофические изменения. Многие исследователи отмечают, что риск возникновения глаукомы увеличивается по мере усиления рефракции от гиперметропии к миопии высокой степени.

Особенности клинических проявлений первичной глаукомы, сочетающейся с миопией: прогрессирующее ухудшение остроты зрения; плохая переносимость очковой коррекции аметропии; увеличение миопической рефракции независимо от возраста; раннее возникновение дефектов в поле зрения на фоне умеренно повышенного офтальмотонуса (чаще при инвертированном типе суточной кривой); преобладание трофических изменений в заднем отделе глазного яблока.

Хорошо известно, что даже при миопии слабой степени отмечаются дистрофические изменения соединительной ткани, коллагеновых волокон и прочие изменения трофического характера. Такие изменения усиливаются по мере развития миопической рефракции. Это приводит к затруднению дифференцирования изменения диска зрительного нерва при проведении обычной офтальмоскопии. Хорошо известна клиническая триада, характерная для глаукомы, основным признаком является колебание ВГД. Однако развитие дистрофических изменений фиброзной оболочки глаза неизменно сказывается на точности получаемых результатов измерения ВГД. В таком случае использовать полученную информацию о состоянии офтальмотонуса бывает затруднительно, а тем более делать заключения, основываясь на некорректных цифрах ВГД. В случае сочетанной патологии предпочтение отдается более современным методам, позволяющим изучать функционально-структурные изменения. К таким методам относятся лазерная сканирующая офтальмоскопия, оптическая когерентная томография и другие. Одним из методов исследования морфометрических характеристик ДЗН

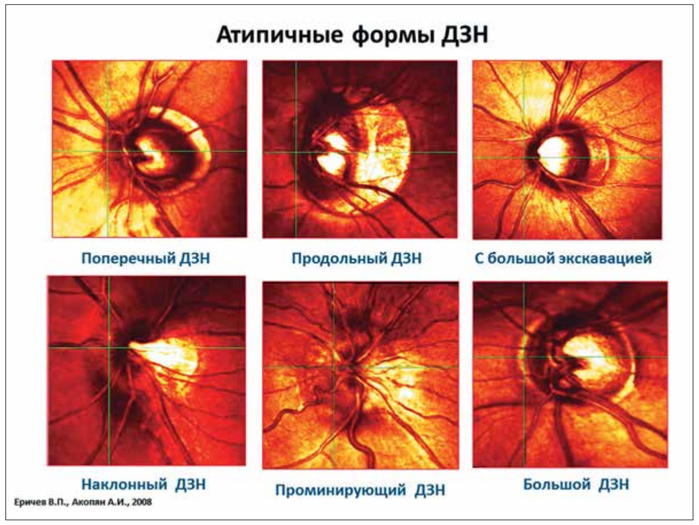

Рис. 1

является оптическая лазерная офтальмоскопия, позволяющая получать более 100 показателей, основными из которых являются площадь ДЗН, площадь и объем нейроретинального пояска и прочие. Было установлено существование корреляционной зависимости между сочетанной патологией (глаукома+миопия) и нормой. В свое время доктор Акопян, проводя лазерную сканирующую офтальмоскопию, обратила внимание на невозможность объяснить ряд показателей изменениями, происходящими в ДЗН. Прежде всего, было обращено внимание на существование не схожих между собой форм ДЗН.

На *рис. 1* представлены атипичные формы ДЗН, характеристика которых не укладывается в показатели сканирующей лазерной офтальмоскопии, особенно при секторальном исследовании этих показателей. Было выделено 6 атипичных форм, что имеет важное практическое значение, т.к. получаемые результаты не всегда укладываются в общепринятые характеристики и в ряде случаев создают дополнительные трудности для трактовки этих результатов. Среди атипичных форм «диск с большой экскавацией» и «большой ДЗН» — это формы, симулирующие глаукому. В своем докладе профессор Страхов затрагивал эту тему, указывая на то, что при существующем определенном количестве аксонов ганглиозных клеток, в норме колеблющимся от 750 тыс. до 1,5 млн, их секторальное распределение в зависимости от площади ДЗН будет разным в случае малого диска или большого. В случае большого диска объем и толщина нейроретинального слоя будут отличаться от нормативных показателей. Другая группа атипичных форм ДЗН — «поперечный ДЗН», «продольный ДЗН», «наклонный ДЗН», «проминирующий ДЗН» — формы, маскирующие глаукому, представляют особую трудность для дифференциальной диагностики между миопией и глаукомой при сочетанной патологии.

На *рис. 2* представлено распределение разных типов ДЗН в группе пациентов с миопией, не отягощенной глаукомой. В случае сочетанной патологии эта конфигурация меняется в сторону увеличения числа атипичных дисков зрительного нерва, в первую очередь, за счет наклонных и поперечных дисков (*рис. 3*), что создает особую трудность для дифференциальной диагностики.

Возвращаясь к морфометрическим показателям, следует обратить внимание на то, что в случае миопической рефракции и глаукомы можно установить корреляционную зависимость между основными показателями, характеризующими структурные изменения ДЗН (*рис. 4*). В случае сочетанной патологии такую зависимость установить затруднительно, что связано со многими обстоятельствами. Доктор Акопян в свое время предложила индекс овальности, отношение между горизонтальным диаметром ДЗН к вертикальному, по которому можно судить об отклонении той или иной формы ДЗН от нормы. При индексе от 0,75 до 1,35 диски стремятся к овальной форме; при иных показателях индекса, особенно в сторону его увеличения, возникает диспропорция, характеризующая секторальное распределение нейроретинального пояска. Наибольшие изменения выявляются в нижнетемпоральном квадранте при исследовании морфометрических показателей ДЗН.

Другим важным изменением при сочетанной патологии является перипапиллярная атрофия (*рис. 5*). В отношении глаукомы здесь важна так называемая «зона», характеризующаяся глубинными дистрофическими изменениями в этой области. Для миопической рефракции характеризующей величиной дистрофических изменений или перипапиллярной атрофией является ширина этих изменений. При сочетанной патологии события, характеризующие перипапиллярную атрофию, больше характеризуют глаукомные изменения, т.к. при глаукоме происходят более глубинные дистрофические изменения в этой зоне.

Вчера и в контексте сегодняшнего разговора много внимания уделялось изменению биомеханических свойств фиброзной оболочки глаза. При осевой миопии изменения, характеризующие дистрофические процессы, особенно в заднем отделе глаза, объясняются тем, что увеличивается переднезадняя ось глазного яблока. Этому много внимания было уделено во вчерашней сессии. Случаи, когда изменения переднезадней оси не столь велики, но дистрофические процессы имеют место, могут объясняться тем, что те же дистрофические процессы происходят во всех отделах склеральной оболочки глаза. Это было доказано в результате исследования акустической плотности склеры у больных с сочетанной патологией. Методика определения акустической плотности склеры была предложена профессором Фридманом и доктором Кружковой в МНИИ глазных

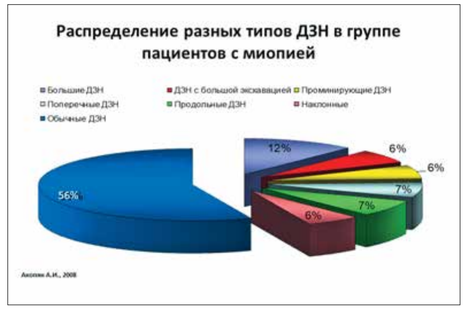

Рис. 2

Рис. 3

Морфометрические показатели

Параметры	Миопия	Миопия (атипичные диски)	Глаукома
Площадь ДЗН	1,918	3,214	2,054
Площадь экскавации	0,239	1,107	0,620
Площадь НРП	1,578	2,007	1,380
Отношение площ. Э/ДЗН	0,136	0,398	0,301
Отнош.площ. НРП/ДЗН	0,864	0,602	0,699
Объем НРП	0,491	0,498	0,319
Форма экскавации	-0,209	-0,137	-0,174
Толщ. слоя нерв.волокон	0,305	0,254	0,224

Рис. 4

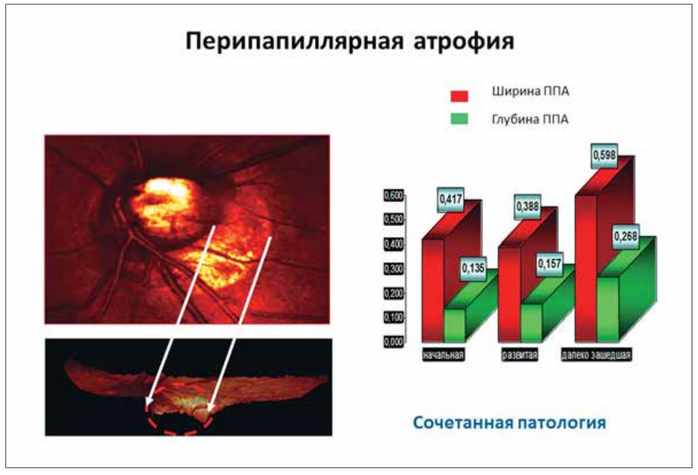

Рис. 5

болезней им. Гельмгольцы и была использована доктором Акопян для подтверждения дистрофических изменений не только в заднем полюсе глаза (*рис. 6 АПС1)*, но и дистрофических изменений в экваториальной зоне. Эта оригинальная методика позволяла определить изменение акустической плотности склеры в верхневисочном сегменте глаза.

Изменения фиброзной оболочки глаза были подтверждены и показателями корнеального гистерезиса (*рис. 6, крайняя правая колонка)*, который снижается по мере развития глаукомы в миопических глазах.

Несколько слов о пигментной глаукоме, клинической разновидности глаукомы, развивающейся на фоне пигментной дисперсии. Одним из условий ее развития является миопическая рефракция. Характерным признаком пигментной глаукомы является обратный зрачковый блок, когда радужка прогибается в сторону хрусталика, что создает еще большие условия для выщелачивания пигмента и прогрессирования глаукомного процесса.

Было бы не совсем корректно ограничиваться участием рефракционных нарушений только миопией, но и гиперметропическая рефракция ассоциируется с глаукомой, когда речь идет о ее закрытоугольной форме. На закрытоугольную глаукому приходится около 20-25% случаев первичной глаукомы; преимущественно страдают женщины — 60-70%; возраст заболевших — старше 40 лет; около 60% — жители Юго-Восточной, Центральной и Средней Азии, Китая, эскимосы, монголоидная раса; крайне редко страдают лица с темным цветом кожи; рефракция чаще гиперметропическая; миопическая рефракция крайне редка; в 10-30% глаз с узким углом передней камеры в будущем развивается ПЗУГ; в половине случаев заболевание

Медианы значений параметров ригидности при сочетанной патологии

ГРУППЫ (по стадиям глаукомы)	АПС 1	АПС 2	E	КГ
Начальная n = 15	50,0	48,0	0,0159	10,7
Развитая n = 19	51,0	50,0	0,0167	9,6
Далеко зашедшая n = 11	54,0	53,0	0,0310	6,2

Акопян А.И., Кружкова Г.Я., Еричев В.П., 2007

Рис. 6

развивается на втором глазу после острого закрытия угла.

Среди анатомо-физиологических особенностей ПЗУГ различаются основные и дополнительные. Основные: короткий глаз, большой хрусталик, гиперметропическая рефракция, мелкая передняя камера, более массивное цилиарное тело, острая вершина УПК. Среди дополнительных особенностей — переднее крепление радужки, заднее расположение шлеммова канала.

По механизму закрытия угла передней камеры различают 4 основные формы ПЗУГ: закрытоугольная глаукома со зрачковым блоком; закрытоугольная глаукома с плоской радужкой; закрытоугольная глаукома с укорочением угла передней камеры («ползучая глаукома»); глаукома с витреохрусталиковым блоком («злокачественная» глаукома). Во всех этих случаях определяется гиперметропическая рефракция, что учитывается при выстраивании тактики лечения, что особенно видно при развитии зрачкового блока *(рис. 7)*, когда возникает блокада угла передней камеры с резким повышением ВГД. При лечении ПЗУГ, особенно ее тяжелых форм, одним из наиболее

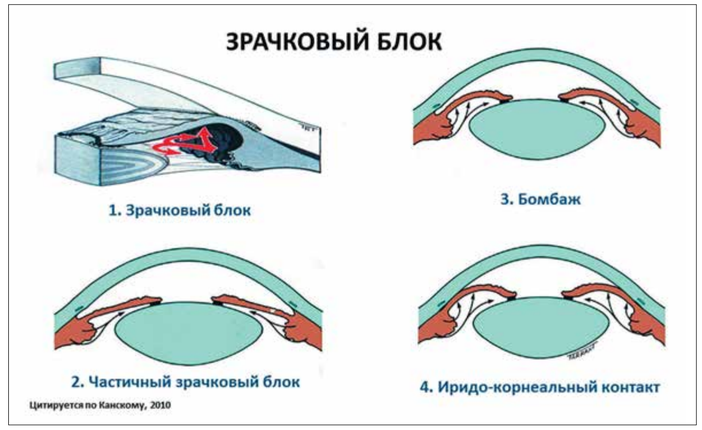

Рис. 7

радикальных приемов, обеспечивающих хороший эффект, является витреоленсэктомия, устраняющая анатомо-физиологические особенности, приводящие к развитию таких тяжелых форм глаукомы.

В качестве заключения хочу сказать о том, что в глазах с миопической рефракцией и при сочетанной патологии выявлены атипичные диски ЗН в 44 и 55% соответственно; биомеханические изменения в корнеосклеральной оболочке при глаукоме и миопии были разнонаправлены, однако при развитии сочетанной патологии проявляются биомеханические изменения, характерные для глаукомы; низкие значения КГ при сочетанной патологии свидетельствуют о более тяжелом течении глаукомного процесса в миопическом глазу; ригидность корнеосклеральной оболочки при глаукоме приводит к структурным изменениям, проявляющимся пластической деформацией решетчатой пластинки и перипапиллярной области, что находит отражение в параметрах максимальной глубины экскавации и перипапиллярной атрофии; потеря эластичности склеры в растянутом миопическом глазу, вероятнее всего, участвует в развитии глаукомного процесса, делая прогноз при этой сочетанной патологии более тяжелым.

Большое спасибо!

Академик РАН С.Э. Аветисов

Следующее сообщение будет посвящено сочетанию рефракционных нарушений и патологии хрусталика. Для того чтобы было понимание возможных механизмов влияния изменения хрусталика на состояние рефракции, на наш взгляд, следует начать с анатомо-функциональных особенностей хрусталика, отметив функцию и анатомический субстрат данной функции. Первое, понятно, светопроведение, которое обеспечивается прозрачностью хрусталика, однако хрусталики имеют желтый оттенок, позволяющий осуществлять функцию светопротекции, отсекая определенный спектр ультрафиолетового излучения, которое может оказывать негативное влияние на состояние макулярной зоны сетчатки. Функция светопреломления обеспечивается кривизной хрусталика; хрусталик имеет форму двояковыпуклой собирающей линзы. Динамичность рефракции — это аппарат аккомодации.

Если говорить о конкретных клинических ситуациях, требующих обсуждения в контексте данной проблемы, следует выделить снижение прозрачности хрусталика, отсутствие смещения хрусталика и нарушение биометрических взаимоотношений хрусталика с близлежащими структурами.

Начнем с наиболее частыми ситуациями — возрастными изменениями прозрачности хрусталика, катарактогенеза. В ряде случаев катарактогенез сопровождается сдвигом рефракции в сторону миопии. Этот механизм подробно не изучен, но предположительно это связано с изменением индекса преломления вещества хрусталика. В ряде случаев этот симптом может иметь положительное значение: у пациентов с гиперметропией слабой степени в начальных стадиях катарактогенеза может способствовать улучшению некорригированной остроты зрения, однако до того момента, когда помутнения начнут влиять на уровень остроты зрения.

Далее — отсутствие хрусталика или афакия, рефракционные нарушения, индуцированные отсутствием хрусталика; это, как правило, гиперметропия высокой степени — наиболее распространенный вид индуцированных аметропий, с которыми в реальной клинической практике мы не сталкиваемся потому, что на сегодняшний день коррекция индуцированной аметропии проводится интраоперационно, т.е. «золотым стандартом» является имплантация ИОЛ, поэтому сама по себе гиперметропия клинически себя никак не проявляет.

Вторым спутником хирургии катаракты является возможность возникновения роговичного астигматизма. В настоящее время применение микроинвазивных технологий практически исключило эту проблему. Если мы встречаем астигматизм, то это астигматизм достаточно малых степеней.

При наличии иррегулярности роговицы, следует отметить, что возможные дефекты в расчете оптической силы ИОЛ могут возникать и при существенных изменениях коаксиальной длины глаза, т.е. это спутник высокой миопии или гиперметропии. Опыт показывает, что точные измерения переднезадней оси глаза в этих случаях затруднены. Если при иррегулярных роговицах это связано с изменениями роговицы, то при миопии и гиперметропии высокой степени это связано с дефектами точного определения аксиальной длины глаза.

На *рис. 1* представлен пример автоматической рефрактометрии пациента с афакией. В этом случае не было возможности имплантировать ИОЛ, и средний сферический эквивалент рефракции равен 10,5 дптр. Тем не менее расчетная оптическая сила ИОЛ для достижения эмметропической рефракции была равна 17,0 дптр. При проведении занятий с клиническими ординаторами вопрос разницы данных вызвал у них затруднения. У меня вопрос к аудитории: вы понимаете, почему существует эта разница?

Рис. 1

Рис. 2

Рис. 3

Степень изменения биометрических показателей при уменьшении аксиальной длины глаза

Показатель	Аксиальная длина (мм)		Степень изменения показателя (%)
	25.5	21.5	
Объем глаза (мм куб)	7090	5690	- 20
Глубина передней камеры (мм)	2.57	1.94	- 24.5
Объем передней камеры (мм куб)	170	120	- 29
Ширина угла передней камеры (градусы)	29.0	22.7	- 21.8
Толщина хрусталика (мм)	4.2	4.8	+ 12
Объем хрусталика (мм куб)	230	240	+ 4.3
Отношение объема хрусталика к объему глаза	0.032	0.042	+ 31.3

терминологическое уточнение:
не «макрофакия», а «относительная макрофакия»

Рис. 4

Речь идет об одном и том же случае: пациенту планировали операцию по удалению катаракты, и расчетная сила ИОЛ для коррекции индуцированной аметропии была 17,0 дптр. К сожалению, во время операции возникли технические сложности, и имплантация линзы не была осуществлена. В послеоперационном периоде по данным автоматической рефрактометрии сферический эквивалент равен всего 10,5 дптр. Мне кажется, специалисты, занимающиеся контактной коррекцией, должны это знать… Подскажу ответ. Ответ содержится в бланке автоматической рефрактометрии. Стрелкой показана так называемая «вертекная дистанция», т.е. линза вынесена кпереди, и в этом случае оптическая сила повышается. Вы должны знать, что увеличение оптической силы корригирующими средствами при коррекции прогрессирующей гиперметропии происходит следующим образом: очковые линзы — контактные линзы — ИОЛ. Когда мы определяем с помощью автоматического рефрактометра величину гиперметропии при отсутствии хрусталика, это — не истинная гиперметропия, это то стекло, которое может скорригировать гиперметропию, учитывая, что оно вынесено кпереди и имеет место вертекная дистанция.

При наличии существенных изменений аксиальной длины (уменьшении или увеличении при гиперметропии и миопии соответственно) возможны технические сложности в процессе микроинвазивной факохирургии. В первом случае — мелкая камера и при манипуляции даже возможен контакт с эндотелием; во втором случае — глубокая камера, что затрудняет визуализацию и техническую манипуляцию.

Наличие начальных помутнений хрусталика может быть основанием для расширения показаний к интраокулярной рефракционной хирургии (включая применение мультифокальных ИОЛ), т.е. если существует сомнение в том, делать ли кератерефракционное вмешательство или интраокулярное, если у пациента вы видите начальные проявления катарактогенеза, это является доводом к проведению интраокулярной коррекции аметропии.

Несколько слов о врожденных изменениях прозрачности хрусталика (врожденная катаракта). Здесь ситуация требует некоторых разъяснений.

Первое, что необходимо отметить, это — практическая равнозначность хирургического и рефракционного (корригирующего) этапов лечения. Если во «взрослой» хирургии коррекция гиперметропии, индуцированной афакией, сроки проведения не имеют принципиального значения, у детей раннего возраста (1-1,5 года) при наличии катаракты имеется обскурационный элемент формирования амблиопии, после ее удаления — рефракционный компонент, при этом гиперметропия в первые годы жизни может достигать 30 дптр.

Необходимо иметь в виду, что в первые годы жизни имеет место нестабильность основных компонентов клинической рефракции: увеличение аксиальной длины глаза и уменьшение рефракции роговицы.

Главная задача корригирующего этапа — динамичное обеспечение соразмерной клинической коррекции.

Методы выбора оптической коррекции афакии после ранней хирургии врожденной катаракты: очковые, контактные, интраокулярные линзы. Дискуссия, которая разворачивается вокруг лечения врожденной катаракты, в основном касается выбора средств коррекции афакии. Если говорить о двусторонней афакии, т.е. о двусторонней врожденной катаракте, с нашей точки зрения, проблемы не существует: сразу после операции применяется очковая коррекция; при стабилизации анатомо-оптических элементов можно перейти к вторичной (отсроченной) имплантации интраокулярной линзы.

Алгоритм оптической коррекции афакии после ранней хирургии односторонней врожденной катаракты: первый этап — контактные линзы; второй этап — вторичная (отсроченная) имплантация интраокулярной линзы. Однако не все пациенты в силу различных причин способны освоить метод контактной коррекции. В этом случае возможно применение интраокулярной коррекции. Необходимо отметить, что очковые линзы исключены, поскольку они существенно влияют на величину ретинального изображения.

Принципиально возможные варианты выбора оптической силы ИОЛ после ранней хирургии односторонней врожденной катаракты: первый вариант — достижение рефракции, близкой к соразмерной, непосредственно после операции, т.е. интраокулярная линза рассчитывается таким образом, чтобы сразу после операции рефракция была близкой к эмметропической. Однако существуют сложности определения параметров, необходимых для расчета оптической силы ИОЛ: если средняя сила стандартной ИОЛ у взрослых равна 20-21 дптр, у детей — 29-30 дптр. К сожалению, со временем происходит постепенная «миопизация», обусловленная ростом глазного яблока.

Второй вариант заключается в достижении рефракции, близкой к соразмерной, в отдаленном периоде. Предполагается, что глаз будет расти и приобретет определенные средние размеры, при этом мы знаем, что у взрослых сила стандартной ИОЛ (как я сказал) равна 20-21 дптр. Интраокулярную линзу такой силы выбирают в расчете на то, что по мере роста глаза рефракция приблизится к эмметропической. Естественно, сразу после операции при выборе ИОЛ такой силы мы будем наблюдать гиперметропию в 7-8 дптр. И в первом и во втором случае необходима динамическая докоррекция аметропии очковыми линзами.

В определенные возрастные периоды степень анизометропии может стать критичной для переносимой очковой коррекции. Поэтому в собственной клинической практике мы используем так называемый «компромиссный принцип» выбора оптической силы интраокулярной линзы при односторонней катаракте. Он заключается в усредненном выборе оптической силы ИОЛ, уменьшающей степень анизометропии и обеспечивающей возможность переносимости очковой коррекции остаточной анизометропии (в раннем послеоперационном периоде — гиперметропии, в позднем — миопии).

Приведу пример: сила ИОЛ для достижения соразмерной рефракции — 29,0 дптр; стандартная сила ИОЛ при средних величинах переднезадней оси и рефракции роговицы — 21,0 дптр; усредненная сила ИОЛ — 25,0 дптр (29+21=50:2=25); предполагаемая степень анизометропии по мере роста глазного яблока в диапазоне (+) 4,0 — (-) 4,0 дптр. Хочу сразу оговориться, что все расчеты носят эмпирический характер, поскольку точно определить размеры переднезадней оси или рефракцию роговицы у детей не представляется возможным, но в плане решения вопроса амблиопии важна не точность, а возможность обеспечения коррекции, близкой к соразмерной рефракции.

Несколько слов о возрастных изменениях аккомодации. Возрастное уменьшение эластичности хрусталика является основной причиной инволюционных изменений способности к аккомодации — пресбиопии.

Смещение (эктопия) хрусталика. Здесь в плане возможного влияния на рефракцию можно выделить синдром Марфана, генетически обусловленное заболевание соединительной ткани. Тип наследования — аутосомно-доминантный; распространенность — 1 случай на 10 000 населения; эктопия хрусталика обусловлена потерей эластичности цинновой связки, находящаяся в натнуто-растянутом состоянии. Это приводит к рефракционным нарушениям, проявляющимся в прогрессирующем сдвиге рефракции в сторону миопии и хрусталиковом астигматизме.

Механизм изменения формы хрусталика при синдроме Марфана условно сравним с результатом процесса напряжения аккомодации согласно классической теории Гельмгольца *(рис. 2)*. С точки зрения выбора метода лечения эктопии хрусталика при синдроме Марфана на начальных стадиях процесса — оптическая коррекция (очковые и контактные линзы) и мониторинг состояния хрусталика. Хочу представить результаты мониторинга (I. Maumenee, 1981) 160 пациентов с синдромом Марфана (64 — с условно нормальным положением хрусталика, 86 — с явлениями эктопии). Средняя величина ПЗО в группе без признаков эктопии — 23,4 мм, с признаками эктопии — 26 мм; острота зрения «лучшего» глаза с коррекцией 1,0 без признаков эктопии — 49 случаев, с признаками эктопии — 31 случай; острота зрения 0,5-0,9 у пациентов без признаков эктопии — в 11 случаях, с признаками эктопии — в 41 случае; острота зрения менее 0,5 у пациентов без признаков эктопии — в 4 случаях, с признаками эктопии — в 22 случаях.

Основные выводы: возможность высокой остроты зрения независимо от наличия признаков эктопии; тенденция к снижению остроты зрения и увеличению переднезадней оси при наличии эктопии хрусталика; показания к хирургическому лечению: прогрессирование эктопии хрусталика, миопии и хрусталикового астигматизма, снижение максимальной остроты зрения и формирование амблиопии.

Вариант операции, выполняемой при синдроме Марфана: факоаспирация, репозиция капсульного мешка, имплантация эластичной ИОЛ. Основные этапы: парацентез и тоннельный разрез роговицы; передний, круговой капсулорексис; гидродиссекция и аспирация вещества хрусталика; имплантация эндокапсульного кольца; отсепаровка конъюнктивы в зоне склеральной фиксации кольца; захват кольца с помощью нити из пропилена; полноценная репозиция капсульного мешка за счет склеральной фиксации кольца; аспирация остатков хрусталиковых масс; эндокапсульная имплантация эластичной ИОЛ. Основной посыл при хирургическом лечении синдрома Марфана заключается в обеспечении репозиции капсульного мешка и имплантация ИОЛ.

В качестве заключения. Патологические процессы в хрусталике могут влиять на статус первичных аметропий и быть причиной индуцированных аметропий в следующих клинических проявлениях: возрастная потеря эластичности, формирование помутнений (катарактогенез), послеоперационная афакия, эктопия. Потенциальная возможность указанного влияния связана с рефракционными функциями хрусталика (светопреломление и динамичность рефракции).

Я бы хотел сказать еще об одной функции хрусталика, которая в учебниках обозначается как барьерная. Анатомическим субстратом этой функции является иридо-хрусталиковая диафрагма. Сам факт наличия барьера с отверстием в виде зрачка вызывает некоторые сомнения, и вообще непонятно, для чего существует эта функция в условиях нормальной физиологии. Скорее всего, больше для анатомов, для того чтобы разделить структуры переднего отрезка глаза от структур заднего отрезка. Нам кажется, что эту функцию можно сформулировать по-другому, как структурообразующую, и тогда анатомическим субстратом являются топографические взаимоотношения с близлежащими образованиями. В первую очередь, имеется в виду задняя камера глаза — пространство, формируемое периферической частью задней поверхности радужки и передней поверхности хрусталика, цинновой связкой и цилиарным телом, и передняя камера глаза — существенно большее по объему образование, формируемое передней поверхностью радужки, передней поверхностью хрусталика (в области зрачка) и задней поверхностью роговицы.

Почему я на этом делаю акцент? Я перехожу к вопросу, который уже частично затронул Валерий Петрович [Еричев], — это возможные изменения хрусталика при значительном уменьшении аксиальной длины глаза, т.е. высокой гиперметропии. Привычными терминологическими характеристиками являются *(рис. 3)*: «короткий» глаз, микрокорнеа, макрофакия (большой хрусталик), мелкие передняя и задняя камеры, узкий угол передней камеры.

Однако я хотел бы остановиться на количественных показателях. На *рис. 4* представлена степень изменения биометрических показателей при уменьшении аксиальной длины глаза. Здесь выделены две группы: группа с миопическим глазами и большой аксиальной длиной 25,5 мм и «короткий» глаз — 21,5. Давайте проанализируем в числовом выражении показатели, которые характеризуют структуры переднего отрезка глаза. Объем гиперметропического глаза существенно меньше миопического, в процентном выражении приблизительно на 20%; глубина передней камеры — на 24,5%; объем передней камеры — на 29%; ширина угла передней камеры — на 21,8%. Толщина хрусталика в гиперметропических глазах чуть больше, но разница составляет всего 12%; объем хрусталика — практически одинаковый, разница составляет всего 4%; отношение объема хрусталика к объему глаза — существенная разница 31,3%.

Об этом я говорю только лишь с одной целью: необходимо терминологическое уточнение. Для коротких глаз нужно применять формулировку не «макрофакия», а «относительная макрофакия».

Спасибо за внимание!

Д.м.н. М.В. Будзинская

«Патология сетчатки…»

Предложение участвовать в «Рефракционных чтениях» всегда вызывает трепет: «Что же я могу сказать?» Когда я готовилась, в гайдлайне Американской Ассоциации Оптометристов нашла термин «патологическая гиперметропия». Этот термин подразумевает аномалии развития глазного яблока во время пренатального или раннего послеродового периода; изменения роговицы или хрусталика; изменения хориоретинального профиля; воспаления или новообразования орбиты; нейроофтальмологические изменения. Это те состояния, которые уменьшают переднезадний размер глаза.

Сейчас мы будем говорить об изменениях хориоретинального профиля, т.е. о состояниях, при которых возможно уменьшение переднезадней оси глаза и развитие так называемой «патологической гиперметропии». Что может утолщаться на глазном дне? Наиболее часто встречающаяся причина — любой макулярный отек, за счет чего увеличивается толщина нейросенсорной части сетчатки, что может приводить к незначительной гиперметропизации.

Второй признак — утолщение хориоидеи. Причем чем восточнее, тем чаще встречается утолщение хориоидеи. Пахихориоидальные заболевания, такие как полиповидная хориоваскулопатия, среди европейского населения встречаются в 3-5% случаев от всех пациентов с ВМД, в Японии и Китае — в 50%.

Онкологические заболевания — за счет роста новообразований происходит уменьшение переднезадней оси глаза, приводящее к патологической гиперметропизации.

Макулярный отек — это скопление внеклеточной жидкости в макулярной области в результате нарушения целостности гематоретинального барьера, воспаления, развития новообразованных сосудов, нарушения функции помпы РПЭ. Таким образом, сначала происходит нарушение гематоретинального барьера, затем — утолщение и лизис клеток Мюллера; внеклеточная жидкость аккумулируется в наружном плексиформном и внутреннем ядерном слоях, однако изменение остроты зрения еще не происходит, скотомы еще не появляются, но за счет утолщения нейросенсорной части происходит небольшая гиперметропизация, и на этом этапе возможна постановка ложного диагноза «гиперметропия» и назначение пациенту очковой коррекции, пренебрежение состоянием сетчатки, затем происходит разрушение фоторецепторов и снижение остроты зрения.

Повторю еще раз: макулярный отек развивается за счет повреждения наружного гематоофтальмического барьера (диабетическая ретинопатия, ретинальные венозные окклюзии), повреждения внутреннего гематоофтальмического барьера (новообразованные сосуды при ВМД, новообразованные сосуды при миопии), воспаления (увеиты), причем парсплانит может дать макулярный отек. При обследовании молодых пациентов с макулярным отеком обязательно нужно смотреть периферию; синдром Ирвина-Гасса также может дать макулярный отек (МО).

Совершенно отдельно стоит витреоретинальная тракция. Это ни в коем случае не является макулярным отеком, это — то состояние, с которым чаще всего путают макулярные отеки. Диабетический макулярный отек может быть фокальным и диффузным. Фокальный МО развивается за счет ликеджа (экстравазальный выход флюоресцеина или жидкости) из микроаневризм. Достаточно часто фокальный МО возникает при гликогликемии. В настоящее время одним из ведущих направлений диабетологии является установка помп, и при установке помп гликогликемия развивается в большем проценте случаев, чем без помп, и в этом случае мы получаем фокальные МО. Первым признаком фокального МО является незначительная гиперметропизация.

Диффузный макулярный отек — более тяжелый, чем фокальный МО, т.к. начинают протекать капилляры, и при клинически значимом макулярном отеке необходимо назначение ингибиторов ангиогенеза.

Какие два состояния чаще всего путают? Макулярные отеки при возрастной макулярной дегенерации и диабетический макулярный отек. Как видно на левой части *рис. 1*, при неоваскулярной форме ВМД происходит разрушение наружного гематоретинального барьера, врастание сосудов хориоидеи непосредственно под сетчатку, что вызывает немедленное падение остроты зрения. При диабетическом макулярном отеке страдает внутренний гематоретинальный барьер. Сначала реагируют внутренние слои сетчатки, и только потом жидкость доходит до фоторецепторов и развивается снижение остроты зрения. Если мы посмотрим на тенденцию к снижению остроты зрения *(рис. 2)*, при ВМД пациенты теряют до 14 букв по EDTRS, что приблизительно соответствует 4 строчкам по Снеллену, в течение первого года, причем потеря зрения, как правило, безвозвратная. При ДМО картина иная: гиперметропизация возникает при диабетическом макулярном отеке. И то и другое заболевание чаще всего (при диабете 2-го типа) касается пациентов старше 50 лет. ВМД — это заболевание, которое также касается пациентов старше 50 лет. Истинная пресбиопия также начинается в возрасте старше 50 лет. Когда пациент обращается к врачу с жалобой на то, что «для чтения ему не хватает руки», чаще всего ему назначается очковая коррекция без исследования глазного дна. При этом на глазном дне у пациента с диабетом могут быть начальные признаки диабетического макулярного отека, либо в случае возрастной маклярной дегенерации — возможно развитие отслоек пигментного эпителия или развитие новообразованных сосудов. На *рис. 3* можно видеть отслойку пигментного эпителия. При такой высокой отслойке нейросенсорная часть еще не повреждена, поэтому первым признаком будет гиперметропизация. Через 5-7 месяцев существования отслойки начнет развиваться центральная скотома. При диабетическом макулярном отеке происходит утолщение сетчатки, что также приводит к возникновению легкой гиперметропизации.

Эпиретинальный фиброз *(рис. 4)* — заболевание, не относящееся к макулярным отекам, характеризуется тракционным макулярным синдромом, но офтальмоскопически очень похоже на макулярный отек. Часто эпиретинальный фиброз путают с макулярным отеком, при этом применяются ингибиторы ангиогенеза, чего делать не следует, т.к. эпиретинальный фиброз представляет собой сугубо хирургическую патологию. На сегодняшний день не существует ни одного лекарственного препарата, который оказывал бы действие на эпиретинальный фиброз.

Второй блок заболеваний, приводящих к гиперметропизации, — пахихориоидальные заболевания. Это — утолщение хориоидеи,

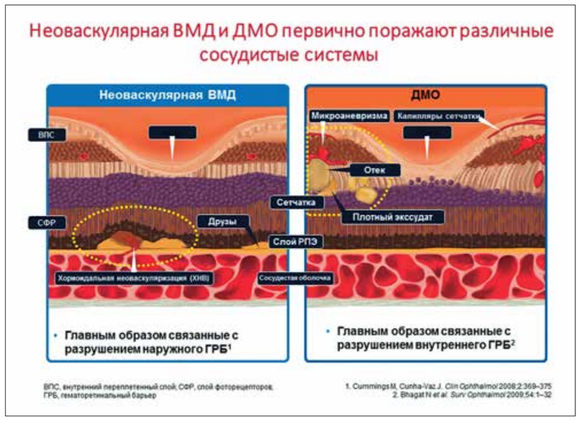

Рис. 1

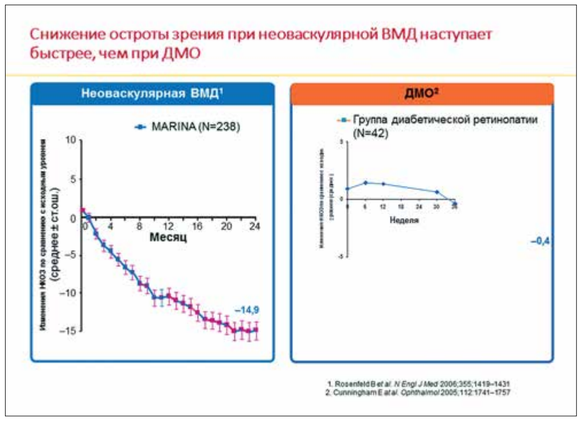

Рис. 2

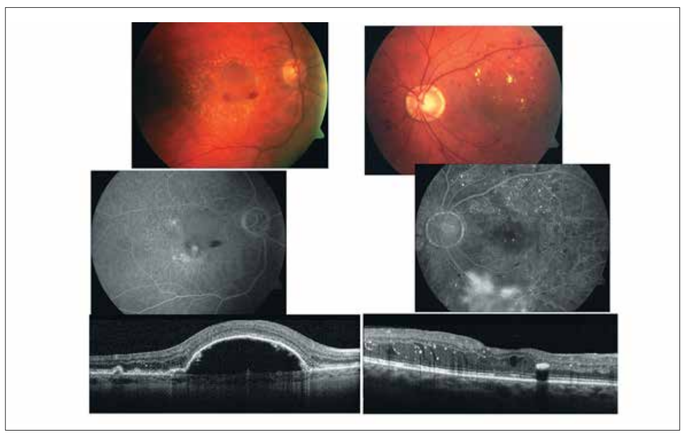

Рис. 3

Рис. 4

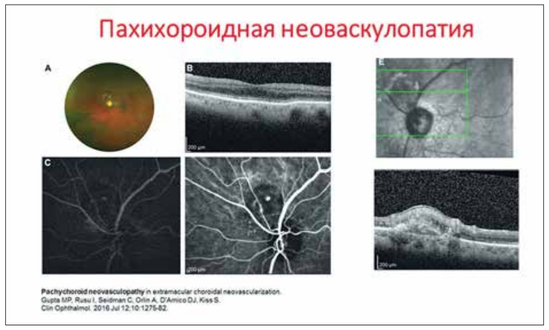

Рис. 5

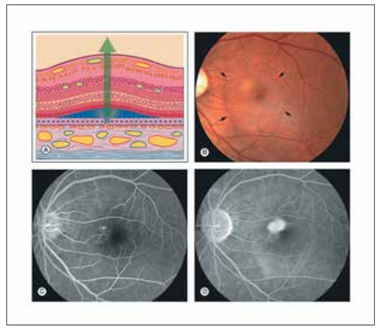

Рис. 6

Рис. 7

причем не всей, а отдельных ее слоев. На сегодняшний день к пахихориоидальным заболеваниям относятся: центральная серозная хориоретинопатия, пахихориоидальная эпителиопатия ретинального пигментного эпителия, пахихориоидальная неоваскулопатия, полипоидная хориоваскулопатия, перипапиллярный пахихориоидальный синдром. Чаще всего мы встречаемся с центральной серозной хириоретинопатией.

«Пахихориоидальный фенотип» — это диффузное или очаговое утолщение хориоидеи; дилатация хориоидальных сосудов; на ОКТ — истончение или отсутствие хориокапилляров при наличии расширенных крупных сосудов хориоидеи; истощение слоя Satter и хориокапилляров, и в этом случае абсолютная хориоидальная толщина может быть нормальной или даже меньшей. Оптические когерентные томографы (с ангиорежимом и без него) позволяют проводить глубокое сканирование хориоидеи, что дает возможность дифференцировать все слои хориоидеи — хориокапилляры, слой Саттлера и слой Галера. Когда мы видим крупные, зияющие сосуды в слое Галера, мы можем задуматься о пахихориоидальном фенотипе. Это важно, т.к. утолщение хориоидеи происходит только в момент обострения заболевания; в норме хориоидея может достигать нормальных значений, но крупные аномальные сосуды могут нас натолкнуть на мысль, что мы имеем дело с пахихориоидальным фенотипом.

Пахихориоидальная неоваскулопатия характеризуется расширением хориоидеи; на *рис. 5* можно видеть крупные зияющие сосуды слоя Галера и развитие неоваскуляризации рядом с диском зрительного нерва. Течение заболевания достаточно благоприятное, и часто, кроме нарушения рефракции, других симптомов нет. То есть у человека вдруг развивается гиперметропия в пределах 2,0-2,5 дптр, затем она проходит, потому что заболевание имеет обострение и период ремиссии. В период обострения гиперметропическая рефракция появляется (если до этого пациент был эмметропом), в период ремиссии гиперметропическая рефракция исчезает. Такие колебания гиперметропической рефракции должны натолкнуть вас на мысль о том, что вы имеете дело с пахихориоидальной неоваскулопатией, т.к. новообразованные сосуды рядом с диском, они «текут» достаточно благоприятно, если только не происходит кровоизлияния. Сосуды саморубцуются и не дают никакой клиники.

Перипапиллярный пахихориоидальный синдром. Преобладает у мужчин; более толстая хориоидея локализуется в нозальной зоне; в 40% случаев ПЗО у пациентов меньше 23 мм; гиперметропическая рефракция — в 86% случаев; в 77% случаев встречаются складки хориоидеи.

Центральная серозная хориоретинопатия — заболевание, с которым мы встречаемся чаще всего. Острая ЦСХ развивается в пределах 4-6 месяцев; рецидивирующая; хроническая (диффузная эпителиопатия). Относится к заболеваниям с высоким процентом саморезорбции: около 70% пациентов «уходят» в саморемиссию. Иногда пациенты могут не помнить первой атаки, потому что появляется либо пятно перед глазом, либо происходит гиперметропизация, и в течение недели или нескольких дней все встает на свои места. Поэтому когда к нам попадает пациент с ЦСХ с жалобами на впервые появившееся пятно и на снижение остроты зрения, разрушенные зоны ретинального пигментного эпителия, выявленные в результате проведения флюоресцентной ангиографии, показывают, что у пациента были многократные обострения. В этом случае важно правильно поставить: диагноз «острая центральная серозная хориоретинопатия» либо «хроническая центральная серозная хориоретинопатия».

Острая центральная серозная хориоретинопатия (ЦСХ) характеризуется точкой фильтрации и массивной отслойкой нейроэпителия, за счет чего уменьшается ПЗО и появляются жалобы на нарушение способности чтения, что хорошо компенсируется плюсовой коррекцией.

Вторым признаком острой ЦСХ является микропсия, жалобы на видение предметов в уменьшенном размере; чаще болеют мужчины (35-50 лет); ОКТ выявляет отслойку нейроэпителий, деструкцию пигментного эпителия, утолщение хориоидеи, отек фоторецепторов; ФАГ — утечка флюоресцеина в виде «чернильного пятна» или «дыма из трубы»; при первичной острой ЦСХ саморезорбция происходит в течение 3-4 месяцев без осложнений; рецидивы встречаются в 15-50% случаев; происходит в результате нарушения помповой функции пигментного эпителия. Пигментный эпителий может быть сохранен как монослой. Раньше считалось, что пигментный эпителий разрушается, образуется отверстие, через которое выходит жидкость. С появлением ОКТ мы стали понимать, что это не совсем так. Да, бывают случаи разрушения пигментного эпителия, но, как правило, мы встречаемся с альтерацией пигментного эпителия, т.е. он сохранен, но по каким-то причинам жидкость начинает фильтровать из-под сетчатки в субретинальное пространство *(рис. 6)*. На флюоресцентной ангиографии мы видим активную точку фильтрации, которая к поздним фазам увеличивается в размерах. В случае отсутствия саморезорбции в течение двух недель проводится лазеркоагуляция точек фильтрации.

Отличительными признаками центральной серозной хориоретинопатии *(рис. 7)* являются: толстая хориоидея; удлинение наружных сегментов фоторецепторов; гиперрефлективные вкрапления. Почему важно правильно поставить диагноз? Часто пациентам после 50 лет с хронической центральной серозной хориоретинопатией ошибочно ставится диагноз «возрастная макулярная дегенерация», которая является другим заболеванием с совершенно другими подходами к лечению.

Центральная серозная хориоретинопатия, как и возрастная макулярная дегенерация, часто осложняется хориоидальной васкуляризацией и требует проведения анти-VEGF терапии, однако в случае ВМД мы предупреждаем пациента о том, что это — хроническое заболевание, анти-VEGF терапия назначается пожизненно в зависимости от ремиссии и активности хориоидальной неваскуляризации. При ЦСХ хориоидальная неоваскуляризация носит более благоприятный характер: иногда достаточно 1-3 инъекций для полного и окончательного закрытия новообразованных сосудов.

В заключение хотела бы остановиться на опухоли сетчатки. К сожалению, первыми жалобами пациентов при онкологическом заболевании, особенно при гемангиоме хориоидеи, является гиперметропизация. У пациента резко начинает расти «плюс», при этом рост не соответствует возрасту. В этом случае необходим либо осмотр глазного дна с применением ОКТ, либо проведение ультразвуковых исследований, чтобы не пропустить такой грозный пласт заболеваний, как онкологические заболевания сетчатки.

Спасибо за внимание!

Д.м.н. Н.Л. Шеремет

«Патология зрительного нерва и рефракционные нарушения»

Уважаемые коллеги!

Патология зрительного нерва является достаточно частой причиной снижения зрительных функций и требует незамедлительной диагностики для принятия правильного решения относительно хирургического или терапевтического лечения.

Патология зрительного нерва может возникать у каждого человека, сочетаться с различной патологией, в том числе с рефракционными нарушениями. Для того чтобы показать некие сложности определения оптической нейропатии и исключения оптической нейропатии у пациентов с рефракционной патологией, напомню основные симптомы оптической нейропатии: дефект поля зрения, нарушение цветового зрения, относительный афферентный зрачковый дефект, изменение остроты зрения.

Дефект поля зрения является основным симптомом оптической нейропатии, который определяют в современной офтальмологической практике с помощью компьютерной периметрии *(рис. 1)* Стоит напомнить, что определение «центральной световой чувствительности», т.е. исследование центрального поля зрения, всегда определяется с помощью коррекции для близи с учетом сферического и цилиндрического компонентов. Это особенно важно, т.к. мы можем получать снижение цветовой депрессии только из-за того, что пациент недокорригирован. Однако периферическое поле зрения определяется без линз. Несмотря на то что для периметрии созданы специальные линзы, которые имеют тонкий ободок, но при исследовании периферического поля зрения он будет накладываться на поле зрения, и мы будем получать кольцевидную скотому. Таким образом, у пациентов с высокими аметропиями мы получим изменения периферического поля зрения, поскольку исследование будет проводиться без линз, и снижение световой чувствительности в периферических областях у пациентов с высокой аметропией не будет являться признаком патологии зрительного нерва. Так, у пациента, которому требовалась коррекция для близи сферическим компонентом -8 дптр плюс цилиндрические стекла, и пациент имел остроту зрения без коррекции 0,02-0,03, мы видим, что в периферических отделах поля зрения есть снижение световой чувствительности, однако только на основании этой периметрии мы

не имеем права рассматривать данного пациента как пациента с патологией зрительного нерва.

Вторым симптомом оптической нейропатии является нарушение цветового зрения. Оптическая нейропатия практически всегда сопровождается нарушением цветового зрения, кроме тех моментов, когда, предположим, у пациента есть изменение периферического поля зрения, но центральное поле зрение — сохранно, в этом случае цветовое зрение у пациента с оптической нейропатией будет также сохранено. У пациентов с рефракционной патологией цветовое зрение будет всегда нормально, но необходимо помнить, что мы определяем цветовое зрение по таблицам Рабкина, и это определение также должно быть с обязательной коррекцией сферического и цилиндрического компонента. Можем привести пример, когда пациенту с аметропией мы предъявляем цветовые таблички и выявляем у пациента дисхроматопсию, но подставив стекла для чтения, получаем нормальный показатель цветового зрения.

Относительный афферентный зрачковый дефект, характерный для оптической нейропатии, односторонний, и тогда мы выявляем нарушение зрачковых реакций на одном глазу относительно другого глаза. Так, в данном случае при освещении правого глаза мы видим живые зрачковые реакции *(рис. 2)*, при освещении левого глаза — снижение зрачковых реакций, полноты сужения зрачка. Таким образом, мы понимаем, что на левом глазу имеется относительный афферентный зрачковый дефект. При двусторонней оптической нейропатии степень снижения зрачковых дефектов будет коррелировать с дисфункцией зрительного нерва. Соответственно, подобный симптом будет отсутствовать у пациентов с рефракционными нарушениями.

Изменение остроты зрения не является основным симптомом оптической нейропатии; он может присутствовать или отсутствовать. На *рис. 3* представлено поле зрение с достаточно выраженными изменениями периферического характера, при этом центральное поле зрения сохранено, поэтому у пациента острота зрения 100%, и он будет давать абсолютно нормальное цветовое зрение.

Естественно, мы исследуем остроту зрения, максимально корригированную, в некоторых случаях при необходимости с участием 2,0-2,5 мм диафрагмы.

Из дополнительных методов исследования применяем спектральную ОКТ, несомненно являющуюся важнейшим компонентом диагностики. ОКТ позволяет определять толщину папиллярного слоя нервных волокон, а также толщину внутренних слоев сетчатки, которая в зависимости от алгоритма ОКТ прибора будет включать оценку ганглиозных клеток сетчатки, внутреннего плексиформного слоя и нервных волокон.

Какие проблемы можно встретить у пациентов с аметропиями при проведении этого исследования? Оптические параметры глаза, особенно длина его оси, может влиять на количественные показатели ОКТ-исследования, приводя к эффекту оптического увеличения. Многие исследователи говорят о том, что у пациентов с близорукостью происходит истончение и слоя нервных волокон, и ганглиозных клеток сетчатки из-за того, что происходит эффект оптического увеличения. Профессор А.А. Шпак добавляет, что не только и не столько на толщину вышеперечисленных параметров влияет эффект оптического увеличения, сколько истончение заднего отрезка глаза у пациентов с высокой близорукостью. На представленных

Рис. 1

Рис. 2



Рис. 3

Рис. 4

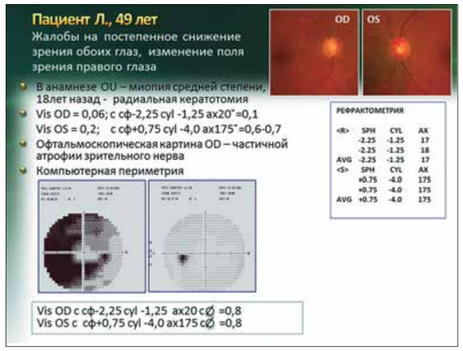

Рис. 5

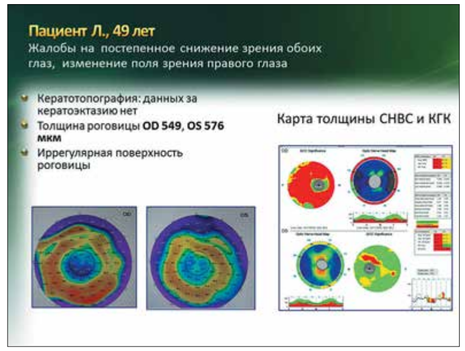

Рис. 6

на *рис. 4* диаграммах можно видеть (слева) карту толщины слоя нервных волокон ганглиозных клеток у пациента с миопией средней степени без оптической нейропатии. Мы видим помеченные зеленым участки с нормальной толщиной, желтым и красным — пограничное и патологическое истончение. В желтом цвете средняя толщина нервных волокон у данного пациента погранична; мы видим выраженные изменения ганглиозных клеток сетчатки у пациента на двух глазах, что отмечено суммарно в табличке. Карта толщины сетчатки также демонстрирует истончение сетчатки у пациента с близорукостью. Таким образом, как отмечает А.А. Шпак, у пациентов старше 40 лет с высокой близорукостью практически в 30% случаев происходит гипердиагностика глаукомы. Такая же проблема имеет место у пациентов с гиперметропией (особенно высокой степени), поскольку происходит утолщение слоя нервных волокон и ганглиозных клеток. Таким образом, мы можем «недодиагностировать» заболевание зрительного нерва.

В сложных диагностических случаях мы используем электрофизиологические методы исследования, зрительно вызванные потенциалы — это объективные методы исследования, и при нарушении прозрачности сред и рефракционных нарушениях, которые не поддаются коррекции без применения диафрагмы, хорошо использовать порог электрической чувствительности, лабильность зрительного анализатора, т.е. психофизические методы исследования.

В начале доклада я обратила внимание на то, что у нас значительное число людей страдает рефракционными нарушениями, поэтому сочетанная патология зрительного нерва и рефракционных нарушений встречается достаточно часто, но обычно мы с этим довольно легко разбираемся.

Я остановлюсь на некоторых примерах, представляющих собой некий практический опыт и интерес. Пациент 49 лет *(рис. 5)* обратился с жалобами на постепенное снижение зрения обоих глаз, изменение поля зрения правого глаза, которое произошло 2 года назад. За последний месяц пациент отмечает наиболее выраженные изменения остроты зрения. В анамнезе — миопия средней степени; 18 лет назад — радиальная кератотомия. Пациент не пользуется очковой коррекцией, обратился к нам с остротой зрения 0,06 и 0,2. С коррекцией сложного миопического и смешанного астигматизма мы получили 1 строчку на правом и 6-7 строчек — на левом глазу. На рисунке можно видеть результаты рефрактометрии. Компьютерная периметрия не выявила изменений на левом глазу; на правом — выраженные изменения поля зрения, абсолютные скотомы в парацентральной области, относительные скотомы. Но при этом можно заметить, что центральное, 4-градусное поле зрения осталось чистым, т.е. световая чувствительность достаточно высокая, что позволило нам заподозрить нестыковку между 0,1 с коррекцией и высокой световой чувствительностью, полученной с помощью компьютерной периметрии. Мы провели повторную визометрию с применением диафрагмы и получили высокую остроту зрения — 0,8 на каждом глазу. Для чего это было сделано? При сочетанной патологии необходимо уточнить степень участия каждой из патологий в нарушении зрительных функций. По данным кератотопографии *(рис. 6)* кератоэктазия выявлена не была; толщина роговицы достаточная; выявлена иррегулярная поверхность роговицы — мультифокальные изменения в 3-градусной центральной зоне были более выражены на правом глазу, которые дают более выраженное снижение зрения. На этом рисунке приведена карта толщины слоя нервных волокон комплекса ганглиозных клеток, чтобы продемонстрировать то, о чем я говорила выше: на правом глазу, где есть атрофия зрительного нерва, выраженное истончение слоя



Рис. 7

Рис. 8

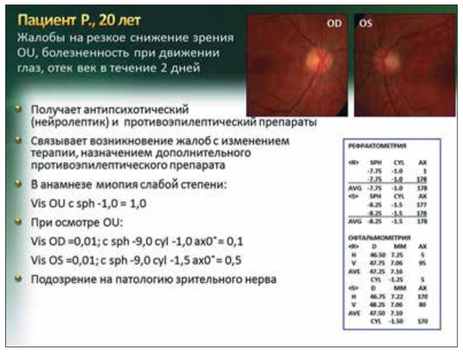

Рис. 9

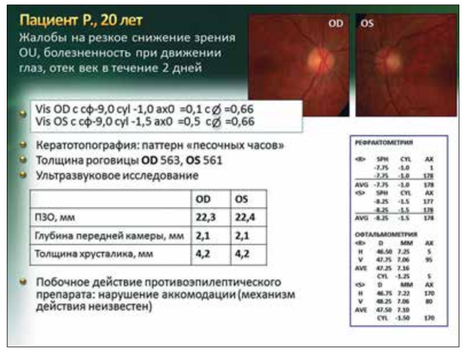

Рис. 10

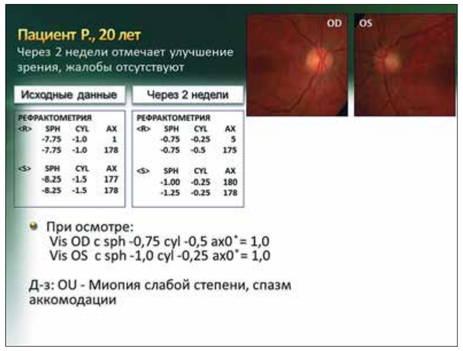

Рис. 11

Рис. 12

нервных волокон, выраженное истончение ганглиозных клеток сетчатки. На левом глазу мы также видим изменения как слоя нервных волокон (средние показатели отражены желтым цветом) и изменения ганглиозных клеток. Однако это не является признаком оптической нейропатии, это — признак миопии средней степени. В таких случаях сочетанной патологии нужно четко понимать, что за что отвечает. В данном случае было сделано предположение, что 0,1 остроты зрения у пациента явилось результатом поражения зрительного нерва. Но нет. Поле зрения изменено в результате поражения зрительного нерва, однако острота зрения связана с рефракционными нарушениями, вызванными последствиями радиальной кератотомии.

Другие два клинических случая хочу привести как пример того, что иногда мы получаем пациента с какими-то зрительными нарушениями, но при этом глаз визуально не изменен, возможно, есть элемент недодиагностики, в этом случае представляется, что со зрительным нервом, визуализация которого ограничена лишь ДЗН (дальше зрительный идет к орбите), что-то происходит вне зоны визуализации. Это и может приводить к снижению зрительных функций.

Пациентка 31 года *(рис. 7)* обратилась к нам с жалобами на выраженную боль за правым глазом, усиливающуюся при движении глаза, на снижение зрения. При этом она отмечает, что год назад обращалась во врачебную комиссию для получения водительских прав. На тот момент жалоб не было. При обращении в нашу клинику у пациентки было выявлено 4 строчки без коррекции на правом глазу и 9 — на левом; был выявлен астигматизм. С коррекцией было получено 7 и 10 строчек. Пациентка была направлена на исключение неврита зрительного нерва. Кератография выявила паттерн «песочных часов» *(рис. 8)*, цветовое зрение в норме. Однако компьютерная периметрия выявила диффузное снижение световой чувствительности на правом глазу, что послужило причиной проведения ЗВП — латентность пика P100 соответствует норме (паттерн 1,0° и 0,3°). Таким образом мы исключили патологию зрительного нерва, и с диагнозом «смешанный астигматизм» пациентке была назначена очковая коррекция. При осмотре через месяц жалоб у пациентки не было; ОЗ с диафрагмой — 100%. Повторная периметрия выявила отсутствие патологии.

К сожалению, компьютерная периметрия является субъективным методом обследования. Когда пациент жалуется на дискомфорт, боли в глазу и т.д., выдержать исследование, продолжающееся 20 минут, довольно сложно. Все методы исследования необходимо применять пациентам очень грамотно, с определенным анализом.

Третий пример *(рис. 9)* — пациентка 20 лет обратилась с жалобой на резкое снижение в течение двух дней остроты зрения, болезненность при движении глаз, отек век. Пациентка наблюдается у психиатра, получает антипсихотический и противоэпилептический препараты. В последние три дня ей был назначен дополнительный противоэпилептический препарат, на фоне которого возникли подобные жалобы. Из анамнеза известно, что у пациентки есть миопия слабой степени; коррекция со сферой -1,0 давала 100% зрение. При поступлении острота зрения 0,1, выявлены показатели, характерные для высокой близорукости. Справа на рисунке приведены данные рефрактометрии и офтальмометрии. На глазном дне — нечеткость границ, немного расширены вены. С подозрением на патологию зрительного нерва пациентка направлена к нам в отделение. Мы провели визометрию с диафрагмой (очень рекомендуем в таких случаях), получили остроту зрения 0,66, что улучшило наше мнение о зрительном нерве. Кератотопография *(рис. 10)* выявила паттерн «песочных часов»; толщина роговицы не вызывала подозрений. Ультразвуковое исследование обоих глаз — ПЗО 22,3 и 22,4 мм — в сочетании с данными рефрактометрии и офтальмометрии исключали миопию высокой степени. Исследование трех препаратов, которые получала пациентка, показало, что среди побочных эффектов каждого препарата было нарушение аккомодации, при этом указывалось, что механизм воздействия на аккомодацию неизвестен. По согласованию с психиатром пациентке отменили третий препарат. Через 2 недели пациентка отметила улучшение зрения, жалобы отсутствовали. Мы увидели разницу в рефрактометрии *(рис. 11)*; к пациентке «вернулась» миопия слабой степени со 100% коррекцией. Пациентке был поставлен диагноз «миопия слабой степени, перенесенный спазм аккомодации», зависимый от фармакотерапии.

Я попыталась объяснить, что у людей с рефракцией есть определенные нюансы при проведении ОКТ, т.е. истончение слоя нервных волокон, ганглиозных клеток у людей с близорукостью и утолщение этих параметров у людей с гиперметропией.

Относительно периметрии мы, к сожалению, получаем абсолютно разные данные *(рис. 12)*, т.е. на спазме аккомодации в данном случае у пациентки с остротой зрения 7 строчек с коррекцией мы видим достаточно выраженное изменение поля зрения и абсолютно нормальное поле зрения спустя некоторое время после лечения. При факомиопизации можем видеть совершенно нормальные показатели поля зрения, при начальной стадии кератоконуса — абсолютно нормальные показатели, при амблиопии чаще видим нормальные показатели поля зрения. Еще раз хочу подчеркнуть, что при рефракционных нарушениях при оценке наличия оптической нейропатии необходимо применять в комплексе все методы исследования по логическому алгоритму.

В заключение хочу отметить, что при сочетанной патологии зрительного нерва и рефракционных нарушений следует определять степень участия каждой из них в нарушении зрительных функций. Клиническая оценка офтальмологического статуса пациента, коррелированная с точной экспертизой зрительных функций, структуры переднего отрезка глаза и зрительного нерва, является условием для точной диагностики.

Спасибо за внимание!

Академик РАН С.Э. Аветисов

В качестве заключения хочу обратить внимание на то, о чем говорила Наталья Леонидовна. Главный вопрос заключается в том, чтобы определить возможную степень участия рефракционных нарушений в потере функций при сочетанной патологии, и в этом случае важной является проба с диафрагмой. В каждом наборе есть диафрагма диаметром 2 мм. Если при использовании диафрагмы вы получаете существенное улучшение остроты зрения, это говорит о том, что есть элемент недокорригированного рефракционного нарушения. Если ситуация остается неизменной, необходимо учитывать то, о чем говорили Мария Викторовна Будзинская и Наталья Леонидовна Шеремет. Степень «кризисности» возможной ситуации заключается в том, что симптомы снижения зрения есть и у рефракционных нарушений, и у патологии зрительного нерва, и у патологии хрусталика при глаукоме. Все это необходимо иметь в виду.

Материал подготовил
Сергей Тумар

Маркетинг оптического предприятия — составляющие успеха

Редакция газеты «Поле зрения» и компания «Маркет Ассистант Груп» продолжает цикл публикаций для управленцев оптического предприятия. В цикле мы рассматриваем технологии увеличения клиентского потока в клинику или магазин оптики и, как следствие, рост прибыльности предприятия. Для достижения этой цели мы вспоминаем и структурируем постулаты маркетинга, применительно к оптическому рынку, и разбираем конкретные примеры из современной российской действительности.

Как управлять деньгами?

Е.Н. Якутина

Генеральный директор
ООО «Маркет Ассистант Груп»,
доцент МосГУ

Продолжение, начало см. в №№ 4-6/2016, 1-6/2017, 1-6/2018, 1-3/2019

Продолжаем разбираться с ценой и сегодня затронем ценообразование.

Ваши текущие планы

Постановка целей вашего движения к лучшим результатам в бизнесе — это одна из главных задач маркетинговой политики. Формирование этих целей подчинено ценностям и общим подходам руководства и, как следствие, сотрудников предприятия. Цели могут быть долгосрочными и краткосрочными. Соответственно, решения по их достижению и запланированные процессы будут либо стратегическими, либо тактическими. Для получения отдаленных результатов, в рамках рассматриваемой темы о ценообразовании, вы можете:

1. Назначить цену на продаваемый товар или оказываемую услугу, исходя из их качества. Уникальные позиции будут дорогими, более распространенные — дешевле.

2. Определить цену сообразно предложению конкурентов.

3. Определить цены для разных стадий жизненного цикла услуги (например, ее оказание с применением новой технологии или на новейшем аппарате, которые дают вам право вначале дать высокую цену, а по мере наполнения рынка аналогичными услугами — цену снизить).

4. Назначить высокую цену на сопутствующие товары (например, при покупке клиентом дорогой оправы и сложного дизайна линз цена на аксессуары не воспринимается завышенной).

К тактическим ценовым решениям отнесем:

1. Изменение цены в зависимости от изменения рыночной конъюнктуры.

2. Включение в цену затрат на сиюминутное продвижение (рекламу).

3. Ценовые войны.

4. Скидки и распродажи.

Классическая макроэкономическая теория говорит, что на сбыт товара можно влиять только с помощью цен. Скачок в осмыслении возможностей рекламирования появился в тот момент, когда производители стали фасовать товар и привлекать внимание покупателей с помощью упаковки. Однако высчитать зависимость продаж от воздействия рекламы на покупателя, от созданного имиджа товара, услуги или всего предприятия в целом всегда сложно, нежели сконцентрировавшись на цене продукта, поскольку «цена является чисто количественной, одномерной величиной и легко поддается операционализации, благодаря этому ее гораздо проще использовать в моделях спроса и предложения […] Производитель через цену получает информацию о том, в какой степени общество нуждается в его продукции. И если уровень цены, сложившийся на рынке, возмещает затраты производителя и обеспечивает получение желаемой прибыли, то это служит самым верным признаком целесообразности производства и соответствия его спросу (Голубков Е.П. Основы маркетинга. – М.: Финпресс, 1999. URL: www.cfin.ru/press/marketing/2001-6/10.shtml).

Цена играет особую роль в маркетинговом комплексе (product-place-price-promotion), поскольку является наиболее мобильной его составляющей, в ответ на изменение условий хозяйствования она может быть быстро снижена или увеличена.

В зависимости от внутренних и внешних факторов цена может меняться.

Внутренние факторы:

– цели организации и маркетинга;
– продуктовые стратегии;
– место продажи и логистика;
– издержки.

Например, магазин оптики может продавать коллекцию Ray-ban по стандартизированной цене и, возможно, не будет получать от такой продажи почти никакого дохода. При этом руководитель понимает, что такая общеизвестная коллекция привлекает покупателей в салон и является must have (нужно иметь). В противоположность, коллекция солнцезащитных очков и медицинских оправ ETE Lunettes является дизайнерской и эксклюзивной, наценка может составить значительную сумму при том, что массовых продаж не будет, но на единицу проданного доход может быть существенным и перекрыть продажи любой массово известной торговой марки.

Теоретики маркетинга в работе с ценой выделяют некоторые подходы, в зависимости от целей предприятия:

– увеличение прибыли на долгосрочную или краткосрочную перспективу;
– увеличение доли рынка;
– сохранение лидерства;
– выживание новых игроков;
– партнерство с поставщиками;
– создание и поддержание определенного имиджа организации;
– распродажи;
– предотвращение ценовых войн.

Цена зависит и от других элементов комплекса маркетинга: качества продукта, затрат на его продвижение, от престижности марки продукта, от стадии жизненного цикла последнего, от себестоимости (как базовой, поставляемого товара, так и добавленной стоимости в результате деятельности предприятия).

Внешние факторы:

– тип рынка;
– потребительская оценка соотношения между ценой и ценностью продукта;
– конкуренция;
– экономическая ситуация в стране;
– уровень инфляции;
– государственное регулирование;
– возможная реакция поставщиков.

В конце концов, является или нет цена «правильной», решает потребитель. И запускать процесс ценообразования необходимо с базовых исследований (опросы, тестирование): нужен ли ваш продукт на данном рынке, видит ли покупатель ценность вашего продукта по предлагаемой ему цене.

При этом нижний порог цены определяется себестоимостью продажи, а верхний — исключительно восприятием клиента и его нечувствительностью к изменению цены в верхних ее значениях. Так, в приведенном мной примере с моделями ETE Lunettes любое значение цены будет восприниматься покупателем как «правильное», если продавец верно преподает основные ценности коллекции: дизайнер — итальянка французского происхождения, полностью ручная работа линии «plexi», актуальный, но при этом сдержанный дизайн, сделано в Италии и Франции и так далее.

Зона неразличимости цены пропадает, если мы рассматриваем пример с товаром так называемой низкой ценовой эластичности: если цена повышается, товар перестает продаваться. Дешевые готовые очки (для разных регионов цена может варьировать от 200 до 600 рублей) покупаются только в указанных пределах, и если магазин пытается, скажем, распродать залежавшийся товар и изготавливает из складских оправ готовые очки с линзами, получая более интересные по дизайну модели и, возможно, даже с более качественными линзами, но при этом выходящие из привычного ценового диапазона — товар так и останется лежать на полках мертвым грузом.

В последнем примере употреблен еще один важный термин, привычная цена — та, что действует на достаточно широком рыночном пространстве в течение относительно длительного периода времени. В этом случае, даже при незначительном повышении цены, можно получить существенное снижение продаж.

Используемые стратегии:

1) привычные цены;

2) следование за ценами рыночного лидера.

В первом случае торжествует справедливость, все продавцы уважают сложившиеся обычаи ценообразования и поддерживают уровень цен, традиционный для данного рынка. Если кто-то из участников рынка повышает качество товара и/или предоставляемых услуг, он имеет право установить на них более высокую цену. К рынку оптики такой метод ценообразования малоприменим, разве что может быть использован для производства и продажи медицинских растворов или стандартных проверок зрения в магазинах оптики.

Во втором случае лидерство определяется наибольшей рыночной долей, качеством продукта, его престижностью и другими показателями. Лидер устанавливает цену, за которой вынуждены следовать другие участники рынка, и потому все продают товары в согласованном диапазоне цен.

Ценовые ряды и прочие хитрости

Продукт может находиться в ряду номенклатуры, и это дает повод руководителю подумать о максимизации суммарной прибыли.

1. Коллекция оправ китайского производства из литьевого пластика имеет в России малый ценовой разбег. Для удобства покупателей имеет смысл однотипные модели расценить с одинаковым показателем, например, в диапазоне от 200 до 400 рублей поставить цену в 390 руб. за штуку. То есть речь идет об установлении одинаковой цены для подобных продуктов одной продуктовой линии, мало отличающихся по себестоимости и по оценкам их свойств покупателями. Это будет называться выстраиванием ценового ряда. Такой метод облегчает выбор клиентам.

2. Выше я привела пример с нечувствительностью покупателя дорогих очков к цене дополнительного товара, предлагаемого в комплект к основному приобретению.

3. Установление низкой цены на основной продукт и завышенной цены на обязательный сопутствующий продукт, например, на оправу и линзы к ней.

4. Объединение нескольких продуктов в комплекте для того, чтобы продать все вместе, но по суммарной уменьшенной цене.

Для услуг в сфере медицины возможно определение цены в два этапа, когда цена услуги разделяется на фиксированную и переменные части. Фиксированная часть предполагает, например, установление «непугающей» цены на хирургическое вмешательство; переменная часть учитывает затраты на дополнительные услуги (анализы, исследования и манипуляции, пребывание в стационаре и пр.). Суммарная же стоимость может существенно превышать рекламируемую цену.

Цена, устанавливаемая на товар, зависит также от характера сопутствующих услуг и от того, включается или нет стоимость этих услуг в цену товара. Можно купить оправу без футляра, салфетки и линз, можно

с этими, по сути, обязательными элементами, а можно — с гарантийным обязательством салона оптики обслуживать готовое изделие (лазерная чистка два раза в год) и проверять зрение пациента один раз в год. Очевидно, что цена на продукт (в данном случае товар плюс услуга) будет различной.

Стратегии ценообразования устанавливают принципы формирования цен на продукцию или услуги — как на новые, так и уже существующие. Для классификации ценовых стратегий можно использовать несколько критериев (См.: «Цены и ценообразование» / Под ред. В.Е. Есипова. – СПб.: Питер, 2007. – С. 32-39).

1. По уровню цен на новые товары выделяют стратегии: «снятия сливок»; «цены проникновения»; «среднерыночных цен».

2. По степени изменения цены выделяют стратегии: «стабильных цен»; «скользящей падающей цены» или «исчерпания»; «роста проникающей цены».

3. По степени дифференциации товаров и потребительских цен выделяют стратегии: «дифференциации цен на взаимосвязанные товары»; «ценовых линий»; «ценовой дискриминации».

Стратегии «цена – качество»

Качество	Цена		
	Высокая	Средняя	Низкая
Высокое	1. Премиальная стратегия	2. Стратегия, представляющая высокую ценность для потребителя	3. Стратегия, чрезвычайно ценная для потребителя
Среднее	4. Стратегия, когда цена превышает качество	5. Стратегия «средняя цена – среднее качество»	6. Стратегия, ценная для потребителя
Низкое	7. Стратегия «блефования»	8. Экономически невыгодная стратегия	9. Стратегия «эконом-класса»

Кто на новенького?

Вы вывели на рынок новую услугу или привезли, произвели уникальный товар. И, что идеально — защитили патентом. Можно применить одну из стратегий ценообразования:

– «снятие сливок»

– ценообразование с целью проникновения на рынок.

При первом подходе на новый продукт устанавливается высокая цена, которая позволяет продать целевой аудитории, которая интересуется новинками, активная, следит за модой, не выносит массовых марок, требует эксклюзивных товаров.

Второй подход — это работа с низкой ценой, которая даст массовые продажи и позволит быстро завоевать значительную рыночную долю.

В основу выбора ценовой стратегии может быть положено соотношение «цена-качество». Существует девять возможных стратегий, которые приводим ниже в таблице, изложены они в Kotler Ph., Bliemel F. Marketing-Management Analyse, Planung, Umsetzung und Steuerung. Stuttgart, 1998. S. 691.

По какой цене продавать?

Цена зависит от всего, даже от погоды: когда начинается дождь, стоимость зонтов и калош надо повышать.

Корректировка цен происходит следующими методами:

– ценовые скидки;

– стимулирующее ценообразование;

– дискриминационное ценообразование;

– ценообразование по психологическому принципу;

– ценообразование по географическому принципу.

Виды ценовых скидок:

– за оплату наличными;

– за оперативную оплату счета;

– за количество закупаемого товара;

– сезонные скидки;

– трейд-ин;

– от оптовика розничному магазину за объем продаж определенного товара (может выражаться в ценовом и товарном эквиваленте);

– стимулирующая скидка, временная, с целью активизации продажи на коротком интервале времени, например, для снижения товарных запасов.

Продажа товара или реализация услуги по двум или более различающимся ценам вне зависимости от издержек называется дискриминационным ценообразованием. Установление таких цен:

1) зависит от сегмента покупателей: платят за один и тот же товар разную цену (например, продажа одного и того же товара в обычном магазине и в салоне «люкс»);

2) зависит от варианта товара — разные версии товара продаются по разным ценам;

3) зависимость от места продажи (географическая) или месторасположения (в центре города, рядом с метро услуга будет стоить дороже, нежели оказываемая в спальном районе);

4) сезонность цен, изменение в зависимости от дня недели и даже часа суток.

Психологическое восприятие цены

1. Потребители воспринимают более дорогие товары как качественные.

2. Покупатель держит в уме некоторое количество справочных цен, которые использует их при поиске какого-либо товара.

3. Искушенный покупатель не верит в магию «круглых» цен, но обычный потребитель скорее купит за 495, чем за 510 рублей.

4. Покупатель больше доверяет тому продавцу, который открыто объявляет свои цены: в рекламе, в витрине, в различных документах, связанных с продвижением товаров.

Получить более подробные сведения по этой теме я предлагаю в одной из специализированных книг, данные приведены выше. Систематизация знаний о стратегиях ценообразования позволяет меньше рисковать, разрабатывать собственную тактику поведения на определенный период, по каждому товару или услуге.

Продолжение следует

ФОКУС
Материалы для микрохирургии
BIO-HYALUR
Вискоэластик на основе гиалуроната натрия с хондроитинсульфатом натрия
• Превосходная защита эндотелия
• Гиалуроновая кислота высокой степени очистки
• Большой объем 1 мл
НОВИНКА

Bio-Hyalur CS
• 2% Гиалуронат Натрия & 2% Хондроитинсульфат Натрия
• Вязкость 40000mPas±15000mPas
• Шприц 1 мл с канюлей 27G
• Инструкция на русском языке
Легкость и простота в использовании
Всегда в наличии
Быстрая доставка
(495) 646-72-51 info@focus-m.ru www.focus-m.ru
На правах рекламы

Министерство здравоохранения Самарской области
Самарская областная клиническая офтальмологическая больница им. Т.И. Ерошевского
Самарский государственный медицинский университет
НИИ глазных болезней СамГМУ
Центр коррекции зрения «ОКТОПУС»

XIV ОФТАЛЬМОЛОГИЧЕСКАЯ КОНФЕРЕНЦИЯ
«РЕФРАКЦИЯ – 2019»
28-29 ноября 2019 г., г. Самара

Уважаемые коллеги и партнеры!

28-29 ноября 2019 г. в Самаре состоится XIV офтальмологическая конференция «РЕФРАКЦИЯ – 2019», посвященная 100-летию Самарского государственного медицинского университета.

Направления работы конференции:
• Школа офтальмохирурга в формате 3D;
• Актуальные вопросы оптометрии, медицинской оптики и очковой коррекции;
• Актуальные вопросы контактной коррекции;
• Современные технологии в детской офтальмологии;
• Современные возможности хирургической коррекции рефракционных нарушений;
• Актуальные вопросы лечения патологии офтальмотонуса и аккомодационно-рефракционных нарушений;
• Актуальные вопросы лечения заболеваний сетчатки и зрительного нерва.

Мероприятие будет аккредитовано в рамках непрерывного медицинского образования.

Место проведения: г. Самара, Лотте Отель Самара, ул. Самарская, д. 110.

Участие в конференции бесплатное.

Подробная информация о конференции, а также предварительная регистрация будет размещена на официальном сайте ГБУЗ «СОКОБ им. Т.И. Ерошевского» www.zrenie-samara.ru.

Есть глазной санаторий под Лугой…

Существует множество причин, из-за которых дети и взрослые приобретают инвалидность по зрению. Нынешний выпуск рубрики «К незримому солнцу» посвящён лечению и реабилитации пациентов с туберкулёзными поражениями органа зрения. Люди, которым судьба приготовила этот жребий, находятся под постоянной угрозой слепоты. Кроме того, туберкулёзные очаги в органе зрения, так же как и в других органах и системах организма, несут прямую опасность для жизни человека.

Илья Бруштейн

Лечение фтизиоофтальмологических заболеваний является долгим и трудным. Не менее сложна диагностика этих патологий… Далеко не всегда они выявляются из-за нехватки соответствующих специалистов и необходимого оборудования.

В Лужском районе Ленинградской области, на красивейшем Череменецком озере, расположен санаторий «Красный Вал». На сегодняшний день это единственный специализированный фтизиоофтальмологический санаторий России. Корреспондент газеты «Поле зрения» провёл два дня в лечебно-реабилитационном учреждении, пообщался с его сотрудниками и пациентами. Главный вопрос, который его интересовал, можно сформулировать просто: «Как помочь людям сохранить зрение? Как вырваться из туберкулёзного плена?»

* * *

Санаторий с собственным гимном

Есть глазной санаторий под Лугой,
Затерялся в озерном краю.
И для многих он стал верным другом –
Я о нём эту песню пою.

Припев:
Красный Вал, Красный Вал,
Много лет всех спасал,
Кто в беду попадал по судьбе.
Красный Вал, милый Вал,
Ты душой нашей стал,
И за это спасибо тебе!

Кто бывал в Красном Вале, тот знает,
Как прекрасен закат и рассвет.
И, уехав домой, вспоминает
И костры, и друзей много лет.

Я вернусь к тебе снова и снова,
Лишь бы ты меня ждал, Красный Вал,
И звучит сокровенное слово:
Много лет процветай, Красный Вал!

Автор этих проникновенных строк, ставших официальным гимном санатория «Красный Вал», многолетний пациент и друг лечебно-реабилитационного учреждения, многолетний председатель Калининградской областной организации Всероссийского общества слепых (ВОС) Анатолий Николаевич Башкин.

Знакомство с санаторием началось в кабинете его главного врача, к.м.н., заслуженного врача РФ М.Н. Симчука.

— Михаил Николаевич, хотелось бы побольше узнать об истории и сегодняшнем дне санатория.

— Мы с Вами находимся в крае с большой интересной историей. В начале XVIII века Пётр Первый подарил эти земли своему духовному отцу, настоятелю Иоанно-Богословского Череменецкого монастыря, архимандриту Никанору. В 1704 году был построен усадебный дом, ставший резиденцией архимандрита, и разбит парк с выходом на берег озера.

В 1764 году при Екатерине Великой в связи с секуляризационной реформой монастырские земли стали собственностью казны. Потом им владел боярин, генерал от инфантерии Александр Яковлевич Сукин. У усадьбы сменилось несколько владельцев. В конце XIX века ей владел генерал-адъютант Борис Григорьевич Глинка, образованный человек, родственник великого русского композитора М.И. Глинки. Дважды в усадьбе отдыхал композитор Николай Андреевич Римский-Корсаков. Здесь он безвыездно провёл лето 1892 года, сочинил оперу-балет «Млада», переработал оперу «Псковитянка», писал книгу о Рихарде Вагнере.

После революции 1917 года на территории усадьбы был открыт профсоюзный санаторий. В нём неоднократно бывал ленинградский партийный лидер С.М. Киров. Во время войны и немецкой оккупации Лужской земли здесь расположился военный госпиталь противника, а также концентрационный лагерь для местного населения. Война принесла санаторию огромные разрушения.

В 1945 году было принято решение организовать здесь туберкулёзный санаторий. В 1972 году он стал фтизиоофтальмологическим, направленным на лечение туберкулёза глаза. Этот профиль санаторий сохраняет по сей день.

— Что сейчас представляет собой ваше учреждение? Скольким людям вы помогаете ежегодно?

— Санаторий является федеральным учреждением в системе Минздрава РФ. У нас 150 коек. В течение года лечатся и проходят реабилитацию до одной тысячи человек из всех регионов РФ: от Калининграда до Курильских островов.

Особенность, специфика санатория состоит в том, что люди находятся в нём длительное время: от одного до шести месяцев. Трёхмесячное пребывание можно назвать «стандартным курсом». Многим пациентам необходимо ежегодное пребывание в санатории. Можно сказать, что здесь проходит значительная часть их жизни.

— Почему необходимо такое длительное пребывание в санатории?

— Изначально санаторий создавался именно для реабилитации пациентов с глазным туберкулёзом. Предполагалось, что при активной фазе заболевания они будут проходить лечение в противотуберкулёзных клиниках и диспансерах по месту жительства, а уже потом направляться к нам на реабилитацию. Но жизнь внесла коррективы в эту схему. К сожалению, на сегодняшний день в большинстве регионов РФ из-за недостатка необходимых специалистов и оборудования нет условий для лечения фтизиоофтальмологических патологий. Поэтому нередко к нам прибывают пациенты в активной стадии заболевания. Разумеется, им требуется длительный срок пребывания для лечения и последующей реабилитации.

Санаторий стал и консультативно-диагностическим учреждением, и стационаром, и реабилитационным центром. Имеются случаи, когда к нам пребывают пациенты с неправильно поставленным диагнозом. Если мы не можем подтвердить туберкулёзную этиологию глазной патологии, то пребывание человека в нашем учреждении становится невозможным. В этом случае проводится всестороннее обследование человека, и он направляется для дальнейшего лечения по месту жительства.

— Известно, что туберкулёз, в том числе туберкулёз глаз, нередко поражает молодых, трудоспособных людей. Есть ли у них возможность столь длительное время находиться в клинике? Не приводит ли это к потере работы?

— С точки зрения законодательства этот вопрос чётко отрегулирован. Наши врачи имеют право продлевать больничный лист так долго, как это необходимо для выздоровления человека. Если речь идёт о хроническом заболевании, то готовятся документы для установления инвалидности (медико-социальной экспертизы).

Главный врач санатория «Красный Вал», к.м.н. М.Н. Симчук

Но это в теории! В реальной жизни многие пациенты могут и хотят работать, им важно кормить свои семьи (как известно, пенсии по инвалидности в России весьма скромные!), но из-за заболевания туберкулёзом, в том числе и туберкулёзом глаз, они теряют работу. Из-за этого человек переживает, нервничает…

К сожалению, некоторые пациенты прерывают курс лечения в санатории именно потому, что они не могут позволить себе отсутствовать дома так долго. Мы настоятельно рекомендуем им не делать этого, прислушиваться к рекомендациям врачей. Туберкулёз — коварная болезнь. Если прервать курс лечения, то «итогом» может явиться слепота.

— Являются ли фтизиоофтальмологические пациенты распространителями туберкулёза?

— Если туберкулёзный очаг или очаги располагаются исключительно в органе зрения, то распространение болезни не происходит. В том числе и в активной фазе заболевания. Впрочем, туберкулёз — это системное заболевание. Оно может проявляться практически во всех органах. Нередко туберкулёзные очаги имеются не только в органе зрения, но и, например, в лёгких, мочеполовой системе и т.д. В этом случае при активной фазе заболевания имеется опасность для окружающих.

Именно поэтому дисциплинированное лечение, выполнение рекомендаций врача — это не только право пациента, но и его обязанность, связанная с недопущением распространения инфекции.

— Пока туберкулёзный очаг активен в органе зрения, под угрозой находится весь организм?

— Именно так и происходит! По кровеносной системе микобактерии перемещаются по всему телу, и в любом органе может возникнуть новый туберкулёзный очаг.

— Как люди обычно попадают в ваш санаторий?

— По заявкам противотуберкулёзных диспансеров российских регионов. Лечение и пребывание здесь полностью бесплатны для пациентов. Во многих регионах, хотя и не во всех, также компенсируется стоимость проезда к месту лечения и обратно.

— Как изменился санаторий за последние годы?

— Директором меня назначили в 2007 году. Нам предстояло решить целый ряд неотложных хозяйственных задач. В первую очередь, это касалось размещения пациентов. Количество коек у нас осталось неизменным. Но предстояло существенно улучшить бытовые условия для пациентов и для работы сотрудников. И мы выполнили эту задачу!

Раньше люди размещались в палатах по шесть человек, без удобств. Не хватало душевых, гигиенических комнат… Полностью устарела система водоснабжения и канализации. О каком лечении и реабилитации можно было говорить, если из кранов текла мутная вода и люди не могли совершать гигиенические процедуры в нормальных условиях? Кроме того, у санатория не было системы водоочистных сооружений. Поэтому происходило загрязнение Череменецкого озера.

За последние годы при активном содействии Минздрава РФ произошла коренная реорганизация санатория. Старые жилые корпуса и целый ряд других построек были капитально отремонтированы. Все номера оборудованы душами и гигиеническими комнатами. Везде есть телевизоры.

Полностью переоснащена материально-техническая база санатория: системы электроснабжения, канализации, тепло- и водоснабжения, очистки сточных вод были созданы заново. Произведено ограждение территории санатория, организовано видеонаблюдение.

Теперь санаторий уже не загрязняет нашу «жемчужину»: прекрасное Череменецкое озеро. Самое главное новшество: коренная реорганизация лечебной базы, закупка нового оборудования. В настоящее время у нас есть и оптический когерентный томограф, и оборудование для проведения флюресцентной ангиографии, и современный кабинет лазерного лечения.

У нас работают шесть врачей-офтальмологов, в том числе два кандидата медицинских наук. Было бы правильнее назвать их фтизиоофтальмологами, так как их работа происходит на стыке офтальмологии и фтизиатрии. На сегодняшний день по техническому оснащению санаторий находится на уровне московских и петербургских офтальмологических клиник.

Наша организация является клинической базой Первого Санкт-Петербургского государственного медицинского университета им. акад. И.П. Павлова. В этих стенах регулярно бывают врачи-офтальмологи из всех регионов РФ, проходящие в вузе курсы повышения квалификации. У нас они могут почерпнуть важные знания и навыки в сфере фтизиоофтальмологии. Координационно-консультативную помощь санаторию оказывает Санкт-Петербургский НИИ фтизиопульмонологии.

Также за последние годы было создано современное физиотерапевтическое отделение с водолечебницей. Имеется кабинет психологической разгрузки, где проходят занятия с психотерапевтом, кабинет функциональной диагностики, рентгенологический кабинет, кабинеты узких специалистов. Был оборудован тренажёрный зал. На территории имеется волейбольная

площадка и теннисный корт. Мы провели работы по благоустройству парковой территории.

— Какие у Вас планы?

— Планируется строительство нового клуба и новой столовой, благоустройство территории, обустройство набережной и бювета, вело- и пешеходных зон. Кроме того, хотелось бы создать благоустроенный пляж со спасательной службой на Череменецком озере и организовать там пирс. Все эти меры сделают пребывание пациентов ещё более комфортным, а их реабилитацию — эффективной.

— Хотелось бы задать Вам вопрос на актуальную тему. В последнее время во многих лечебных и лечебно-реабилитационных учреждениях стали сокращать ставки санитарок. Бывшим санитаркам предлагают перейти на должности уборщиц. Это уменьшает их зарплаты, лишает ряда льгот (например, продолжительного отпуска), а также понижает социальный статус... Не секрет, что эта ситуация вызвала недовольство в трудовых коллективах. Было много публикаций в прессе. Ваш санаторий коснулась эта ситуация? Как Вы её решаете?

— На самом деле, в соответствии с актуальными нормативными актами, должностей «санитарок» практически не осталось. Существуют «младшие медсёстры/медбратья». Это люди со специальным медицинским образованием, осуществляющие непосредственный уход за пациентами. Поэтому сотрудники, не имеющие специального образования, не задействованные в уходе за пациентами, не могут именоваться «санитарками» или «младшими медсёстрами». При всём уважении к ним и важности их работы, они не являются медиками. Именно поэтому их и стали переводить на ставки «уборщиц».

Определённая логика в этих нововведениях есть. Но, с другой стороны, возникли обиды и недопонимания в трудовых коллективах. В нашем санатории зарплаты бывших санитарок, нынешних уборщиц не сократились. И люди этому рады! Это касается тех сотрудников, которые у нас работают в настоящее время.

— А новый персонал?

— К огромному сожалению, новым уборщицам, вновь принятым на работу, я вынужден платить меньше, чем раньше получали санитарки…

— Как бы Вы решили эту проблему?

— Мы являемся государственным федеральным учреждением и работаем в соответствии с действующими нормативами. Но могу высказать свою личную точку зрения. Думаю, что в лечебных и лечебно-реабилитационных учреждениях целесообразно иметь ставки «санитарок», как это было до недавнего времени, как это было в советское время.

Всё-таки уборщица (в классическом понимании этой профессии) занимается уборкой производственных или офисных помещений. А в медицинском учреждении, даже если сотрудник непосредственно не связан лечением и уходом за пациентами, он постоянно имеет дело с больными людьми. Это связано и с дополнительной нагрузкой, и с особой ответственностью.

И ещё один аспект: гуманность, сопереживание, сочувствие по отношению к пациентам начинается с честного, доброжелательного отношения к собственным сотрудникам. Если люди, выполняющие трудную и важную работу, отвечающие за соблюдение санитарно-гигиенических норм в учреждении,



Иеромонах о. Владимир Рогачевский — неофициальный духовный наставник санатория «Красный Вал»

чувствуют себя «обиженными», «обделёнными», то это отравляет атмосферу в коллективе и скажется на результатах лечения.

С другой стороны, современные нормативные акты фактически создают уравниловку в оплате труда между средним и младшим медицинским персоналом. Это тоже недопустимо! Весь этот «механизм» нуждается в «отладке» на государственном уровне. Конечно, санитарок и уборщиц обижать не надо! Но медицинские сёстры, имеющие соответствующую квалификацию, в любом случае, должны получать существенно больше.

— Ваш санаторий находится в 120 километрах к юго-западу от Санкт-Петербурга, в Лужском районе, в сельской местности. Эта ситуация не создаёт трудностей в поисках квалифицированного медицинского персонала?

— Конечно, многие врачи хотят работать именно в больших городах. Это не секрет. Но я рад, что наш санаторий не испытывает недостатка в квалифицированных кадрах. У нас есть и молодые сотрудники, и те, кто работают здесь по тридцать-сорок лет. Думаю, что публикация в газете «Поле зрения» — это ещё одна возможность выразить благодарность нашим сотрудникам, которые вкладывают в эту работу душу и сердце.

— Участвует ли ваш санаторий в федеральной программе «Земский доктор»? В рамках этого проекта медикам выделяется по одному миллиону рублей «подъёмных» на покупку жилья. В качестве условия они должны отработать в медицинском учреждении, участвующем в проекте, не менее пяти лет.

— Это хороший проект. Если бы наше учреждение стало его участником, это очень помогло бы нам в деле привлечения квалифицированных медицинских кадров. К сожалению, пока санаторию не удалось «подключиться» к программе «Земский доктор». Дело в том, что этот проект работает исключительно с региональными учреждениями здравоохранения. В нём задействованы центральные районные больницы, фельдшерско-акушерские пункты, расположенные в сельской местности и в небольших городах. А санаторий — федеральное медицинское учреждение, хотя оно тоже расположено в сельской местности. Парадоксальная ситуация!

— Не могли бы Вы рассказать об основных вехах Вашей биографии?

— Я родился в Житомире в 1955 году. Окончил медицинское училище в своём родном городе, получил профессию фельдшера. Потом поступил в Военно-медицинскую академию им. С.М. Кирова в Ленинграде. Работал военным врачом в различных авиационных частях. В 1987-1989 годах проходил обучение на командном факультете Военно-медицинской академии, стал врачом-организатором. Занимал различные командные должности в военно-медицинской службе Военно-воздушных сил. Стал начальником медицинской службы 76-й Воздушной Армии.

В течение семнадцати лет, с 1990 года по 2007 год, являлся начальником ведущего военного санатория ВВС, расположенного в Санкт-Петербурге. Защитил кандидатскую диссертацию о реабилитации лётного состава в военное время.

— Вы смогли использовать опыт военной службы в гражданской жизни?

— Военные медики, как правило, бывают востребованы на «гражданке». И это неслучайно! В армии создана не только эффективная система медицинского обслуживания личного состава, гражданских специалистов Министерства обороны, членов семей военнослужащих, но также успешная система реабилитации. Этот опыт я использую и при работе в санатории «Красный вал».

Приведу только один пример. При работе с лётчиками мы активно использовали психотерапию. Нам было важно, чтобы люди, которым предстоит поднимать боевые машины в небо, находились в гармоничном расположении духа, чтобы они чувствовали всестороннюю помощь и поддержку со стороны своих семей, своих «вторых половинок», а также сами не забывали об интересах и чаяниях близких… Похожие задачи ставятся и в санатории «Красный Вал».

Восстановленные храмы Череменецкого монастыря

Военнослужащие постоянно находятся в стрессовых ситуациях… Но тяжёлая болезнь, такая как туберкулёз глаз, также означает повышенную стрессовую нагрузку. Вообще, задачи, которые ставят перед собой работники санатория, похожи. И на военной службе, и в гражданской жизни.

Всё в руках Господа

После кабинета директора знакомство с жизнью санатория продолжилось… в стенах Иоанно-Богословского Череменецкого мужского монастыря, находящегося в нескольких километрах от лечебно-реабилитационного учреждения. Монастырь расположен на небольшом острове в Череменецком озере, который соединён с берегом искусственной насыпью.

Иеромонах о. Владимир (Рогачевский) занимает неофициальную должность «духовника фтизиоофтальмологического санатория». Среди пациентов немало его духовных чад. Тесным контактам со священнослужителем, вероятно, способствует и длительный срок пребывания в санатории. В течение нескольких месяцев, проведённых за санаторной оградой, у пациентов есть время не только вникнуть в ход лечения и оценить его перспективы, но и подумать о духовных вопросах.

— Батюшка, расскажите, пожалуйста, о монастыре, где мы сейчас находимся.

— Наш монастырь был основан в конце XV века, во времена правления Великого московского князя Иоанна III. Крестьянину расположенной поблизости деревни Русыня по имени Мокий на острове в Череменецком озере была явлена икона святого апостола и евангелиста Иоанна Богослова.

Наверное, не все читатели газеты «Поле зрения» знают, что Церковь разделяет иконы «писанные» и «явленные». «Писанные» иконы созданы рукой конкретного человека, иконописца. Они тоже имеют огромное значение для молитвенного общения с Богом и убранства храма. А «явленные иконы» — это святыни, которые посылает нам Господь. У них нет автора. Они посланы Господом как знак его Присутствия и его Благодати.

Великий московский князь Иоанн III узнал о чудесном явлении иконы и повелел основать на этом месте монастырь. После печальных и трагических событий 1917 года он был закрыт. 9 июня 1996 года Священный Синод Русской Православной Церкви принял решение о восстановлении обители. В 1998 году, в возрасте пятидесяти лет, я принял монашеский постриг в возрождаемом монастыре. В 2008 году Господь сподобил меня принять священный сан и стать иеромонахом.

— Почему Вы стали заниматься духовным окормлением пациентов с фтизиоофтальмологическими патологиями?

— Всё в руках Господа. Господь сподобил, что фтизиоофтальмологический санаторий расположен в непосредственной близости от нашей обители. Каждое воскресенье монастырский автобус объезжает окрестные деревни и привозит верующих на службы. После окончания богослужения их развозят по домам. Разумеется, наш автобус всегда заезжает и в «Красный Вал».

Ещё будучи обычным монахом, до принятия священного сана, я стал замечать, что некоторые пациенты санатория посещают богослужения не только по воскресеньям, но и в будние дни. Они подолгу остаются в храмах, молятся. У нас в обители находятся два старинных, намоленных храма. Храм

Преображения Господня был построен в XVI веке, вскоре после основания монастыря. Храм Апостола Иоанна Богослова воздвигли в начале XVIII века. После закрытия монастыря оба храма фактически превратились в руины, они были возрождены уже в наше время, после того как монастырь вновь обрёл своё первоначальное предназначение.

Самое главное: в годы богоборчества в Казанском соборе города Луги удалось сохранить главную монастырскую святыню: явленную икону святого апостола и евангелиста Иоанна Богослова. После возрождения монастыря она была возвращена в храм Преображения Господня, где изначально находилась.

Я видел и чувствовал, что пациенты санатория с благоговением входят в помещения храмов, прикладываются к нашей явленной иконе… У каждого христианина возникает желание помочь нашим братьям и сёстрам, которые находятся в трудной жизненной ситуации, борются с коварной болезнью.

Когда меня рукоположили во священники, наместник нашего монастыря, епископ Гатчинский и Лужский Митрофан (Осяк) дал мне послушание духовно окормлять пациентов санатория. Люди находятся на лечении и реабилитации по нескольку месяцев. Поэтому у нас есть много времени для духовного общения. А когда пациенты уезжают домой, то обычно звонят мне по телефону.

— Не секрет, что туберкулёзные поражения органа зрения нередко ведут к слепоте и к слабовидению. Как человеку смириться со страшной болезнью, которая мешает ему видеть окружающий мир?

— Речь не идёт и не может идти о том, чтобы «смириться» с болезнью! С болезнью необходимо бороться, прилагая для этого все силы и всю энергию. Светские люди вообще часто не понимают значение слова «смирение». Не надо смиряться перед лицом болезни или перед лицом начальника-самодура!

В соответствии с православным вероучением человек должен смирять свою гордыню, свои греховные помыслы. Это относится и к относительно здоровым людям, и к тем, кто борется с тяжёлыми недугами.

— Как Вы считаете, чем может помочь духовник пациентам с туберкулёзом глаз? Какие слова Вы находите, когда общаетесь с этими людьми?

— Церковь считает врачевание, врачебную и сестринскую помощь богоугодным делом. Мы высоко ценим наших братьев и сестёр, которые работают в санатории «Красный Вал» и других лечебных и реабилитационных учреждениях, неся людям здоровье. Заботиться о своём здоровье, бороться с болезнями — это не только право, но и обязанность каждого христианина. Необходимо ответственно и дисциплинированно выполнять все указания врачей и медсестёр, относиться к ним с уважением и благодарностью. Об этом я много говорю со своими духовными чадами.

Но во врачевании нуждается не только тело, но и душа! Духовник может помочь человеку в том, чтобы перестроить его жизнь, отказаться от греховных поступков и греховных помыслов. Многие мои духовные чада начинают регулярно исповедоваться и причащаться, совершать паломнические поездки, соблюдать требования поста (если это позволяет состояние их здоровья).

Достигнув единства с самим собой, найдя утешение в вере, осознав Волю Господа, человеку становится гораздо легче переносить недуги, с которыми ему приходится бороться.

— С какими вопросами и проблемами обращаются к Вам Ваши духовные чада?

— Многие люди опечалены тем, что в трудной ситуации, когда на них обрушилась коварная болезнь, родные и близкие не спешат оказывать помощь, а наоборот, отдаляются, отворачиваются, погружаются в собственные дела и заботы. Такая ситуация не может не ранить. Но, с другой стороны, очень важно уметь покаяться самому и простить тех, кто находится рядом.

— Расскажите, пожалуйста, о себе. Каков был Ваш путь к Богу? Почему Вы приняли монашеский постриг?

— По образованию я — музыкант, саксофонист. В Ленинграде работал в различных музыкальных группах. Когда распался Советский Союз, то работы по специальности не было и я занимался оптовой торговлей продуктами.

Но меня тянуло к другой жизни. Было огромное желание стать монахом… Именно в монашестве я видел свой путь к Богу.

— Почему же Вы стали монахом только в пятьдесят лет?

— Существует правило, что мужчина или женщина не могут избрать монашеский путь, если у них есть несовершеннолетние дети. Мой брак продлился недолго. Но рос сын. Важно было дождаться его совершеннолетия, вырастить его, а уже потом уйти в монастырь… Когда сыну исполнилось восемнадцать, я и принял постриг.

Считаю, что этот порядок правильный и разумный. Сначала человек должен исполнить свои мирские обязательства, а уже потом стремиться к «ангельской жизни».

На покой уходить пока не собираюсь!

Татьяна Ивановна Безрукавая является одним самых опытных сотрудников санатория. Она руководит офтальмологическим отделением.

— Татьяна Ивановна, знаю, что санаторий «Красный Вал» стал Вашим первым и единственным местом работы.

— В советское время, как известно, существовала система «распределения» выпускников высших и средних специальных учебных заведений. В 1977 году я окончила Ленинградский санитарно-гигиенический институт им. И.И. Мечникова. В течение года проходила интернатуру по офтальмологии в городском институте усовершенствования врачей. А потом меня распределили в санаторий «Красный Вал». По распределению необходимо было отработать три года, но так получилось, что я работаю здесь уже более сорока лет. И на покой уходить пока не собираюсь!

В санатории требуются квалифицированные врачи-офтальмологи. Нередко нам приходится иметь дело со сложными случаями. Это касается и диагностики, и хода лечения.

— Каким образом Вы проводите диагностику?

— Должны совпасть три основных фактора: клиническая картина, реакция Манту и положительная динамика после начала лечения противотуберкулёзными препаратами. Говоря простыми словами: при туберкулёзе глаз мы всегда можем наблюдать положительную динамику лечения. Это, к сожалению, не значит, что пациент всегда может полностью излечиться, но эффект лечения вполне осязаем.

Изменения в предполагаемом туберкулёзном очаге после реакции Манту также может много сказать и о правильности диагноза, и о течение болезни. Что касается анализа клинической картины, то здесь большое значение имеет профессиональный опыт. Его нашим врачам не занимать!

— Как проходит процесс лечения в вашем санатории?

— Разумеется, каждый случай индивидуален. Но в основном применяется противовоспалительная и патогеническая терапия. Противовоспалительная терапия имеет свою специфику в сравнении с другими воспалительными заболеваниями глаз, так как в ней используются противотуберкулёзные средства.

Патогеническая терапия используется параллельно с противовоспалительной. Она призвана, по возможности, восстановить зрительные функции, которые были нарушены при воспалительном процессе. Это касается и остроты зрения, и светобоязни, и повышения внутриглазного давления, и болевых ощущений в органе зрения.

В рамках патогенической терапии используются капли, инъекции, различные физиотерапевтические процедуры.

— Не могли бы Вы рассказать о ком-либо из своих пациентов?

— Мы всегда стараемся сделать для всех пациентов максимум возможного. Бывает очень грустно, когда патологические изменения в глазу принимают необратимый характер. Это характерно, например, для центрального хореоретинита туберкулёзной этиологии. Мы вынуждены диагностировать безвозвратные изменения центральной зоны сетчатки, которая отвечает за центральное зрение. У человека остаётся только боковое зрение.

Т.И. Безрукавая работает в санатории более 40 лет

— Таким образом, противотуберкулёзное лечение оказывается неэффективным?

— Нет. Даже в этом случае нельзя говорить о неэффективности лечения! Нам в любом случае необходимо прекратить воспалительный процесс в органе зрения, даже если зрительные функции утрачены.

Также мне хотелось бы сказать о социальной функции санатория. Разумеется, существенное ограничение зрения или его потеря являются огромной трагедией. Но в нашем санатории ведётся активная реабилитационная работа. Пациенты знакомятся со своими «товарищами по несчастью», которые, несмотря на серьёзные проблемы со зрением или даже его отсутствием, ведут активную, полноценную жизнь. Некоторые работают. Другие — находят себя в помощи родным и близким… Такие контакты, обмен жизненным опытом между пациентами, способствуют успеху лечения и реабилитации.

В нашем санатории пациенты при необходимости проходят полную диспансеризацию. Порой к нам приезжают люди с туберкулёзом глаз, а мы обнаруживаем, что одновременно имеется туберкулёзное поражение других органов. К таким ситуациям мы готовы. В любом случае, люди получают необходимое лечение!

— Не могли бы Вы рассказать о признаках, которые позволяют врачам-офтальмологам заподозрить туберкулёз?

— Существуют специфические поражения роговицы, которые дают возможность предположить туберкулёзную этиологию. Речь идёт о поражении глубоких слоёв роговицы, появлении сосудов (васкуляризации). Но при этом чувствительность роговицы сохранена. Эти признаки обосновывают необходимость проведения туберкулиновых проб для уточнения диагноза.

При хореоретинитах одним из признаков туберкулёзной этиологии является изолированность очага воспаления. При передних увеитах туберкулёзная этиология «выдаёт себя» неправильной формой зрачка. Также имеется экссудация в стекловидном теле.

— К каким последствиям приводит туберкулёз глаз?

— Даже после успешного завершения лечения остаются рубцы и на роговице, и на глазном дне. К сожалению, они могут привести к снижению зрения.

— Как изменился санаторий за эти годы?

— Он кардинально преобразился. Сейчас мы можем предложить пациентам современные условия и для лечения, и для проживания. Но так было не всегда! Очень тяжёлыми были девяностые годы. Проблемы с питанием мы решали с помощью собственного свинарника. Не было одноразовых шприцев. Не хватало душевых. И они были в ужасном состоянии… Но и тогда, в трудных условиях, коллектив работал дружно и достойно.

Что касается сегодняшнего дня санатория… Здесь имеются не только современная материальная база и высокопрофессиональный коллектив. Огромное значение имеет и экологически чистая окружающая среда. У нас заповедный смешанный лес. Песчаная почва. Поэтому никогда не бывает грязи. Красивейшее Череменецкое озеро. Много грибов и ягод. Рядом — намоленный, древний монастырь.

— Хотелось бы спросить Вас об использовании оптического когерентного томографа. Как Вы применяете в своей работе ОКТ-диагностику?

— На современном этапе развития медицинской науки без ОКТ-диагностики невозможно обойтись. Прибор показывает нам состояние туберкулёзного очага. Мы точно можем определить, активен ли очаг или в нём произошли рубцовые изменения. Также ОКТ-диагностика позволяет оценить реакцию очага после проведения туберкулиновых проб.

Мы можем проследить за динамикой изменений в процессе лечения. Но это ещё не всё! Бывают случаи, когда туберкулёзные поражения органа зрения путают с возрастной макулодистрофией (ВМД). И здесь тоже оптический когерентный томограф может сказать «последнее слово». Вот такой нужный прибор! О применении различных методов исследований, а также имеющегося у нас оборудования я могу рассказывать долго. В санатории дорогостоящие приборы не простаивают без дела. Они служат нашим пациентам и помогают врачам.

Окончание в следующем номере
Фотографии автора

Листая фотоальбом: Ботанический сад МГУ «Аптекарский огород» в жизни незрячих и слепоглухих людей

Анна Демидова,
кандидат биологических наук

Давно я хотела записать особые истории про особых гостей сада. И вот сегодня на календаре 27 июня — день рождения Хелен Келлер, Международный день слепоглухих людей.

…Да, это правда, когда я веду специальные экскурсии и рассказываю про сад лекарственных трав или старинную пальмовую оранжерею, я прикрываю глаза. Говорю по памяти. Так описания становятся более краткими и точными, не ускользают детали. Вечера проводим в театрах, там работаю с незрячими людьми и сама слушаю тифлокомментарии, сравниваю с тем, что происходит на сцене. Некоторые спектакли смотрю и слушаю — снова и снова. И, конечно, это становится привычкой — пояснять всё невидимое и смотреть по-иному на мир вокруг.

Ирина Поволоцкая на выставке пионов. Ботанический сад МГУ. 2019 г.
(Фото Юлии Андриевич)

27 января 2018 года мы провели первую в истории сада экскурсию для слепоглухих людей. Это была группа из Дома слепоглухих в Пучково.
(Фото Анны Демидовой)

Встреча с Фиолетовой Феей

Однажды, помню, закончила школьную экскурсию, иду по оранжерее, смотрю: одна женщина другой банан показывает. Рука в руке, по стволу. О, преступление! Подбегает охранник: «Уважаемые! Нельзя трогать растения!» Да, нельзя, думаю я, он прав. Подхожу тоже, интересуюсь. Сопровождающая объясняет, что её знакомая — слепоглухая. Оставляю их, иду на выход. Вдруг, уже у ворот сада, меня осеняет мысль, что надо показать им тактильную экспозицию суккулентов. Быстро возвращаюсь, ищу этих людей, поднимаемся на второй этаж. «Знаете, она почти не видит, но рисует, стихи пишет и в театре играет», — рассказывает мне сопровождающая про женщину в сиреневых одеждах с фиолетовыми волосами. Показываю стапелию, сансевьеру, кактусы, внимательно рассматриваем растения... «Вот такой же у неё и дома растёт, однажды расцвёл, а она думала, что за странный запах…» Я не знала имён, но однажды ещё раз встретила эту посетительницу на выставке в саду и уже потом случайно узнала, что это Ирина Поволоцкая, которая называет себя Фиолетовая Фея Феникс...

Группа из Дома слепоглухих в Пучково на экскурсии. Экскурсовод — Анна Демидова. 2019 г.
(Фото Юлии Андриевич)

Группа детей и преподавателей из Первого интерната в пальмовой оранжерее Ботанического сада МГУ. Экскурсовод — Анна Демидова. Март 2018 г.
(Фото Светланы Бадмаевой)

Сенсорный сад. Слепоглухая девочка Ангелина (подопечная фонда «Со-единение») со своей мамой Юлией. 2018 г.
(Фото Анны Демидовой)

Это была моя первая в жизни встреча со слепоглухим человеком. В дальнейшем мы познакомились с Ириной. Я была на её спектаклях, а она одна из первых оценила тактильную модель сада — нашу совместную разработку с дизайнером Юлией Андриевич. Жарким июньским днём в этом году мы три часа провели в саду. Изучали его территорию и сравнивали со схемой, где показаны не только объекты сада, но и окрестности — проспект Мира, переулки, метро, и даже здание библиотеки для незрячих людей (РГБС) и институт «Реакоми».

Ирина написала отзыв: «Аптекарский огород» — одно из моих любимых мест Москвы с детства. Мы с родителями бывали здесь в разное время года и подолгу ходили по оранжереям. Это была моя любовь — цветы, листья, деревья… Я рисовала это всё. Но никогда я не задумывалась, как и что, в какой планировке расположено. Схема наложилась на восприятие — и неожиданно выпрямилась и обрела конкретную форму на местности. Сама прогулка тоже замечательно сложилась. Хорошо потрогать всё, что можно потрогать (это очень сильное ощущение!), понюхать пионы… Кстати, к началу прогулки в голове уже отложилась схема, и я представляла, что и где находится в «Аптекарском огороде».

Фаленопсис.
(Фото Станиславы Карпухиной)

Сенсорный сад. Фрагмент.
(Фото Анны Демидовой)

Фуксия при вечернем свете.
(Фото Анны Демидовой)

Цветение древовидных пионов.
(Фото Анны Демидовой)

Суккуленты для тактильного осмотра.
(Фото Анны Демидовой)

Анна Демидова и скульптор Александр Сильянов в Ботаническом саду МГУ. 2018 г.
(Фото Елены Сильяновой)

Слепоглухая актриса Алёна Капустьян и Анна Демидова в сенсорном саду. 2019 г.
(Фото Натальи Демидовой)

Подопечная фонда «Со-единение» Ангелина Жданова и Анна Демидова в парке. Изучаем спирею. 2019 г.
(Фото Юлии Ждановой)

Алёна Капустьян, её мама Юлия *(слева)* и Анна Демидова *(справа)* в саду. Вручаем Алёне газету «Поле зрения». 2019 г.
(Фото Натальи Демидовой)

Сенсорный сад. 2019 г.
(Фото Анны Демидовой)

Алёна Капустьян с мамой Юлией на выставке насекомых. Июнь 2019 г.
(Фото Анны Демидовой)

Экскурсия для учащихся из Первого интерната. Ботанический сад МГУ, в отделении суккулентов. Ноябрь 2017 г. *(Фото Анны Демидовой)*

Первая экскурсия для слепоглухих

После того как я окончила курсы по сопровождению слепоглухих людей, сдала зачёт и получила удостоверение, мне всё ещё было как-то не по себе напрямую в жизни столкнуться со слепоглухими людьми. Я не то что не знала, поймут ли они мой перевод, я вообще не знала, как подойти к ним. И вот, 27 января 2018 года, мы с Еленой Федосеевой организовали первую экскурсию для слепоглухих людей. Это была группа из Дома слепоглухих в Пучково. Морозное утро, рука в руку переводить сложно, переводчики и я без перчаток. Пошли в оранжереи, уже там познакомились и друг с другом, и с растениями. Показала и лаванду, и розмарин, и лавр, и тропические растения… Было так удивительно наблюдать радость людей, такую простую радость от прикосновений к мягким опушённым листьям, от новых ароматов… Проводила гостей до автобуса и сама пошла домой. В тот день я поняла простую истину: одно дело — общаться с людьми даже тотально незрячими, которые тебя слышат, и совсем другая история — люди слепоглухие. Было чувство, словно переходишь с одного иностранного языка на другой. До самого вечера на руках ощущались ароматы лаванды и лавра… И я знала, что всё не зря, что не надо бояться и не надо ограничивать себя от общения с разными людьми, даже такими необычными.

С той поры прошло два года, многие слепоглухие люди побывали в нашем саду. Теперь мы дружим с Домом слепоглухих в Пучково, приезжали группы от организации «Ушер-форум», и своим знакомым я тоже стараюсь показывать сад. Разные-разные люди, почти все они видят и слышат совсем по-особому. Был молодой человек, который не видел и при этом не ощущал запахов, были тотально слепоглухие.

Он поцеловал женщину из бронзы!

Скульптора Александра Сильянова я помнила по первой экскурсии для слепоглухих людей. И читала о нём, и на спектаклях видела, как он исполняет свои роли. Но была и случайная встреча...

Закончила работу, иду вдоль зеркального канала, вижу мужчину на скамейке, с белой тростью в руках. Вспоминаю, кто это может быть. Это же скульптор, Сильянов! Как же его зовут? Память быстро выдала мне его имя. А вдруг это не он? Да он, точно он, и усы как у него! Была не была, поздоровалась, представилась. Он ждал на скамеечке свою супругу, Елену. Она быстро подошла, поудивлялись нашей встрече и решили посетить сенсорный сад. Показала им растения. Заметила, как Александр заинтересовался конструкцией столиков-грядок, внимательно рассмотрел их руками. Можно же и дома такие сделать! И мяту, и петрушку посадить, как в нашем саду! Потом рассматривал телегу — большую, деревянную, с выставленными на ней ароматическими растениями. Да ладно растения, но где ещё такие деревянные колёса встретишь?!

Около сада лекарственных трав — скульптура — девушка и ребёнок. Долго-долго Александр рассматривал все детали лица, одежды… А в конце взял и поцеловал эту девушку из металла, так она ему понравилась! Сделали круг по дорожкам сада, зашли на хвойные горки. На выходе, около канала, огромное дерево — кладрастис жёлтый, с повисающими гроздьями белых душистых цветков. Решили сфотографироваться на память. Одно из соцветий Александр приложил к голове, словно прядь волос получилась. Вот что значит творческий человек!

Тактильная схема Ботанического сада МГУ «Аптекарский огород». 2019 г.
(Фото Юлии Андриевич)

Детские истории

Когда работаю с малышами, то всегда перевоплощаюсь и представляю себя на их месте. Отправляясь в таинственные путешествия, с ними важно общаться на особом, детском языке. И когда-то очень давно, когда мы с мамой посетили Ботанический сад в Санкт-Петербурге, меня невероятно восхитили пальмы в оранжерее, среди снежной зимы... «Здорово было бы работать в Ботаническом саду!» — тогда подумала я. Прошло много лет, а эта детская мечта взяла и осуществилась... Сейчас меня восхищают не только пальмы, но и любознательные малыши. Например, как быстро ученики из Первого интерната для незрячих детей запоминают названия растений на слух:

— Как Вы сказали? Селеницереус? Верно? А это — пафиопедилюм?

Путают цвета: тёмно-зелёный могут воспринять за синий, бледно-зелёный — за жёлтый. «Калибруем» нашу радугу, сравниваем оттенки и повторяем цвета. Это неплохая тренировка зрения, ведь в нашем тропическом лесу есть все оттенки зелёного!

**Весна. Идём на выход из сада. Сотрудники спиливают старое сухое дерево. Антон сразил меня вопросом: «Это ведь пила гудит?! А что за модель пилы у вас?» Я-то знаю, как нравятся детям уроки технологий в Первом интернате, вот вам и вопрос про модель пилы… А потом, когда ждали автобус, стал изображать дикторов метро — и женский голос скопировал, и мужской. Да так, что не отличишь! «Осторожно, двери закрываются! Следующая станция — Проспект Мира».*

Сенсорный огород на территории Ботанического сада МГУ. Томаты. 2018 г.
(Фото Анны Демидовой)

**Рассказала о коллекции кактусов, как наш куратор сам лично многие растения смог вырастить из семян.*

Маша:

— А как Вы думаете, если я на улицах всякие штучки подбираю интересные, всякий хлам, меня можно назвать коллекционером?

**Май, солнечно. Мы на вересковой горке, цветут рододендроны…*

— Скажите, это рододендрон так пахнет или всё же Ваши духи?

Дети вообще очень забавные! У меня собраны сотни, наверное, уже даже тысячи, высказываний… Может, пора издавать книгу?! Многие мне об этом говорят.

**Одна из учительниц предупреждает группу:*

— У Марины Валерьевны нет голоса, поэтому все говорим шёпотом или молчим!

— Кричать тоже шёпотом?

**Рассказываю:*

– Сад основал Пётр Первый. А кто это, знаете?

— Это в древности король такой был…

— Да нет же! Президент!

— Сам ты «президент»! Не президент он был, а мэр!

**— Эти растения-хищники выделяют специальный секрет, который растворяет насекомых…*

— Как это «секрет»..? Разве секреты убивают..?

Бывает, веду группы малышей и часто наклоняюсь или присаживаюсь на корточки, чтобы быть на одном уровне с детьми. Уменьшаюсь, как Алиса в Стране чудес, а издалека кажется, что группа малышей так организованно ходит по саду одна, вроде как и без взрослых.

**Незрячие дети нередко говорят, что ствол банана резиновый.*

— Он настоящий?

— Конечно, настоящий! И я тоже настоящая!

Им становится смешно...

Ангелина Жданова — подопечная фонда поддержки слепоглухих «Со-единение»

С Юлей Ждановой — мамой маленькой слепоглухой Ангелины — мы вместе учились на курсах по сопровождению слепоглухих людей. С тех пор дружим. Они приезжают в сад, в гости, гуляем в парках. Беру ручки Гели и показываю самые разные растения. Не спешим, незачем спешить. Мокрые, колючие, холодные растения — не любит! Зато мохнатые листочки шалфея долго рассматривает пальчиками. А это заросли мелиссы в сенсорном саду! Подумаешь, мелисса! Но для кого-то это — целый новый мир. Смотрим листочки, пробуем запах. Даже пионы — какие-то ей больше нравятся, какие-то вообще не вызывают интереса. Однажды мы с коллегами рассмеялись над ароматом аморфофаллуса — уж такой специфический, хоть противогаз надевай! Геля почувствовала наше настроение, услышала смех мамы и тоже рассмеялась. Да так задорно! Не видела её такой раньше. Теперь она уже ходит в школу и на наших «уроках» ботаники стала хитрить. Когда устаёт, показывает жестами «Хватит. Спасибо!» и тут же начинает радостно подпрыгивать. Недавно Юля прислала мне видео: в реабилитационном центре в Ясенево — разные растения в больших горшках. Геля облюбовала фикус с большими плотными листьями. И так и этак попробовала руками, сама изучала и листья, и веточки! Дальше захотела было на зубок попробовать… Эх, мама не разрешила!

Актриса Алёна Капустьян — выпускница Сергиево-Посадского интерната

Как-то раз мне в соцсетях написала школьница из Сергиева Посада, Алёна Капустьян. Как нашла? Говорит, прочитала рассказ «Встреча со слепоглухим» (журнал «Ваш собеседник» № 1 (45), 2018) и решила написать. Так мы и познакомились и дружим, иногда подолгу переписываемся. Недавно, 13 июня 2019 года, в Российской государственной библиотеке для слепых (РГБС) при поддержке Общества социальной поддержки слепоглухих «Эльвира» и благотворительного фонда «Дом слепоглухих» прошёл семинар «Загорский эксперимент. Решение проблем обучения слепоглухих детей в Сергиево-Посадской школе-интернате». Алёна там тоже выступала. А библиотека находится в десяти минутах от сада, вот мы и решили организовать экскурсию для желающих. А начали её с того, что… продолжили семинар. Вручила Алёне газету «Поле зрения», со статьей Ильи Бруштейна о Сергиево-Посадском доме-интернате и о самой Алёне. Для семейного архива. С группой посмотрели дендрарий, оранжереи. И куда же без сенсорного сада?! Там мы с Алёной рискнули, сняли обувь и пошли по тактильной дорожке. Страшно, шишки колются, не перепрыгнешь, затем — в ячейках песок, галька, крупные камни. Это мы на Кубе, это на Чёрном море! Какие разные пляжи под ногами — красота! Кругосветное путешествие совершили! Вечером Алёна написала: «Знаешь, мне вообще нравится по камням ходить... Ощущение, будто ты в горах или где-то на скале. Хотя если быстро идти по камням, то можно споткнуться или какой-то камешек попадёт в обувь, поэтому шла медленно и предпочитала двигаться осторожно и небыстро. А горки обожаю, ведь там для ног тренировка, то есть поднимаешься по ней, поднимаешь свой вес вверх, бывает и побегу по ней вверх. Настоящая тренировка для ног! Ещё я сосредоточилась на запахах, энергетике растений…»

Инклюзия в деле

Как-то так получилось, что в последние годы ко мне стали обращаться журналисты с просьбой высказать своё мнение об инклюзии. Мне кажется, ответ очень простой — люди должны стремиться взаимодействовать друг с другом. Это обогащает нашу жизнь, это новый опыт и расширение любых границ. Мне на экскурсиях помогают и волонтёры, и совсем посторонние люди. Не стоит бояться незрячих и слепоглухих людей. Надо изучать и дактилологию, и жестовый язык, и иностранные языки, познавать другие культуры, новые земли и самых разных людей.

Сад пяти чувств

Тактильный сад может посетить любой желающий. В «Аптекарском огороде» проходят специализированные экскурсии для посетителей с нарушениями зрения и для слепоглухих людей. После предварительной записи по электронной почте (demidova_a@rambler.ru, Анна Демидова) и согласования даты и времени проведения экскурсии приобрести путёвку можно в кассе сада.

27 июня 2019 года

iSert® Toric

Предустановленная ИОЛ

HOYA SURGICAL OPTICS

Торическая гидрофобная моноблочная ИОЛ с особым асферическим дизайном

HOYA-Онлайн-калькулятор: hoyatoric.com

Предустановленная торическая ИОЛ
Цилиндры в диапазоне от **Т3 до Т5**
(от 1.5 Д до 6.0 Д на уровне ИОЛ)

iSert® Toric 351

www.surgix.ru
www.hoyasurgicaloptics.com
info@surgix.ru

Surgix
ophthalmic surgical products

На правах рекламы

издательство Апрель

Приглашаем всех офтальмологов к сотрудничеству. Ждем ваших статей, интересных случаев из практики, репортажей. Мы с удовольствием будем публиковать ваши материалы на страницах нашей газеты «Поле зрения».

Подписной индекс: 15392
www.aprilpublish.ru

Газета «ПОЛЕ ЗРЕНИЯ. Газета для офтальмологов». Учредитель: ООО «Издательство «АПРЕЛЬ». Свидетельство о регистрации средства массовой информации ПИ ФС77-43591 от 21.01.2011 г. Федеральная служба по надзору в сфере связи, информационных коммуникаций (Роскомнадзор). Периодичность: 1 раз в 2 месяца. Газета распространяется в Москве, Подмосковье и 60 регионах России. С предложениями о размещении рекламы звонить по тел. 8-917-541-70-73. E-mail: aprilpublish@mail.ru. Слайды, иллюстрирующие доклады, фото, предоставленные авторами, публикуются в авторской редакции. Издательство не несет ответственность за представленный материал (научные тексты, иллюстрации, рекламные блоки, текстовую рекламную информацию). Авторы гарантируют, что их статьи не является плагиатом полностью или частично произведением других авторов. Перепечатка и любое воспроизведение материалов и иллюстраций допускается только с письменного разрешения газеты «Поле зрения». Дата выхода газеты: Август 2019. Тираж 2000 экз. Газета изготовлена в ООО «Издательство «АПРЕЛЬ». Адрес издательства: 107023 Москва, площадь Журавлева, д. 10, офис 202. © «Поле зрения», 2019. © ООО «Издательство «АПРЕЛЬ». Отпечатано в типографии «CAPITAL PRESS». 111024, г. Москва, шоссе Энтузиастов, д. 11А, корп. 1.