ИЗДАНИЕ МОСКОВСКОГО НАУЧНОГО ОБЩЕСТВА ОФТАЛЬМОЛОГОВ

ПОЛЕ ЗРЕНИЯ

ГАЗЕТА ДЛЯ ОФТАЛЬМОЛОГОВ №4(48) ИЮЛЬ-АВГУСТ 2018 ISSN 2221-7746

ВЕЛИКИЕ ИМЕНА

К 95-летию со дня рождения патриарха отечественной офтальмологии

Нестеров Аркадий Павлович

(1923-2009)

д.м.н., профессор, академик РАМН

Аркадий Павлович Нестеров родился 20 июня 1923 года в г. Бузулуке Оренбургской области. Окончил с отличием среднюю школу в июне 1941 г. Сразу был призван в Красную армию. Участник Великой Отечественной войны, солдат Сталинградской битвы. После окончания войны в 1946 г. поступил в Куйбышевский государственный медицинский институт и успешно его окончил.

Т.И. Ерошевский пишет, что А.П. Нестеров уже на студенческой скамье проявил интерес к офтальмологии. Уже тогда в нем был виден будущий профессор. Он проявлял интерес к самым трудным проблемам.

Он выполнял работу по проблеме гетерогенной пересадки роговицы, что очень понравилось В.П. Филатову.

«После защиты кандидатской диссертации я дал ему монографию Кронфельда о топографии и гидродинамике, — писал Т.И. Ерошевский, — которую я лично перевел, на 120 страницах. Он прочитал, и эта проблема сразу его захватила. Он перевел монографию Лейдхеккера на 400 страницах. Очень сложная и утомительная работа, но он ее выполнил прекрасно».

В 1956 г. под руководством Т.И. Ерошевского блестяще защитил кандидатскую диссертацию по проблеме пересадки роговицы, в 1964 г. — докторскую диссертацию, посвященную исследованию гидродинамики глаза.

В течение 10 лет заведовал кафедрой глазных болезней в Казанском государственном медицинском институте им. С.В. Курашева. В 1973 г. был приглашен во 2-й ММИ им. Н.И. Пирогова на должность заведующего кафедрой глазных болезней лечебного факультета. В 1976 г. при кафедре он организовал и возглавил проблемную научно-исследовательскую лабораторию микрохирургии глаза.

Ему принадлежит особая заслуга в разработке и практике гидростатики и гидродинамики глаза, открытие некоторых особенностей функционирования дренажной системы глаза. Он был создателем первого в стране отечественного тонографа. Вместе с А.Я. Буниным им была разработана классификация глаукомы.

А.П. Нестеров — автор более 350 печатных трудов, в том числе 14 монографий и книг (5 изданы за рубежом), а также 42 изобретений.

В 1985 г. Государственным комитетом по делам открытий и изобретений СССР зарегистрировано открытие А.П. Нестерова «Явления функциональной (обратимой) блокады склерального синуса глаза человека» — эффект Нестерова.

В 1978 году А.П. Нестеров избран членом-корреспондентом АМН СССР, а в 1993 году — действительным членом РАМН.

В 2000 г. А.П. Нестерову и его коллективу присуждена премия Правительства РФ за разработку и внедрение в практику новых микрохирурических технологий и инструментария для лечения глазных заболеваний, в 2002 г. — премия им. акад. Т.И. Ерошевского

> стр. 6

КРУГЛЫЙ СТОЛ

Национальный круглый стол

«Офтальмохирургия: актуальные вопросы и перспективы развития»

23 мая 2018 г., Москва, отель «Балчуг Кемпински»

23 мая 2018 года при содействии компании «Алкон» состоялся Национальный круглый стол на тему «Офтальмохирургия: актуальные вопросы и перспективы развития».

В обсуждении вынесенных на повестку дня вопросов приняли участие: А.М. Чухраёв, генеральный директор ФГАУ НМИЦ «МНТК «Микрохирургия глаза» им. акад. С.Н. Федорова», доктор медицинских наук, профессор; В.Н. Трубилин, руководитель Центра офтальмологии ФМБА России, доктор медицинских наук, профессор; Н.П. Соболев, главный врач ФГАУ НМИЦ «МНТК «Микрохирургия глаза» им. акад. С.Н. Федорова»; Л.П. Догадова, доцент кафедры офтальмологии с курсом детской офтальмологии ГБОУ ВПО «Тихоокеанский ГМУ»; М.Е. Коновалов, главный врач «Офтальмологического центра Коновалова», доктор медицинских наук, профессор и др.

В работе круглого стола участвовали руководители государственных и частных офтальмологических клиник Москвы, Санкт-Петербурга, Чебоксар, Махачкалы, Курска, Калуги, Краснодара.

Публикуем отчет о прошедшем мероприятии.

> стр. 25

КОНФЕРЕНЦИИ • СИМПОЗИУМЫ

ОСЕННИЕ РЕФРАКЦИОННЫЕ ЧТЕНИЯ в Сколково

Приглашаем вас принять участие в работе IX Симпозиума с международным участием

«Осенние рефракционные чтения – 2018».

В рамках Симпозиума пройдет выставка офтальмологического оборудования и инструментария, медицинской оптики и лекарственных препаратов от ведущих отечественных и зарубежных фирм-производителей.

Согласно решению оргкомитета, организация Симпозиума доверена НОЧУ ДПО «Академия медицинской оптики и оптометрии».

Симпозиум состоится **15-16 ноября 2018 года**

в Кампусе Московской школы управления СКОЛКОВО по адресу: *Московская обл., Одинцовский р-он., д. Сколково, ул. Новая, д.100. Зал «Congress Hall»*

Официальный сайт мероприятия: **www.eyeconf.ru** *На сайте открыта on-line регистрация!!!*

ОТ ПЕРВОГО ЛИЦА

Кадровое обеспечение и развитие офтальмологической науки в РФ

Программный доклад члена-корреспондента РАН, профессора В.В. Нероева

> стр. 3

АКТУАЛЬНОЕ ИНТЕРВЬЮ

Движение — это жизнь

Интервью с профессором М.М. Бикбовым

> стр. 10

«Миопия стоп?»

Интервью с профессором А.В. Мягковым

> стр. 30

Изучение биомеханических свойств роговицы и склеры помогает избежать ошибок в диагностике глаукомы

Интервью с к.м.н. А.А. Антоновым

> стр. 21

ИНТЕРВЬЮ-ПОРТРЕТ

Я одинаково комфортно чувствую себя и в государственной, и в частной медицине

Интервью с профессором В.Ф. Экгардтом

> стр. 18

Мошетова Лариса Константиновна

Академик РАН, доктор медицинских наук, профессор, ректор Российской медицинской академии последипломного образования, заведующая кафедрой офтальмологии РМАПО

Уважаемая Лариса Константиновна!

Примите искренние поздравления с юбилейным Днем рождения!

Вы пользуетесь большим уважением как неординарная личность и дальновидный организатор, Ваш вклад в развитие российской офтальмологии трудно переоценить.

Насыщенная яркими, незабываемыми событиями биография вызывает искреннее признание коллег. Особенно хочется отметить Вашу наставническую деятельность и неравнодушное отношение к сохранению традиций отечественной медицины.

Желаем Вам здоровья, вдохновения и успехов!

Коллектив редакции газеты «ПОЛЕ ЗРЕНИЯ» и издательства «АПРЕЛЬ»

Мошетова Лариса Константиновна родилась 19 августа 1938 г. в г. Калязин Калининской области. В 1963 г. окончила 1-й Московский государственный медицинский институт им. И.М. Сеченова и начала трудовую деятельность в клинической ординатуре Центрального института усовершенствования врачей. С 1988 г. заведует кафедрой офтальмологии и с 1994 г. — ректор ЦИУВ РАМН.

Лариса Константиновна — крупный специалист и видный ученый в области офтальмологии. Направлениями ее научной деятельности являются травма глаза, детская офтальмология, сосудистая патология глаза, организация офтальмологической медицинской службы. Ее исследования являются социально значимыми и носят фундаментальный характер.

Ее многолетние клинические наблюдения и биохимические исследования помогли установить отдельные звенья патогенеза механической травмы глаза и патоморфоз раневого процесса в глазу.

Л.К. Мошетовой научно обоснован и внедрен в клиническую практику комплекс лечебных и организационных мероприятий при оказании неотложной медицинской помощи, в т.ч. при экстремальных ситуациях и массовых поражениях.

Судебно-медицинская экспертиза — новое научное направление в офтальмологии, сформулированное академиком Л.К. Мошетовой, ею определены критерии оценки тяжести вреда здоровью и сроки проведения экспертизы у лиц с травмой органа зрения.

Многоплановые научные исследования Л.К. Мошетовой, касающиеся сосудистой патологии глаза, дали возможность установить особенности гидродинамики и микроциркуляции глаза у больных с различными формами сахарного диабета не только у взрослых, но и в детском возрасте.

Серьезными являются научные разработки, касающиеся детской офтальмологии, — это профилактика и лечение близорукости, видеокомпьютерная коррекция зрения, наследственные и эндокринные заболевания.

Особое место в научных исследованиях занимают биохимические исследования, которые помогают уточнить многие факторы патогенеза различных глазных заболеваний. Много внимания Л.К. Мошетова уделяет вопросам модернизации и совершенствования работы офтальмологической службы регионов РФ.

Ей принадлежат 336 научных трудов, в т.ч. 4 монографии, 5 книг, 2 учебника, 6 учебных пособий, 288 статей в различных журналах. Получены 10 патентов на изобретения и 1 авторское свидетельство. Она являлась научным консультантом и научным руководителем 60 диссертаций, из них 10 докторских.

Л.К. Мошетова — прекрасный педагог, успешно руководит учебным процессом в Российской медицинской академии последипломного образования Минздрава России, в которой функционируют 6 факультетов, 109 кафедр, 5 диссертационных советов по 12 научным специальностям.

Л.К. Мошетова постоянно ведет большую консультативную работу в клинических базах РМАПО.

С 1992 г. является главным офтальмологом Департамента здравоохранения г. Москвы.

Ежегодно в Академии проходят обучение более 270 докторантов, аспирантов и соискателей, более 830 интернов, ординаторов и 32 000 врачей.

Л.К. Мошетова является председателем секции по послевузовскому и дополнительному образованию УМО по медицинскому и фармацевтическому образованию ВУЗов России, членом Президиума Российской медицинской ассоциации, председателем Регионального координационного совета по последипломному обучению кадров здравоохранения Минздрава России, председателем Диссертационного совета по защите докторских и кандидатских диссертаций, членом редакционных советов и редакционных коллегий ряда журналов.

За большие заслуги в области здравоохранения и развития медицинской науки, плодотворную научно-педагогическую деятельность и подготовку медицинских кадров Лариса Константиновна награждена орденом Почета, ей присвоено звание «Заслуженный врач РФ», присуждена премия Правительства РФ, Почетная грамота Министерства здравоохранения и социального развития РФ, она награждена нагрудным знаком «Отличник здравоохранения».

Из книги «История офтальмологии»
А.Н. Обрубов, Н.С. Ярцева
Издательство «Апрель», 2015 г.

НОВОСТИ

На территории ЕС одобрена новая схема лечения афлиберцептом

Компания Bayer объявила об одобрении Европейской комиссией новой схемы лечения афлиберцептом, позволяющей врачам проводить проактивную терапию неоваскулярной возрастной макулярной дегенерации (ВМД), увеличивая интервалы между инъекциями уже вскоре после начала применения препарата с учетом результатов изменения остроты зрения и (или) анатомических показателей каждого пациента в отдельности.

В основу нового терапевтического подхода легли результаты исследования ALTAIR: было показано, что через 52 недели терапии следующий планируемый интервал между инъекциями афлиберцепта у 57 % пациентов составлял 12 недель и более. В данном исследовании интервалы между инъекциями препарата могли быть увеличены до 16 недель. Среднее повышение остроты зрения у пациентов, включенных в исследование, составило до 9 букв по шкале ETDRS к 52 неделе терапии, при этом у 50% пациентов отмечалось повышение остроты зрения на 10 и более букв. Достигнутая острота зрения в большинстве случаев сохранилась в течение второго года лечения, что подтверждает рациональность такого проактивного подхода к терапии неоваскулярной ВМД.

«Неоваскулярная возрастная макулярная дегенерация обладает чрезвычайно негативными последствиями для пациента, связанными не только с потерей зрения, — утверждает д-р Майкл Девой, глава медицинского отдела и фармакобезопасности фармацевтического дивизиона компании Bayer AG, главный медицинский специалист Bayer. — Новая схема лечения афлиберцептом может позволить некоторым пациентам с неоваскулярной ВМД сократить требуемое количество инъекций и визитов в клинику на втором году лечения до 4-х и менее, сохраняя при этом достигнутое повышение зрения. Это означает, что пациенты смогут потратить больше времени на другие важные для них занятия».

В обновленной инструкции к препарату представлена проактивная схема применения T&E (Treat and Extend, «лечить и увеличивать интервал» — лечение с удлинением интервалов между инъекциями препарата). Она позволяет врачам последовательно увеличивать интервалы между инъекциями на две или четыре недели уже на первом году лечения афлиберцептом сразу после введения первых загрузочных инъекций. В случае ухудшения остроты зрения и (или) анатомических показателей при лечении по схеме T&E необходимо сократить интервал между введением инъекций. Лечение афлиберцептом начинают с введения 3 последовательных ежемесячных инъекций, затем выполняют 1 инъекцию через 2 месяца с последующим переходом на режим T&E.

По оценкам исследователей, около трех миллионов человек во всем мире потеряли зрение вследствие ВМД. На ВМД приходится 8,7% от общемирового количества случаев слепоты и 50% случаев в развитых странах. При этом на неоваскулярную форму ВМД приходится более 80% случаев бытовой слепоты у пациентов с ВМД. С возрастом риск развития ВМД повышается.

В связи с ожидаемым к 2025 году увеличением количества людей старше 65 лет более чем вдвое (с 390 миллионов до 800 миллионов) прогнозируется и рост числа пациентов с неоваскулярной ВМД.

Афлиберцепт был одобрен во многих странах, в том числе в РФ, для применения по пяти показаниям: неоваскулярная ВМД («влажная» форма ВМД), нарушение зрения, вызванного диабетическим макулярным отеком (ДМО), снижение зрения, вызванного макулярным отеком вследствие окклюзии вен сетчатки (ОВС: окклюзия ветви центральной вены сетчатки и окклюзия центральной вены сетчатки) и снижение зрения, вызванного миопической хориоидальной неоваскуляризацией.

Афлиберцепт является мировым лидером рынка анти-VEGF препаратов в офтальмологии: с момента вывода препарата на рынок было применено более 20 миллионов доз во всем мире.

Об исследовании ALTAIR

В исследовании IV фазы ALTAIR оценивались эффективность и безопасность двух схем терапии T&E афлиберцептом у пациентов с неоваскулярной ВМД. Исследование проводилось в Японии. Терапию афлиберцептом начинали с введения 3 последовательных ежемесячных инъекций и одной инъекции через 2 месяца (16-я неделя исследования). На 16-й неделе пациенты были случайным образом распределены в соотношении 1:1 на две группы терапии по схеме T&E: в первой группе интервал между введением инъекций последовательно увеличивался на две недели, во второй — на четыре недели. Всего в исследовании приняли участие 246 пациентов (средний возраст — 74 года) в 40 исследовательских центрах в Японии.

В соответствии с принципами схемы лечения T&E интервал между введением инъекций определялся лечащим врачом на основании заданных критериев, которые учитывали данные диагностических методов визуализации и изменения МКОЗ (максимально корригированной остроты зрения). После рандомизации пациентов на 16 неделе интервал между инъекциями афлиберцепта не мог быть менее 8 недель и более 16 недель.

Основной конечной точкой исследования ALTAIR было изменение МКОЗ (буквы по шкале ETDRS) на 52-й неделе относительно исходного уровня. Другие конечные точки эффективности включали долю пациентов, сохранивших зрение, долю пациентов, прибавивших не менее 15 букв по сравнению с исходным показателем, среднее изменение толщины центральной зоны сетчатки (ТЦЗС), а также долю пациентов, у которых не обнаруживалась жидкость по результатам оптической когерентной томографии на 52-й и 96-й неделях соответственно. Помимо этого, изучались параметры, связанные с применением препарата, например, количество инъекций и последний интервал между ними.

Выявленные нежелательные явления соответствуют известному профилю безопасности афлиберцепта, а существенные различия между группами лечения отсутствовали в течение первых 52 недель.

На территории РФ афлиберцепт не зарегистрирован для применения в режиме «лечить и увеличивать интервал» с первого года терапии неоваскулярной возрастной макулярной дегенерации. Согласно инструкции по медицинскому применению препарата, лечение афлиберцептом начинают с введения трех ежемесячных инъекций, затем выполняют по одной инъекции каждые 2 месяца. Через 12 месяцев лечения афлиберцептом инъекции проводят в режиме «лечить и увеличивать интервал».

Из пресс-релиза компании «Байер АГ»

Кадровое обеспечение и развитие офтальмологической науки в Российской Федерации

С программным докладом на тему «Кадровое обеспечение и развитие офтальмологической науки в Российской Федерации» выступил главный внештатный специалист-офтальмолог Минздрава РФ, президент Общероссийской общественной организации «Ассоциация врачей-офтальмологов», директор ФГБУ «МНИИ ГБ им. Гельмгольца» Минздрава РФ, член-корреспондент РАН, профессор **В.В. Нероев**.

В своем докладе В.В. Нероев обратил внимание участников, что конгресс «Белые ночи» проходит в рамках деятельности Общероссийской общественной организации «Ассоциация врачей-офтальмологов»: на «полях» форума регулярно проходят заседания профильной комиссии Министерства здравоохранения РФ, которая определяет тактику и стратегию развития отечественной офтальмологии. Профильная комиссия также принимает нормативно-правовые документы, касающиеся офтальмологической специальности, клинические рекомендации, утверждаемые впоследствии Ассоциацией врачей-офтальмологов, стандарты оказания офтальмологической помощи, профессиональные стандарты, и т.д. В рамках конгресса также проводятся заседания экспертных групп Ассоциации врачей-офтальмологов, в повестке дня которых — решение важнейших задач, стоящих перед офтальмологическим сообществом.

Перейдя непосредственно к докладу, профессор В.В. Нероев сказал: «Медицинской наукой статистики практически не существует. Мы периодически сдаем в министерство отчеты о результатах деятельности: количество статей, монографий, защищенных диссертаций, но не более того». МНИИ ГБ им. Гельмгольца взял на себя ответственность провести анализ научной деятельности по регионам Российской Федерации. В проекте участвовало около 80 регионов. Отчеты, подготовленные главными региональными офтальмологами, послужили основой для доклада, которые был представлен В.В. Нероевым.

«Тактику и стратегию государственной политики в отношении развития науки, в том числе в сфере медицины, определили Указы Президента РФ, принятые 7 мая 2012 года. Приоритетными направлениями развития отечественной медицинской науки признаны фундаментальные исследования и создание инновационных технологий. Планирование и реализация научных исследований в сфере медицины осуществляются в соответствии с распоряжением Правительства РФ «Стратегия развития медицинской науки в Российской Федерации на период до 2025 года» и иными законодательными документами. Основная часть научных исследований проводится в рамках ежегодного государственного задания, утвержденного Министерством здравоохранения РФ, организациями, подведомственными РАН».

Нормативно-правовое регулирование в организации деятельности возложено на Министерство науки и высшего образования. В соответствии со Стратегией развития медицинской науки в РФ Минздравом России сформировано 14 научных платформ — комплексных программ исследований: кардиология и ангиология, онкология, психиатрия и зависимости, регенеративная медицина, микробиология, профилактическая среда, репродуктивное здоровье, инновационные фундаментальные технологии в медицине, эндокринология, офтальмология и др. Разработки в рамках медицинских научных платформ соответствуют мировым приоритетам развития биомедицины: персонализированная медицина, нейрокогнитивные технологии, клеточная и тканевая инженерия, геномные и постгеномные технологии, ядерная медицина и радиофармпрепараты, фармакогенетика, биосовместимые материалы, ДНК-маркеры, биобанкинг. Координирует мероприятия Стратегии Межведомственный совет по медицинской науке.

К прорывным достижениям в российской медицинской науке за последние два года можно отнести создание лучшей в мире векторной вакцины против лихорадки Эбола, линейки сенсоров и биодетекторов, позволяющих определять различные патогенные вещества; разработку отечественного робот-ассистирующего хирургического комплекса. В Обнинске начал работу Центр протонной лучевой терапии с ускорителями отечественного производства.

Наука, особенно фундаментальные исследования, является экономически затратной отраслью, в то же время финансирование российской науки все еще отстает от показателей ведущих стран мира. По показателям удельного веса затрат на науку к ВВП Россия занимает лишь 34 место. В пятерку лидеров входит Корея, Израиль, Япония, Финляндия, Швеция.

Успехи и достижения во всех сферах деятельности, в том числе в медицине — это результат неустанного труда ученых. Научные кадры являются интеллектуальным потенциалом, от которого в решающей степени зависит развитие научных исследований и разработок, появление различных инноваций. По данным Росстата, на конец 2016 года количество научных сотрудников по всем областям науки составило 379 411 человек. Больше всего научных сотрудников насчитывается в технической сфере. Численность ученых-медиков — на 4 месте. Профессор В.В. Нероев обратил внимание на то, что в структуре научных сотрудников доля докторов медицинских наук равна 24%, что представляет собой наивысший показатель среди всех видов наук; доля кандидатов медицинских наук — 43% (третье место после представителей общественных и гуманитарных наук). В целом эти цифры свидетельствуют о значительном объеме исследований в медицине, имеющих научную и практическую значимость, результатом которых является защита диссертаций.

Современная офтальмология — чрезвычайно наукоемкая отрасль медицины, развитие которой во многом определяется достижениями фундаментальных наук: фармакологии, приборостроения; созданием новых поколений диагностического оборудования, лазерных и микрохирургических систем. Большинство научных офтальмологических кадров в России сосредоточено в специализированных НИИ и на кафедрах глазных болезней. В Российской Федерации — 5 специализированных НИИ глазных болезней. Это — ФГБУ «Московский НИИ глазных болезней им. Гельмгольца», ФГАУ НМИЦ «МНТК «Микрохирургия глаза» им. акад. С.Н. Федорова» с филиалами, ФГБНУ «НИИГБ», ФГБУ «Всероссийский центр глазной и пластической хирургии» (Уфа) и ГБУ «Уфимский НИИ глазных болезней» АН РБ. Офтальмологические или смешанные с курсом глазных болезней кафедры имеются в 81 образовательном учреждении, в основном это — профильные НИИ, кафедры в медицинских университетах или академиях. В этих учреждениях имеются все необходимые ресурсы для проведения фундаментально-прикладных и прикладных исследований, а также для участия в системе непрерывного медицинского образования.

Вследствие территориальных особенностей страны учреждения, имеющие лицензии на образовательную деятельность, распределены неравномерно, что следует учитывать при планировании мероприятий в системе непрерывного медицинского образования. Для обучения врачей, проживающих в отдаленных от таких учреждений территориях, актуальным представляется более активное внедрение электронных образовательных модулей, проведение обучающих мероприятий в формате интернет-трансляций.

Развитие российской офтальмологической науки осуществляется в рамках реализации распоряжения Правительства и имеет в качестве приоритетного направления фундаментально-прикладные исследования. Реализуется комплекс научно-исследовательских работ, направленных на разработку и совершенствование методов профилактики, диагностики и лечения заболеваний органа зрения на основе углубленного изучения их патогенеза.

Главный специалист-офтальмолог Минздрава обратил внимание, что информация о ресурсах отечественной офтальмологической науки — уникальна. Сводные данные

о кадрах и состоянии науки в сфере офтальмологии до настоящего времени отсутствовали в Министерстве здравоохранения РФ. Для подготовки настоящего отчета были проанализированы данные, представленные главными внештатными офтальмологами, руководителями профильных институтов и кафедр 76 субъектов Российской Федерации, в которых работают 12 694 офтальмолога, что составляет 92% от общей численности.

В указанных регионах в сфере офтальмологии трудятся 849 научных сотрудников; 1303 офтальмолога имеют ученую степень. Научными подразделениями, кафедрами руководят 140 профессоров; 6 офтальмологов являются действительными членами или членами-корреспондентами РАН.

Профессиональная структура научных кадров в медицине меняется достаточно медленно. Ежегодный прирост числа научных сотрудников по всем медицинским наукам составляет в среднем 0,7%, при этом численность офтальмологических научных кадров за последний год увеличилась на 4%. Таким образом, динамику роста численности научных кадров в офтальмологии можно считать достаточно высокой. Доля научных сотрудников среди всех офтальмологов в 76 регионах составляет 6,6%. Однако не только научные сотрудники, но и практикующие врачи обеспечивают развитие российской медицинской науки. Доля офтальмологов, имеющих научную степень кандидата или доктора медицинских наук, составляет 10,3%, при этом среди всех офтальмологов доктора наук составляют 2,1%, кандидаты наук — 8,2%. 85% офтальмологов, имеющих ученую степень, сосредоточены в 28 регионах, половина из общего числа кандидатов и докторов наук работают в Москве, Санкт-Петербурге и Уфе, где развернуты профильные институты. Сравнение научного кадрового ресурса между субъектами Российской Федерации показало, что наибольшее число кандидатов и докторов медицинских наук среди офтальмологов сосредоточено в Центральном, Приволжском и Сибирском федеральных округах. Доля офтальмологов, имеющих ученую степень среди всех офтальмологов ЦФО, практически в 2 раза превышает показатель остальных территорий. Также достаточно высок процент кандидатов и докторов наук в Приволжском федеральном округе.

Одним из результатов научных исследований является защита диссертационной работы. По данным, предоставленным главными внештатными офтальмологами 76 субъектов РФ, в 2017 году были защищены 64 диссертационные работы по специальности «глазные болезни», из них 60 диссертаций на соискание ученой степени «кандидат медицинских наук» и 4 диссертации на соискание ученой степени «доктор медицинских наук». Сорок кандидатских и две докторские диссертации в 2017 году были защищены на кафедрах профильных институтов Москвы. Результатом исследовательской работы стала защита одной докторской и трех кандидатских диссертаций в Приморском крае, одной докторской диссертации — в Иркутске, трех кандидатских диссертаций — в Краснодарском крае; по две кандидатские диссертации защищены офтальмологами Санкт-Петербурга, Нижегородской и Челябинской областей. Подавляющее число защит диссертационных работ приходится на Центральный федеральный округ.

В соответствии с полученными данными в 2017 году по профилю «офтальмология» было получено 228 патентов на изобретения и полезные модели, что существенно выше, чем в 2016 году. Однако актуальность проблемы внедрения патентов в научно-практическую деятельность сохраняется. Содержательная составляющая большинства патентов, к сожалению, не выходит за рамки деталей диагностики и прогнозирования течения заболевания. В связи с этим часто патенты остаются невостребованными.

Профессор В.В. Нероев обратил внимание на практическую значимость исследований, внедрение которых в широкую офтальмологическую практику позволит повысить результаты лечения пациентов.

Самое большое количество изобретений — 123 — запатентовано в институтах и клиниках Москвы. Активная работа проводится также в Республике Башкортостан, Свердловской области, Чувашии, Тамбовской, Калужской, Новосибирской областях и других регионах.

Одним из важнейших направлений научной деятельности является выполнение Ежегодного государственного задания на проведение научных исследований. Выделяют НИР — научно исследовательскую работу, связанную с экспериментами, обобщением и анализом информации, целью которой является получение новых знаний; и НИОКР — научно-исследовательскую и опытно-конструкторскую работу, результатом которой является создание нового изделия или технологии. Среди научных исследований выделяют фундаментальные (экспериментальные или теоретические разработки), направленные на получение новых знаний об основных закономерностях, и прикладные исследования, призванные решить конкретные практические задачи. Результаты фундаментальных исследований являются основой, на которой в дальнейшем формируются прикладные направления, и в определенном смысле глубина фундаментальных исследований отражает уровень развития науки в целом. В то же время различия между фундаментальными и прикладными исследованиями имеют довольно условный характер. В сфере офтальмологии скорее можно выделить фундаментально-прикладные исследования, изучающие базовые закономерности определенных физиологических и патологических процессов в органе зрения.

В 2017 году в 25 субъектах Российской Федерации исследования выполнялись в рамках 107 научно-исследовательских работ, утвержденных Минздравом России или ФАНО. На фундаментально-прикладные работы приходится 32%. В структуре прикладных клинических работ представлены практически все направления офтальмологии. Значительный процент приходится на исследования заболеваний роговицы (18%), глаукомы (16%), витреоретинальной патологии (15%).

В соответствии со стратегией развития отечественной медицинской науки и мировыми тенденциями за последние 2 года в сфере офтальмологии активно развивается фундаментально-прикладное направление. В рамках государственного задания, утвержденного Министерством здравоохранения, проводятся молекулярно-генетические, биохимические, гемодинамические, иммунологические исследования при различных заболеваниях органа зрения; изучаются молекулярные механизмы старения глаз; разрабатываются клеточные, тканевые, биоинженерные технологии, новые глазные лекарственные формы на наноносителях; в эксперименте изучаются способы адресной доставки активных веществ к целевой ткани.

В рамках задания, утвержденного ФАНО, изучаются генетические аспекты заболеваний нейрорецепторного аппарата, новые методы диагностики, включая химический микроанализ, инновационные лазерные технологии; проводится изучение отдельных

звеньев патогенеза кератоконуса, синдрома «сухого глаза», глаукомы и катаракты.

Таким образом, согласно представленным данным, в 2017 году проведено 34 НИР по направлению фундаментально-прикладных исследований, из них 15 утверждены Минздравом РФ, 19 — Федеральным агентством научных исследований. По заданию ФАНО фундаментальные исследования проводятся на базе ФГБНУ «НИИГБ». Среди НИР, утвержденных Минздравом РФ, около 40% фундаментально-прикладных и экспериментальных исследований проводятся на базе ФГБУ «МНИИ ГБ им. Гельмгольца». Большая работа проводится также на базе научных центров Новосибирска и в ФГАУ НМИЦ «МНТК «Микрохирургия глаза» им. акад. С.Н. Федорова».

Активно развиваются клинические прикладные направления. В аспекте рефракции-аккомодации проводится углубленное изучение рефрактогенеза и методов управления им; хирургических методов коррекции аметропий, в том числе в случае тонкой роговицы; проводится поиск путей оптимизации оптической коррекции прогрессирующей миопии.

Отдельное внимание уделяется изучению катарактогенеза; детально изучаются особенности имплантации отдельных видов ИОЛ, а также хирургическая тактика в сложных случаях, в частности, при подвывихе хрусталика; разрабатываются новые конструкции объемозамещающих ИОЛ.

Разносторонне изучаются проблемы глаукомы; большое внимание уделяется новым аспектам патогенеза заболевания, в том числе исследованию мембранных нарушений, нейротрофических, морфологических, биомеханических факторов; изучаются критерии диагностики и мониторинга глаукомного процесса, в том числе после радиальной кератотомии, морфофункциональные критерии дифференциальной диагностики глаукомы и болезни Альцгеймера; разрабатываются новые дренажные системы.

Изучаются возможности оптимизации результатов хирургии в случаях тракционного диабетического макулярного отека, эндофтальмита, макулярных разрывов, отслоек сетчатки, инородных тел в заднем отделе глаза. Разрабатываются вопросы диагностики и мониторинга заболеваний нейросенсорного аппарата глаза; детально анализируются эффекты антиангиогенной терапии.

Разрабатываются новые технологии управления биомеханическими свойствами склеры и роговицы, новые технологии кератопластики, в том числе при гнойных язвах роговицы, различных видов кератоэктазий; медико-технологическая система оптического кератопротезирования; способы консервации трансплантатов роговицы. Совершенствуются методы кросслинкинга с применением фемтосекундного лазера, имплантации интрастромальных колец.

По направлению детской офтальмологии наибольшее число работ посвящено ретинопатии недоношенных; изучаются современные аспекты диагностики, мониторинга, лазерного и хирургического лечения. Проводится изучение генетических аспектов аниридии; разрабатывается система мониторинга патологии органа зрения у больных с наследственными нейро-окулокожными синдромами. Комплексно исследуется проблема ретинобластомы; создана первая в Российской Федерации устойчивая клеточная культура ретинобластомы.

Среди иных клинических направлений В.В. Нероев отметил изучение этиологии смешанных, герпес-туберкулезных форм офтальмопатологии; поражения глаз на фоне ВИЧ-инфекции; совершенствование технологии хирургии двойных проникающих ранений; разработку инновационных лазерных технологий, новых подходов при воспалительных заболеваниях орбиты, диагностики и лечения синдрома «сухого глаза».

Разрабатываются отечественные обтураторы слезных канальцев, малоинвазивные технологии в дакриологии. Изучается возможность использования полиэфирных имплантов для формирования культи после энуклеации.

Отдельно изучаются организационные, экономические, социальные, кадровые вопросы управления офтальмологической службой, вопросы межучрежденческого взаимодействия, перспективы частно-государственного партнерства. Проводится работа по формированию регистра распространенных и инвалидизирующих дегенеративно-воспалительных заболеваний глаз; разрабатываются подходы к реабилитации больных с офтальмопатологией.

Научно-исследовательские и опытно-конструкторские работы проводятся реже, чем НИР: в 2017 году 35 таких разработок были проведены в 11 субъектах РФ. В структуре работ также представлены практически все направления офтальмологии. Докладчик подчеркнул важность опытно-конструкторских работ, которые являются завершающей стадией научных исследований, переходом от лабораторных, экспериментальных работ к результату в виде нового материала, технологии, инструмента или прибора.

Важной частью научной деятельности является публикация ее результатов. За 2017 год в Российской Федерации по профилю «офтальмология» издано 25 монографий, 4 учебника, 105 научных пособий, 2730 научных публикаций в журналах и сборниках медицинского профиля, из них более 1/3 в изданиях, рекомендованных ВАК. По представленным данным, в 2016 году издано 25 монографий по профилю «офтальмология». Около половины книг написано офтальмологами в регионах страны, за пределами Москвы и Санкт-Петербурга. В 2017 году выпущено также 25 монографий, в том числе подготовлен совместный труд ведущих ученых-офтальмологов, очередное издание «Офтальмология. Национальное руководство». Более половины изданий также вышло в регионах страны: в Оренбургской, Волгоградской, Саратовской, Свердловской областях, Республике Башкортостан, в Красноярском, Приморском, Хабаровском краях, в Республике Крым.

В периодических изданиях публикационная активность ученых-офтальмологов в 2017 году оказалась выше, чем в 2016 году. Возросло число научных публикаций в изданиях, рекомендованных ВАК. Наибольшее количество публикаций в периодических изданиях выпущено сотрудниками московских институтов и клиник. Значительное число статей и тезисов подготовлено офтальмологами Санкт-Петербурга, Башкортостана, Хабаровского края.

Публикационный показатель в среднем по России в 2017 году составил 2,1 публикации, что на 17% превышает аналогичный показатель 2016 года. Член-корреспондент РАН В.В. Нероев отметил, что публикационный показатель вариабелен среди субъектов РФ. Однако в большинстве регионов значительная часть публикаций приходится на сборники тезисов. Регионы с высокой долей публикаций, рекомендованных ВАК, — Тамбовская, Новосибирская области, Москва, Республика Чувашия, Республика Башкортостан, Санкт-Петербург.

Научные и научно-практические конференции и иные образовательные мероприятия остаются основными площадками обмена научными знаниями и результатами исследований, повышения уровня знаний врачей. В 2017 году в РФ по профилю «офтальмология» проведено 788 научно-практических и образовательных мероприятий, различного уровня, из них 10 — с международным участием. Ежегодно во всех федеральных округах проводится значительное число конференций. «Трудно сказать, насколько оправдано такое количество конференций. Без сомнения, это — действенный ресурс в системе непрерывного медицинского образования в нашей сфере. Это ресурс постоянного повышения уровня знаний врача-офтальмолога, качества, эффективности оказания офтальмологической помощи населению, однако гарантией высокого качества мероприятий любого уровня должен стать более внимательный контроль и рациональное планирование конференций со стороны главных внештатных офтальмологов и профессиональных некоммерческих организаций».

Подводя итог, главный внештатный офтальмолог Минздрава РФ В.В. Нероев сказал: «Анализ ресурсов офтальмологической науки позволил в целом оценить кадровый потенциал и состояние офтальмологической науки в субъектах РФ. Результаты позволяют сделать следующие выводы. Развитие офтальмологической науки в РФ реализуется в рамках распоряжения Правительства 25/99 с приоритетом функционально-прикладных исследований. Основная доля российских ученых в проводимых научных исследованиях сосредоточена в московской, санкт-петербургской и уфимской агломерациях, где расположены профильные НИИ. В то же время отмечается высокий научный потенциал Новосибирского и Дальневосточного федеральных округов. Положительная динамика офтальмологических научных кадров, патентной, публикационной деятельности создает благоприятные условия для повышения известности и значимости российских ученых, научных исследований на мировом уровне. Следует принять во внимание, что дальнейшая интеграция российской офтальмологии в глобальное научное сообщество предполагает высокую публикационную активность в изданиях, рекомендованных ВАК. Повышение уровня практической офтальмологии невозможно без разработки и широкого внедрения инновационной отечественной продукции в виде новых материалов, инструментов, приборов, а также методик и технологий. С этой целью необходимо активизировать работу в рамках НИОКР, обратить внимание на качество патентной деятельности. Наиболее перспективным представляется комплексированность учреждениями нового профиля при проведении научных исследований, в том числе в направлении фундаментальных разработок. Для повышения эффективности управления в системе офтальмологической науки представляется обоснованным создание единого научного пространства, централизованный мониторинг научных кадров и направлений исследований. Кроме того, главным специалистам-офтальмологам субъектов РФ и федеральных округов предлагаю разработать систему мотивации профессионального роста научных сотрудников, а также врачей, заинтересованных в проведении научных исследований».

К 95-летию со дня рождения патриарха отечественной офтальмологии

Нестеров Аркадий Павлович

(1923-2009)

д.м.н., профессор, академик РАМН

> стр. 1

за исследования по проблемам глаукомы и за лучшую монографию в области медицинской геронтологии.

Под его руководством защищены 20 докторских и 42 кандидатских диссертаций. Его ученики возглавляют кафедры в Москве, Казани, Перми, Орле, Благовещенске, Душанбе.

В 2002 г. он был избран почетным заведующим кафедрой глазных болезней лечебного факультета РГМУ.

А.П. Нестеров — лауреат Государственной премии СССР, премии Правительства РФ. Он был заместителем академика-секретаря отделения клинической медицины РАМН, президентом Межрегиональной ассоциации врачей-офтальмологов РФ и Российского глаукомного общества, главным редактором созданного им журнала «Клиническая офтальмология», членом редакционной коллегии журнала «Вестник офтальмологии», руководителем Московского городского глаукомного центра.

Он награжден орденом Отечественной войны II степени, орденом Трудового Красного Знамени, орденом Славы Азербайджана, многими медалями.

Из книги Н.С. Ярцевой «История офтальмологии в лицах, событиях, очерках», Издательство «Апрель», 2014 год.

Казань. 1965 г.

Начало пути в Москве. 1973 г.

На конференции в Сараево (Югославия). 1973 г.

С профессором А.Н. Добромысловым. 1975 г.

Кафедра глазных болезней 2-го ММИ им. Н.И. Пирогова. 1977 г.

Казань, 1973 г.

С профессором Н.Х. Хасановой. Казань, 1972 г.

Профессор Halberg, профессор А.П. Нестеров, профессор М.М. Краснов. Альби (Франция), 1974 г.

Северный Кавказ, 1978 г.

С другом и учителем, профессором А.А. Бочкаревой. 1979 г.

Первомайская демонстрация

Москва, 1976 г.

Одесса, 1976 г.

На конференции в Баня-Луке (Югославия). 1979 г.

Профессор Русечак вручает профессору А.П. Нестерову диплом Почетного члена Чехословацкого медицинского общества. 1980 г.

Профессор А.П. Нестеров

Ведущие офтальмологи страны

Профессор А.П. Нестеров со своими ученицами. 1981 г.

Защита кандидатской диссертации В.В. Егорова. 1982 г.

Профессор А.П. Нестеров, профессор А.М. Водовозов с профессором H.J. Merte и его сотрудниками. Мюнхен, 1982 г.

Пхеньян, 1983 г.

Алма-Ата, 1989 г.

С профессором Г.А. Ульдановым, профессором Е.И. Ковалевским, профессором А.Н. Добромысловым. Алма-Ата, 1989 г.

Ученики Т.И. Ерошевского: профессор В.Г. Абрамов, профессор С.Е. Стукалов, профессор А.П. Нестеров, профессор Б.Ф. Черкунов. 1980 г.

Сирия, 1986 г.

С супругой А.Ф. Бровкиной

С профессором В.В. Волковым, профессором Е.А. Егоровым

В тропиках на отдыхе

В операционной. 1993 г.

Профессор А.А. Киваев, профессор А.Ф. Бровкина, профессор А.П. Нестеров. Сочи, 1995 г.

С профессором В.П. Еричевым. 1998 г.

Завершен профессорский обход. 1999 г.

Научно-практическая конференция в Омске. 1998 г.

С профессором Ywata. Эдинбург, 1998 г.

«Ерошевские чтения». Самара, 2003 г.

С ректором СГМУ профессором Г.П. Котельниковым. Самара, 2003 г.

Академик РАМН А.П. Нестеров. 2005 г.

Конгресс геронтологов. 2002 г.

В рабочем кабинете

С академиком РАМН С.Н. Федоровым. 2000 г.

Академик РАМН А.П. Нестеров, академик РАМН А.Ф. Бровкина, профессор Ю.С. Астахов, академик РАМН Л.К. Мошетова

Награждение орденом «Слава» (Азербайджан). Посольство Азербайджанской Республики, 2004 г.

Академик РАМН А.П. Нестеров. 2000-е годы

Академик РАМН А.П. Нестеров. 2000-е годы

Фото из личного архива академика РАН А.Ф. Бровкиной

Движение — это жизнь

Интервью с директором ГБУ «Уфимский научно-исследовательский институт глазных болезней» Академии наук РБ, первым заместителем председателя Общества офтальмологов России, главным специалистом офтальмологом Республики Башкортостан, заслуженным врачом Российской Федерации, членом-корреспондентом Академии наук РБ, доктором медицинских наук, профессором

Мухаррамом Мухтарамовичем Бикбовым

— Мухаррам Мухтарамович, наша с Вами последняя встреча состоялась ровно 5 лет назад, 7 июня 2013 года, во время очередной конференции «Восток-Запад». Насколько изменился формат конференции? В 2013 году в Уфу приехало около 700 участников, сколько в этом году?

— На сегодняшний день конференции без сомнения занимают значительное место в жизни мирового и российского офтальмологического сообщества. Но, учитывая их количество и разнообразие, приходится постоянно работать над изменением формата проведения нашей международной конференции по офтальмологии «Восток-Запад» для того, чтобы всегда оставаться на высоте. В 2018 году мы провели уже IX конференцию, но не собираемся на этом останавливаться. Первыми мы внедрили формат научных сессий зарубежных офтальмологов, и их число неуклонно увеличивается. Особенностью и гордостью конференции «Восток-Запад – 2018» стало проведение Пленума Общества офтальмологов России и заседания его Президиума. В прошлом году мы впервые в рамках конференции провели обучающие курсы по системе Wetlab, в этом году число фирм, желающих провести такие курсы, и количество врачей, желающих участвовать в них, возросло вдвое. В текущем году мы впервые на конференции организовали курсы Wetlab Уфимского НИИ глазных болезней, где врачи могли пройти обучение по кросслинкингу роговицы, диагностике глаукомы и очковой коррекции зрения у детей.

Как и всегда, в работе конференции «Восток-Запад – 2018» в Уфе приняли участие офтальмологи из всех уголков России, ближнего и дальнего зарубежья. Уже несколько лет подряд осуществляется онлайн трансляция конференции, благодаря которой офтальмологи могут участвовать в форуме заочно. Только в этом году у нас зарегистрированы подключения из самых разных стран, в том числе из Великобритании, Ирландии, Испании, Франции, Нидерландов, США, Индонезии, ОАЭ и др.

Но мне кажется, что главное отличие нашей конференции — ее командный дух, ведь в подготовке и проведении участвует каждый сотрудник Уфимского НИИ глазных болезней. Для всех нас конференция «Восток-Запад» — большой праздник с множеством дорогих гостей. Как и положено готовиться к празднику заранее, продумывая мельчайшие детали, так и мы начинаем подготовку к проведению следующего мероприятия практически сразу же по завершении текущей конференции. Мы стараемся расширить формы участия, привнести что-то новое, интересное, что мы увидели в других городах и странах. Как это получается — судить нашим гостям.

— Совершенно очевидно расширение географии иностранных гостей. Чем, на Ваш взгляд, их привлекает поездка в Уфу?

— Да, Вы абсолютно правы, география наших участников с каждым годом расширяется. В течение последних 5 лет у нас в Уфе были гости более чем из 20 стран мира. Европу представляли офтальмологи Австрии, Великобритании, Германии, Италии, Португалии, Швейцарии; Азию — Вьетнама, Индии, Малайзии, Сингапура, Тайваня, Японии. Участвовали в работе наших конференций и специалисты США и Африки, в частности Нигерии. Уже неоднократно в рамках конференции проводились лекционные сессии ученых из Японии, Германии, Индии. В этом году впервые в России состоялись научная сессия Общества офтальмологов Турции, где были представлены результаты многолетней работы по лечению заболеваний сетчатки. Кроме того, мы в течение многих лет поддерживаем тесные, добросердечные отношения с нашими коллегами из Азербайджанского Национального центра офтальмологии им. Зарифы Алиевой и Казахского НИИ глазных болезней. Свидетельством этому является приезд на конференцию больших делегаций специалистов из этих центров и проведение ими лекционных сессий.

Думаю, что конференция «Восток-Запад» привлекает наших гостей возможностью представить результаты своей деятельности, ознакомиться с достижениями российской офтальмологии, пообщаться с коллегами из других стран. Мы стараемся создать максимально комфортные условия для всех — докладчиков, участников выставки, слушателей, обеспечить всю необходимую поддержку и реализовать в полной мере каждый элемент мероприятия. И я абсолютно уверен, что никого из гостей не оставляет равнодушным душевный прием организаторов и красота нашей республики.

— По составу докладчиков форум «Восток-Запад» стоит на одном уровне с РООФом, «Белыми ночами», что предполагает очень высокий научный уровень конференции. Однако иногда приходится слышать мнение о том, что ежегодный формат научно-практических мероприятий не способствует поднятию научной «планки» на новую высоту, так как за один год мало что может измениться в науке. Чтобы на форуме обсуждались действительно прорывные темы, необходимо промежуток между конференциями увеличить. Вы согласны с такой точкой зрения?

— В последние годы проводится достаточное количество конференций, и по большому счету они принципиально не отличаются, их уровень приблизительно одинаков. Я очень рад, что международная конференция «Восток-Запад» стоит в одном ряду с другими ведущими российскими форумами. В то же время в регионах проводится не так много конференций, а у региональных офтальмологов далеко не всегда есть возможность ехать в столичные города, в том числе и в связи с финансовыми трудностями. Поэтому проведение региональных конференций имеет очень большое значение для специалистов на местах, позволяя получить новые знания для ежедневной практики.

Вы правы в том, что значимые, прорывные изменения в технологии лечения заболеваний глаз происходят не так уж часто. Но, думаю, что всегда есть какие-то, пусть и не слишком глобальные, изменения, особенности, о которых можно рассказать. Обширная научная программа нашей конференции позволяет каждому ее участнику найти для себя ответы на вопросы, поделиться собственным опытом, а также пообщаться с коллегами из других регионов России и стран мира.

— Расскажите о программе Пленума Общества офтальмологов России. Почему она выделена отдельно от общей программы конференции?

— В связи с большим количеством докладов и участников наша конференция в этом году проходила на двух площадках — в отеле «Holiday Inn Ufa», где преобладали доклады в виде мини-лекций по основным направлениям офтальмологии, а также в Башкирском государственном театре оперы и балета. Именно здесь состоялся Пленум Общества офтальмологов России, и ведущие отечественные специалисты представили свои доклады. Состоялось заседание Президиума ООР, на котором председатель ООР, проф. Б.Э. Малюгин осветил международную деятельность Общества, а ответственный секретарь ООР, д.м.н. П.Л. Володин затронул вопросы, касавшиеся участия общественных профессиональных организаций в разработке Федеральных клинических рекомендаций и протоколов лечения. Как и всегда, заседание прошло в конструктивной, деловой атмосфере, с бурной дискуссией и активным обсуждением актуальных вопросов.

— Не могли бы Вы подвести итоги работы ООР за прошлый год? Что важного удалось сделать?

— Сообщество офтальмологов Республики Башкортостан работает под эгидой Общества офтальмологов России и Ассоциации врачей-офтальмологов. У нас нет четкого деления между этими двумя авторитетными организациями, так как наше сообщество является членами обеих. Соответственно мы активно и с удовольствием участвуем в проводимых мероприятиях ООР и АВО.

Одними из последних результатов нашей работы являются разработанный «Приказ по маршрутизации детей при заболеваниях глаза, его придаточного аппарата и орбиты в РБ», в том числе и при ретинопатии недоношенных, «Приказ по маршрутизации взрослого населения в РБ», которые сейчас активно претворяются в жизнь. На базе научно-образовательного отделения Уфимского НИИ глазных болезней республиканские специалисты повышают свою квалификацию на циклах общего и тематического усовершенствования, на рабочем месте. Только за последний год обучение прошли более 40 офтальмологов РБ. На сегодняшний день, пожалуй, одним из самых востребованных циклов тематического усовершенствования является освоение методики факоэмульсификации катаракты по системе Wetlab. Отделение оснащено современным оборудованием и инструментарием, обучение проводится на самом высоком техническом и педагогическом уровне под руководством лучших офтальмохирургов института, курсанты присутствуют на операциях в операционном блоке клиники, им транслируется «живая хирургия».

Еще одно направление работы — проведение научно-практических конференций. За один только 2017 г. сообществом офтальмологов РБ проведено 6 конференций, включая международную конференцию по офтальмологии «Восток-Запад».

Надо сказать, что этим мы не ограничиваемся. Сотрудники нашего института постоянно выезжают в районы республики для оказания помощи офтальмологам на местах, включая и обучение хирургической технике. За первую половину текущего года нами осуществлено 176 выездов в города и районы республики, осмотрено более 10 тыс. пациентов, более 3,5 тыс. из них приглашены на хирургическое лечение в Уфимский НИИ глазных болезней.

— Какие изменения произошли в Институте за последние 5 лет? Появились ли новые направления в научных исследованиях? Сколько защищено диссертаций? Сколько подготовлено научных публикаций в периодических изданиях и % в изданиях, рекомендованных ВАК.

— Направления новых научных исследований тесно связаны с осуществлением международных проектов, выполняемых в институте в последние годы. Начиная с 2016 г., в соответствии с соглашением с нашими немецкими и английскими коллегами мы выполняем совместное популяционное исследование по выявлению офтальмопатологии среди населения г. Уфы и районов РБ. Результаты этого исследования доложены на многих международных конгрессах и опубликованы в ведущих мировых журналах.

Результаты научных исследований активно публикуются, например, за последние 5 лет издано 5 монографий, опубликовано более 550 статей, в том числе 35 — в зарубежных рецензируемых журналах, более 100 — в центральной российской печати. За эти годы защищено 3 докторских и 6 кандидатских диссертаций. В настоящее время еще 4 кандидатские и 1 докторская диссертации приняты в диссоветах к защите.

Наша молодежь активно участвует в различных научных конкурсах. Уже неоднократно они становились лауреатами конкурса «У.М.Н.И.К», успешно участвовали с инновационными проектами в конкурсе Russian Startup tour, получали гранты Республики Башкортостан.

— Какая работа проводится для повышения качества патентной деятельности с целью внедрения в практическую офтальмологию отечественной инновационной продукции (материалов, инструментов, технологий, методик)?

— Работа по разработке новых изделий для офтальмологии — одна из приоритетных задач, стоящих перед научными сотрудниками и практическими врачами нашего института. За последние годы получено около 60 патентов РФ на изобретения и полезные модели. В институте работает научно-производственный отдел с входящими в его состав лабораториями по производству изделий медицинского назначения и отделением международных связей и маркетинга, основной задачей которого является доведение научной идеи до практического результата. В течение последних лет в институте разрабатываются медицинские изделия, которые постоянно совершенствуются и дополняются новыми. Так, в течение двух последних лет у нас созданы аппараты для акселерированного и импульсного кросслинкинга, которые сейчас проходят процедуру регистрации. Устройство «ИОН» для трансэпителиального насыщения роговицы фотосенсибилизатором при проведении кросслинкинга в настоящее время находится на завершающей стадии регистрации и в ближайшее время будет применяться в клинической практике. Разработаны устройство для облучения склеры и трансплантаты, обладающие повышенными прочностными свойствами, для лечения пациентов с прогрессирующей близорукостью, новые виды фотосенсибилизаторов для УФ-кросслинкинга роговицы у пациентов с кератэктазиями: «Риболинк», «Хитолинк», «ЭпиТранс» и «Рибоциклин». По-прежнему остается проблема регистрации разработанных медицинских изделий, которая нередко затягивается на длительный срок. В результате изделие может морально устареть, могут появиться аналоги, что приводит к падению спроса.

— С какими научно-исследовательскими центрами иного профиля сотрудничаете при проведении научных исследований, в том числе в направлении фундаментальных разработок?

— Мы достаточно часто проводим научные исследования совместно с учеными других специальностей. В частности, изучая проблему кератоконуса, мы активно сотрудничаем с Институтом биохимии и генетики Уфимского федерального исследовательского центра РАН. Методом молекулярно-генетического анализа определен спектр полиморфных вариантов генов-кандидатов развития кератоконуса, создан банк ДНК больных кератоконусом и их близких родственников, проживающих в Республике Башкортостан. В настоящее время мы планируем совместное проведение генетических исследований с Сингапурским Национальным Институтом глазных болезней. В течение ряда лет мы выполняли совместную работу по созданию новых растворов для консервации роговицы с ФГБУН «Тихоокеанский институт биоорганической химии им. Г.Б. Елякова Дальневосточного отделения РАН» (Владивосток). Мы тесно сотрудничаем с Уфимским государственным авиационным техническим университетом при создании новых аппаратов для офтальмологии, с Институтом медико-биологических исследований и технологий, Всероссийским научно-исследовательским и испытательным институтом медицинской техники (Москва) при проведении токсикологических и технических испытаний разработанных медицинских изделий.

— Пять лет назад в институте произошло обновление оборудования. Вы продолжаете работать на этих машинах, или в операционных появилась уже более совершенная аппаратура?

— Безусловно, обновление оборудования — вопрос, который находится постоянно в центре внимания. Пять лет назад мы провели полную реконструкцию наших операционных, обновили значительную часть диагностической и операционной аппаратуры. И продолжаем этим заниматься. Только в этом году мы приобрели оптический когерентный томограф, большое количество авторефкератотонометров и ультразвуковых биометров, что позволило нам полностью переоснастить поликлинические отделения института и реорганизовать их работу. Теперь пациенты проходят полное обследование в одном кабинете, что соответствует мировым стандартам.

Мы все время стремимся улучшить оказание помощи нашим пациентам. Как Вы знаете, институт имеет два больших корпуса в разных частях города. Большая часть операций на переднем отрезке глаза осуществляется в стационаре на ул. Пушкина, 90, тогда как витреоретинальные вмешательства проводятся в стационаре на ул. Авроры. Поэтому мы разделили взрослое поликлиническое отделение на два, соответственно корпусам института и видам оказываемой помощи, и пациенты в зависимости от вида патологии сразу направляются на прием к врачу одной из поликлиник.

Постоянное обновление материально-технической базы Уфимского НИИ глазных болезней, реорганизация работы всех структур института в зависимости от веяний времени, высокая квалификация офтальмохирургов способствуют неуклонному улучшению результатов. За последние 12 лет нам удалось увеличить общее число операций в институте почти в 4 раза: если в 2005 г. было выполнено всего 10,5 тыс. операций, то в 2017 г. их число составило более 38 тыс. И думаю, что по итогам текущего года мы преодолеем планку в 40 тыс. операций. По другим видам операций цифры еще более впечатляющие. Так, более чем в 30 раз отмечен рост количества факоэмульсификаций с 2005 по 2017 гг. — с 641 до 15342, и это при наличии в Уфе других офтальмологических клиник. В Уфимском НИИ глазных болезней выполняется более 85% всех операций на органе зрения в республике, 95% операций у детей, 99% — витреоретинальных и 100% лазерных вмешательств.

— Продолжает ли сохраняться ограничение в 100 тысяч рублей на покупку медицинского оборудования?

— Действительно такая проблема была. Но, к счастью, начиная с 2018 г., бюджетные организации в соответствии с Программой госгарантий имеют право покупать медицинское оборудование стоимостью более 100 тыс. руб. для оказания высокотехнологичной медицинской помощи из средств Территориального Фонда обязательного медицинского страхования.

— Безусловно, качество медицинской помощи напрямую зависит от квалификации медицинских специалистов. Какое внимание Вы уделяете этому вопросу? Какие практические и обучающие навыки отрабатываются с молодыми специалистами в Институте? На Ваш взгляд, охотно ли сейчас идут в медицину школьники и кто они — будущие врачи?

— Да, Вы совершенно правы, говоря о необходимости обучения молодых специалистов, и мы этому уделяем большое внимание. Ежегодно к нам в институт на работу приходят несколько молодых врачей, и в настоящее время число научных сотрудников и врачей моложе 35 лет составляет третью часть от общего числа специалистов. Каждый молодой доктор проходит у нас «школу молодого бойца», работая в течение первых шести месяцев на приеме в поликлинике вместе с опытными коллегами, дежуря в травмпункте. В отделениях молодежи активно помогают врачи с большим научным и клиническим стажем работы, обучая их всем тонкостям диагностики и лечения заболеваний глаз, хирургической техники. Кроме того, в обязательном порядке молодые сотрудники проходят обучение по системе Wetlab на базе института, а многие из них проходят специализированные курсы в других ведущих российских НИИ.

— Несмотря на плотный график работы, Вы всегда в хорошей форме. В чем секрет?

— Всем известна фраза «Движение — это жизнь». Речь всегда идет о движении против застоя, о физической активности, о движении человека по пути развития, о любых изменениях в жизни. Для меня это не просто фраза, это образ моей жизни. Я люблю и активно занимаюсь спортом: зима для меня связана с горными лыжами, а в течение всего года много времени я уделяю тренажерам. Физические упражнения помогают привести в порядок мысли, сосредоточиться на решении важных вопросов.

В каждом из нас заложен потенциал на развитие. Но это всего лишь потенциал, возможность. Я всегда призываю сотрудников нашего института к постоянному движению — активно заниматься спортом, участвовать в соревнованиях, но и идти вперед для достижения поставленных целей.

Беседу вела ***Лариса Тумар***

РООФ
TRADOMED INVEST

Компания **«Трейдомед Инвест»** приглашает вас

9, 10 и 11 октября 2018 года

посетить мероприятия, организованные в рамках научно-практической конференции «XI Российский общенациональный офтальмологический форум – 2018».

9 октября «Всероссийская школа по ОКТ и ОКТ-ангиографии»
14.00 – 18.00 ч., зал «Мусоргский»

10 октября Сателлитный симпозиум
«Ангио-ОКТ в офтальмологической практике»
16.50 – 18.20 ч., зал «Толстой»

11 октября Сателлитный симпозиум
«Неинцизионная лазерная хирургия глаукомы: возможности технологии MicroPulse»
12.00 – 13.00 ч., зал «Пушкин»

С программами вы можете ознакомиться на сайте **www.tradomed-invest.ru**
Количество мест ограничено. Предварительная регистрация на сайте обязательна.
Адрес проведения: г. Москва, площадь Европы, д. 2, отель «Рэдиссон САС Славянская».
За информацией обращайтесь, пожалуйста, по электронной почте info@tradomed-invest.ru или по тел. +7 495 662 7866.

Будем рады встрече с Вами на наших мероприятиях и на стенде компании!

ZEISS IOLMaster 700
Новый прибор с функцией биометрии с перестраиваемым источником
ZEISS

Меньше неожиданностей, связанных с рефракцией
Биометрия на основе изображения ОКТ для визуальной проверки измерений и обнаружения необычных геометрических характеристик глаза

Оптимизация рабочего процесса
Встроенная функция расчета силы торических ИОЛ, простая передача, скорость измерения, безмаркерная имплантация торических ИОЛ

Улучшение результатов рефракционной коррекции
Повторяемость, клиническая обоснованность, телецентрическая кератометрия, биометрические параметры

Вложение средств с прицелом на будущее
Платформа, готовая к усовершенствованиям в будущем; легкодоступный пакет услуг

Подробнее о приборах на сайте ООО «ОПТЭК»
www.optecgroup.com
8-800-2000-567
Звонки по России бесплатно
13 Service by OPTEC Group

Восток-Запад – 2018

IX Международная конференция по офтальмологии

17-18 июня 2018 года в Уфе состоялась IX Международная конференция по офтальмологии «Восток-Запад – 2018», организованная Уфимским НИИ глазных болезней. В столицу Республики Башкортостан приехали более тысячи офтальмологов из различных регионов России, стран СНГ, а также их зарубежные коллеги. Отличительной особенностью форума стало проведение Пленума Общества офтальмологов России и заседания Президиума ООР.

В своем вступительном слове директор Уфимского НИИ глазных болезней, главный специалист офтальмолог Республики Башкортостан, член-корреспондент Академии наук Республики Башкортостан, профессор М.М. Бикбов отметил: «Вопросы детской офтальмологии (секция «Детская офтальмопатология» открывала научную программу конференции) чрезвычайно волнует отечественных врачей. Сегодня на офтальмологическом поле ведущие роли играют катарактальные, витреоретинальные, рефракционные хирурги. Свидетельством тому являются крупнейшие международные форумы, такие как Eurocornea, Euretina, конференции под эгидой ESCRS, собирающие тысячи офтальмологов со всего мира. Научные мероприятия, посвященные детской офтальмологии, как правило, не столь значимы и представительны. Отрадно, что «детская» секция в рамках конференции «Восток-Запад – 2018» собрала ведущих специалистов со всей страны».

Профессор М.М. Бикбов

Заместитель директора ФГБУ «Московский НИИ глазных болезней им. Гельмгольца» по научной работе, главный детский специалист офтальмолог Минздрава РФ, профессор Л.А. Катаргина приветствовала участников от имени директора ФГБУ «Московский НИИ глазных болезней им. Гельмгольца», главного специалиста офтальмолога Минздрава РФ, члена-корреспондента РАН, профессора В.В. Нероева и подчеркнула, что Уфимский НИИ глазных болезней — один из старейших научных центров, институт с большими традициями, занимающий лидирующие позиции в стране, который отличают высокий уровень научных исследований и подготовки специалистов.

Сессия «Детская офтальмопатология»

С докладом «Современные технологии в лечении кератоконуса у детей» выступила профессор Е.Ю. Маркова (Москва). Среди факторов, влияющих на развитие заболевания, докладчик выделила генетический фактор, патологию соединительной ткани, атопию, аллергические заболевания глаз, сахарный диабет, системные коллагенозы, сосудистые заболевания, аневризму аорты, синдром Дауна, синдром Марфана. По мнению Е.Ю. Марковой, перспективным методом лечения детей является кросслинкинг, несмотря на то что в детской практике описаны лишь единичные случаи применения этой методики. Поэтому разработка оптимального протокола кросслинкинга с высокой эффективностью и безопасностью представляется очень важной именно для детской офтальмологии, что подтверждает положительный опыт проведения кросслинкинга у детей в отделе микрохирургии и функциональной реабилитации глаза у детей МНТК «Микрохирургия глаза».

Д.м.н. О.В. Жукова (Самара) представила сообщение «Роль индуцированной диплопии в сохранении правильного положения глаз и формировании бинокулярных функций у детей после хирургического лечения сходящегося содружественного косоглазия». Авторы показали, что отдаленные результаты оперативного лечения данного вида офтальмопатологии у детей зависят не только от объема проведенного хирургического вмешательства, но и от характера зрительных функций пациента. Вторичное расходящееся косоглазие чаще развивается у детей с альтернирующей эзотропией, несмотря на наличие высоких зрительных функций. Для получения устойчивого правильного положения глаз в отдаленном периоде после хирургического исправления сходящегося косоглазия решающее значение имеет способность глаз к бинокулярному взаимодействию (отсутствие функциональной скотомы и наличие бифовеального слияния). Индуцированная диплопия способствует быстрому формированию полноценного бинокулярного взаимодействия в послеоперационном периоде, что обеспечивает устойчивый косметический и функциональный эффект.

«Нужно ли оперировать катаракту у детей с врожденной аниридией? Когда и как?» — тема доклада, представленного д.м.н. Н.А. Поздеевой (Чебоксары). Врожденная аниридия (ВА) — это панокулярная патология, поражающая роговицу, хрусталик, сетчатку и зрительный нерв. Катаракта — одно из наиболее распространенных проявлений врожденной аниридии и обнаруживается в 50-85% глаз. При врожденной аниридии существуют определенные трудности катарактальной хирургии: сложности проведения кератометрии и расчета ИОЛ; риск прогрессирования аниридийной кератопатии; перерастяжение цинновых связок; аномалия хрусталика (деформация края хрусталика, передний и задний лентиконус); хрупкость передней капсулы хрусталика; нестабильная глубина передней камеры способствует большему напряжению цинновых связок; интракапсулярные импланты склонны к дислокации из-за нистагма.

Всего было прооперировано 17 глаз 11 детей с катарактой при врожденной аниридии, из них 2 — с использованием фемтолазера. Возраст прооперированных детей — около 3 лет и подростковый возраст. В 9 случаях проводилась факоаспирация без имплантации ИОЛ; в 7 глазах — ФЭ с имплантацией ИОД или ИХД; в 2 глазах — ФЛЭК с имплантацией ИОЛ.

Особенности техники катарактальной хирургии при врожденной аниридии: размер капсулорексиса — 4,6-4,8 мм; формирование основного и дополнительных корнеосклеральных разрезов вне зоны лимба с отсепаровкой конъюнктивы не от лимба, а со стороны сводов; первичный задний капсулорексис; обтурация слезных точек, хирургия под общей анестезией.

Фемтоассистированная ФЭК у детей при врожденной аниридии обеспечивает лучшую предсказуемость и прецизионность заданных формы и размера капсулорексиса, уменьшает риск периферических надрывов, обеспечивает надежность и стабильность положения ИОЛ в капсульном мешке. Правильные пространственные взаимоотношения ИОЛ и края переднего капсулорексиса снижают возможность децентрации и наклона линзы, улучшают функциональные результаты.

В послеоперационном периоде острота зрения в среднем составляла 0,23, что является максимальным показателем у детей с таким заболеванием. Торические ИОЛ (2 глаза) показали эффективность в коррекции астигматизма: максимально достижимая НКОЗ — 0,6 и 0,2. Использование искусственных иридохрусталиковых диафрагм возможно только при определенных видах мутаций.

В заключение Н.А. Поздеева отметила, что небольшие непрогрессирующие полярные катаракты не являются причиной, значительно снижающей зрительные функции у пациентов с аниридией; в подростковом возрасте снижение остроты зрения происходит за счет развития осложненных кортикальных и субкортикальных катаракт.

О.И. Коникова (Санкт-Петербург) доложила о хирургической тактике при глаукоме на фоне ретинопатии недоношенных. Детская глаукома — одна из самых сложных в управлении форм заболевания, ей свойственны существенная вариабельность угла передней камеры, различные патогенетические механизмы развития заболевания; более агрессивная реакция заживления; сложности в кооперации и соблюдении послеоперационного периода, менее предсказуемо течение послеоперационного периода; большая продолжительность жизни диктует необходимость повторных вмешательств. Методами хирургического лечения детской глаукомы являются: гониотомия — операция первого выбора при первичной врожденной глаукоме (низкая частота осложнений, скорость выполнения); трабекулотомия, трабекулэктомия — сопряжена с высоким риском осложнений на авитреальных глазах; дренажная хирургия; циклодеструктивные процедуры. Состояния, осложняющие выбор оперативного вмешательства при глаукоме, сопровождающей РН: рубеоз радужки, неоваскуляризация в структурах угла передней камеры; авитрия; более чем в половине случаев — единственный видящий глаз.

В заключение автор обратила внимание, что глаукома при 4-5 стадиях РН носит рефрактерный характер; при 1-3, 4а стадии РН клиническое течение в большей степени схоже с классическим симптомокомплексом первичной врожденной глаукомы; на глазах с 4б и 5 стадией РН глаукома развивается в более старшем возрасте, после 1 года и, как правило, не сопровождается развитием буфтальма, при этом первостепенным патогенетическим механизмом является неоваскуляризация.

Сессия «Диагностика и лечение глаукомы»

Работа сессии «Диагностика и лечение глаукомы» началась с доклада профессора Е.А. Егорова (Москва). В соответствии с рекомендациями Российского глаукомного общества (РГО) в качестве медикаментозной терапии докладчик предложил применять гипотензивные капли с нейропротекторным эффектом: простагландины (без консервантов) — тафлупрост; простагландины+тимолол малеат (без консервантов) — таптиком, ганфорт; альфа-агонисты (без БАХ) — альфаган Р; бета-адреноблокаторы — бетаксолол. Кроме того, рекомендуется принимать нейропептиды (ретиналамин) 1-2 раза в год, курс до 20 инъекций в/м; антиоксиданты (мексидол, гистохром, эмоксипин) 1-2 раза в год, курс до 20 инъекций в/м; танакан+пикамилон (табл) 1-2 раза в год, курс 2-3 мес.; Окувайт форте по 1 таб. в день постоянно после 60 лет.

Профессор Н.И. Курышева (Москва) представила доклад «Прогрессирование глаукомной оптической нейропатии и его предикторы». Проблема определения предикторов прогрессирования заболевания в настоящее время является одной из самых изучаемых в мире. Ключевой момент в мониторинге глаукомы — определение прогрессирования и его скорости. Профессор Н.И. Курышева представила результаты собственного исследования, цель которого заключалась в выявлении значимых предикторов прогрессирования глаукомной оптиконейропатии: при мониторинге глаукомы определение скорости прогрессирования (ROP) не менее важно, чем измерение ВГД; для более точного определения ROP необходимо исследовать как структуру, так и функцию, а в перспективе — и циркуляторные параметры; в лечении глаукомы следует учитывать скорость прогрессирования и специфические формы глаукомы.

«Можно ли считать глаукому с низким давлением самостоятельной нозологической формой?» — тема доклада профессора В.П. Еричева (Москва). Впервые глаукомная атрофия диска зрительного нерва без повышения ВГД была описана Альбрехтом фон Грефе в середине XIX века. Это состояние терминологически описывалось как «псевдоглаукома», «амавроз с экскавацией», «кавернозная атрофия ЗН», «параглаукома», «атеросклеротическая атрофия ЗН», «глаукома низкого давления», «глаукома псевдонормального давления». При лечении глаукомы с низким давлением применяются: медикаментозная гипотензивная терапия; лазерное лечение; хирургическое лечение; нейропротекторная терапия. Важно, отметил профессор В.П. Еричев, сделать правильный выбор.

Медикаментозное лечение включает следующие компоненты: аналоги простагландинов — снижение ВГД до 30% с относительно стабильной кривой в течение суток; бета-адреноблокаторы — снижение ВГД до 25-30%, но в 30% случаев возможен сосудосуживающий эффект, снижение АД и ЧСС, следовательно, и перфузионного давления в области ДЗН; ингибиторы карбоангидразы, снижая ВГД на 15-20%, улучшают кровоснабжение ДЗН и сетчатки, работают ночью; симпатомиметики α2 агонисты снижают ВГД на 15-20%, существуют указания на нейропротекторное действие; фиксированные комбинированные формы. Лазерное вмешательство, по мнению докладчика, не является эффективным методом при глаукоме с низким давлением. Как наиболее эффективный метод снижения ВГД и сохранения зрительных функций при глаукоме с низким давлением можно рассматривать лишь хирургическое вмешательство. Несмотря на отсутствие критериев оценки эффективности нейропротекторной терапии, пациенты с глаукомой низкого давления особо нуждаются в этом виде лечения.

Подводя итог своему выступлению, профессор В.П. Еричев высказал мнение, что глаукому низкого давления нельзя рассматривать как самостоятельную нозологическую форму; это — обычная первичная открытоугольная глаукома с одной лишь разницей, что у этой категории больных уровень ВГД должен быть ниже существующих стандартов.

Доклад на тему «Ретинальный вектор патогенеза первичной глаукомы и возможные пути ретинопротекции» представил профессор В.В. Страхов (Ярославль). На сегодня накопилось достаточно много указаний на то, чтобы рассматривать глаукому не как нейродистрофию, не только как поражение зрительного нерва, а как глаукомное поражение всего зрительного анализатора. Экспериментальные исследования показывают, что при прогрессировании глаукомы изменения затрагивают не только ганглиозные клетки сетчатки (RGC); структурно-функциональные изменения в наружном ядерном (ONL) и наружном плексиформном (OPL) слоях происходят еще до повышения ВГД; уменьшается количество фоторецепторов и толщина OPL; уменьшается количество пре- и постсинаптических контактов фоторецепторов с горизонтальными и биполярными клетками; данные морфологические изменения могут лежать в основе изменений ЭРГ (уменьшение a- и b-волн по сравнению с нормой).

Академик РАН А.Ф. Бровкина (Москва)

Профессор В.П. Еричев (Москва)

Профессор Л.А. Катаргина (Москва)

Профессор И.Э. Иошин (Москва)

Профессор В.М. Хокканен (Санкт-Петербург)

Профессор В.В. Страхов (Ярославль)

Профессор Н.И. Курышева (Москва)

Профессор Е.И. Беликова (Москва)

Профессор Е.Е. Гришина (Москва)

Профессор А.А. Шпак (Москва)

Структурно-функциональные повреждения во всех слоях сетчатки при ПОУГ позволяют определить их как глаукомную ретинопатию, а вместе с одновременным поражением ДЗН — как глаукомную нейроретинопатию. По мнению профессора В.В. Страхова, необходимо продолжать поиск первопричины заболевания; изучать патогенез ПОУГ на новом уровне клеточных организаций сетчатки и ДЗН; проводить нейропротекцию с использованием антагонистов глутамата, блокаторов Ca^{2+} каналов, антиоксидантов, агониста α2-адренергических рецепторов и др.; проводить ретинопротекцию с использованием пептидных биорегуляторов — ретиналамина, кортексина, применять клеточные технологии.

Сессия «Новое в витреоретинальной хирургии»

Сессию «Новое в витреоретинальной хирургии» открыл доклад «Персонификация дозирования антибактериальных препаратов для интравитреального введения в лечении бактериального эндофтальмита», представленный от группы авторов д.м.н. В.Н. Казайкиным (Екатеринбург). Согласно представленным результатам, исследование было разделено на этапы: 1 этап — математическое моделирование витреальной полости; 2 этап — оценка точности расчета объема витреальной полости глаза; 3 этап — исследование объема витреальной полости, свободного от силиконового масла, при силиконовой тампонаде; 4 этап — расчет индивидуальной дозы антибиотика; 5 этап — создание программы ЭВМ прикладного характера; 6 этап — клинические исследования на лабораторных животных. Докладчик обратил внимание на то, что стандартная доза антибиотика (АБ) может быть эффективной, недостаточной и избыточной; большую эффективность на лабораторных животных демонстрирует концентрация АБ, равная 128 мкг/мл. Математическое моделирование глазного яблока позволило создать программу ЭВМ, облегчающую задачу адекватной персональной методики разведения и доставки АБ в полость глаза. Результаты гистологии позволяют выявить степень токсичности избыточных концентраций АБ. Авторы делают вывод о возможности рассмотрения данного подхода к персонализированному лечению эндофтальмита после клинических испытаний.

С докладом «ОКТ-ангиография в мониторинге возрастной макулярной дегенерации» выступила д.м.н. М.В. Будзинская (Москва). С внедрением ангио-ОКТ в широкую клиническую практику появилась новая классификация ХНВ. ХНВ I типа подразделяется на первичную с образованием петель и капиллярной сети, хроническую — с выявлением одного или нескольких приводящих сосудов; ХНВ II типа характеризуется пенетрацией ретинального пигментного эпителия. Первичная ХНВ выявляется до появления макулярного отека и до снижения остроты зрения, характеризуется мелким переплетением капилляров и отсутствием приводящих сосудов. Хроническая ХНВ состоит из двух компонентов: более старого приводящего сосуда (или нескольких) и более мелких новых сосудов. Напоминает фигуру коралла или медузы. ХНВ II типа — клубок или сплетение мелкой сосудистой сети с крупным, как правило, единичным приводящим сосудом, пенетрирующим РПЭ.

ОКТ-А также позволяет разделить ХНВ на «активную» и «неактивную». «Активная» — четкая форма СНМ в виде кружева или коралла; ветвящиеся множественные мелкие капилляры; наличие анастамозов и петель; строение терминальных сосудов указывает на наличие периферийной аркады. «Неактивная» ХНВ — одиночные, длинные, нитевидные линейные сосуды; крупные, «зрелые» сосуды; «мертвое дерево». ОКТ-ангио позволяет поставить вопрос резистентности больного к препаратам, увидеть уже после первой инъекции реакцию сосудистой сети на анти-VEGF препараты.

Использование ОКТ-А в оценке неоваскулярной сети внутри субретинального фиброза дает новые данные относительно неоваскулярной активности в области поражения: при помощи ОКТ-А в 93,8% глаз были обнаружены сосуды с кровотоком внутри рубцов; в то же время ФАГ не способна распознать неоваскулярную сеть в области рубцов; в подобных ситуациях на ОКТ визуализируется лишь гомогенная ограниченная гиперрефлективная зона. Анализ ОКТ-А позволяет выявить 2 типа неоваскуляризации внутри фиброзного рубца: так называемое «сокращенное «мертвое» сосудистое дерево»; «цветущее дерево» включает в себя «запутанную сеть» и «сосудистые петли».

Остановившись на факторах, влияющих на исход терапии в долгосрочной перспективе (5 лет), М.В. Будзинская отметила предикторы лучших исходов, а именно: исходная острота зрения (значимо как через 1 год терапии, так и спустя 5 лет), более молодой возраст, женский пол, большее число инъекций. Предикторы худших исходов — развитие субретинального фиброза.

Продолжил тему профессор И.Э. Иошин (Москва), представивший доклад «Долгосрочные исходы антиангиогенной терапии». По данным реальной клинической практики для достижения лучших показателей ОЗ требуются более частые инъекции и мониторинг. Приверженность к лечению определяется сохранностью зрения на определенном уровне, стоимостью лечения и его доступностью. Пациенты, получившие более 7 инъекций за первый год и более 14 инъекций за первый и второй год, показали более высокий результат. Результат лечения после загрузочной дозы (3 инъекции) и далее в первый, второй и т.д. годы зависит от следующих показателей: исходное состояние/исходная острота зрения; возраст; режим лечения; соблюдение режима лечения/число инъекций; выбор препарата; толерантность/тахифилаксия.

С докладом «Скорость восстановления остроты зрения как критерий функциональной концепции анатомо-топографической реконструкции зоны фовеолы» выступил Я.В. Байбородов (Санкт-Петербург). Суть щадящей хирургии витреомакулярного интерфейса заключается в следующем: хирургия без витрэктомии, локальное удаление ВПМ, принцип визуализации, позволяющий удалять мембраны без окрашивания, низкая фототоксичность источника света, низкая яркость светового потока, интраоперационный ОКТ-контроль, тонкие инструменты. Основные принципы концепции анатомической реконструкции зоны фовеолы включают: отказ от окрашивания ВПМ, зеленый свет, низкую яркость светового потока, минимальный диаметр удаления ВПМ, полное сближение краев разрыва, интраоперационный ОКТ-контроль. Проблема макулярных разрывов может быть полностью решена при вмешательстве на I стадии. Фовеолярная хирургия I стадии макулярных разрывов прерывает патологический процесс; устраняет причину заболевания; сохраняет стекловидное тело; является однократным вмешательством; снижает риски осложнений витрэктомии; катаракты — в 5 раз, отслойки сетчатки — в 4 раза; полностью решает проблему сквозных макулярных разрывов, предотвращая их развитие.

Лауреат медали им. проф. В.П. Одинцова д-р С. Думан (Турция), проф. М.М. Бикбов и делегация Турецкого общества офтальмологов

Члены Президиума Общества офтальмологов России

О тактике хирургического лечения регматогенной отслойки сетчатки с использованием обогащенной тромбоцитами плазмы (PRP) рассказал Д.Г. Арсютов (Чебоксары). PRP применяется при лечении идиопатического макулярного разрыва, ламеллярного разрыва макулы, отслойки сетчатки с центральным, парацентральным и периферическими разрывами, «сухой» формы ЦХРД, ПХРД, рубцовой стадии субретинальной мембраны, кератитов различной этиологии, синдрома «сухого глаза». Цель исследования заключалась в оценке эффективности хирургического лечения регматогенной отслойки сетчатки с единичным или множественными разрывами путем проведения субтотальной 25+, 27 G витрэктомии, пневморетинопексии и блокированием ретинальных разрывов с помощью обогащенной тромбоцитами аутоплазмы (PRP) без проведения эндолазерокоагуляции вокруг ретинальных дефектов. Результаты показали, что методика является эффективной и щадящей, позволяет добиться высоких анатомических и функциональных результатов и минимизировать риск послеоперационных осложнений. Методика закрытия ретинальных отверстий с помощью PRP является альтернативой, но не заменяет во всех случаях другие методы лечения регматогенной отслойки сетчатки.

Сессия «Патология хрусталика»

Профессор И.Э. Иошин (Москва) докладом «Расчет оптической силы ИОЛ после эксимерных кератерефракционных операций» открыл работу сессии «Патология хрусталика». Анатомическими последствиями кератерефракционных операций являются: после эксимерных операций — увеличение оптической зоны, изменение соотношения кривизны передней и задней поверхностей роговицы; после радиальной кератотомии — уменьшение оптической зоны, изменение соотношения кривизны центра и периферии роговицы. Предпосылки для ошибки в расчетах ИОЛ после эксимерных рефракционных операций (кератометрия): измерение радиуса кривизны передней поверхности роговицы неидеально; после лазерной абляции в центре роговицы актуальный радиус кривизны может быть меньше; изменение соотношения кривизны переднего и заднего радиусов после лазерной абляции (схематический глаз 7,8/6,8). Эти предпосылки могут приводить к завышению оптической силы роговицы. Предпосылками для ошибки в расчетах ИОЛ после рефракционных операций (эффективное положение ИОЛ) являются: использование оптической силы (кривизны) роговицы (Holladay — SF, SRK/T — A-const) в основных формулах расчета для прогнозирования положения ИОЛ (эффективная ACD); изменение соотношения кривизны роговицы приводит к ошибке определения ACD. Эти предпосылки могут привести к занижению оптической силы ИОЛ. Причиной рефракционных ошибок после эксимерных операций является завышение оптической силы роговицы и занижение, что приводит к имплантации ИОЛ меньшей оптической силы и гиперметропической рефракции.

Профессор И.Э. Иошин привел собственный эмпирический метод расчета оптической силы ИОЛ после миопического ЛАЗИКа, который основан на использовании оптической биометрии, использовании формулы Hoffer Q и расчете персональных эмпирических поправок. Было обследовано и прооперировано 200 пациентов после эксимерлазерных операций (LASIK). Выявлен модифицированный редуцированный показатель преломления (n=1,3331) для значений рефракции роговицы, используемый в расчете оптической силы ИОЛ по формуле Hoffer Q на IOL Master. Эмпирически рассчитанная собственная поправка у пациентов с исходной миопией от 3 дптр до 9 дптр после всех измерений (кератометрия, ПЗО) и расчета по формуле Hoffer Q к полученной оптической силе ИОЛ прибавляется 1 дптр. Подобный расчет был сделан для ИОЛ при факоэмульсификации после радиальной кератотомии.

В заключение докладчик обратил внимание на то, что результаты, полученные авторами, не предназначены для медицинского или хирургического инструктажа и не являются окончательными; авторы не гарантируют, что результаты будут точными в каждом случае. Врачи, следующие методике, должны прийти к своим собственным независимым определениям относительно надлежащего лечения своих пациентов и несут исключительную ответственность за результат операции.

О.В. Шиловских (Екатеринбург) доложил о проблемах, путях решения и перспективах в лечении увеальной катаракты. По мнению автора, ведение пациентов с увеальной катарактой должно включать уточнение этиологии увеита — этиотропная терапия при выявлении инфекции; своевременное хирургическое лечение катаракты с разделением синехий, частичный витрэктомией при изменениях стекловидного тела, имплантацией ИОЛ с удалением от радужки; интравитреальное введение стероидных препаратов при вялотекущем характере воспаления, макулярном отеке, в до- и послеоперационном периодах, а также во время факоэмульсификации катаракты.

Д.м.н. Н.А. Поздеева (Чебоксары) от группы авторов представила отдаленные результаты имплантации искусственной иридохрусталиковой диафрагмы (ИХД) при бескапсульной афакии и аниридии. Анализ отдаленных результатов имплантации ИХД с шовной транссклеральной фиксацией при бескапсульной афакии и аниридии позволил авторам прийти к следующим выводам: разработанный модельный ряд ИХД с замкнутыми A, D и разомкнутыми C опорными элементами, дисковидной формы F и сегментами S компенсирует различные по площади дефекты радужной оболочки, позволяет учитывать степень сохранности анатомических структур переднего отрезка глаза и адаптирован к различиям цилиарной борозды с возможностью оптической коррекции; разработанные технологии имплантации ИХД, основанные на фиксации в обратных корнеосклеральных тоннелях при транссклеральной шовной фиксации, инжекторной имплантации при расположении на капсуле, пинцетной технике через малые разрезы при использовании любых моделей, а также последовательности узловых этапов при комбинированной операции с экстракцией катаракты, со сквозной кератопластикой, витреоретинальными вмешательствами обеспечивают их эффективную и безопасную имплантацию в различных клинических ситуациях. Наиболее частыми осложнениями при имплантации ИХД являются: прогрессирующее снижение ПЭК (15,8%), декомпенсация ранее имевшейся вторичной глаукомы (11,6%), развитие вторичной глаукомы (6,2%). Наиболее часто осложнения развиваются в срок до 6-12 месяцев после имплантации ИХД. При имплантации ИХД острота зрения после операции соответствует максимальной остроте зрения с коррекцией до операции в 83% случаев. Пациенты с ИХД требуют особенно тщательного динамического наблюдения в течение первых 2 лет после операции.

Профессор Ю.Ю. Калинников (Москва) доложил о клинико-функциональных результатах использования AT LISA TRI 839 MP. Основные принципы данной ИОЛ: асимметричное распределение света, независимость от размера зрачка; SMP-технология, позволяющая получить идеальное качество изображения в условиях пониженного освещения (сумеречное зрение), и коррекция аберраций за счет оптимизированной асферической оптики. Имплантация данной ИОЛ обеспечивает уникальное асимметричное распределение света, позволяющее повысить предсказуемость клинико-функциональных результатов и удовлетворенность пациентов молодого возраста качеством зрения.

Профессор Е.И. Беликова (Москва) поделилась личным опытом имплантации трифокальных ИОЛ Panoptix и LISA TRI с различными оптическими характеристиками, а также оптимизации этапов подготовки и проведения интраокулярной коррекции пресбиопии. Среди особенностей предоперационного обследования — расширенное офтальмологическое обследование с ОКТ зрительного нерва и макулярной зоны, топограмма роговицы; определение доминантного глаза; проверка остроты зрения на среднем расстоянии (60 или 80 см) для определения комфортного расстояния цели; заполнение пациентом тест-анкеты для выяснения стиля жизни и послеоперационных ожиданий.

В результате проведенных исследований авторы пришли к следующим клиническим результатам: технология является эффективной, безопасной, предсказуемой и стабильной, все операции прошли без осложнений, пациенты получили ожидаемую свободу от очковой коррекции на заявленных трех расстояниях и отмечали высокую удовлетворенность результатами лечения. Пациенты с LISA TRI показали лучшие результаты по остроте зрения вблизи, но чаще отмечали наличие засветов и ореолов при вождении в вечернее время. По мнению профессора Е.И. Беликовой, эти модели ИОЛ целесообразно рекомендовать женщинам, пациентам с миопией и непрофессиональным водителям; предпочтительное среднее расстояние 80 см позволяет им комфортно работать со стационарным компьютером. Имплантация Panoptix предпочтительна профессиональным водителям, активным пользователям смартфонов и планшетов, пациентам с гиперметропией. Индивидуальный подход к каждому пациенту с учетом состояния органа зрения, общего статуса организма, стиля жизни, первичной рефракции и точный расчет силы ИОЛ позволяет хирургу быть уверенным в запланированном исходе операции. Удовлетворенность пациента результатом коррекции зависит от правильной коммуникации с ним на всех этапах лечения.

Сессия «Современная офтальмология: фундаментальные и прикладные аспекты»

С докладом «Коррекция прогрессирующей гиперметропии (Hм) после радиальной кератотомии (РК)» от группы авторов выступила И.И. Ведмеденко (Москва). Основными симптомами прогрессирующей Hм являются: формирование на фоне пресбиопии, потенциально нестабильный характер с тенденцией к увеличению, возможное сочетание с астигматизмом, иррегулярный характер рефракции роговицы, возможность наличия анизометропического компонента. Данные симптомы формируют следующие требования к оптической коррекции прогрессирующей Hм: объективные — отсутствие негативного влияния на жесткость роговицы, возможность изменения силы коррекции, возможность коррекции астигматизма, возможность коррекции иррегулярности рефракции, обеспечение эффекта мультифокальности, минимальное влияние на величину ретинального изображения; субъективное: комплаентность — степень соответствия между поведением пациента и рекомендациями, полученными от врача (в отношении препаратов), или «приверженность к терапии» в отношении других рекомендаций.

В качестве методов выбора коррекции прогрессирующей гиперметропии после РК следует рассматривать очковые, контактные и интраокулярные линзы; выбор метода зависит от анатомо-функционального состояния роговицы, его преимуществ и недостатков в конкретном случае, а также приверженности пациента к лечению; при отсутствии выраженных помутнений хрусталика в функциональном плане наиболее эффективной является контактная коррекция с помощью склеральных жестких газопроницаемых линз.

«Мониторинг структур заднего сегмента глаза у пациентов с рассеянным склерозом (РС)» — тема доклада О.М. Андрюхиной (Москва). Для раннего выявления демиелинизирующего процесса используются такие морфометрические показатели, как толщина перипапиллярных нервных волокон, общий макулярный объем, объем ганглиозного и внутреннего плексиформного слоев сетчатки, имеющие высокие значения чувствительности и специфичности. В исследовании, представленном авторами, впервые выявлена высокая диагностическая значимость показателя удельной доли просвета кровеносных сосудов от общей площади хориоидеи у больных РС, оценена его значимость с толщиной хориоидеи в диагностике заболевания и разработана диагностическая модель, которая увеличивала значение данных показателей, при этом чувствительность составила 94,6%, специфичность — 90,3%. Таким образом, отметила автор, применяя комплексный подход к диагностике РС, необходимо не только анализировать параметры зрительного нерва и сетчатки, но и показатели состояния хориоидеи.

Профессор М.М. Бикбов (Уфа), профессор Б.Э. Малюгин (Москва)

Академик РАН А.Ф. Бровкина (Москва), Е.Н. Орлова (Москва)

Профессор А-Г. Д. Алиев (Махачкала), профессор Л.А. Деев (Смоленск)

Доктор М.М. Шокирова (Душанбе) выступила с докладом «Методика поэтапного лечения задних блефаритов, сочетанных с демодекозным поражением век». На основании изучения объективных и субъективных симптомов задних блефаритов авторами была разработана следующая схема лечения: 1 этап — противовоспалительная, антибактериальная и слезозаместительная терапия; 2 этап — гигиенические процедуры с массажем и применением Теагеля, слезозаместительная терапия; 3 этап — противопаразитарная терапия век (при необходимости — кожи лица), слезозаместительная терапия.

Тема доклада Е.С. Пироговой (Тамбов) — «Хирургическая реабилитация пациентов с набухающей катарактой». Набухающая катаракта характеризуется наличием слоя разжиженных хрусталиковых масс в переднем и заднем отделах хрусталика, увеличением толщины хрусталика до 5 мм и более, повышением внутрихрусталикового давления с появлением полной сферофакии. Этапы ФЭК у пациентов основной группы: формирование цанговым пинцетом малого капсулорексиса размером 1,5-2 мм; удаление хрусталиковых масс из переднего и заднего отделов хрусталика при помощи ирригационно-аспирационной системы с вакуумом 600 мм рт.ст., аспирационным потоком — 50 мл/мин. и изменение положения ядра, его наклона или вращения; насечка передней капсулы при помощи цанговых ножниц через парацентез с формированием пинцетом капсулорексиса нужного размера; разделение ядра на фрагменты и его факоэмульсификация, имплантация ИОЛ с гидратацией роговицы.

А.А. Коврижкина (Москва) от группы авторов сделала сообщение на тему «Сифилитические поражения органа зрения: от диагноза к лечению». По современным литературным данным, поражение органа зрения чаще регистрируют у больных вторичным сифилисом, нейросифилисом и у пациентов с сочетанием сифилиса и ВИЧ-инфекции. Спектр клинических форм включает острый увеит (острый иридоциклит и хориоретинит по 12,5%), неврит зрительного нерва (15,8%) с осложнениями в виде его атрофии (6,2%), хронический увеит, осложненный катарактой (6,2%) и глаукомой (3,1%). Отсутствие должной настороженности и недостаточность знаний клинической картины поражения органа зрения при сифилисе у врачей — дерматовенерологов и офтальмологов — являются причинами диагностических ошибок, запоздалой диагностики и неблагоприятных исходов заболевания. Обследование офтальмолога рекомендуется больным вторичным сифилисом, больным нейросифилисом, больным сифилисом+ВИЧ-инфекцией. Обследование на сифилис (ИФА) показано при выявлении офтальмологом увеита, неврита зрительных нервов.

Н.О. Михайлов (Чебоксары) представил первый опыт применения лазерного гониосинехиолизиса у пациентов с юношеской глаукомой. В результате проведенных исследований (тонография, исследование лабильности зрительного нерва, компьютерная периметрия, ультразвуковая периметрия) обоим пациентам, 17 и 27 лет, был поставлен диагноз «начальная стадия глаукомы». Предоперационная подготовка включала НПВС, 1% раствор пилокарпина гидрохлорида (за 30 мин. до операции) местный анестетик (проксиметакаин, оксибупрокаин). Операция проводилась с помощью Nd-YAG-лазера VisulasYag-3 (Carl Zeiss Meditec, Германия). Параметры: длина волны — 1064 нм, диаметр пятна — 8-10 мкм, экспозиция лазерного излучения — 4 нс, мощность — 0,7-1,1 мДж.

Этапы операции: через боковые зеркала гониолинзы луч лазера фокусировался на поверхность мезодермальной ткани. Лазерное воздействие единичными импульсами (60-80) проводили по всей окружности угла передней камеры. Происходило освобождение структур УПК от мезодермальной ткани, открытие доступа водянистой влаги к дренажным путям глаза. В результате воздействия лазерного излучения над поверхностью трабекулы образуется ударная волна, приводящая в движение влагу передней камеры и различные отложения на поверхности трабекулы, осуществляя «промывание» трабекулярных щелей под давлением. После операции в течение 2 недель пациенты получали НПВС и прежнюю гипотензивную терапию. Ни в одном из случаев не наблюдалось интра- и послеоперационных осложнений, острота зрения и показатели периметрии не изменились. Через месяц после операции без применения гипотензивных препаратов ВГД нормализовалось, наблюдались хорошие показатели коэффициента легкости оттока жидкости.

Как отметил докладчик, в результате освобождения структур угла передней камеры от мезодермальной ткани и открытия доступа водянистой влаги к дренажным путям происходит улучшение оттока ВГЖ и снижение ВГД. Первый опыт применения лазерного гониосинехиолизиса в лечении юношеской глаукомы показывает его эффективность при минимальной инвазивности и безопасности. Необходимы дальнейшие исследования данного метода, большее количество случаев, более длительные сроки наблюдения пациентов для анализа, определения показаний, выработки алгоритма ведения и оптимального применения.

Сессия «Факохирургия в осложненных случаях»

Доклад «Фемтохирургия катаракты в осложненных случаях» был представлен профессором Б.Э. Малюгиным (Москва). Несмотря на то что фемолазерной хирургии хрусталика (FLASC) исполнилось 10 лет, продолжаются дебаты о том, насколько эффективной является данная технология с медицинской, экономической и т.д. точек зрения. Характерная особенность современного этапа развития технологии FLACS — смещение фокуса внимания исследователей от стандартной хирургии катаракты к осложненным случаям. Наиболее часто в хирургической практике осложненные катаракты встречаются в следующих случаях: на фоне сопутствующей патологии; стадия развития катаракты (зрелая, набухающая, с ядром повышенной твердости — бурая); дефекты связочного аппарата (слабость цинновых связок, эктопия хрусталика); дефекты капсульной сумки (травма, заднеполярная катаракта); нарушенная диафрагмальная функция радужки (узкий зрачок, синехии, IFIS) и др. К примеру, в случае зрелой, набухающей катаракты при мелкой передней камере фемтолазер помогает выполнять дистанционно капсулотомию, т.к. манипулировать в мелкой передней камере хирургу достаточно сложно. Различаются три основных вида зрелых катаракт: без обводнения кортекса, набухающая, морганиева. Полноценная лазерная передняя капсулотомия при зрелой катаракте технически возможна; исключение составляют: набухающая катаракта при наличии повышенного внутрикапсульного давления, зрелая катаракта с фиброзными изменениями передней капсулы.

При эндотелиальной дистрофии роговицы (Фукса) использование решетчатого паттерна фрагментации существенно снижает (на 65-85%) ультразвуковую энергию, что способствует уменьшению потери эндотелиальных клеток. При грыже стекловидного тела фемтолазерная хирургия позволяет проводить интраоперационно оптическую когерентную томографию, и при отсутствии ингибирования СТ кровью или пигментом хирург может свободно провести лазерную капсулотомию. При патологии связочного аппарата хрусталика (псевдоэксфолиативном синдроме), когда капсулотомия в значительной степени осложнена мобильностью хрусталика и отсутствием натяжения капсулы цинновыми связками, бесконтактное лазерное воздействие обладает рядом преимуществ, поскольку лазерная капсулотомия не сопровождается давлением и латеральными сдвигами хрусталика. При эктопии хрусталика, если передняя капсула находится в плоскости радужки, капсулотомия проводится без трудностей; при наклоненном хрусталике и передней капсулы лазер имеет определенные ограничения, которые можно преодолеть путем увеличения высоты лазерного пучка, а также смещая или наклоняя его в определенных пределах. Не являются препятствием к выполнению фемтолазерной капсулотомии аномалии положения и формы зрачка, в этом случае применяются зрачковые кольца и специальные ретракторы. Перспективной для применения фемтолазера является технология заднего капсулорексиса.

В заключение профессор Б.Э. Малюгин отметил, что потенциальные преимущества фемтосекундных лазерных систем при оперативном лечении возрастных катаракт к настоящему моменту остались до конца не реализованными. Хирургия осложненных катаракт, в частности, при повышенной плотности ядра, зрелых катарактах с сопутствующей слабостью цинновой связки, сублюксации хрусталика, наличием грыжи стекловидного тела и т.д., представляет собой область, в которой применение фемтосекундных лазеров обладает реальной перспективой.

Н.А. Майчук (Москва) представила доклад на тему «Синдром «сухого глаза» — фактор риска неверного подбора премиальных ИОЛ». В настоящее время рефракционная катарактальная хирургия, подразумевающая имплантацию премиальных ИОЛ с целью коррекции рефракционных нарушений у пациентов, достигающих пресбиопического возраста, становится все более популярной. Данный вид хирургии предъявляет высокие требования к рефракционным результатам операции. В случае непопадания в целевую рефракцию остро встает вопрос о скорейшем решении проблемы. Существенную помощь в этом случае оказывают кератерефракционные операции. Первой операцией для коррекции рефракционных нарушений стал LASIK, выполняемый в два этапа: ламеллярный срез через 3 мес. после ФЭК, далее, после стабилизации зрительных функций, производился подъем ранее сформированного флэпа и докоррекция рефракционных нарушений,

Д.В. Гасанов (Баку)

А.Ю. Худяков (Хабаровск)

Н.В. Майчук (Москва)

Г.В. Вашкевич (Минск)

Р.Н. Балаева (Баку)

но формирование роговичного клапана микрокератомом приводило к значимому изменению рефракции. Внедрение фемтолазера в кераторефракционную хирургию показало, что формирование роговичного клапана не приводит к сколько-нибудь значимому изменению рефракции. Исследования 24 глаз пациентов, которым была проведена фемтоLASIK коррекция рефракционных нарушений после ФЭК+ИОЛ, показали существенное повышение некорригированной остроты зрения, улучшение сферического и цилиндрического компонентов рефракции.

Однако, как подчеркнула Н.В. Майчук, пациенты, прошедшие дорогостоящую имплантацию премиум-линз, часто психологически настроены отрицательно на повторное вмешательство. Наряду с объективными причинами «непопадания» в целевую рефракцию (ошибки расчета при экстремальных длинах глаза, ранее проведенные операции на роговице, хирургический астигматизм, невозможность предсказать эффективное положение ИОЛ, большой угол Каппа), погрешности расчета ИОЛ могут возникать при отсутствии очевидных нарушений техники операции на «стандартных» глазах.

Если раньше роговица считалась первой рефракционной поверхностью, в настоящее время исследователи пришли к выводу, что такой поверхностью является слезная жидкость, играющая оптическую роль. Слезная пленка «выравнивает» оптические шероховатости и неровности поверхности роговицы.

Далее докладчик остановилась на результатах проведенного пилотного исследования 18 пациентов пресбиопического возраста с начальной катарактой или пресбиопией, планирующих имплантацию премиум-ИОЛ. Всем пациентам было проведено комплексное обследование глаза и глазной поверхности, расчет силы ИОЛ и медикаментозная коррекция ССГ. Согласно определению, принятому в 2017 году, синдром «сухого глаза» представляет собой хроническое воспалительное заболевание глазной поверхности, сопровождающееся нарушением осмолярности слезной пленки и повреждением глазной поверхности. Предлагавшаяся пациентам медикаментозная коррекция ССГ в течение 2 недель включала гигиену век, СПВС — 4 раза в день, слезозаместители с репаративной активностью, содержащие гиалуроновую кислоту (Артелак-Баланс) — 4-6 раз в сутки, гелевые репаранты (Корнерегель) на ночь. У пяти пациентов сохранились признаки ССГ, им была назначена иммунокорригирующая терапия; 13 пациентам с нормализованным состоянием глазной поверхности был проведен повторный расчет ИОЛ, и максимальное отличие от ранее рассчитанной ИОЛ составило 2,4 D.

Подводя итог выступлению, Н.В. Майчук привела слова Эрика Донненфельда о том, что рефракционная катарактальная хирургия может дать идеальный результат только на идеальной глазной поверхности.

Тема доклада А.Ю. Худякова (Хабаровск) — «Хирургическое лечение монолатеральной врожденной катаракты, обусловленной нарушением регресса первичного стекловидного тела». Врожденная односторонняя катаракта (ВК) — одно из тяжелых поражений органа зрения у детей раннего возраста, приводящее к обскурационной амблиопии. Односторонняя ВК обусловлена нарушением регресса первичного стекловидного тела и включает первичное персистирующее гиперпластическое стекловидное тело (ППГСТ); задний лентиконус (ЗЛ). Цель работы заключалась в анализе клинической эффективности и особенностей хирургического лечения монолатеральной врожденной катаракты, обусловленной нарушением регресса первичного стекловидного тела в формах ППГСТ и осложненного ЗЛ. Был проведен динамический мониторинг 20 случаев монолатеральной врожденной катаракты, обусловленной нарушением регресса первичного стекловидного тела. Оперативное вмешательство при 1 и 2 степенях ППГСТ и ВК включало трансцилиарную трехпортовую витрэктомию, аспирацию, иссечение ВК — 7 случаев; имплантацию ИОЛ — 6 случаев. При 3 и 4 степенях иссекалась фиброваскулярная ретролентальная мембрана бимануально с использованием ножниц, пинцета, витректора; удалялась фиброзная ткань на растянутых цилиарных отростках; эктомия ГА выполнялась до высоты 1,5 мм от ДЗН. В случаях сохраненного кровотока в ГА (8 глаз) для профилактики геморрагии ее проксимальная часть предварительно подвергалась диатермокоагуляции. Все операции прошли запланировано, без осложнений; через 6-12 месяцев во всех случаях отмечался постепенный рост ПЗО, превышающий по темпам роста парный здоровый глаз. Все пациентам были назначены курсы лечения амблиопии. В 7 случаях острота зрения оперированного глаза оценивалась как «восприятие и слежение». У одного 4-летнего ребенка ОЗ достигла 0,3. В остальных случаях определить остроту зрения не представлялось возможным.

С задним лентиконусом было прооперировано 7 пациентов. У всех пациентов диагностирована односторонняя катаракта. Полное помутнение и набухание коркового вещества — в 4 случаях; в 3 случаях — передняя кора хрусталика частично прозрачная, округлый дефект задней капсулы с выходом хрусталиковых масс в стекловидное тело — симптом «рыбьего хвоста».

Методика хирургического вмешательства включала следующие этапы: корнеосклеральный тоннель 2,2 мм с конъюнктивальным лоскутом; передний капсулорексис; аспирация катаракты; имплантация упро-эластичной ИОЛ в капсульный мешок; 25G трансцилиарная витрэктомия с удалением фрагментов хрусталиковых масс, деструктивно измененного стекловидного тела, рассечение и удаление витреоретинальных шварт.

После операций фибринная реакция в передней камере наблюдалась в 3 случаях (купирована в течение 2-4 дней); при выписке на 3-5 сутки во всех случаях зафиксировано предметное зрение; рецидивов увеита не наблюдалось ни в одном случае; в 6 случаях назначены курсы плеопто-ортоптического лечения по поводу амблиопии. К концу срока наблюдения до 3 лет острота зрения составила 0,2 — 2 случая, 0,4 — 3 случая, 0,7 — 1 случай, 0,9 — 1 случай.

Проведенные исследования позволили автору сделать следующие выводы. Арсенал современных методов витреоретинальной хирургии позволяет выполнять анатомическую реконструкцию переднего и заднего отрезков глаза при монолатеральной ВК, обусловленной нарушением регресса СТ. Сочетание выраженной ретролентальной фиброплазии с передним микрофтальмом не всегда сопровождается патологией сетчатки. Даже наличие 4 степени ППГСТ при условии сохраненной прозрачности роговицы не должно быть противопоказанием к хирургической реабилитации пациента. Анализ собственных результатов лечения осложненного ЗЛ показал, что установление правильного диагноза при данной патологии на этапе поликлинической помощи зачастую вызывает затруднение. Осложненный ЗЛ во всех случаях сопровождается явлениями факогенного увеита, что представляет угрозу не только для зрительных функций, но и для глаза как органа. Применение современных сочетанных методов витреоретинальной хирургии позволяет успешно устранить последствия осложненного ЗЛ и получить удовлетворительные функциональные результаты в зависимости от исходного состояния глаза, наличия и степени амблиопии.

Сессия «Новые подходы к лечению заболеваний глаз»

С докладом на тему «Инвазия сетчатки хориоидальной меланомой» от группы авторов выступила академик РАН А.Ф. Бровкина. В связи с развитием новых хирургических подходов и, прежде всего, интравитреальных методов лечения заболеваний сетчатки необоснованно расширились показания для интравитреального удаления меланом. Это объясняется тем, что меланома, по мнению некоторых авторов, только в 50% случаев является злокачественной и имеет печальный исход. Академик РАН А.Ф. Бровкина обратила внимание, что меланома хориоидеи (МХ) никогда не была доброкачественной. Ссылаясь на известных исследователей, автор отметила, что большинство МХ диаметром более 7 мм и толщиной 2 мм следует ассоциировать с метастазами; в течение 5 лет гематогенные метастазы выявляются у 40% больных; в течение 10 лет погибают 30-50% больных. По результатам собственных исследований, после энуклеации МХ на I стадии роста МХ метастазы развиваются в 17,85% случаев, после энуклеации МХ на III стадии — в 50,57%.

Первая работа об инвазии сетчатки меланомой хориоидеи и о значимости этого осложнения для сроков жизни больного после энуклеации принадлежит В.М. Шепкаловой с соавт. (1953 г.). В последующем работы на эту тему были написаны Milan et al. (2012) и J.P. Gorman (2017).

Далее автор представила результаты исследования, которое заключалось в изучении характера распространения МХ в тканях глаза, прежде всего, в сетчатку. Для оценки состояния лежащей над МХ сетчатки были изучены ОКТ-томограммы 24 глаз в МХ в стандартном режиме и в режиме EGI — enhanced depth imaging (OCT Spectralis). Морфологические исследования проводились после первичной энуклеации по поводу МХ, с проминенцией опухоли не более 7 мм. ОКТ-томограммы выявили изменения на 22 глазах с МХ: начальные опухоли — на 12 глазах, средние — на 8, большие — на 2 глазах. Была также выявлена последовательность изменений в надлежащей сетчатке. Начальные признаки разрушения РПЭ и наружных слоев сетчатки наблюдали при толщине МХ в 1,2-1,5 мм. При толщине МХ от 2 мм отчетливо визуализированы дефекты в мембране Бруха, в наружных слоях сетчатки (на уровне фоторецепторов), нарушения целости внутренних слоев сетчатки. При достижении опухолью толщины 7 мм инфильтрированы и разрушены внутренние слои сетчатки.

Параллельно шло морфологическое исследование первичных (не леченых) энуклеированных глаз с опухолью толщиной не более 7 мм. Результаты исследования 15 глаз показали, что в 13 глазах наблюдалась веретеноклеточная меланома, в 2 глазах — смешанноклеточный морфотип МХ. Несмотря на то что веретеноклеточная меланома по продолжительности жизни пациента имеет более благоприятный прогноз, она относится к категории не излечимых полностью заболеваний. А.Ф. Бровкина обратила внимание, что при толщине опухоли в 2,25 мм в 1 глазу наблюдалось прорастание в сетчатку, в 1 — в мембрану Бруха, т.е. инвазия сетчатки начинается на фоне МХ малых размеров. Морфологическая характеристика исследованных опухолей: выявлена низкая митотоксическая активность, мало мелкоочаговых некрозов и кровоизлияний; веретеноклеточная МХ — 12 глаз, смешанноклеточная — 2 глаза (проминенция 4 и 5 мм); инвазия сетчатки МХ — 11 глаз, инвазия сетчатки и ДЗН — 2 глаза (h=2 и 5 мм); выход МХ за пределы склеры — 2 глаза (проминенция опухоли — 4 и 5 мм). Докладчик подчеркнула, что инвазия МХ в сетчатку фактически означает 4 стадию болезни; в литературе это заболевание называют «ретиноинвазивная меланома». При прорастании опухоли в сетчатку витальный прогноз резко ухудшается, при прорастании в зрительный нерв прогноз не столь угрожающий.

В заключение А.Ф. Бровкина еще раз подчеркнула, что возможность инвазии МХ в сетчатку с поражением всех ее слоев, начиная с малой толщины опухоли, диктует обязательность ОКТ-исследования на предмет выявления целости сетчатки. Нарушение целости внутренних слоев сетчатки, локализацию вблизи ЗН следует расценивать как противопоказание для локального разрушения опухоли эндовитреальным подходом. При брахитерапии рассчитывать дозу облучения следует с учетом толщины сетчатки, а не только МХ.

Профессор Е.Е. Гришина (Москва) представила редкое клиническое наблюдение — болезнь Кимуры. Болезнь Кимуры представляет собой опухолеподобный лимфо- и ангиопролиферативный процесс неясной этиологии, сопровождающийся увеличением уровня IgE в сыворотке крови и эозинофилией. Заболевание впервые описано в 1937 г. китайскими врачами.

Профессор И.К. Намазова (Баку), профессор М.М. Бикбов (Уфа)

Профессор А.А. Рябцева (Москва), профессор М.А. Фролов (Москва)

Профессор Е.А. Егоров (Москва), д.м.н. Е.В. Карлова (Самара), д.м.н. А.Э. Бабушкин (Уфа)

Почетный профессор Уфимского НИИ глазных болезней Й. Йонас (Германия), профессор М.М. Бикбов (Уфа)

Заболевание получило название по имени японского врача Kimura, который описал «необычный гранулематоз, сочетающийся с гиперпластическими изменениями лимфоидной ткани и эозинофилией». Болезнь эндемична в странах Азиатско-Тихоокеанского региона; чаще болеют молодые мужчины. Преимущественно поражаются мягкие ткани головы, особенно околоушной области, орбиты, веки с вовлечением регионарных лимфатических узлов и слюнных желез (особенно подчелюстной).

Ребенок 6 лет (из семьи мигрантов из одной из среднеазиатских стран) поступил в отделение с диагнозом «флегмона орбиты». У пациента в течение месяца наблюдалось уплотнение в толще верхнего века, которое постепенно увеличивалось в размерах. При поступлении обращало на себя внимание плотное образование в толще верхнего века, безболезненное при пальпации, глазное яблоко экзофтальмировано на 2 мм и на 5° смещено вниз. Ребенку было выполнено МРТ-исследование орбит, выявлено образование, накапливавшее контраст и незначительно распространявшееся на верхние медиальные отделы орбиты. В общем анализе крови обнаружена незначительная эозинофилия, лимфоцитоз и уменьшение количества сегментоядерных нейтрофилов. Был поставлен диагноз: «подозрение на глистную инвазию тканей верхнего века правого глаза». При гистологическом исследовании выявлено скопление некротизированных эозинофилов; гиперплазия лимфоидной ткани; пролиферация кровеносных сосудов с эпителиоидной трансформацией эндотелия. Иммуногистологическое исследование доказало пролиферацию именно эндотелия. На основании морфологического исследования был поставлен заключительный диагноз: «болезнь Кимуры с поражением мягких тканей верхнего века правого глаза и переднего отдела правой орбиты». В литературе описаны различные методы лечения заболевания. Большинство работ указывают на то, что после локального удаления образования необходимо проводить системную глюкокортикоидную терапию. Однако по причине возраста ребенка было принято решение воздержаться от глюкокортикоидов. Срок динамического наблюдения составляет более 2 лет, рецидива нет.

При отсутствии лечения медленно прогрессирующий рост очагов сопровождается изъязвлением кожи и приводит к обезображиванию лица. Таким образом, подводит итог профессор Е.Е. Гришина, болезнь Кимуры — редкое заболевание на территории России. Однако с учетом миграции и роста числа лиц азиатского происхождения можно прогнозировать рост встречаемости этого заболевания в повседневной практике врача. В литературе предлагают болезнь Кимуры дифференцировать с воспалительными заболеваниями век и орбиты и с рабдомиосаркомой.

Профессор В.М. Хокканен (Санкт-Петербург) от группы авторов представила доклад «Взаимосвязь между поражением глаз и иммунологическими показателями у больных туберкулезом легких и ВИЧ-инфекцией». По данным ВОЗ, примерно у трети всех ВИЧ-инфицированных больных на фоне иммунодефицита развивается туберкулез; у 30% пациентов с ВИЧ-инфекцией туберкулез является непосредственной причиной смерти. Внелегочный туберкулез всегда вторичен по отношению к органам дыхания. В случаях выраженного иммунодефицита генерализация процесса происходит очень быстро и проявления внелегочной патологии могут выходить на первый план. Однако автор привела пример больной, имевшей только внелегочный туберкулез без других поражений.

Авторами было проанализировано более 3000 историй болезни пациентов с туберкулезом легких, из них 320 больных (10,4%) — с ВИЧ-инфекцией. Среди больных ВИЧ-инфекцией и туберкулезом у 176 (56%) выявлена патология глаз. У 44 пациентов (24,6%) был обнаружен туберкулез глаз в активной фазе воспаления, у 24 пациентов (13,4%) — в неактивной фазе воспаления и у 111 больных (62%) были зарегистрированы заболевания глаз нетуберкулезной этиологии.

Исследования показали, что активный туберкулез глаз чаще регистрировался у ВИЧ-инфицированных в сочетании с инфильтративной формой туберкулеза легких. Наиболее частой формой активного и неактивного туберкулеза глаз у больных ВИЧ-инфекцией и туберкулезом является очаговый хориоретинит. Наличие ретиноваскулита у больных ВИЧ-инфекцией и туберкулезом органов дыхания отражало тяжесть течения основного заболевания, при этом количество CD4 клеток у таких больных было крайне низким (0-100 мм^3). Туберкулезное поражение глаз как в активной, так и в неактивной форме встречалось при уровне CD4+ клеток до 200-300 мм^3 и ниже.

Программа IX Международной конференции по офтальмологии «Восток-Запад – 2018» включала трансляцию показательных операций из операционных Уфимского НИИ глазных болезней. Участники имели возможность наблюдать за проведением витреоретинальных вмешательств, которые были выполнены В.Н. Казайкиным (Екатеринбург), Д.О. Шкворченко (Москва), А.Н. Самойловым (Казань), К.Н. Ахтямовым и Р.Р. Файзрахмановым (Уфа); катарактальные операции провели Б.Э. Малюгин (Москва), Б.В. Лаптев (Екатеринбург), И.И. Хуснитдинов (Уфа), Ю.К. Бурханов (Уфа); рефракционные — Ю.Ю. Калинников (Москва).

По многолетней традиции лекционные сессии провели зарубежные коллеги. Огромный интерес участников вызвали сессии, организованные Азербайджанским национальным центром офтальмологии им. академика Зарифы Алиевой и Казахским НИИ глазных болезней. Не менее интересной была и сессия офтальмологов Европы (Великобритания, Германия, Швейцария) и Азии (Индия, Сингапур), в ходе которой были представлены доклады по актуальным вопросам офтальмологии.

Впервые в России состоялась лекционная сессия Общества офтальмологов Турции (TCOD), посвященная вопросам диагностики и лечения патологии сетчатки. Председатель Офтальмологического общества тюркоязычных стран д-р С. Думан была награждена медалью им. проф. В.П. Одинцова — основателя и первого директора Уфимского НИИ глазных болезней.

Звание «Почетный профессор Уфимского НИИ глазных болезней» было присвоено заведующему кафедрой офтальмологии Медицинского факультета Университета Гейдельберга (г. Маннгейм, Германия), редактору «British Journal of Ophthalmology», проф. Й. Йонасу (Германия). Профессор Йонас выступил с лекцией «Миопия: распространенность, анатомия и этиология».

В рамках конференции «Восток-Запад» впервые в Уфе состоялся Пленум и Президиум Общества офтальмологов России, в работе которого приняли участие все ведущие офтальмологи России. Обширная научная программа пленума состояла более чем из 80 докладов, осветивших актуальные проблемы офтальмологии.

Не остались без внимания участников конференции ознакомительные курсы по системе WETLAB по факоэмульсификации, витреоретинальной хирургии, обучению технике интравитреальных инъекций, а также впервые проведенные курсы Уфимского НИИ глазных болезней по кросслинкингу роговицы, диагностике глаукомы и очковой коррекции у детей.

Председатель Общества офтальмологов России, заместитель генерального директора ФГАУ НМИЦ «МНТК «Микрохирургия глаза» им. акад. С.Н. Федорова» по научной работе, заслуженный деятель науки РФ, д.м.н., профессор Б.Э. Малюгин поблагодарил руководство Уфимского НИИ глазных болезней и лично директора института, члена-корреспондента Академии наук Республики Башкортостан, профессора М.М. Бикбова за приглашение вновь побывать в замечательном городе, за теплый прием, прекрасную организацию конгресса, за предоставленную возможность провести Президиум Общества офтальмологов России, выступить в прекрасном зале и насладиться прозвучавшими лекциями и общением с коллегами.

Материал подготовил
Сергей Тумар

Фото Сергея Тумара и Оргкомитета конференции

ГОСУДАРСТВЕННОЕ БЮДЖЕТНОЕ УЧРЕЖДЕНИЕ
УФИМСКИЙ НАУЧНО-ИССЛЕДОВАТЕЛЬСКИЙ ИНСТИТУТ ГЛАЗНЫХ БОЛЕЗНЕЙ
АКАДЕМИИ НАУК РЕСПУБЛИКИ БАШКОРТОСТАН
450008, г. Уфа, ул. Пушкина 90, тел. +7 (347) 272-33-61
e-mail: obrotdel@yandex.ru www.ufaeyeinstitute.ru

Научно-образовательное отделение
проводит обучение врачей-офтальмологов стационаров и поликлиник
из всех регионов России независимо от форм собственности.

Цикл тематического усовершенствования
«Хирургическое лечение заболеваний хрусталика.
Факоэмульсификация катаракты. WETLAB» (72 часа)

Приглашаем врачей-офтальмологов в современную операционную учебную лабораторию **WETLAB** для практического обучения ультразвуковой методике хирургии катаракты (факоэмульсификации). Обучение в **WETLAB** — уникальная возможность в кратчайшие сроки освоить современную технологию лечения катаракты через малый разрез, приобрести профессиональные навыки. Лаборатория оснащена современными операционными микроскопами, факоэмульсификаторами последнего поколения «**Laureate**», «**Infiniti**», «**Centurion**» (**Alcon**), видеосистемой с монитором для наблюдения за работой стажеров, комплектом микрохирургических инструментов, искусственными хрусталиками и вискоэластиками.

План обучения «Хирургическое лечение заболеваний хрусталика. Факоэмульсификация катаракты. WETLAB»

2018 год

01.10.2018—12.10.2018 **03.12.2018—14.12.2018**

2019 год — февраль, апрель, сентябрь, декабрь

По окончанию обучения выдаются документы установленного образца. Форма заявки, перечень документов для обучения и др.информация находится на сайте Уфимского НИИ глазных болезней в разделе «Образование».

Главный внештатный офтальмолог Челябинской области, д.м.н., профессор В.Ф. Экгардт:

Я одинаково комфортно чувствую себя и в государственной, и в частной медицине

Заслуженный врач России, д.м.н., профессор, заведующий кафедрой глазных болезней Южно-Уральского государственного медицинского университета В.Ф. Экгардт является одним из ведущих специалистов России по заболеваниям органа зрения, вызванных эндокринными патологиями, в том числе сахарным диабетом. В сферу его научных интересов также входят исследования глаукомы и витреоретинальной патологии.

Валерий Федорович является научным руководителем Челябинского городского офтальмологического центра, директором офтальмологической клиники «Санта», главным внештатным офтальмологом Челябинской области. Он — член Правления Общества офтальмологов России, член Российского и Европейского общества катарактальных и рефракционных хирургов, член Российского экспертного совета по глаукоме.

В 1985 году после специализации у академика С.Н. Федорова одним из первых в Челябинской области В.Ф. Экгардт начал проводить операции удаления катаракты с имплантацией искусственного хрусталика. В двухтысячные годы под его руководством в Южно-Уральском регионе стала активно внедряться витреоретинальная микрохирургия.

Герой нашей публикации — автор 5 монографий, 10 учебных пособий, 260 научных работ, опубликованных в российской и зарубежной печати, 6 изобретений и 8 рационализаторских предложений. Под его руководством защищено 2 докторские и 10 кандидатских диссертаций.

Валерий Фёдорович — человек разносторонний, многогранный. Поэтому беседа с ним касалась многих вопросов организации офтальмологической помощи в Челябинской области и развития медицинской науки. Мы говорили и о государственной, и о частной медицине, и о достигнутых успехах, и о нерешённых проблемах. Конечно, хотелось больше узнать о жизни самого доктора, о его пути в медицине и в науке.

* * *

— Валерий Фёдорович, Ваша немецкая фамилия даёт основания предположить, что Ваши предки — из поволжских немцев. Вы родились в Челябинской области?

— Челябинская область — моя родина. Я родился 20 марта 1957 года в посёлке Береговой Каслинского района. Мама, Галина Павловна Белканова — русская, из местных уральских крестьян. Папа, Фёдор Андреевич Экгардт — немец. Он родился в окрестностях города Энгельса. Тогда там находилась Автономная республика немцев Поволжья, сейчас это Саратовская область.

В 1941 году, когда Автономная республика была ликвидирована и немцев выселили из поволжского региона, отцу было 10 лет. Семью переселили в Новосибирскую область. Деда, Андрея Андреевича Экгардта, забрали в так называемую «Трудармию». Фактически это был лагерь, сталинский ГУЛАГ, где содержалась часть российских немцев. В 1945 году, когда окончилась война, «Трудармию» расформировали, и положение немецкого населения стало лучше. Но немцы были лишены гражданских прав и находились под надзором до 1956 года.

— Как Ваши родители оказались в Челябинской области?

— Семья мамы испокон веков здесь жила. А семью отца направили на работу по становлению совхоза «Береговой», который был создан на «пустом» месте в 1947 году. Как известно, в Челябинской области до сих пор существуют так называемые «закрытые города», созданные сразу после войны для развития атомной промышленности (в мирных и в военных целях). Один из таких закрытых городов сегодня носит название Снежинск.

А рядом с ним расположился посёлок Береговой. Он не относится к закрытой территории, но был призван обеспечить жителей этого города, атомщиков, продуктами питания. Для работы в совхоз «Береговой» в то время направлялись самые разные группы населения: ссыльные немцы из различных регионов страны, местные крестьяне, бывшие заключённые и т.д. Родители познакомились уже в Береговом.

Папа женился очень рано, ему было всего 17 лет. Мама была немного старше. Мама всю жизнь проработала воспитателем в детском саду. Папу направляли на различные работы в совхозе, но значительную часть жизни он был заведующим местным клубом. Он прекрасно играл на баяне, организовывал различные праздники и мероприятия. Вообще, вся семья у нас была музыкальная, пели, играли на разных музыкальных инструментах.

Посёлок Береговой расположен на севере Челябинской области, в 140 километрах от областного центра, на границе со Свердловской областью. Средняя школа у нас была хорошая. При ней был интернат. У нас в школе учились не только жители посёлка, но и близлежащих деревень, где имелись только начальные школы. У меня сложилось впечатление, что эта поселковая школа достойно готовила учащихся для дальнейшего поступления в вузы. В 1974 году я без проблем поступил на лечебный факультет Челябинского медицинского института.

— Почему решили пойти в медицину?

— Это было спонтанное решение, трудно сказать, что послужило сигналом… Я ведь вырос в деревне, и в течение многих лет хотел поступать на автотракторный факультет Челябинского политехнического института. Меня тянуло к автомобилям, к тракторам, к различным механизмам.

В операционной

Кстати, в семье с детских лет у нас был личный автотранспорт. Сначала — горбатый «Запорожец», а с 1970 года — «Жигули». Модель, которую до сих пор в народе называют «копейкой». Кстати, для семидесятых годов «копейка» была отличным автомобилем.

Я за рулём с пятого класса, с десяти-одиннадцати лет. Конечно, ездил без прав, по просёлочным дорогам, где не было автоинспекции. Слава Богу, ни разу не попался. А уже в десятом классе получил профессиональные права, причём не только для легкового, но и для грузового автотранспорта.

Наверное, я мог бы стать неплохим автотранспортником, инженером. Но получилось по-другому. Впрочем, право на вождение грузовика мне понадобились и в мединституте. Во время студенческих каникул я работал в стройотряде в качестве водителя самосвала, развозил бетон, щебень и прочее.

— Когда Вы заинтересовались офтальмологией?

— Поступив в мединститут, я почти сразу решил, что хочу стать хирургом. Хирургия представлялась мне настоящим «мужским делом». А офтальмология — специальность хирургическая. Поэтому стал к ней присматриваться. Также меня интересовала реаниматология.

Заведующим кафедрой глазных болезней в то время был профессор Пётр Соломонович Каплунович (1924-1985). Мне нравились и его лекции, и практические занятия. Стал посещать студенческий научный кружок при кафедре. После окончания вуза прошёл интернатуру по офтальмологии.

— Как складывалась Ваша профессиональная деятельность?

— С 1981 года я работал врачом-офтальмологом в медсанчасти Металлургического завода (это одно из градообразующих предприятий Челябинска). Медсанчасть была очень большой, имелись различные отделения, в том числе и глазное. В 1983 году перешёл работать в глазное отделение Челябинской областной клинической больницы. А в 1985 году профессор П.С. Каплунович предложил мне стать ассистентом его кафедры, заняться наукой.

Признаюсь, что это предложения стало для меня неожиданным. Я много оперировал. Мне хотелось стать высококлассным офтальмохирургом, осваивать новые методики операций. В качестве преподавателя и учёного я себя тогда не видел. Но предложение Петра Соломоновича заставило задуматься, пересмотреть жизненные приоритеты. Мне показалось интересным совмещать научную и учебную работу на кафедре и деятельность офтальмохирурга в больнице.

Когда меня принимали на работу в качестве ассистента, я исходил из того, что научным руководителем будущей диссертации станет сам заведующий кафедрой. Но 2 мая 1985 года Пётр Соломонович скоропостижно скончался. В то время он был единственным офтальмологом в Челябинской области, являющимся доктором наук.

Я обращаю внимание на этот факт, чтобы подчеркнуть: когда я начинал писать кандидатскую диссертацию, в Челябинской области не было ни одного офтальмолога — доктора наук. А сейчас, в 2018 году, у нас в регионе работают 10 докторов и 50 кандидатов медицинских наук, защитившихся по нашей специальности! Эти цифры о многом говорят.

— Кто же стал научным руководителем Вашей кандидатской диссертации?

— Перед тем как стать ассистентом кафедры, мне довелось побывать на обучающей программе по электрофизиологии органа зрения в Московском научно-исследовательском институте глазных болезней им. Гельмгольца. Этот курс так меня заинтересовал, что я твёрдо решил писать диссертацию на основе электрофизиологии. Обратился в отдел физиологии органа зрения института с просьбой помочь мне с научным руководителем для будущей диссертации. Эту роль взял на себя д.м.н. Генрих Иосифович Немцеев. Защита состоялась через пять лет после начала работы, в 1990 году.

— Чему была посвящена Ваша диссертация?

— Я изучал влияние марганцевой интоксикации на орган зрения. При этом использовались электрофизиологические методы исследования. Что такое электрофизиология? Это исследования функции сетчатки, зрительного нерва и проводящих путей с помощью анализа электрических потенциалов, вырабатываемых сетчаткой.

Сетчатка вырабатывает электрические импульсы, которые идут по зрительным путям до коркового анализатора. Именно эти электрические импульсы перерабатываются в зрительные образы. Это происходит в затылочной области. Таким образом, анализ электрических импульсов — а именно этим занимается электрофизиология — помогает нам понять механизм формирования зрительных образов. Это очень интересно! Мы можем изучить состояние зрительного анализатора и в норме, и при различной патологии, в том числе при марганцевой интоксикации.

— Почему Вы решили исследовать именно марганцевую интоксикацию?

— Это сравнительно распространённая профессиональная патология на сварочном производстве. Я проводил исследования на крупных предприятиях Челябинской области: Челябинском заводе автотракторных прицепов и Уральском автомобильном заводе в городе Миассе. Марганцевая интоксикация ведёт к частичной атрофии зрительного нерва, к значительному и безвозвратному снижению зрения.

Ухудшение зрения — это только часть проблемы. Марганцевая интоксикация ведёт к серьёзной неврологической патологии, в частности, к различным проявлениям энцефалопатии. Поэтому в моей диссертации активно использовались результаты исследований неврологов. В частности, я взаимодействовал с ассистентом кафедры нервных болезней нашего мединститута Л.А. Воронковой.

У нас с Генрихом Иосифовичем был совместный патент. Мы разработали способ ранней диагностики марганцевой интоксикации. Более того, существовал план производства аппарата для выполнения ранней диагностики.

— Какой аппарат Вы хотели создать?

— Особую разновидность периметра. Мы опирались на методику Г.И. Немцеева, моего научного руководителя. Но существовала возможность усовершенствовать и удешевить периметр, который можно было использовать для диагностики марганцевой интоксикации. В нашей методике это заболевание выявлялось ещё до начала клинических проявлений.

К сожалению, ни производства аппарата не удалось «запустить», ни результаты диссертации внедрить в практику. Коллеги, занимающиеся профессиональными патологиями, меня в итоге не поддержали. Мне говорили: «Проблемы марганцевой интоксикации на Урале нет!» Хотя на самом деле она была и есть. Кроме того, в то время развалился Советский Союз, и внедрить какие-либо разработки было очень проблематично.

— Как развивалась Ваша жизнь после защиты кандидатской диссертации?

— Важнейшие события в моей профессиональной жизни произошли в 1993 году. В этот год заведующая кафедрой офтальмологии Уральского государственного института усовершенствования врачей (впоследствии — Уральский медицинский институт дополнительного образования), д.м.н., профессор Л.Н. Тарасова предложила мне должность доцента кафедры. В настоящее время Институт усовершенствования врачей стал частью Южно-Уральского государственного медицинского университета, а в то время это был самостоятельный вуз.

Именно Лариса Николаевна Тарасова (1933-2011) предложила мне заняться изучением патологии органа зрения при эндокринной патологии. И я ей очень благодарен за эту идею! Эндокринной патологией я занимаюсь уже 25 лет. Помощь пациентам с диабетом, эндокринной офтальмопатией стала делом моей жизни!

Речь шла не только о научных исследованиях на кафедре. По инициативе и при активном участии Ларисы Николаевны в 1993 году на базе Городской больницы № 11 был создан Городской офтальмоэндокринологический центр. Меня назначили руководителем центра. Надо отдать должное главному врачу больницы Николаю Иннокентьевичу Слободенюку, который поддержал идею создания центра, больше того, способствовал его развитию. В дальнейшем этот центр превратился в многопрофильный Челябинский городской офтальмологический центр.

— И с момента создания этой структуры Вы там работаете?

— Да, я и сейчас являюсь научным руководителем центра. В середине девяностых годов главная задача состояла в том, чтобы помочь пациентам с эндокринной патологией, в первую очередь, с диабетом. Ведь количество больных диабетом во всём мире, в том числе и в нашей стране, неуклонно растёт. Эту задачу мы успешно выполняем до сих пор. Но в настоящее время Городской офтальмологический центр осуществляет консервативное и хирургическое лечения практически всей офтальмологической патологии.

— Какую помощь Вы оказываете больным диабетом?

— Лазерную офтальмохирургию на высоком уровне.

— А витреоретинальные операции? Они ведь тоже могут быть необходимы при диабете?

— В девяностые годы витреоретинальные операции в Челябинске вообще не проводились. В настоящее время — с 2006 года — они осуществляются и, прежде всего и в большом количестве, в Городском офтальмологическом центре. Но, как правило, больным диабетом не нужно вмешательство «ножевого» хирурга. Всё можно сделать с помощью лазера, если вовремя.

Когда необходимы витреоретинальные операции при диабете? В тяжёлых, запущенных случаях, когда уже произошли безвозвратные изменения органа зрения. Это часто происходит из-за безалаберности, недисциплинированности самих пациентов, нарушающих указания эндокринологов и офтальмологов, нарушающих режим питания… А если люди ответственно относятся к своему здоровью, своевременно посещают врачей, то лазерное лечение, за редкими исключениями, бывает очень эффективным.

В рабочем кабинете

Ю.Н. Звездин

В настоящее время руководителем Городского офтальмологического центра является Андрей Сергеевич Кузнецов, который одновременно занимается научной работой и, надеюсь, скоро защитит кандидатскую диссертацию. В центре работают 12 офтальмохирургов, в том числе 5 лазерных офтальмохирургов. За год здесь проводится более пяти тысяч операций, а также более четырех тысяч лазерных вмешательств.

В 1997 году я защитил докторскую диссертацию на тему «Клинико-иммунологические особенности патогенеза, диагностики и лечения диабетической ретинопатии». Научными консультантами стали Лариса Николаевна Тарасова в качестве офтальмолога и Светлана Николаевна Теплова в качестве иммунолога.

Я не только успешно защитил диссертацию, но и получил патент за создание методики раннего выявления и коррекции иммунных нарушений при диабетической ретинопатии. До сих пор эта тема меня интересует. Стараюсь передавать свой опыт, делиться идеями с нынешними аспирантами и докторантами нашей кафедры. Речь идёт об исследованиях на стыке офтальмологии и иммунологии.

— Не могли бы Вы подробнее рассказать о сути Вашей авторской методики?

— В этой методике ранняя диагностика иммунных изменений происходит с помощью исследования слезы пациента. Кроме того, в докторской диссертации было предложено применять при лечении диабетической ретинопатии плазмоферез для коррекции иммунных нарушений. Если говорить простым языком, понятным для пациентов, то плазмоферез — это очищение крови. Этот метод был давно известен. Но в моей диссертации была доказана эффективность и целесообразность его применения при тяжелых степенях диабетической ретинопатии.

Также мы пропагандируем более раннее и щадящее лазерное лечение при диабетической ретинопатии.

— Расскажите, пожалуйста, о других Ваших научных исследованиях.

— Я много занимаюсь разработкой комплексных методов лечения при эндокринной офтальмопатии. Комплексное лечение включает в себя и плазмоферез, и массивную гормональную терапию, и, конечно, хирургию. Хирургия при этой патологии направлена как на непосредственное лечение заболевания, так и на устранение косметических и функциональных дефектов. Последнее, пожалуй, самое интересное.

— Вы много оперируете?

— Оперирую регулярно, но, конечно, меньше, чем в молодости. У меня еженедельно два операционных дня: в клинике «Санта» и в Городском офтальмологическом центре. В год провожу около пятисот операций.

— Не могли бы Вы рассказать о каких-то примечательных, запоминающихся случаях из врачебной практики?

— 20 лет назад, в 1998 году, в Городской офтальмологический центр обратилась бывшая жительница Челябинска, постоянно проживающая в Швеции. На одном глазу у пациентки было стопроцентное зрение, а на втором глазу уровень зрения резко снизился. Он составлял всего десять процентов. Дама обращалась в шведскую офтальмологическую клинику. Ей был поставлен диагноз: последствия хореоретинита. Шведские коллеги заявили, что восстановить зрение не представляется возможным.

А мы пришли к другому выводу. Мы диагностировали идиопатический макулярный отёк. Это заболевание поддаётся лечению. И мы вылечили пациентку! Восстановили зрение на этом глазу полностью.

— А в чём была ошибка шведских коллег?

— Они неправильно интерпретировали результаты исследования, в частности, флюоресцентной ангиографии. Мы здесь в Челябинске также провели флюоресцентную ангиографию, но пришли к другим выводам. И успешный результат лечения стал подтверждением нашей правоты.

Этот случай я привёл не для того, чтобы бросить камень в огород зарубежных коллег. На самом деле в Швеции вполне достойная медицина и хороший уровень развития офтальмологии. Ошибки же могут случиться в любой стране.

Ещё один пример. К нам обратилась пожилая женщина, бывшая жительница Челябинска, ныне постоянно живущая в Израиле. У неё была запущенная (далеко зашедшая) стадия глаукомы и катаракты. Требовалась сочетанная операция,



В.Ф. Экгардт и «Дерево жизни»

Маленький фрагмент сада

С профессором С.А. Коротких

чтобы улучшить зрительные функции. По каким-то причинам наши коллеги из Израиля такую операцию проводить отказались.

— Они отказались оперировать по офтальмологическим причинам или из-за общего состояния здоровья пожилого человека?

— Этого я не знаю. Но, во всяком случае, мы приняли решение, что женщине вполне можно помочь. Ей были успешно прооперированы оба глаза.

Расскажу ещё один запомнившийся случай. В Городской офтальмологический центр обратилась женщина 70 лет. У неё сильно ухудшилось зрение из-за катаракты. Фактически речь шла о рутинной операции. Но особенность пациентки состояла в том, что она была полностью лишена слуха. Эта женщина в течение долгих лет была активисткой Челябинской областной организации Всероссийского общества глухих (ВОГ). Она вела вполне активную жизнь. Но после ухудшения зрения она впала в глубокую депрессию. Её пугала надвигающаяся слепота (в сочетании с глухотой). Разумеется, мы смогли ей помочь. После экстракции катаракты к ней вернулось отличное зрение. Но самое главное: она «излечилась» от своей депрессии.

По инициативе этой пациентки Челябинское отделение Всероссийского общества глухих выдвинуло меня на соискание премии «Человек года — 1997» в номинации «Здравоохранение». И я стал лауреатом.

— Расскажите, пожалуйста, поподробнее.

— Дело в том, что популярная газета «Вечерний Челябинск» обратилась к жителям города с просьбой проголосовать за представленных номинантов, вот меня и поддержали. Таким образом, это была общественная премия.

— Валерий Фёдорович, не могу не спросить Вас о клинике «Санта», в стенах которой мы беседуем и директором которой Вы являетесь. Почему Вы решили создать свою клинику? Что Вас не устраивало в государственной системе здравоохранения?

— Не могу сказать, что меня что-то не устраивало. Я одинаково комфортно чувствую себя и в государственной, и в частной медицине. Клиника «Санта» была создана в 2003 году. Её учредителем, кроме меня, также является моя супруга, Лина Юрьевна Экгардт. Она тоже врач-офтальмолог, офтальмохирург, и занимает должность заместителя директора по работе с персоналом.

Почему была создана «Санта»? К тому времени я уже обладал достаточно большим административным, управленческим опытом. И эта работа мне нравилась, доставляла мне удовольствие. С другой стороны, хотелось бóльшей самостоятельности. Всё-таки главный врач (директор) государственной клиники не может самостоятельно закупать оборудование, устанавливать штатное расписание. Для меня свой бизнес был связан с ощущением свободы. Свободы и ответственности.

В то время в Челябинске было мало частных специализированных клиник. Я видел здесь огромное поле деятельности.

Создание частных клиник в начале двухтысячных было обусловлено возможностью предложить пациентам более современные виды технологии в диагностике и хирургическом лечении, поскольку государственные учреждения не имели финансовой возможности. Конечно, в настоящее время государственные клиники получили необходимое оборудование. Но и сейчас частная медицина порой имеет возможность более оперативно применять медицинские новинки.

Приведу простой пример — препарат «Эйлеа», используемый при диабетической ретинопатии, возрастной макулярной дегенерации. В своё время он был новинкой и сразу же хорошо себя зарекомендовал. Он прошёл процедуру сертификации, но в течение нескольких лет не входил в перечень «жизненно важных» медикаментов, и государственные клиники не могли его закупать и использовать. А частные клиники могли применять с полным правом. Впрочем, в настоящее время «Эйлеа» применяется уже и в государственных клиниках. Но мы начали использовать его на несколько лет раньше!

Существует ещё один аспект. В рамках системы ОМС бывает трудно попасть к конкретному специалисту, особенно, если речь идёт о докторе наук, профессоре, да и не только. А в частной клинике с этим нет никаких проблем. Пациент просто звонит в регистратуру и записывается к тому специалисту, к которому он хочет попасть.

— Расскажите, пожалуйста, о Вашей работе в качестве заведующего кафедрой глазных болезней Южно-Уральского государственного медицинского университета.

— Это объединённая кафедра, которая возникла в 2012 году после слияния двух учреждений: собственно медицинского вуза и академии последипломного образования (института усовершенствования врачей). Сейчас у нас на кафедре работают четыре доктора медицинских наук и шесть кандидатов медицинских наук. Каждый год происходит защита одной-двух диссертаций. У нас одновременно проходят подготовку более двадцати клинических ординаторов.

— С 2016 года Вы являетесь главным внештатным офтальмологом Челябинской области. Как бы Вы могли охарактеризовать развитие офтальмологической службы в Вашем регионе?

— Без ложной скромности могу сказать, что врачи-офтальмологи Челябинской области работают успешно. Мы можем осуществлять практически все виды офтальмохирургических вмешательств. На Южном Урале великолепно проводятся и витреоретинальные операции, и кератопластика, и различные восстановительные операции. Хорошо представлено и офтальмоонкологическое направление.

Ещё четыре-пять лет назад из Челябинской области в федеральные медицинские центры направлялось по 700 офтальмологических пациентов ежегодно. В настоящее время — не более полусотни. Эти направления подписываю я в качестве главного внештатного офтальмолога области. Кого мы направляем? Как правило, речь идёт об особых пациентах с витреоретинальной патологией, о необходимости проведения уникальных операций. И в этих случаях, наверное, целесообразно оперироваться в Москве. Но уровень подготовки местных специалистов постоянно растёт.

— Вероятно, есть и нерешённые задачи... Какие цели Вы ставите перед собой как руководитель областной офтальмологической службы?

— В настоящее время в Челябинской области действуют пять учреждений «третьего уровня», то есть оказывающих высокотехнологичную офтальмологическую помощь. Все они работают в городе Челябинске. Мы бы хотели, чтобы подобные учреждения были в городах области, в частности в Магнитогорске, крупном промышленном центре, втором по населению городе региона.

Сейчас в Челябинске создаётся городской глаукомный центр. Думаю, что в ближайшие годы мы сможем существенно улучшить оказание помощи пациентам с этим заболеванием.

— Позвольте задать Вам несколько личных вопросов. В Вашей родительской семье не было медиков. А среди Ваших детей есть продолжатели дела?

— У нас в клинике работает сын моей супруги, офтальмохирург Артём Игоревич Скребков. Также здесь трудится мой племянник, офтальмохирург, к.м.н. Юрий Николаевич Звездин. Оба прекрасные врачи и хирурги.

Моя старшая дочь Наталья стала врачом-радиологом. Сейчас она живёт и работает в Германии. Высшее медицинское образование она получила в России, а степень «доктора медицины» — уже в Германии. Сын Ростислав стал инженером-энергетиком, с медициной он не связан.

Младшая дочь Анита живёт в Москве. Она окончила Высшую школу бизнеса, это высоко котируемый факультет Московского государственного университета. Кстати, её дипломная работа была посвящена повышению мотивации сотрудников частных офтальмологических клиник. Мы с ней советуемся по коммерческим вопросам деятельности клиники «Санта».

— Как Вы любите отдыхать?

— В туристических поездках по европейским странам, за рулём арендованного автомобиля. И еще мы с женой любим заниматься садом. У Лины потрясающий вкус во всем! Творит она, я на подхвате. От сделанного получаем удовольствие.

Именно поэтому в качестве небольшой иллюстрация нашей беседы я бы предложил опубликовать фотографию «фрагмента» нашего сада. Ведь садоводство — наше общее увлечение с женой, часть нашей души.

— Валерий Фёдорович, в Вашем кабинете находится необычная поделка: мягкая игрушка, представляющая дерево.

— Это «Дерево жизни» — символ Челябинского благотворительного фонда «Жизнь», помогающего детям. С этой организацией сотрудничает наша клиника. «Дерево жизни» сделано руками детей. Фонд собирает денежные средства на оплату лечения детей, которым не получается помочь в рамках ОМС. Также оказывается помощь детским домам, семьям в трудной жизненной ситуации. Мы с удовольствием участвуем в этой работе, так как благотворительность — это важная часть жизни.

— Журналисты часто любят завершать беседу вопросом о планах. Давайте не будем нарушать эту традицию. Над чем Вы работаете в настоящее время как учёный? Какие проблемы в офтальмологии Вас волнуют?

— Практически все мои научные исследования носят прикладной характер. Так было в прошедшие десятилетия. Так останется и в дальнейшем. В настоящее время меня интересует возможность изменения, преобразования технологии хирургического вмешательства при офтальмопатии. Я убеждён в том, что эту операцию можно сделать менее инвазивной, проводить через малый разрез.

— А в мире такие операции проводятся?

— В том-то и дело, что нет! В настоящее время везде эти операции делаются с большим разрезом. Но было бы разумно изменить технологию!

Чтобы решить какую-либо научную задачу учёному нужно свободное время. Необходимо иметь возможность в спокойной обстановке подумать над решением какой-то проблемы.

— Вероятно, свободного времени у Вас немного.

— Но для науки время обязательно найдётся!

— Валерий Фёдорович, позвольте пожелать Вам и всем офтальмологам Челябинской области больших успехов во всех делах и начинаниях! Мы всегда рады приветствовать Вас и Ваших коллег в качестве авторов и читателей газеты «Поле зрения».

Беседу вёл ***Илья Бруштейн***

Фотографии Ильи Бруштейна и из архива В.Ф. Экгардта

К.м.н., ведущий научный сотрудник отдела глаукомы ФГБНУ «Научно-исследовательский институт глазных болезней» А.А. Антонов:

Изучение биомеханических свойств роговицы и склеры помогает избежать ошибок в диагностике глаукомы

Первое впечатление о человеке нередко бывает самым верным и точным. К.м.н., ведущий научный сотрудник отдела глаукомы ФГБНУ «Научно-исследовательский институт глазных болезней» А.А. Антонов при личном общении сразу же вызывает доверие. Молодой, улыбчивый, доброжелательный, уверенный в себе, внимательный доктор. Такой эскулап уже своим внешним видом вселяет в пациентов уверенность в успехе лечения.

Правда, порой пациенты принимают Алексея Анатольевича за начинающего специалиста: он выглядит гораздо моложе своего биологического возраста. На самом деле доктор Антонов находится в самом расцвете творческих сил: он готовит к защите докторскую диссертацию, участвует в осуществлении различных научных проектов отдела глаукомы, проявляет большую хирургическую активность.

Наша встреча с А.А. Антоновым состоялась по рекомендации руководителя отдела глаукомы, профессора В.П. Еричева. Валерий Петрович, являющийся также заместителем главного редактора нашего издания, убеждён в том, что газета «Поле зрения» должна представлять деятельность не только умудрённых опытом корифеев отечественной и зарубежной офтальмологии, но и работу молодого и среднего поколения учёных.

* * *

Годы становления

— Алексей Анатольевич, в Институте глазных болезней сложился стабильный коллектив. Здесь можно встретить немало коллег, пришедших в качестве клинических ординаторов, сделавших в этих стенах первые шаги в профессии и оставшихся работать на долгие годы. Вы не являетесь исключением.

— Моя жизнь связана с НИИ глазных болезней с 2004 года. Я тоже был клиническим ординатором, потом остался работать в качестве научного сотрудника.

— Каким был Ваш путь в медицине?

— В детстве у меня никогда не возникало желания стать врачом. Но, с другой стороны, некоторые знания и навыки, приобретённые ещё в детском и подростковом возрасте, помогают мне и поныне. Например, меня с юных лет интересовали компьютерные технологии.

— Это, наверное, неудивительно, учитывая Ваш сравнительно молодой возраст. Вы ведь выросли в компьютерную эпоху!

— Первый персональный компьютер появился у нас в доме в 1994 году. Это был отечественный аналог компьютера ZX-Spectrum. Он загружался с кассетной ленты. Мне тогда было 13 лет. Компьютер купила мама, чтобы поддержать интерес сына к техническому прогрессу. До этого я работал на компьютере в школе, начал изучать азы программирования. Это помогает и сейчас, потому что учёный-медик должен разбираться в возможностях наших «электронных помощников».

Будучи подростком, я мог представить себе, что в будущем стану программистом. В старших классах я попал в класс с медико-биологической специализацией. Мне это было интересно. Но не могу сказать, что уже в то время мне захотелось стать врачом. У нас был углублённый курс биологии, химии, физики. Также большое внимание уделялось русскому языку и литературе.

— Вы в Москве учились?

— Это была подмосковная школа, Раменская Гимназия, которая известна в России высоким уровнем подготовки выпускников.

— Какие предметы Вам больше всего нравились в школе?

— Химия, биология, русский язык. Грамотность — это важная часть человеческой культуры. Успешно участвовал в олимпиадах по этим предметам. Особенно хорошо шла биология. Участвовал во всероссийских олимпиадах по биологии.

Наш класс находился «под опекой» Первого МГМУ им. И.М. Сеченова (тогда Московской медицинской академии или «Первого меда», как этот ВУЗ называют в разговорной речи). Преподаватели академии проводили лекции, семинары, экскурсии, знакомили со спецификой врачебной и научно-исследовательской медицинской работы.

После десятого класса в течение месяца я поработал санитаром в районной больнице. Мыл полы, стерилизовал инструменты, присутствовал на операциях и т.д. Поэтому уже в детстве некоторые представления о работе медиков у меня были.

— Активное участие в олимпиадах повлияло на Вашу жизнь?

— Школьные олимпиады — дело хорошее, так как они способствуют формированию научного мышления. Например, на олимпиадах по биологии нужно ответить на каверзные вопросы, опознать различные микропрепараты. Это могут быть кусочки ткани, клетки крови и т.д. Бывают сложные задания, связанные с классификацией гербариев.

Вроде бы гербарии с медициной прямо не связаны. Но, в любом случае, знание всех без исключения областей биологии (от ботаники до анатомии животных и человека) создаёт прочную основу для последующего медицинского образования.

Подготовка к олимпиадам учит детей трудолюбию, дисциплине. Кроме того, когда я поступал в ВУЗ, для победителей олимпиад были льготы. Тогда была другая система оценки знаний школьников. Я окончил школу в 1998 году. Ещё не существовало Единого государственного экзамена (ЕГЭ). Но победители олимпиад получали в качестве

Перед началом операции

наград так называемые «рекомендательные письма». Такое письмо можно было отправить ректору любого вуза, где хочешь в дальнейшем учиться.

Некоторые вузы принимали победителей олимпиад без экзаменов, другие предлагали им сдать только один вступительный экзамен или пройти тестирование.

— А как было у Вас?

— У меня получилось совсем просто. В нашем медико-биологическом классе выпускные экзамены в школе одновременно являлись вступительными экзаменами в Первый мед. Поэтому студентом я стал «автоматически». Всё-таки решил стать врачом, а не программистом или биологом!

— Какие области медицины Вас особенно заинтересовали?

— Сначала травматология понравилась, а уже потом, на последнем курсе вуза — офтальмология. Говоря простым языком, в травматологии встречаешь настоящий «экстрим». Речь идёт о жизни и смерти. В годы моей учёбы как раз шла чеченская война. Это, конечно, трагические события. Но во время подобных катаклизмов именно травматология выходит на первый план.

Параллельно с учёбой я устроился медбратом в военный госпиталь имени Бурденко. Это была трудная, но чрезвычайно интересная работа. Конечно, мы имели дело не только с боевыми травмами. Однажды во время моего дежурства привезли военнослужащего, который в воздухе выпал из люка вертолёта. Высота была сравнительно небольшая, и он остался жив.

Но у парня были сломаны обе ноги, имелись повреждения внутренних органов. Что особенно интересно в травматологии? Приходится иметь дело с множественными тяжёлыми травмами. И здесь очень важно междисциплинарное взаимодействие медиков, соблюдение определённого порядка оказания медицинской помощи.

На шестом курсе, пройдя курсы по всем медицинским специальностям, я делал выбор между оториноларингологией и офтальмологией, поскольку они ассоциированы с физикой, электроникой. Стал офтальмологом потому, что эта область в наибольшей мере связана с применением современных научных технологий, сложных приборов, высокотехнологичных диагностических исследований. Современная офтальмология бурно развивается. И это делает нашу профессию особенно привлекательной!

Кстати, работая медбратом в госпитале имени Бурденко, я мог наблюдать за работой офтальмологов. Например, при ранении лица, затрагивающего орган зрения, пациента сначала осматривает именно офтальмолог. Происходит первичная хирургическая обработка в области глаза и его придаточных органов. Потом наступает очередь ЛОРа, нейрохирурга, травматолога.

Главное в травматологии — не потерять время, обеспечить продолжение жизнедеятельности жизненно важных органов: сердца, почек, мозга. Работа в травматологии «по-особому» дисциплинирует врача. И этот опыт очень пригодился мне, когда я стал врачом-офтальмологом. В нашей профессии тоже важно не потерять время, тоже случаются экстренные ситуации.

— Как происходило Ваше первое знакомство с миром офтальмологии?

— В медицинских вузах этот предмет изучается на пятом курсе. Я сразу обнаружил, что офтальмология теснейшим образом связана с физикой. Эта медицинская дисциплина предполагает солидный физико-математический багаж. Необходимо понимать процессы, происходящие в глазу, разобраться с преломляющими свойствами сред глаза. Очевидно, что офтальмология немыслима без оптики, ведь глаз — это оптический прибор. Оптика, в свою очередь, это раздел физики.

Свойства упругих тканей глаза влияют на внутриглазное давление. Изучение биомеханики тоже невозможно без физики. В общем, офтальмолог должен быть учёным, врачом с широким кругозором. Эта область медицины стала манить меня всё сильнее и сильнее. Я стал посещать научно-исследовательский студенческий кружок при кафедре офтальмологии родного вуза.

В студенческом офтальмологическом кружке с нами занимался Георгий Анатольевич Соколовский, человек, который привил любовь к специальности многим моим коллегам. В это же время я познакомился с научным сотрудником отдела глаукомы НИИ глазных болезней Сергеем Юрьевичем Петровым. Именно он и предложил мне поступать в клиническую ординатуру и заинтересовал исследованиями глаукомы. Сергей Юрьевич многому научил меня в офтальмологии и продолжает помогать в профессиональном развитии.

— Какие темы затрагивались в научном кружке? Что Вам запомнилось?

— Студенческий кружок — это возможность для будущих врачей почувствовать специфику научной работы. И не просто «почувствовать специфику». Речь шла о первых самостоятельных исследованиях. Это было очень интересно!

Мы изучали применение различных шовных материалов в офтальмохирургии. Рассматривались различные нити, и ставился вопрос, как на них реагируют ткани глаза. В том числе речь шла об операциях по поводу глаукомы. Швы накладывают и на склеру, и на конъюнктиву. Как правило, они остаются на всю жизнь. Важно, чтобы реакция тканей глаза на эти швы была минимальной. Сначала мы знакомились с литературой, потом стали оперировать кроликов, анализировали гистологические препараты.

С профессором C. Traverso на курсе по малоинвазивной хирургии глаукомы

С биомеханическим анализатором Ocular Response Analyzer

Научная и лечебная работа

— Расскажите, пожалуйста, о Вашей работе в Институте глазных болезней.

— В качестве клинического ординатора необходимо познакомиться с работой всех подразделений Института. В 2006 году после окончания ординатуры я стал младшим научным сотрудником отдела глаукомы. Потом — научным сотрудником, старшим и затем ведущим научным сотрудником.

— Почему Вы решили работать именно в отделе глаукомы?

— Это заболевание таит в себе много загадок. Предстоит ещё многое предпринять для изучения его патогенеза. Работы хватит и для нашего поколения, и для будущих поколений!

Что меня особенно заинтересовало? Вопрос применения различных приборов и различных диагностических методов. В том числе использование фотографии (аналоговой и цифровой).

— В каких случаях, в каких ситуациях целесообразно использование фотографии?

— Таких ситуаций очень много. Например, с помощью флюресцирующего красителя происходит визуализация путей оттока внутриглазной жидкости. Для получения таких фотографий используется обычная фотощелевая лампа (микроскоп). Раньше применяли аналоговые фотоаппараты с чёрно-белой плёнкой. Сейчас используются цифровые фотоаппараты.

С детства фотография была одним из моих увлечений. Поэтому заниматься изготовлением и анализом фотографий для меня очень интересно!

— Чем Вы стали заниматься в качестве сотрудника отдела глаукомы?

— Сотрудники отдела одновременно занимаются анализом нескольких научных тем. Надо уметь работать в «режиме многозадачности». Одной из первых научных тем в качестве сотрудника отдела стал анализ операций по коррекции пресбиопии при повышенном внутриглазном давлении.

— Повышенное внутриглазное давление является одним из основных симптомов глаукомы.

— Повышенное внутриглазное давление часто, но далеко не всегда является симптомом глаукомы. Но это основной фактор риска. Наша задача состояла в том, чтобы проанализировать, можно ли проводить операции по коррекции пресбиопии и одновременном снижении внутриглазного давления.

— Такие операции проводятся в России?

— В России такие операции не проводились и не проводятся, были отдельные попытки аналогичных вмешательств, в том числе с помощью лазера. Но в ряде зарубежных клиник их делали. Наша задача состояла в том, чтобы проанализировать суть этого метода и дать свои рекомендации по целесообразности его внедрения в нашей стране. Вывод был отрицательным. Сотрудники отдела глаукомы, и я в том числе, убедились в том, что данный зарубежный метод является неэффективным. И соответственно его применение в нашей стране нецелесообразно.

Доклад на научной конференции

— Каким образом предполагалось снижать внутриглазное давление при операциях по коррекции пресбиопии?

— С помощью надрезов на склере. Лично я занимался этой темой около года. По моей информации, и за рубежом в настоящее время почти все клиники от таких операций отказались. Время всё расставило по своим местам.

— Какими научными темами Вы занимаетесь в настоящее время?

— С 2006 года моя главная тема, главная научная задача: исследование биомеханических свойств роговицы и склеры. Считаю эти исследования очень важными и актуальными, т.к. анализ характеристик роговицы и склеры помогает избежать ошибок при диагностике глаукомы. Этот анализ также помогает вовремя скорректировать лечение.

Речь идёт о научной теме с высокой практической отдачей. Она интересна не только для учёных-медиков, не только для офтальмохирургов, но и для всех наших коллег, для врачей амбулаторного звена.

— Это прикладные исследования?

— Думаю, что при изучении глаукомы невозможно разделить фундаментальные и прикладные исследования.

Я очень благодарен академику С.Э. Аветисову, многолетнему директору и нынешнему научному руководителю нашего института, за то, что он привлёк меня к этой работе, можно сказать, «подарил» тему, которой я занимаюсь уже более десяти лет.

Сергей Эдуардович был научным руководителем моей кандидатской диссертации, защита которой состоялась в 2011 году. Он стал научным консультантом докторской диссертации, работа над которой сейчас ведется. Планирую в ближайшее время выйти на апробацию.

В 2006 году по инициативе С.Э. Аветисова в Институте была создана группа учёных из различных подразделений для изучения биомеханических свойств роговицы и склеры. Её руководителем стал сам Сергей Эдуардович. Эта группа действует и по сей день в прежнем составе. Мы хорошо сработались!

В группу входят: сотрудник отдела рефракционных нарушений И.А. Бубнова, сотрудник отдела лазерных методов лечения В.И. Сипливый, а также инженер И.А. Новиков. Иван Александрович — единственный человек в нашей маленькой группе, который не является врачом-офтальмологом, но уровень его фундаментальных знаний позволяет ему участвовать во многих научных проектах института.

Думаю, что мудрость Сергея Эдуардовича состояла и в том, что он объединил в группе именно молодых учёных, людей примерно одного возраста. Это тоже помогло созданию хорошего психологического контакта. С.Э. Аветисов стал нашим наставником, старшим товарищем.

В настоящее время биомеханическими исследованиями в НИИ глазных болезней занимаются многие научные сотрудники и аспиранты, это стало большим направлением научной работы института.

— Не могли бы Вы рассказать об особенностях этих исследований?

— Важной частью этой работы стало использование биомеханического анализатора. Его можно назвать воздушным тонометром. Однако в отличие от аналогов, биомеханический анализатор регистрирует изменения формы роговицы под воздействием воздуха. Процесс измерения практически моментальный и не превышает 1/30 секунды, но за это время происходит определение давления воздушной струи и положения поверхности роговицы 400 раз.

Обычные воздушные тонометры однократно регистрируют уплощение роговицы в центральной зоне для расчета внутриглазного давления. При исследовании с помощью биомеханического анализатора получают информацию о двух одинаковых по форме состояниях роговицы. Сначала, когда она сплющивается под действием воздуха, затем — во время восстановления формы за счет упругости и внутриглазного давления. Вот такой сложный алгоритм позволяет измерить биомеханические свойства оболочек глаза. Этот прибор имеется в нашем Институте и в ряде других ведущих российских офтальмологических клиник.

Анализу результатов, получаемых с помощью этого прибора, была посвящена моя кандидатская диссертация — «Влияние биомеханических свойств фиброзной оболочки глаза на диагностику первичной открытоугольной и нормотензивной глаукомы». На текущий момент без биомеханического анализатора сложно представить работу всего института.

— Чем же Вам так полюбился этот прибор?

— При диагностике глаукомы он помогает избежать ошибок. Также этот прибор помогает проанализировать эффективность лечения. Приведу конкретный пример. Одной нашей пациентке изначально была диагностирована нормотензивная глаукома, то есть коллеги пришли к выводу, что у неё нормальный уровень внутриглазного давления. Но при исследовании с помощью биомеханического анализатора мы обнаружили, что на самом деле у этой дамы — повышенное внутриглазное давление. Поэтому ей был скорректирован не только диагноз, но и лечение — назначены препараты, снижающие внутриглазное давление.

У этой истории есть продолжение… Наша пациентка начала закапывать капли, которые мы ей назначили. Через некоторое время она обратилась в другое медицинское учреждение. Там ей вновь измерили внутриглазное давление и сообщили, что оно опустилось до недопустимо низких величин. Как известно, внутриглазное давление должно находиться в определённых рамках. Следует избегать и высокого, и сверхнизкого давления.

Услышав эту информацию от наших коллег, дама вновь пришла к нам с недоумёнными вопросами: «Что случилось? Я дисциплинированно выполняю ваши рекомендации, делаю всё, как вы сказали, а давление опустилось ниже нормы…»

— Как вы отреагировали на слова пациентки?

— Мы вновь измерили ей внутриглазное давление с помощью биомеханического анализатора, провели ряд других исследований. И был сделан вывод: после начала лечения, которые мы ей назначили, уровень внутриглазного давления пришёл в норму. Повторяю: этот уровень пришёл в норму, а не стал сверхнизким, как об этом сообщили пациентке в другой клинике.

Исходя из вышесказанного, пациентке было рекомендовано продолжать то лечение, которое ей изначально было нами назначено. Её страхи и опасения мы развеяли и убедили её, что наш план лечения был и остаётся эффективным. Именно он привёл её внутриглазное давление в норму, что привело к стабилизации зрительных функций.

— Почему возникло это противоречие с цифрами внутриглазного давления? Коллеги из другой клиники совершили какую-то ошибку?

— Они не совершили никакой ошибки. Просто в другой клинике давление было измерено с помощью бесконтактного тонометра. Это вполне распространённый метод. Но в ряде случаев он даёт ошибки. Биомеханический анализатор даёт возможность получить роговично-компенсированное внутриглазное давление.

Конечно, для обычного пациента, незнакомого с медицинской терминологией, понятие «роговично-компенсированное внутриглазное давление» ничего не говорит. Поэтому мы объясняем по-другому. Речь идёт об измерении внутриглазного давления, учитывающем индивидуальные особенности глаза. При различных методах исследований полученные результаты могут отличаться. И пациенты это понимают.

В этом и состоит преимущество научно-исследовательского института перед обычной клиникой. У нас есть возможность на практике применять современные методы диагностики и лечения, которые уже доказали свою эффективность, уже получили признание в профессиональном сообществе, но ещё не нашли широкого распространения.

— Может быть, имеет смысл способствовать широкому распространению биомеханического анализатора, если этот прибор является таким эффективным?

— Во всём мире стандарты оказания медицинской помощи изменяются очень медленно. Я не исключаю, что через несколько лет биомеханический анализатор или его упрощенный аналог войдёт в стандартный перечень оборудования медицинских клиник.

— А какая ситуация за рубежом?

— В специализированной литературе в последние годы появляется много статей на эту тему. Но всё-таки этот метод ещё не стал эталонным, стандартным при диагностике глаукомы. И я не стал бы давать прогнозы, произойдёт ли это в ближайшие годы… Всё-таки развитие науки и составление стандартов оказания медицинской помощи — это две разные сферы деятельности, хотя они и связаны между собой.

И в нашей стране, и за рубежом пациенту может быть оказана медицинская помощь, соответствующая всем стандартам, но не учитывающая последних научных достижений. А для академического института важно стремиться находиться на гребне научно-технического прогресса, активно внедрять все последние разработки.

О биомеханическом анализаторе я рассказал Вам так подробно не для того, чтобы сделать рекламу этому прибору, а для того чтобы показать «кухню» нашей работы. Наука и лечебная практика связаны у нас теснейшим образом. Мы проводим научные исследования и одновременно стараемся оказывать пациентам максимально возможную помощь.

В руках точечный контактный тонометр Icare Pro

— Расскажите, пожалуйста, о теме Вашей докторской диссертации.

— Она называется — «Диагностические возможности современных методов офтальмотонометрии». Там идёт речь не только о применении биомеханического анализатора, но и об особенностях других методов. В частности, я анализирую метод двунаправленной аппланации, представляю возможности динамического контурного тонометра (Pascal), точечного контактного тонометра.

— Расскажите, пожалуйста, о других научных темах, которыми Вы занимаетесь?

— Научные темы подсказывает сама жизнь. И заниматься ими приходится не в одиночку, а сотрудничая, взаимодействуя с коллегами. Специалисты исходят из того, что в настоящее время в России проживают около 600 000 пациентов, перенёсших операцию радиальной кератотомии. В основном, это мужчины и женщины от 50 до 70 лет. Люди среднего и пожилого возраста.

Именно на этом жизненном отрезке обычно проявляются отдалённые последствия радиальной кератотомии. Учёные-офтальмологи всего мира размышляют над тем, как помочь этим пациентам. Наш Институт тоже не является исключением. Соответствующие исследования проводятся различными подразделениями, в том числе и отделом глаукомы.

Специфика состоит в том, что радиальная кератотомия, перенесённая в прошлом, может вводить в заблуждение врача-офтальмолога, измеряющего у пациента уровень внутриглазного давления.

— Как же избежать ошибок в этом случае?

— Выход есть! Отлично зарекомендовал себя точечный контактный тонометр. Это портативный прибор с небольшим измерительным наконечником (измерительным зондом). Под действием магнитного поля зонд «вылетает» и происходит контакт со слёзной плёнкой (лёгкий удар по поверхности глаза). Далее прибор анализирует скорость отскока.

Rebound по-английски означает «отскок». В научных статьях, анализирующих этот метод, часто встречается это слово. Чем выше внутриглазное давление, тем более упругим становится глаз. Более упругий глаз обеспечивает бóльшую скорость отскока. Прибор измеряет эту скорость и таким образом определяет показатель внутриглазного давления.

Прибор недорогой, портативный. И самое главное: мы предложили оригинальный метод измерения с его помощью, при котором перенесённая радиальная кератотомия не исказит результат. Это самое главное!

— В нашей беседе Вы рассказываете о разных приборах. Но, как Вы сами упомянули, далеко не все клиники имеют их в наличии.

— Это не главная проблема! Вопрос не в наличии или отсутствии оборудования в конкретной клинике. Гораздо важнее, чтобы врачи, в том числе и врачи в регионах, знали о последних достижениях научной мысли. Кроме того, важно уметь чётко, ясно и доступно объяснить пациенту особенности того или иного метода.

Если в конкретной клинике нет точечного контактного тонометра, то пациента, перенесшего радиальную кератотомию, необходимо направить в ближайшую клинику, где подобный прибор имеется. И, конечно, надо кратко объяснить ему целесообразность этих действий.

— Алексей Анатольевич, хотелось бы поговорить с Вами о новаторстве и преемственности в науке. Что означают для Вас эти понятия? Кого Вы могли бы назвать своими учителями в науке?

— «Учитель» в науке — это очень широкое понятие. Оно включает в себя и тех людей, у которых тебя действительно учился (университетских профессоров, коллег по работе), и учёных прошлого, с которыми уже невозможно лично встретиться. В широком смысле, «Учитель» — это любой учёный, идеи которого тебя вдохновляют и восхищают. «Учитель» — это любой учёный, чьи научные труды являются основой, базой для твоих собственных работ. В этом плане новаторство и преемственность в науке теснейшим образом связаны между собой. Любая «революционная» идея одновременно является продолжением, развитием деяний наших предков.

Если говорить о людях, с которыми мне довелось интенсивно взаимодействовать, то в первую очередь хочется назвать академика Сергея Эдуардовича Аветисова. Он может быть примером и как учёный, и как человек. В качестве директора и научного руководителя он способствовал и способствует созданию в институте творческой, доброжелательной, деловой атмосферы.

Сергей Эдуардович — выдающий учёный, который щедро делится своими идеями с коллегами. Он открыт для всего нового, всегда готов выслушать. С ним можно всегда поделиться своими мыслями не только по работе, но и по жизни.

Не только я, но многие российские глаукоматологи могут назвать своим учителем профессора Валерия Петровича Еричева, руководителя отдела глаукомы нашего института. В течение долгого времени В.П. Еричев возглавлял аналогичное подразделение в институте Гельмгольца. В качестве руководителя отдела Валерий Петрович продолжает, развивает традиции своих предшественников, бережно относится к их наследию. И вместе с тем он направляет отдел на решение новых задач.

— Кто из учёных-офтальмологов прошлого особенно привлёк Ваше внимание?

— Можно говорить о многих людях в России и за рубежом. Но хотел бы упомянуть только Алексея Николаевича Маклакова, в 1884 году сконструировавшего тонометр для измерения внутриглазного давления. Именно он высказал мысль, что внутриглазное давление определяется не только давлением жидкости внутри глаза, но и свойствами его стенок. А.А. Маклаков опередил своё время. Его тонометр получил широкое распространение уже после его смерти.

— Вы, разумеется, следите за развитием офтальмологической науки. Что из новинок последнего времени представляется Вам наиболее интересным?

— Я уже упоминал в нашей беседе проблему пациентов, перенёсших радиальную кератотомию. Меня радует, что в последние годы этим пациентам научились достаточно эффективно помогать. Это происходит далеко не во всех клиниках, но прогресс очевидный.

Радиальная кератотомия не только осложняет процесс определения внутриглазного давления. К сожалению, она нередко негативно влияет на зрительные функции. Нужно учитывать этот фактор и при выборе очков, и при контактной коррекции зрения, и при замене хрусталика при катаракте. Мы ищем решения для таких пациентов и многого достигли. Хотелось бы, чтобы эти научные достижения активнее внедрялись в практику.

В технологии антиглаукомных операций тоже в последние годы происходят позитивные перемены. Речь идёт о малоинвазивной офтальмохирургии, о появлении новых дренажей. Мы научились имплантировать дренажи не только снаружи, но и через переднюю камеру глаза. Офтальмологическая наука развивается активно, Россия не отстаёт в этой области, нам есть, чем гордиться. Хотелось бы только более активного внедрения новинок в клиническую практику.

О личном

— Алексей Анатольевич, наша беседа подходит к концу. Хотелось бы больше узнать о Вас как о человеке: о Вашей семье, увлечениях…

— Я женат с 2005 года. Супругу зовут Татьяна. Мы воспитываем сына Никиту (ему 10 лет) и дочь Анну (ей 9 лет). Как и во многих семьях, с детьми больше времени проводит жена. Она работает в сфере туризма, у неё свободный рабочий график.

Но я тоже стремлюсь проводить с женой и детьми как можно больше времени, ездить отдыхать всей семьёй. И сын, и дочь у нас занимаются волейболом. Это спортивное увлечение нас очень радует.

С женой Татьяной

Мне всегда хотелось, чтобы и Аня, и Никита занимались командным видом спорта. Это ведь хорошо не только для здоровья, но и для формирования характера. Пусть учатся взаимодействовать со сверстниками. В жизни пригодится!

Что ещё можно рассказать о нашей семье? Мне думается, что нам с Татьяной повезло, что у сына и дочери небольшая разница в возрасте. У них общие друзья, общие интересы. Живут они дружно. Хотелось бы, чтобы так было и в дальнейшем. Что ещё нужно родителям для счастья? Пусть брат всегда помнит, что у него есть сестра, а у сестры есть брат.

— Как Вы проводите свободное время?

— Ну, сейчас у нас, вообще, счастливое время. Дети у нас уже достаточно взрослые. Мы всей семьёй и в театры ходим, и в музеи. Детям всё интересно! С удовольствием путешествуем все вместе на машине. Первая большая поездка состоялась в 2012 году. Мы тогда на машине доехали из Москвы до Праги и обратно. И потом было ещё несколько таких крупных путешествий. Летом всей семьёй ездим на море, зимой катаемся на лыжах, на коньках.

У меня тяжёлая работа. Глаукоматологи имеют дело с неизлечимым заболеванием. Но поддержка семьи и друзей помогает. Есть ощущение крепкого тыла. А это очень важно!

Я — спортивный болельщик. Люблю и по телевизору наблюдать за соревнованиями, и на стадионе. Футбол, хоккей, большой теннис — всё это интересно! А ещё я люблю биатлон! Недавно полетел в Германию, чтобы присутствовать на этапе Кубка мира и поддержать российских спортсменов.

— А сами не примеряли на себя роль биатлониста?

— Биатлонисты — это для меня пример для подражания. Я никогда не был спортсменом, скорее физкультурником. Играл в баскетбол, волейбол, хоккей. И наши замечательные спортсмены мотивируют миллионы болельщиков самим заняться физкультурой и спортом. В моём возрасте я уже, увы, не смогу стать биатлонистом. Но никто не мешает в выходные дни покататься на лыжах или заняться какой-то другой физической активностью.

И матерям, и отцам надо думать о том, что они являются примером для детей, в том числе и в сфере физического воспитания. Прекрасно, когда можно вместе с папой и мамой поплавать, покататься на лыжах, погонять на велосипеде. Это укрепляет и семейные отношения, и собственное здоровье.

— Алексей Анатольевич, сердечно благодарю Вас за интересную беседу!

— Мне хотелось бы пожелать всем коллегам, всем читателям газеты «Поле зрения» больших успехов! Мы беседуем с Вами накануне открытия в России чемпионата мира по футболу. Как и все россияне, врачи-офтальмологи тоже, уверен, будут болеть за наших. Кому-то посчастливится побывать на стадионах, кто-то ограничится телевизионной трансляцией. Но в любом случае, будем надеяться, что чемпионат пройдёт успешно, а наши футболисты выступят достойно. Нам всем нужны положительные эмоции!

Беседовал ***Илья Бруштейн***

Фотографии Ильи Бруштейн и из архива Ильи Бруштейна

В кругу семьи

Эндоскопическое лечение глауком. Нет безнадежных ситуаций!

Сателлитный симпозиум, организованный компанией «Трейдомед Инвест» совместно с компанией Beaver-Visitec International (Великобритания), в рамках XV Научной конференции РГО «Глаукома: теории, тенденции, технологии»

С докладом на тему «Тяжелые» формы глаукомы» выступил В.В. Городничий (Москва). Определяющими факторами тяжести глаукомы, по мнению автора, являются возраст, стадия, глаукомный анамнез, клинические факторы риска, клинические формы заболевания. Все эти факторы находятся в тесной взаимосвязи.

Возраст пациентов с глаукомой варьирует от 40 до 90 лет; средний возраст — 65 лет. По данным статистики, более 60% случаев заболевания диагностируются на развитой и далеко зашедшей стадиях, при этом скорость прогрессирования заболевания от стадии к стадии возрастает. Патогенез ПОУГ неразрывно связан с функционированием дренажной системы, в которой происходят дистрофические и дегенеративные изменения. Важными аспектами являются продолжительность заболевания и длительная медикаментозная терапия.

Скорость прогрессирования глаукомного процесса условно принято разделять на низкую, среднюю, высокую. Ухудшение периметрического индекса MD более 2 дБ в год ассоциируется с быстрым прогрессированием заболевания. Для определения скорости прогрессирования необходимо провести не менее 6 периметрических исследований в течение 2 лет. Результаты проведенных исследований, представленных автором, показывают зависимость скорости прогрессирования от уровня ВГД: чем ниже ВГД, тем медленнее прогрессирует заболевание.

Течение заболевания зависит от клинической формы глаукомы. ПОУГ подразделяется на простую ПОУГ, ГНД, ПЭГ, пигментную глаукому. Исследования показывают, что ГНД имеет самую низкую скорость прогрессирования. Самую высокую скорость продемонстрировала ПЭГ.

Таким образом, по мнению автора, при оценке тяжести состояния каждого пациента важен индивидуальный подход с учетом совокупности целого ряда факторов. Тяжесть глаукомы имеет важнейшее значение при выборе тактики лечения. Чем больше факторов, определяющих тяжесть заболевания, тем более «агрессивным» и адекватным должно быть лечение.

Р. Камарра (США) рассказал о современном подходе и показаниях к проведению микроэндоскопии в лечении глаукомы. Микроэндоскоп применяется во многих сферах офтальмологии, включая хирургию глаукомы, осложненной катаракты, роговицы, травмы глаза, витреоретинальную хирургию, окулопластику. Микроэндоскопические системы широко используются в образовательных и исследовательских программах США, Германии, Англии, Франции. Кроме того, прогрессивные методы лечения, например, имплантация стволовых клеток под сетчатку, ретинального импланта, предполагают применение микроэндоскопической системы.

Система E2 Endo Optiks состоит из диодного лазера (с длиной волны 810 нм), источника света, приспособлений для фото- и видеосъемки. Система совместима с большинством лазеров с длиной волны в 532 нм. Система E4, не имеющая встроенного лазера, совместима с лазерами различных производителей, имеющими

Президиум симпозиума

длину волны 810 и 532 нм. Конструкция эндоскопа включает в себя источник света, лазерные волокна, а также волокна для видеозаписи; диаметр — от 18 до 23 G; разрешение изображения — 10000-17000 пикселей; поле обзора — 120-140 градусов.

В случае глаукомы эндоскопические системы применяются при проведении эндоскопической циклофотокоагуляции (ECP), эндоскопической циклопластики, эндоскопической гониотомии, эндоскопической гониоскопии, эндоскопического восстановления циклодиализной щели, для оценки положения клапана Ахмеда и т.д.

Эндоскопическая циклофотокоагуляция (ECP) является циклоабляционной методикой. Применяется лазерная энергия низкой мощности (0,2-0,3 В). Лазерная энергия селективно воздействует только на пигментированный эпителий цилиарных отростков, при этом непигментированный эпителий, продуцирующий водянистую влагу, остается интактным. Методика не оказывает воздействия на сосудистую сеть цилиарного тела и другие ткани, не являющиеся «целевыми». Результаты наблюдений демонстрируют полную регенерацию пигментного эпителия через 6-8 месяцев после проведения эндоскопической циклофотокоагуляции.

Показаниями к применению эндоскопической циклофотокоагуляции являются ПОУГ, закрытоугольная глаукома, врожденная глаукома, вторичная офтальмогипертензия. Процедура показана пациентам с высоким риском развития осложнений традиционной фильтрующей хирургии, в частности, пациентам с некомпенсированной глаукомой и конъюнктивальным рубцеванием; после пересадки роговицы; с хроническими заболеваниями глазной поверхности; пациентам после эписклерального пломбирования.

В США и странах Западной Европы широкое применение приобретает комбинированная хирургия глаукомы и катаракты — эндоскопическая циклофотокоагуляция в сочетании с факоэмульсификацией. Данная операция не занимает продолжительного времени, не сопряжена с риском гипотонии и субатрофии глазного яблока, астигматизма; операция достаточно предсказуема, не предполагает образования фильтрационной подушки. Сроки восстановления пациента и послеоперационного наблюдения не превышают стандартные для пациентов с такой патологией.

Эндоскопическая циклофотокоагуляция проводится на завершающем этапе экстракции катаракты. Как отметил Р. Камарра, номограмм по проведению эндоскопической циклофотокоагуляции не существует, однако чем бóльшая площадь цилиарных отростков обработана, тем ниже уровень ВГД и более продолжителен гипотензивный эффект. Стандартом лечения на сегодняшний день является обработка от 270 до 360° окружности цилиарного тела. При тяжелых рефрактерных формах глаукомы рекомендуется проводить лечение по методике ECP+, включающей абляцию зоны pars plana. ECP+ приводит к более выраженному снижению ВГД, однако сопровождается повышенным риском осложнений.

В США и странах Западной Европы растет популярность комбинированных вмешательств — ECP в сочетании с другими методиками микроинвазивной хирургии глаукомы (MIGS), в частности, имплантацией дренажа iStent, XEN. Вмешательства проводятся под эндоскопическим контролем и позволяют одновременно улучшить отток ВГЖ и снизить ее продукцию, что равносильно использованию сочетания бетаблокатора и простагландина в медикаментозном лечении глаукомы. Применение комбинированных методик приводит к более значительному снижению ВГД.

Как показали результаты многочисленных исследований, ECP является высокоэффективной методикой и в лечении рефрактерной неоваскулярной глаукомы. Применение задней закрытой витрэктомии, панретинальной фотокоагуляции в сочетании с эндоскопической циклофотокоагуляцией продемонстрировало более значимое снижение ВГД. В исследуемой группе давление снизилось с 40,7 до 12,3 мм рт.ст., при этом не потребовалось дополнительной медикаментозной терапии. В группе контроля применялась стандартная методика лечения — задняя закрытая витрэктомия, панретинальная фотокоагуляция, интравитреальное введение ингибитора ангиогенеза, имплантация клапана Ахмеда. В этой группе ВГД снизилось с 34,7 до 23,2 мм рт.ст., дополнительная медикаментозная поддержка потребовалась в 83% случаев.

Доклад «Эндоскопическая циклодеструкция в лечении глауком» был представлен А.Н. Куликовым (Санкт-Петербург). Циклодеструктивные вмешательства применяются с целью снижения продукции камерной влаги в случаях, когда исчерпываются возможности фильтрующей, дренирующей хирургии. В начале 1990-х годов исследования, проведенные В.В. Волковыми А.Б. Качановым, показали высокую эффективность транссклеральной диодлазерной циклодеструкции (до 98%), которая, однако, сопряжена с определенным риском осложнений, включающих воспалительные реакции, гифему, гемофтальм, гипотонию, субатрофию глазного яблока, а также снижение остроты зрения (до 40% случаев). Цель проведения транссклеральной диодлазерной циклодеструкции заключалась в купировании болевого синдрома и снижении ВГД у пациентов с исходно низкими зрительными функциями. Осложнения связывались с невозможностью индивидуального дозирования лазерного излучения, что приводит к необратимым механическим повреждениям тканей. Использование лазера в режиме термотерапии — понижение мощности терапии с увеличением времени воздействия — приводит к желаемому эффекту (повреждению клеток, продуцирующих внутриглазную жидкость), при этом не наблюдается механический эффект, что снижает выраженность и частоту геморрагических осложнений и послеоперационного иридоциклита. Это позволило авторам использовать методику в варианте циклотермотерапии в лечении пациентов с высокими зрительными функциями в далеко зашедшей стадии заболевания. Послеоперационная воспалительная реакция купировалась субконъюнктивальными инъекциями глюкокортикоидов.

В настоящее время, отметил А.Н. Куликов, все более широкое распространение приобретает концепция минимально инвазивной хирургии, направленная на обеспечение более безопасного и менее инвазивного способа снижения ВГД, позволяющая также отказаться от консервативной гипотензивной терапии глаукомы. Часто микроинвазивная хирургия глаукомы комбинируется с хирургией катаракты. На сегодняшний день доступные микроинвазивные процедуры дают более скромные результаты, чем традиционные, однако с учетом высокого уровня безопасности становятся более востребованными, особенно в случаях 1 и 2 стадий заболевания. Наряду с методами, усиливающими трабекулярный и увеосклеральный пути оттока, существует метод, основанный на уменьшении продукции водянистой влаги — эндоциклофотокоагуляция, которая может также сочетаться с хирургией катаракты.

Целью работы явилась оценка безопасности и эффективности комбинированного лечения катаракты и глаукомы с применением метода эндоскопической циклофотокоагуляции (ECP). Критериями успеха, по мнению авторов, должно стать снижение ВГД на 20% и более, начиная с первого месяца; уровень ВГД — не выше 21 мм рт.ст.; отсутствие показаний для дополнительно вмешательства в течение срока наблюдения.

Исследования показали, что эффективность ECP составила 81%; снижение ВГД достигло в среднем 30% от исходного уровня; безопасность значительно превышала традиционные методики. Высочайшая прецизионность методики позволила в режиме реального времени контролировать интенсивность и объем повреждения ткани. В результате количество используемых гипотензивных препаратов снизилось от 3,6 до 1,6.

А.А. Маркова (Чебоксары) представила доклад на тему «Ранние результаты применения эндоскопической лазерной циклофотокоагуляции в лечении закрытоугольной глаукомы с плоской радужкой». Конфигурация плоской радужки встречается в 30% ПЗУГ; по данным литературы, плоская радужка отмечается и в некоторых случаях ПОУГ. Средний возраст больных — 40-60 лет. По мнению большинства исследователей, в основе заболевания лежит особенность строения и положения цилиарного тела и его отростков. У больных наблюдаются увеличенные ротированные цилиарные отростки на фоне короткого корня радужки, что приводит к смещению корня радужки относительно цилиарного тела; образуется прекорневая складка, вызывающая сужение или полное закрытие угла передней камеры, что приводит к снижению оттока внутриглазной жидкости и повышению ВГД.

Применение медикаментозной гипотензивной терапии малоэффективно. Частично проблема решается путем проведения периферической лазерной иридэктомии, которая позволяет устранить зрачковый блок, часто сопутствующий этой форме глаукомы. Возможно проведение хирургической иридопластики. Факоэмульсификация катаракты или удаление прозрачного хрусталика не исключает возможности повторного закрытия угла передней камеры за счет сохраняющейся ротации цилиарных отростков.

В последние годы, подчеркнула А.А. Маркова, в зарубежной литературе появились публикации о применении эндоскопической лазерной циклопластики, суть которой заключается в лазерном воздействии низкой мощности в области средней и задней третей цилиарных отростков, что приводит к сокращению, механическому смещению отростков и корня радужки назад и, соответственно, к открытию угла передней камеры и трабекулярной сети. Не исключается также и дополнительный гипотензивный эффект за счет частичного снижения продукции внутриглазной жидкости.

Цель исследования заключалась в изучении эффективности и безопасности эндоскопической лазерной циклопластики в лечении больных ЗУГ с плоской радужкой. На первом этапе пациентам выполнялась факоэмульсификация по стандартной методике, на втором — эндоскопическая лазерная циклофотокоагуляция мощностью воздействия в среднем 331 мВт, при непрерывном режиме воздействия протяженностью 6-7 часовых меридианов. Вмешательство проводилось с помощью эндоскопической системы E2 Endo Optiks. После операции в течение 4 недель применялась нестероидная противовоспалительная терапия, в течение 3 недель — гипотензивная терапия.

Во всех случаях было отмечено повышение остроты зрения, снижение уровня ВГД и открытие угла передней камеры; гипотензивный эффект достигался за счет открытия трабекулярной зоны и частичного снижения продукции водянистой влаги; не было выявлено ни одного случая интра- и послеоперационных осложнений. На данном этапе компенсация ВГД отмечалась без применения гипотензивной терапии. Однако необходимо большее количество пациентов и длительный срок наблюдения для оценки эффективности и безопасности данной методики.

Материал подготовил ***Сергей Тумар***
Фото предоставлено компанией «Трейдомед Инвест»

Национальный круглый стол

«Офтальмохирургия: актуальные вопросы и перспективы развития»

23 мая 2018 года при содействии компании «Алкон» состоялся Национальный круглый стол на тему «Офтальмохирургия: актуальные вопросы и перспективы развития».

Модератор: В.В. Омельяновский, генеральный директор ФГБУ «Центр экспертизы и контроля качества медицинской помощи» Минздрава РФ.

> стр. 1

В.В. Омельяновский

Я хочу приветствовать вас на одном из первых подобного рода экспертном совете, на котором присутствуют представители медицинского сообщества, Министерства здравоохранения, к ним я могу отнести и себя, так как наш институт является учреждением, подведомственным Минздраву — мы осуществляем методическое сопровождение решений, которые сегодня принимаются министерством. Здесь также присутствуют представители индустрии, профессиональных организаций.

По моему глубокому убеждению, в нашей стране не хватает такого рода мероприятий, когда существует платформа, существует место, где люди могут говорить о существующих проблемах, об инициативах и предложениях, которые с их точки зрения стоит рассматривать, внедрять. Вы знаете о современных трендах, о новых указах Президента России, которые ставят определенные задачи перед отечественными медиками, разработчиками, перед индустрией в целом, связанные с серьезным скачком в оказании медицинской помощи. Задача амбициозная, сложная, и все это понимают. Вчера я читал поручение министра здравоохранения во исполнение указов Президента, в котором ставится задача, в первую очередь, заместителям министра, руководителям департаментов включиться в работу по выполнению указов Президента. Большое внимание в документе уделено инновациям, мотивации исследовательских центров на проведение научно-исследовательских работ. Думаю, в ближайшее время мы увидим результаты. Президент России В.В. Путин в своем послании сказал, что важнейшей задачей, которая касается каждого, — доступность современной, качественной медицинской помощи. Мы двигались, движемся и будем двигаться по этим направлениям. Прежде чем начать сегодняшнюю дискуссию — думаю, мы будем сегодня говорить о проблемах, существующих в офтальмологической службе, о достижениях и предложениях по ее дальнейшему развитию — я бы хотел рассказать о том, как сегодня Министерство здравоохранения видит развитие системы организации и финансирования медицинской помощи, что является достаточно интересным. Вы, очевидно, знаете, что Министерство здравоохранения РФ уже более двух лет борется за внесение поправки в Федеральный закон № 323 «Об охране здоровья…» Изменения касаются гармонизации тех документов, которые сегодня определяют организацию, качество и финансирование медицинской помощи. Скажите, пожалуйста, кто-то из присутствующих в курсе поправок, которые сейчас находятся в Государственной Думе? Дело в том, что «Центр экспертизы и контроля качества медицинской помощи», который я представляю, подписывает договор с Национальной палатой

В.В. Омельяновский (Москва)

о том, чтобы у нас был единый подход и чтобы работа, которой мы занимаемся, была гармонизирована. В настоящее время поправки, которые долго обсуждались на уровне Правительства, Администрации Президента РФ, все-таки поступили в Думу, с ними можно познакомиться на сайте Госдумы, однако я бы хотел обратить ваше внимание на несколько аспектов, чтобы мы с вами говорили на одном языке при дальнейшем обсуждении вопросов, стоящих в повестке дня.

В основу организации работы по упорядочению управления качества и финансирования медицинской помощи должны быть положены клинические рекомендации. Клинические рекомендации — это документ, который формируется профессиональными ассоциациями. В офтальмологии существуют две профессиональные ассоциации, которые имеют право создавать клинические рекомендации. В сегодняшней концепции (которая будет доминирующей) клинические рекомендации не будут являться нормативными документами. Это — не деструктурированный документ, который определяет идеологию лечения больных тем или иным заболеванием. На основе клинических рекомендаций формируется критерий качества медицинской помощи, точнее, в клинических рекомендациях должен быть раздел по критериям качества медицинской помощи, из него выбираются те критерии, которые Минздрав считает реалистичными, «подъемными» для системы здравоохранения в РФ, и утверждает их приказом.

На основе клинических рекомендаций формируются стандарты медицинской помощи, которые являются экономическим инструментом и по которым будет определяться качество медицинской помощи. Эти документы «просчитывают» медицинскую помощь и в значительной степени определяют объем средств, необходимых для оказания медицинской помощи. Эти документы связаны с программой государственных гарантий, которая фактически определяет объемы средств, выделяемых на медицинскую помощь. И тут же стандарты «линкуются» с клинико-статистическими группами (КСГ), по которым идет оплата. Надо отметить, что так сложилось исторически в Российской Федерации, что у нас система формирования КСГ несколько отличается от системы формирования КСГ в других странах. Изначально мы пошли по тому же пути; когда мы просчитали систему здравоохранения «сверху» и определили коэффициент. Сегодня у нас появились стандарты, и сегодня наличие этих стандартов позволяет нам корректировать КСГ. Надо сказать, что этот опыт мы применили в онкологии, так как онкология — одно из сложнейших направлений, с большим количеством технологий лечения — лучевая терапия, хирургия и т.д. И Минздрав, и наш коллектив удовлетворены проделанной работой, которая нашла свое отражение в новых методических рекомендациях по оплате труда в рамках КСГ. Эта работа будет продолжаться, и неизбежно, в рамках пересмотра клинических рекомендаций, мы с вами выйдем на создание так называемых «стандартизированных модулей», которые помогут нам оптимизировать КСГ.

Следующий момент — порядки оказания медицинской помощи. Это — узаконенный документ, включающий 3 основных фрагмента. Здесь ничего нового не будет. Еще один момент: если вы посмотрите текущую версию 323-го закона, увидите: «Клинические рекомендации (протоколы лечения)». Я не знаю, как у вас, но у многих был диссонанс, так как протоколы лечения и клинические рекомендации — несколько разные вещи. Протоколы лечения — это нормативный документ, утверждаемый главным врачом для стандартизации помощи в конкретном лечебном учреждении. Это — необходимая составляющая системы менеджмента качества, аналог формулярного перечня лекарственных препаратов, который существует в больницах, то есть это — стандартизация процесса оказания помощи больным с различными заболеваниями. Критерии качества должны быть тем инструментом, с помощью которого будет проверяться качество оказываемой помощи.

Что на сегодня существует в текущем законодательстве? У нас есть национальные, региональные ассоциации и ассоциации на уровне медицинской организации. По закону все они имеют право формировать клинические рекомендации. В правовом поле эти клинические рекомендации равнозначны. Поэтому врач может лечить больных по разным клиническим рекомендациям. Если клинические рекомендации создаются разными ассоциациями, разными специалистами, с разными подходами, в голове у практикующего врача возникает неразбериха. Поэтому тысяча двести клинических рекомендаций, которые «висели» в электронной библиотеке Первого медицинского университета, практически не посещались. Рубрикатор, созданный в Минздраве, имеет очень высокую посещаемость. В нем вы можете найти те клинические рекомендации, которые сегодня прошли согласование (пока неформальное) с Министерством здравоохранения.

Таким образом, завтра, если «пройдет» закон, схема будет выглядеть следующим образом: возникает ассоциация, которая создает рекомендации; рекомендации проходят экспертизу научного совета; из этих клинических рекомендаций выбирается та, которая соответствует требованиям, разрабатываемым Минздравом. Как только рекомендация проходит научный совет, она попадает на сайт рубрикатора, и именно эта клиническая рекомендация ложится в основу разработки всех нормативных документов, о которых мы говорим.

Проблема, которая существует, возможно, в меньшей степени в офтальмологии, это — междисциплинарные взаимодействия, когда разные ассоциации пишут клинические рекомендации по одному заболеванию. Рекомендации по инфаркту могут писать кардиологи, терапевты, «скорая помощь», и такое дублирование сегодня существует. Закон должен решить проблемы, связанные с дублированием.

Как сегодня должна выглядеть «матричная система формирования клинических рекомендаций»? Мы разделяем для себя «вертикальных» специалистов (терапевтов) и «горизонтальных» специалистов, участие которых необходимо для лечения любого больного (ультразвук, «лаборатория», гастроскопия, клиническая фармакология, лучевая терапия и пр.) На сегодняшний день получается, что инициация создания клинических рекомендаций идет от «вертикальных» специалистов, но необходима вовлеченность всех «горизонтальных» специалистов, чтобы они оценивали то, что пишут «вертикальные» специалисты.

Еще один момент, который активно дискутируется в Национальной палате и в Минздраве, — это так называемые «клинические рекомендации» и методические рекомендации. Нормативного деления сегодня не существует, поэтому мы предлагаем ту конструкцию, которая на сегодняшний день согласована с Минздравом, а именно: «вертикальные» специалисты инициируют создание клинических

М.В. Инкарова (Москва), профессор М.Е. Коновалов (Москва)

Профессор Е.И. Беликова (Москва), профессор Э.В. Бойко (Санкт-Петербург)

Н.П. Соболев (Москва)

Д.м.н. А.В. Терещенко (Калуга)

Е.М. Толмачева (Курск)

рекомендаций, «горизонтальные» специалисты создают методические рекомендации по внедрению той или иной технологии: трансплантация, лечение катаракты и т.д. Таким образом, любые частные вопросы, касающиеся методики, технологии, должны быть описаны в методических рекомендациях. При сформированной системе разработки клинических рекомендаций там должна быть гиперссылка, которая приводит на методические рекомендации, которые также формируются профессиональными ассоциациями. Это абсолютно четко разводит «guidelines», имеющиеся в законодательстве, и методические рекомендации, существующие «де-факто», но не определенные в нормативном поле.

Клинические рекомендации. Сегодня в рубрикаторе есть 3 клинические рекомендации по взрослым и 18 клинических рекомендаций по взрослым детям. Познакомиться с ними можно на рубрикаторе. Что касается критериев качества по группам заболеваний, по офтальмологии их 8: взрослые — 6, взрослые дети — 1 группа и дети — 1 группа. Стандарты по профилю «офтальмология»: 9 — амбулаторные, 9 — стационарные, а также проекты: амбулаторных — нет, стационарных — 33. Проекты на сегодня не утверждены Минздравом и Минюстом. Хочу обратить внимание, что сегодня мы не можем изменить КСГ (клинико-статистические группы), не изменив стандарт. Чтобы изменить стандарт, необходимо изменить клинические рекомендации. Поэтому чтобы избежать разорванности решений, процесс должен быть системным. Если вы хотите что-то изменить, а это не прописано в клинических рекомендациях, то изменить это невозможно: Минздрав на это сегодня не пойдет. Отсюда следует, что любая работа должна носить системный характер: если есть пожелания, вы меняете критерии качества, что автоматически отражается в изменении стандартов (как экономической модели) и выходим на КСГ. Это — все, что я хотел сказать во вступительном слове и передаю микрофон Николаю Петровичу Соболеву.

Н.П. Соболев

Уважаемые коллеги! Мы познакомились со структурой, она довольно понятна, хотя во второй части достаточно сложна для практического исполнения. На сегодняшний день практика показывает, что на формирование клинических рекомендаций и затем стандартов уходит много времени. Хочу напомнить, что по катаракте (всего 3 стандарта) стандарты актуальны с 2009 года и нашим потребностям совершенно не соответствуют. Маленький штрих: в них прописано, что 90% применяемых ИОЛ должны быть жесткими. Никто из присутствующих здесь не следует этой практике. Что касается общего подхода к стандартам, в первую очередь, мы бы хотели иметь возможность быстро их менять, во вторую очередь, мы бы хотели, чтобы стандарты распространялись на все лечебные учреждения, находящиеся «в поле» офтальмологической деятельности. Однако в этом отношении немедленно возникают сдерживающие факторы: несмотря на одноканальный источник финансирования, не все регионы работают по КСГ, и в различных регионах существуют разные тарифы. Есть регионы, где тариф не позволяет поддерживать стандарт, и регионы, в которых тариф перекрывает стандарт раза в четыре. Такая ситуация абсолютно неприемлема, так как на первый план мы должны вынести интересы наших граждан, а наши граждане достойны того, чтобы получать высококачественную гарантированную помощь. Высококачественная гарантированная помощь с участием государства может оказываться в ограниченном объеме. Здесь сразу возникает вопрос: если мы будем иметь делегированное право от государства оказывать помощь на определенную сумму и эта помощь будет оптимизирована по всей стране, мы будем гарантировать качество оказания этой помощи, то каким образом оказывать помощь за пределами этого стандарта? На сегодняшний день стандарты распространяются только на госзадание, когда государство поручает нам выполнить определенный объем медицинской помощи, и эту помощь мы обязаны оказывать по стандарту. Когда же речь идет об оказании помощи на коммерческой основе, то мы можем в минимальном объеме соблюдать стандарты и сверх стандарта оказывать любой объем помощи. Было бы логично зафиксировать определенную сумму (как родовой сертификат) для лечения заболевания и делегировать право любому пациенту получить такой объем помощи. В случае заинтересованности пациента получить больший объем помощи, у него должно быть право самостоятельно выбирать эти объемы и оплачивать самостоятельно эту помощь. Однако качество помощи, гарантированное стандартом, должно быть очень высоким, так как требования наших пациентов существенно возросли.

Если говорить о медицине в целом, офтальмология — это та часть медицинской отрасли, за которую точно не стыдно, и мы обязаны поддерживать модус лидеров медицины для того, чтобы доступность высококачественной медицинской помощи была обеспечена всем гражданам.

С другой стороны, положение лидеров приведет нас к открытой, легальной конкуренции между государственными и частными клиниками. Пусть в соответствии с Законом об охране здоровья граждан пациент мог выбрать то лечебное учреждение, которому он доверяет, где качество лечения выше. Тогда клиники, которые не соответствуют требованиям пациентов, будут вынуждены менять подходы, чтобы отвечать современным трендам.

Мне кажется, что в основе наших подходов лежат хорошие документы. Закон об охране здоровья в целом воспринимается позитивно. Когда я его читал, то понимал, что закон отвечает моим интересам. Однако на практике приходится сталкиваться с ситуацией, когда регионы не хотят давать направления пациентам на лечение в частные клиники, в государственные клиники 2-го или 3-го уровня оказания помощи. Такое положение дел имеет место по всей стране, и мы должны выступить с инициативой, которая положила бы конец такой практике. Заинтересованность региона оставить средства у себя полностью идет вразрез с интересами пациента. На переднем плане должны быть интересы нашего больного. А наши пациенты достойны того, чтобы получать самую передовую помощь. Собравшиеся здесь коллеги представляют лечебные учреждения с очень высоким уровнем качества оказания помощи, однако далеко не все учреждения в стране отвечают этим требованиям.

Подводя итог, хотел бы обратиться с предложением выработать конкретные решения по итогам сегодняшней встречи. Нам необходимо инициировать процесс совершенствования стандартов; начать можно с катаракты как самого распространенного заболевания, являющегося системообразующей патологией. Приведу несколько цифр, которые звучали на последнем съезде и недавних конференциях: по эпидемиологической оценке в России на сегодняшний день примерно 5 миллионов пациентов с катарактой; с диагнозом «катаракта» зарегистрировано 1 млн 750 тыс. человек: в соответствии с данными, приведенными главным офтальмологом России, в год мы проводим всего 500 тыс. операций, поэтому работы нам хватит на долгие годы вперед, необходимо только четко структурировать эту работу.

В.В. Омельяновский

То, что сказал Николай Петрович, абсолютно правильно, возразить здесь нечего. Однако у нас есть высокотехнологичные федеральные центры, а также есть «субъектовые» учреждения. В «субъектовых» учреждениях существует офтальмологическая помощь — появляются новые центры, разворачиваются койки и т.д. Вопрос: если я сегодня руководитель регионального органа здравоохранения, «федералы» — это не «мое» учреждение. Сегодня они могут работать, а могут и не работать. А я точно так же, как частное учреждение, любые другие учреждения, имею форму собственности. Проблема заключается в том, что сегодня министр субъекта, это — не в его правлении, поэтому он хочет себя обезопасить. Это особенно актуально в городах, где существуют разные формы собственности. Приведу пример: в Московской области работают 8 разных систем, подведомственных министру Московской области. Когда в субъекте разворачиваются центры, возникает вопрос: а надо ли нам такое избыточное количество коек? Что сегодня делает «частник», иногда «федерация»? Он разворачивает центр, а затем начинает бороться за свои объемы. Сегодня объемы должен распределять министр здравоохранения и фонд. Теперь я вас спрашиваю: по какому критерию? Вы говорите: по качеству оказания медицинской помощи. Таким образом, качество медицинской помощи должно как-то контролироваться. Если у нас сегодня не выполняются стандарты, от которых, наверное, мы будем уходить и будем осуществлять контроль по критериям качества. Критерии качества очерчивают низший уровень оказания помощи, ниже которого о помощи говорить уже не приходится, и он, к сожалению, не всегда выполняется.

М.В. Инкарова, *генеральный директор ООО «Офтальмологический центр Коновалова» (Москва)*

Николай Петрович Соболев правильно заметил: зачем брать на себя обязанность по распределению этих объемов. Пусть выбирает пациент. Дайте ему сертификат, и пусть он с этим сертификатом идет в ту клинику, которую для себя выбрал. Во всем мире система работает именно так.

В.В. Омельяновский

В идеале так и должно быть. Но у нас очень сложная система. Еще года три тому назад я не работал на «этой стороне» и думал: ну, почему они не могут сделать как надо? Дело в том, что система здравоохранения настолько политизирована (это не значит, что предприятие принимает решение), существует столько так называемых «стэй холдеров», которые лезут в систему и не дают решать. Те поправки в закон, которые вышли, это — не те поправки, которые хотел Минздрав. Сегодня одна из самых сильных служб — это антимонопольная служба, ФАС, которая постоянно говорит правительству, Минздраву, как надо делать. «Согласователи» исковеркали этот закон так, что Минздрав под ним не может подписаться. Основные баталии пойдут на уровне Государственной Думы. Очень сложно принимать, казалось бы, очевидные решения, и это невозможно сделать быстро, для этого мы должны «созреть», и подобные мероприятия, форумы и т.д. должны служить конкретным шагом.

Эта идеология закладывалась еще при Голиковой.

М.В. Инкарова

Эта технология, извините меня, закладывалась еще при Федорове. Мы в детский сад ходили, когда эта технология уже работала.

Е.М. Толмачева, *главный офтальмолог Курской области, главный врач Курской офтальмологической больницы*

Я согласна и с Николаем Петровичем, и с Вами. Вы как представитель частного сектора можете многое. Не контролировать совсем этот процесс нельзя. Офтальмология — это не только катаракта, рефракция, это — и экстренная хирургия, и те пациенты, которые не могут позволить себе приехать из далекого региона, которые должны находиться в условиях круглосуточного стационара. К сожалению, этот вопрос невозможно так решить. В каждом регионе должны работать и государственные клиники, которые оказывают неотложную помощь…

В.В. Омельяновский

Смотрите, у нас есть высококачественные, высокотехнологичные учреждения. Тогда может быть оставить за этими учреждениями оказание высокотехнологичной помощи? А более «простые», «массовые» учреждения спустить на этот уровень? Идеология была именно такая. Другое дело, что тогда учреждение не может выжить, и возникают экономические вопросы, которые мы с вами никогда не решим. Но права любая сторона. Вы правы в том, что пациент вправе идти туда, где ему лучше. Но если говорим о частных учреждениях и о некоторых федеральных учреждениях, то они могут сказать: в этом году я готов работать по тем тарифам, которые дает субъект. А завтра по каким-то соображениям (получил больше квот, получил клиническую апробацию) заявляет об уходе из программы. Тогда что делать? Это — глобальная проблема, которая не может быть решена просто так. Сегодня мы во главу угла ставим пациента, что правильно, он пойдет туда, куда надо, а завтра он останется без доступной помощи.

М.В. Инкарова

А на Западе, где система давно так работает, мы видим массовый исход частных клиник или государственных учреждений из существующих программ?

В.В. Омельяновский

Конечно, нет. Там система создавалась многие годы, и мы идем к этой системе. Сегодня один политик верховного уровня предложил отказаться от страховой медицины, а президент не принял предложение, аргументировав свое решение тем, что сегодня мы не сможем выжить без страховой медицины. Страховые принципы останутся в том или ином виде. А присутствие страховых принципов позволит оздоровлять систему, но только не при существующей системе страховщиков, а при той, к которой мы, возможно, придем. Правы все, и их логика понятна, но должен быть арбитр, а арбитр сегодня в субъекте федерации — это министр, и он отвечает за оказание помощи. Мы не можем принимать решения, которые могут быть чреваты, хотя там есть конфликт интересов.

Ю.В. Тахтаев, *доктор медицинских наук, профессор кафедры офтальмологии ПСПбГМУ им. И.П. Павлова, Санкт-Петербург*

Поскольку сегодняшнюю нашу дискуссию мы ведем на примере хирургии катаракты, хотя мне жаль, что именно катаракта легла в основу разговора, но будем надеяться, что первый блин не будет комом. Ответьте, пожалуйста, на такой вопрос: с вашей точки зрения, хирургия катаракты — это высокие технологии? Хирургия катаракты сегодня настолько массовая, что

она выпадает из программы высокотехнологичной медицинской помощи, хотя ФЭК, безусловно, это — высокие технологии. Как вы видите сочетание технологий, которые на практике сегодня работают и которые не называются «высокими технологиями» и — наоборот? Инъекции анти-VEGF терапии попадают в «высокие технологии», хотя не имеют никакого отношения к этому понятию.

В.В. Омельяновский

Если мы говорим про катаракту, и вся технологичность операции связана с качеством того «девайса», который мы вставляем в глаз, можно ли это назвать «высокими технологиями»? Это — дорогостоящие технологии, но если они не влияют на уровень работы врача, они могут работать везде, где могут позволить себе их приобрести? Или я не прав?

Э.В. Бойко, *директор Санкт-Петербургского филиала ФГАУ НМИЦ «МНТК «Микрохирургия глаза» им. акад. С.Н. Федорова», доктор медицинских наук, профессор*

Это не совсем «девайсы», так как сама техника операции требует колоссальной подготовки хирурга, самой совершенной аппаратуры, чтобы имплантировать этот самый «девайс», таким образом, это — целый комплекс. «Внешне» операция смотрится очень просто, поэтому она исключена из категории «высокие технологии».

В.В. Омельяновский

Но в любом случае 5 миллионов операций невозможно провести силами высокотехнологичных центров. Мы обречены опустить катарактальные операции на уровень городских и областных больниц.

Ю.В. Тахтаев

Вы произнесли два ключевых слова «оптимизация» и «гармонизация». Я хочу понять, какой смысл вложен в эти понятия. Русский язык такой богатый… Видите ли Вы отличия между этими понятиями? Второй вопрос: клинические рекомендации являются обязательными для выполнения или остаются рекомендациями?

В.В. Омельяновский

Под «оптимизацией» понимается движение к лучшему, «гармонизация» — один из инструментов достижения оптимизации, при этом все вырабатываемые документы должны «линковаться» друг с другом, то есть быть связаны друг с другом и «вытекать» один из другого. Сегодня у нас порядки — одни, стандарты — другие, поэтому чтобы достичь оптимизации, необходима гармонизация.

Относительно клинических рекомендаций. Приведу один пример. Когда орган, на который я уже ссылался, предлагал создать комиссию при Ольге Юрьевне Голодец по утверждению клинических рекомендаций, то имелась в виду возможность наказывать врачей за невыполнение рекомендаций. Минздрав, конечно, против этой ситуации. Концепция Минздрава заключается в следующем: рекомендации обязательны для ознакомления, но не обязательны для применения. Рекомендации — это идеология лечения, но проверять надо по тем реперным точкам, которые называются «критериями качества», обеспечивающими минимум. Однако ситуация складывается таким образом, что в регионах, где нет такого оснащения, как в институте Федорова, нельзя обеспечить такой же уровень оказания медицинской помощи, как в МНТК, и Ассоциация завышает критерии качества, а Минздрав должен их опустить, но не ниже уровня, при котором лечение превращается в шаманство.

Н.П. Соболев

Позволю себе небольшое замечание. Почему мы заявили о необходимости редактировать стандарты? Краеугольным камнем является эффективное использование средств. Эффективным использование средств не будет ровно до тех пор, пока мы будем продолжать оказывать основную офтальмологическую помощь в стационарах. Мы должны уйти от стационарного лечения офтальмологических больных в большей части. Койки должны работать для оказания помощи пациентам с травмой, но с рутинными заболеваниями мы просто размазываем деньги по тарелке. Нигде в мире это не применяется.

Ю.В. Тахтаев

При этом мы вкладываем большие деньги в стационарзамещающие технологии.

В.В. Омельяновский

Это — абсолютно правильные вещи. Так случилось, что мы смотрели работу в некоторых субъектах РФ. На самом деле региональный министр здравоохранения наделен очень большими полномочиями. Если у министра есть голова, хорошие взаимоотношения с региональным ФОМС, он может сделать очень многое и в том числе то, о чем вы говорите.

Н.П. Соболев

Мы обращаемся к региональному руководству с просьбой разрешить нам (нашим филиалам) оказывать амбулаторную помощь. Нам отвечают, что пациент с катарактой должен лежать в стационаре 4 дня, иначе «вы не получите все средства». Это — абсурд! Мы не знаем, что делать с этим пациентом 4 дня!

В.В. Омельяновский

Это — как раз то, за чем мы пришли. Если вы хотите это менять, надо не просто писать письма. Это — системный процесс. Я и хотел донести до вас, что мы не можем «клочками», не гармонизируя, оптимизировать систему здравоохранения.

М.В. Инкарова

Давайте начнем с малого. Сейчас существуют 9 амбулаторных стандартов и 9 стационарных, и в проекте — 0 амбулаторных и 33 стационарных. А кто автор тех 33, которые должны быть утверждены? Мы можем посмотреть на этих людей?

В.В. Омельяновский

Иногда неэффективно смотреть назад, надо смотреть вперед. Меняйте, создавайте, все — в ваших руках.

М.В. Инкарова

А кто создал те 33 стандарта?

В.В. Омельяновский

Главные специалисты.

А.В. Терещенко, *директор Калужского филиала ФГАУ НМИЦ «МНТК «Микрохирургия глаза» им. акад. С.Н. Федорова», доктор медицинских наук*

Я бы хотел добавить буквально два слова. Сегодня поднимаются, действительно, интересные вопросы. На мой взгляд, Николай Петрович [Соболев] затронул очень важный вопрос — пребывание пациента на койке. Бесспорно, стационарзамещающие технологии, которые на сегодняшний день мы позиционируем как самое главное направление, по большому счету не работают. Почему? В нашем законодательстве существует понятие «дневной стационар», в котором мы должны лечить пациента действительно 4 дня. Почему бы нам не сделать «амбулаторную хирургию» или «хирургию одного дня»? Сделать это просто необходимо. В высокотехнологичных клиниках стандарт хирургии достиг высочайшего уровня: пациент находится в клинике 2-3 часа — не больше, и на следующий день ему не обязательно приезжать. Почему мы сегодня должны «биться» в региональном министерстве, фонде? Владислав Владимирович, вы произнесли ключевую фразу: «Если региональный министр договорится с фондом». Слово «договорится» просто убийственное. Самое печальное то, что мы вынуждены договариваться, что у нас нет правил игры. До тех пор, пока не будут прописаны нормальные с юридической точки зрения правила игры, регулирующие наши взаимоотношения, у нас будут одни разговоры. Я могу договориться со всеми. Наше федеральное учреждение работало по «программе одного дня» 4 года. Мы провели свыше 30 тысяч операций и не получили ни одного осложнения. Пришел новый руководитель и сказал: «Ребята, вы — не в правовом поле. У нас нет юридической формы «хирургия одного дня». Хотя мы договорись и с министром, и с региональным фондом, и мы сделали тройное соглашение. Но оказались за пределами правового поля. Формально все правильно: понятия «хирургия одного дня» не существует. По законодательству цена услуги под названием «амбулаторная хирургия» — 2400 рублей. Что такое амбулаторная хирургия? Получается, что мы неправильно интерпретируем понятия? Это — краеугольная позиция. Если мы не решим проблему «хирургии одного дня», все наши разговоры о стационарзамещающих технологиях так и останутся разговорами.

В.В. Омельяновский

Александр Владимирович, ответьте, пожалуйста, где-нибудь регламентировано, что понятие «дневной стационар» подразумевает 4 дня?

А.В. Зуев, *начальник отдела методического обеспечения способов оплаты медицинской помощи ФГБУ «Центр экспертизы и контроля качества медицинской помощи»*.

В методических рекомендациях есть сноски, по которым существуют «установки максимальной длительности», «установки минимальной длительности». В целом в методических рекомендациях длительность не описывается…

А.В. Терещенко

Позвольте я вас сразу перебью. Методическая рекомендация остается на усмотрение того же директора фонда. Он принимает решение. Там нет логики.

А.В. Зуев

Сейчас мы с вами можем выступить как «ассоциация офтальмологов» и добавить в методические рекомендации положение: «по определенным КСГ разрешить длительность пребывания 1 день и более».

М.В. Инкарова

Извините, но это — словоблудие! Во всем мире амбулаторная хирургия в офтальмологии существует уже много лет. В свое время это ввел Федоров, и мы это потеряли. Мы стали пожилыми людьми и потеряли все, что имели в молодости! Просто смешно!

В.В. Омельяновский

Уважаемые коллеги! Знаете, зачем мы здесь? Мы здесь не для того, чтобы говорить: «кто, что, как и почему». Когда мы сейчас обсуждаем работу по формированию стандартов, мы в своем учреждении ушли от такого формата. Этот формат не продуктивный для создания чего-то. Конечно, можно поговорить, вылить эмоции и успокоиться, что я высказался. Но вопросы возникают, когда люди начинают работать. Часто, когда люди много кричат, они потом не готовы работать. Сегодня мы создаем рабочие группы, и если кто-то хочет войти — пожалуйста, мы всех включаем, но когда эти люди не появляются в нашей информационной системе, мы их убираем. Мы здесь для того, чтобы те активные коллеги, кто хочет, знает и имеет, что сказать, предложить, смогли это сделать. Не надо кричать. Если мы примем решение создать рабочую группу, мы узаконим ее приказом, и вы сможете делать свои предложения. А когда вы говорите «словоблудие»… Я отвечаю за свои слова: если я вам что-то пообещаю — мы это сделаем. Конечно, я не смогу обещать вам того, за что я не отвечаю. Вы убедите нас, мы согласимся, и эффективность такого взаимодействия очень высокая. Если вы готовы работать, объединяйтесь. У вас есть

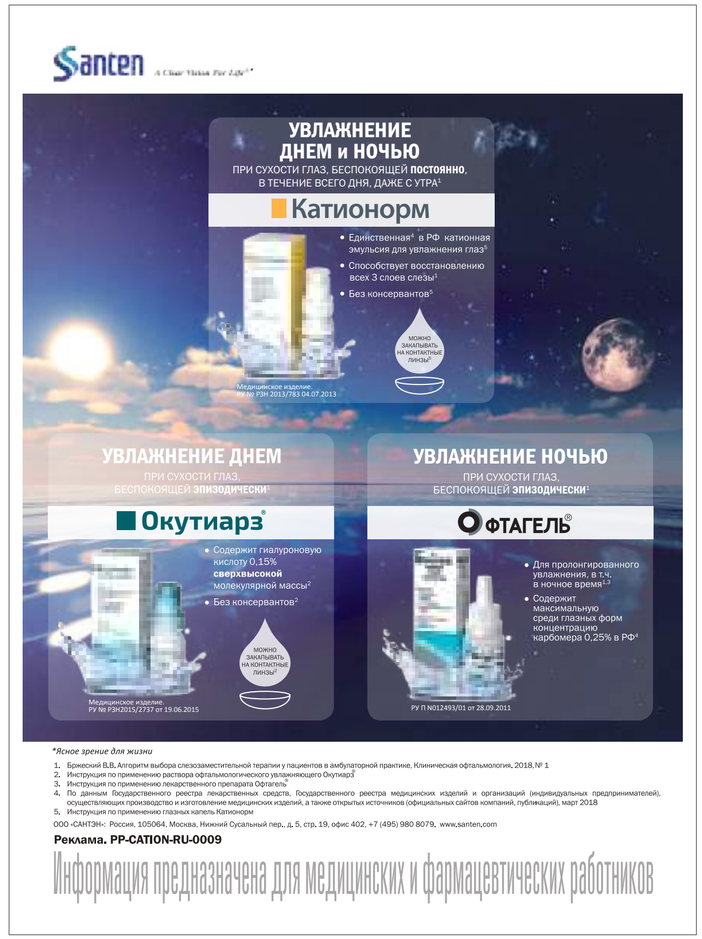

*Ясное зрение для жизни

1. Брижевский В.В. Алгоритм выбора слезозаместительной терапии у пациентов в амбулаторной практике, Клиническая офтальмология, 2018, № 1
2. Инструкция по применению раствора офтальмологического увлажняющего Окутиарз®
3. Инструкция по применению лекарственного препарата Офтагель®
4. По данным Государственного реестра лекарственных средств, Государственного реестра медицинских изделий и организаций (индивидуальных предпринимателей), осуществляющих производство и изготовление медицинских изделий, а также открытых источников (официальных сайтов компаний, публикаций), март 2018
5. Инструкция по применению глазных капель Катионорм

ООО «САНТЭН»: Россия, 105064, Москва, Нижний Сусальный пер., д. 5, стр. 19, офис 402. +7 (495) 980 8079. www.santen.com

Реклама. PP-CATION-RU-0009

Информация предназначена для медицинских и фармацевтических работников

ассоциация, МНТК, штат главного специалиста. Давайте конструктивные предложения. Высылайте их в нужном формате, об этом сегодня будет говорить Александр Владимирович Зуев. На нашем сайте вы можете найти предложения по рекомендациям, по критериям качества, форма, как подать, как обосновать и т.д. Представите аргументированные предложения, будем вам помогать их продвигать. Позвольте мне на этом прервать беседу. Владимир Николаевич, вам есть что добавить?

В.Н. Трубилин, *руководитель Центра офтальмологии ФМБА России, доктор медицинских наук, профессор*

Не только добавить, но и сказать. Прежде всего, позвольте поблагодарить организаторов круглого стола за приглашение принять в нем участие. Двадцать лет назад, на этой площадке, в «Балчуге», проходили наши первые неформальные конференции по рефракционной хирургии, по катарактальной хирургии. Их отличие заключалось в том, что собирались не руководители учреждений, а рядовые врачи, представители частных структур, госорганизаций. В те годы нами было принято много решений, которые послужили началом отечественной рефракционной хирургии. С тех пор много воды утекло, ситуация меняется, но мы все работаем в одном направлении, решаем одни и те же задачи. К сожалению, сегодня на форуме присутствуют в основном представители МНТК, частных структур,

Профессор Ю.В. Тахтаев (Санкт-Петербург), профессор В.Н. Трубилин (Москва), Н.З. Мусина (Москва), А.В. Зуев (Москва)

некоторых государственных муниципальных структур. Нет представителей научных учреждений, НИИГБ, представителей ВУЗов, нет московской медицины. Самое обидное, что здесь нет представителей наших общественных организаций. Отчасти я могу их представлять, так как вхожу в президиум как Общества офтальмологов России, которое возглавляет профессор Б.Э. Малюгин, так и Ассоциации врачей-офтальмологов, которую возглавляет главный внештатный специалист офтальмолог Минздрава РФ, профессор В.В. Нероев. Участвуя в заседаниях, экспертных советах обеих организаций, я вижу, что работа ведется. Мне очень понравилось, как мы в 2015 году подготовили клинические рекомендации по хирургии катаракты. Они написаны простым, доступным языком и базируются на мировом опыте; в клинических рекомендациях присутствуют и фармакологические подходы, и экономические подходы, расписаны критерии амбулаторной хирургии и т.д. Эти рекомендации были приняты достаточно широким коллективом, где были представлены все основные структуры. Безусловно, хорошо, что сейчас разрабатываются стандарты и порядки оказания медицинской помощи, клинические рекомендации, критерии оценки качества, утверждаются профессиональные стандарты врача-офтальмолога. Однако часто выходят документы без авторства, и каким образом формируются списки высокотехнологичных методов лечения, сказать трудно. У меня на этот счет есть своя теория, то есть организация, которой поручено составлять эти списки, лоббирует свои интересы. В свое время в списки высокотехнологичных методов наряду с хирургией катаракты были включены и аллопланты. Сейчас в списках фигурирует металлический дренаж для лечения глаукомы. Кто его туда включил? Как формируются эти списки? Это — большой вопрос.

Что касается хирургии катаракты, у нас действительно наблюдается колоссальный прогресс. Если в начале 2000-х годов среди всех наших хирургов только 5% оперировали катаракту методом факоэмульсификации, вам это может показаться странным, но так и было, в 2008 году количество таких хирургов превысило 50%, и только сейчас мы подходим к цифре 90%. Таким образом, нам есть, куда развиваться. Николай Петрович [Соболев] привел правильное количество операций в год — полмиллиона — и чтобы достигнуть уровня развитых европейских стран и США по количеству операций в пересчете на население, нам необходимо увеличить количество факоэмульсификаций в 3-4 раза. При этом по статистике в 20-е годы количество операций вырастет еще в 2 раза.

Относительно конкретных планов хотел бы привлечь ваше внимание к следующим моментам. Технология катарактальной хирургии стала настолько высокоэффективной и малотравматичной, что уровень остроты зрения, который мы рекомендуем пациентам, повышен до 0,5, и это отражено в рекомендациях. Сейчас я предлагаю поднять уровень ОЗ до 0,7.

Еще один важный момент, с которым, надеюсь, согласится большинство. Дело в том, что во многих регионах России и даже в ряде клиник Москвы существует так называемая «система софинансирования»: пациент идет на операцию бесплатно, но если хирург видит, что ему необходима, например, торическая или мультифокальная линза или необходимо фемтолазерное сопровождение ФЭК, то пациент должен иметь право доплатить и получить услугу в полном объеме. Такая система практикуется в половине государственных клиник Москвы, при этом во второй половине московских учреждений это категорически запрещено, и нарушение грозит директору судебным разбирательством. Я призываю играть по один и тем же правилам.

Следующий вопрос: амбулаторная хирургия. Уже упоминавшийся здесь Святослав Николаевич Федоров. Нам чем он сделал себе имя и первые деньги? Он получал по факту, по вылеченному больному. Как он его лечил — амбулаторно или неделю в стационаре — неважно. Вылечил, комиссия приняла пациента как законченный случай — до свидания. Почему страховые компании нами правят? Почему нам приходится объяснять, что мы пациента вылечили не за 5, а за 3 дня, и просить заплатить нам сполна? Страховые компании служат только препонами.

Фармсопровождение, о котором мы много говорим в рекомендациях, должно быть также включено в стандарт. Многие клиники прикрываются какими-то внутренними этическими комитетами и используют препараты off-label, с одной стороны, экономя деньги, с другой — совершают серьезные нарушения. В качестве примера могу привести использование антибиотиков при катаракте или запрещенные анти-VEGF препараты.

Наконец, последний вопрос, который мне бы хотелось озвучить. Около 10 лет назад встал вопрос о создании единой электронной истории болезни. На западе существуют 2 или 3 варианта историй болезни. Они необходимы для обеспечения унифицированных подходов к описанию пациента, выписке, рекомендациям пациенту. Это важно как для работы, так и для самого пациента. Сейчас каждое учреждение занимается изобретением собственного велосипеда: покупают или создают свои программы, которые в результате не стыкуются, к ним легко придраться при проведении проверок.

Так что вопросов много, я затронул только часть. Нам важно собираться в более представительном составе, выносить темы на повестку дня Общества офтальмологов России, Ассоциации врачей-офтальмологов. Вообще такими вопросами должны заниматься общественные организации — выдвигать инициативы, которые должны утверждаться Минздравом, и у каждого закона должны быть авторы, чтобы мы могли знать, кому в случае необходимости предъявлять претензии.

В.В. Омельяновский

Спасибо, Владимир Николаевич. Даже если бы Вы об этом не сказали, мы просили бы, чтобы об этом было сказано. В Минздраве подписан договор с Национальной палатой. Отношение к Нацпалате различное, но сегодня Нацпалата объединяет основную массу профессиональных ассоциаций и является неким арбитром, который защищает врачей и профессиональные ассоциации. Сегодня, когда возникают проблемы между ассоциациями, мы идем в Национальную палату, и этот орган урегулирует возникающие проблемы. То, что Вы сказали, абсолютно правильно. Если у вас сильная профессиональная ассоциация, и она структурированно работает, то, по крайней мере, наше учреждение (его специально создали для решения вопросов, связанных с документами) выстраивает абсолютно конструктивную площадку для общения с профессиональными ассоциациями. Повторяю еще раз: если у вас есть предложения, оформляйте их в соответствии с существующими требованиями, и все ваши инициативы будут разобраны. К нам постоянно приходят предложения по КСГ, по критериям качества, по стандартам, и мы все эти предложения мониторируем. И заслуга Минздрава в том, что нас создали именно в таком формате. Предлагаю от разговоров переходить к конкретным действиям.

Возвращаясь к вопросу о катаракте, мы говорим, что можем лечить это заболевание в течение одного, трех, пяти, семи дней и т.д., потому что у нас минимальное число осложнений. Вопрос, который сегодня ставит перед собой Министерство здравоохранения, заключается в оптимизации критерии качества оказания медицинской помощи. Вы знаете, что в настоящий момент с участием главных специалистов Минздрава и профессиональных ассоциаций были сформированы те критерии качества, по которым уже сегодня и завтра будет проводиться работа

по контролю качества. Вы, очевидно, разделяете точку зрения, что критерии качества касаются замкнутого процесса нахождения пациента в стенах стационара. Если это один день, значит один день, три — значит три, неделя — значит неделя. Сегодня, когда мы говорим, что помощь оказывается более качественно или менее качественно для того, чтобы давать информацию для фонда, чтобы менять тарифы в перспективе или менять объемы… В мире существует подход, который называется Value Based Healthcare, и сегодня в рамках сотрудничества нашего Центра с МНТК запускается первый проект по Value Based Healthcare, касающийся катаракты. Если здесь присутствуют представители учреждений, которые тоже хотят войти в этот проект, мы сегодня можем обсудить такую возможность. Но о том, что такое Value Based Healthcare, как это работает, нам расскажет Нурия Загитовна Мусина, начальник отдела развития и внешних коммуникаций ФГБУ «Центр экспертизы и контроля качества медицинской помощи» Министерства здравоохранения РФ.

Н.З. Мусина

Спасибо большое, Виталий Владимирович. Сейчас в процессе дискуссии мы вышли на ключевой момент, что больной сам должен выбирать учреждение. Здесь встает следующий вопрос: по какому критерию выбирать медучреждение? Этот вопрос носит глобальный характер и стоит перед всеми системами здравоохранения, и «Ценностно-ориентированное здравоохранение» представляет собой именно тот подход, который позволяет достигнуть прозрачности по оценке результатов, обеспечить «компарабельность» этих результатов. Но начать надо с того, что мы имеем на сегодняшний день. Мы знаем, что существуют критерии качества на популяционном, на индивидуальном уровне. На индивидуальном уровне критерии качества контролируются страховыми медицинскими организациями; на популяционном — это заболеваемость, смертность, инвалидизация и т.д. Федеральный закон 323 описывает критерии оценки качества медицинской помощи и процесс их формирования. Они формируются на основе соответствующих порядков, стандартов и клинических рекомендаций. Приказом 203 в 2017 году критерии качества были утверждены. Наше учреждение, «Центр экспертизы и контроля качества медицинской помощи», перед выходом приказа осуществляло экспертизу критериев качества. Все критерии можно разделить на 3 типа: содержательные, временные, результирующие. Содержательные — «выполнено» — «не выполнено»; временные — «выполнено» в течение какого-то времени; результирующие — «достигнут показатель», «развилось осложнение», «не развилось осложнение». Всего разработана 231 группа критериев оценки качества для взрослых, для детей; охвачено 18 классов по МКБ. В качестве примера приведу критерий качества при остром панкреатите: временной критерий выполнен — пациент осмотрен врачом не позднее 1 часа; содержательный критерий — выполнено бактериологическое исследование; результирующий критерий — отсутствие тромбоэмболических осложнений. В 203-м приказе приведены все критерии качества, с которыми вы можете ознакомиться. Такое положение дел существует сегодня в традиционном здравоохранении: мы контролируем процессы, мы контролируем объемы, иногда — исходы, но исходы не всегда важны для пациента. Вы знаете, что существует много различных суррогатных критериев, которые непосредственно на пациента не оказывают никакого влияния. Самое главное — мониторинг мы осуществляем на популяционном уровне, поскольку недостаточное развитие медицинских информационных систем не позволяет нам смотреть на индивидуальном уровне соотношение затрат и результатов.

В США, в Гарварде, была сформирована новая концепция здравоохранения, так называемая Value Based Healthcare (Ценностно-ориентированное здравоохранение), основоположником которой является профессор Гарвардского университета Майкл Портер. На самом деле пациенту важны конечные результаты, то есть мы должны знать, что важно самому пациенту. Мы должны оценивать все параметры на индивидуальном уровне, и финальная стадия развития «Ценностно-ориентированного здравоохранения» — оплата за результат («pay for performance»). Медицинская организация получает соответствующий бонус за достижение необходимого результата, либо при отсутствии такой возможности страховые организации перераспределяют объемы в пользу наиболее результативных медицинских организаций. Основная цель — ценность для пациента, то есть пациенту не важны объемы помощи, снижение затрат и т.д. Необходимо достигать значимых результатов для пациента, при этом затраты могут увеличиваться за счет применения наиболее передовых методов лечения. Однако прирост результативности должен компенсировать эти затраты, и, соответственно, «ценность» для пациента должна быть ключевым параметром в этой системе.

Возвращаясь к вопросу контроля качества медицинской помощи, хочу отметить, что была создана некоммерческая международная организация ICHOM — Международный консорциум по оценке клинических исходов (The International Consortium for Health Outcomes Measurement), куда вошел Каролинский университет (Швеция). Одной из важнейших задач ICHOM — создание по всему миру центров, участвующих в разработке стандартов исходов. В создании стандартов исходов участвуют не только врачи, но и пациенты. На сегодняшний день ICHOM разработал 23 стандарта, среди которых — стандарт по лечению катаракты. Внутри каждого стандарта существуют 3 уровня: контроль процесса (на сегодняшний день у нас это уже работает); достигнутый результат (в наших критериях качества встречается не всегда); устойчивость результата (в нашем случае полностью отсутствует).

Как мы видим развитие системы? В настоящее время 203-й приказ дорабатывается, пополняется другими критериями качества. Как уже было сказано, мы контролируем процесс, то есть содержательные, временные и результативные критерии; должен четко соблюдаться исход. Естественно, стратегия развития должна заключаться в необходимости отслеживания и оценки отдаленных результатов. В конце концов, контроль качества должен «сойтись» с оплатой медицинской помощи, так называемой «pay for performance». В конечном счете медицинская организация должна получать бонус за хороший результат либо должен осуществляться контроль объемов медицинской помощи, то есть объемы медицинской помощи должны распределяться в пользу наиболее результативных организаций.

Пример из стандарта ICHOM по катаракте: качество зрения по оценке пациента; крупные хирургические осложнения; острота зрения; рефракционная аномалия. В стандарте ICHOM описаны состояния, подлежащие оценке, и подходы к терапии. Самое главное — мы должны по специальному опроснику опросить пациента по остроте зрения (по его ощущениям) до операции и в течение 3 месяцев после операции. Таким образом, мониторинг пациента не заканчивается сразу после операции.

Подводя итог, хочу сказать, что стандарты ICHOM (некоторые страны, например Бельгия, полностью переходят на эти стандарты) позволяют сравнивать врачей, медицинские организации и страны. Результаты, безусловно, должны носить открытый характер с тем, чтобы пациенты на основании объективных показателей могли выбрать для себя подходящее медицинское учреждение. Стандарты ICHOM важны для врачей: конкуренция между врачами способствует повышению качества оказания медицинской помощи. Финальный результат — оплата по конечному результату — развивает конкуренцию между медицинскими организациями. На сегодняшний день во всем мире признано, что ценностно-ориентированное здравоохранение — новый тренд в оценке результата оказания медицинской помощи и в подходах по ее оплате. Но для того чтобы мы могли перейти на эту систему, мы должны изменить всю систему контроля качества медицинской помощи, и ключевым этапом является информатизация, так как только информатизация позволит объективно мониторировать и исходы, и затраты на лечение.

Спасибо за внимание.

(Продолжение в следующем номере)

Репортаж подготовил
Сергей Тумар

Фото Сергея Тумара

«Миопия стоп?»

Интервью с директором НОЧУ ДПО «Академии медицинской оптики и оптометрии», доктором медицинских наук, профессором

Александром Владимировичем Мягковым

— Александр Владимирович, почему, на Ваш взгляд, термин «контроль миопии» все чаще звучит на офтальмологических конференциях?

— Наверное, это связано с «эпидемией» миопии, о которой все чаще говорят известные ученые. Доля близоруких людей значительно растет в последние годы. Например, в некоторых азиатских странах до 80% населения имеют миопию. Термин «контроль миопии» происходит от английского «myopia control», который, по сути, отражает комплекс мероприятий, направленных на профилактику прогрессирования миопии, то есть, по сути, врач контролирует или, точнее сказать, стремится управлять ростом глаза. Мне кажется, что контроль миопии в широком понимании — это комплекс лечебно-профилактических мероприятий, сочетающих в себе гигиену зрения и видеоэкологию, оптические методы, аппаратное и медикаментозное лечение, направленный как на профилактику возникновения миопии, так и на ее прогрессирование.

В зарубежной литературе тему контроля миопии стали активно развивать только последние 15-20 лет. Вероятно, катализатором процесса послужил накопленный опыт стабилизации миопии на фоне ношения ортокератологических линз. Однако считаю необходимым обратиться к отечественному опыту. Еще в Советском Союзе профилактике прогрессирования близорукости офтальмологи уделяли пристальное внимание. Именно в нашей стране занимались изучением роли аккомодации в прогрессировании миопии, значением зрительной нагрузки вблизи, изменениями биомеханических свойств склеры и т.д. Трехкомпонентная теория Э.С. Аветисова — а это 1965 год — актуальна и сегодня! Исследовательский интерес в этой области и за рубежом, и в России с каждым годом только растет: появились теория биоэнергетического рефрактогенеза по Ю.А. Утехину, вертеброгенная теория патогенеза осевой прогрессирующей миопии М.В. Кузнецовой, теория микроэлементного обеспечения тканей глаз и многие-многие другие.

И все же на сегодняшний день, несмотря на титанические усилия ученых всего мира, остается много пробелов в понимании механизма возникновения и прогрессирования близорукости. Накопленные знания позволяют нам говорить о том, что миопия — заболевание многофакторное. Именно поэтому контроль миопии — это не единственный «волшебный» метод, а именно комплекс последовательных и параллельных мероприятий, эффективность которого зависит от совместных усилий офтальмолога, ребенка с миопией и его родителей.

Я думаю, офтальмологи согласятся со мной, что миопия с точки зрения рефракции не проблема: выписал очки, обеспечил требуемую остроту зрения и все. Но существует обратная сторона медали, а именно осложнения, которые сопровождают близорукость. Когда на прием приходят родители с десятилетним ребенком, и у него близорукость в две диоптрии, то зачастую они воспринимают этот факт лишь как досадное неудобство — «Теперь придется носить очки»… Дальше еще интереснее: многие из них уже знают решение проблемы: «Сделаем операцию по коррекции зрения после школы и забудем об этом». Их можно понять. Сейчас мало кто задумывается о долгосрочной перспективе даже в вопросах здоровья собственных детей. И в этом случае основная задача офтальмолога — дать родителям максимальную информацию о том, как могут развиваться события и какие на сегодняшний день существуют возможности повлиять на качество жизни их ребенка в будущем. Живем-то мы теперь каждый год на полгода дольше…

А мы еще не рассматриваем финансовую сторону вопроса. Очки, контактные линзы, обследования, приемы, время — все это стоит денег и не малых. А кто возьмется посчитать, «сколько стоит» жизнь пациентов с отслойкой сетчатки, макулодистрофией, ПВХРД?

— Правильно ли я понимаю, что традиционной очковой коррекции недостаточно для того, чтобы остановить близорукость?

— Мне импонирует выражение: «история покажет». Так вот история показала, что использование в течение почти тысячелетия очков не спасло человечество от близорукости. Использование очков — вечный дискуссионный вопрос. Одни считают, что очки — это «костыли для глаз», другие, что очки — единственный и самый безопасный метод коррекции. Истина, вероятно, как всегда — посередине.

К, сожалению, традиционно преобладают крайности и в жизни, и в политике, и в методиках лечения. В течение нескольких десятилетий было принято недокорригировать миопию. Недокоррекция приводит к ограничению области аккомодации и, следовательно, к отсутствию стимула для ее развития. Вот простой пример: у ребенка миопия в 2 диоптрии, ему выписывают очки на -1,0. В этом случае дальнейшая точка ясного видения находится на расстоянии 1 метр (1 м/1 дптр = 1 м), следовательно, область аккомодации у этого ребенка равна 100 см – 7 см (ближайшая точка зрения) = 93 см, в то время как у эмметропа область аккомодации равна бесконечность — 10 см, то есть ограничена только ближайшей точкой ясного видения. Отсутствие полной коррекции и, как следствие, остаточная миопия у этого ребенка приведет к ограничению области аккомодации и снижению объема. И дальше по цепочке к прогрессированию миопии.

Полная очковая коррекция нейтрализует рефракционную ошибку в макулярной зоне. С одной стороны, у пациента высокая острота зрения, которая субъективно его полностью удовлетворяет. С другой стороны, очковая линза формирует на периферии сетчатки относительный периферический гиперметропический дефокус. Иначе говоря, в центре сетчатки рефракция будет максимально близка к эмметропии, а на периферии минусовая очковая линза сдвинет фокус за сетчатку. Изменение периферической рефракции и величина относительного периферического дефокуса и их воздействие на изменение осевой длины глаза долгое время не принимались во внимание. Накопленный опыт на сегодняшний день позволяет предполагать, что периферический гиперметропический дефокус способствует удлинению глазного яблока, а миопический периферический дефокус, наоборот, препятствует этому. И если возвращаться к Вашему вопросу и всему вышесказанному, я отвечу: «Нет, не достаточно».

— Не могли бы Вы более подробно расшифровать термин «миопический периферический дефокус»?

— Действительно, в последнее время мы много обсуждаем этот вопрос. Постараюсь объяснить для всех понятными математическими терминами. Начну с того, что такое «относительный периферический дефокус». Это — алгебраическая разница между значениями рефракции на периферии сетчатки и в ее центре. Соответственно, относительный периферический миопический дефокус формируется в условиях, когда на периферии рефракция сильнее относительно центра. Все просто… Как появился этот термин? Впервые об этом сообщил Erth III с соавторами, который в эксперименте на мартышках показал, что в опытах с депривацией или индуцированием гиперметропического периферического дефокуса происходит формирование миопии и ее прогрессия. Аналогичные данные получили и другие исследователи в опытах на животных. В результате подобных экспериментальных работ ученые пришли к выводу о наличии местных механизмов регуляции роста глаза (можно сказать и рефрактогенеза). Именно согласно этой гипотезе, периферический дефокус гиперметропического типа ускоряет развитие миопии, а миопического, наоборот, — тормозит ее развитие. Главную роль в регулировании роста глаза сегодня специалисты отводят именно периферии сетчатки.

Вроде бы решение проблемы миопии на поверхности. Но не все так однозначно. Интерес к миопическому периферическому дефокусу обострился, когда выяснилось, что применение ортокератологических (ночных) линз стабилизирует прогрессирующую миопию. В качестве одного из возможных механизмов стабилизации рассматривается индуцированный ортолинзами относительный периферический миопический дефокус. И это действительно работает.

В МНИИ глазных болезней им. Гельмгольца под руководством профессора Е.П. Тарутта в течение десяти лет наблюдали за пациентами с прогрессирующей миопией, которые пользовались ортолинзами. На основе анализа проведенных исследований, терапевтический эффект ортолинз был выявлен в 80%!

Несмотря на то что вопрос об участии периферического миопического дефокуса в стабилизации миопии не является 100% доказуем, а рядом исследователей даже отрицается, работы в этом направлении продолжаются. Производители контактных линз рапортуют об успешном применении бифокальных и мультифокальных контактных линз с центром для дали, а производители очковых линз сообщают об эффективном применении перифокального дизайна (Essilor) или циркулярного дизайна типа D.I.S.K. (Hoya).

— Значит, на сегодняшний день нет метода, который гарантированно остановит рост глаза, верно?

— Отсутствие полного понимания этиопатогенеза развития и прогрессирования миопии в настоящий момент не позволяет найти тот единственный способ, который гарантированно остановит рост глаза. Существующие на сегодня методы контроля пока не имеют достаточной доказательной базы, подтверждающие их 100% эффективность. К примеру, эффективность ортокератологического воздействия в России составляет 80,2%, а в среднем по миру на основе метаанализа всего лишь 45%. Примерно такая же картина наблюдается и при других методах контроля миопии. Интересную картину можно наблюдать по результатам применения низких доз атропина с целью стабилизации элонгации глазного яблока. Среднюю эффективность показывают 74%, это высокие цифры, однако в развитых странах эта методика практически не применяется. Кратко резюмируя вышесказанное, пока мы можем гарантированно подтвердить лишь то, что недокоррекция близорукости оказывает отрицательный эффект с точки зрения контроля миопии.

— Что изменилось за последние годы в методах контроля миопии? Ждать ли нам «революции»?

— Наверное, самым важным в последние годы является подтверждение стабилизирующего эффекта ортокератологического воздействия. Второе, но не менее важное, это постепенный и устойчивый рост количества подборов очков с полной коррекцией.

Революция, говорите?! Революция уже близко, близко! Это — мягкие контактные линзы с наведенным периферическим миопическим дефокусом. В качестве примера можно привести мультифокальные линзы с центром для дали и бифокальные линзы для контроля миопии, так называемые «дефокусные линзы». Хочется отметить, что последние были разработаны в России, в нашей Академии. Дефокусные линзы производятся как серийно (OKVision Prima Bio), так и индивидуально (OKVision IDCL), исходя из параметров глаза пациента.

— Другими словами, в Ваших линзах искусственным образом на периферии сетчатки формируется близорукость, для того чтобы глаз перестал расти?

— В принципе верно. Зона положительной аддидации в бифокальных линзах вызывает достаточный миопический дефокус на периферии в области 10-15 градусов от макулы. По факту мы получаем четкое изображение в макуле и индуцируем миопию на периферии, что влияет на on-off равновесие между центральными и периферическими отделами сетчатки. Реализация этого эффекта осуществляется посредством амакриновых клеток, 90% которых находится на периферии сетчатки. При суммировании потока визуальной информации от центральных и периферических рецепторов последние, доминируя, влияют на рост глаза, усиливая (гиперметропический дефокус) или уменьшая (миопический дефокус) его. Увеличение миопического дефокуса на периферии стимулирует высвобождение дофамина, что, в свою очередь, увеличивает синтез протеогликанов и укрепляет структуру склеры, вызывая замедление роста глаза. Это очень упрощенный механизм реализации эффекта наведенного миопического периферического дефокуса, вернее то, как мы сегодня его трактуем.

— Получается, что ортокератология и мягкие контактные линзы с наведенным миопическим периферическим дефокусом конкуренты?

— И да, и нет. Важно, что механизм реализации торможения близорукости и при ортовоздействии, и при применении бифокальных линз осуществляется в том числе и за счет наведенного миопического периферического дефокуса. Однако едва ли это один единственный механизм.

Про конкуренцию. Дети, использующие ортолинзы, получают возможность видеть днем без средств коррекции за счет модификации поверхности роговицы. Это дает им возможность вести активный образ жизни, заниматься спортом, больше находиться на воздухе и т.д. Поэтому с точки зрения «зрительной свободы» ортолинзы имеют преимущество. Бифокальные мягкие контактные линзы предназначены для дневного ношения, так как их эффект реализуется только в том случае, если линза находится на глазу. У бифокальных МКЛ есть свои плюсы: величина миопического периферического дефокуса не зависит от силы линзы (у ортолинз зависит), следовательно, мы ожидаем одинаковый эффект при любой степени миопии; линзы никак не влияют на профиль эпителия роговицы, так как эффект реализуется благодаря уникальному дизайну передней поверхности линзы. Важно и то, что эта линза плановой замены, что значительно снижает риск возникновения осложнений.

В целом же можно сказать, что оба продукта действительно работают в одной нише и конкурируют между собой — это с точки зрения бизнеса. А с точки зрения пациентов, наличие альтернативы и возможности выбирать — это существенный плюс.

— С какого возраста Вы рекомендуете ношение линз, или их назначение не зависит от возраста?

— Про возраст. Если миопия манифестирует в 6 лет, значит и назначать надо в 6, а если в 18, то назначать можно и в 18 лет. Думаю, что коллеги согласятся, что чем раньше мы будем воздействовать любыми способами на прогресс миопии, тем больше вероятность, что в итоге степень миопии будет меньше и риск возникновения осложнений в будущем тоже. Так что не в возрасте дело.

— Ваш рассказ вселяет оптимизм, и все же, с какими сложностями Вы лично и Ваши коллеги офтальмологи могут столкнуться при назначении линз?

— Безусловно, мы отдаем себе отчет в том, что у автора методики всегда результаты лучше. И утверждать, что наш дизайн линзы — панацея от миопии было бы, по меньшей мере, нелепо. Это только один из многочисленных методов профилактики прогрессирования.

На наш взгляд, каждый офтальмолог должен разрабатывать комплекс мероприятий, например, оптические методы воздействия (ортокоррекция, бифокальные или мультифокальные МКЛ, перифокальные очки), плюс аппаратное лечение, плюс медикаментозное лечение, плюс гигиена зрения. И так для каждого пациента с учетом показаний и противопоказаний, индивидуальной переносимости и др.

Про сложности: адаптация пациентов к затуманиванию зрения при пользовании МКЛ по периферии. При всей очевидности и прогнозируемости данной ситуации в единичных случаях даже при наличии показаний к назначению бифокальных МКЛ мы не рекомендуем их пациентам, так как велик шанс неадаптации. Высокие факторы риска: величина зрачка больше среднего в сочетании с возрастом старше 15 лет и полная коррекция сферическими мягким контактными линзами. Хочу обратить внимание на то, что все перечисленное не является противопоказанием к назначению линз. Если на прием пришел такой пациент, то врач уже понимает, что с адаптацией возможны сложности. И ориентирует родителей и самого ребенка на более длительный период адаптации (5-7 дней). Адаптировался — чудесно, нет — нужно искать другой способ. Отлично себя чувствуют в линзах на первом же приеме юные пациенты, которые раньше не пользовались никакой коррекцией или носили очки.

— Как узнать, что линза эффективна, как это поймут родители?

— Как это ни парадоксально, это продолжение ответа на предыдущий вопрос. Наличие размытого изображения по периферии, о котором нам сообщает пациент после аппликации линзы, подтверждает формирование достаточного миопического периферического дефокуса. Однако это только подтверждение, что дефокус есть, и то субъективное. А эффективность воздействия оценивается по следующим критериям: динамика изменений ПЗО глаза, объективная рефракция, показатели аккомодации: объем абсолютной, запас относительной аккомодации, задержка аккомодационного ответа. С этой целью нами разработан протокол ведения пациента, в котором мы фиксируем изменения выше перечисленных показателей и анализируем их каждые полгода. А потом обсуждаем полученные результаты с родителями.

— «Труднее идти всегда тому, кто несет свечу» — я имею в виду, что Вы — первый, кто в России разработал и произвел подобную линзу. В чем Ваша опора?

— Это слишком громко сказано. Действительно, идея создания бифокальной линзы и организации производства контактных линз в Москве принадлежит мне. Но готовый продукт — это работа целой команды единомышленников. Совместно с Натальей Парфеновой и Сергеем Листратовым был разработан окончательный дизайн линзы и оформлен патент. Инженерами компании «Окей Вижен» под руководством Алексея Ядыкина было налажено производство сначала индивидуальных дефокусных линз, впоследствии, после разработки нового дизайна для формования линз, и производство линз плановой замены. Не могу не отметить сотрудников Академии медицинской оптики и оптометрии Е.И. Демину, А.В. Егорову и офтальмологов клиники «Кругозор», которые изучали и контролировали эффективность линз на каждом этапе их создания. Вот это и есть моя опора!

— В каком направлении будет двигаться контактная коррекция?

— На Ваш вопрос могу ответить цитатой из статьи доктора оптометрии из Университета Огайо (США). На вопрос: «Чего Вы ждете от контактной коррекции в будущем больше всего?» — он ответил: «Разработку и создание однодневных контактных линз для контроля миопии». Мы тоже этого ждем и работаем в этом направлении.

— Можете рассказать клинический случай, который произвел на Вас сильное впечатление и почему?

— Конечно, интересных случаев достаточно много, Но есть один, который особенно запомнился. В том числе и касательно вопроса конкуренции между ортолинзами и бифокальными.

На прием пришла мама с девочкой 8 лет с прогрессирующей миопией слабой степени с целью подбора ортолинз. В анамнезе у пациентки — дисплазия соединительной ткани, что является противопоказанием для ортокоррекции. Порекомендовал дефокусные линзы, родители отказались, так как метод новый, длительных исследований нет. Выписал очки, дал рекомендации по гимнастике, назначил медикаментозное лечение. Через полгода близорукость увеличилась на 1 диоптрию на каждый глаз, появились астенопические жалобы, объем абсолютной аккомодации составлял около 2 диоптрий, а запас относительной отсутствовал в принципе. Родители все же решились на использование индивидуальных дефокусных линз. На контроле через 3 месяца поразило трехкратное увеличение амплитуды аккомодации и появление запаса в 1,5 диоптрии. Дальше — еще лучше: через полгода амплитуда аккомодации 8 с небольшим диоптрий, запас более 3-х диоптрий. За полтора года наблюдений глаз вырос на 0,04 мм, рефракция не изменилась. Родители довольны, а я, конечно, счастлив и вдохновлен!

— Назовите, пожалуйста, три основных причины, почему Вы остаетесь верны профессиональному пути?

— Основная причина: мне нравится то, что я делаю. Еще важно то, что моя профессия позволяет развиваться и самосовершенствоваться. Положительные эмоции пациентов в результате совместной работы — в этом причина.

— В чем, на Ваш взгляд, причина того, что детская офтальмология зачастую финансируется по «остаточному принципу» и можно ли что-то изменить?

— Мне сложно судить о достаточности финансирования, так как я не работаю в бюджетной сфере. Но отсутствие специальных государственных программ для пациентов с прогрессирующей миопией — это беда. Подбор и покупка ортокератологических линз и других оптических методов для контроля миопии — удовольствие недешевое и большей части населения не доступно. В других странах, например, в США или некоторых странах Европы, эти расходы покрываются за счет медицинского или социального страхования. Вот такой господдержки нам точно не хватает.

— Пока нет результатов длительного, более пяти лет, ношения дефокусных линз. Планируете ли Вы научные исследования в этой плоскости?

— Да. Проводим сейчас и планируем проводить в будущем. Мы сотрудничаем со многими офтальмологами и клиниками, которые разделяют наши взгляды и делятся своими результатами. Осенью стартует интересный проект «Стоп миопия». Это совместный проект МНИИ глазных болезней им. Гельмгольца и «Академии медицинской оптики и оптометрии». Дети с прогрессирующей миопией будут наблюдаться в отделе у профессора Елены Петровны Таруттa, эксперта по вопросам миопии. Основные задачи проекта: динамическое наблюдение детей с прогрессирующей близорукостью на фоне ношения бифокальных мягких контактных линз Prima BIO Bi-focal; стабилизация прогрессирования близорукости. Кстати, хочу воспользоваться случаем и пригласить офтальмологов к сотрудничеству в этом направлении.

— Если бы у Вас была уникальная возможность заглянуть в свою клинику через пять лет… Что бы Вы захотели изменить в первую очередь?

— Откровенно говоря, я бы предпочел возможность заглянуть в будущее по другому поводу. Наблюдая за тем, как стремительно развивается офтальмология в целом и в вопросах контроля миопии в частности, мне до неприличия интересно узнать, как через пять лет изменятся наши сегодняшние представления по обсуждаемой теме!

Беседовала ***Лариса Тумар***

А.В. Мягков

Руководство по медицинской оптике

Часть 2. Контактная коррекция зрения

Издательство «АПРЕЛЬ», Москва, 2108
ISBN 978-5-905212-81-9

Вторая часть «Руководства по медицинской оптике» является логическим продолжением первой части и посвящена контактной коррекции зрения. Более чем 50-летняя история применения мягких контактных линз доказала их клиническую эффективность не только для коррекции рефракционных нарушений, но и назначения с лечебной целью. Автор, имеющий более чем 25-летний опыт в области контактной коррекции зрения, систематизировал общедоступные сведения о контактных линзах в соответствии с собственным методологическим подходом. Монография дает уникальную возможность специалисту сделать патогенетически обоснованный выбор типа контактных линз для коррекции как регулярных, так и индуцированных аметропий.

Приобрести книгу можно по телефону 8 (495) 6020551 доб. 1536.

Научно-исследовательским отделом компании Окей Вижен (OKVision®) был разработан новый уникальный дизайн мягких контактных линз OKVision® Prima BIO Bi-focal.

- Бифокальный дизайн передней поверхности мягких контактных линз OKVision® одновременно формирует фокус в центре макулярной области и миопический дефокус в парамакулярной области. В отличие от ортокератологических линз мягкие контактные бифокальные линзы OKVision® не меняют профиль эпителия роговицы.

- Линзы изготовлены из биосовместимого биомиметического материала Хайоксифилкон (Hioxifilcon A), структура которого подобна структуре части слезной пленки, что делает линзы более физиологичными для глаз.

- Фиксированная аддидация в 4,0D обеспечивает контролируемый дефокус не зависимо от степени миопии и оптической силы линзы.

- 3D-система увлажнения обеспечит комфортное ношение линз в течение дня.

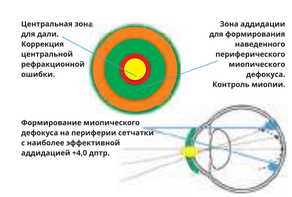

Протокол диагностики и лечения цитомегаловирусного ретинита у детей после трансплантации гемопоэтических стволовых клеток

Б.С. Першин
НМИЦ ДГОИ им. Дмитрия Рогачева

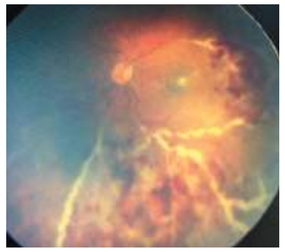

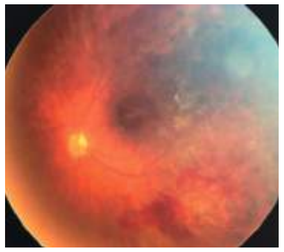

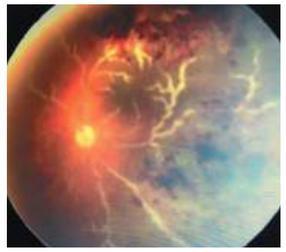

Цитомегаловирус — это представитель семейства вирусов герпеса, который распространен среди большей половины человечества, и, как правило, инфекция протекает латентно.

Клинические проявления ЦМВ-инфекции связаны с иммунодефицитами. Согласно рекомендациям ВОЗ, риск развития ЦМВ-ретинита значительно возрастает при снижении количества Т-лимфоцитов CD4 ниже 100 клеток/мл.

Слепота при ЦМВ-ретините связана с развитием ретинонекроза, а также с тракционной отслойкой сетчатки. Согласно современным исследованиям, залогом успешного лечения ЦМВ-ретинита является его ранняя диагностика.

Наш контингент пациентов — это дети, страдающие врожденными иммунодефицитами, злокачественными заболеваниями системы крови и тяжелыми формами врожденных анемий. При нарушении одного или нескольких звеньев гемопоэза, страдает одна или несколько витальных функций системы крови, и трансплантация гемопоэтических стволовых клеток является единственным эффективным методом лечения этих пациентов.

В процессе подготовки пациенты получают химио- и лучевую терапию для полного уничтожения всех опухолевых клеток и депрессии иммунитета, глубокой настолько, чтобы организм не мог сопротивляться приживлению трансплантата, что приводит к развитию полной цитопении и делает человека абсолютно беззащитным перед любой инфекцией. Но благодаря этим тяжелым процессам в большинстве случаев из донорского материала растут новые клетки, способные выполнять витальные функции системы крови.

Итак, донор должен быть максимально совместимым с реципиентом, при этом ему не обязательно быть родственным. Сразу после трансплантации пациенты находятся в полной изоляции, потому что любой возбудитель инфекции, на которого здоровый человек не обратит внимание, может стать причиной летального сепсиса. Примерно через год после трансплантации системы крови донора и реципиента уживаются в одном организме, который навсегда становится принципиально другим, но более жизнеспособным.

Все началось в 2014 году, когда я прооперировал отслойку сетчатки парню, который болел чем-то ну о-очень страшным, лечился 16 лет, из своих 19, и перенес две пересадки костного мозга. Я сделал ему витрэктомию, сетчатка прилегла, зрение восстановилось, и я каждый день смотрел его глазное дно с большим удовольствием. Но однажды увидел такую неприятную картину. Мое настроение сильно изменилось, но умные гематологи сказали, что бывает такое явление, как ЦМВ-ретинит, и от него слепнут. Картинки для сравнения отыскались в учебнике Кански, и мы принялись делать интравитреальные инъекции ганцикловира, которые продемонстрировали свою эффективность.

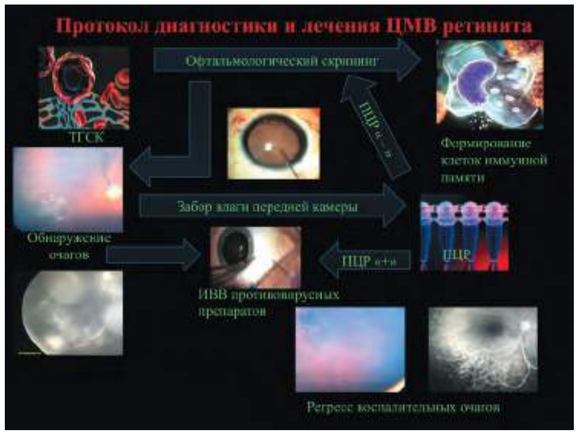

Неизвестность рождает интерес, и я принялся читать все, что пишут о ЦМВ-ретините на просторах пабмеда, а офтальмологическая служба во главе со мной активно смотрела всех пациентов, перенесших трансплантацию гемопоэтических стволовых клеток.

За полтора года сизифова труда было осмотрено 250 пациентов, перенесших ТГСК. Каждого смотрели по много раз, обнаружили 9 ЦМВ-ретинитов, большинство из которых занимали значительную площадь сетчатки. Противовирусные препараты вводили в стекловидное тело до офтальмоскопически заметной регрессии, они постоянно рецидивировали, но мы не сдавались и к сентябрю 2015 года создали наш первый протокол.

Он заключается в мониторинге пациентов с момента трансплантации до наступления иммунореконституции. Мы проводим офтальмоскопию глазного дна и флюоресцентную офтальмоскопию. При обнаружении характерно выглядящих очагов мы проводим интравитреальные введения противовирусных препаратов и количественную полимеразную цепную реакцию влаги передней камеры до регрессии очагов и полного уничтожения вирусов во внутриглазной жидкости.

В исследование вошли 210 пациентов, у 24 из которых диагностирован ЦМВ-ретинит. По нашим данным, мальчики болеют в два раза чаще девочек, и в большинстве случаев, при данном заболевании, поражение носит двухсторонний характер. Пик заболеваемости приходится на ранний возраст, это связано с тем, что дети, страдающие тяжелыми врожденными иммунодефицитами, не могут пережить его без трансплантации. Острым лимфобластным или миелоидным лейкозом человек может заболеть в любом возрасте, а анемии, требующие ТГСК, приобретают клиническое значение в более старшем возрасте.

Мы создали большую базу данных по динамике ЦМВ-виремии, которая позволила нам сделать следующие наблюдения — среди пациентов без ЦМВ-виремии не было ни одного случая ЦМВ-ретинита. Величина и длительность ЦМВ-виремии прямо пропорциональны вероятности развития ЦМВ-ретинита.

Мы сделали наблюдение, что дети, страдающие некоторыми формами иммунодефицитов и анемий, не заболевают ЦМВ-ретинитом, в отличие от тех, кто лечится от лимфобластного и миелобластного лейкозов, таких иммунодефицитов, как синдром Вискотта-Олдриджа, тотальная клеточная иммунная недостаточность, а также от апластической анемии.

Помимо этого, мы обнаружили, что при иммунодефицитах, ЦМВ-ретинит развивается в более ранние сроки, при злокачественных процессах — с 30 по 120-е сутки и при анемиях — в более поздние сроки после трансплантации.

Итак, с учетом полученного материала, поиск ЦМВР становится намного проще.

Из общей выборки исключаются пациенты без ЦМВ-виремии, страдающие хронической гранулематозной болезнью, лимфопролиферативным синдромом и синдромом Ниймеген, а также ЦМВ-негативные дети, получившие клетки от позитивного донора. В предыдущих слайдах я представил сроки развития очагов в зависимости от диагноза для всех оставшихся пациентов. Частота осмотров определяется выраженностью и длительностью ЦМВ-виремии.

Для лечения ЦМВ-ретинита мы вводим ганцикловир и фоскавир интравитреально, в зависимости от наличия резистентности к одному из этих препаратов. Доза ганцикловира определяется в зависимости от результатов полимеразной цепной реакции влаги передней камеры — по 2,0 мг на каждые 50000 копий вируса.

Мы создаем свою классификацию ЦМВ-ретинита, на экране ее прототип.

Васкулитоподобные очаги — отличаются быстрой прогрессией и поражают пациентов с высокими значениями ЦМВ-виремии. Сливные и гранулярные очаги — возникают при длительно существующей ЦМВ-виремии. Первые отличаются развитием эпиретинального фиброза при заживлении, вторые регрессируют более мягко.

Анализируя данные флюоресцентной ангиографии, мы выделили три вида клинически значимых изменений: доклиническая форма, которая выглядит как околососудистое свечение, является предвестником новых очагов, пока еще не видимых офтальмоскопически.

Активно растущий очаг проявляется на ангиографии как выраженная гиперфлюоресценция с зоной гипофлюоресценции; и остаточное свечение в позднюю фазу, которое позволяет отдифференцировать заживший очаг от сохраняющего свою воспалительную активность.

Наше исследование продолжается, но и на данный момент можно с уверенностью утверждать, что ЦМВ проходит через гематоретинальный барьер гематогенным путем.

Мы продолжаем исследования, направленные на доклиническую диагностику ЦМВ-ретинита.

Наш первый лозунг почти не претерпел изменений: путь к ранней диагностике — мониторинг всех пациентов, имеющих риск развития ЦМВ-ретинита, просто мы стараемся сузить границы поиска.

Интравитреальные введения мы проводим до полной элиминации вирусов в дозе, определяемой в зависимости от результатов ПЦР внутриглазной жидкости.

Причем офтальмоскопия не всегда информативна в решении вопроса о завершении процесса. ФАГ способна продемонстрировать остаточное воспаление.

Самым главным числовым критерием активности вирусного процесса в глазу является ПЦР внутриглазной жидкости.

В ЦМВ-ретините же мы видим целый мир и хотим его исследовать.

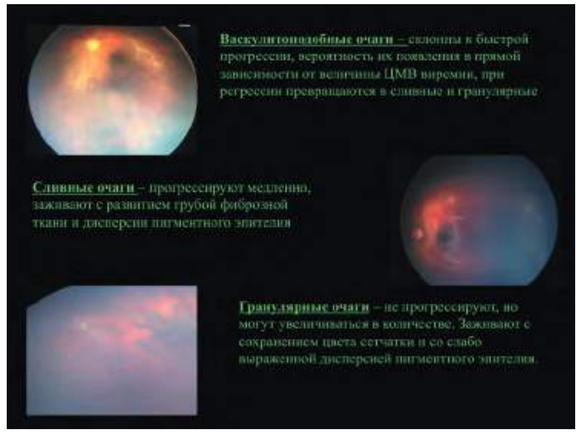

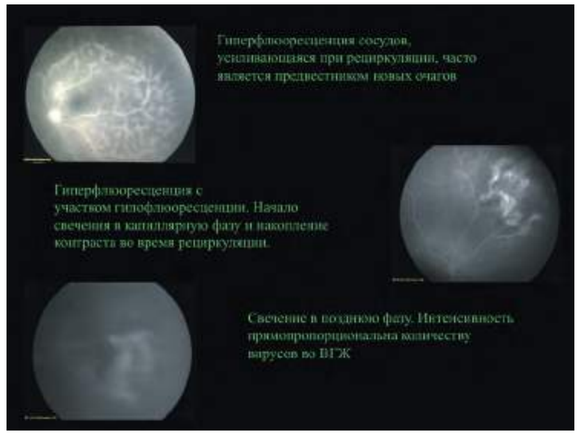

Патогенетическое лечение: обязательный алгоритм и оправданные надежды или факультативная терапия и неопределенный исход

Эксперты: д.м.н. **М.В. Будзинская** (Москва), профессор **Е.А. Егоров** (Москва), к.м.н. **С.Ю. Петров** (Москва).

Профессор Е.А. Егоров (Москва)

(Продолжение. Начало см. в «Поле зрения №№ 5-2017, 1-2018)

Профессор **В.П. Еричев**

Мы обсудили важные вопросы, касающиеся возникновения и развития венозных окклюзий, взаимосвязи венозных окклюзий с первичной и вторичной глаукомой как следствие этого заболевания. Однако остается важный вопрос: что делать в случае повышения ВГД у больных, страдающих венозными окклюзиями? Ответить на него нам помогут эксперты. Первое слово я предоставляю профессору Евгению Алексеевичу Егорову, президенту Российского глаукомного общества.

Профессор **Е.А. Егоров** *(Москва)*

Дорогие друзья!

Я бы хотел несколько расширить вопрос, так как мы немного ушли от темы. Дело в том, что венозная патология и глаукома заключаются не только в посттромботической неоваскулярной глаукоме. Я не один раз советовался с Аркадием Павловичем Нестеровым, которого сегодня уже вспоминали, и должен сказать, что с благословления Алевтины Федоровны [Бровкиной] в заключительной стадии идет работа по переизданию монографии А.П. Нестерова «Глаукома». Я ее читал, все хорошо. Сейчас, когда я стал читать ее внимательно, понял, что наши патриархи, корифеи были удивительно скромными и очень порядочными людьми. Если в прессе, журналах много непонятного, вопросы трактуются поразному, но читаешь Аркадия Павловича — все ясно, четко, понятно. Самые сложные вопросы, генная инженерия при глаукоме, думал, совсем ноги сломаешь, прочитал у Нестерова — все «легло», все стало понятно. Сегодня вспоминали Михаила Леонидовича Краснова. Он руководил Московским научным обществом офтальмологов. На заседаниях люди стояли в проходах, за дверями, чтобы только услышать дискуссии. Он тщательно прорабатывал все вопросы, и докладчики перед выступлением отдавали ему свои сообщения для просмотра. Корифеи не стеснялись показать, что они не все знают. Алевтина Федоровна не даст мне соврать — одна из фишек Аркадия Павловича Нестерова была такой: ему на обходе задают вопрос. Нестеров останавливается и говорит: «Я посоветуюсь с Дюком [Элдером] и завтра вам доложу». Классики писали предельно понятно. Сейчас все то же самое, но только «очень умно».

Я начал с Аркадия Павловича, потому что мы с ним «посоветовались и посмотрели», что можно сказать по сегодняшней теме.

Нормотензивная глаукома: есть там венозный компонент? Конечно. Сведения о частоте глаукомы нормального давления (ГНД) среди больных ПОУГ колеблются в пределах 10-50%. В Японии количество больных с нормотензивной глаукомой в 40 раз превышает число случаев глаукомы высокого давления и составляет 2% всего населения. По данным Московского городского глаукомного центра, в 1998 г. частота нормотензивной глаукомы среди 285 больных с ПОУГ составила 7,2%. Среди факторов риска обращаю ваше внимание на венозную дисциркуляцию (флебопатия, черепно-мозговая травма, гипотония). Даже здесь, казалось бы, в привычной глаукоме, имеют место васкулярные факторы, в частности, венозная дисциркуляция. Поэтому необходимо не только выявлять эту патологию, но и лечить ее.

При нормотензивной глаукоме наиболее эффективными методами лечения являются простагландины, а также ранняя хирургия.

Вторичные глаукомы с венозным компонентом. Флебогипертензивная глаукома. В.В. Страхов много говорил сегодня по поводу глии. Да, действительно, ухудшение венозного оттока приводит к глаукоме. Около 40 лет назад у нас на кафедре была защищена кандидатская диссертация на эту тему. С коэффициентом легкости оттока, продукцией жидкости не все так просто. Аркадий Павлович Нестеров не был «застывшим на одном месте человеком». В последние годы он говорил, что электронная тонография — не панацея и ориентироваться на нее при постановке диагноза нельзя. Вспомните, коэффициент Беккера, без которого в Америке диагноз «глаукома» не ставился никогда. Сегодня кто о нем помнит? Наверное, только те офтальмологи, кто читает старые работы. Поэтому говорить о гиперсекреторной глаукоме очень сложно. Когда-то считалось, что на нее приходится 4% случаев, сегодня фактически ее уже нет. Поэтому все нужно оценивать очень аккуратно.

Глаукома венозного происхождения. Может развиваться при синдроме Стерджа-Вебера; варикозном расширении вен орбиты; каротидно-кавернозном соустье; новообразованиях орбиты; эндокринной офтальмопатии; синдроме сдавления вортикозных вен; медиастинальном синдроме; идиопатической гипертензии эписклеральных вен.

Посттромботическая глаукома, о чем в своем прекрасном докладе говорила Татьяна Николаевна Юрьева. Она отметила, что факторы VEGF, которые образуются в стекловидном теле, оттекают наружу, в переднюю камеру, и в радужке начинается процесс неваскуляризации. Это давно было подтверждено. Около 30 лет назад была разработана так называемая фильтрующая операция «склерцикловитрэктомия», т.е. в области плоской части стекловидного тела делалось отверстие, далее частично, в этой зоне, убиралось стекловидное тело, далее лоскут возвращался на место, эта зона прикрывалась конъюнктивой. Таким образом шла фильтрация. На следующий день у этих больных запустевали все новообразованные сосуды в радужке. То есть ток жидкости с вазоактивными веществами идет не в переднюю камеру, а выходит наружу, что приводит к реакции со стороны сосудов.

Рис. 1.

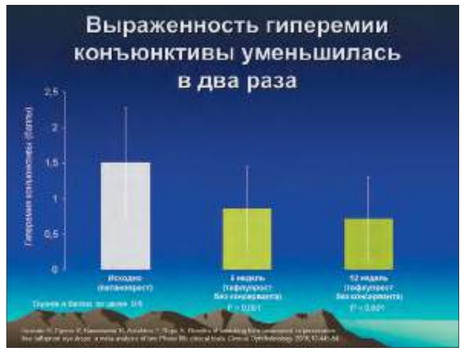

Рис. 2.

Рис. 3.

Рис. 4.

Рис. 5.

Панретинальная коагуляция делается часто, но есть гораздо более простые вещи, так называемая «трансскеральная лазерциклокоагуляция», причем эффект — идентичный. На второй-третий день после вмешательства происходит запустевание сосудов. Объяснить, почему это происходит, я не могу. Если в первом случае происходит перераспределение кровенаполнения в центральных и периферических ретинальных сосудах, при трансскеральной лазерциклокоагуляции этого не происходит. Тем не менее мы получили весьма впечатляющий эффект.

Что еще можно сказать? Да, повышение давления в эписклеральных венах может быть значительным. Глаукома возникает в раннем детском возрасте, что делать? Можно попытаться провести либо медикаментозное лечение, либо хирургическое вмешательство.

Венозное расширение вен орбиты. Помимо хирургических методов, применяется местная гипотензивная терапия.

Каротидно-кавернозное соустье. У 75% больных врач выслушивает шум с помощью фонендоскопа, установленного на область внутреннего угла орбиты. То есть мы с вами должны обладать не только знаниями собственно в офтальмологии, но и в пограничных областях, чем российские офтальмологи, как правило, грешат. За рубежом врачи хорошо знают пограничные области. Вопрос лечения решается с помощью вторичного послабляющего гипотензивного лечения.

Эндокринная офтальмопатия. При лечении этой патологии применяются в большом объеме кортикостероиды, при этом вопрос о причинах повышения внутриорбитального давления остается открытым: только ли по причине эндокринной офтальмопатии, то ли возникает кортикостероидная глаукома. Для снижения ВГД используются препараты, способствующие уменьшению продукции водянистой влаги.

Новообразования орбиты также могут приводить и к нарушению сосудистого тока в орбите и приводить к повышению ВГД, и развитию вторичной глаукомы. В этом случае проблема более серьезная и давать рекомендации, в частности, хирургического вмешательства, довольно сложно. Возможно медикаментозное послабляющее гипотензивное лечение.

Идиопатическая гипертензия эписклеральных вен встречается нечасто. Лечение аналогичное ПОУГ, однако лазерная трабекулопластика неэффективна.

В случае медикаментозного лечения, мы все понимаем, что, кроме снижения ВГД, мы своим пациентам предложить не можем. Наиболее безопасными препаратами на сегодняшний день являются простагландины — Тафлотан (тафлупрост) без консервантов. По эффективности тафлупрост не уступает латанопросту; при переводе с латанопроста на тафлупрост уменьшаются субъективные ощущения *(рис. 1)*, происходит снижение гиперемии конъюнктивы *(рис. 2)*, обеспечивается стабильность слезной пленки *(рис. 3)* и, главное, сохраняется эффективный контроль ВГД *(рис. 4)*. Большинство больных, находящихся под наблюдением более 5 лет, сохраняют приверженность к этому препарату *(рис. 5)*.

Хотел бы обратить ваше внимание на вопрос ретинопротекции, о котором говорят на протяжении примерно 20 лет. Несмотря на большое количество доклинических исследований нейропротекторного эффекта антиглаукомных препаратов, достоверных клинических данных, подтверждающих их эффективность, пока мало. На мой взгляд, назрела необходимость создать определенный орган, который бы занимался разработкой темы ретинопротекции.

Обладают ли свойствами ретинопротекции антиглаукомные препараты? Да, например, бримонидин. Сегодня Игорь Анатольевич Лоскутов упоминал о своих наблюдениях, в которых показано, что бримонидин улучшает венозный пульс. Таким образом, при вторичных глаукомах венозного происхождения необходимо применять препараты бримонидина как для снижения ВГД, улучшения венозной составляющей, так и для обеспечения нейропротекции.

Как мы знаем, после 65 лет глаукома встречается в 14%, эти пациенты должны получать препараты, поддерживающие зрительные функции. Это — препараты, содержащие лютеин, т.к. после 60 лет лютеин в организме не производится.

Таким образом, при вторичной глаукоме, при нарушениях венозного тока, применяются простагландины, ингибиторы карбоангидразы и селективные агонисты адренорецепторов, типа бримонидина. Нейропротекция: нейропептиды (ретиноламин), лютеинсодержащие препараты; безусловно, можно использовать антиоксиданты, что также полезно.

Спасибо за внимание!

Профессор **В.П. Еричев**

Большое спасибо, Евгений Алексеевич! Слово предоставляется второму эксперту, д.м.н. Марии Викторовне Будзинской.

Д.м.н. М.В. Будзинская (Москва)

Д.м.н. **М.В. Будзинская** *(Москва)*

Смертность на фоне ретинальных венозных окклюзий даже в такой стране, как США, очень высокая — каждый пятый пациент после перенесенной ретинальной окклюзии умирает от острого инфаркта миокарда, каждый 18-й — от цереброваскулярных заболеваний. Вы прекрасно знаете, что не все пациенты, перенесшие инсульты и инфаркты, умирают: в США большинство выживают, тем более сейчас, когда в клиническую практику активно внедряется тромболизис. Из этого можно сделать вывод, что ретинальные венозные окклюзии — не офтальмологическое заболевание. Ведь никому не придет в голову лечить диабетическую ангиоретинопатию без эндокринолога. Почему же мы лечим офтальмологическую патологию без терапевта и без кардиолога? И то, что нельзя договориться — это наш с вами большой минус.

Какие существуют факторы риска развития ретинальной венозной окклюзии? Артериальная гипертензия, гиперлипидемия и гиперхолестеролемия. В прошлом веке в клинической практике стал широко применяться лазер, и мы принялись коагулировать все подряд, не задумываясь о последствиях. В 1997 году были опубликованы результаты большого проспективного исследования, в котором давалась оценка профилактической панретинальной лазеркоагуляции при венозных окклюзиях. Был сделан следующий вывод: профилактической панретинальной лазеркоагуляции быть не может. В группе, где была проведена панретинальная коагуляция, как и в группе, в которой процедура не проводилась, количество неоваскулярных осложнений было одинаково. Однако различие наблюдалось в гиперлипидемии и гиперхолестеролемии. С 1997 года известно, что основным фактором риска развития

Рис. 1.

Рис. 2.

Рис. 3.

Рис. 4.

Рис. 5.

Рис. 6.

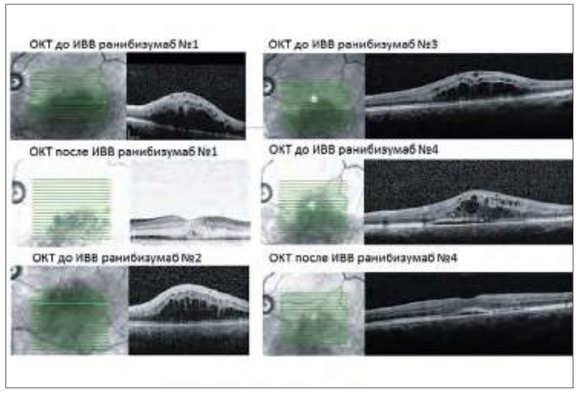

Рис. 7.

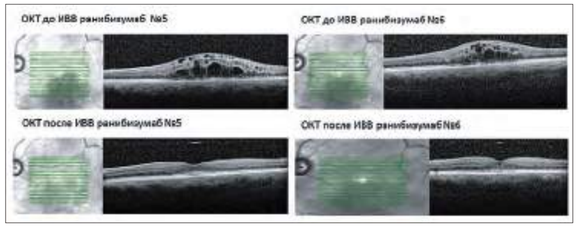

Рис. 8.

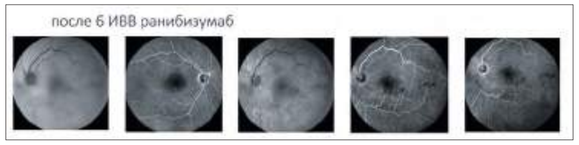

Рис. 9.

Рис. 10.

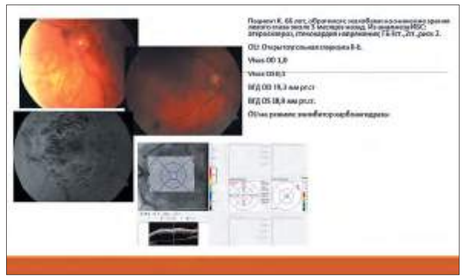

Рис. 11.

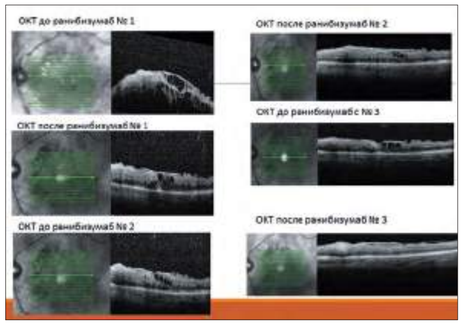

Рис. 12.

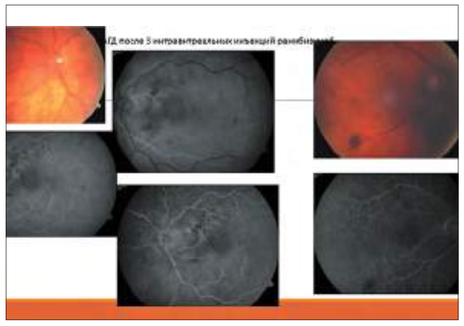

Рис. 13.

неоваскулярных осложнений при ретинальных венозных окклюзиях являются гиперлипидемия и гиперхолестеролемия, или системный атеросклероз. Но коррекцией системного атеросклероза должны заниматься не мы, офтальмологи, а кардиологи. Поэтому когда мы встречаемся с пациентами с ретинальными венозными окклюзиями, прежде всего мы должны направить его к кардиологу. Если пациент возвращается, при этом ему не сделаны биохимический анализ крови, эхография сердца и внутренних сонных артерий (иногда требуется эхография почек), мы думаем, что такой кардиологический осмотр был профанацией, и тогда у этого пациента есть риск развития неоваскулярных осложнений. Кто виноват? Неоваскулярные осложнения и неоваскулярная глаукома — это наши с вами ошибки, наши недоработки.

На втором месте среди факторов риска развития неоваскулярных осложнений при ретинальных венозных окклюзиях — сахарный диабет, тромбофилия. Что касается тромбофилии, сейчас идет огромное количество молодых пациентов с ретинальными венозными окклюзиями. Когда мы направляем их в гематологические стационары, у них, прежде всего, выявляется патология — гомоцистеинемия, а также генетические тромбофилии. Без коррекции этого состояния из ретинальной венозной окклюзии мы не выберемся. Также среди факторов риска — антифосфолипидный синдром, оральные контрацептивы, патологический климакс. Оральные контрацептивы, как правило, вызывают венозные окклюзии у молодых женщин, т.е. гипертонии там нет и быть не может, но есть ретинальные венозные окклюзии. На вопрос, как подбирала оральные контрацептивы, отвечают: «соседка подсказала». Указания инструкции на возможные венозные окклюзии девушки, однако, понимают как проблемы с ногами, о глазах не думает никто, но когда окклюзии развиваются, бывает уже достаточно поздно.

На фоне патологического климакса, особенно если есть метаболический синдром, развивается повышенная вязкость крови, склонность к гипертонии, к кризам, особенно на фоне эмоциональной лабильности. Что мы получаем? Ретинальные венозные окклюзии. Можем ли мы, офтальмологи, справиться со всем этим спектром заболеваний? Нет, не можем. Значит, хотим мы того или нет, но нам придется договариваться. Если мы посмотрим на патогенез заболевания, то можем задать вопрос: почему сейчас термин «тромбоз» не совсем уместен? Дело в том, что далеко не все окклюзии являются результатом тромбоза. Окклюзии бывают первичные — эссенциальная гипертония, тромбофилия, вторичные — отек диска зрительного нерва, воспаления. Все это приводит к ретинальным венозным окклюзиям. Здесь мы видим два круга *(рис. 1)*. В результате первого патологического круга происходит увеличение венозного давления. Увеличение венозного давления внутри ретинальных вен является причиной ишемии. Чем больше давление, тем больше ишемия. Можем ли мы, воздействуя только на это звено — VEGF, медиаторы воспаления, которые также играют заметную роль в ретинальных венозных окклюзиях, — говорить о том, что мы боремся с ретинальными венозными окклюзиями? Нет, не можем. Количество эндовитреальных инъекций превысит 100. Когда мы делаем эндовитреальные инъекции, мы должны понимать, для чего мы это делаем. Если мы не уберем первый патологический круг, если не снизим венозное давление в системе центральной вены сетчатки, получим персистирующий отек. Вы говорили *(обращается к д.м.н. Е.В. Карловой)* о пациентке, у которой достаточно быстро развилась неоваскулярная глаукома, но у этой пациентки шунты на ДЗН. Если есть шунты, первая ретинальная венозная окклюзия случилась минимум 7-8 месяцев назад. Она пришла с возвратным отеком, т.е. повторная возвратная ретинальная венозная окклюзия случается очень редко. Чаще мы сталкиваемся с рецидивом макулярного отека, что не есть то же самое, что ретинальные венозные окклюзии.

Когда к нам приходит пациент, мы должны прежде всего понять, в какую из этих двух групп мы его поместим. На первом этапе мы должны определить тактику острого периода заболевания. Жалобы пациента не совпадают с развитием ретинальной венозной окклюзии. Меньше слушайте, больше смотрите. Если есть шунты на диске, пациент закрыл один глаз, глаз не видит, но второй глаз — ведущий. Второе — борьба с глазными осложнениями, приводящими к снижению остроты зрения (макулярный отек, неоваскуляризация переднего и заднего отрезков, неоваскулярная глаукома).

Что касается первого этапа, у этих пациентов высокий риск развития инсультов и инфарктов. На сегодняшний день существует мнение, что единственным патогенетическим способом помочь этим пациентам является нормоволемическая гемоделюция, и выполняют процедуру врачи-трансфузиологи, т.е. не мы с вами. Задача процедуры заключается в срочном снижении ретинального и венозного давления, и выполняется такая процедура в условиях реанимации. У таких пациентов часто находятся флотирующие тромбы, и им проводится тромболизис, который мы, офтальмологи, сделать не можем.

Следующее — макулярный отек и неоваскуляризация переднего и заднего отрезков. По поводу макулярного отека мы работаем по европейским рекомендациям. Для купирования макулярного отека в 1997 году, как я говорила, применялась лазеркоагуляция по типу решетки. Мы знаем, что существует коагуляция по типу решетки и панретинальная коагуляция. Панретинальная — применяется при неоваскулярном осложнении, «решетка» — для борьбы с макулярным отеком. В 1995 году *(рис. 2)* было показано, что «решетка» при окклюзии ЦВС неэффективна. При окклюзии ветви — да, «решетка» в том же 1995 году показала свою эффективность, но было оговорено, что при хорошем морфологическом эффекте функциональный эффект оставляет желать лучшего. С появлением стероидов, анти-VEGF терапии и стероидов-имплантов вопрос «решетки» отошел в историю. Таким образом, сегодня для купирования макулярного отека мы используем те подходы, которые приведут не только к улучшению морфологических, но и к улучшению функциональных показателей. Пациенту нужно видеть.

Рассмотрим результаты клинических исследований трех препаратов, разрешенных к применению при макулярном отеке *(рис. 3)*, — ранибизумаб, афлиберцепт и имплант дексаметазона. Мы видим достаточно хороший эффект эндовитреального введения ранибизумаба как при окклюзии ветви, так и при окклюзии ствола. Однако мы должны помнить, что при изучении результатов клинических исследований, необходимо обращать внимание на выборку пациентов, так как выборка и реальная клиническая практика — совсем не одно и то же. В представленное исследование не было включено ни одного пациента с ишемическим типом. Таким образом, если у нас пациент с неишемическим типом, мы должны ждать от него плюс 18 строчек по EDTRS и около 3-4 строчек по Снеллену. Но при ишемии это может не работать. Глаукома — это отдельная тема, которой мы коснемся позже.

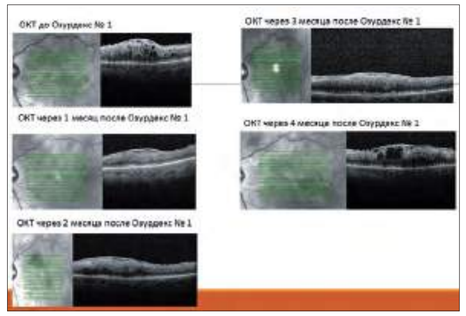

Рис. 14.

Рис. 15.

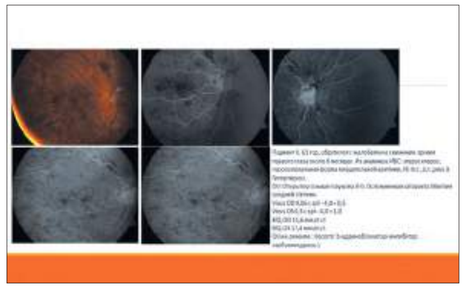

Рис. 16.

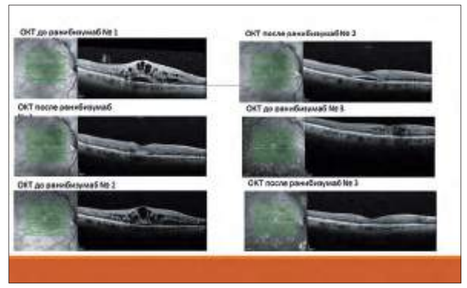

Рис. 17.

Рис. 18.

Рис. 19.

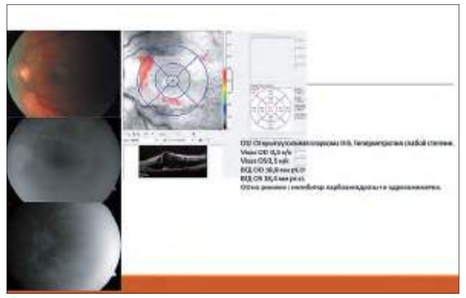

Рис. 20.

Исследование COPERNICUS и GALILEO было проведено с препаратом афлиберцепт *(рис. 4)*. Здесь были учтены ошибки предыдущих исследований, и в него были включены пациенты с ишемическим типом. Как вы видите, результат примерно тот же: +17 – +18. Здесь есть пациенты с ишемией, которые, как известно, дают худшие клинические результаты по сравнению с пациентами без ишемии. Отсюда можно сделать вывод, что данный препарат может дать прибавку зрения и пациенту с ишемическим типом.

Озурдекс или интравитреальный имплант дексаметазона *(рис. 5)* тем хорош, что препарат вводится один раз и действует в течение достаточно большого промежутка времени. Однако если в инструкции указано «6 месяцев», мы должны понимать, что это срок биодеградации самого импланта. Максимальная концентрация дексаметазона в стекловидном теле достигается на 2-й — 3-й месяц, после чего концентрация дексаметазона падает, и отек возвращается. Поэтому после третьего месяца мы можем думать о реимплантации, т.е. 6 месяцев имплант работать не будет. Если мы видим, что после 4-5 месяцев отек не возвращается, это означает, что нам удалось снизить давление в системе центральной вены сетчатки и возврата отека не будет. Возвращение отека свидетельствует о высоком давлении, это значит, кардиологи не справляются со своими обязанностями.

Теперь посмотрим, что происходит с нашими пациентами, имеющими, кроме ретинальной венозной окклюзии, глаукому. Первое, на глазу с ретинальной венозной окклюзией поставить диагноз «глаукома» не представляется возможным, особенно при окклюзии ЦВС, когда диска бывает не видно, а поле зрения при остроте в сотые доли нам ничего не даст. В этом случае мы ориентируемся на второй глаз. Пациент 63-х лет *(рис. 6)*, в анамнезе — атеросклероз; гипертоническая болезнь 2 ст. риск 3; открытоугольная глаукома правого и левого глаза; OS — состояние после лазерной трабекулэктомии; окклюзия нижней ветки ЦВС; зрение OS — 0,3. На режиме «бета-блокатор + ингибитор карбоангидразы (Косопт)». Нашли статью, в которой говорится, что Косопт способен улучшить кровоток в заднем сегменте глаза. Подходит нам этот препарат? Подходит. Давление скомпенсировано? Скомпенсировано. Решили этот препарат оставить. Для лечения макулярного отека выполняли ИВВ ранибизумаба. Как вы видите на *(рис. 7, 8, 9)* эффект достаточно хороший. Было проведено всего 6 инъекций, после чего наблюдали резорбцию макулярного отека. В нижних отделах идет ишемия, однако в данной ситуации выполнение панретинальной лазеркоагуляции не имеет смысла.

Другая пациентка наблюдалась 3 года, неоваскулярной глаукомы не было, т.к. она обратилась к нам вовремя. Однако нам здесь не нравится острота зрения. Мы планировали получить +18 по EDTRS, но получили всего 2 строчки. Посмотрите на эту пилообразную кривую *(рис. 10)*: сетчатка «гуляла», отек «гулял», т.к. пациентка не «дотягивала» до следующей инъекции, и отек увеличивался; ВГД находилось в пределах 14 мм рт. ст., хотя наблюдались небольшие колебания, которые, правда, можно отнести к погрешности метода. То есть такую картину иметь крайне нежелательно. Мы должны плавно снижать отек, и сетчатка должна быть сухой на протяжении длительного времени. Если отек появляется, никакой пользы для фоторецепторов, более того, на глаукомном глазу, это не приносит. Отсюда результат — всего 2 строчки.

Другой клинический пример *(рис. 11)*: здесь ситуация более печальная, т.к. мы наблюдаем стенокардию напряжения, т.е. пациент соматически более тяжелый, чем предыдущий. Мы видим огромный отек сетчатки; помимо глаукомы, наблюдается отек ДЗН. Пациент при остроте зрения 0,1 находится на ингибиторах карбоангидразы. Обращает на себя внимание эпиретинальный фиброз, который, как известно, не развивается за один день. Начинаем лечение *(рис. 12)* — отек купировали на 3-й инъекции, но эпиретинальный фиброз остался. На ангиографии *(рис. 13)* видим начало развития шунтов; обращает на себя внимание ишемия макулярной зоны; зрительный нерв пока оценить не можем за счет отека. С учетом наличия эпиретинального фиброза, возвратного отека, было принято решение об имплантации озурдекса. Здесь уже поднимался вопрос «глаукома на фоне кортикостероидов», и, на мой взгляд, «стероидная» глаукома — это отдельная тема, потому что при прямой зависимости у пациентов, например, с эндокринной офтальмопатией или с ревматоидными заболеваниями, всю жизнь получающих огромное количество стероидов, глаукома развивалась бы значительно чаще, однако этого не происходит. То есть «стероидная» глаукома — заболевание довольно сложное и непонятное.

После интравитреального введения озурдекса *(рис. 14)* мы видим хороший результат, однако посмотрите, как «гипует» зрительный нерв при флюоресцентной ангиографии, что свидетельствует об ишемии. Этот пример нельзя рассматривать как глаукомную оптическую нейропатию, т.е. это — глаукомная оптическая нейропатия, которая «пережила» отек диска зрительного нерва. Отсюда — как у нас не «играла» сетчатка, острота зрения даже не сдвинулась *(рис. 15)*; отек удалось купировать на ранибизумабе на 4-й месяц после двух инъекций, однако повышения остроты зрения не наблюдалось. После двух имплантаций озурдекса нам удалось «уложить» сетчатку, но острота зрения не прибавлялась. Почему? Ответ нам даст ангиография: ишемия диска, ишемия ДЗН, т.е. функционально этот глаз работать не может. Таким образом, при хорошем морфологическом результате мы не видим функционального результата. При этом ВГД «вело себя» замечательно, и даже после имплантации озурдекса ничего не произошло.

Следующий пациент *(рис. 16)*: открытоугольная глаукома; режим — Косопт. Из анамнеза — пароксизмальная форма мерцательной аритмии. Еще раз повторяю: все пациенты соматически достаточно тяжелые. После ИВВ ранибизумаба *(рис. 17)* процесс был купирован (кардиологи с ним не справлялись); наблюдался возвратный отек. Для того чтобы убрать «гуляние» сетчатки, использовался озурдекс. При этом ВГД на имплант озурдекса не среагировало, и острота зрения повысилась до 0,7 *(рис. 18)*. Этот пациент у нас наблюдается более 6 лет; он перенес несколько кардиологических операций, ему был поставлен «peacemaker», после чего ситуация нормализовалась.

Еще один клинический пример *(рис. 19)*: окклюзия ЦВС; диск залит кровью; отек — больше 1000; острота зрения — 0,1; режим — ингибитор карбоангидразы. У пациента наблюдался подъем ВГД до 32 мм рт.ст. на 7-м месяце на ИВВ ранибизумаба; на ИВВ озурдекса подъема ВГД не наблюдалось. Пациенту была выполнена операция проникающего типа, в результате ВГД было компенсировано. Острота зрения повысилась только в результате первой инъекции озурдекса, дальнейшего повышения остроты зрения не наблюдалось в результате возвратного отека сетчатки. Если бы использовался более сильный препарат, препарат более пролонгированного действия, мы могли рассчитывать на остроту зрения в пределах 0,2-0,3.

Заключительный клинический пример *(рис. 20)*: обращает на себя внимание выраженная гипофлюоресценция ДЗН с поздней гиперфлюоресценцией, что свидетельствует об атрофии ДЗН. По результатам ангиографии мы понимаем, что высокой остроты зрения ожидать не приходится. В этом случае были выполнены лишь две инъекции: реакции ВГД на дексаметазон не выявлено; на ранибизумаб — также не выявлено. На 10-й месяц повысилось ВГД, и пациентка была прооперирована.

К.м.н. С.Ю. Петров
(Москва)

Таким образом, результаты лечения пациентов в реальной клинической практике значительно отличаются от представленных результатов клинических исследований. Мы, безусловно, обязаны ориентироваться на результаты мультицентровых исследований, однако должны обращать внимание и на выборку пациентов, участвующих в исследованиях. Только в этом случае мы сможем прогнозировать «поведение» наших пациентов. Необходим индивидуальный подход с возможностью проведения комбинированной терапии. Возвратных отеков не должно быть, т.е. необходимо применять препараты с более пролонгированным действием. Возможна комбинация озурдекса и афлиберцепта. Компенсированная глаукома не является противопоказанием для эндовитреального введения стероидных препаратов. К сожалению, отек зрительного нерва негативно влияет на течение глаукомной оптической нейропатии.

В заключение хочу обратить внимание на то, что мы не можем работать с ретинальными венозными окклюзиями без привлечения сторонних специалистов.

Спасибо за внимание!

Профессор **В.П. Еричев**

Слово предоставляется к.м.н., ведущему научному сотруднику отдела глаукомы ФГБНУ «НИИГБ» Сергею Юрьевичу Петрову.

С.Ю. Петров *(Москва)*

«Этюд в багровых тонах»

Дорогие коллеги!

Разумеется, мой статус не соответствует тому, чтобы брать на себя ответственность и подводить некие итоги. «Этюд в багровых тонах» — так назвал свою книгу писатель А. Конан Дойль, в которой впервые появился Шерлок Холмс. С одной стороны, действительно, багровые тона окружают эту тему, с другой — вся эта нозология представляет собой непростой детектив.

Герман фон Гельмгольц, на этой фотографии *(рис. 1)* ему 27 лет, в 1850 году он изобретает офтальмоскоп и, как пишут историки, рассылает прибор своим друзьям и коллегам. Затем, посмотрите, какой бум в диагностике ретинальной патологии за этим последовал: отслойка сетчатки, пигментный ретинит, окклюзии артерии сетчатки; фон Грефе описывает глаукому; Ричард Лейбрех — тромбоз ЦВС (1855 год), он назвал это «Apoplexia retinae».

В подготовке этого доклада мы обратились к зарубежным коллегам, и они прислали нам последнюю литературу по этой теме *(рис. 2)*. Если кого-то интересует данная тематика, мы можем выслать по почте нужные книги. Видите, с какой частотой, начиная со знакового исследования «Central Vein Occlusion Study», выходили работы по этой теме: 2007, 2012, 2015 годы.

Рис. 1.



Рис. 2.



Рис. 3.

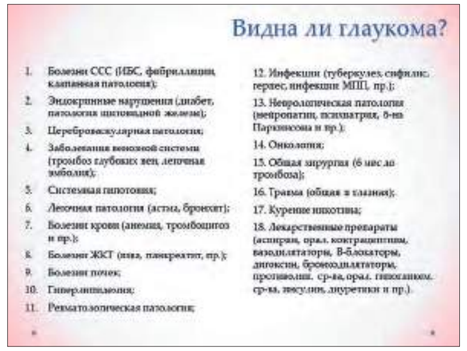

Рис. 4.

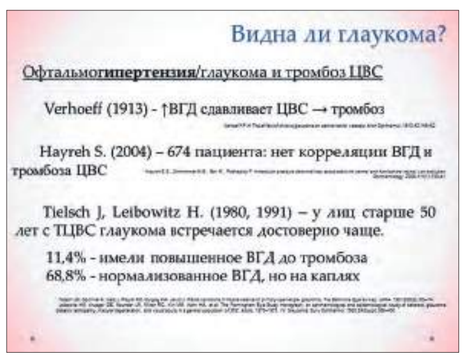

Рис. 5.

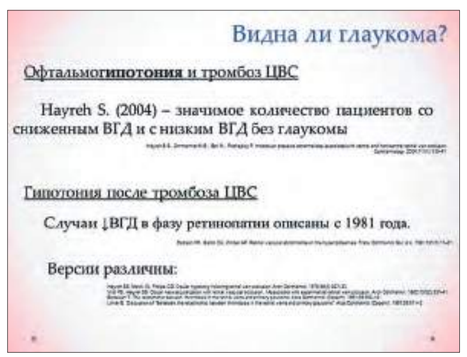

Рис. 6.

Патогенез сегодня обсудили, очень коротко: развивается окклюзия — развивается неоваскуляризация. Формирование фиброваскулярной мембраны приводит к вторичной открытоугольной глаукоме; пролиферация мембранных миофибробластов приводит к синехии УПК, что вызывает вторичную закрытоугольную глаукому. На первый взгляд, все просто, но эта патология не так проста, как может показаться. Ее особенности — низкий доказательный уровень (об этом сегодня говорили) и отсутствие единых стандартов терапии. На мой взгляд, это происходит потому, что неоваскулярная глаукома — патология довольно редкая, однако эта форма глаукомы очень сложно отвечает на медикаментозную терапию, на лазерное и хирургическое лечение. Глаукома при тромбозе ЦВС имеет рефрактерную форму, из чего следует пессимистичный прогноз. С каждым годом, Мария Викторовна [Будзинская] об этом говорила, появляются все новые и новые методики и препараты, и практические врачи зачастую не успевают отслеживать новинки, не знают, как вводить новый препарат, в каких дозировках. Посмотрите *(рис. 3)*, сколько внимания уделено эпидемиологии, этиологии и патогенезу, клинике и т.д., и только два небольших раздела посвящено лечению: ранней терапии и поздней терапии. Наша сегодняшняя конференция по наполненности напоминает содержание этой работы — особое внимание мы уделили патогенезу. Действительно, одна из наиболее уважаемых в этой области экспертов, Мария Викторовна Будзинская, нехотя два дня назад определила тематику моего выступления, вот ее цитата: «На наших глазах вашей глаукомы не видно». И это, в общем, действительно, так. Посмотрите, на этом слайде *(рис. 4)* я собрал всю патологию, при которой различные авторы отмечали развитие окклюзии или тромбоза. Поверьте, здесь есть что лечить. Но есть ли корреляция с глаукомой? Позволю себе два слайда на эту тему *(рис. 5-6)*. Сегодня говорили, что Вирхов еще в 1913 году предположил этиологический момент: повышение ВГД может приводить к сдавлению ЦВС, отсюда — возможен элемент тромбоза. Елена Владимировна Карлова говорила сегодня об исследовании Хайреха на 674 пациентах, которое не выявило корреляции между ВГД и тромбозом ЦВС. Однако следующие работы свидетельствуют, что у лиц старше 50 лет с тромбозом ЦВС глаукома встречается достоверно чаще, но в основном на нормализованном давлении, на каплях.

Второй интересный момент — гипотония и окклюзия ЦВС. Посмотрите, значимое количество пациентов со сниженным ВГД и с низким ВГД без глаукомы было обнаружено в группе пациентов с тромбозом. И совсем редкий момент, о котором никто практически не говорит, что после тромбоза возможно развитие гипотонии. Это явление было описано в 1981 году. Существуют 4 версии, одна из которых — синтез простагландинов, который, как мы знаем, косвенно оказывает гипотензивный эффект. На *рис. 7* представлены ишемический и неишемический типы окклюзии. При ишемическом типе окклюзии (в одном глазу окклюзии не было) и офтальмотонус практически равен. Но на 9-10 месяц окклюзия сопровождается резким подъемом ВГД до 70 мм рт.ст. При неишемическом типе окклюзии ВГД на пораженном глазу со временем снижается. Это — интересный момент, который необходимо исследовать.

В любом зарубежном источнике мы найдем ссылку на необходимость профилактики *(рис. 8)*. Да, в основном неоваскуляризация имеет ишемический тип (30%). Я с удовольствием повторю этот слайд *(рис. 9)*: чаще развивается неоваскуляризация радужки, затем — УПК; даже неоваскулярная глаукома развивается в меньшем количестве случаев. Главное — микроскопия; сначала — зрачковый край, затем — угол без мидриаза, глазное дно. Коллеги, не все могут позволить себе эти пункты, поэтому — биомикроскопия.

Хочу привести простой клинический пример *(рис. 10)*: хороший слайд, хороший зрачок, без особых

Рис. 7.

Рис. 8.

Рис. 9.

Рис. 10.

Рис. 11.

Рис. 12.

Рис. 13.

Рис. 14.

подозрений. Но после исследования глазного дна пациента *(рис. 11)*, хочется обратить на его зрачок большее внимание: мы наблюдаем мелкую, но активную неоваскуляризацию.

Какая терапия? Мне нравится вступление в одной из книг на эту тему: «Существуют обширные литературные данные и много споров на эту тему…» Начинаем с анти-VEGF терапии в стандартной дозировке, далее — интравитреальное введение стероидов. Антикоагулянты — здесь есть вопросы. Кто говорит «да», но при них есть осложнения; многие говорят о фотодинамической терапии, ГБО, плазмоферезе, о введении активатора тканевого плазминогена. Можно комбинировать, Мария Викторовна об этом говорила. Возможно применение фотокоагуляции и хирургического лечения: венозные анастомозы, витрэктомия в области ветви вены с реканализацией, хирургическая декомпрессия ЦВС.

У вас есть ощущение, что чего-то не хватает? Не хватает снижения ВГД. В современных ретинальных руководствах по неоваскулярной патологии этому вопросу уделяется крайне мало внимания. Более того, посмотрите, под каким интересным «соусом» специалисты по сетчатке нам преподносят тему о снижении ВГД. Я зачитаю: «Есть информация о том, что офтальмологи любят начинать лечение данной патологии с «гипотензива». Зачем? Потому что, якобы, гипотензивное лечение способствует улучшению кровотока сетчатки, но это научно не доказано». Согласитесь, немного обидно; наблюдается какая-то сегрегация глаукоматологов и ретинологов. Если вы откроете последнее руководство по глаукоме, то увидите, что мы с большим уважением относимся к специалистам по сетчатке. Что мы пишем? Во-первых, лечение начинается с мидриатиков. Кстати, один интересный момент, который встречается в нескольких литературных источниках, — стимуляция УВО на мидриациле. Далее — стероиды местно (противовоспалительная терапия, снижение неоангиогенеза); гипотензивные препараты местно — здесь мы связаны по рукам. Миотики: сразу поставим точку. В 1923 году вышла работа, в которой указано, что понижение ВГД под воздействием миотиков в основном осуществляется за счет их сосудорасширяющего действия. В течение долгих лет это была официальная точка зрения. Действительно, пилокарпин расширяет сосуды. Простагландины также, к сожалению, участвуют в релаксации сосудистой стенки. Агонисты адренорецепторов. Здесь *(рис. 12)* я собрал все эффекты агонистов адренорецепторов: улучшают трабекулярный отток (но послушайте, там — фиброваскулярная мембрана, и они не сработают); улучшают синтез простагландинов, что не совсем хорошо, плюс — снижают синтез внутриглазной жидкости. Но мы знаем, что эффект адреналина на цилиарное тело такой, что сначала происходит резкое снижение ВГД, затем организм восстанавливается и постепенно компенсирует именно этот эффект. Поэтому повторюсь: бета-блокаторы — ДА (о чем сегодня говорили) и ингибиторы карбоангидразы — ДА. Лучше — подавать «под флаконом» комбинированной терапии. У нас есть два препарата — бринзоламид с тимололом и дорзоламид с тимололом, обладающие одинаковым гипотензивным эффектом, но отличающиеся по переносимости за счет pH.

Далее — системные осмотические препараты; ретинальная абляция; циклодеструкция; хирургия — либо фистулизирующая, либо дренажные трубчатые системы.

Еще раз хочу повторить: неоваскулярная глаукома — рефрактерная. Классификация рефрактерности: III степень: многократно оперированная первичная и вторичная глаукома, неоваскулярная глаукома. В соответствии с Европейским глаукомным руководством, факторы риска избыточного рубцевания — неоваскулярная глаукома. Совершенно новая классификация рефрактерной глаукомы появилась в последнем издании «Ophthalmology», по которой в зависимости от степени риска избыточного рубцевания неоваскулярной глаукоме присваивается определенное количество «+++».

Хирургическое лечение — доказанная методика выбора отсутствует. Синустрабекулэктомия: к 5 годам наблюдается только 30% успеха; высокий уровень интра- и послеоперационных осложнений. Рекомендовано: цитостатическая терапия; интракамеральное/интравитреальное введение ранибизумаба. С цитостатиками все понятно, но это — off label, тем не менее они стали «золотым стандартом» и имеют самую высокую степень доказательности. Их необходимо применять в Европе при работе с рефрактерной формой глаукомы. В Европейском руководстве приведены стандартные и четкие методики лечения.

Клинический пример нашей пациентки *(рис. 13, 14)*. Сначала мы ввели в переднюю камеру Луцентис, затем через три дня провели синустрабекулэктомию. Мы вели ее по европейским стандартам, по нашим разработкам, и пока все хорошо.

С дренажными трубчатыми системами ситуация также сложна — очень вариабельный эффект; нет доказанных преимуществ. Я взял 4 ключевые работы: Molteno: через 12 мес. — 60%, через 5 лет — 10% с хорошим ВГД; Baerveldt: через 12 мес. — 80%, через 18 мес. — 56%; Baerveldt pars plana: через 6 мес. — 94%; Ahmed vs СТЭ+ММС: через 12 мес. — 70% vs 65%.

Заключение, коллеги, непростое. Тромбоз ЦВС + неоваскулярная глаукома, давайте признаем, является единой сложной рефрактерной нозологией, и мы должны работать вместе. Раннее обнаружение неоваскуляризации и профилактика лечения — ключевые элементы улучшения прогноза. Рандомизированные проспективные клинические исследования необходимы для доказательной оценки значимости фистулизирующей хирургии, трубчатых дренажей и циклодеструкции. Активное внедрение современных методов с доказанной эффективностью (анти-VEGF, стероиды) смогут увеличить возможности терапевтического и хирургического успеха.

Будем работать вместе, и спасибо за внимание! ■

TRADOMED INVEST OPTOVUE

Компания **«Трейдомед Инвест»** в рамках научно-практической конференции
«XI Российский общенациональный офтальмологический форум – 2018»
приглашает посетить **10 октября 2018 года** с 16.50 до 18.20 ч.
сателлитный симпозиум

«Ангио-ОКТ в офтальмологической практике»

Председатель симпозиума: директор МНИИ ГБ им. Гельмгольца **В.В. Нероев**

ПРОГРАММА

1. **Дифференциальная диагностика прогрессирующего невуса и меланомы хориоидеи. С.В. Саакян**, Е.Б. Мякошина
2. **Новые предикторы прогрессирования глаукомы. Н.И. Курышева**, Л.В. Лепешкина, Е.О. Шаталова
3. **Изменение микроциркуляции сетчатки при болезни Бехчета.** В.В. Нероев, **Т.Д. Охоцимская**, Г.А. Давыдова
4. **ОКТ-ангиография при хирургической патологии макулярной зоны. Н.А. Скворцова**, Г.Е. Столяренко, Н.В. Савостьянова, И.Г. Башилова
5. **Роль ангио-ОКТ в персонализации и оценке результативности лечения ЦСХРП.** П.Л. Володин, **Е.В. Иванова**, Ю.И. Кукарская, Е.Ю. Полякова, А.В. Фомин
6. **Особенности диагностики макулярных телеангиэктазий второго типа. Т.Б. Шаимов**, В.А. Шаимова, И.Е. Панова
7. **MacTel, RAP, Венозная окклюзия. «Совпадение? Не думаю!» Е.К. Педанова**, Д.А. Буряков
8. **Дискуссия**

Количество мест ограничено. Предварительная регистрация на сайте www.tradomed-invest.ru обязательна.
Адрес проведения: г. Москва, площадь Европы, д. 2, отель «Рэдиссон САС Славянская», зал «Толстой».
За информацией обращайтесь, пожалуйста, к Алексею Фомину по электронной почте fomin@tradomed-invest.ru
или по тел. +7 (916) 613 7145.

Вопросы и возможности диагностики грибковых кератитов

А.С. Обрубов[1,2], К.И. Бельская[1,2]

[1]ГБУЗ ГКБ им. С.П. Боткина ДЗМ Филиал № 1 «Офтальмологическая клиника», г. Москва;
[2]Кафедра офтальмологии ФГБОУ ДПО «Российская медицинская академия непрерывного профессионального образования» Минздрава России, г. Москва.

Вступление

Первый случай грибкового кератита был описан T. Leber´ом в 1879 году. С тех пор количество публикаций случаев грибковых кератитов увеличивалось с каждым годом. Значительный рост случаев грибковых кератитов отмечается в последние десятилетия, что мы видим и на примере нашей больницы.

В последние годы частота грибковых кератитов значительно возросла. На сегодняшний день описаны более 105 видов грибов, способных стать причиной развития офтальмомикозов, в том числе более 70 видов могут вызывать развитие грибковых кератитов.

Мы постарались осветить как наиболее распространенные и проверенные временем методы диагностики грибковой инфекции глаза, так и современные молекулярные и инструментальные методы, которые все больше входят в рутинную практику офтальмологов.

Познакомиться с нашими публикациями по данной теме можно также:

1. Бельская К.И., Обрубов А.С. Некультуральные методы диагностики грибковых кератитов (обзор литературы) // РМЖ «Клиническая офтальмология». – 2018. – Т. 18. – №1. – С. 37-41. DOI: 10.21689/2311-7729-2018-18-1-37-41.

2. Бельская К.И., Обрубов А.С. Культуральный метод диагностики грибковых кератитов (Обзор литературы) // XVII Всероссийская школа офтальмолога: Сб. науч. тр. – Москва, 23-24 марта 2018 г. / Под ред. проф. Е.А. Егорова. – М.: ГБОУ ВПО РНИМУ им. Н.И. Пирогова Минздрава России, 2018. – С. 99-105. DOI: 10.30808/978-5-6040782-2018-1-1-99-105.

Часть 1. Культуральный метод диагностики грибковых кератитов (обзор литературы)

Культуральная диагностика инфекций глаз остается «золотым стандартом» в микробиологических исследованиях в офтальмологии.

Культуральный метод исследования заключается в посеве исследуемого материала на искусственные питательные среды, культуры клеток или куриные эмбрионы с целью выделения и идентификации чистой культуры возбудителя или возбудителей. В микологии культуральный метод получил название микрологического.

В клинической микологии выделяют 2 основные группы грибов — плесневые (гифальные) и дрожжевые. Гифальные грибы способны образовывать тонкие, ветвящиеся гифы. Среди гифальных грибов выделяют пигментированные и непигментированные гифомицеты. Гифы, растущие над поверхностью субстрата, называются воздушными. Благодаря воздушным гифам колонии мицелия имеют пушистый вид. Дрожжевые грибы являются одноклеточными, однако структурная взаимосвязь между клетками сохраняется — возможно образование псевдомицелия. Развитие псевдомицелия наблюдается в некоторых условиях у представителей патогенного рода Candida. Колонии дрожжеподобных грибов имеют компактный вид.

Многие грибы обладают диморфизмом — способностью к гифальному или дрожжеподобному в зависимости от условий культивирования. В инфицированном организме они растут в виде дрожжеподобных клеток (дрожжевая фаза), на питательных средах образуют гифы и мицелий. Диморфизм в том числе связан с температурным фактором: при комнатной температуре образуется мицелий, при 37°С — дрожжеподобные клетки [1].

Диморфные грибы могут существовать в тканевой и культуральной формах. Выделяют три вида диморфизма:

1) диморфизм, который сопровождается разнообразием тканевых форм и постоянством культуральных (подкласс Кокцидии, полиэтилетическая группа Простейшие);

2) диморфизм, который сопровождается разнообразием культуральной фазы (большая часть диморфных грибов);

3) грибы с совпадающей культуральной и тканевой формами (плесневые грибы, Candida, Cryptococcus).

Описаны более 105 видов грибов, классифицированные в 56 родов, которые вызывают грибковые заболевания глаз [2]. Наиболее часто среди нитчатых грибов, вызывающих грибковые кератиты, встречаются представители родов Fusarium, Aspergillus (светлоокрашенные, или непигментированные, или гиалогифомицеты) и представители рода Curvularia (темноокрашенные, или пигментированные, или феогифомицеты). Наиболее частым видом дрожжеподобных грибов, вызывающих грибковые кератиты, является Candida albicans *(схема 1)* [3].

Схема 1.

- **Гифальные грибы**
  - *Гиалогифомицеты*
    - Fusarium (F. solani, F. oxysporum)
    - Aspergillus (A. fumigatus, A. flavus)
    - Scedosporium (S. apiospermum)
    - Penicillum (P. spinulosum, P. citrinum)
    - Acremonium (A. potronii, A. kiliense)
  - *Феогифомицеты*
    - Curvularia (C. lunata, C. geniculata, C. senegalensis)
    - Bipolaris (B. spicifera, B. hawaiiensis)
    - Exserohilum (E. rosrtatum, E. longirostrata)
    - Coelomycetes (Lasiodiplodia, Colletotrichum)
- **Дрожжи и дрожжеподобные грибы**
  - *Candida (C. albicans)*

Материал для исследования пораженной грибковой инфекцией роговицы с помощью культурального метода получают с помощью взятия соскоба роговицы стерильными инструментами — шпатель Kimura, лезвие Bard-Parker, стерильное бритвенное лезвие, хирургические лезвие или шпатель. Манипуляции проводятся под местной анестезией [4-6]. Материал для микроскопии собирают с основания и краев язвы. В некоторых случаях получить соскоб с поверхности очага невозможно ввиду малого размера эпителиального дефекта или его отсутствия. В таком случае материал может быть собран при проведении биопсии роговицы [7-9] или сквозной кератопластики [10, 11]. Образец ткани роговицы транспортируют в стерильной пробирке, заполненной 1 мл дистиллированной воды. Не рекомендуется использовать высушенные образцы роговиц [12].

Материал, собранный с роговицы, засевают на твердые (кровяной агар, агар с сердечно-мозговой вытяжкой, цистин-триптонный агар, глюкозо-пептонная агаровая среда Сабуро [3]) или жидкие питательные среды (бульон Сабуро, бульон с сердечно-мозговой вытяжкой, тиогликолевый бульон). Материал засевают штрихами в форме буквы «С» [3].

Грибы растут на большинстве сред, используемых для культивирования бактерий. Однако рост грибов медленней, чем рост бактерий, в связи с чем рекомендуют обогащенные среды, такие как агар с сердечно-мозговой вытяжкой, агар Сабуро с декстрозой, картофельно-глюкозный агар и другие [13].

Среды можно сделать более селективными для грибов, если добавить антибиотики (гентамицин, хлорамфеникол) [3]. Обычно используют минимум две среды — селективную и неселективную.

Если образец взят с обсемененной поверхности, важно использовать среду, содержащую ингибирующие агенты, такие как хлорамфеникол, гентамицин или циклогексимид. Хлорамфеникол или гентамицин ингибируют рост большинства бактерий, в то время как циклогексимид — плесневые грибы-сапрофиты. Необходимо учитывать, что циклогексимид также может ингибировать рост грибов-оппортунистов: некоторые виды родов Aspergillus, Fusarium, Scopulariopsis, Pseudallescheria, Zygomycetes, некоторые другие гифальные и дрожжевые грибы (Cryptococcus neoformans и некоторые виды рода Candida) [13].

Антибактериальные агенты также могут ингибировать рост аэробных актиномицетов, например, Nocardia [14]. Образцы со стерильных участков могут быть культивированы без ингибирующих агентов [14].

Для большинства гифальных грибов оптимальная температура культивирования среды с засевом находится в диапазоне от 25 до 30°С, в то же время большинство видов дрожжеподобных грибов показывают наилучший рост при температуре от 35 до 37°С. Образец должен быть инкубирован минимум в течение 2 недель, для подтверждения негативного результата необходимо культивирование в течение 4 недель [15-17].

Критерии для достоверного определения роста культуры, взятой с роговичного соскоба, следующие [3, 18]:

1) сплошной рост (сплошной слой культуры в месте посева на твердой питательной среде) — более 10 колоний;

2) выявление микроорганизма в клиническом образце с помощью микроскопии;

3) рост одного и того же штамма на разных питательных средах;

4) рост того же микроорганизма при повторном взятии клинического образца;

5) растущий штамм коррелирует с клинической картиной заболевания;

6) наблюдается заполнение чашки клетками на половину на стороне посева на среду при использовании одной твердой среды;

7) рост на жидкой среде подтвержден микроскопией.

Желательно проводить повторный соскоб и засев на питательные среды [3].

Ниже приведем примеры макро- и микроскопических особенностей культур различных видов грибов, высеиваемых на питательных средах (по [13]):

Дрожжеподобные грибы наиболее часто образуют круглую, тестообразную или слизеобразную колонию. Плесневые грибки образуют бархатистые или пушистые колонии голубо-зеленого, желто-зеленого или черного цвета.

Виды рода Candida образуют круглую, тестообразную или слизеобразную непрозрачную колонию белого или кремового цвета. При микроскопическом исследовании обнаруживают бластоконидии, псевдогифы, в некоторых видах встречаются хламидоспоры.

Колонии рода Aspergillus бархатистые или пушистые голубо-зеленого, желто-зеленого или черного цвета. При микроскопии идентифицируют стекловидные и разделенные перегородками гифы. Однако микроскопическая картина имеет свои особенности в зависимости от вида.

Колонии Histoplasma capsulatum представляют собой медленно растущие колонии, белые или желто-коричневые при температуре культивирования 25°С или дрожжеподобные мягкие и тестообразные белые колонии при температуре культивирования 37°С. При микроскопическом исследовании колонии, культивированной при температуре 25°С, выявляют наличие тонких перегородчатых гифов, которые продуцируют бугорчатые макроконидии. При микроскопии колоний, культивированных при температуре 37°С, выявляют мелкие овальные дрожжеподобные клетки.

Вид колоний Blastomyces dermatitis варьирует от мембранозных дрожжеподобных колоний до хлопковидных пушистых белых плесневидных колоний при температуре культивирования 25°С. При 37°С колонии имеют вид неопушенных складчатых колоний. При микроскопии колонии, культивированной при температуре 25°С, обнаруживают стекловидные перегородчатые гифы с одноклеточной мягкой конидией, при температуре 37°С — большие толстостенные гифы.

В процессе культивирования колонии Coccidioides immittis/complex сначала выглядят влажными и неопушенными, затем быстро становятся пушистыми, серо-белыми снаружи и желтоватыми или коричневыми с обратной стороны чашки. При микроскопии определяют гиалиновые гифы с артроконидиями, отходящими под прямым углом, разделенные пустыми клетками.

Колонии рода Fusarium розовые, лавандовые или пурпурные, изредка желтые. Микроскопическая картина представлена макро- и микроспоридиями, многоклеточными макроконидиями серповидной формы.

Колонии Paecilomyces разрастаются по всей поверхности чашки, бывают белого или коричневатого цветов. При микроскопии обнаруживают простые или вертикально разветвленные конидиоспоры, которые несут на себе веретена конидиогенных клеток.

Колонии феогифомицетов (Alternaria, Curvularia, Cladosporium) отличаются быстрым ростом, на виду пушистые, серого, оливкового, черного или коричневого цветов. Микроскопическая картина представлена пигментированными гифами. Конидии могут быть единичными или в цепочке, гладкими или шероховатыми.

Scedosporium имеет пушистые серые колонии. При микроскопии определяют одноклеточные конидии.

Penicillium представляет собой быстрорастущие колонии, припудренные, широко растущие, зеленого, серого, желтого или белого цветов, изредка красноватые. Микроскопическая картина: конидиофоры обычно прямые, стекловидные или слабо пигментированные.

Таким образом, микологический метод заключается в посеве патологического материала на специальные питательные среды с целью идентификации культуры возбудителя или возбудителей. В связи с особенностями морфологического строения различных видов грибов возможна идентификация возбудителя по макроскопической картине колонии. Основной особенностью культурального метода исследования является его продолжительность — идентификация микроорганизма возможна лишь спустя недели. Для более точной диагностики грибковых кератитов предпочтительнее использовать сочетание различных методик.

Литература

1. Мысякина И.С., Фунтикова Н.С. Роль стеринов в морфогенетических процессах и диморфизме грибов // Микробиология. – 2007. – Т. 76. – № 1. – С. 5-18.

2. Wilson L.A., Ajello L. Topley and Wilson's Microbiology and Microbial Infections. – 9th ed. – London: Arnold, 1998. – Vol. 4: Medical Mycology. – P. 525-567.

3. Thomas P.A. Fungal infections of cornea // Eye. – 2003. – Vol. 17. – P. 852-862.

4. Jacob P., Gopinathan U., Sharma S., Rao G.N. Calcium alginate swabs versus Bard-Parker blade in the diagnosis of microbial keratitis // Cornea. – 1995. – Vol. 14. – N 4. – P. 360-364.

5. Liesegang T.J., Forster R.K. Spectrum of microbial keratitis in South Florida // Am. J. Ophthalmol. – 1980. – Vol. 90. – N 1. – P. 38-47.

6. Ishibashi Y. Oral ketoconazole therapy for keratomycosis // Am. J. Ophthalmol. – 1983. – Vol. 95. –N 3. – P. 342-345.

7. Ishibashi Y., Kaufman H.E. Corneal biopsy in the diagnosis of keratomycosis // Am. J. Ophthalmol. – 1986. – Vol. 101. – N 3. – P. 288-293.

8. Kompa S., Langefeld S., Kirchkof B., Schrage N. Corneal biopsy in keratitis performed with the microtrephine // Graefe's Arch. Clin. Exp. Ophthalmol. – 1999. – Vol. 237. – N 11. – P. 915-919.

9. Alexandrakis G., Haimovici R., Miller D., Alfonso E.C. Corneal biopsy in the management of progressive microbial keratitis // Am. J. Ophthalmol. – 2000. – Vol. 129. – N 5. – P. 571-576.

10. Vemuganti G.K., Garg P., Gopinathan U. et al. Evaluation of agent and host factors in progression of mycotic keratitis: A histologic and microbiologic study of 167 corneal buttons // Ophthalmology. – 2002. – Vol. 109. – N 8. – P. 1538-1546.

11. Rosa R.H., Miller D., Alfonso E.C. The changing spectrum of fungal keratitis in south Florida // Ophthalmology. – 1994. – Vol. 101. – N 6. – P. 1005-1013.

12. Kalkanci A., Ozdek S. Ocular fungal infections // Current Eye Research. – 2010. – Vol. 36. – N 3. – P. 179-189.

13. Kalkanci A., Ozdek S., Ozmen M.C. Ocular fungal infections. – 1st ed. – Ankara: Lambert, 2015. – 92 pp.

14. Lalitha P., Vijayakumar, Venkatesh P., Srinivasan M. Aravind's atlas of fungal corneal ulcers. – New Delhi: Jaypee Brothers Medical Publishers, 2008. –148 pp.

15. Murray P.R., Rosenthal K.S., Pfaller M.A. Medical Microbiology. – 6th ed. – Philadelphia, PA: Mosby, Elsevier, 2009. – P. 689-699.

16. Winn Jr.W., Allen S., Janda W. et al. Koneman's Color Atlas and Textbook of Diagnostic Microbiology. – 6th ed. – Baltimore, MD: Lippincott Williams&Wilkins, 2006. – P. 1166-1237.

17. Forbes B.A., Sahm D.F., Weissfeld A.S. Bailey&Scott's Diagnostic Microbiology. – 12th ed. – St. Louis, Missouri: Mosby, Elsevier, 2007. – P. 629-716.

18. Sharma S., Sreedharan A. Diagnostic Procedures in Ophthalmology. – 2nd ed. – New Delhi: Jaypee Brothers Medical Publishers, 2009. – P. 316-332.

Часть 2. Некультуральные методы диагностики грибковых кератитов (обзор литературы)

Как мы уже отмечали в последние годы частота грибковых кератитов значительно возросла [1]. При этом более 70 видов грибов могут вызывать развитие грибковых кератитов [2-4]. Основными подходами микробиологической диагностики в настоящее время остаются культуральные методы. Однако их недостатками являются длительность исследования, высокие требования к забору материала, повышенные требования к квалификации персонала лабораторий. В реальной клинической практике у врача, сталкивающегося с тяжелой инфекцией глаз, часто нет времени для ожидания результатов и ему требуются минимально затратные по времени методы диагностики для адекватного подбора этиотропной терапии. Бурное развитие молекулярной биологии и техники значительно расширили диагностические возможности инфекций глаз. Мы решили оценить возможности современных некультуральных методов диагностики грибковой инфекции глаз, которые могут быть полезны в практике врача.

К основным некультуральным методам подтверждения диагноза грибкового кератита на сегодняшний день относятся прямая микроскопия образца, полученного с очага поражения, конфокальная микроскопия роговицы, а также современные молекулярные методы исследования. Ценным дополнительным методом диагностики может быть оптическая когерентная томография переднего отрезка глаза.

ПРЯМАЯ МИКРОСКОПИЯ

Самым быстрым методом выявления возбудителя в образце является метод прямой микроскопии с применением таких методов окраски, как окрашивание по Граму и по Гимзе, фиксация раствором гидроксида калия, окрашивание лактофенолом хлопковым голубым, калькофлуором белым, метенамином-серебра по Гомори, а также комбинированные методы окраски (комбинированное окрашивание по Гимзе с калькофлуором белым, фиксация гидроксидом калия в сочетании с окраской калькофлуором белым) [5-8]. Полезными могут быть также методы окрашивания Шиффйодной кислотой [9, 10] и акридиновым оранжевым [11], модифицированный метод окраски по Цилю-Нильсену [12] и другие [10, 13, 14].

При микроскопии образца оцениваются вид мицелия, конидии (для грибов-конидиеносцев), гифы и их взаиморасположение с оплодотворяющими органами грибов. Существует ряд трудностей, с которыми можно столкнуться при идентификации этиологического агента с помощью прямой микроскопии образца. Основными сложностями данного метода являются неверная интерпретация результатов, наличие артефактов, редкое выявление грибов рода Candida и других дрожжеподобных грибов [15-17]. Также метод прямой микроскопии требует обязательного предварительного окрашивания. Если в образец не были добавлены специальный контраст или красящий агент, то грибы будут визуализироваться как бесцветные структуры на окрашенном фоне и их идентификация будет затруднена [17-20].

Основными материалами, служащими источником для прямой микроскопии, являются:

– стерильный материал на ватном тампоне или мазок, собранный посредством оттиска кальциевой альгинатной массой, с конъюнктивы и век обоих глаз [21];

– соскоб с роговицы, собранный с помощью шпателя Kimura, лезвием Bard-Parker, стерильным бритвенным лезвием, хирургическими лезвием или шпателем. Манипуляции проводятся под местной анестезией [21-23]. Материал для микроскопии собирают с основания и краев язвы;

– контактные линзы, контейнеры для линз и многофункциональный раствор для линз [24];

– материал роговицы, полученный при выполнении сквозной или послойной кератопластики [1, 15];

– биоптат роговицы [25-27].

Биопсия роговицы может быть эффективнее соскобов при глубоком расположении инфильтрата в строме роговицы и отсутствии обширного эпителиального дефекта [25-27].

Чувствительность и специфичность метода прямой микроскопии достигает 90% [28, 29].

Рассмотрим подробнее основные методы окрашивания для исследования методом прямой микроскопии.

Фиксация раствором гидроксида калия

По данным разных авторов, чувствительность метода составляет 71% [30], 81% [8, 15], 90-91% [5, 18]. Специфичность микроскопии с фиксацией гидроксидом калия — 83,8% [8]. Данный метод является экономичным, требующим всего 1-2 этапа подготовки. К преимуществу использования гидроксида калия относится прокрашивание даже толстых образцов роговицы, что обеспечивает контрастность грибковой структуры относительно фона [17]. Метод фиксации раствором гидроксида калия с последующей микроскопией позволяет получить результат уже через 10-15 минут от момента взятия образца материала [16].

К недостаткам метода относятся достаточно большая частота выявления артефактов [30]. Клетки толстого образца роговицы могут быть недостаточно прозрачными для точной микроскопии. Окрашивающийся гидроксидом калия препарат имеет короткий срок годности. Оптимальным временем для исследования является период в пределах 12-18 часов с момента взятия образца [17].

Грибы-филаменты визуализируются как отражающие свет гифы, с перегородками или без них. Гифы могут быть одинарными или разветвленными. Для феоидных грибов характерен коричневый цвет филаментов, появляющийся вследствие накопления меланина в клеточной стенке. Дрожжи и дрожжеподобные грибы имеют овальную или круглую форму, часто обесцвечены. Возможно образование псевдогифов, которые необходимо дифференцировать с клетками эпителия [31].

Метод окраски по Граму

По данным различных авторов, чувствительность метода окраски по Граму колеблется от 36 до 73% [2, 6, 22, 29]. Специфичность метода составляет 84,9% [29]. Окрашивание по Граму позволяет хорошо визуализировать как клетки дрожжеподобных грибов, так и гифы грибов-филаментов. В случае микст-инфекции бактерии также могут быть идентифицированы в материале. Для получения результата требуется от 15 до 30 минут [16].

К недостаткам метода относится неравномерная окраска цитоплазмы гифов грибов. Метод неэффективен при окрашивании толстых образцов взятого материала. Возможно наличие ложноположительных результатов вследствие возникновения артефактов. Кроме того, преципитаты краски могут привести к неправильной интерпретации результатов [17].

Грибы-филаменты подразделяются на грам-положительные и грам-отрицательные. Грам-положительные нитчатые грибы представляются фиолетовыми (синими), грам-отрицательные — розовыми. Все дрожжеподобные грибы являются грам-положительными, имеют овальную или округлую форму [31].

Метод окраски по Гимзе

Чувствительность метода оценивается от 39,7% [15] до 66% [32].

При окрашивании по Гимзе приобретает цвет только цитоплазма клетки, клеточная стенка остается интактной. Споры выглядят более мелкими, чем при окрашивании другими методами.

Окрашивание лактофенолом хлопковым голубым

Чувствительность метода составляет 77-82% [6, 8]. Окрашивание лактофенолом хлопковым голубым является быстрым (приготовление препарата занимает 5 минут [6]), простым, недорогим, одноступенчатым методом окраски, который позволяет выявить все основные виды грибов [17]. Окрашивание лактофенолом позволяет также обнаружить наличие цист Acanthamoeba [33]. Метод коммерчески выгоден: краситель имеет длительный срок хранения и может храниться годами [17].

Однако лактофенол хлопковый голубой плохо проникает в ткани, что приводит к затруднению в использовании на толстых образцах взятого материала. Контраст между прокрашенным грибом и фоном может быть недостаточным для идентификации, поэтому нетипичные виды грибов могут быть упущены [6, 17].

Гифы и конидии визуализируются черными или темно-коричневыми на голубом фоне [31].

Окрашивание красителем метенамин-серебро по Гомори

Чувствительность метода составляет 85-86% [16, 22]. Клеточные стенки грибов и перегородки ярко очерчены и хорошо видны на бледном фоне, что повышает вероятность идентификации вида гриба. Элементы гриба окрашиваются от серебристого до черного цвета и хорошо видимы в слое образца ткани [31]. Помимо грибов, также могут идентифицироваться цисты Acanthamoeba и Pneumocystis carinii [17].

Недостатком такого метода является избыточное депонирование серебра в тканях, что может скрывать детали морфологии гриба. Прокрашивание клеточных включений и меланина может давать ложноположительные результаты и неправильную интерпретацию. Реагенты и процедура окрашивания не стандартизированы [17]. Процедура является многоступенчатой, требуя 2-3 часов для подготовки образца для изучения [16].

Окрашивание калькофлуором белым

Чувствительность метода составляет 80-90% [5]. Гифы грибов и клетки дрожжей визуализируются хорошо очерченными ярко-зелеными элементами на красно-коричневом фоне [31]. Несомненным преимуществом метода является возможность даже в толстых образцах взятого материала ясно различать детали морфологии грибов. Также могут визуализироваться цисты Acanthamoeba и Pneumocystis carinii [16, 34]. Метод окрашивания является двухэтапным. Время подготовки образца для микроскопии составляет 30 минут [16].

Одним из основных недостатков данного метода окраски является обязательное приготовление свежих реагентов перед каждым окрашиванием, в противном случае высока вероятность появления артефактов [35]. Кроме того, требуется наличие сложного оборудования — для визуализации необходимо использование ультрафиолетового микроскопа [16, 17]. Во время проведения микроскопии исследователь должен быть защищен от вредного воздействия ультрафиолета. Как реагенты, так и процедура требуют стандартизации [17].

ОПТИЧЕСКАЯ КОГЕРЕНТНАЯ ТОМОГРАФИЯ

Оптическая когерентная томография (ОКТ) является современным методом визуализации переднего отрезка глаза. С помощью ОКТ можно проанализировать морфологию нормальной и пораженной инфекцией роговицы. Метод является неинвазивным, что позволяет использовать его не только для постановки диагноза, но и для наблюдения за состоянием роговицы в динамике [36].

Стромальные инфильтраты на ОКТ визуализируются гиперрефлексивными зонами в строме. Отек проявляется в виде диффузного утолщения стромы роговицы [37]. Метод ОКТ позволяет осуществлять контроль за толщиной роговицы в случае ее изъязвления или развития стромального отека. В случае эксудации в передней камере глаза воспалительные клетки выявляются в виде гиперрефлексивных плавающих точек или агрегатов на заднем

эпителии роговицы, визуализирующихся при биомикроскопии как преципитаты [36]. В исследовании Takezawa Y. с соавторами (2017) было показано, что у большинства пациентов с грибковым кератитом наблюдается шероховатая линия раздела между задним эпителием и наложениями на нем, тогда как для бактериальных кератитов характерна четкая граница раздела эндотелий-преципитаты, что может служить дополнительным маркером при определении этиологии заболевания [38].

КОНФОКАЛЬНАЯ МИКРОСКОПИЯ

Впервые конфокальная микроскопия была описана в 1940-х гг. Г. Гольдманном [39]. Конфокальная микроскопия является методом диагностики in vivo, который позволяет исследовать передний сегмент глаза на различных уровнях и при различном масштабировании (возможно увеличение изображения в 200-500 раз) [40-42]. Неинвазивность процедуры позволяет проводить повторные исследования для контроля лечения и оценки динамики заболевания [28]. Конфокальная микроскопия может использоваться для оценки глубоких стромальных инфильтратов роговицы, для которых невозможно проведение микроскопического или культурального исследования [42]. В исследованиях P.K. Vaddavalli с соавторами (2011) показано, что чувствительность метода составляет 88,3%, а специфичность — 91,1% [43]. Конфокальная микроскопия может быть полезна при получении пациентами активной антимикотической терапии, так как в этих случаях чувствительность культурального метода значительно снижается [43].

Различные виды и роды этиологических агентов имеют особенности визуализации при проведении конфокальной микроскопии. Так, грибы родов Fusarium и Aspergillus представляются в виде высококонтрастных элементов шириной от 3 до 8 мкм и длиной 200-300 мкм [44]. Они имеют перегородки и двойной контур, постоянную форму и ширину, несимметричные ответвления. Обычно грибы-филаменты выглядят яркими линейными структурами, стенки которых параллельны друг другу [17, 43, 45]. Виды филаментов различаются между собой углом ветвления гифов: например, для грибов рода Fusarium характерен угол 90°, для рода Aspergillus — угол 45° [44]. Грибы рода Candida отличаются своими псевдогифами [46]. Они имеют вид высококонтрастных, удлиненных частиц длиной 10-40 мкм и шириной 5-10 мкм [44].

Помимо возбудителя заболевания, с помощью конфокальной микроскопии визуализируются воспалительные клетки вокруг очага инфекции, а также эпителиальная и стромальная дезорганизация, обусловленная активацией фибробластов [44].

Кроме грибковых частиц, при помощи конфокальной микроскопии можно также выявить нервные волокна роговицы и оценить их состояние. В норме они визуализируются как яркие продолговатые единообразные (нервные волокна) или бусоподобные (суббазальные сплетения) структуры толщиной от 5 до 20 мкм, имеющие ответвления, отходящие под острым углом [42]. При повреждении нервов роговицы развивается нейротрофическая кератопатия, что приводит к дополнительному повреждению роговицы и к образованию в исходе заболевания грубого рубцового помутнения, которое может значительно снижать остроту зрения пациента [47, 48]. Такие дистрофические изменения характерны для течения грибковых кератитов [48].

Стоимость оборудования, низкая доступность метода в рутинной практике, необходимость обучения персонала для верной интерпретации результатов являются значительными ограничивающими факторами для проведения исследования конфокальной микроскопии в широкой практике [42].

МОЛЕКУЛЯРНЫЕ МЕТОДЫ ДИАГНОСТИКИ

К молекулярным методам диагностики грибковых кератитов относятся полимеразная цепная реакция и масс-спектрометрия. Несомненным преимуществом данных методов является оперативность и высокая точность получения информации об инфекционном агенте.

Полимеразная цепная реакция

Полимеразная цепная реакция (ПЦР) является современным методом обнаружения компонентов ДНК инфекционного агента в образце ткани. ПЦР представляет собой ферментативную амплификацию участка ДНК. Для исследования достаточно даже небольшого количества ДНК этиологического агента (10 пг грибов рода Candida, 100 пг грибов-филаментов [49]), что является преимуществом для обнаружения патогенного организма, при культивировании которого возникают трудности. ПЦР-диагностика является быстрым методом диагностики, так как требует всего 2,5 часа для получения достоверного результата после извлечения ДНК из образца [50]. Материалами для проведения исследования могут служить: внутриглазная жидкость, слеза, «свежие» ткани глаза, формалин- или парафин-фиксированные ткани, окрашенные или неокрашенные цитологические срезы, из которых может быть получена ДНК [17]. Чувствительность метода ПЦР составляет 94%, специфичность — 64% [24]. Низкая специфичность обусловлена тем, что результат ПЦР может быть положительным даже в том случае, когда микроорганизм нежизнеспособен. Ложноположительные результаты составляют около 3% [2], что всегда нужно иметь в виду при оценке результата. В своем исследовании N. Menassa с соавторами показали, что у 1-8,3% пациентов без грибкового кератита методом ПЦР выявлялись ДНК различных видов грибов [51]. Тем не менее ПЦР — один из наиболее ценных методов диагностики кератомикозов, так как позволяет получить результат в короткие сроки [52, 53], а также может использоваться для обнаружения неспорообразующих грибов [54]. Из-за высокой чувствительности ПЦР диагностика не может быть использована для оценки динамики заболевания и ответа на терапию вследствие невозможности определить жизнеспособность микроорганизмов. Наконец, при ПЦР можно идентифицировать только того возбудителя, для которого существуют праймеры и имеется известная последовательность ДНК. Полимеразная цепная реакция не предоставляет информации о клеточном строении и локализации этиологического агента [55].

Из-за высокой стоимости и ограниченной доступности метода ПЦР некоторые авторы рекомендуют выполнять его не сразу же при подозрении на грибковый этиологический агент, а в течение одной недели при отрицательном результате посева материала на питательных средах [24].

Масс-спектрометрия

Масс-спектрометрия является методом, позволяющим быстро идентифицировать и классифицировать микроорганизмы [56]. В основе метода масс-спектрометрии лежит получение масс-спектра рибосомальных белков исследуемого микроорганизма, являющихся высоко консервативными и видоспецифичными, и сравнение его с масс-спектрами, содержащимися в базе данных. Степень сходства выражается в относительных единицах, что позволяет сделать вывод о принадлежности микроорганизма к тому или иному виду [57].

В настоящее время существует три основных подхода к определению протеома клетки: 1) «классическая» стратегия «снизу-верх» основана на разделении белковых фракций с помощью ферментного гидролиза на мелкие фрагменты белковых молекул с последующим масс-спектрометрическим анализом пептидов; 2) метод «панорамной протеомики» основан на ферментном гидролизе комплексов белковых молекул с последующим отщеплением пептидов от ферментов с помощью капиллярного хроматографа или электрофоретического сепаратора; 3) методика «сверху-вниз» заключается в масс-спектрометрическом анализе изолированных фрагментированных протеинов, полученных с помощью комплекса процедур очистки [58]. Стоит также отметить, что дрожжеподобные грибы имеют толстую стенку, поэтому для их распознавания необходим дополнительный этап разрушения клеточной стенки, аналогичный с протоколами идентификации бактериальных клеток [59].

Для определения этиологии кератита используют слезу пораженного глаза в качестве исследуемого материала и слезу контрлатерального глаза для контроля [60]. Для подтверждения грибковой этиологии кератита исследуют не только наличие рибосомальных белков и протеинов, выделяемых клеткой гриба в процессе метаболизма (например, количество глутаредоксина и глутаредоксин-связанных протеинов), но и количественное изменение белков слезы человека. Так, для кератомикозов характерно снижение количества прекурсора цистатина S, прекурсора цистатина SN, цистатина, липокалина слезы человека, а также увеличение количества пролактин-индуцированного протеина и прекурсора сывороточного альбумина [60].

Метод масс-спектрометрии является быстрым — результат может быть получен в течение 24 часов с момента взятия материала, что позволяет быстро назначить адекватную терапию. Метод имеет высокую специфичность (97%) и высокую чувствительность — для идентификации необходимо всего 10 пг протеома этиологического агента [61]. Однако одним из основных недостатков метода является отсутствие данных белковых профилей всех возможных микроорганизмов [62]. Это может привести к отрицательному или ложному результату исследования в случае развития кератита, вызванного редкими видами грибов.

Таким образом, на основе данных литературы можно сделать заключение, что на сегодняшний день в распоряжении врачей имеется множество путей для оперативной идентификации грибковой инфекции. Тем не менее ни один из представленных методов не является эталонным, и их применение в широкой практике крайне ограничено.

Использование красителей сопряжено с необходимостью организации рабочего места для проведения исследований (особенно при проведении исследований у неотложных пациентов), наличия опыта работы с ними как у офтальмолога, так и микробиолога.

Инструментальные методы диагностики (ОКТ, конфокальная микроскопия) являются неинвазивными и могут использоваться многократно у одного пациента, однако требуют большого опыта от исследователя для верной интерпретации получаемых изображений.

Для молекулярных методов диагностики характерны высокая чувствительность при относительно невысокой специфичности вследствие возможности получения ложноположительных результатов. Однако основными ограничениями их использования на сегодня являются высокая стоимость исследования, необходимость наличия сложного оборудования и обученного персонала. Кроме того, в настоящее время не накоплена база данных ДНК- и белковых профилей всех существующих микроорганизмов, в особенности возбудителей грибковой инфекции.

При использовании единственного метода исследования можно предположить лишь наиболее вероятного возбудителя заболевания. Для наиболее точной верификации предпочтительнее использовать комбинации различных методик в сочетании с традиционными культуральными методами диагностики. Проблема диагностики грибковой инфекции глаз требует дальнейших разработок и совершенствования.

Литература

1. *Vemuganti GK, Garg P, Gopinathan U et al. Evaluation of agent and host factors in progression of mycotic keratitis: A histologic and microbiologic study of 167 corneal buttons. Ophthalmology. 2002;109(8):1538-1546.*
2. *Thomas PA. Fungal infections of cornea. Eye. 2003;17(8):852-862.*
3. *Wilson LA., Ajello L. Agents of oculomycosis: fungal infections of the eye. London: Arnold, 1998;525-567.*
4. *Kredics L, Narendran V, Shobana CS, Vagvolgyi C, Manikandan P. Indo-Hungarian Fungal Keratitis Working G. Filamentous fungal infections of the cornea: a global overview of epidemiology and drug sensitivity. Mycoses 2015; 58:243-260.*
5. *Gopinathan U, Garg P, Fernandes M, Athmanathan S, Rao GN. The epidemiological features and laboratory results of fungal keratitis: a 10-year review at a referral eye care center in South India. Cornea. 2002;21(6):555-559.*
6. *Thomas PA, Kuriakose T, Kirupashanker MP. Use of lactophenol cotton blue mounts of corneal scrapings as an aid to the diagnosis of mycotic keratitis. Diagn Microbiol Infect Dis. 1991;14(3):219-224.*
7. *Zhang W, Yang H, Jiang L, Han L, Wang L. Use of potassium hydroxide, giemsa and calcofluor white staining techniques in the microscopic evaluation of corneal scrapings for diagnosis of fungal keratitis. Journal of International Medical Research. 2010;38(6):1961-1967.*
8. *Sharma S, Silverberg M, Mehta P et al. Early diagnosis of mycotic keratitis: predictive value of potassium hydroxide preparation. Indian J Ophthalmol. 1998;46(1):31-35.*
9. *Vanzzini Zago V, Alcantara Castro M, Naranjo Tackman R. Support of the laboratory in the diagnosis of fungal ocular infections. Int J Inflam. 2012;2012:643104. 8 pp.*
10. *Mittal R, Jena SK, Desai A, Agarwal S. Pythium Insidiosum Keratitis: Histopathology and Rapid Novel Diagnostic Staining Technique. Cornea. 2017 Sep;36(9):1124-1132.*
11. *Kanungo R, Srinivasan R, Rao RS. Acridine orange staining in early diagnosis of mycotic keratitis. Acta Ophthalmol (Copenh). 1991 Dec;69(6):750-753.*
12. *Joseph J, Murthy S, Garg P, Sharma S. Microscopic Evaluation of Corneal Scrapings using Different Stains for the Diagnosis of Microsporidial Keratitis. J Clin Microbiol. 2006, 22 (4): 583-585.*
13. *Lan L, Wang FY, Zeng G. Staining with methylthioninium chloride for the diagnosis of fungal keratitis. Exp Ther Med. 2013 Nov;6(5):1229-1232.*
14. *Moemen D, Bedir T, Awad EA, Ellayeh A. Fungal keratitis: Rapid diagnosis using methylene blue stain. EJBAS. 2015;2:289-294.*
15. *Rosa RH, Miller D, Alfonso EC. The changing spectrum of fungal keratitis in south Florida. Ophthalmology. 1994;101(6):1005-1013.*
16. *Rao NA. A laboratory approach to rapid diagnosis of ocular infections and prospects for the future. Am J Ophthalmol. 1989;107(3):283-291.*
17. *Thomas PA. Current perspectives on ophthalmic mycoses. Clin Microbiol Rev. 2003; 16(4):730-797.*
18. *Panda A, Sharma N, Das G, Kumar N, Satpathy G. Mycotic keratitis in children: epidemiologic and microbiologic evaluation. Cornea. 1997;16(3):295-299.*
19. *Wong TY, Ng TP, Fong KS, Tan DT. Risk factors and clinical outcome between fungal and bacterial keratitis: a comparative study. CLAO J. 1997;23(4):275-281.*
20. *Xie L, Dong X, Shi W. Treatment of fungal keratitis by penetrating keratoplasty. Br J Ophthalmol. 2001;85(9):1070-1074.*
21. *Jacob P, Gopinathan U, Sharma S, Rao GN. Calcium alginate swabs versus Bard-Parker blade in the diagnosis of microbial keratitis. Cornea. 1995;14(4):360-364.*
22. *Liesegang TJ, Forster RK. Spectrum of microbial keratitis in South Florida. Am J Ophthalmol. 1980;90(1):38-47.*
23. *Ishibashi Y. Oral ketoconazole therapy for keratomycosis. Am J Ophthalmol. 1983; 95(3):342-345.*
24. *Pouyeh B, Galor A, Miller D, Alfonso EC. New horizons in one of ophthalmology's challenges: fungal keratitis. Expert Rev. Ophthalmol. 2011;6(5):529-540.*
25. *Ishibashi Y, Kaufman HE. Corneal biopsy in the diagnosis of keratomycosis. Am J Ophthalmol. 1986;101(3):288-293.*
26. *Kompa S, Langefeld S, Kirchkof B, Schrage N. Corneal biopsy in keratitis performed with the microtrephine. Graefe's Arch Clin Exp Ophthalmol. 1999;237(11):915-919.*
27. *Alexandrakis G, Haimovici R, Miller D, Alfonso EC. Corneal biopsy in the management of progressive microbial keratitis. Am J Ophthalmol. 2000;129(5):571-576.*
28. *Sharma S. Diagnosis of fungal keratitis: current options. Expert Opin Med Diagn. 2012;6(5):449-455*
29. *Sharma S, Kunimoto DY, Gopinathan U et al. Evaluation of corneal scraping smear examination methods in the diagnosis of bacterial and fungal keratitis. Cornea. 2002;21(7):643-647.*
30. *Chander J, Chakrabarti A, Sharma A, Saini JS, Panigrahi D. Examination of calcofluor staining in the diagnosis of fungal corneal ulcer. Mycoses. 1993;36(7-8):243-245.*
31. *Lalitha P, Vijayakumar, Prajna NV, Srinivasan M. Aravind's Atlas of Fungal Corneal Ulcers: Clinical Features and Laboratory Identification Methods. India: Jaypee Brothers Medical Publishers, 2008:160pp.*
32. *Radhakrishnan A. Fungal keratitis. Kerala J Ophthalmol. 2011;23(1):20-24.*
33. *Thomas PA, Kuriakose T. Rapid detection of Acanthamoeba cysts in corneal scrapings by lactophenol cotton blue staining. Arch Ophthalmol. 1990;108(2):168.*
34. *Monheit JE, Cowan DF, Moore DG. Rapid detection of fungi in tissues using calcofluor white and fluorescence microscopy. Arch Pathol Lab Med. 1984;108:616.*
35. *Koch HH, Pimsler M. Evaluation of Uvitex 2B. A nonspecific fluorescent stain for detecting and identifying fungi and algae in tissue. Lab Med. 1987;18(9):603-606.*
36. *Konstantopoulos A, Kuo J, Anderson D, Hossain P. Assessment of the use of anterior segment optical coherence tomography in microbial keratitis. Am J Ophthalmol. 2008;146(4):534-542.*
37. *Hixson A, Blanc S, Sowka J. Monitoring keratitis resolution with optical coherence tomography. Optometry and Vision Science. 2014; 91:40-45.*
38. *Takezawa Y, Suzuki T, Shiraishi A. Observation of retrocorneal plaques in patients with infectious keratitis using anterior segment optical coherence tomography. Cornea. 2017; 36(10):1237-1242.*
39. *Goldmann H. Spaltlampenphotographie undphotometrie. Ophthalmologica. 1940;98:257-270.*
40. *Katz NN, Wadud SA, Ayazuddin M. Corneal ulcer disease in Bangladesh. Ann Ophthalmol. 1983;15:834-836.*
41. *Kaufman SC, Musch DC, Belin MW. et al. Ophthalmic technology assessment committee cornea panel. Confocal microscopy: a report by the American Academy of Ophthalmology. Ophthalmology. 2004;111(2):396-406.*
42. *Das S, Samant M, Vaddavalli PK, Vemuganti GK. Role of Confocal Microscopy in Deep Fungal Keratitis. Cornea. 2009;28:11-13.*
43. *Vaddavalli PK, Garg P, Sharma S et al. Role of confocal microscopy in the diagnosis of fungal and Acanthamoeba keratitis. Ophthalmology. 2011;118(1):29-35.*
44. *Brasnu E, Bourcier T, Dupas B et al. In vivo confocal microscopy in fungal keratitis. Br J Ophthalmol. 2006;91(5):588-591.*
45. *Winchester K, Mathers WD, Sutphin JE. Diagnosis of Aspergillus keratitis in vivo with confocal microscopy. Cornea. 1997;16(1):27-31.*
46. *Chang HY, Chodosh J. Diagnostic and therapeutic considerations in fungal keratitis. Int Ophthalmol Clin. 2011;51(4):33-42.*
47. *Nishida T. Neurotrophic mediators and corneal wound healing. The Ocular Surface. 2005; 3(4):194-202.*
48. *Kurbanyan K, Hoesl LM, Schrems WA, Hamrah P. Corneal nerve alterations in acute Acanthamoeba and fungal keratitis: an in vivo confocal microscopy study. Eye. 2012;26(1):126-132.*
49. *Jaeger EE, Carroll NM, Choudhury S et al. Rapid detection and identification of Candida, Aspergillus, and Fusarium species in ocular samples using nested PCR. J Clin Microbiol. 2000;38(8):2902-2908.*
50. *Goldschmidt P, Degorge S, Benallaoua D. et al. New strategy for rapid diagnosis and characterization of keratomycosis. Ophthalmology. 2012; 119(5):945-950.*
51. *Menassa N, Bosshard PP, Kaufmann C, Grimm C. Rapid detection of fungal keratitis with DNA-stabilizing FTA filter paper. Invest Ophthalmol Vis Sci. 2010;51(4):1905-1910.*
52. *Ferrer C, Colom F, Frases S et al. Detection and identification of fungal pathogens by PCR and by ITS2 and 5.8S ribosomal DNA typing in ocular infections. J Clin Microbiol. 2001;39(8):2873-2879.*
53. *Ferrer C, Munoz G, Alio JL, Abad JL, Colomm F. Polymerase chain reaction diagnosis in fungal keratitis caused by Alternaria alternata. Am J Ophthalmol. 2002;133(3):398-399.*
54. *Badenoch PR. Pythium insidiosum keratitis confirmed by DNA sequence analysis. Br J Ophthalmol. 2001;85(4):496.*
55. *Rajeev B, Biswas J. Molecular biologic techniques in ophthalmic pathology. Indian Journal of Ophthalmology. 1998;46(1):3-13.*
56. *Chalupová J, Raus M, Sedlářová M, Sebela M. Identification of fungal microorganisms by MALDI-TOF mass spectrometry. Biotechnol Adv. 2014;32(1):230-241.*
57. *Ломинадзе ТГ, Семенова ЕА, Мотузова ОВ, Калакуцкая АН. Использование метода MALDI-TOF масс-спектрометрии для ускорения идентификации микроорганизмов в гемокультурах пациентов с подозрением на сепсис. Поликлиника. 2014;1(3):17-20. [Lominadze GG, Semenova EA, Motuzova OV, Kalakuckaja AN. Using MALDI-TOF for accelerated identification of microorganisms in hemoculture of patients with suspected sepsis. Poliklinika. 2014;1(3):17-20]*
58. *Domon B, Aerbersold R. Mass Spectrometry and Protein Analysis. Science. 2006; 312(5771):212-217.*
59. *Rizzato C, Lombardi L, Zoppo M, Lupetti A, Tavanti A. Pushing the Limits of MALDI-TOF Mass Spectrometry: Beyond Fungal Species Identification. J Fungi. 2015;1(3):367-383;*
60. *Ananthi S, Chitra T, Bini R, Prajna NV, Lalitha P. Comparative analysis of the tear protein profile in mycotic keratitis patients. Mol Vis. 2008;12(14):500-507.*
61. *Leaw SN, Chang HC, Barton R, Bouchara JP, Chang TC. Identification of medically important Candida and non-Candida yeast species by an oligonucleotide array. J Clin Microbiol. 2007;45(7):2220-2229.*
62. *Brandt ME, Lockhart SR. Recent taxonomic developments with Candida and other opportunistic yeasts. Curr Fungal Infect Rep. 2012;6(3):170-177.*

P.S. Авторы будут благодарны за возможные отклики и сотрудничество с коллегами, занимающимися вопросами диагностики грибковой инфекции.

Обрубов Анатолий Сергеевич,
as.obrubov@yandex.ru

Обзор на тему «Возможности и перспективы лечения грибковых кератитов» читайте в следующем номере газеты

Клинический случай: первичная хирургическая обработка проникающего ранения глазного яблока с экстракцией катаракты и имплантацией ИОЛ

С.В. Обиход, Е.Б. Фомина

БУ ХМАО-Югры «Нягланская окружная больница», Россия, г. Нягань

В статье представлены результаты хирургического лечения пациента с проникающим корнеосклеральным ранением с выпадением внутренних оболочек глаза, повреждением хрусталика левого глазного яблока. Проведена первичная хирургическая обработка ранения роговицы и склеры, ушивание проникающей раны роговицы и склеры с одномоментной экстракцией катаракты и имплантацией интраокулярной линзы. В результате своевременно оказанной специализированной медицинской помощи удалось восстановить анатомо-топографические взаимоотношения тканей травмированного глазного яблока и утраченные зрительные функции.

Актуальность

Проникающие ранения роговицы составляют 14,7-30% всех повреждений глазного яблока и являются причиной тяжелых исходов травмы [2, 5].

Основной задачей первичной хирургической обработки проникающего ранения роговицы является полная герметизация раны с восстановлением анатомических структур глаза [1]. Также одним из основных принципов выполнения первичной хирургической обработки проникающих ранений глаза является микрохирургический способ восстановления анатомо-топографических взаимоотношений тканей травмированного глазного яблока.

Часто в сочетании с проникающим ранением глаза наблюдается травма хрусталика (до 70% всех случаев проникающих ранений глазного яблока) [3].

При проникающем ранении роговицы, сопровождающемся травмой хрусталика, рекомендуется выполнить удаление катаракты и наложить швы на края раны [4].

В зависимости от величины раны роговицы, наличия внутриглазного инородного тела и тяжести травмы хрусталика необходимо определить возможность проведения первичной хирургической обработки в сочетании с имплантацией внутриглазной линзы. Фактически, этот вопрос решается в каждом случае индивидуально.

Имплантация ИОЛ в ходе первичной хирургической обработки проникающего ранения глазного яблока имеет преимущества над поэтапным реконструктивным вмешательством вследствие отсутствия выраженных послеоперационных осложнений и более коротких сроков восстановления и реабилитации больных [6].

Выбор модели ИОЛ определяется степенью разрушения задней капсулы хрусталика. При ее интактности, небольших ранах капсулы или сохранении значительных ее остатков нужно имплантировать заднекамерную ИОЛ [3].

Клинический случай

Пациентка К., 25 лет. 06.06.2017 г. в 18:05 получила травму левого глаза в быту (удар по глазу фрагментом разорвавшейся стеклянной бутылки). Обратилась в приемный покой Югорской городской больницы с жалобами на боли в левом глазу, отсутствие зрения левого глаза, осмотрена дежурным хирургом. Выполнены инстилляции в конъюнктивальную полость капель хлорамфеникола 0,25%, стерильная монокулярная повязка, дано направление в Нянганскую окружную больницу по экстренным показаниям. Через 4,5 часа после получения травмы К. поступила в приемный покой НОБ, госпитализирована в офтальмологическое отделение.

Объективно при обследовании: левый глаз — острота зрения 0,01 н/к, гипотония. Движения глазного яблока в полном объеме. Рана роговицы и лимба сложной конфигурации (V-образная с 11 до 8 час. с вовлечением центральной оптической зоны, проходящая через все слои роговицы, длиной до 12 мм). На 11 час. линейная рана продолжается на склеру до 3 мм. В ране ущемлена радужная оболочка. Повреждение передней капсулы хрусталика более 3 мм с выходом мутных хрусталиковых масс в переднюю камеру.

В ходе мультиспиральной компьютерной томографии орбит рентгенконтрастных инородных тел глазного яблока или орбиты не выявлено. Обследование пациента включало также кератометрию, офтальмометрию, визометрию здорового глаза.

По результатам обследования выставлен диагноз: проникающее корнеосклеральное ранение с выпадением внутренних оболочек, повреждением хрусталика левого глазного яблока.

Учитывая характер полученной травмы, для восстановления утраченных зрительных функций было принято решение об одномоментной первичной хирургической обработке ранения роговицы, удалении хрусталика и имплантации заднекамерной ИОЛ.

07.06.2017 г. в условиях экстренной операционной под общей анестезией выполнена срочная ПХО: ушивание проникающей раны роговицы (узловые швы викрил 10-0 (14 швов) и склеры (узловые швы викрил 6-0) с последующей факоаспирацией и имплантацией интраокулярной линзы Latan CrystalView® LM-S60M + 24 d на левом глазу.

Для выполнения капсулорексиса, удаления хрусталика и имплантации ИОЛ выполнен тоннельный самогерметизирующийся разрез роговицы на 12 час. шириной 3,2 мм, дополнительные парацентезы на 2 и 9 час. Удаление хрусталиковых масс аспирационно-ирригационным методом (CONSTELLATION® Vision System). Имплантирована интраокулярная мягкая заднекамерная линза Latan CrystalView® LM-S60M + 24 d с желтым фильтром. Целостность задней капсулы хрусталика и малоинвазивная техника операции позволили имплантировать ИОЛ без дополнительной фиксации швами.

В послеоперационном периоде системная антибактериальная и противовоспалительная терапия дополнялась инстилляциями растворов антибиотиков, НПВС и стероидов.

Рис. 1. Фотография пациентки К., 25 лет. 8-й день после операции

На 2-й день после операции (08.06.2017 г.): Vis OS = 0,15; глаз раздражен, роговица и склера адаптирована узловыми швами. Радужка структурная, зрачок правильной формы. ИОЛ в правильном положении. Глазное дно без патологических изменений. Тургор глазного яблока в норме.

На 9-й день после операции (15.06.2017 г.): Vis OS = 0,3; глаз несколько раздражен, роговица и склера адаптирована узловыми швами. Радужка структурная, зрачок правильной формы. ИОЛ в правильном положении *(рис. 1)*. Проведена ОСТ; сетчатка обоих глаз без патологии. Пациент выписан из стационара.

Осмотр в динамике на 20-й день после операции (26.06.2017 г.): Vis OS = 0,45 н/к. Глаз почти спокоен. Роговица и склера адаптирована узловыми швами. Передняя камера средней глубины, влага прозрачная. Радужка структурная, зрачок неправильной вытянутой формы, подтянут к 11 час. ИОЛ несколько дислоцирована к 11 час.

Пациентке рекомендовано продолжить амбулаторное лечение (антибактерильное, противовоспалительное), снятие роговичных швов через 1,5 месяца.

09.08.2017 г., через 2 месяца после полученной травмы и выполненной ПХО с факоаспирацией и имплантацией ИОЛ на левом глазу в условиях операционной под местной анестезией произведено удаление роговичных швов. Vis OS = 0,65 н/к. Глаз слегка раздражен. Роговица — V-образный проникающий рубец с 8 до 11 час. с вовлечением центральной оптической зоны. Передняя камера средней глубины, влага прозрачная. Радужка структурная, зрачок неправильной вытянутой формы, подтянут к 11 час. Артифакия, ИОЛ несколько децентрирована. Задняя капсула хрусталика — фиброз I-II ст.

По данным кератотопографии отек роговицы левого глаза в центральной оптической зоне снизился с 659 мкм (14.06.2017) до 557 мкм (08.08.2017).

Выводы

Представлен пациент, получивший тяжелую травму глазного яблока. В результате своевременно оказанной специализированной медицинской помощи удалось восстановить анатомо-топографические взаимоотношения тканей травмированного глазного яблока и утраченные зрительные функции.

Литература

1. *Hamill M.B. Corneal and scleral trauma // Ophthalmol. Clin. North. Am. – 2002. – Vol.15. – P. 185-194.*
2. *Oum B.S., Lee J.S., Han Y.S. Clinical features of ocular trauma in emergency department // Korean J. Ophthalmol. – 2004. – Vol. 18. – P. 70-78.*
3. *Алешаев М.И. Современные аспекты первичной хирургической обработки проникающих ранений глаза: Учебное пособие для врачей. – Пенза, 2001.*
4. *Глазные болезни. Основы офтальмологии / Под ред. проф. В.Г. Копаевой. – М.: Медицина, 2012.*
5. *Егоров Е.А., Басинский С.Н. Клинические лекции по офтальмологии: Учебное пособие. – Издательство: ГЭОТАР-Медиа, 2007.*
6. *Кочергин С.А. Шургая А.Т. Имплантация ИОЛ в ходе первичной хирургической обработки проникающего ранения глазного яблока // Рефракционная хирургия и офтальмология. – 2006. – № 3.– С. 25-29.*

NIDEK

РООФ

MD vision

Уважаемые коллеги!

В рамках «XI Российского общенационального офтальмологического форума» (РООФ-2018) компания «МД ВИЖН» — эксклюзивный дистрибьютор японской компании Nidek — приглашает вас на саттелитный симпозиум

«Инновации в диагностике патологии глазного дна и кровообращения диска зрительного нерва»

10 октября в 11:20, зал «Толстой»

по адресу: г. Москва, площадь Европы, д. 2, отель «Рэдиссон САС Славянская»

Президиум: Проф. Нероев В.В., проф. Шишкин М.М., проф. Слонимский А.Ю.

План сателлита:

1. Вступительное слово **В.В. Нероева**
2. **Anna Sophie Mursch-Edlmayr**, *MD from Kepler University Hospital (Linz, Austria)*
   Новейшая разработка компании NIDEK: лазерная спеклфлоуграфия (FSLG) для количественной оценки кровообращения в диске зрительного нерва у пациентов с нормотензивной глаукомой.
3. К.м.н. **Куранова О.И.**
   Возможности оптического когерентного томографа RS-3000 Advance, angioscan для исследования глазного дна у пациентов с заболеваниями заднего отрезка глаза. Неординарные клинические случаи.
4. Заключительное слово к.м.н. Н.В. Муратова

Мы будем очень рады вас видеть!

www.nidek.ru

Все о глазной поверхности

В рамках XXIV Международного офтальмологического конгресса «Белые ночи» состоялся сателлитный симпозиум на тему «Все о глазной поверхности», организованный при участии компании «ТЕА Фарма». В симпозиуме приняли участие д.м.н. Д.Ю. Майчук, д.м.н., профессор В.В. Бржеский, к.м.н. И.Н. Околов, д.м.н., профессор С.В. Янченко, д.м.н. И.А. Лоскутов.

Д.м.н. Д.Ю. Майчук (Москва)

Профессор В.В. Бржеский (Санкт-Петербург)

И.Н. Околов (Санкт-Петербург)

Д.м.н. С.В. Янченко (Краснодар)

Д.м.н. И.А. Лоскутов (Москва)

С докладом на тему «Современные алгоритмы лечения блефаритов» выступил д.м.н. Д.Ю. Майчук (Москва). Классификация блефаритов: передний — бактериальный, аллергический; задний — мейбомеит. Одной из причин токсико-аллергических проблем является демодекс, когда количество превышает шесть особей, кроме того, серьезную проблему представляет бактериальная микрофлора, в частности, стафилококк, в лечении которого применяется Азидроп (2 р/д 3 дня) и Витабакт (4 р/д до 2 месяцев).

Терапия блефарита — симптоматическая, должна проводиться по этапам: 1 — противовоспалительная; 2 — антибактериальная; 3 — слезозаместительная; 4 — гигиена век/восстановление функций мейбомиевых желез; 5 — противоаллергическая (при необходимости); 6 — лечение демодекса.

Противовоспалительная терапия: Декса-гентамицин мазь — 2 р/д 2 недели или Гидрокортизон ПОС 1 или 2,5%; антибактериальная терапия: Азидроп (капли) — 2 р/д 9 дней на веко или Декса-гентамицин мазь — 3 р/д 2 недели или Колбиоцин (гель) — 3 р/д 7 дней + Комбинил — 4 р/д 7 дней на конъюнктиву; слезозаместительная терапия: бесконсервантный, гипоаллергенный препарат, способный связывать водянистую порцию слезы — гиалуроновая кислота (Хилабак); гигиена век/восстановление функций мейбомиевых желез: обработка век салфетками Блефаклин, Теагель на края век 2 р/д 1 месяц с массажем краев век; противоаллергическая терапия: Гидрокортизон ПОС 2,5%, Визаллергол, Аллергоферон; лечение демодекса: масло чайного дерева, Демалан (Демазол) — 2 р/д 45 дней.

При лечении аллергических блефаритов применяется Визаллергол 0,2% — 1 р/д, Опатанол 0,1% — 2 р/д, Полинадим — 2 р/д, гидрокортизоновая мазь — на край века.

Д.Ю. Майчук подчеркнул, что лечение блефарита с хроническими множественными халязионами должно проводиться гастроэнтерологом с обязательным контролем сахара в крови. Далее назначается Декса-гентамицин мазь — 3 р/д 10 дней; края век обрабатываются Теагелем с массажем зоны ресниц; Рестасис — 2 р/д 1 год.

Лечение мейбомиитов: гигиена век: Теагель — 2 р/д 1 месяц курсами, салфетки Блефаклин; теплые компрессы — 1-2 р/д курсами по 2 недели; массаж краев век — 2 р/д с нанесением Теагеля; увлажнители воздуха; БАДы с Омега 3 и 9 (Нутроф-Тотал) — 3 мес.; системный Юнидокс-Солютаб 50 мг/д.

Антибактериальная терапия: Азитромицин (Азидроп) — наносить на веко 2 р/д 3 дня, затем — 1 р/д 12 дней или 2 р/д 3 дня каждые 10 дней в течение 6 мес.; антибиотик и кортикостероид в комбинации — Декса-гентамицин 2 р/д 14 дней на края век.

Противовоспалительная терапия: циклоспорин 0,05% (Рестасис) — 2 р/д 6 мес. для купирования воспаления и лечения синдрома «сухого глаза»; кортикостероиды Гидрокортизон ПОС 1 или 2,5% — 2 р/д на края век 14 дней; Омега 3 и 6 жирные кислоты (Хилабак Омега), Омега 3 жирные кислоты (Нутроф Тотал). Препараты искусственной слезы (существует сложность подбора) — с гиалуроновой кислотой (Хилобак 0,15%), с липидным компонентом, с осмопротекцией эпителия (Теалоз) — для улучшения репарации и восстановления муцинов.

О современных взглядах на диагностику и лечение синдрома «сухого глаза» (ССГ) рассказал д.м.н., профессор В.В. Бржеский (Санкт-Петербург). Определение ССГ Международной рабочей группы по «сухому глазу» (DEWS-II): «Сухой глаз представляет собой многофакторное заболевание глазной поверхности, характеризующееся снижением гомеостаза слезной пленки и сопровождающееся глазными симптомами, этиологическую роль в развитии которых играют нестабильность слезной пленки, гиперосмолярность, воспаление и повреждение глазной поверхности и нейросенсорные нарушения». Распространенность заболевания среди населения старше 40 лет — 14%. Частота объективных симптомов и функциональных нарушений превышает частоту субъективных проявлений ксероза — 75% против 5-50%. Ключевыми элементами патогенеза ССГ являются испаряемость и гиперосмолярность слезы. В большинстве исследований, отметил докладчик, пациенты с водным дефицитом слезной пленки продемонстрировали снижение чувствительности роговицы к механическому стимулу. Стойкое, но не долговременное повреждение тканей приводит к сенсибилизации рецепторов, к ненормальной нейронной активности и последующему нейропатическому ощущению боли. При этом нейропатическая боль (невралгия) отражает поражение соматосенсорной системы и может привести к восприятию боли в отсутствии клинических объективных признаков повреждения эпителия глазной поверхности и не является достоверным признаком ССГ. Кератоневралгию при ССГ часто описывают как «боль без сухих пятен».

Источниками клинических симптомов при ССГ являются: зрительные симптомы — нестабильность и разрыв в слезной пленке, шероховатость эпителия в областях разрыва; симптомы дискомфорта — гиперосмолярность слезы, частые разрывы нестабильной слезной пленки, «сухие пятна» на фоне гиперосмолярной слезы; повреждение глазной поверхности при трении (мигания и движения глазного яблока) — снижение объема влаги в конъюнктивальной полости, потеря бокаловидных клеток и дефицит муцина, потеря зрелого гликокаликса, грубый эпителий: точечный эпителиальный кератит, нитчатый кератит, верхний лимбальный кератоконъюнктивит, конъюнктивохалазис и др.; медиаторы воспаления в тканях глазной поверхности — медиаторы, увеличивающие чувствительную возбудимость: простаноиды, цитокины, нейрокины; избыточная болевая чувствительность — тригеминальная гиперчувствительность: «невропатический обжиг», когнитивные аспекты клинических симптомов ксероза.

По результатам исследований ССГ возникает на почве дефицита слезопродукции (15% случаев) и вследствие повышенной испаряемости слезной пленки (85% случаев). В настоящее время для первичной диагностики ССГ применяется проба Норна — оценка стабильности прероговичной слезной пленки и осмометрия слезной пленки; исследование суммарной слезопродукции по Ширмеру не проводится. В соответствии со стандартом TFOS DEWS II — 2017 исследуется стабильность прероговичной слезной пленки, осмолярность слезной пленки и степень повреждения глазной поверхности.

Среди методов исследования стабильности прероговичной слезной пленки профессор В.В. Бржеский выделил пробу Норна, неинвазивное исследование с применением TearScience, LipiView, Tearscope/Tearscope Plus; оценку функциональной остроты зрения; аберрометрию; исследование контрастной чувствительности зрительного анализатора; испаряемость прероговичной слезной пленки. Осмолярность слезной пленки исследуется методом осмометрии слезного мениска с помощью прибора Tealab. Степень повреждения глазной поверхности оценивается методом прокрашивания лиссаминовым-зеленым, бенгальским-розовым. Признаками снижения продукции слезы и муцинов являются нарастание симптомов к вечеру и окрашивание глазной поверхности; при дисфункции мейбомиевых желез наблюдается снижение стабильности слезной пленки, симптомы максимально выражены утром.

Первый этап лечения ССГ (TFOS DEWS II 2017) включает информирование пациента о характере клинического течения заболевания, факторах риска его развития и рекомендаций по их исключению. Первичные лечебные мероприятия: инстилляции препаратов «искусственной слезы»; при наличии дисфункции мейбомиевых желез — пищевые добавки на основе незаменимых жирных кислот и гигиена век. Второй этап (при недостаточной эффективности первого этапа): инстилляции препаратов «искусственной слезы» без консерванта на основе гиалуроновой кислоты (Хилабак 0,15%); гелевые или мазевые увлажнители на ночь; локальная стимуляция секреции слезной жидкости и муцинов; местная противовоспалительная терапия: глюкокортикоидные препараты (короткий курс), НПВС; стероидные инстилляции циклоспорина А (рестасис); средства, задерживающие нативную влагу в конъюнктивальной полости: окклюзия слезоотводящих путей, герметизирующие увлажняющие очки; при наличии признаков блефарита и дисфункции мейбомиевых желез — гигиена век, акарицидная обработка при обнаружении клеща демодекс, системное применение антибиотиков макролидного или тетрациклинового ряда. Для лечения пациентов с признаками недостаточности слезопродукции профессор В.В. Бржеский рекомендует применять Теалоз, препарат на основе трегалозы, дисахарида природного происхождения. Трегалоза обладает значительной способностью удерживать влагу и сочетает в себе свойства биопротектора и осмопротектора. Исследования показали, что трегалоза защищает клетки роговицы, ускоряя ее заживление и уменьшая воспаление конъюнктивы, способствует восстановлению осмотического баланса глазной поверхности, стабилизирует липиды и предотвращает денатурацию белков клеточной мембраны, сохраняя гомеостаз глазной поверхности. Таким образом, линейка современных средств защиты глазной поверхности включает Хилабак Омега (защита липидного слоя слезной пленки), Хилабак (защита водянистой части слезной пленки), Теалоз (удержание клетки в жизнеспособном состоянии в условиях высушивания).

Третий этап включает инстилляции аутологичной сыворотки; пероральное введение стимуляторов секреции слезной жидкости от препаратов, в составе которых имеется боратный или цитратный буфер. Непрерывный мониторинг цитотоксического действия слезозаместителей в отношении клеток линии НСЕС показал, что Теалоз Дуо продемонстрировал самый высокий клеточный индекс, который был равен 5. Морфологические исследования клеток линии НСЕС показали, что Теалоз Дуо соответствовал контролю, клетки имели эпителиоподобную форму и формировали конфлюэнтный слой.

Об опыте периоперационной коррекции изменений глазной поверхности доложил от группы авторов д.м.н. С.В. Янченко (Краснодар). В исследовании приняли участие 90 пациентов, из них 25 пациентов с субклиническим ССГ и 65 пациентов с ССГ 1-2 степени тяжести. Пред- и послеоперационная коррекция изменений глазной поверхности проводилась у пациентов, перенесших LASIK/PRK (55 человек) и РТК (5 человек). Послеоперационная коррекция изменений глазной поверхности проводилась у 15 пациентов после ФЭК+ИОЛ и у 3 пациентов после ВРХ+ФЭК+ИОЛ.

Периоперационная коррекция ССГ включала гигиену век с применением препарата Теагель и/или Блефаклин для коррекции липидодефицита; гиалуроновая кислота 0,15% (Хилабак) применялась для коррекции вододефицита; 3% трегалоза (Теалоз) — для коррекции муцинодефицита и эпителиопатии. В результате предоперационной подготовки отмечено: повышение стабильности слезной пленки — на 97,4% глаз; снижение показателя ксероза (муцинодефицита) — на 90,4% глаз; уменьшение липидодефицита — у всех пациентов, получавших ТГВ. Послеоперационная терапия обеспечила повышение стабильности слезной пленки на 94,7%, снижение показателя ксероза (муцинодефицита) — на 92,5%. Периоперационное лечение хорошо переносилось всеми пациентами, позволило снизить уровень субъективного дискомфорта у всех лиц с ССГ.

Д.м.н. И.А. Лоскутов представил доклад «Слезозамещение или протекция?», в котором значительное место было уделено свойствам трегалозы. Трегалоза — нередуцирующий дисахарид глюкозы, синтезируется в живых организмах, за исключением млекопитающих, как фактор стрессового ответа при воздействии различных стрессовых факторов окружающей среды на клетки.

Ссылаясь на различные литературные источники, И.А. Лоскутов отметил, что трегалоза способна защищать клетки эпителия роговицы от высушивания; эффективна при лечении умеренно выраженного/тяжелого ССГ; улучшает внешний вид поверхности глаза при поражении эпителия роговицы, вызванном ее высушиванием; способствует поддержанию гладкости поверхности эпителия роговицы в условиях высушивания. Опыты на животных продемонстрировали, что трегалоза предотвращает неоваскуляризацию роговицы, возникающую под воздействием УФ-излучения; защищает клетки эпителия роговицы и строму роговицы от гибели под воздействием УФ-излучения; снижает воспаление роговицы. Трегалоза подавляет повреждение роговицы свободными радикалами, образовавшимися под действием облучения УФ-лучей спектра В, и уменьшает выраженность изменений оптических свойств роговицы.

В «Международных рекомендациях по «сухому глазу» указано, что трегалоза — это новое поколение осмопротекторов, действующих как биопротекторы и осмопротекторы благодаря значительной способности удерживать влагу. «Доклинические исследования показали, что трегалоза защищает клетки роговицы, ускоряя ее заживление и уменьшая воспаление конъюнктивы. Трегалоза способствует восстановлению осмотического баланса глазной поверхности, стабилизирует липиды и предотвращает денатурацию белков клеточной мембраны, сохраняя гомеостаз глазной поверхности».

Исследования, направленные на оценку цитотоксичности слезозаместительных препаратов с использованием системы in vitro, показали, что глазные капли Теалоз, не содержащие в своем составе консервант, не оказывали цитотоксического действия на клетки при всех используемых концентрациях. Трегалоза 3% продемонстрировала высокую протекционную эффективность в качестве адъювантной терапии после лазерной коррекции зрения с использованием методики LASIK.

Материал подготовил ***Сергей Тумар***
Фото Сергея Тумара

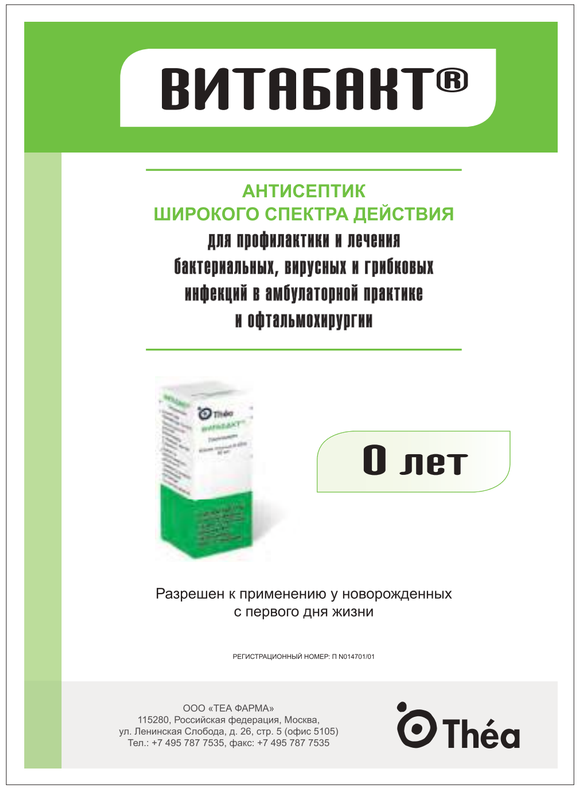

Маркетинг оптического предприятия — составляющие успеха

Редакция газеты «Поле зрения» и компания «Маркет Ассистант Груп» продолжает цикл публикаций для управленцев оптического предприятия. В цикле мы рассматриваем технологии увеличения клиентского потока в клинику или магазин оптики и, как следствие, рост прибыльности предприятия. Для достижения этой цели мы вспоминаем и структурируем постулаты маркетинга, применительно к оптическому рынку, и разбираем конкретные примеры из современной российской действительности.

Беги, маркетолог, беги!

Е.Н. Якутина
Генеральный директор ООО «Маркет Ассистант Груп», доцент МосГУ

Продолжение, начало см. в №№ 4-6/2016, 1-6/2017, 1-3/2018

Тот факт, что медицина предъявляет сегодня повышенные требования к уровню знаний в маркетинге, понятен и объективен. Но мало говорить о стандарте знаний — с каждым днем происходит запрос на опережение. Тот, кто придумывает технологии коммуникации со своими клиентами, тот и выигрывает.

Как в старой доброй тренерской байке: каждое утро в саванне просыпается лев и ему надо бежать так быстро, чтобы догнать антилопу и принести еду львятам. Каждое утро в саванне просыпается антилопа, и ей тоже надо бежать — так быстро, чтобы ее не догнал и не съел лев.

Неважно кто ты: лев или антилопа. Каждое утро тебе нужно бежать.

Кросс-маркетинговые коммуникации

Улучшение работы клиники заключается в нескольких постулатах: лучшие консультации для пациентов, развитие менеджмента клиники, работа с персоналом, повышение качества медицинской помощи и сервиса. Все эти процессы должны иметь четкую логическую форму и должны быть прописаны в специальных регламентирующих документах. В основе бизнеса лежат маркетинговые исследования, которые сопровождают его всю жизнь. Экспертиза происходящего в клинике нужна всегда: опросы, фокус-группы, статистика отзывов пациентов, анализ мнения лидеров отрасли. Маркетолог может опираться также на изучение опыта партнеров, на успешные кейсы (конкретные ситуации) конкурентов, зарубежные проекты.

Одну из тенденций, которую мы отследили на рынке — это комплексность услуги. Существует термин «клиника законченного случая», в которой осуществляется и диагностика, и лечение. Это хорошо для позиционирования в будущем: пациент хочет четко понимать, почему он должен вернуться в ту же клинику.

Однако существует и другая тенденция, распространенная сегодня за рубежом: выход практикующих докторов из госсектора, открытие ими частных клиник именно для диагностики и лечения и, в случае необходимости, перевод пациента и последующее хирургическое вмешательство в партнерской, хорошо оснащенной профильной клинике, в том числе государственной.

С точки зрения современных тенденций и мы говорили об этом в наших публикациях, нельзя недооценивать возможности интернета. Нельзя надеяться на сарафанное радио, особенно если ваша клиника располагается в городе и хочет привлекать перспективную молодую аудиторию, чтобы затем вести эту группу пациентов всю их жизнь. Создавая сайт для своей клиники, наполните его оригинальным содержанием, напишите очень интересные статьи по своей теме. И пусть эти статьи будут, прежде всего, полезными. Нельзя бросить в первозданном виде, сайт требует постоянного обновления.

Нужно написать программу продвижения услуг в среде электронного маркетинга. Как минимум, это публикация новостей, использование стандартных инструментов — контекстная реклама, SEO, SMM.

Как максимум — использование кросс-маркетинговых инструментов.

• Постоянное упоминание вашей клиники в контексте отрасли, вашего регионального сектора, например, ваши доктора участвуют в конференциях и читают лекции.

• Упоминание названия в мероприятиях для потребителей, организуемых городскими властями.

• Рассказ о благотворительной помощи, которую вы оказываете по своей инициативе или в сотрудничестве с властными структурами.

• Ко-брендинговые программы, например, вы договорились о взаимном продвижении услуг с соседями по зданию, торговой улице. Проверка зрения в соседнем магазине оптики дает право посетителю на усиленную диагностику в вашей клинике или скидку на лечение. И, наоборот, ваш пациент после оплаты услуг получает приглашение в соседний магазин оптики, где имеет скидку на изготовление очков или покупку контактных линз.

Соблюдая законы

Есть такой закон «20/80», который применительно к нашей ситуации гласит, что 80% случайных посетителей дают нам 20% процентов нашего дохода. А 20% постоянных покупателей создают 80% дохода. И именно поэтому необходимо 80% вашего маркетингового бюджета тратить на ваших приверженцев. Это абсолютно фокусированная группа, построенная на маркетинговом анализе. Постройте простейшую матрицу, список пациентов, частотность их прихода в вашу клинику, количество денег, которые каждый клиент вам заплатил. Разделите список на три зоны: А, В, С. Ваши лояльные потребители находятся в группе А. На них должна быть направлена ваша основная активность, постоянные приглашения на диагностику, поздравления и приятные подарки в юбилейные для ваших отношений даты. ABC-анализ является одним из действенных инструментов в маркетинговых исследованиях в целях эффективного сопровождения существующих пациентов.

Будущее частных клиник — это забота профессионалов, и требования к маркетингу и менеджменту будут расти все сильнее.

И если говорить о тенденциях в работе маркетологов, то для медицинских клиник закон информирования пациента вышел за рамки разговора «один на один». Изменение формата рынка здравоохранения коснулось потока пациентов, которые стали более избирательны. И уменьшение количества посетителей вашего учреждения не всегда происходит из-за отсутствия информации: люди к вам могут перестать обращаться, поскольку отсутствует содержание, контент, который можно дистанционно оценить и заочно же принять решение, идти в вашу клинику или к вашим конкурентам.

Если вы привлекаете новых клиентов, то рекламный удар необходимо направить на формирование понимания уровня медицинской помощи, качества ее, знакомство с клиникой, работающими в ней сотрудниками, а также процессами и процедурами, которые ждут потенциального пациента.

Клиент сегодня выбирает — как его будут лечить, а не только где и кто.

Медицинский маркетинг

Каждый рынок, применяя базовые законы маркетинга, в то же время создает уникальные сочетания инструментов коммуникаций, добиваясь точной настройки стратегий и тактических планов на выбранную целевую аудиторию.

«Медицинский маркетинг — это предпринимательская деятельность, которая управляет продвижением медицинских услуг от ее производителя (врача, медсестры и т.п.) к потребителю (пациенту); это и социальный процесс, посредством которого прогнозируется, расширяется и удовлетворяется спрос на медицинские услуги посредством их разработки, продвижения и реализации (Шарапов В.Ф., Тявкин В.П., Денисов И.Н. Маркетинг в медицине: Методические рекомендации.– Самара, 2004).

В роли покупателей в этой отрасли выступают пациенты (граждане, больные), у каждого из которых есть потребности, нужда какой-то медицинской услуги. Пациент самостоятельно осуществляет предварительный выбор частной клиники, ему может быть также предоставлено право выбора врача. Повышению конкуренции служит тот факт, что частные клиники стремятся, и имеют такую возможность за счет быстрого принятия решений, улучшать обслуживание населения.

Почти каждая медицинская услуга, рано или поздно, вытесняется другой, более сложной и совершенной, или вообще теряет смысл, так как перестает приносить прибыль. Все новые и новые виды услуг, которые вытесняют устаревшие методы лечения и диагностики, появляются по мере усиления конкуренции. Выживать на сильном конкурентном поле помогают постоянное самосовершенствование медицинских работников, внедрение новых, прогрессивных и эффективных методов диагностики и лечения, а также форм работы.

Отслеживая тенденции современного маркетинга и применяя новаторские приемы, все же не будем забывать и про традиционную рекламу и PR. Но направление развития продвижения медицинских клиник, да и любого учреждения, оказывающего услуги или продающего товар конечному покупателю, все равно лежит от прямой рекламы к развитию лояльных отношений с покупателем (то есть к PR-коммуникациям), и от простой формы рекламирования (раздача листовок и баннер на остановочном павильоне рядом с клиникой) к сложным интернет-манипуляциям с кликами и показами.

К области маркетинга, напомню, относится создание нужных потребителям товаров и услуг, ценообразование, логистика (сопровождение пути товара и/или услуги от производителя к конечному покупателю). Сегодня коснемся четвертого компонента этой парадигмы: продвижения, который касается определения рекламы и закона, позволяющего, ограничивающего или разрешающего ее использование.

Медицинские услуги требуют рекламирования

Реклама — распространяемая платно неличным способом информация о потребительских свойствах товара и видах услуг с целью создания спроса на них. Юридически обоснованная формулировка термина «реклама» дана в федеральном законе, о котором речь пойдет ниже в этой статье. Задача рекламы — информировать, увещевать или напоминать потребителю о товаре или, в нашем случае, услуге.

Задачи информативной рекламы:

– сообщить о новинке или новых применениях существующего товара;

– информировать о цене или ее изменении;

– объяснить применение товара или его принцип действия;

– описать оказываемые услуги;

– исправить неправильные представления или рассеять опасения потребителя;

– сформировать образ компании в глазах потребителя.

Задачи увещевательной рекламы:

– формирование предпочтения данного вида медицинской услуги;

– поощрение к переключению на этот конкретный вид медицинской услуги;

– убеждение потребителя купить данную услугу, не откладывая.

Задачи напоминающей рекламы:

– напоминание потребителям о том, что товар (услуга) может потребоваться им в ближайшем будущем;

– напоминание потребителям о месте приобретения товара (услуги);

– удержание товара в памяти потребителя в период межсезонья;

– поддержание осведомленности о товаре на высоком уровне.

Реклама услуг клиники направлена на потребителя и должна создать в любых своих проявлениях престижный и цельный образ предприятия, отражающий все характеристики, присущие бренду. Для создания образа бренда используем всегда и везде фирменный стиль (логотип, цвет, шрифт, слоган) и никогда от него не отклоняемся. Используем только верное наименование клиники, наиболее полное и без сокращений. Делается это для того, чтобы наш потребитель навсегда связал в своем сознании визуальный образ клиники и прописанные в сопровождающих текстах список и качество услуг клиники.

Маркетолог сталкивается с проблемами при проведении рекламных кампаний медицинских услуг оптических клиник: эта тема интересна только тем, кто заболел. Поэтому целевая аудитория делится на существующих клиентов, пациентов для профилактики и случайных первичных посетителей.

Право имею

Руководитель учреждения медицинского профиля, который отдает распоряжения о размещении рекламы о том или ином товаре или услуге, должен быть осведомлен об ответственности, которая предусмотрена за нарушение законодательства о рекламе. Нормативно-правовым актом, устанавливающим правила размещения и распространения рекламы, является Федеральный закон от 13.03.2006 № 38-ФЗ «О рекламе». Согласно ст. 3 под рекламой понимается информация, распространенная любым способом, в любой форме и с использованием любых средств, адресованная неопределенному кругу лиц и направленная на привлечение внимания к объекту рекламирования, формирование или поддержание интереса к нему и его продвижения на рынке. При этом ненадлежащей является реклама, не соответствующая требованиям законодательства РФ.

Особенности размещения рекламы лекарственных средств, методов лечения, медицинской техники, а также рекламы медицинских услуг, в том числе методов лечения, диагностики, профилактики и реабилитации, регламентированы ст. 24 Закона о рекламе (и уточнены введением части 3.1 в Федеральном законе от 25.11.2013 № 317-ФЗ). В соответствии с ее нормами такая реклама должна сопровождаться предупреждением о наличии противопоказаний к применению лекарственных средств и использованию, необходимости ознакомления с инструкцией по применению или получения консультации специалистов. Реклама данных групп, в частности, не должна содержать ссылки на конкретные случаи излечения от заболеваний, улучшения состояния здоровья человека в результате применения объекта рекламирования, выражение благодарности физическими лицами в связи с использованием объекта рекламирования, создавать представление о преимуществах объекта рекламирования путем ссылки на факт проведения исследований, обязательных для государственной регистрации объекта рекламирования, содержать утверждения или предположения о наличии у потребителей рекламы тех или иных заболеваний либо расстройств здоровья (пп. 2-5 п. 1 ст. 24 Закона о рекламе).

Требования пунктов 2 и 3 части 1 рассматриваемой статьи не распространяются на рекламу, распространяемую в местах проведения медицинских или фармацевтических выставок, семинаров, конференций и иных подобных мероприятий, а также в предназначенных для медицинских и фармацевтических работников специализированных печатных изданиях, и на иную рекламу, потребителями которой являются исключительно медицинские и фармацевтические работники.

Пункт 7 говорит о сопровождении рекламы предупреждением о наличии противопоказаний к применению и использованию медицинских препаратов и услуг, необходимости ознакомления с инструкцией по применению или получения консультации специалистов. Далее описывается регламент продолжительности и формат рекламных блоков в печатных СМИ, на радио, телевидении, при показах фильмов в кинотеатрах. Данное требование не распространяется на рекламу для медиков (в профильных СМИ и местах проведения мероприятий).

Федеральный закон в ноябре 2013 года был уточнен, и пп. 11-12 утратили силу (№ 317-ФЗ).

Существуют в законе общие требования к размещению любой рекламы, в том числе медицинских услуг (посмотрите обширную ст. 5 Закона о рекламе), так, она должна быть добросовестной и достоверной. В ней не допускается использование иностранных слов и выражений, которые могут привести к искажению смысла информации, необходимо делать сноску с переводом и пояснением (пп. 1 п. 5 ст. 5). Нужно соблюдать требования законодательства о государственном языке РФ (п. 11 ст. 5 Закона о рекламе).

Сейчас рекламу медицинских услуг разрешено размещать в любых СМИ.

Можно использовать изображения людей в белых халатах в рекламе медуслуг и средств личной гигиены, а также в случае публикации промо-материалов в специализированных СМИ и на медицинских мероприятиях (пп. 4 п. 5 ст. 5).

При рекламировании медуслуг можно указывать на лечебные свойства, то есть положительное влияние на течение болезни, объекта рекламирования, в том числе методов лечения (пп. 6 п. 5 ст. 5).

Структура рынка рекламы состоит из объекта рекламы, рекламодателя, рекламопроизводителя и рекламораспространителя. Каждый несет свою часть ответственности за ненадлежащую рекламу или ее продвижение в умы покупателя.

Гражданская ответственность выражается в возмещении убытков, компенсации морального вреда, публичном опровержении ненадлежащей рекламы. Административная ответственность представляет собой штрафы, накладываемые в соответствии со ст. 14.3 КоАП РФ за ненадлежащую рекламу или отказ от контррекламы (Статья 14.3. Нарушение законодательства о рекламе, в ред. 28.12.2009 № 380-ФЗ, уточнения внесены 27.06.2018). Размер штрафа для юридических лиц от 100 тыс. до 500 тыс. руб. При этом уплата штрафа не освобождает от исполнения предписания антимонопольного органа о прекращении нарушения рекламного законодательства.

Клиника, которая оказывает медицинские услуги, может быть одновременно как рекламодателем, так и рекламораспространителем, например, лекарственных препаратов, медицинских изделий. В соответствии с п. 7 ст. 38 Закона о рекламе рекламораспространитель несет ответственность за нарушение требований к распространению рекламы — как общих, так и касающихся непосредственно рекламы лекарственных средств, медицинских услуг и медицинской техники, установленных ст. 24 Закона о рекламе.

И нужно не забывать и проверять размещаемую у вас рекламу на предмет ее соответствия законодательству, чтобы не быть виновным и привлеченным к административной ответственности.

Существует обширная арбитражная практика, когда медицинское учреждение привлекли к ответственности за рекламные объявления, размещенные с нарушениями. Наиболее часто такие объявления, размещенные клиникой, содержит рекламу конкретных медицинских услуг, которая в соответствии со ст. 24 Закона о рекламе должна сопровождаться соответствующим предупреждением. Медицинская реклама должна содержать предупреждения о наличии противопоказаний, необходимости ознакомления с инструкцией или получения консультации специалистов.

Интернет-реклама медицинских услуг также подпадает под нормы, регулирующие общее правила размещения рекламы медицинских услуг.

Кто нас контролирует

Контроль и надзор соблюдения Закона о рекламе возложены на Федеральную антимонопольную службу (ФАС), которая вправе применять меры ответственности в соответствии с законодательством РФ об административных правонарушениях (пп. 7 п. 2 ст. 33 Закона о рекламе). Поэтому контролер ФАС обязательно обратит внимание на информацию об оказываемых медицинских услугах и лекарственных средствах, размещенную в рекламных проспектах, брошюрах, на стендах, щитах в вашей клинике и имеет право предъявлять в суд иски о запрете распространения рекламы, осуществляемого с нарушением законодательства.

Нельзя

«Мы лечим лучше всех!»
«Мы лечим лучше большинства»
«Мы не допускаем ошибок в отличие от большинства!»
«Мы единственные!»
«Нас поддерживает комитет по здравоохранению»
***Или докажите, что это так.**

Рекомендации по использованию изображений врачей

Подписывайте фотографии врачей, если они используются в рекламе и информации.

Разместите рядом с фотографией специалиста текст информационного, а не рекламного характера.

Возьмите письменное согласие на использование изображения.

Дети и подростки

Реклама не должна побуждать несовершеннолетних к тому, чтобы они убедили родителей приобрести ту или иную услугу.

Реклама не должна создавать у несовершеннолетних представление о доступности конкретной медицинской услуги людям с любым уровнем достатка, а также впечатление о том, что получение медицинской услуги создает для них преимущество перед сверстниками.

Реклама не должна формировать у несовершеннолетних комплекс неполноценности, связанный с их внешней непривлекательностью, а также у тех, кто не может воспользоваться медицинской услугой.

Нельзя применять в рекламе медицинских услуг:

1. Ссылки на конкретные примеры излечения от заболеваний, улучшения состояния здоровья человека в результате оказания ему той или иной медицинской услуги.

2. Выражение благодарности физическими лицами в связи с оказанными им услугами (в связи с тем, что они ими воспользовались).

Но ограничение можно обойти, сославшись (в случае проверки) на Приказ Минздрава РФ от 30.12.2014 года № 956Н, который определяет, какая информация должны быть размещена в сети интернет, в том числе говорится в приказе, *«отзывы потребителей услуг, а также должна быть обеспечена возможность выражения мнений получателями медицинских услуг об их качестве (анкетирование)»*. При этом пациенты должны быть реальными людьми, и вы можете доказать факт оказанной услуги и факт написания отзыва.

3. Нельзя создавать представление о преимуществах медицинской услуги (методики), ссылаясь на факт проведения исследований, поскольку они являются нормой.

4. Содержать утверждения или предположения о наличии у потребителей рекламы тех или иных заболеваний либо расстройств здоровья. Например, «человек получает УФ-излучение и накапливает его в течение жизни, что неизбежно приведет к заболеваниям глаза».

Реклама медицинских услуг должна сопровождаться предупреждением о наличии противопоказаний к их применению и использованию, необходимости ознакомления с инструкцией по применению или получения консультации специалистов.

Вэбинар:

Проблемные вопросы глаукомы: Фокус на глазной кровоток. Мнение экспертов

Москва, 27 сентября 2018 г.

12.00 – 12.15	Курышева Н.И. (РФ) **Введение: роль глазного кровотока при глаукоме**
12.15 – 12.30	Коста В. (Бразилия) **Какова роль перфузионного давления в развитии глаукомы?**
12.30 – 12.45	Гуглета К. (Швейцария) **Ауторегуляция глазного кровотока при глаукоме**
12.45 – 13.00	Холло Г. (Венгрия) **ОКТ-ангиография перипапиллярной области при глаукоме**
13.00 – 13.10	Курышева Н.И. (РФ) **Помогает ли ОКТ-ангиография понять патогенез глаукомы?**
13.10 – 13.30	Шметтерер Л. (Сингапур) **Глазной кровоток при глаукоме: современная концепция и ее роль в клинической практике**
13.30 – 14.00	Дискуссия членов Президиума (Шметтерер Л., Курышева Н., Гуглета К., Холло Г., Лоскутов И.), ответы на вопросы коллег из регионов

Темы для обсуждения:

- Какие события происходят раньше при глаукоме?
- Помогает ли снижение ВГД улучшить глазной кровоток?
- Играют роль системные факторы в развитии заболевания?
- Может ли подъем АД улучшить перфузионное давление глаза?
- Может ли улучшение системного и глазного кровотока повысить зрительные функции и снизить объем структурных повреждений?

Вечер в темноте с Али Юнусовым

Илья Бруштейн

По приглашению создателя и владельца ресторана, врача-офтальмолога, заслуженного врача РФ, д.м.н., профессора И.Б. Медведева ведущий рубрики «К незримому солнцу» газеты для офтальмологов «Поле зрения» побывал в ресторане и принял участие в «ужине в темноте».

Такой ужин невозможно сравнить с посещением обычного предприятия общественного питания. Скорее речь идёт об участии в тренинге, психологическом эксперименте, о необычной театральной постановке… Незрячих официантов здесь называют «проводниками тёмного зала». Они не просто рассаживают посетителей за столы, приносят им пищу и напитки, но и отвечают на многочисленные вопросы гостей о реабилитации инвалидов по зрению, особенностях своей жизни и т.д.

В настоящее время в ресторане трудятся шесть инвалидов по зрению. Нашему корреспонденту довелось познакомиться с одним из сотрудников — Али Юнусовым. Он работает здесь уже почти двенадцать лет, с момента открытия. После окончания рабочего дня Али Кемальевич согласился пообщаться с журналистом.

Али Юнусов

— Али Кемальевич, мне думается, что радость от посещения вашего ресторана обусловлена в том числе ожиданием, предвкушением чуда… Поход в ресторан изначально воспринимается гостями как особое событие в жизни.

— Будущие посетители ресторана ожидают меня и моих коллег, проводников в мир темноты, в ярко освещённом холле. Ожидание, предвкушение темноты — тоже часть психологического эксперимента, нового жизненного опыта. В этот ресторан обычно не ходят часто (хотя у нас есть и постоянные посетители!). Сюда вообще не принято заходить просто так, проходя мимо. Сначала нужно забронировать столик на определённый сеанс. На выбор предлагается несколько сеансов во второй половине дня.

Администратор рекомендует ни в коем случае не опаздывать, а наоборот, прийти за пятнадцать-двадцать минут до начала сеанса, чтобы без спешки раздеться в гардеробе, прослушать предварительный рассказ о проекте и познакомиться с официантом, который и поведёт вас в мир темноты.

— Посещение Вашего ресторана напоминает мне визит в театр.

— Ожидание начала сеанса можно сравнить с последними минутами перед началом театрального спектакля. Почти все зрители уже расселись, гаснет свет, затихают разговоры… И все ждут, когда же поднимется занавес и начнётся представление.

Так происходит и у нас. Пока гости находятся в светлом холле — в воздухе в буквальном смысле этого слова ощущается напряжение. Все взволнованы, людям не терпится поскорее оказаться в темноте. Это особое состояние «ожидания темноты» у зрячего человека трудно объяснить рационально. Вроде бы никто не мешает нашим гостям создать темноту у себя дома, скажем, в ванной или в кладовке. В конце концов, можно надеть на глаза светонепроницаемую повязку и ходить в ней хоть целый день. Но всё это совершенно не то!

— Получается, что у вас в ресторане присутствует какая-то особенная темнота, которую невозможно создать дома?

— Можно сказать и так. Посетителям ресторана в темноте ещё до начала действия начинает казаться, что темнота в этом заведении сказочная, магическая. Подобной нет нигде больше! Когда группе гостей или одиночному посетителю предлагается войти в зал — это воспринимается как важное событие. Внимание! Эксперимент начинается!

— Вход в тёмный зал в вашем ресторане — это особый ритуал.

— У нас всё продумано! Сначала необходимо образовать из гостей «паровозик»: каждый посетитель кладёт руку на плечо стоящего впереди человека. Официант — это проводник в мир темноты. Именно он становится «ведущим паровозика», а потом рассаживает гостей за столиками, распределяет их по залу.

Официант практически всегда стоит рядом со столиком, он уходит только для того, чтобы принести еду и напитки. Если у гостя возникло желание покинуть тёмный зал, то достаточно просто позвать «своего» официанта по имени. Он сразу же подойдёт и проводит.

— Али Кемальевич, Вы ведь не просто встречаете гостей и ведёте их в мир темноты, но и способны с первых же минут завоевать их внимание, удивить, заинтриговать.

— Моя задача состоит в том, чтобы с первых минут снять психологическое напряжение, которое охватывает некоторых гостей. Важно создать позитивную, доброжелательную атмосферу. Тогда вечер в ресторане станет незабываемым.

Чтобы достигнуть этой цели, я нередко приветствую гостей неожиданным образом. Например, радостным, торжественным голосом декламирую: «С Новым годом!», хотя на дворе стоит середина июля… Такое необычное приветствие вовлекает посетителя в атмосферу игры, лицедейства, театрального капустника. Ещё один пример: мы образовали «паровозик» — и я громко командую гостям: «Побежали!»

— Разве по тёмному залу можно бегать?

— Нет, конечно! Бегать нельзя из соображений безопасности, чтобы не сбить с ног других посетителей и наших официантов. Но такие шутливые замечания официанта раскрепощают атмосферу, делают наше общение непринуждённым, дружеским. Большинство гостей видят меня в первый раз. И уже через несколько минут они начинают воспринимать меня как старого знакомого, доброго приятеля, а не просто человека, приносящего им пищу. Это не может не радовать!

Расскажу Вам ещё об одной особенности нашей работы: мы почти всегда предлагаем незнакомым людям сесть за один большой стол. И в темноте у посетителей завязывается интереснейшее общение. Именно темнота помогает нашим гостям «раскрыться»: лучше понять себя и лучше понять другого человека, сидящего рядом. Темнота «отбрасывает», отметает всё лишнее, пустое, наносное, несущественное… Исчезает внешняя оболочка человека и можно заглянуть в душу. Поэтому беседы в темноте получаются очень искренними, глубокими и душевными.

— Но ведь далеко не всем людям комфортно находиться за одним столом с незнакомыми людьми. К вам ведь приходит много пар, которые, наверное, хотели бы побыть наедине.

— Такая возможность, конечно же, тоже есть. У нас имеются и столы для двоих… Но, с другой стороны, согласитесь, что предложение сесть за общий стол является весьма неожиданным. В других ресторанах гостям этого не предложат! И в этой неожиданности, новизне также заключается «фишка» нашего заведения. Конечно, приятно пообщаться со своим визави в приятной, романтичной обстановке. Но, с другой стороны, не менее интересно узнать и других людей: новых, незнакомых. Это расширяет кругозор.

— Мой ужин в ресторане продолжался около полутора часов. Это стандартное время пребывания в тёмном зале?

— Да, так обычно и происходит. Полутора-двух часов вполне достаточно, чтобы не спеша поужинать и вдоволь пообщаться. Полтора-два часа — это разумное, оправданное время пребывания в тёмном зале. Если находиться в темноте дольше, то у многих зрячих людей может возникнуть чувство страха, тревожности.

Как говорится: хорошего понемножку… С темнотой тоже нельзя перебарщивать! По результатам научных исследований, именно полтора-два часа в темноте обладают наиболее выраженным целебным, реабилитационным эффектом. За это время происходит психологическая перезагрузка.

— Наши глаза могут отдохнуть.

— На самом деле не только глаза отдыхают. За это время человек успокаивается, расслабляется. Посещение ресторана — это возможность заглянуть в себя, понять, что является в жизни наиболее важным и существенным.

— Встречаются ли посетители, которые неадекватно ведут себя в темноте?

— Очень редко. Это буквально единичные случаи. У меня за одиннадцать с половиной лет работы было несколько случаев панических атак, когда, очутившись в темноте, гость хотел немедленно её покинуть… Но мы, официанты, прекрасно подготовлены и для таких ситуаций. Обычно удаётся успокоить даже самых нервных и тревожных посетителей. Даже если человек решил предварительно покинуть тёмный зал (это его право!), обычно уже через несколько минут у него возникает желание вернуться. И мы с удовольствием провожаем такого гостя обратно, чтобы он завершил свой ужин. Всё-таки темнота очень притягательна. Люди не хотят расставаться с ней раньше времени.

— Знаю, что у вас довольно часто проводят корпоративные мероприятия. Они имеют какую-то специфику? Их можно сравнить с корпоративами в обычном ресторане?

— Недавно здесь проходил корпоратив одной солидной московской фирмы. Я его обслуживал. После окончания этого мероприятия начальник конторы мне сказал: «За этот вечер я узнал о своих сотрудниках больше, чем за все годы работы с ними». Кстати, я заметил, что время всего торжества начальник почти ничего не говорил. Он молчал — и слушал других.

— Получается, что сотрудники «забыли» в темноте о существовании своего начальника?

— Я бы не воспринимал эту ситуацию таким образом. Разумеется, люди не «забыли», что их шеф находится с ними за одним столом. Но в любом случае в темноте общение протекает более свободно, откровенно, душевно. Именно благодаря этому эффекту наш корпоратив помог начальнику лучше узнать своих подчинённых.

— Наверное, многие посетители приходят в ресторан не только за новыми психологическими ощущениями, но и для того, чтобы больше узнать о жизни инвалидов по зрению.

— Таких людей много. Но, с другой стороны, многие посетители приходят, можно сказать, совершенно неподготовленными. Некоторые не верят в то, что у нас действительно обслуживают гостей инвалиды по зрению… Они предполагают, что зрячие официанты работают в тёмном зале в специальных очках с инфракрасными камерами. У меня был недавно забавный случай. После ужина я вывел посетителя на свет. Он поблагодарил меня за приятный ужин, а потом говорит: «Я бы тоже хотел иметь такие же очки, как у Вас!»

Я немедленно снял свои чёрные очки и протянул их молодому человеку. И он смог убедиться, что никаких технических приспособлений или секретов в этих очках нет.

— На самом деле, многие зрячие люди не понимают, почему слепые носят чёрные очки.

— Основных причин обычно три. Первое: многие инвалиды по зрению имеют эстетические дефекты органа зрения. С помощью чёрных очков эти дефекты можно скрыть. Второе: любые очки, в том числе и чёрные, помогают защитить глаз о попадания пыли и других внешних воздействий. Третье: чёрные очки, так же как и белая трость, сигнализируют окружающим, что перед ними — инвалид по зрению.

Это существенно повышает уровень безопасности при передвижении по городу: люди предлагают на улице помощь, уступают дорогу и т.д. Если не носить чёрные очки, а пользоваться только белой тростью, то прохожим будет труднее «опознать» незрячего. Возможны различные недоразумения.

Впрочем, далеко не все незрячие люди и далеко не все наши официанты пользуются чёрными очками. Это скорее моя личная особенность! Я лишён не только зрения, но и светоощущения. Для меня не существует ни дня, ни ночи, ни темноты, ни света. И любимые чёрные очки в тёмном зале ничем мне не помогут.

Хотелось бы, чтобы наши гости понимали: этот ресторан — не шоу, а просветительский, образовательный проект. Поэтому в роли официантов, «проводников» тёмного зала, выступают именно инвалиды по зрению.

— Какие вопросы задают посетители?

— Всё происходит по-разному. У некоторых гостей действительно имеется масса вопросов, с которыми они буквально «обрушиваются» на официантов. У других людей вопросов нет. Они просто хотят пообщаться друг с другом, насладиться необычной обстановкой.

Много вопросов касается сути нашей инвалидности: «Вы действительно ничего не видите? Вы давно не видите? А как Вы здесь ориентируетесь?» Также часто звучит забавный вопрос: «А повара в вашем ресторане тоже слепые?».

— Интересный вопрос.

— В нашем ресторане и других подобных заведениях повара — зрячие. И кухня совершенно нормальная, с нормальным освещением. Но это совершенно не значит, что слепой человек не может стать поваром. Конечно, поваром в ресторане у него работать не получится. Но для себя и членов своей семьи вполне можно что-то приготовить: салат нарезать, суп сварить, мясо пожарить, овощи потушить, пирог испечь.

Реабилитационные возможности незрячих людей поистине безграничны. И об этом я с удовольствием рассказываю тем посетителям, которые интересуются этой темой. Часто звучит и такой вопрос: «Как Вы в темноте не путаете блюда, которые заказывают различные посетители?» На самом деле всё очень просто: все заказы формируются на кухне, т.е. при свете. И официант получает чёткую информацию, какое блюдо нужно подать на тот или другой столик.

Путаницы здесь быть не может, так как все наши официанты прекрасно ориентируются в тёмном зале. Они прекрасно знают, где располагается тот или другой столик.

Нередко звучит и такая просьба гостей: «Можно мы сами поищем выход из тёмного зала? Без помощи официантов!» К огромному сожалению, эта просьба невыполнима. У нас не разрешается самостоятельно перемещаться по залу, искать выход и т.д. Это могло бы привести к столкновениям с другими посетителями и стало бы препятствием для работы сотрудников.

Ещё один вопрос, который часто звучит: «Расскажите какой-нибудь смешной случай в тёмном зале».

— Наверное, у вас много смешных случаев происходит.

— Скорее не смешных, а трогательных, милых, романтичных. Например, однажды молодой человек дома завязал своей даме глаза, вызвал такси и куда-то её повёз.

— Хотел сделать девушке сюрприз?

— Она не знала, куда её везут… Как Вы уже догадались, этим загадочным местом и стал наш ресторан. А девушка вообще не знала раньше о существовании подобных заведений.

— И что происходило в самом ресторане?

— Молодой человек заранее созвонился с администратором ресторана и предупредил нашего сотрудника о своём желании сделать девушке сюрприз. Соответственно, эта пара попала в тёмный зал индивидуально, а не в общем потоке.

Наконец в тёмном зале парень развязал глаза своей возлюбленной и… она ничего не поняла, так как её окружала полная темнота. И в этот же вечер молодой человек сделал своей девушке предложение. У него было заранее приготовлено кольцо. Это предложение руки и сердца было сделано в присутствии всех остальных посетителей тёмного зала.

— Романтическая история. Она вполне могла бы стать основой сценария какой-нибудь кино-мелодрамы.

— История романтическая. Но для нас такие истории уже почти стали рутиной. В ресторане «В темноте?!» нередко делают предложения руки и сердца, объясняются в любви.

Хотел бы обратить внимание ещё на одну примечательную историю. Недавно мне довелось обслуживать пару, которая назначила у нас в ресторане своё первоё свидание. Особенным было то, что парень и девушка до этого ни разу не видели друг друга. Их кто-то познакомил, они общались по телефону. Но они специально не обменивались фотографиями, не давали ссылки на свои страницы в социальных сетях.

Такая вот романтичная, возвышенная пара: и Он, и Она искали в возможном партнёре душевную гармонию, а не внешнюю привлекательность. Как всё у нас было организовано? Парень и девушка приехали в ресторан в разное время, официант порознь ввёл их в тёмный зал. Они вместе поужинали. Тёмный зал они тоже покинули порознь, так же как и вошли.

— Как же дальше развивалась эта история?

— Молодой человек написал мне в социальных сетях. Он сообщил, что встреча им обоим понравилась, они решили вновь встретиться… Следующую встречу парень решил организовать уже не в нашем ресторане, а в другом, тоже очень приятном и романтичном месте.

— И где же прошла вторая встреча?

— Об этом я не вправе говорить публично, дабы не вмешиваться в личную жизнь других людей. Но во всяком случае работа в нашем ресторане наглядно показывает, что в современном мире осталось много ярких, романтичных людей, настоящих рыцарей. И такие люди охотно к нам приходят. Мы помогаем им реализовать свои личные проекты.

— К вам часто в социальных сетях обращаются бывшие посетители ресторана?

— Регулярно. Это тоже особенность нашего заведения. После посещения ресторана у людей возникает желание лично обратиться к официантам через наши страницы «В контакте» или в Фейсбуке, поделиться своими впечатлениями.

Недавно мне довелось обслуживать девушку — студентку Института кинематографии. После ужина она нашла меня в социальных сетях и предложила снять обо мне короткометражный документальный фильм. Этот фильм стал её дипломной работой.

— Снимки в тёмном зале тоже проводились?

— Нет, это невозможно. За все годы существования ресторана ни один фотограф, теле- или кинооператор не получил разрешения проводить съёмку в тёмном зале. Наша темнота должна оставаться таинственной и загадочной, недоступной для кино- и фотообъективов. Мы проводили съёмки на улице, в парке, в обычном кафе. Получился фильм не столько о нашем ресторане, сколько обо мне.

— Чем Вас привлекает эта работа?

— В ресторане работает много сотрудников: повара, администраторы, технические работники и т.д. Но именно незрячие официанты являются «визитной карточкой» ресторана. Эта большая честь и большая ответственность! Мне думается, что наш проект является примером эффективного взаимодействия людей с инвалидностью и относительно здоровых коллег, слепых и зрячих. У нас сложился дружный, стабильный коллектив, где коллеги ценят и уважают друг друга.

— Али Кемальевич, хотелось бы узнать об основных вехах Вашей жизни.

— Я родился 24 августа 1980 года в Узбекистане, в Самарканде. С самого детства у меня было плохое зрение. Но всё же до пятнадцати лет я учился в Самарканде в обычной школе. Когда мне было пятнадцать лет, наша семья переехала в Москву. У нас дома всегда говорили по-русски. И в девяностые годы многие русскоязычные жители Узбекистана решили связать своё будущее с Россией.

Так случилось, что в возрасте пятнадцати лет я практически полностью потерял зрение. Крошечный остаток зрительных функций оставался у меня ещё несколько лет, но потом я и его лишился.

Разумеется, я уже не мог посещать обычную школу. Поэтому родители отвели меня в московскую школу-интернат № 1 для слепых и слабовидящих детей.

— Вы учились в интернате?

— Мама каждый день привозила меня в школу — и вечером отвозила домой. Но в школе было так интересно (много кружков, праздников, внеклассных занятий), что иногда я просил родителей оставить меня на ночь, чтобы не тратить время на дорогу.

— Вам понравилась московская школа?

— Я очень полюбил школу и на всю жизнь сохранил к ней самые тёплые чувства. Учителя и воспитатели помогли мне, наверное, в самый тяжёлый, трагический момент жизни: когда я безвозвратно потерял зрение. Несколько месяцев со мной занимались индивидуально: я учился читать «по Брайлю», с помощью рельефно-точечного шрифта, осваивал ориентировку с белой тростью.

Потом, когда я привык к школе, освоился со своей новой жизненной ситуацией — я стал учиться в обычном классе, вместе с другими детьми. Одноклассники приняли меня хорошо. Я обратил внимание, что среди незрячих детей много музыкальных. Были даже настоящие виртуозы. Я тоже решил освоить какой-нибудь музыкальный инструмент. Стал учиться играть на баяне.

— А сейчас играете?

— Могу в компании немного поиграть на баяне, на гитаре. Конечно, на любительском уровне. Я не стал профессиональным музыкантом, но не жалею о том, что в детстве занимался музыкой. Это позволяет прийти сегодня на любой концерт и получать огромное наслаждение от игры музыкантов. Всё-таки слушать музыку гораздо интереснее и приятнее, если сам хотя бы немного владеешь музыкальным инструментом, знаешь нотную грамоту.

Ещё одно моё детское, юношеское увлечение: шахматы. В Москве в Центре культурно-спортивной реабилитации Всероссийского общества слепых (КСРК ВОС) действует шахматно-шашечный клуб. Я тоже принимал участие в его работе. Несколько раз выигрывал чемпионат Москвы по шахматам среди слепых. На чемпионате России однажды завоевал бронзу.

Также меня всегда привлекал компьютер. Поэтому после окончания школы получил профессию инженера-программиста в Московском городском психолого-педагогическом университете. Нашёл работу по специальности. Меня приняли на работу в отдел репродуцирования и оцифровки Российской государственной библиотеки для слепых.

— Чем Вы занимались на работе?

— Производил оцифровку аудиокниг, записанных на старых носителях: магнитофонных катушках (бобинах). Мы спасали редкие, порой уникальные книги, подлежащие списанию. Это была и художественная литература, и учебники по различным наукам, например, по математике.

Одновременно с работой в библиотеке стал сотрудником ресторана. Такое совместительство в ресторане только приветствуется! У нас работают разносторонние, активные люди, способные участвовать в различных проектах.

Например, одной из сотрудниц является Дана Мерзлякова, успешная незрячая певица. Она принимала участие в культурной программе Паралимпийских игр в Сочи, часто даёт концерты в Москве.

Потом я ушёл из библиотеки. И параллельно с работой в ресторане стал бизнес-тренером. Проект «Диалог в темноте» набирал бизнес-тренеров для проведения тренингов в темноте. И я решил попробовать. Меня взяли! Прошёл соответствующее обучение на курсах.

— Вы и сейчас продолжаете работать бизнес-тренером?

— Да. В качестве официанта я задействован два-три раза в неделю. Поэтому остаётся время для реализации других проектов. Мне довелось проводить тренинги для таких крупных компаний, как «Кока-Кола», «Сбербанк», «Северсталь».

— В чём особенность тренингов в темноте?

— Программа тренингов разрабатывается индивидуально для каждого клиента. Темнота способствует тимбилдингу (командообразованию). Участники тренингов учатся взаимодействовать друг с другом, вместе выполнять поставленные задачи.

Например, участникам одной из команд надо было собрать матрёшку. В команде было шесть человек. Каждый участник получил по две разрозненные части матрёшки. Это задание существенно осложнялось тем, что участникам было запрещено прикасаться к «деталям» друг друга. Они должны были составить алгоритм сбора матрёшки исключительно с помощью словесных описаний деталей.

Но главная трудность состояла в другом: участники должны были придумать такую систему измерений и описаний деталей матрёшки, которая была бы понятна всем.

— Как я понял, тренинги в темноте — дело сложное.

— Все эти тренинги на самом деле не являются развлекательными. Они требуют предельной психологической концентрации и от бизнес-тренера, и от самих участников. После окончания тренинга происходит «разбор полётов». Он проходит в светлом зале. Моя задача состоит в том, чтобы проанализировать работу каждого участника, указать на ошибки.

— Официантом работать легче, чем бизнес-тренером?

— Это разные виды деятельности. В ресторане самое главное для меня, чтобы все гости ушли домой с хорошим настроением. Но и познавательное, просветительское значение ресторана тоже нельзя преуменьшать. Здесь мы все тоже учимся: учимся коммуникации между зрячими и слепыми, между инвалидами и относительно здоровыми людьми. Но эта учёба происходит в лёгкой, игровой форме, по-другому, чем во время бизнес-тренингов.

Кроме этого, я увлекаюсь массажем и различными мануальными практиками. В настоящее время получаю профессию массажиста в одном из московских колледжей.

— Хотите совмещать массаж, бизнес-тренинги и работу в ресторане?

— Почему бы и нет? В жизни можно всё успеть, если быть организованным.

— Как Вы думаете, какой главный вывод делают гости ресторана «В темноте?!»? С какими впечатлениями они уходят домой?

— Впечатлений у них остаётся очень много: и вкусовых, и психологических. А главный вывод, на мой взгляд, состоит в том, что нужно ценить и беречь зрение — огромный, бесценный дар, которым обладают зрячие люди. Зрение — это важный ресурс. С помощью этого ресурса можно многого добиться в жизни. С другой стороны, незрячие люди тоже могут быть успешны и счастливы, используя другие органы чувств, другие жизненные ресурсы.

Посещение ресторана способно подарить чувство внутренней гармонии, радость открытия нового мира (мира темноты и самого себя в темноте). Ради этого мы и работаем!

Фото автора

Дневник вел лейтенант медицинской службы Леонид Балашевич (1960 год)

Продолжение, начало см. в №2-3/2018

Л.И. Балашевич

ПЕРЕХОД СЕВАСТОПОЛЬ — БУХТА ПРОВИДЕНИЯ

Дневник корабельного врача

Рис. 21. Унылый Север России



Рис. 22. Старый буксир-ветеран

29 мая

Ночью меня разбудил дежурный — мы пришли в Рыбинск, нужно идти на катере в порт получать продукты. Я наскоро натянул свой грязный вылинявший комбинезон с короткими брючками и пилотку и спустился на комендантский катер вместе с матросами, которые шли в качестве грузчиков. Была только половина третьего часа ночи, но на горизонте уже занималась утренняя заря, кругом дребезжал молочно-белый рассвет, даже не рассвет, а скорее белая ночь. И не только своим цветом, но и теплом, и своеобразным ощущением чуть звенящей в ушах тишины эта ночь напомнила мне белые ночи, которые проводили мы с Белкой на берегу Финского залива. Вот мы и достигли Севера!

Катер шел до порта долго; мимо проплывают причалы, краны, наливные баржи, заводы, строящийся мост, отдельные дома. Город довольно большой, но уже несет на себе отпечаток Севера — нет ни стройности архитектуры, ни красивых зданий, ни чистоты на улицах, все носит какой-то отпечаток хаоса, неуюта, неустроенности. Тот, кто побывал в северных городах, сразу ощутит эти своеобразные черты. Ведь северянам некогда думать о красоте жизни, их не нежит ласковое солнце юга. Прямо у причала спускается в воду каменными мрачными стенами аляповатое здание в стиле модерн постройки 1905-1907 годов, которое на первый взгляд казалось тюрьмой. На фасаде, однако, мы прочли: «Городская больница». У ее подъезда стоит «черный ворон». Рядом с этим мрачным замком из глазури — речной вокзал, построенный, очевидно, в сороковых-пятидесятых годах в типично сталинском стиле с колоннами, тяжелым портиком и запахом пота внутри. Тут же небольшая площадь, которую украшает памятник Ленину первых послереволюционных лет, и историко-художественный музей, напоминающий гараж для пожарных автомобилей. Вокруг опрокинутые урны, окурки на тротуарах, облупившиеся дома и маленький садик с гранитной решеткой. Невольно вспоминается строгий, чистый и сверкающий Севастополь — какой контраст! Город это сравнительно молодой, раньше он назывался город Щербаков. Севернее его расположен большой шлюз с высотой подъема 18 метров.

К 4 часам утра мы получили продукты и улеглись спать, а проснулись уже в центре Рыбинского водохранилища. У нас начался обычный трудовой день, обычные политзанятия, обычная ругань, капризы командира, послеобеденный сон под лучами яркого солнца, а затем изучение карты Карского моря. Я узнал, в частности, что штормы там достигают 9-12 баллов, что там бывает только 22 солнечных дня в году, а обычная волна — 6 баллов, что там водятся белые медведи, а суда часто затирает во льдах. Что ж, такое море внесет разнообразие в нашу жизнь!

3 июня

Рыбинское водохранилище сравнительно небольшое, хороший буксир дотянул нас до Череповца за какие-нибудь 13 часов. В Череповец мы пришли уже утром. Здесь начинается река Шексна — в древности отсюда поставляли к царскому столу лучшие щуки и некоторые породы ценных рыб. Места эти относятся к Вологодской области, город Череповец — тоже. Здесь есть большой металлургический комбинат, но сам город скорее похож на большую неблагоустроенную деревню, чем на крупный промышленный центр. Большинство домов — маленькие, деревянные, разбросаны среди пустырей без всякого плана и системы, на улицах много пыли. Население одето плохо, манерами не блещет, часты драки и тому подобные вещи.

В Череповце мы должны уменьшить осадку дока, так как глубина Мариинской системы ограничена, поэтому док оттянули на внешний рейд, чтобы выгрузить на баржу часть балласта — 30-килограммовых чугунных чушек. Это очень трудоемкая работа, которая вместе с измерением осадки и ожиданием буксира заняла в общей сложности 3 дня. А так как погода стояла прекрасная, мы получили полную возможность загорать, любоваться природой и даже купаться. Места здесь всюду низменные с большим количеством болот, где обитает масса комаров, мошек и прочего гнуса. На большом протяжении разлившаяся Шексна затопляет низкие болотистые берега, которые становятся едва проходимыми. В этих влажных местах много молодых березок, кустарника, черемухи, ели, но все они не вырастают высокими, поэтому все время кажется, будто леса здесь появились не тысячи лет назад, а только двадцать-тридцать.

Вечером 31 мая я заступил дежурить по эшелону. Старпом вместе с командиром, захватив с собой винтовку, отправился на берег пострелять, побродить по земле.

Я занимался в нашей импровизированной кают-компании, когда вошел наш инженер капитан 3 ранга Токарев.

— Служба, проверь, по-моему, в 6-м отсеке намечается пьянка!

Я спустился в лодку, прошел по кораблю в корму. Люк 6-го отсека оказался задраенным, и мои попытки его отдраить ни к чему не привели: люк заклинили изнутри. Только через несколько минут люк открыли, и через отверстие, дохнув мне в лицо луком и водочным перегаром, вылез старшина команды трюмных Мешков, пережевывая на ходу остатки закуски.

Рис. 23. Буксир тянет замаскированную в доке подводную лодку

— Чем вы тут занимаетесь, Мешков, почему задраен люк?

— А я тут один, товарищ лейтенант, тут больше никого нет, я ничего, просто…

В этот момент через люк 7-го отсека спускается Токарев. Пока я стучался в люк 6-го отсека, он прошел по верхней палубе к наружному люку 7-го отсека и увидел вылезающих оттуда одного за другим, как крыс с тонущего корабля, на ходу жующих других старшин команд, и среди них коммунистов Леонова, Волощука. Когда я начал стучать в отсек, они решили сбежать через открытый люк, но неудачно.

Так мне впервые пришлось выступить в роли сугубо военного должностного лица и принимать меры по наведению, как говорят офицеры, уставного порядка. Мы вызвали всех этих старшин в кают-компанию, пригласили сесть. Заместитель командира и помощник, начальник РТС, командир БЧ-5 Токарев начали выяснять причины, источник спиртного, организаторов и т.д. Ведь распитие спиртного на корабле считается тяжким преступлением. Застигнутые врасплох, ничего, кроме голого отрицания фактов, они ответить не могли. Но алкоголь начал проявлять свое действие, и вид наших молодых горе-коммунистов говорил сам за себя. У Леонова, специалиста СПС, узкие глаза с хроническим блефаритом еще более сузились и покраснели, зрачки налились злобой, ища поддержки у Волощука:

— А что, вы не пьете, да это вы нас научили. Я знаю, у меня факты есть.

— Да, да, я подсоберу факты, у меня есть что напомнить, я скажу, я докажу, — поддержал Волощук.

Ясно, что страх наказания и спирт лишили их здравого смысла. Выслушав еще массу ереси и прямых оскорблений даже в адрес партийной организации, мы отправили наших деятелей спать. Я с уважением относился к этим старшинам, считал их для их положения и образования достаточно умными и тактичными людьми. И вдруг, когда обстановка меняется, оказывается, что в глубине души это — свалка невежества, неуважения, фискальства, злобы. Когда я, как секретарь парторганизации, впоследствии разговаривал с Волощуком, оказалось, что он очень смутно представляет себе элементарные основы деловых взаимоотношений коммунистов, вежливости и т.д. Он построил себе довольно стройную систему оправдания. Основной ее тезис: я знаю несколько случаев выпивки офицеров. Следовательно, вся наша система поражена пьянством, развратом. Мне не с кого брать пример, и я тоже имею право пить, так как сам не понимаю, что такое хорошо и что такое плохо!

— Волощук, а почему вы не видите того хорошего, что есть на корабле, не видите, как офицеры, не считаясь со временем, работают, сдают задачи, стоят вахты в качку, в шторм, как до нитки промокшие, без нытья и жалоб, едва передохнув, снова идут на мостик?

— Я вижу только плохое.

— Почему вам не взять пример с нашего заместителя? Вы говорите, что вокруг нет никого, с кого можно взять пример, и это — причина вашего пьянства. Но вот заместитель никогда никому не сказал грубого слова, никогда не пьет, учится в невероятно трудных условиях в академии. Вот вам прекрасный пример.

Молчание. И далее разговор шел в таком же духе. Я приводил самые неопровержимые доводы и доказательства его неправоты, но к концу двухчасовой беседы так ничего и не добился.

Когда в двенадцатом часу ночи вернулся командир, мы доложили об этом случае, и все разошлись спать.

Возбужденный, устав от непривычной «работы», я не мог спуститься в лодку. Да и погода не располагала ко сну. Ночь была прекрасна и тиха, и только соловьиные трели и визг ночных птиц нарушали эту непривычную тишину. Луна, как фантастический воздушный шар, освещала гладь реки таинственным зеленоватым светом, споря с красными бликами поздней северной вечерней зари. С берега доносился терпкий аромат цветущей черемухи и молодой березовой листвы, чуть заметный береговой ветерок был до предела насыщен этим ароматом. Я спустился в шлюпку и бесшумно оттолкнул от борта дока. Через минуту док казался темным мрачным чудовищем на фоне лилового неба. Нет ничего прекраснее, чем в такую вот ночь пройтись на шлюпке навстречу таинственным теням леса, слушая мерный плеск весел, щебет птиц, треск многочисленных насекомых, вдыхая густой аромат летней ночи. Как жаль, что я сейчас один, не с кем поделиться такой красотой, прочувствовать ее вместе. Ведь словами такое не передашь… *(рис. 21)*.

В эту ночь мне так и не пришлось спать. Едва я поднялся на док, к нам подошел буксир — допотопный кораблик, какие строили еще, наверное, до революции *(рис. 22)*. Он еще во время войны был тральщиком на Балтике, и, как говорит командир, из 86 «кораблей» этой серии едва 20 остались в живых. Сейчас они после модернизации снова таскают мирные и немирные эшелоны по Мариинской системе. Через час мы завели концы, подождали, пока рассеется утренний туман, и двинулись самым малым ходом навстречу шлюзам Мариинской системы *(рис. 23)*.

4 июня

От Рыбинского водохранилища по реке Шексне мы поднимаемся медленно вверх, на северо-запад, проходим Белое озеро и вот теперь стоим на якоре за первым шлюзом Мариинского канала. Вдоль канала на низменных берегах расположены полузатопленные бедные деревни.

В этом году большая вода, поэтому население здесь оказалось в затруднительном положении *(рис. 24)*. Некоторые дома разобраны, некоторые оставлены жителями и стоят сиротливо с покосившимися ставнями. Среди разбросанных почерневших изб возвышается белое полуразрушенное здание церкви, из которого, жалобно мыча, выходят на луг тощие, с ввалившимися боками, грязные коровы и телята. За Белым озером начинаются густые леса, где вперемежку растут ель, осина, береза. Лес образует густую стену вдоль обоих берегов канала, док почти касается бортами их ветвей. Там, где лес отступает от берега, такие же бедные, полузатопленные деревни, масса плотов из готового к сплаву леса. Плоты вяжут заключенные, поэтому такие участки обнесены заборами, над землей возвышаются сторожевые вышки.

Все эти места производят такое мрачное впечатление, что матросы даже шутят: «Интересно, здесь знают, что у нас уже 40 лет советская власть?» Старые паровые, с колесами, буксиры, деревянные допотопные Екатерининской постройки шлюзы, покосившиеся дома после грандиозных сооружений нижней Волги создают впечатление, что мы попали в старый, давно минувший век. Но и здесь уже скоро повеет дыханием новой жизни: будут строить новые большие современные шлюзы, выпрямлять канал, сносить села. Уже сейчас население полузатопленных сел переводится в более удобные места, им платят определенную компенсацию, так как при расширении канала их старые гнезда затопит вода *(рис. 25)*.

По пути мы продолжаем жить и работать как обычно. Разобрали на партсобрании Волощука и Леонова. Как и следовало ожидать, они сразу забыли все свои угрозы, как только их хорошенько прижали к стенке, и сидели тише воды, ниже травы, признавая все ошибки и прося снисхождения. Предупредили их по партийной линии, по строевой сняли звание классных специалистов и отличников ВМФ. Сознание у них детское, и коммунисты из них липовые, конечно.

7 июня

Последний участок пути по Мариинской системе особенно труден и длителен. Здесь расположены шлюзы от 32-го до 10-го, следуют они друг за другом буквально через каждые 100-150 метров, поэтому эшелон движется со скоростью черепахи — пешеход обгоняет его в два счета. Особенно много хлопот доставляет швартовка в шлюзах. Длина шлюзов невелика, наш док входит в него так же плотно, как сердцевина спичечной коробки в свою наружную оболочку, и при швартовке требуется большая осторожность и опыт. Ведь стоит вовремя не погасить громадную силу инерции, и док сметет древние деревянные ворота шлюза, как щепку. Сама система завода дока в шлюз по принципу проста: буксир тащит его к шлюзу и в 50-100 метрах отдает буксирный конец, входит в шлюз, а док по инерции движется дальше. Здесь нельзя пропустить нужный момент, и вовремя надо подать конец с дока, чтобы своим шпилем погасить инерцию и дать возможность шлюзоваться буксиру, остановив док прямо у задних ворот шлюза *(рис. 26)*.

Если этого не сделать, то док вслед за буксиром ворвется в шлюз, и так как последний не вмещает и того, и другого, он раздавит буксир и выломает передние ворота шлюза. Когда у входа в шлюз отданы впереди назадсмотрящие тросы и шпилем погашена инерция его движения, док стоит как вкопанный. Когда буксир вышел из шлюза, последний снова наполняется, и тогда в него медленно вползает док, заводя на тумбы тросы. Трос выбирается шпилем, потрескивая и шипя, и так мы «подтягиваемся» на тросах к передней двери шлюза, погасив назадсмотрящим концом инерцию дока буквально в полуметре от передней двери. Затем женщины, обслуживающие шлюз, открывают

Рис. 24. На берегу озера Белое. Полузатопленные избы

Рис. 25. Шлюз старой Мариинской системы

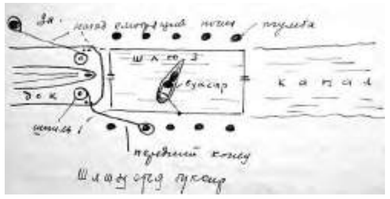

Рис. 26. Схема шлюзования дока в старом шлюзе

Рис. 27. «Двигатели» для открытия ворот дока

со скрипом с помощью деревянного ворота кингстоны и ворота шлюза, и док уже с помощью буксира уходит из шлюза *(рис. 27)*. Такая операция занимает более часа, и это через каждые 200-300 шагов!

Мне досталось дежурство по эшелону на самом трудном участке пути, где шлюзы особенно часты. Пройдя три шлюза, я полностью освоил технику швартовки и уже бойко и правильно командовал шпилями, стоя на носу дока, как заправский строевой офицер. Уже стемнело, когда мы прошли 22-й шлюз. Солнце село, на западе полыхает яркая заря, но настоящей ночи нет, и мы идем без огней. Кругом расстилается типичный для этих мест пейзаж — обширные луга, леса на горизонте, возвышенности. Вот на горке слева от нас видны покосившиеся деревянные вышки для часовых, полуразрушенный высокий забор, обнесенный колючей проволокой, и множество длинных одноэтажных домов без крыш, с черными провалами пустых окон. Это брошенный полуразвалившийся лагерь для заключенных *(рис. 28)*. А справа стоят бульдозеры и краны, воздев к небу свои стальные руки, машины, трактора застыли среди огромных созданных ими песчаных кургланов — здесь идет строительство нового шлюза и русла системы. И уже это невольно вызывает радостное ощущение нового мира, новой жизни, которая врывается в эти края по развалинам мрачного наследия прошлых лет *(рис. 29)*.

Около часу ночи, когда уже начала загораться ранняя северная утренняя заря, подошли к 18-му шлюзу. На выходе из него стоял в ожидании шлюзования вверх пустой док, занимая почти все свободное пространство узкого канала. Чтобы обойти его, мы прижались близко к берегу и… сели на мель. Наш маленький буксир, кряхтя и фыркая своим слабым мотором, рвался суетливо вправо, влево, но безуспешно — наша огромная махина прочно уселась на плоский живот. Раздосадованный капитан буксира на чем свет стоит ругал командира встречного дока:

— Спите, салаги, развалили рули по фарватеру, как баба на базаре!

Однако ответа не последовало — команда дока мирно спала, и ему ничего не оставалось, как столкнуть док в сторону своими силами. Побегав еще около получаса вокруг дока, буксир, наконец, напряг все свои силы и медленно сдвинул док с мертвой точки. Однако радость наша была недолгой — около 4 часов ночи мы снова сели на мель и уже до 7 часов утра прочно перекрывали канал. Только в восьмом часу с помощью своих шпилей нам удалось стащиться с мели, и мы двинулись дальше.

На одном из шлюзов канала, который расположен в той его части, что проходит через известковые ущелья, мы обнаружили большой родник ключевой, чистой и холодной, воды. В наших цистернах почти не осталось пресной воды, поэтому я сразу организовал целую экспедицию. Моряки, захватив питьевые бачки, лагуны, кипятильники бегом таскали воду из ущелья и сливали ее в нашу цистерну. Так, пока шлюзовался док, мы принесли почти полтонны прекрасной ключевой воды, обеспечив себя как минимум на двое суток.

К вечеру 6 июня мы достигли 11-го шлюза у деревни Рябово. Следующий большой шлюз будет только через 7-9 километров у поселка Белоус, это уже большой бетонный современный шлюз с высокой плотиной, поднимающий воду на 12 метров. Я сменился с вахты, и вместе с Русланом, Бойковым и боцманом командир предложил мне пройти по берегу до нового шлюза. Мы все на всякий случай побрились, одели вместо грязных роб форменные, хоть и повседневные, в пятнах, брюки, тапки, рубашки и двинулись вперёд. Дорога вела через чахлый лес, заболоченные низины и горки, затем она пошла через густой сосновый сухой лес. Подушка из густой мелкой пыли покрывала дорогу, за каждым шагом поднимались целые облака, и вскоре наш вид стал довольно плачевным. Миновав заброшенный лагерь для заключенных, мы решили пройти напрямик через лес, полчаса продирались через чащу, аукая и перекликаясь друг с другом, и вышли, наконец… к болоту! Проклиная вслух и про себя нашу безумную идею, мы решили пробираться вдоль телеграфной линии, которая вскоре привела нас на ту же пыльную дорогу. Через полчаса пути мы услышали впереди шум машины и чьи-то голоса. Вскоре перед нами открылась развилка дорог и посреди неё стройная девушка в красивых узких брюках с карандашом и бумагой в руках. Не ожидая такой картины в этом диком лесу, мы встали все вдруг, созерцая явившуюся нашим взорам сказочную фею. Фея оказалась учётчицей со строительства, она записывала рейсы автомашин с песком. Узнав её имя, год рождения, краткую биографию и дорогу на пос. Белоус, мы прошли ещё полкилометра по дороге, потом долго шли по телеграфной линии, миновали развалины еще одного лагеря и уперлись во второе болото, обошли его, прошли на дорогу, и через некоторое время перед нашим взором открылась панорама нового, еще не законченного шлюза с плотиной и водосбросом. Наш док уже стоял, ожидая своей очереди в шлюз. Рядом стояла машина с продуктами из Вознесенья, и наши матросы сгружали их на борт.

Состоялся короткий военный совет, и все во главе с командиром решили ехать в Вытегру (это в 18 км от второго шлюза) на продуктовой машине, чтобы выпить по кружке пива. Промчав это расстояние за 15 минут, машина въехала на ухабистые улицы Вытегры — крупного городка по здешним масштабам. Вытянувшись гуськом, мы двинулись по Краснофлотской улице, миновав высокую церковь, где сейчас размещен краеведческий музей, к центру городка. Вытегра — старое поселение, существовавшее еще до Петра. Проходящий по городку канал со шлюзом делит его на две части — на возвышенной стоит церковь, жилые деревянные дома, а за мостом вдоль пологого берега расположена центральная улица с несколькими каменными домами, баней, речным вокзалом и пылью. Сейчас построен уже на окраине новый огромный шлюз, и все корабли ходят по новому руслу, минуя Вытегру, поэтому старый канал обветшал, обмелел, все его старое деревянное хозяйство заброшено и производит довольно грустное впечатление. От центральной улицы отходят несколько непроходимых болотистых улиц с деревянными тротуарами, окруженных частными деревянными домишками. Центральная улица упирается в городской сад с танцплощадкой и скамейками для тех, кто хочет посмотреть на танцующих. Весь сад занимает около двух гектаров и просматривается из конца в конец.

Так как конечной целью нашего путешествия было выпить по кружке пива, то мы, расспрашивая прохожих, двинулись к местному ресторану. Рестораном оказалось длинное, похожее на сарай здание, расположенное на задворках центральной улицы. Вывеска на двери, однако, заставила нас остановиться в смятении — «Ресторан работает до 22 часов», а было уже четверть одиннадцатого. Неужели наше утомительное длинное путешествие могло потерпеть такое фиаско? И тогда, когда мы были у цели! Но мы не думали сдаваться. Наш Фидель высунул в форточку свою рыжую бородищу и сразу покорил ею буфетчицу. Не устояв, она после нескольких комплиментов на жалобную просьбу командира: «Нам бы пивка по кружечке, мы не здешние, не знали, что у вас до десяти» ответила: «Да нет пива, мальчики!»

— Бросьте, товарищ командир, чего там с пивом возиться, берите уж чего посущественнее, — деловито бросил Руслан.

— Ну дай, милая, столичной две бутылочки да вина 0,75, — с радостью согласился командир.

Я догадывался, что пиво будет выглядеть именно таким образом.

Только около трех часов утра подошел к шлюзу наш док, и мы после смешных и печальных приключений двинулись дальше на север. Я не хочу комментировать это наше коротенькое приключение в длинной цепи монотонного однообразия корабельной жизни. Это просто короткая иллюстрация. Не надо чувств. Их каждый моряк хранит в душе, кто глубже, кто ближе к поверхности, но самые хорошие чувства спрятаны в тайниках ее, и с нами нет тех, кто имеет к ним доступ. Изредка случайная звездочка проносится мимо, задевая своим пылающим краем краешек этой бродячей души и, бессильная проникнуть глубже, гаснет, чтобы вспыхнуть снова в другом, свободном сердце. В наших же не гаснут уже зажженные когда-то звезды, они лишь разгораются жарче, до боли.

Рис. 28. Руины одного из бесчисленных сталинских лагерей

Рис. 29. Строительство новых шлюзов Мариинской системы

Продолжение следует

oculentis®

Новинка:
LENTIS® Comfort toric
цилиндр +0.75 Д

LENTIS® Comfort & Comfort toric

Пионер в технологии EDOF: ИОЛ с расширенной зоной глубины фокуса

Surgix
ophthalmic surgical products

www.surgix.ru info@surgix.ru

Интраокулярная линза LENTIS® Comfort toric
коррекция цилиндров от 0.75 Д до 5.25 Д с шагом 0.75 Д
Онлайн-калькулятор: **www.lentistoric.com**
We envision. You see. | www.oculentis.com/lentis-comfort

Информация предназначена для медицинских работников.

издательство Апрель

Приглашаем всех офтальмологов к сотрудничеству. Ждем ваших статей, интересных случаев из практики, репортажей. Мы с удовольствием будем публиковать ваши материалы на страницах нашей газеты «Поле зрения».

Подписной индекс: 15392
www.aprilpublish.ru

Газета «ПОЛЕ ЗРЕНИЯ. Газета для офтальмологов». Учредитель: ООО «Издательство «АПРЕЛЬ». Свидетельство о регистрации средства массовой информации ПИ ФС77-43591 от 21.01.2011 г. Федеральная служба по надзору в сфере связи, информационных коммуникаций (Роскомнадзор). Периодичность: 1 раз в 2 месяца. Газета распространяется в Москве, Подмосковье и 60 регионах России. С предложениями о размещении рекламы звонить по тел. 8-917-541-70-73. E-mail: aprilpublish@mail.ru. Слайды, иллюстрирующие доклады, фото, предоставленные авторами, публикуются в авторской редакции. Издательство не несет ответственности за иллюстративный материал, а также за содержание рекламных, рекламно-информационных материалов. Перепечатка и любое воспроизведение материалов и иллюстраций допускается только с письменного разрешения газеты «Поле зрения». Дата выхода газеты: Август 2018. Тираж 2000 экз. Газета изготовлена в ООО «Издательство «АПРЕЛЬ». Адрес издательства: 107023 Москва, площадь Журавлева, д. 10, офис 202. © «Поле зрения», 2018. © ООО «Издательство «АПРЕЛЬ». Отпечатано в типографии «CAPITAL PRESS». 111024, г. Москва, шоссе Энтузиастов, д. 11А, корп. 1.