ИЗДАНИЕ МОСКОВСКОГО НАУЧНОГО ОБЩЕСТВА ОФТАЛЬМОЛОГОВ

ПОЛЕ ЗРЕНИЯ

ГАЗЕТА ДЛЯ ОФТАЛЬМОЛОГОВ №3(41) МАЙ-ИЮНЬ 2017 ISSN 2221-7746

ОФТАЛЬМОЛОГИЧЕСКИЕ ЦЕНТРЫ РОССИИ

Бюджетному учреждению здравоохранения Омской области «Клиническая офтальмологическая больница имени В.П. Выходцева» — 95 лет

Осенью 2017 года одна из старейших в Российской Федерации офтальмологических больниц — Бюджетное учреждение здравоохранения Омской области «Клиническая офтальмологическая больница им. В.П. Выходцева» — отметит свой 95-летний юбилей.

История Омской офтальмологической клиники (больницы и кафедры офтальмологии Омского государственного медицинского университета) началась в далеком 1922 году. 21 октября 1922 года заведующий глазным отделением Омского военного госпиталя и городской хирургической больницы Александр Алексеевич Бугаев прочел пробную лекцию по офтальмологии профессорско-преподавательскому составу Западно-Сибирского медицинского института, после чего был утвержден преподавателем мединститута. Первую лекцию по глазным болезням студентам А.А. Бугаев прочел 28 октября 1922 года. Впоследствии А.А. Бугаеву было присвоено звание профессора, он возглавлял кафедру офтальмологии в течение 38 лет (до 1960 года). А.А. Бугаев, кроме обучения студентов, занимался активной консультативной и лечебной деятельностью не только в стенах глазного отделения военного госпиталя, но и на выездах в районы Омской области. Глазные койки в военном госпитале были обозначены как клинические, и с них началось развитие офтальмологической клиники. > стр. 8

Больничный переулок

КОНФЕРЕНЦИИ • СИМПОЗИУМЫ

Научный поиск и практический опыт врачей-офтальмологов

XXIII Международный офтальмологический конгресс «Белые ночи»

Международный офтальмологический конгресс «Белые ночи» традиционно становится одним из главных событий года для наших коллег. В 2017 году для участия в пленарной программе форума и многочисленных сателлитных симпозиумах в Северную столицу приехали около трёх тысяч врачей-офтальмологов, учёных-медиков, организаторов здравоохранения, представителей фармацевтических компаний и производителей профильного оборудования из большинства регионов РФ и многих зарубежных стран.

В качестве организаторов форума выступили: Министерство здравоохранения РФ, Комитет по здравоохранению правительства Санкт-Петербурга, Северо-Западное отделение Российской академии наук, Первый Санкт-Петербургский государственный медицинский университет им. акад. И.П. Павлова и Общероссийская общественная организация «Ассоциация врачей-офтальмологов». Председателем организационного комитета стала заместитель министра здравоохранения РФ Т.В. Яковлева, сопредседателями — главный внештатный специалист-офтальмолог Министерства здравоохранения РФ, председатель Комиссии по охране зрения, физической культуре и популяризации здорового образа жизни Общественной палаты РФ, президент Общероссийской общественной организации «Ассоциация врачей-офтальмологов», директор ФГБУ «МНИИ глазных болезней им. Гельмгольца» Минздрава РФ, член-корреспондент РАН, д.м.н., профессор В.В. Нероев и д.м.н., профессор, заведующий кафедрой офтальмологии Первого Санкт-Петербургского государственного медицинского университета им. акад. И.П. Павлова, главный внештатный специалист-офтальмолог Северо-Западного федерального округа С.Ю. Астахов.

Работу конференции открыл член-корреспондент РАН, профессор В.В. Нероев. Он выступил с докладом «Инвалидность по зрению в Российской Федерации». Газета «Поле зрения» публикует тезисы доклада. > стр. 3

Место встречи — Ярославль, или Про аккомодацию с любовью

III Межрегиональная конференция «Аккомодация. Проблемы и решения»

Любовь к профессии — главное чувство, объединившее врачей-офтальмологов, оптометристов и специалистов смежных специальностей, собравшихся в Ярославле, в зале гостиницы с полностью созвучным названием — «Любим», на межрегиональной научно-практической конференции «Аккомодация и миопия. Аксиальный вопрос».

Эта конференция, организованная профессором В.В. Страховым, председателем Ярославского научного общества офтальмологов, заслуженным врачом РФ, и его сотрудниками для обсуждения проблемы аккомодации, стала третьей по счету. Первые две прошли с большим успехом в 2013 и 2015 годах, и нынешняя встреча не только не стала исключением, но и продемонстрировала возросший интерес как к самой теме конференции, так и к ее формату. В программу по уже сложившейся традиции были включены доклады ведущих специалистов по аккомодации и рефракции, а участники конференции были не пассивными слушателями, а активной стороной дискуссии.

Перед началом конференции с приветственным словом выступил ректор Ярославского медицинского университета — профессор Алексей Владимирович Павлов, > стр. 14

ОТ ПЕРВОГО ЛИЦА

Инвалидность по зрению в Российской Федерации

Тезисы выступления члена-корреспондента РАН, профессора В.В. Нероева на конгрессе «Белые ночи»

> стр. 3

СОБЫТИЕ В ПОЛЕ ЗРЕНИЯ

Хирургия катаракты при узком зрачке: как построить мост над неспокойной водой

Лекция имени К. Бинкхорста профессора Б.Э. Малюгина

> стр. 5

Волонтерский отряд «Visus» > стр. 33

АКТУАЛЬНОЕ ИНТЕРВЬЮ

Гродно — Оренбург — Калининград, или История доктора Ивановой

Интервью с главным офтальмологом Калининградской области, к.м.н. И.И. Ивановой

> стр. 7

ОФТАЛЬМОЛОГИЯ В ЛИЦАХ

К 150-летию Павла Ивановича Чистякова > стр. 32

В ПОМОЩЬ ПРАКТИКУЮЩЕМУ ВРАЧУ

Увеопатии: особенности диагностики и течения > стр. 34

Также в номере:

Конференции > стр. 10-31
Событие в поле зрения > стр. 11, 17
Научные статьи > стр. 40-43
Оптический бизнес > стр. 44
К незримому солнцу > стр. 46

2017-й объявлен «Годом С.Н. Фёдорова»

Редакция газеты «Поле зрения» продолжает публикацию серии воспоминаний о выдающемся ученом современности.

«Верьте в Его Величество Случай и знайте: случай приходит только к тем, кто все делает для того, чтобы этот случай пришел. Знайте: если, прожив день, вы не сделали ни одного доброго дела или не узнали ничего нового — день прожит напрасно.»

С.Н. Фёдоров

Георгий Шахназаров

Людей, сумевших открыть нечто важное и одновременно основать индустрию практического применения своего открытия, немного. Среди наших, если упомянуть лишь самых-самых — Туполев, Королев, Курчатов… Святослав Федоров, который, безусловно, соответствует этим критериям, обладал еще одним редким свойством. Его Дело существует одновременно в технологическом и социально-экономическом измерениях. Оно замыслено и предназначено не только для решения конкретной задачи (лечение глазных болезней), достижения личного успеха (популярность, материальное преуспевание) и создания мини-империи, определяющей прогресс одной из отраслей медицины. Это еще и модель экономической реформы.

Теория неотделима от личности. Чтобы до конца понять ход мыслей ее творца, нужно иметь хотя бы общее представление о его жизненном пути, что послужило толчком к открытию.

В конце концов, у каждого Ньютона было свое яблоко. Тех, кто хочет знать о «яблоках» Святослава Федорова, я отсылаю к собственным его печатным выступлениям и живо написанной книге Екатерины Добрыниной «Скальпель против абсурда». Ну и, конечно, остаются непревзойденными в жанре публицистики очерки Анатолия Аграновского в «Известиях», познакомившие наше общество с феноменом Федорова.

Только об одной, но, вероятно, главной черте его характера не могу не сказать. Это — дьявольски сильная жажда жизни и деятельности, постоянная изготовленность к преодолению всех и всяческих препятствий. Каждый раз, когда мы с ним встречались и он делился своими планами и проблемами, создавалось впечатление, что именно в этот момент ему надо взять самый высокий барьер в своей жизни, последнее препятствие перед победным финишем.

«Общая газета», 8-14 июля 2000 г.

Выдержки из беседы с заместителем генерального директора по научной работе ФГБУ «МНТК «Микрохирургия глаза» им. акад. С.Н Федорова», д.м.н., профессором Б.Э. Малюгиным

— Наша газета продолжает публиковать интервью с видными отечественными офтальмологами и, прежде всего, с теми людьми, которые отвечают за развитие науки в крупных государственных медицинских учреждениях. Вы — человек известный, добились серьезных успехов и вошли в элиту отечественной науки. Не могли бы Вы вспомнить какие-то важные моменты Вашей жизни как ученого?

— Это довольно сложный вопрос. Когда каждый день находишься в круговороте жизни, нередко свежесть восприятия утрачивается, поневоле перестаешь замечать яркие моменты. Сложно давать себе оценку, пожалуй, я и не стану этого делать. Не хочу кичиться достижениями, ведь успехи отдельного человека рождаются и реализуются в рамках его окружения. Очень важную роль играет среда, в которой идет научный процесс. Я и мои коллеги работаем в ключе, который в свое время внедрил Святослав Николаевич. То есть постоянно находимся в поиске чего-то нового, неизведанного. Это неутолимый исследовательский зуд, который надо все время «чесать», но ведь иначе просто неинтересно работать. Если нет новизны, врач превращается в ремесленника, ведь недаром существует система непрерывного медицинского образования. Специалист по меньшей мере обязан следить за всеми нововведениями, но если при этом он еще и принимает активное участие в их разработке, то значимость такого специалиста возрастает многократно. Я одной из своих главных задач вижу вовлечение в этот процесс молодежи, чтобы у них медицинская жизнь была креативной, направленной на создание будущего.

Интервью «Российская офтальмологическая школа имеет крепкие корни, традиции и будущее», газета «Поле зрения», 31 октября 2013 г.

Выдержки из беседы с главным врачом «Офтальмологического центра Коновалова», доктором медицинских наук, профессором М.Е. Коноваловым

Святослав Николаевич — великий человек, и критиковать его невозможно. Он настолько выделяется среди нас всех, что очень сложно рассуждать на эту тему. Когда пытаешься поставить себя на его место, понимаешь, какой все-таки у него масштаб. Скольким людям он дал образование, дорогу в жизнь, а сколько людей пользовались его именем! Но, ни в коем случае не ущемляя его достоинств в хирургии, наверное, он все-таки был больше организатором и ученым. Но в этом и заключается его сила. Если бы Святослав Николаевич был просто хирургом, он варился бы в собственном соку, сидел бы под куполом, как это происходит со многими. Ему никогда бы не пришла в голову мысль организовать 12 филиалов по всей России, ему нужны были национальные масштабы. В итоге он сделал великое дело — поднял отечественную офтальмологию совершенно на новый уровень. Во многих регионах есть филиалы МНТК, которые являются абсолютно современными клиниками, соответствующими уровню мировых стандартов, где практически любой человек может получить высококвалифицированную помощь. Это заслуга полностью принадлежит Святославу Николаевичу Федорову. Он был все-таки больше организатор, что, однако, не помешало ему осуществить много революционных идей в офтальмологии. Когда мы ходили рядом, мы этого не понимали, а сегодня с позиции прожитых лет понимаешь, кем был для всех нас академик Федоров. И я благодарен судьбе за то, что свела меня с ним.

— Как это произошло?

— Это произошло, как и многое в моей жизни, случайно. Я учился в Томском медицинском институте, на 6-м курсе перевелся в Москву, в 1-й Мед. В том году был объявлен набор 11-ти человек в ординатуру, потому что открывался Московский филиал, и я оказался в числе этих людей вместе с Николаем Петровичем Соболевым и Алексеем Юрьевичем Серегиным. Мне повезло, что я попал в отделение к Федорову, где работал с первого до последнего дня. Закончил ординатуру, был референтом, ассистентом, в последние годы достаточно близко с ним общался. К сожалению, я довольно быстро уехал в Италию, и наши пути разошлись.

— Какие эпизоды чаще всего вспоминаете?

— Прежде всего, скажу, что наши отношения строились по принципу «шеф — подчиненный», хотя мне казалось, что он меня любил. Если Святославу Николаевичу человек был не симпатичен, он его близко к себе не подпускал, а тем более ассистента, который практически всегда должен быть рядом. Очень благодарен ему, что отправил меня учиться на курсы по факоэмульсификации. Хотя я никогда не старался приблизиться к нему, предпочитал всячески держать дистанцию, без нужды не показываться на глаза… Три раза в год мы с шефом ездили в клинику в Дубае. В мои обязанности входило готовить пациентов, ассистировать во время операции, ассистировать на приеме. Работа начиналась рано утром, потом с 13.00 до 17.00 был перерыв из-за жары, и с 5-ти до 10-ти вечера опять работали. С утра я ассистировал шефу, вечером — другому хирургу: мне было просто неудобно все бросить и уйти. Я даже не мог потратить командировочные деньги — не было времени сходить в магазин. Шеф не учил, как правильно сделать разрез, он был учителем по жизни. Он часто говорил мне: «Миша, надо много работать, чтобы хорошо жить» или «Качество — это смысл жизни». Он служил примером того, как нужно работать. «Чтобы ощутить прелесть отдыха, надо много работать», — тоже часто повторял Святослав Николаевич. Если бы он это только говорил, а делал другое, его слова были бы бессмысленны. Он был абсолютным энтузиастом, невзирая на деньги, славу. Все, что он делал, давало ему ощущение полноты жизни. А как он общался с людьми, с пациентами! Однажды я привел к Федорову в кабинет простого колхозника, и Святослав Николаевич долго расспрашивал гостя о жизни в деревне, об урожае. Другому человеку не хватило бы сил и желания говорить с пациентом на отвлеченные темы, а Федоров так общался с каждым человеком. Не обладая талантом общения, он никогда не достиг бы такого успеха. Он смог убедить руководителей государства в необходимости организации сети офтальмологических клиник по всей стране и получил по тем временам колоссальные деньги на строительство филиалов МНТК. Минздрав оплачивал операции по факту в соответствии с тарификацией, и все деньги аккумулировались в институте — таких условий работы не было ни у кого. Я общался с бывшим министром здравоохранения РСФСР Анатолием Ивановичем Потаповым, ныне покойным, который говорил, что около 40% бюджета по офтальмологии в России уходило в МНТК и эти траты не были напрасными.

— Ваше любимое изречение?

— Я вспоминаю изречения С.Н. Федорова: «Чтобы хорошо жить, надо много работать». Своим детям и племянникам я говорю, чтобы чего-то добиться в профессии, ты не должен смотреть на время, говорить, что устал. Ты должен работать столько, сколько нужно, без всяких лимитов, тогда в будущем ты сможешь воспользоваться плодами своего труда. Не буду приводить изречения, сказанные великими мыслителями, но то, что говорил Федоров, я помню всю свою жизнь. Или мамины слова о том, что любую работу надо делать с душой. Этого достаточно, чтобы достойно пройти всю жизнь.

Интервью «Москва — Неаполь — Алма-Ата — Москва», газета «Поле зрения», 20 августа 2014 г.

Фото из личного архива И.Е Фёдоровой

Перепечатки и любое воспроизведение материалов и иллюстраций, принадлежащих газете «Поле зрения», издательству «Апрель» и сайту “Aprilpublish.ru”, допускается только с письменного разрешения издательства «Апрель». **Законодательство России предусматривает гражданско-правовую, административную и уголовную ответственность за нарушение исключительных прав на объекты интеллектуальной собственности.**

Инвалидность по зрению в Российской Федерации

Тезисы выступления главного внештатного специалиста-офтальмолога Минздрава России, председателя Комиссии по охране зрения, физической культуре и популяризации здорового образа жизни Общественной палаты РФ, президента Общероссийской общественной организации «Ассоциация врачей-офтальмологов», директора ФГБУ «МНИИ глазных болезней им. Гельмгольца» Минздрава РФ, члена-корреспондента РАН, профессора **В.В. Нероева** на конгрессе «Белые ночи», Санкт-Петербург, 2017.

По данным ВОЗ за 2016 год, в общей численности населения мира удельный вес лиц, имеющих инвалидность, составляет 10%; лица, страдающие хроническими заболеваниями — 25%, относительно здоровое население — 65%. Доля инвалидов в общей численности населения России составляет 5,6%, в Мексике — 0,6%, Польше — 5,5%, Германии — 7,4%, США — 12,4%. В мире 45 млн человек лишены зрения, 135 млн имеют различные дефекты зрения. Каждые 5 секунд в мире один взрослый человек и каждую минуту один ребенок теряют зрение. По прогнозам ВОЗ, число слепых людей к 2020 году увеличится до 75 млн, слабовидящих — до 200 млн.

Член-корреспондент РАН, профессор В.В. Нероев

В России каждый второй житель имеет какое-либо нарушение зрения. Ежегодно более 85 тысяч россиян получают или подтверждают группу инвалидности по зрению. В соответствии с критериями определения группы инвалидности по зрению, I группа присваивается при IV степени нарушений функций зрительного анализатора, значительно выраженных нарушениях функций (абсолютная или практическая слепота) и снижении одной из основных категорий жизнедеятельности до 3 степени с необходимостью социальной защиты. Основные критерии IV степени нарушений функций зрительного анализатора: слепота на оба глаза (visus = 0); острота зрения с коррекцией лучшего глаза не выше 0,04; двустороннее концентрическое сужение границ поля зрения до 10-0° от точки фиксации независимо от состояния остроты центрального зрения. II группа инвалидности устанавливается при III степени нарушений функций зрительного анализатора — выраженные нарушения функций (слабовидение высокой степени) и снижении одной из основных категорий жизнедеятельности до 2 степени с необходимостью социальной защиты. Основными критериями выраженных нарушений функций зрения являются: острота зрения от 0,1 до 0,3; двустороннее концентрическое сужение границ поля зрения от 10-20° от точки фиксации, когда трудовая деятельность возможна лишь в специально созданных условиях. III группа инвалидности устанавливается при II степени — умеренных нарушениях функций (слабовидение средней степени) и снижении одной из основных категорий жизнедеятельности до 2 степени с необходимостью социальной защиты. Основными критериями умеренных нарушений функций зрения являются: снижение остроты зрения лучше видящего глаза от 0,1 до 0,3; одностороннее концентрическое сужение границ поля зрения от точки фиксации — менее 40°, но более 20°.

Остановившись на работе Всероссийского ордена Трудового Красного Знамени общества слепых — организации, основанной в 1925 году, профессор В.В. Нероев отметил, что реализация программы ВОС «Реабилитация инвалидов по зрению» на 2017 год позволит достичь таких целей развития Общества, как дальнейшее повышение уровня социальной поддержки инвалидов по зрению, наиболее полное удовлетворение их потребностей в реабилитации и трудовой занятости, защите прав и интересов инвалидов по зрению. Ежемесячные денежные выплаты инвалидам в РФ составляют: I группа — 3237,62 руб.; II группа — 2340,73 руб.; III группа — 1823,75 руб. Детям ежемесячно выплачивается 2190,75 руб.

В Российской Федерации 2 351 496 инвалидов по всем классам болезней, из них 86 494 (3,7%) инвалидов по зрению. С 2012 по 2016 год снижение количества инвалидов по всем группам болезней составило 16,5%, снижение количества инвалидов по зрению — 12,4%. Показатель инвалидности по зрению среди взрослого населения с 2014 по 2016 год в среднем по России снизился с 7,6 на 10 тыс. населения до 5,9 на 10 тыс. населения. Из 2 034 169 взрослых инвалидов по всем классам болезней количество инвалидов по зрению — 71 628 (3,5%); по сравнению с 2012 годом сокращение числа взрослых инвалидов по зрению составило 13,3%. Из 317 327 детей-инвалидов по всем классам болезней 14 866 (4,7%) — дети-инвалиды по зрению; с 2012 года наблюдается снижение числа детей-инвалидов по зрению на 8%.

Далее профессор В.В. Нероев подробно остановился на показателях инвалидности по зрению в регионах РФ, составленных на основе сведений, предоставленных 53 субъектами РФ. Высокие показатели инвалидности по зрению на 10 тыс. населения зафиксированы в Республике Калмыкия — 25,9, Курганской области — 14,6, Забайкальском крае — 12,6, Ивановской области — 11,3, Брянской области — 10,0. Низкие показатели: в Санкт-Петербурге — 2,5, Красноярском крае — 3,1, Республике Татарстан — 3,4, Новосибирской области — 3,5, Владимирской области — 3,6. В структуре инвалидности по зрению среди взрослого населения, по данным на 2016 год, доля глаукомы составляет 27%, заболевания сетчатки — 25%, дегенеративная миопия — 13%, атрофия зрительного нерва — 11%, патология хрусталика — 4%, травмы органа зрения — 3%, заболевания роговицы — 2%. На прочие заболевания приходится 15%. Среди детского населения в структуре инвалидности лидируют аномалии рефракции — 26,4%, на врожденную катаракту приходится 17,3%, ретинопатия недоношенных — 16,6%; заболевания зрительного нерва — 12,0%, пороки развития — 5,3%, глаукома — 3,8, прочие заболевания — 8,1%.

В нозологической структуре инвалидности по зрению доля глаукомы составляет в среднем по России 27%. Наименьший показатель зафиксирован в Республике Калмыкия — 4%, в Приморском крае — 9%, в Ивановской области — 11%. Наибольший показатель: в Республике Хакасия — 43%, Астраханской обл. — 42%, в Хабаровском крае, Тамбовской области — 40%. Показатели, близкие к среднему, наблюдаются в Красноярском крае — 22%, Санкт-Петербурге, Орловской области, Алтайском крае — 25%.

На заболевания сетчатки в структуре инвалидности в среднем по России приходится 25%. Наибольшие показатели отмечены: в Ивановской области — 58%, Орловской области — 53%, Новосибирской области — 45%; наименьшие: в Калининградской области — 7%, Республике Калмыкия — 4%, Хабаровском крае — 0%.

Доля ВМД в структуре инвалидности по зрению в среднем по России составляет 12,5%. В Республике Хакасия показатель выше среднего в 2 раза — 25%, в Орловской области — 24%, в Свердловской области — 22%. В Ивановской

Уважаемые коллеги !

3-5 октября 2017 года состоится научно-практическая конференция с международным участием

«X Российский общенациональный офтальмологический форум».

ОРГАНИЗАТОРЫ КОНФЕРЕНЦИИ:

Министерство здравоохранения Российской Федерации;
ФГБУ «Московский НИИ глазных болезней имени Гельмгольца» Минздрава России;
Кафедра глазных болезней ФДПО МГМСУ им. А.И. Евдокимова;
Общероссийская общественная организация «Ассоциация врачей-офтальмологов».

Участие в конференции бесплатное.
Публикация статей бесплатная.
Срок подачи материалов — до 30 июня 2017 г.

По материалам конференции будет издан сборник научных трудов. Принимаются статьи, в т.ч. по тематике, не вошедшей в основные разделы научной программы Форума (будут включены в раздел «Разное»).

МЕСТО ПРОВЕДЕНИЯ:

Большой конференц-зал отеля «Рэдиссон САС Славянская» *(г. Москва, Площадь Европы, 2. Станция метро «Киевская»).*

ОРГКОМИТЕТ КОНФЕРЕНЦИИ:

Адрес: 105062, Москва, Садовая-Черногрязская ул., 14/19. Тел./факс: (495) 623-73-53.
E-mail: **info@igb.ru** Сайт: **www.igb.ru**

Организационный комитет «X Российского общенационального офтальмологического форума» (РООФ – 2017) сообщает о том, что ООО «Коммуникационное Агентство ЮНИСТАФФ» является техническим организатором «X Российского общенационального офтальмологического форума» (РООФ – 2017).

КРАСИТЕЛЬ OPTIMED®
для витреоретинальной хирургии

✔ Предназначен для селективного прокрашивания внутренней пограничной мембраны, эпиретинальных мембран, пролиферативной ткани в ходе витреоретинальных операций.

✔ Равномерно распределяется по центральной части глазного дна.

✔ Легко удаляется из глаза с помощью аспирации.

Варианты исполнения: во флаконах 0,5 мл, в шприцах 0,5 мл.

ЗАО «ОПТИМЕДСЕРВИС»
тел./факс: +7 (347) 223-44-33, 277-61-61
market@optimed-ufa.ru, www.optimed-ufa.ru

области — 6%, Республике Калмыкия — 4%, в Калининградской области — 1%, в Брянской, Тюменской, Кемеровской областях, Хабаровском крае — 0%.

Доля диабетической ретинопатии в структуре инвалидности составляет 8%. Высокие показатели зарегистрированы в Ивановской области — 33%, Орловской области — 24%, Астраханской области — 14%, Липецкой области — 13%. В Курской, Пензенской, Кемеровской областях показатели соответствуют средним по стране — 8%. Низкие показатели зафиксированы в Республике Карелия — 3%, Брянской области — 1%, Республике Хакасия, Кабардино-Балкарии, Хабаровском крае — 0%.

При средней доле дегенеративной миопии, составляющей 13%, в Республике Карелия зафиксирован уровень инвалидности в 27%, в Кабардино-Балкарии и Амурской области — 26%, Белгородской области — 24%. Низкие показатели зарегистрированы в Калининградской, Брянской областях, Республики Калмыкия — 3%, Ивановской области — 2%, Тамбовской области — 1%, Хабаровском крае — 0%.

Атрофия зрительного нерва в нозологической структуре инвалидности по зрению составляет 11%. Показатели, значительно превышающие средний уровень, зарегистрированы в Республике Карелия — 23%, Свердловской области — 18%, Белгородской области, Республики Хакасия — 17%, Кабардино-Балкарии — 16%. Показатели ниже среднего уровня зафиксированы в Республике Калмыкия — 4%, Калининградской области — 4%, Брянской области — 2%.

Доля патологии хрусталика в среднем по стране — 4%. В Курганской области инвалидность по патологии хрусталика составляет 11%, Забайкальском крае — 10%. Не зафиксированы случаи инвалидности в Республике Адыгея, Хакасии, Кемеровской, Белгородской, Владимирской областях.

В структуре инвалидности на травмы органа зрения приходится 3%. Самые высокие показатели в Республике Хакасия — 13%, Ивановской области — 11%. Не зарегистрировано случаев инвалидности в Хабаровском крае, Свердловской, Брянской областях, Кабардино-Балкарии.

На патологию роговицы в структуре инвалидности по зрению приходится 2%. Значительно превышен средний уровень в Красноярском и Забайкальском краях — 5%, не зафиксировано случаев инвалидности в Кабардино-Балкарии, Республике Татарстан, Республике Карелия, Республике Калмыкия, Астраханской области.

«Прочие» заболевания в структуре инвалидности занимают 15%. Самый высокий показатель выявлен в Республике Калмыкия — 83%, в Кабардино-Балкарии случаев инвалидности по этому показателю не выявлено.

Остановившись на показателях профилактической работы, главный специалист-офтальмолог Минздрава РФ указал, что основными критериями ее оценки являются: уровень профилактических посещений врачей-офтальмологов и их доля среди всех посещений врачей-офтальмологов; укомплектованность первичного звена врачами; укомплектованность первичного звена диагностическим оборудованием. В офтальмологии укомплектованность врачами первичного звена составляет 88% (в среднем по врачебным специальностям — 86%), доля посещений врачей с профилактической целью — 38% (в среднем по врачебным специальностям — 25,6). Количество посещений на 1 врача-офтальмолога в год составляет 2443, при среднем показателе 1099.

Число офтальмологических кабинетов на 100 тыс. населения в среднем по России составляет 4 кабинета. В Республике Калмыкия этот показатель превышает средний в 2 раза — 8 кабинетов; по 7 кабинетов насчитывается в Кемеровской и Свердловской областях; 6 — во Владимирской, Астраханской, Брянской и Ивановской областях; 3 кабинета на 100 тыс. населения — в Республике Татарстан, Ленинградской области, Хабаровском крае, Тамбовской области, Кабардино-Балкарии.

При среднем показателе посещений врачей-офтальмологов в 38% в Кабардино-Балкарии на посещения с профилактической целью приходится — 59%, в Белгородской области — 54%, Республике Адыгея и Республике Хакасия — 52%; низкий показатель зафиксирован во Владимирской области — 29%, Санкт-Петербурге, Хабаровском крае — 26%.

В среднем по России показатель хирургической активности составляет 96,4%, отметил В.В. Нероев. При этом в регионах с высокими показателями инвалидности этот показатель существенно ниже: в Кабардино-Балкарии — 42,2%, в Республике Калмыкия — 63,9%, Забайкальском крае — 74,5%, Брянской области — 80,0%, Республике Адыгея — 81,4%. Регионы с низкими показателями инвалидности демонстрируют высокие показатели: Кемеровская область — 100,6%, Санкт-Петербург — 102,5%, Амурская область — 120,1%, Алтайский край — 127,2%, Новосибирская область — 138,3%.

В заключение В.В. Нероев представил основные пути снижения показателей инвалидности по зрению. Докладчик отметил необходимость проведения углубленного анализа структуры инвалидности по зрению, включая «прочие» причины, и реализации мер по предупреждению инвалидизации, связанной с ключевыми нозологиями, а также среди лиц старше 45 лет. Важным условием снижения инвалидности является дифференцированность системы организационных мер в зависимости от особенностей и потребностей конкретных территорий, а именно: усиление контроля над эффективностью и доступностью мероприятий ранней диагностики и профилактики заболеваний органа зрения; активное развитие хирургических технологий лечения офтальмопатологии. Немаловажное значение имеет укомплектованность медицинских учреждений современным оборудованием в соответствии с «Порядком оказания медицинской помощи взрослому населению при заболеваниях глаза, его придаточного аппарата и орбиты», «Порядком оказания медицинской помощи детскому населению при заболеваниях глаза, его придаточного аппарата и орбиты». Важнейшим условием снижения инвалидности по зрению, подчеркнул В.В. Нероев, является повышение качества профессиональной подготовки врачей-офтальмологов. ■

Хирургия катаракты на узком зрачке: как построить мост над неспокойной водой

Интервью **доктора Джошуа Янга** (США) с профессором **Б.Э. Малюгиным** на конгрессе ASCRS-ASOA

6 мая 2017 года на открытии конгресса Американского общества катарактальной и рефракционной хирургии (ASCRS), который прошел в Лос-Анджелесе, с Почетной лекцией в честь Корнелиуса Д. Бинхорста на тему «Cataract Surgery in Small Pupils: Building the Bridge over Troubled Waters» выступил заместитель директора по научной работе ФГАУ «МНТК «Микрохирургия глаза» им. акад. С.Н. Федорова», председатель Общества офтальмологов России, член Европейского и Американского обществ катарактальной и рефракционной хирургии (European Society of Cataract and Refractive Surgeons, American Society of Cataract and Refractive Surgery), доктор медицинских наук, профессор Б.Э. Малюгин.

Учредителем Лекции им. Бинхорста и Медали Бинхорста стало Американское общество катарактальных и рефракционных хирургов (ASCRS). Каждый год, начиная с 1975 года, ASCRS присуждает Медаль Бинхорста и право выступить с Почетной лекцией врачу, внесшему значительный вклад в офтальмологическую науку и клиническую практику. Врач, награжденный Медалью Бинхорста, становится в один ряд с наиболее выдающимися офтальмологами мира.

Уважаемый Борис Эдуардович!

Редакция газеты «Поле зрения» и издательство «АПРЕЛЬ» поздравляют Вас с вручением Медали Бинхорста. Это важное событие не только в Вашей биографии, но и в офтальмологической жизни страны. Ваш профессиональный путь заслуживает самого искреннего уважения.
Вас всегда отличали глубокие знания, компетентность и ответственность, а главное — искренняя преданность профессии. Уверены, что талант ученого и творческий труд клинициста будут способствовать реализации новых интересных идей, укреплению профессиональных, дружеских контактов с российскими и зарубежными коллегами.
Желаем дальнейших творческих успехов!

Джошуа Янг: Сейчас рядом со мной находится доктор Борис Малюгин, выступивший с прекрасной подробной лекцией, в которой речь шла об особенностях хирургии на узком зрачке. Думаю, я выскажу всеобщее мнение, что сложно назвать другого человека, который мог бы сравниться с Вами в развитии этого направления хирургии. При этом кольцо, которое Вы разработали, появилось не на пустом месте. Мы оперировали катаракту при узком зрачке и до появления Вашего изобретения, и до появления современных инструментов. Не могли бы Вы рассказать о том, какие подходы к решению этой задачи существовали в прошлом?

Борис Малюгин: Конечно, проблема хирургии катаракты на узком зрачке существует очень давно, и в нашем распоряжении целый набор различных хирургических подходов к ее решению, таких как тотальная иридотомия, популярная в XIX-XX веках. Это было связано с отсутствием в арсенале хирурга необходимых фармакологических препаратов. В дальнейшем, по мере развития современной катарактальной хирургии, врачи стали прибегать к различным методикам, начиная с рассечения задних синехий и частичной сфинктеротомии с помощью ножниц (множественные надрезы позволяли расширить зрачок). Механическое растягивание зрачка было весьма полезным и в ряде случаев актуально до сих пор, так же как и удаление мембран, фиксированных к краю зрачка. И, наконец, огромным подспорьем стало появление ирисретракторов, изначально применявшихся в витреоретинальной хирургии, а также нескольких моделей колец-дилятаторов, обладающих рядом неоспоримых преимуществ, таких, например, как сохранение круглой формы зрачка (при использовании ирисретракторов зрачок приобретает квадратную форму).

Джошуа Янг: Кольца также обеспечивают сохранение анатомической плоскости зрачка на месте, в то время как использование ирисретракторов подтягивает ее кверху.

Борис Малюгин: Абсолютно верно. Кроме того, мы защищаем зрачковый край радужки, прикрывая его кольцом. Все это объясняет большое количество моделей колец-дилятаторов, хотя ни одна из них не была достаточно успешной. Тогда я решил разработать свою модель, названную моим именем, и мне очень приятно, что кольцо Малюгина широко используется по всему миру в самых различных осложненных случаях.

Джошуа Янг: Это объясняется тем, что кольцо Малюгина — действительно замечательная модель. Итак, с момента разработки этого кольца, а точнее его исходного варианта, выпущено несколько модификаций, причем одна из них разработана Вами. Вероятно, Вы бы хотели это прокомментировать?

Борис Малюгин: Да, все верно. Мы разработали вторую модель, сделанную из 5.0 полипропиленовой нити (вместо 4.0 нити), отличающуюся меньшей толщиной, а также большей мягкостью и эластичностью. Новая модель менее травматична для радужки, ее легче имплантировать и удалять, в том числе через разрезы 2,0 мм, что позволяет использовать кольцо при малых разрезах — главном тренде хирургии катаракты.

Джошуа Янг: Если посмотреть с практической точки зрения, сейчас существует большое количество колец-дилятаторов из полипропиленовой нити 4.0. Мне не довелось использовать кольцо из нити 5.0, но есть ли какие-то особенности и ситуации, когда предпочтение все же следует отдать кольцам из нити 4.0?

Борис Малюгин: Я думаю, оба варианта имеют право на существование. Мне кажется, что использование первой или классической версии кольца будет актуально в тех случаях, когда радужка избыточно ригидна (например, на фоне воспаления или фиброза) и хирургу потребуется большая механическая сила для растягивания зрачка. Иногда формируется фиброзное кольцо, и требуется даже надорвать сфинктр зрачка, поскольку иначе невозможно получить мидриаз. Вторую модификацию кольца я бы особенно рекомендовал использовать при синдроме «трепещущей радужки», так как у этих пациентов радужка очень эластичная и тонкая. И, конечно, я предпочитаю использовать вторую версию кольца в сочетании с имплантацией ИОЛ flex, поскольку эта модель дает возможность имплантировать кольцо и расширить зрачок, не расширяя при этом тоннельный разрез роговицы.

Джошуа Янг: Борис, мы с Вами обсудили клинические предпосылки появления кольца-дилятатора, но что касается исторической точки зрения, получается очень интересная ситуация. Вы ведь работаете в институте имени Федорова, а Святослав Федоров сам очень интересовался фиксацией имплантов к радужке.

Борис Малюгин: На самом деле профессор Федоров развил идею Бинхорста (Binkhorst), заключавшуюся в использовании ирис-клипс линзы, и создал свою модель, которую назвал «Спутник» из-за выраженного внешнего сходства (в центре оптическая часть, окруженная петлями и антеннами). Эта модель фиксировалась в просвете зрачка и в свое время была весьма популярна не только в России, но и по всему миру. И, соблюдая историческую параллель, мои разработки также касаются фиксации чего-либо в просвете зрачка.

Джошуа Янг: Борис, спасибо огромное за этот замечательный разговор, познавательную лекцию и за создание прекрасных моделей, которыми все мы регулярно пользуемся, а также за то, что Вы сочли возможным уделить нам сегодня время.

Борис Малюгин: Спасибо Вам!

http://www.ewreplay.org/content/ascrs-2017?v=5423981360001

Лекция имени К. Бинхорста на конгрессе Американского общества катарактальной и рефракционной хирургии (ASCRS). Лектор — **Б. Малюгин**. Язык — английский.

Дамы и господа!

Для меня огромная честь выступать сегодня перед вами. Когда я получил письмо от ASCRS с предложением выступить с Почетной лекцией, я на время потерял дар речи. К сожалению, это состояние прошло, и сегодня я готов говорить. Не думаю, что двадцать минут тишины было бы хорошим вариантом представления Лекции имени Бинхорста, хотя в таком виде она в корне отличалась бы от предыдущих выступлений.

В начале своего выступления я хотел бы отдать дань уважения выдающемуся голландскому офтальмологу Корнелиусу Бинхорсту, внесшему фундаментальный вклад в разработку интраокулярных линз. Предложенный им метод фиксации ирис-клипс линзы стал принципиально новым подходом в хирургии первой половины шестидесятых годов и обладал рядом преимуществ при плановой экстракапсулярной экстракции катаракты. Полагаю, что некоторые из присутствующих знают, что мне принадлежит авторство в разработке одного из способов фиксации ирис-клипс линзы, чем, по-видимому, я и заслужил честь выступать сегодня в этой аудитории.

Бинхорст также являлся одним из основателей Клуба интраокулярных имплантологов и Европейского совета по имплантации интраокулярных линз. Позднее обе эти организации переросли в очень авторитетные общества — Международный клуб имплантологов (IIIC) и Европейское общество катарактальных и рефракционных хирургов (ESCRS).

Бинхорст и мой учитель Святослав Федоров присутствовали на первой встрече Клуба интраокулярных имплантологов в Лондоне и были хорошо знакомы. Федоров модифицировал линзу Бинхорста, широко известную в то время под названием «Спутник». Святослав Федоров также известен разработкой радиальной кератотомии. В то время эта операция была революционной, которая поменяла взгляды офтальмологов на миопию как на хирургически корректируемое заболевание. На видео представлена кератотомия, проводимая лично Федоровым. Как вы помните, в ходе операции в области средней периферии роговицы наносятся радиальные насечки: сначала осуществляется разметка роговицы, регулировка алмазного лезвия в соответствии с необходимой глубиной, затем нанесение самих насечек (в России принято нанесение от периферии к центру) и, наконец, промывание насечек сбалансированным солевым раствором. На этом операция, в среднем продолжавшаяся несколько минут, заканчивается.

В 1977 году Федоров основал Институт микрохирургии глаза в Москве. Так этот институт выглядит сегодня — комплекс зданий, расположенный в северной части города. С 1986 года открыты одиннадцать филиалов института, принимающие пациентов практически во всех регионах России *(слайды с общим видом МНТК в г. Москве и картой России, на которой обозначена локализация филиалов)*.

Исаак Ньютон однажды сказал: «Если я видел дальше других, то потому, что стоял на плечах гигантов». Но бывают и такие гиганты, которые воспитывают в учениках способность стоять и на ногах, и на руках, притом собственных *(на слайде фотографии Святослава Федорова, в том числе на руках ногами вверх)*.

Человеческая история всегда напоминала течение неспокойной реки. Теперь мы с вами погрузимся в неспокойные воды катарактальной хирургии. Многие века хирургия катаракты при узком зрачке оставалась сложной проблемой. Порой единственным выходом при удалении мутного хрусталика была полная иридотомия.

Несколько столетий назад женщины использовали капли сока беладонны для расширения зрачков. Это делало их более привлекательными. Думаю, все со мной согласятся, что расположенный в левой части слайда зрачок гораздо менее

привлекателен для катарактальных хирургов *(на слайде фотографии двух глаз, справа с широким зрачком, слева — с узким)*. А этот зрачок не узкий *(на слайде фотография переднего отрезка глаза с интраоперационным синдромом «трепещущей радужки», сделанная в процессе факоэмульсификации. Зрачок неправильной формы, радужка подтянута к тоннельному разрезу роговицы)*, по данным Дэвида Чанга, в подобной ситуации нас ждет много сложных моментов во время операции. Негативные последствия могут быть весьма печальными *(на слайде примеры постоперационной секторальной атрофии радужки и дислокации зрачка)*.

Известно, что плохой мидриаз свидетельствует о наличии различных системных или местных сопутствующих патологий, в том числе поражении связочного аппарата хрусталика, нарушении гематоофтальмического барьера и скачкообразных повышениях внутриглазного давления. Как правило, он сопровождается большей частотой осложнений, таких как травма радужки, разрыв капсулы, потеря стекловидного тела и воспаление.

Существует несколько хирургических технологий, доказавших свою эффективность при хирургии катаракты при узком зрачке. Давайте посмотрим, как нам превратить чудовище в красавицу *(на слайде изображение чудовища, сменяемое изображением молодой женщины)*.

Одним из предпочтительных вариантов представляется введение мидриатика непосредственно в переднюю камеру глаза и, как вы видите на представленном видео, непосредственный контакт лекарственного препарата с тканью радужки обеспечивает хороший стойкий мидриаз. Тем не менее этот вариант эффективен не во всех случаях, например, у данного пациента с псевдоэксфолиативным синдромом: на видео мы видим, что зрачок начинает расширяться, но в какой-то момент останавливается, так что в этом случае нам определенно требуется прибегнуть к какой-то другой стратегии.

Задние синехии можно разорвать шпателем или каким-либо другим аналогичным инструментом. Как правило, они слабо фиксированы к передней капсуле хрусталика, и даже в данном случае *(на слайде интраоперационно сделанная видеозапись: глаз пациента с большим количеством задних синехий, разрываемых вилкообразным толкателем)*, где задние синехии выражены, все же возможно разорвать их с помощью вилкообразного инструмента и добиться адекватного мидриаза, достаточного для проведения катарактальной хирургии. В некоторых случаях подобраться к хрусталику достаточно сложно. У этого пациента, несмотря на разрыв задних синехий, добиться мидриаза не удалось. В подобной ситуации может помочь растягивание зрачка.

Здесь вы видите удаление фиксированной к задней части радужки фиброзной ткани с помощью пинцета. Такой способ удаления перипапиллярной мембраны весьма эффективен. Микропинцет, как правило, можно вводить под разными углами через разные парацентезы, а удаление мембраны обеспечивает расширение зрачка, достаточное для осуществления следующих этапов хирургического вмешательства. Для дополнительного расширения зрачка в его просвет можно ввести вискоэластик.

Порой хирургу сложно добраться до зрачка, как в данном случае, когда спайки между фиброзной тканью и зрачковым краем очень плотные. Для поддержания стабильного положения радужки и профилактики ее отрывов в области корня применяется бимануальная техника удаления мембраны *(показана в видео на слайде)*.

Микрофингертомия с помощью ножниц в ряде случаев может ослабить силы, сдерживающие зрачок. В фильме показано надсечение тонкой мембраны, фиксирующей зрачок, ножницами 25 G, что иногда позволяет добиться хорошего мидриаза и продолжить операцию.

При выраженном фиброзе радужки возможно использование тонких ножниц. В представленном на слайде случае по зрачковому краю расположено фиброзное кольцо, которое невозможно разорвать или оторвать от ткани радужки, поэтому здесь необходимо сквозь всю толщу сделать надрезы до средней периферии радужки, где она все еще эластична. Подобная манипуляция позволит расширить зрачок и получить мидриаз требуемой величины. Здесь я делаю множественные разнонаправленные надрезы мембраны микроножницами 25 G. Конечно, эта манипуляция может сопровождаться небольшим кровотечением, которое может быть остановлено введением вискоэластика, повышением внутриглазного давления или коагуляцией.

Первым приспособлением, применяемым в хирургии катаракты для расширения зрачка, были ирис-ретракторы. Однако я предпочитаю использовать специально разработанные ирис-капсуло-ретракторы. Они очень удобны в случае сочетания нестабильности капсульной сумки и узкого зрачка, поскольку предупреждают избыточную нагрузку на край переднего капсулорексиса и формирование радиальных разрывов капсулы.

Основной недостаток применения ирис-ретракторов — геометрическая форма зрачка, который из круглого становится квадратным. При одинаковом диаметре круга и квадрата, периметр последнего больше, следовательно ткань подвергается большему стрессу и травматизации.

И тут мы подходим вплотную к истории колец и властелина колец *(на слайде кадр из фильма «Властелин колец»)*. На слайде представлены некоторые модели, которые стоит упомянуть первыми с исторической точки зрения *(на слайде модели Perfect Pupil /Milvella Ltd./, 5S Ring /Morcher GmbH/, Graether Ring / Eagle Vision Inc./ и Clarke Ring)*.

Меня много раз спрашивали, как мне пришла в голову идея создания кольца Малюгина. Закон сохранения энергии гласит, что в закрытой системе общая энергия системы сохраняется. Офтальмология в определенном смысле закрытая система, в которой идеи движутся и побуждают друг друга к развитию. Это относится и к разработке ирис-клипс линз, придуманной Бинхортом, а затем развитой Федоровым, а также к идее фиксации зрачка, на которую навели петлеобразные гаптические элементы ИОЛ (на слайде видеозапись имплантации ИОЛ Т-26), ранее применявшейся при экстракапсулярной экстракции катаракты. Захватывающий ткани механизм в дальнейшем был применен в дизайне ИОЛ, фиксируемой к краю капсулорексиса и имплантируемой в тех случаях, когда при разрыве задней капсулы сохранялся капсулорексис передней капсулы. Эта же идея далее трансформировалась и использовалась при разработке расширяющего зрачок кольца. Одним из главных преимуществ этого кольца является число точек фиксации радужки при контролируемом расширении зрачка и минимальной травматизации ее ткани, а также сохранение круглой формы зрачка.

Вернемся к неспокойным водам истории и предадимся воспоминаниям — к кинофестивалю ASCRS-2006 года. Давайте посмотрим.

На экране видеозапись награждения на кинофестивале. Голос комментатора: «Добро пожаловать на награждение участников кинофестиваля ASCRS- 2006! Русское решение при факоэмульсификации с узким зрачком и при тамсулозин-ассоциированном синдроме «трепещущей радужки» — автор Борис Э. Малюгин! (играет гимн РФ, Б.Э. Малюгин выходит на трибуну). Демонстрируется отрывок видео, голос за кадром: «В Институте микрохирургии глаза имени Федорова в Москве мы разработали новый временный кольцеобразный имплант квадратной формы с четырьмя круглыми петлями, фиксирующий радужку в нескольких равноудаленных точках. Петли имплланта надежно и безопасно фиксируют радужку». Аплодисменты. Б. Малюгин: «Большое спасибо! Для меня это большая честь! Большое спасибо жюри. Я понимаю, что решение было непростым, поскольку на конкурс было подано множество хороших фильмов, но это решение было верным!»

И знаете, спустя все эти годы, я готов это повторить: я по-прежнему думаю, что это решение было верным. Я бы хотел поблагодарить председателя жюри Билла Фишкинда и все жюри за принятое ими решение, а также отдать должное ASCRS за предоставление не только мне, но и всем нам этой замечательной возможности собраться вместе и поделиться знаниями. Я горжусь принадлежностью к этому прекрасному сообществу.

Отношения между офтальмоиндустрией и нами, врачами, в течение последних лет выставляются в неприглядном свете. Да, определенное напряжение в этих отношениях существует. Кстати, на всякий случай поясню, что на представленной картинке сильный опасный медведь представляет индустрию, а явно подвергающийся опасности дружелюбный парень в ковбойке — нас, наивных и доверчивых врачей, которые просто хотят сделать мир лучше *(на слайде видео, в котором человек позволяет медведю взять свою голову в пасть)*. Тем не менее история знает и много положительных примеров. Я верю, что плодотворное, заинтересованное взаимодействие между врачами и индустрией возможно и даже необходимо для внедрения инноваций в системе здравоохранения и на рынке. В этом случае пациент сможет получить всю выгоду от разработанных инноваций.

Наконец, идея кольца, расширяющего зрачок, была внедрена в практику как идеальный хирургический инструмент, весь процесс производства которого и качество строго контролировались.

Многие из вас знают кольцо Малюгина и, полагаю, некоторые используют в своей клинической практике, и вот как оно имплантируется с помощью инжектора *(на экране видеозапись введения кольца Малюгина и установка его в просвете зрачка)*: оно вводится в переднюю камеру, дистальная и боковые петли фиксируют радужку, после чего проксимальная петля высвобождается из крючка инжектора. Далее я использую манипулятор, введенный через боковой парацентез, чтобы установить в необходимое положение последнюю петлю и центрировать кольцо. В конце хирургического вмешательства сначала освобождается дистальная петля, затем проксимальная, расположенная рядом с тоннельным разрезом, через который вводится инжектор. Проксимальная петля захватывается инжекторным крючком, после чего кольцо удаляется из глаза. Как правило, после этой процедуры и вымывания вискоэластика зрачок самопроизвольно суживается, на чем и завершается операция.

Впервые в научной периодике это кольцо упомянул Дэвид Чанг. В статье, опубликованной в 2008 году, были наглядно показаны преимущества использования кольца Малюгина у пациентов с интраоперационным синдромом «трепещущей радужки».

Со временем проведена серия усовершенствований и модификаций дизайна инжектора и инструментов, используемых для манипуляции кольцом. Особенно много нововведений было предложено Бобби Ошером.

В результате в 2014 году количество имплантированных колец Малюгина превысило миллион, позволив в ходе хирургии катаракты избежать осложнения и улучшить зрение прооперированным пациентам *(на слайде надпись «спасибо 1000000 раз» с нулями, стилизованными под кольца Малюгина)*.

История показала, что инновационная деятельность циклична. И ценные нововведения ведут к появлению дальнейших модификаций и инноваций, что продемонстрированно на данном слайде *(на слайде различные варианты модификаций кольца Малюгина)*.

В прошлом году появилось второе поколение кольца Малюгина. Теперь нить тоньше (5.0), чем в классической версии (4.0), повышенная эластичность позволяет осуществлять имплантацию более деликатно. Полностью изменен дизайн держателя и инжектора. Новую версию кольца гораздо проще имплантировать и удалять. И, конечно, возможность его использования при технологии малых разрезов расширяет спектр применения в различных клинических ситуациях, как, например, на этом видео у пациента с синдромом «трепещущей радужки» *(на слайде видео, демонстрирующее введение и удаление новой версии кольца Малюгина)*.

Узкий зрачок может вызывать сложности при проведении операции даже с использованием современных технологий, таких как фемтолазер ассистированная хирургия катаракты.

Существуют два возможных варианта: исходно узкий зрачок или сужение последнего во время операции. В обоих случаях кольцо поможет вам завершить хирургическое вмешательство без осложнений. Так что теперь в море катарактальной хирургии больше не будет штормов, а пациенты и хирурги будут наслаждаться прекрасной, не предвещающей опасности погодой *(на первом слайде бурное море в шторм с высокими волнами около набережной, на второй — освещенная солнцем уютная набережная на фоне спокойного моря)*.

И, наконец, что не менее важно, я бы хотел поблагодарить мою жену Наталью и моих детей. На сегодняшний день моя семья не такая большая, как на этом слайде *(на слайде семейная пара с шестью детьми)*, но это вопрос времени.

Благодарю за внимание!

http://www.ascrs.org/center-for-learning/video/binkhorst-lecture-cataract-surgery-small-pupils-building-bridge-over-troubled-waters

Перевод к.м.н. ***А.Е. Дугиной***

Гродно — Оренбург — Калининград, или История доктора Ивановой

Интервью с главным внештатным офтальмологом Калининградской области, заведующей отделением микрохирургии глаза Калининградской областной клинической больницы, заслуженным врачом РФ, к.м.н. **Инессой Ивановной Ивановой**

Мы познакомились с Инессой Ивановной в первый день работы проекта «День зрения – 2017». Она, как радушная хозяйка, открыла работу конференции и выступила с докладом о состоянии офтальмологической службы Калининградской области. В перерыве между заседаниями И.И. Иванова встретилась с корреспондентом газеты «Поле зрения».

«В прошлом году Калининградской областной больнице исполнилось 70 лет, — начала беседу Инесса Ивановна, — она была построена на месте бывшей немецкой Клиники милосердия. На территории больницы осталась могила сестры милосердия, которая работала в клинике, мы за ней ухаживаем и содержим в идеальном порядке. Известно также, что с 1847 по 1849 год в Кенигсберге трудился Герман Гельмгольц. В это время он много занимался физиологией, проблемой передачи нервных, в том числе и зрительного, импульсов. Здесь же Гельмгольц изобрел свое знаменитое «глазное зеркальце».

— Инесса Ивановна, не могли бы Вы познакомить читателей газеты с офтальмологической службой Калининградской области?

— В нашей области проживают 964 тысячи человек, около 60 тысяч человек ежегодно обращаются к офтальмологам. По линии бюджетной медицины в год проводится около 3 тысяч операций, в частных клиниках — 2,5 тысячи. На территории области работают 4 хирургических отделения: 2 — в государственных учреждениях, 2 — в платных клиниках. В центре лазерной хирургии проводится эксимерлазерная хирургия, оперативное лечение катаракты, внедряются витреоретинальные вмешательства. Платная клиника «Апрель» имеет хорошую диагностику, прекрасную операционную.

Кроме того, в области насчитывается 49 офтальмологических кабинетов в 41 муниципальном образовании. В Калининграде работают 3 кабинета в поликлиниках: кабинет общего приема, глаукомный кабинет (необходимо открыть второй) и кабинет патологии сетчатки и диабетической ретинопатии.

Инвалидов по зрению из почти миллионного населения — 211 человек, 60 человек признаны инвалидами за последний год; около 30% — с патологией центральной зоны сетчатки. Основные группы инвалидности: глаукома, атрофия зрительного нерва, врожденная патология.

— Буквально вчера состоялось торжественное открытие нового корпуса отделения микрохирургии глаза, где Вы являетесь заведующей. Читателям интересно будет узнать, что он собой представляет, какие возможности в лечении глазных заболеваний появились у вас с введением его в строй.

Основная цель строительства нового корпуса — это сделать офтальмологическую помощь доступной для жителей Калининградской области и привести в соответствие с программой государственных гарантий срок ожидания планового оперативного лечения, который не должен превышать 1 месяц.

Новое отделение микрохирургии глаза располагается в 4-этажном корпусе общей площадью более 5,6 тыс. кв.м. Здесь оборудован стационар на 30 коек, дневной стационар на 10 коек, палата интенсивной терапии на 6 коек. Три операционные оснащены самым современным оборудованием для проведения операций любой сложности: лазерный диодный аппарат OcuLight Glx, операционные микроскопы Lumera 700 и Lumera T, операционные системы Constellation Vision System, Infinity Vision System, офтальмологический лазер Opto Yag&Slt.

— Сколько операций Вы планируете проводить в год?

— Мы планируем проводить 2500 операций в год, из них 500 по программе высокотехнологичной медицинской помощи.

С введением нового офтальмологического корпуса мы ставили перед собой задачу обеспечить жителям области возможность получать все виды лечения глазной патологии. Мы живем изолированно, и пациенты в силу различных обстоятельств не всегда могут выехать из области: отсутствие визы, финансовые проблемы и т.д. Тем более, если у больных имеется сопутствующая патология: сердечная патология, тяжелый сахарный диабет, при котором человек находится на гемодиализе. Поэтому мы, как никакой другой регион, должны иметь возможность лечить человека в своей области.

— Когда думаете свести к минимуму или ликвидировать очередь?

— При операционной активности в 250 операций в месяц, надеюсь, года хватит, чтобы ликвидировать очередь. Основная операция — катаракта, много оперируем глаукомы.

— В последнее время приходится слышать о резком снижении доли глаукомных операций, а Вы говорите о большом количестве вмешательств.

— Если есть показание к операции, мы ее делаем. В год проводим около 700 вмешательств по поводу глаукомы с применением всех методик: дренажи, склероангулоренструкция (CAP), непроникающая склерэктомия и т.д. В планах на ближайшее будущее — освоение самых передовых хирургических технологий. Сама я занимаюсь отслойкой сетчатки, начиная еще с Оренбургского филиала МНТК. Витреоретинальная хирургия стала для меня любимым делом. Здесь, в Северо-Западном регионе, у нас образовался своеобразный клуб взаимопомощи. К нам приезжают хирурги из Санкт-Петербурга и помогают «шлифовать» все нюансы витреоретинальной хирургии. Меня очень привлекает и макулярная хирургия. В последнее время этот вид операций очень динамично меняется. Мы с доктором Байбородовым договорились, что в августе вместе прооперируем несколько макулярных разрывов. Большой интерес представляет микроинвазивный способ лечения этой патологии без витрэктомии. Нельзя стоять на месте, надо постоянно двигаться вперед.

— Возможности центра позволят лечить все заболевания?

— Мы не сможем лечить только онкологические заболевания. Онкология — это особый раздел медицины, и больных, слава Богу, не так много, чтобы вводить полный комплекс оборудования, которое фактически будет простаивать. Еще одно направление, которое, скорее всего, не получит развитие, — кератопластика, хотя я очень люблю именно это направление. Когда я работала в Оренбургском филиале МНТК «Микрохирургия глаза», кератопластика была моей любимой операцией. Это — красиво, интересно, особенно, если заниматься проблемой глубоко, на основе иммунологии. В Оренбургском филиале работал иммунолог, и научные исследования в этом направлении всегда доставляли мне огромное удовольствие. Однажды на международном конгрессе на стенде одной компании я увидела набор трепанов стоимостью 120 тысяч и долго не могла от них оторваться. Но если в области будет проводиться пять кератопластик в год, развивать это направление смысла не имеет.

— Чуть выше Вы упомянули об изолированности области. Однако, насколько я понимаю, в отличие от жителей других российских регионов калининградцы имеют возможность ездить на лечение не в соседний регион, а в соседнюю страну.

— Вы знаете, почти все дисциплинированные жители области, понимающие, что жизнь — штука сложная, имеют евровизы. Поэтому все поездки осуществимы.

— Инесса Ивановна, позвольте вернуться к офтальмологии. Когда фактически заработал новый офтальмологический центр? До его введения в строй какими офтальмологическими мощностями Вы располагали?

— Первых пациентов Центр принял 12 января этого года. У нас в области работают два офтальмологических отделения: одно — на базе областной больницы, второе — на базе многопрофильной больницы. За последние 25 лет был отработан определенный алгоритм оказания помощи. В отделении многопрофильной клиники лечат пациентов с травмами, оперируют катаракту, глаукому, в меньшей степени — отслойки сетчатки, проводится консервативное лечение. Отделение областной больницы в основном занимается хирургией. Каждый хирург-офтальмолог, приходящий на работу в областную больницу, обязан уметь делать дакриоцисториностомию, катаракту, отслойку. У хирургов имеется довольно серьезная нагрузка. В старом корпусе отделение «Микрохирургии глаза» располагалось на двух этажах: стационар на 40 коек — на 3-м этаже главного корпуса, операционная — на 6-м этаже под крышей, где постоянно что-то протекало, и было крайне сложно обеспечивать условия стерильности. Передвижение между этажами осуществлялось на лифте с участием лифтера. Лифт был вместительный, но старый и иногда ломался. Представляете, как тяжело было вести по лестнице только что прооперированного больного с отслойкой сетчатки с 6-го этажа на 3-й? Часто больным приходилось лежать в коридоре. Меня такая картина просто угнетала, хотя с точки зрения технического оснащения отделения все было неплохо. В 2010 года для отделения было закуплено высокотехнологичное оборудование: микроскопы с насадками для заднего отрезка, операционная система Constellation, ОКТ, рефкератометр, эхограф с функцией расчета ИОЛ, фороптер, проектор знаков, хорошая щелевая лампа, периметр; в том же 2010 году мы получили лицензию на оказание высокотехнологичной помощи. Таким образом, планируя строительство Центра микрохирургии глаза, мы преследовали единственную цель — выполнить требования Закона № 902 н.

— Скажите, пожалуйста, каким образом будет осуществляться финансирование работы отделения микрохирургии глаза?

— Выжить хорошему офтальмологическому центру можно только при наличии нескольких источников финансирования. Финансирование только за счет бюджета не в состоянии обеспечить развитие лечебного учреждения, обучение специалистов. Требование к специалисту сегодня очень высокие, и я считаю, что это правильно.

— Инесса Ивановна, строительство нового корпуса было вызвано необходимостью улучшить условия пребывания пациентов, или перед Вами стояла задача увеличить пропускную способность отделения?

— Наша задача заключалась в решении обеих проблем. На тот период своей очереди на операцию ожидали около 3,5 тысяч человек. Правда, разобравшись в том, каким образом поликлинические врачи дают направления пациентам на операции (по несколько раз, исходя из количества заболеваний), нам удалось оптимизировать очередь. Из общей очереди мы выделили пациентов, которым требовалась высокотехнологичная помощь в рамках ОМС, подготовили экономические обоснование всех расходов. Таким образом, мы стали неплохо ориентироваться в экономических, юридических моментах, эффективнее стали решаться вопросы госпитализации, использования коечного фонда, в том числе благодаря внедрению системы «электронная очередь». Программа Forum позволила объединять в одну аналитическую записку результаты всех исследований, проведенных на диагностических аппаратах, и каждый доктор, находящийся в любом районе области, благодаря информационной системе может получить результаты исследований конкретного пациента. Такое хранилище данных создает благоприятные условия для развития научно-исследовательской деятельности, послужит юридической страховкой в случае возникновения спорных моментов.

— Существуют какие-то особенности глазной хирургии, характерные для областной больницы?

— Особенности хирургии в областной больнице — это практически всегда сочетанная патология, например, глаукома с катарактой, подвивихи, «интересные» травмы, внутриглазные инородные тела. Недавно удаляли застрявшую в склере пулю.

— Не могу не спросить Вас о проекте «День зрения». Вы познакомились с программой? На что обратили внимание? Какие лекции, мастер-классы хотели бы посетить?

— Я рада, что «День Зрения – 2017» состоялся в Калининграде. Все доклады очень интересные. Очень приятно, что калининградские офтальмологи смогли послушать доклады В.П. Еричева, В.Н. Трубилина, в основе которых лежат многолетние научные изыскания, и каждое слово несет в себе отпечаток уникального опыта, профессионального мастерства. Большой интерес представляют доклады, посвященные таланту коррекции зрения, так как качество жизни наших пациентов в настоящее время отражает уровень медицинской помощи.

— Инесса Ивановна, не могли бы Вы немного рассказать о себе?

— Я родилась в Белоруссии и поступила в 1981 году в Гродненский медицинский институт. В 1984 году перевелась в Оренбургский государственный медицинский институт, который окончила в 1987 году. Распределение получила в Оренбургский филиал МНТК «Микрохирургии глаза». Я попала в хирургическую бригаду, где работали 7 мужчин и одна женщина, то есть я. Мы сидели на «Ромашке», делали насечки, по 140 операций в день. Мне нравилось работать в таком напряженном режиме. Чуть позже директор филиала Владимир Николаевич Канюков сделал меня своим референтом. Я готовила к операции его больных, ассистировала. Таким образом, я прошла грандиозную хирургическую школу. В своей жизни я ставлю Владимира Николаевича рядом со своими родителями. Помимо практических хирургических навыков, он привил мне организаторские способности, за что я безмерно благодарна своему учителю.

— Как Вы оказались в Калининграде?

— К сожалению, в Оренбурге очень плохая экология, и нам пришлось переехать. Почему Калининград? В 1994 году в Оренбурге мы готовили к отправке в Калининград железнодорожный вагон-операционную, и я приехала сюда для отбора пациентов на хирургию. Мне здесь понравилось, и в 1997 году мы окончательно решили переехать.

Постепенно к знанию технологий добавился опыт работы в многопрофильном учреждении. В 2007 году меня назначили заведующей отделением и главным офтальмологом области.

— Инесса Ивановна, спасибо за интересную беседу.

Вместо послесловия

Когда С.Н. Федоров планировал организовать очередной филиал МНТК «Микрохирургия глаза», одним из городов-претендентов был Калининград. Было принято положительное решение, началась закладка фундамента под будущую офтальмологическую клинику на территории Областной больницы, но строительство было остановлено. Причины мне не известны. Совсем недавно в Калининградской области заработал офтальмологический центр, оснащенный самым передовым высокотехнологичным оборудованием, где могут проводиться сложнейшие операции, к созданию которого героиня нашего интервью имеет прямое отношение. У главного офтальмолога области И.И. Ивановой есть все основания гордиться своим детищем.

Беседу вел
Сергей Тумар

Бюджетному учреждению здравоохранения Омской области

«Клиническая офтальмологическая больница имени В.П. Выходцева» — 95 лет

В.П. Выходцев, главный врач Омской клинической офтальмологической больгицы с 1973 по 1998 год. «Заслуженный врач РФ», кандидат медицинских наук

Дорогие друзья!

От души поздравляем коллектив Клинической офтальмологической больницы имени В.П. Выходцева с юбилеем!
На протяжении многих десятилетий персонал клиники — врачи, медицинские сестры — самоотверженно служит избранной профессии.
Ваш благородный труд заслуживает безоговорочного признания тысяч и тысяч людей, которым вы вернули зрение.
Ваша компетентность, опыт, целеустремленность позволят и впредь добиваться высоких результатов, сохранять и преумножать замечательные традиции отечественной офтальмологии.

Редакция газеты «Поле зрения» и коллектив издательства «АПРЕЛЬ»

> стр. 1

В августе 1930 года в результате слияния глазной клиники института с глазным отделением городской больницы было образовано клиническое глазное городское отделение больницы на 25 коек. Весь исторический период кафедра офтальмологии и офтальмологическая клиника росли, развивались параллельно, решали задачи подготовки кадров, оказания качественной офтальмологической помощи, постоянно и плодотворно сотрудничали. История кафедры офтальмологии ОГМУ и офтальмологической больницы неразделимы.

В конце 1920-х — начале 1930-х годов в клинике работали: К.К. Андриянов, А.Н. Пепеляев, В.И. Козьмин, Г.Б. Рапис, Ю.И. Ласков, Ф.И. Ставицкая, К.Ф. Шарапова, М.З. Попов. В этот период офтальмологи боролись с инфекционной заболеваемостью глаз, прежде всего трахомой, оперировали больных катарактой и глаукомой.

Сороковые годы XX века опалены Великой Отечественной войной. В этот период ведущие офтальмологи Омской области, среди них профессор А.А. Бугаев, В.И. Козьмин, Г.Б. Рапис и другие, работали в госпиталях, возвращая здоровье и зрение защитникам Отечества. За вклад в Победу, восстановление здоровья и зрения раненым многие сотрудники больницы были награждены правительственными наградами. Среди них врачи Е.Б. Неудахина, Д.Д. Колобякин, Г.С. Полненко, медицинские сестры Н.А. Пилипенко, З.Я. Метелева, К.Ф. Кузнецова, Е.М. Кабанова, Е.А. Филиппова, О.П. Матвеева, рентгентехник Н.В. Бухарев и др.

В послевоенные годы, в начале 1950-х годов, борьба с трахомой в Омской области представляла собой главную задачу для сотрудников клиники. Организация выездных бригад, «летучих отрядов» специалистов, консультативная и лечебно-диагностическая работа, мобилизация специалистов общелечебной сети на выявление больных с трахомой позволили к середине 50-х годов ликвидировать трахому в Омской области.

В 1950-е – 1960-е годы в клинике трудились врачи: И.А. Говоров, Е.Б. Неудахина, Т.А. Варакснина, В.И. Козьмин, Н.М. Захарова, Е.Г. Рапис, В.А. Блинова, Г.И. Левандовская, Д.Д. Колобякин, С.З. Мостинский; медицинские сестры: О.П. Матвеева, Н.Е. Селищева, В.А. Якимашко, Н.А. Соколова, В.М. Новак, Л.Р. Чистякова, В.Ф. Родионова, З.П. Метелева, Н.Ф. Кузнецова.

В 1960-е годы в Омске функционировали два самостоятельных офтальмологических стационара: областной трахоматозный диспансер на 75 коек обслуживал пациентов с заболеваниями глаз из районов области, в городской глазной больнице № 17 лечились жители города Омска. В городской глазной больнице с 1960 года было выделено специализированное детское отделение на 25 коек, работал глаукоматозный диспансер (1953).

В 1960 году кафедру офтальмологии Омского государственного медицинского института возглавил доцент Г.Б. Рапис. Главным врачом трахоматозного диспансера был назначен С.З. Мостинский, главным врачом глазной больницы № 17 — А.П. Борщев. Развитие омской офтальмологии продолжалось: открывались специализированные кабинеты — кабинет охраны зрения детей (1962), кабинет неотложной помощи (1963), кабинет сложной очковой коррекции (1964). В 1964 году создана специализированная глазная ВТЭК. В этот период на кафедре офтальмологии работали доцент В.И. Максименко, защитивший в 1964 году кандидатскую диссертацию на тему «Применение препаратов пчелиного яда и меда при герпетических заболеваниях глаз», доцент В.С. Гулко, кандидатская диссертация которого «Бета-радиация при сосудистых бельмах роговицы» защищена в 1968 году, ассистенты А.Н. Пастухова, Р.Ф. Колущинская, И.М. Горбань, исследовавшие в своих диссертационных работах влияние гидрокортизона на заживление ран роговицы, местное применение фибринолизина в офтальмологии, сравнительные характеристики шовного материала.

В клиническую практику внедрялись новые диагностические и лечебные методики: комплекс по раннему выявлению глаукомы; методика упрощенной тонографии; операции интракапсулярной экстракции катаракты; антиглаукоматозная операция по Покровскому, Мельбрану; рифление склеры при отслойке сетчатки; криотерапия при герпетических поражениях глаз; использование фибринолизина при внутригланных кровоизлияниях и экссудациях.

В преддверии 50-летнего юбилея клиники в 1972 году был подведен итог лечебной работы за полвека: в стационаре пролечены 64134 пациента, из них 32896 были оперированы, им было проведено 34840 операций. В настоящее время для проведения такого же количества операций клинике требуется чуть более трех лет, но к такой интенсивной работе коллектив должен был прийти. С 1973 года практически до конца XX века в офтальмологической службе Омской области проводилась масштабная реорганизация. Это было связано с приходом к руководству больницы и кафедры новых людей: Виталия Петровича Выходцева (1937-2002) — главного врача, Германа Андреевича Киселева (род. в 1928 г.) — заведующего кафедрой офтальмологии. Работая бок о бок в течение четверти века, они изменили организацию офтальмологической службы Омской области, способствовали совершенствованию оказания специализированной офтальмологической помощи населению региона.

В 1974 году произошло объединение городской глазной больницы № 17 и областного трахоматозного диспансера с созданием единой Омской клинической офтальмологической больницы во главе с главным врачом В.П. Выходцевым, проработавшим на этом посту с 1973 по 1998 год. Объединение двух офтальмологических стационаров способствовало концентрации ресурсов службы — материальных и кадровых, увеличило конечную мощность стационара до 260 коек, повысило доступность квалифицированной лечебно-диагностической помощи. В этот период были созданы новые структурные подразделения офтальмологической больницы: консультативно-диагностическая поликлиника, офтальмологическое диагностическое отделение, лазерное офтальмологическое отделение, лаборатория контактной коррекции зрения, лаборатория индивидуального глазного протезирования, отделение анестезиологии-реанимации, централизованный операционный блок, централизованная стерилизационная. Создание новых подразделений потребовало от руководства больницы и, прежде всего, от главного врача В.П. Выходцева колоссальных усилий, направленных на закупку оборудования, подготовку кадров.

Для размещения новых подразделений и улучшения условий работы стационара и поликлиники нужны были новые корпуса больницы, и они строились, но не по мановению «волшебной палочки», а благодаря кропотливой и тяжелой работе по расселению жителей ветхих домишек на прилегающей территории, «выбиванию» всяческих лимитов, которыми славилась наша советская действительность. В 1988 году в Омске был построен новый 4-этажный лечебный корпус, а в 1997 году — новое 5-этажное здание консультативной поликлиники.

Лечебно-диагностический процесс постоянно совершенствовался; микрохирургия, лазерные технологии прочно вошли в арсенал методов лечения офтальмологических больных. Главной темой научно-исследовательской работы сотрудников кафедры и клиники стало исследование механизмов патогенеза и новых методов лечения глаукомы, проводимых под руководством д.м.н., профессора Г.А. Киселева, заведующего кафедрой офтальмологии Омского государственного медицинского института. В этот период защищены 9 кандидатских и 2 докторские диссертации. Отличительной особенностью клиники стало тесное сотрудничество коллективов кафедры и больницы. Герман Андреевич Киселев — сам блестящий микрохирург и врач-диагност — лично участвовал в лечебном процессе. Оперировал самых сложных пациентов. Его еженедельные консультации пациентов в отделениях стационара и консультативной поликлинике не только решали исходы лечения пациентов, но и были прекрасной школой для практических врачей. О его способностях лектора до сих пор ходят легенды среди тех, кому посчастливилось услышать эти лекции. Профессор Г.А. Киселев выступал не только перед студенческой аудиторией, но и на факультете усовершенствования врачей, который был создан при его непосредственном участии в 1984 году.

За заслуги перед здравоохранением В.П. Выходцев и Г.А. Киселев были награждены правительственными наградами, а В.П. Выходцеву в 1984 году было присвоено звание «Заслуженный врач РФ».

После тяжелой болезни в 2002 году В.П. Выходцев ушел из жизни. Учитывая его огромные заслуги в развитии омской офтальмологии, с 2003 года Клиническая офтальмологическая больница носит его имя.

Новый этап развития омской офтальмологической школы связан с главным врачом Александром Витальевичем Выходцевым, сыном Виталия Петровича, который принял руководство больницей в 1998 году, и заведующими кафедрой офтальмологии Омского государственного медицинского университета Николаем Владимировичем Косых (1998-2002 гг.) и Олегом Ивановичем Лебедевым (с 2003 года).

Омская офтальмологическая больница

Г.А. Киселев, профессор заведующий кафедры с 1973 по 1997 год

В XXI веке развитие офтальмологической больницы связано с модернизацией лечебно-диагностического процесса, внедрением в клиническую практику высокотехнологичных методов лечения органа зрения. Полученная в 2010 году БУЗОО «Клиническая офтальмологическая больница им. В.П. Выходцева» лицензия на оказание высокотехнологичной медицинской помощи позволила включить в перечень проводимых в клинике операций такие, как факоэмульсификация катаракты с имплантацией эластичных ИОЛ, в том числе торических, мультифокальных; микроинвазивную витрэктомию, швартэктомию при различных видах витреоретинальной патологии и травматических повреждениях; малоинвазивные операции непроникающего типа при глаукоме, имплантацию различных дренажных (ExPress) и клапанных устройств (Ahmed Moltino); интравитреальное введение лекарственных препаратов-ингибиторов ангионеогенеза (Луцентис, Эйлеа), введение импланта Озурдекс; кросслинкинг при патологических процессах в роговице, имплантацию интрастромальных роговичных колец при миопии и кератоконусе, операции сквозной кератопластики при тяжелой роговичной патологии; витреоретинальные вмешательства при ретинопатии недоношенных; экстрасклеральные вмешательства при отслойке сетчатки с разрывами; лазерные операции, лазерную дакриоцистористономию при непроходимости носослезного канала и т.д.

Диагностика патологии органа зрения — ключ к выработке оптимальной тактики лечения и оснащение диагностического офтальмологического отделения современными диагностическими приборами в соответствии со стандартом оснащения офтальмологического центра являются приоритетом администрации больницы. Лазерное офтальмологическое отделение работает с 1983 года, оно оснащено современными лазерными установками для работы на переднем отрезке глаза и глазном дне; в отделении проводятся и сложные диагностические методики, такие как флюоресцентная ангиография и оптическая когерентная томография.

Особое внимание уделяется охране зрения детей. Создан и активно функционирует Центр профилактики и лечения близорукости и других аномалий рефракции. В его структуре работают специализированные детские офтальмологические кабинеты, кабинет охраны зрения детей и детский дневной стационар, оснащенные диагностическим и лечебным оборудованием для лечения расстройств бинокулярного зрения, тренировочными и компьютерными приборами для лечения амблиопии, а также физиотерапевтическим оборудованием, применяемым в комплексном лечении детской патологии. В центре имеются кабинеты сложной очковой и контактной коррекции зрения, в том числе ортокератологическими линзами; проводится лазерная коррекция зрения для взрослых. Кроме того, активно работает амбулаторная хирургия (хирургия одного дня); проводятся амбулаторные операции факоэмульсификации катаракты.

Кабинет глазного протезирования, расположенный на территории Центра, решает проблемы косметической коррекции при анофтальме с помощью стандартных и индивидуально изготовленных глазных протезов.

Вопросы внедрения информационных систем в работу медицинской организации поставил еще В.П. Выходцев. Тридцать лет назад в больнице был создан отдел АСУ (автоматизированных систем управления), созданы отдельные блоки по статистике, кадрам и др. С 2014 года в больнице идет внедрение новой медицинской информационной системы «Ариадна», создана электронная система документооборота, учета, отчетности, в том числе электронные медицинские документы.

Для повышения доступности офтальмологической помощи населению Омской области с 1 декабря 2016 года в БУЗ Омской области «Клиническая офтальмологическая больница имени В.П. Выходцева» начал работу информационно-консультативный отдел, в состав которого вошли контакт-центр, бюро госпитализации, 3 регистратуры (консультативная поликлиника, платный прием, Центр профилактики и лечения близорукости и других аномалий рефракции). Благодаря работе пяти подготовленных операторов в контакт-центр ежедневно принимается до 500 телефонных звонков (запись на приемы, справочная информация, первичные консультации).

Организационно-методическая работа — важная составляющая часть организации работы всей службы в области. Она включает сбор, обработку, хранение информации по функционированию офтальмологических кабинетов региона, проведение аналитических разборов при встречах с офтальмологами на «сельских днях», ежегодных слушаниях по результатам работы, проведение двух ежегодных областных конференций, телеконференций. Регулярно проводятся телеконференции по актуальным проблемам офтальмологии с участием ведущих специалистов федеральных клиник.

Благодаря этой работе, а также подготовке специалистов по специальным программам, участию в конкурсах «Лучший врач года», офтальмологи БУЗОО «КОБ им. В.П. Выходцева» приобретают профессиональный опыт и авторитет. Так, в 2013 году заведующая МХО № 4 Г.М. Козаченко заняла призовое место во Всероссийском конкурсе «Лучший врач года». В этом же году заведующий отделением операционного блока, к.м.н. А.Е. Яворский участвовал в областном конкурсе «Молодые ученые» и был награжден Почетной грамотой Министерства по делам молодежи, физической культуры и спорта Омской области за вклад в развитие отечественной науки и успехи в профессиональной деятельности.

Главный врач БУЗОО «КОБ им. В.П. Выходцева» А.В. Выходцев ведет большую общественную деятельность, являясь членом правления «Ассоциации офтальмологических клиник России» и учредителем и членом правления Омской региональной общественной организации «Омская региональная ассоциация офтальмологов»; был первым председателем ОРОО «Омская региональная ассоциация врачей». В послужном списке имеются: Благодарность Министра здравоохранения Российской Федерации, знак «Отличник здравоохранения».

Достойно отмечены и заслуги коллектива БУЗОО «КОБ им. В.П. Выходцева»: в клинике работают два заслуженных врача РФ, один заслуженный работник Минздравсоцразвития России, семь сотрудников награждены почетными знаками «Отличник здравоохранения»; работают два заслуженных работника здравоохранения Омской области; 14 сотрудников имеют Почетные грамоты Минздравсоцразвития РФ сотрудников, Благодарность Министра здравоохранения РФ — 7 сотрудников, медаль «Ветеран труда» — 3 сотрудника.

Высококвалифицированные кадры, научный потенциал клиники, передовое материально-техническое обеспечение лечебно-диагностического процесса позволяют БУЗОО «КОБ им. В.П. Выходцева» обеспечить качество специализированной офтальмологической помощи и, прежде всего, высокотехнологичной микрохирургической на уровне республиканских и мировых офтальмологических центров, постоянно сохраняя высокий профессиональный рейтинг.

О.Г. Чекмарева,
зам. главного врача по медицинской части КОБ им. В.П. Выходцева
Фото предоставлены автором

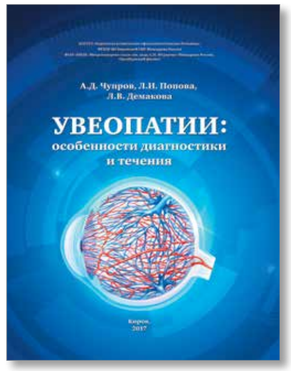

УВЕОПАТИИ: особенности диагностики и течения

А.Д. Чупров, Л.И. Попова, Л.В. Демакова

КОГБУЗ «Кировская клиническая офтальмологическая больница», ФГБОУ ВО «Кировский ГМУ» Минздрава России, ФГАУ «МНТК «Микрохирургия глаза» им. акад. С.Н. Фёдорова», Оренбургский филиал

В книге «Увеопатии: особенности диагностики и течения» представлена подробная систематизированная информация о хронических иридоциклиарных дистрофиях. Изложенный материал соответствует современным требованиям медицинской науки. Книга снабжена многочисленными фотографиями, рисунками, схемами, таблицами. Материалы собраны на базе КОГБУЗ «Кировская клиническая офтальмологическая больница», кафедры офтальмологии ФГБОУ ВО «Кировский ГМУ» Минздрава России.

Книга подготовлена в ООО «Издательство «АПРЕЛЬ».

ISBN 978-5-905212-71-0

ОКО – 2017

V Всероссийская научно-практическая офтальмологическая конференция

31 марта 2017 года, Уфа

31 марта 2017 года в городе Уфе состоялась V Всероссийская научно-практическая офтальмологическая конференция «ОКО – 2017».

Организаторами мероприятия выступили Башкирский государственный медицинский университет и Общество офтальмологов Республики Башкортостан. Основной целью конференции стал обмен опытом и наработками, внедрение новых технологий, образование прочных научных связей между молодыми учеными и их старшими коллегами, избравшими офтальмологию своей основной специальностью. С этого года конференция «ОКО» вошла в перечень учебных мероприятий, обеспеченных кредитами непрерывного медицинского образования.

В работе форума приняли участие 252 слушателя, среди которых молодые ученые и врачи-офтальмологи из различных регионов России и стран ближнего (Киргизия) и дальнего (Китай, Йемен) зарубежья.

Конференция состояла из трех разделов: научного блока в форме дискуссионного клуба, включавшего в себя доклады молодых ученых о результатах своих исследований по различным направлениям офтальмологии, образовательного блока и трансляции «живой хирургии».

Ряд докладов был посвящен различным аспектам диагностики и лечения глаукомы: М.М. Аль-Кабоди (Таиз, Йемен), З.К. Хасилов (Ош, Киргизия), К.С. Любимов (Пермь), А.Р. Нугманова (Уфа). Современные сведения о патогенезе осевой прогрессирующей миопии представила К.А. Александрова (Чебоксары). Способом и устройством для газоразрядной обработки линз очков, повышающей гидрофильность их поверхности, поделилась А.В. Ахкиямова (Ижевск). Аспирант Харбинского медицинского университета Т.И. Биккузин выступил с сообщением о стволовой клеточной терапии в офтальмологии. Доклад об эффективности внутрикамерного введения аутологичных мононуклеаров крови в хирургическом лечении эндотелиально-эпителиальной дистрофии роговицы представила Е.О. Филиппова (Томск). Офтальмологические проявления ВИЧ-инфекции и иммуновоспалительных заболеваний были отражены в докладах молодых ученых из Тюмени О.Г. Будник и Е.Ю. Пономаревой. Способ определения оптической силы объемозамещающей ИОЛ представил Д.В. Логунов (Пенза). Об использовании гелеобразного дренажного импланта для интрасклерального пломбирования в лечении локальных регматогенных отслоек сетчатки рассказала Н.Г. Муравлева (Москва). Доклад Е.Е. Савиной (Тюмень) был посвящен выраженности роговично-конъюнктивального ксероза при ревматических заболеваниях. Проблема воздействия ультразвука на ткани глаза при факоэмульсификации катаракты была отражена в выступлении Е.В. Ивановой (Томск).

Особый интерес вызвал мастер-класс, во время которого в режиме online из операционной Центра лазерного восстановления зрения «Оптимед» (Уфа) была проведена трансляция факоэмульсификации с трехмерными ультразвуковыми колебаниями (хирург — проф. Б.М. Азнабаев). Эта технология была разработана и внедрена в клиническую практику инженерами и научными сотрудниками «Оптимедсервис» совместно с сотрудниками кафедры офтальмологии с курсом ИДПО БГМУ.

Вечернюю сессию конференции открыл легендарный ученый, профессор Николай Николаевич Пивоваров. Он рассказал о пресбиопии и способах адаптации к ней. Почетным гостем конференции стала профессор Харбинского медицинского университета Zhang Hong (Китай). О современных достижениях и технологиях участники конференции могли узнать из лекций ведущих специалистов: «Имплантация интрастромальных сегментов при иррегулярности роговицы различного генеза» (д.м.н. С.В. Костенев, Москва), «Роль биомеханических свойств глаза в определении целевого давления» (д.м.н. Л.Л. Арутюнян, Москва), «Современные подходы к лечению ВМД» (профессор, д.м.н. В.У. Галимова, Уфа), «Ключевые звенья комплексной диагностики офтальмоонкопатологии» (д.м.н. А.Ф. Габдрахманова, Уфа), «Инновационные технологии витреоретинальной хирургии» (к.м.н. Т.И. Дибаев, Уфа), «Современные подходы к местной антибактериальной терапии в офтальмопедиатрии» (к.м.н. Г.З. Галеева, Казань), «Проблемы, методы диагностики и лечения синдрома «сухого глаза» (В.Г. Гетман, Санкт-Петербург). Семинар на актуальную тему «Клиническое обоснование выбора типа контактных линз» провела доцент кафедры офтальмологии Института повышения квалификации Федерального медико-биологического агентства И.А. Лещенко (Москва).

Материалы конференции «ОКО – 2017» были опубликованы в научно-практическом медицинском журнале «Медицинский вестник Башкортостана», рекомендуемом ВАК РФ, и в «Вестнике Башкирского государственного медицинского университета».

В рамках конференции состоялась выставка офтальмологического оборудования и лекарственных средств.

Завершение насыщенного дня состоялось в Уфимском джаз-клубе, где участники могли насладиться прекрасной атмосферой и живым выступлением «OphthalmoBand».

Проведение научно-практической офтальмологической конференции «ОКО» стало доброй ежегодной традицией, собирающей все большее число участников не только из городов России, но и ближнего и дальнего зарубежья.

Материал и фотографии предоставлены Оргкомитетом конференции

Профессор М.Т. Азнабаев (Уфа)

Профессор Н.Н. Пивоваров (Италия)

Д.м.н. Л.Л. Арутюнян (Москва)

Профессор Zhang Hong (Харбин)

Профессор Б.М. Азнабаев (Уфа) в окружении коллег

В Уфимском джаз-клубе

В особой экономической зоне «Дубна» запущено опытное производство инновационного препарата «Оквис»

В подмосковных аптеках появилась первая партия инновационного медицинского препарата, выпущенного на новом опытном производстве резидента особой экономической зоны «Дубна» компании «Дубна-Биофарм». Глазные капли «Оквис» помогут сотням пациентов с проблемами по зрению.

Сегодня интерес разработчиков и производителей медицинской техники и изделий к особой экономической зоне в Дубне значительно возрос. Только с начала 2017 года здесь побывали несколько делегаций крупных производственных предприятий данной отрасли, в том числе из Кореи и Китая, в планах которых локализация бизнеса в России. Значительную роль в таком внимании к инновационной территории играет Медико-технический кластер — он создан в Московской области в конце прошлого года, а его основу составляют резиденты ОЭЗ «Дубна». Активное участие в работе МТК принимает компания «Дубна-Биофарм».

Левобережная площадка ОЭЗ «Дубна» — Российский центр программирования

В одном из зданий инновационно-технологического центра находится производство «Дубна-Биофарм»

«Чистые комнаты» для организации на территории особой экономической зоны «Дубна» опытного производства медицинских изделий были сданы компанией «Дубна-Биофарм» в эксплуатацию еще в конце прошлого года. Для того чтобы начать здесь производство глазных капель «Оквис» (отечественный протектор тканей глаза), резидентом ОЭЗ была проведена большая подготовительная работа. Надо было полностью переоборудовать помещение: подвести в нужные места водо- и электроснабжение, наладить систему вентиляции, установить новые потолки со специальными светильниками. Помощь в организации «чистых комнат» оказала Управляющая компания особой экономической зоны. После монтажа, наладки и испытаний оборудования специалисты компании начали выпуск препарата. А недавно отсюда была вывезена первая партия готовой продукции, которая уже поступила в подмосковные аптеки.

— Этот препарат ни в чем не уступает зарубежным аналогам, — говорит заместитель генерального директора ООО «Дубна-Биофарм» Николай Белоусов. — Он обладает уникальными свойствами. Вязкоэластичный раствор после нанесения буквально обволакивает слизистые оболочки глаза и его роговицу. Одни компоненты лекарственного препарата способствуют снятию отеков и воспалений, другие — защищают глаза от механических повреждений и иных неблагоприятных факторов. Поэтому офтальмологи рекомендуют капли для быстрого заживления после хирургических вмешательств, при синдроме «сухого глаза», зрительном переутомлении и в ряде других случаев.

Зрение — великий подарок природы, поэтому его нужно беречь и стараться сохранять в течение всей нашей жизни. Зрение дает человеку способность видеть окружающий мир во всей его красочности и разнообразии. А это способствует душевному равновесию, отдыху, доставляет огромное удовольствие и очень важно для нормального формирования здоровья и психики человека. С появлением современных материалов, инструментов и оборудования с применением лазера и ультразвука в области мировой офтальмологии произошли наиболее существенные изменения — диагностика и лечение глазных заболеваний стали высокотехнологичными. Тем не менее без лекарственных средств и препаратов лечение пока невозможно.

Стоит отметить, что проект компании «Дубна-Биофарм» объединяет ведущих отечественных разработчиков в сфере офтальмологии. Это группа компаний «КСЕНТЕК» и широко известный в России и за рубежом Глазной центр «Восток-Прозрение», который возглавляет профессор, доктор медицинских наук, офтальмохирург Светлана Анисимова. Основным приоритетом этих организаций

Автоматизированная линия розлива глазных капель «Оквис»

являются инновационные разработки, позволяющие добиваться высочайшего уровня качества продукции. Главная задача врачей — получение максимального результата при минимальном воздействии на организм человека и в более короткий срок. А это возможно только при соблюдении определенных стандартов во всей технологической цепочке, от производства лекарств, препаратов, приборов и т.д. до их применения в процессе лечения.

— В особой экономической зоне «Дубна» резидент планирует не только наладить выпуск лекарственных средств, — комментирует появление нового инновационного производства заместитель председателя правительства Московской области, министр инвестиций и инноваций региона Денис Буцаев. — Здесь, уже в новом, строящемся в настоящее время корпусе, компания намерена осуществлять разработку и опытное производство новых материалов, технологий и методик лечения в офтальмологии, которые будут соответствовать мировым стандартам GMP.

Протектор тканей глаза «Оквис» разработки дубненского резидента давно и успешно подтвердил свою эффективность и безопасность в клинической практике, налажено его поступление в аптеки и клиники России, а также стран содружества. Но потребность в глазных каплях остается высокой. Современная автоматизированная линия на территории ОЭЗ «Дубна» позволяет за одну смену выпускать 2000 флаконов препарата. Но этого явно недостаточно. Поэтому в настоящее время на левобережной площадке особой экономической зоны компания «Дубна-Биофарм» строит собственный лабораторно-производственный корпус. Новое здание предполагают сдать в эксплуатацию в III квартале 2018 года.

Светлана Жукова,
пресс-служба АО «ОЭЗ ТВТ «Дубна»

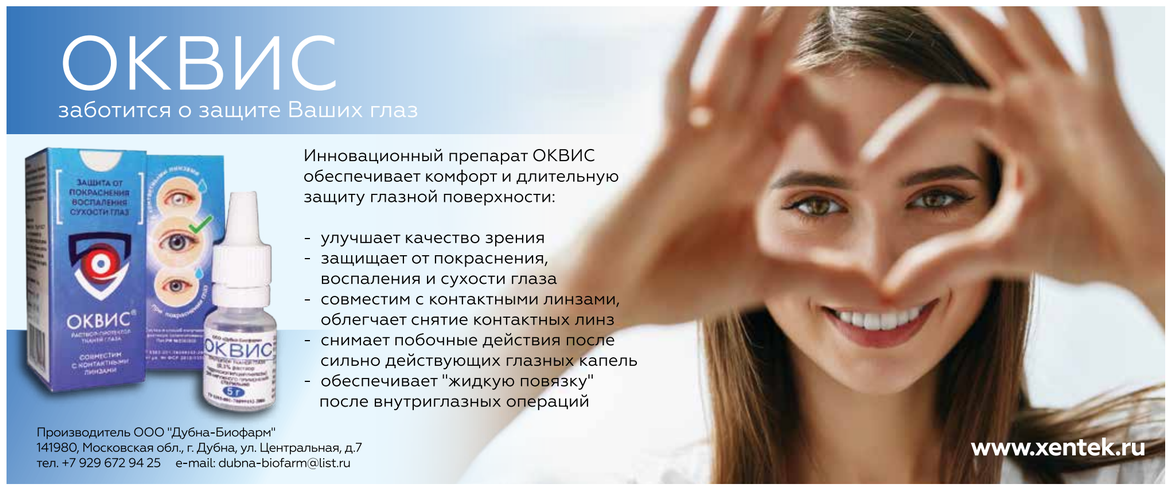

Новые технологии в офтальмологии – 2017

Всероссийская научно-практическая конференция с международным участием

13-15 апреля 2017 года, Казань

Ежегодная Всероссийская научно-практическая конференция с международным участием «Новые технологии в офтальмологии» вновь собрала ведущих специалистов в области офтальмологии. В Казань съехались врачи-офтальмологи, оптометристы, медицинские сестры и руководители, представляющие все районы Республики Татарстан и практически все регионы России: Москву и Московскую область, Санкт-Петербург, Ленинградскую область, Республику Чувашия, Удмуртскую Республику, Республику Марий Эл, Республику Башкирия, Кировскую, Самарскую, Саратовскую, Новгородскую и Ярославскую области, Оренбург, а также Мурманск, Курск, Воронеж, Пензу, Тамбов, Курск, Астрахань, Ростов-на-Дону, Краснодар, Республику Калмыкия и Республику Крым, Челябинск, Екатеринбург, Пермь, Тюмень, Красноярский край, Омск, Иркутск, Якутск, Барнаул, Биробиджан, Владивосток, Камчатскую область и Ханты-Мансийск! Казахстан был представлен гостями из городов Тараз, Актобе, Павлодар, Караганда, Усть-Каменогорск, Петропавловск. Белоруссия делегировала специалистов из Минска, Гомеля и Бреста.

С докладом выступает профессор Н.И. Курышева

«Живая хирургия» по витреоретинальной патологии. Д.м.н. Л.В. Коголева, профессор Е.Ю. Маркова, профессор Л.А. Катаргина

Юбилейная конференция была приурочена к четырем датам, связанным с историей развития казанской офтальмологии: 95 лет со дня основания Казанской офтальмологической больницы, 150-летие кафедры офтальмологии Казанского ГМУ, 95-летие кафедры офтальмологии КГМА, 110 лет со дня основания Казанского общества офтальмологов.

Конференция открылась 13 апреля секцией «живой хирургии» — одним из самых интересных и обсуждаемых направлений. В режиме on-line ведущие витреоретинальные офтальмохирурги — Д.Г. Арсютов, профессор А.Н. Самойлов и Д.О. Шкворченко — выполнили операции трем пациентам с патологией сетчатки и стекловидного тела. Вторую часть секции «живой хирургии» продолжили «retina-дебаты». Это — форма научного заседания, проведенная в рамках Казанской офтальмологической конференции впервые. В непростых вопросах хирургической тактики свои «за» и «против» высказывали к.м.н. П.В. Лыскин, заведующий отделением патологии сетчатки ФГАУ «МНТК «Микрохирургия глаза» им. акад. С.Н. Федорова» (Москва); д.м.н. Р.Р. Файзрахманов, заведующий отделением витреоретинальной и лазерной хирургии ГБУ Уфимский НИИ ГБ (Уфа); профессор А.Н. Самойлов, заведующий кафедрой офтальмологии ФГБУ ВО «Казанский ГМУ» (Казань); Д.О. Шкворченко, заместитель главного врача по медицинской части ФГАУ «МНТК «Микрохирургия глаза» им. акад. С.Н. Федорова» (Москва); Д.Г. Арсютов, главный врач ГУЗ «Республиканская клиническая офтальмологическая больница» МЗ Чувашии (Чебоксары); Я.В. Байбородов, заведующий хирургическим отделением, офтальмохирург отделения витреоретинальной хирургии, ассистент кафедры офтальмологии ФГБОУ ВО «СЗГМУ» (Санкт-Петербург); В.В. Бурий, офтальмохирург офтальмологической клиники «Медстандарт» (Иркутск); К.В. Соколов, офтальмохирург «Приморского центра микрохирургии глаза» (Владивосток). Надеемся, что каждый из участников и слушателей «retina-дебатов» нашел свою истину в состоявшихся дискуссиях.

Мастер-класс «Обучение транспальпебральной тонометрии и применение офтальмотонометров»

Во время работы сателлитных симпозиумов «Академия ВМД», «Клинико-фармакологические подходы ведения пациентов с хирургией катаракты» и «ОКТ-ангиография» ведущие офтальмологи и офтальмохирурги России делились своим клиническим опытом и рекомендациями зарубежных коллег.

На следующий день, 14 апреля, в фойе гостиничного комплекса были открыты экспозиции музеев Республиканской офтальмологической больницы, Казанского ГМУ и кафедры офтальмологии КГМА, на которых были представлены старинные книги, инструменты и офтальмологические аппараты начала XX века. Уникальные экспонаты вызвали большой интерес гостей конференции.

В этот же день, 14 апреля, состоялось официальное открытие конгресса. С приветственным словом выступили заместитель министра здравоохранения РТ А.С. Осипов; ректор ФГБОУ ВО «Казанский государственный медицинский университет» Минздрава России, академик АН РТ, профессор А.С. Созинов; ректор «Казанской государственной медицинской академии» — филиала ФГБОУ ДПО РМАПО Минздрава России, член-корреспондент Российской академии наук, заведующий кафедрой онкологии, радиологии и паллиативной медицины, профессор Р.Ш. Хасанов; главный внештатный офтальмолог МЗ РТ, главный врач ГАУЗ «РКОБ МЗ РТ», заведующий кафедрой офтальмологии «КГМА» — филиала ФГБОУ ДПО РМАПО Минздрава России, А.Н. Амиров.

С докладом «История развития кафедры офтальмологии Казанского медицинского университета и Казанского общества офтальмологов РТ» выступил профессор А.Н. Самойлов.

Пленарное заседание, посвященное вопросам глаукомы, провели заместитель директора по научной работе ФГБНУ «НИИГБ», профессор В.П. Еричев и главный врач ГАУЗ «РКОБ МЗ РТ» А.Н. Амиров. С докладами выступили профессор В.П. Еричев, профессор Н.И. Курышева, С.Ю. Петров, д.м.н. Е.В. Карлова, А.Ю. Брежнев, Т.Н. Малишевская. С клиническими рекомендациями, касающимися диагностики и лечения эндокринной офтальмопатии, выступила начальник отдела офтальмоонкологии и радиологии ФГБУ «МНИИ ГБ им. Гельмгольца», профессор С.В. Саакян; об особенностях офтальмотонометрии после кераторефракционных операций сообщил А.А. Антонов.

Второй блок пленарного заседания, посвященного вопросам патологии сетчатки, провели профессор Ю.С. Астахов, профессор кафедры офтальмологии ГОУ ВПО ПСПб ГМУ им. И.П. Павлова, директор Санкт-Петербургского офтальмологического центра; профессор И.Е. Панова, заместитель директора по научной работе Санкт-Петербургского филиала ФГАУ «МНТК «Микрохирургия глаза» им. акад. С.Н. Федорова» Минздрава России; Э.А. Абдулаева, заместитель главного врача ГАУЗ «РКОБ МЗ РТ», доцент кафедры

Сотрудники кафедры офтальмологии КГМА с заведующим кафедрой — к.м.н., доцентом А.Н. Амировым

Врачи-офтальмологи ГАУЗ «Республиканская офтальмологическая больница» МЗ РТ

офтальмологии «КГМА» — филиала ФГБОУ ДПО РМАПО Минздрава России. Во время работы секции, посвященной проблемам патологии сетчатки, были рассмотрены вопросы лечения влажной ВМД анти-VEGF препаратами и терапевтические подходы к лечению сухой формы ВМД, особенности дифференциальной диагностики меланомы хориоидеи, рекомендации по индивидуальным подходам к терапии с заболеваниями сетчатки. В программу заседания также вошли доклады, касающиеся диабетической ретинопатии; с одним из докладов выступил врач-эндокринолог.

Модераторами заключительного блока пленарного заседания выступили профессор Л.А. Катаргина, главный детский внештатный офтальмолог Минздрава России, руководитель отдела патологии глаз в детском возрасте, заместитель директора по научной работе ФГБУ «МНИИ ГБ им. Гельмгольца», Е.А. Дроздова, профессор кафедры офтальмологии ФДПО ЮУГМУ. В работе секции приняли участие ведущие детские офтальмологи страны. С программным докладом выступила профессор Л.А. Катаргина. В своем выступлении Л.А. Катаргина уделила особое внимание рекомендациям по медикаментозному и хирургическому лечению постувеальной глаукомы у детей. Также были заслушаны сообщения, посвященные таким важным аспектам детской глазной патологии, как воспалительные заболевания глаз и методы диагностики и лечения ретинопатии недоношенных. Заведующий отделом терапевтической офтальмологии ФГАУ «МНТК «Микрохирургия глаза» им. акад. С.Н. Федорова», д.м.н. Д.Ю. Майчук посвятил свое выступление офтальмоаллергии, а Е.А. Дроздова — современным возможностям в лечении хронических неинфекционных увеитов.

Перед организаторами юбилейного конгресса стояла непростая задача: таким образом составить научную программу, чтобы каждый желающий мог посетить интересующую его сессию. Организаторы конференции успешно справились с поставленной задачей: параллельно с пленарным заседанием шла работа секций «Рефракция», модератором которой был профессор А.В. Мягков, директор Академии медицинской оптики и оптометрии; а также сателлитных симпозиумов по контактной коррекции — «Новые краски офтальмологии» и «Анти-VEGF терапия основных заболеваний сетчатки».

Секцию по оптометрии возглавила д.м.н. Ф.Р. Сайфуллина. В рамках секции был проведен сателлитный симпозиум на тему «Эра комфорта в контактных линзах: слезная пленка как ключевой фактор успеха».

Симпозиум по правовым вопросам — одна из новинок состоявшейся конференции — прошел под председательством А.Н. Амирова, Т.А. Стрюковой, начальника юридического отдела МЗ РТ и д.м.н. Е.В. Карловой, заведующей глаукомным отделением СОКОБ им. Т.Е. Ерошевского. Параллельно проходил мастер-класс «Обучение транспальпебральной тонометрии и применение офтальмотонометров».

В рамках конференции в закрытом режиме прошло совещание главных детских офтальмологов РФ. На заседании выступила д.м.н. Э.И. Сайдашева, заведующая кафедрой детской офтальмологии ГБОУ ВПО «СЗГМУ им. И.И. Мечникова», главный внештатный детский офтальмолог Северо-Западного федерального округа (Санкт-Петербург); профессор С.В. Саакян, А.Н. Ушников, заведующий офтальмологическим отделением ГУЗ «Областная детская больница», ассистент кафедры глазных болезней № 2 РГМУ, главный внештатный детский офтальмолог Ростовской области и ЮФО (Ростов-на-Дону); Н.Н. Репкина, заведующая отделением микрохирургии глаза ГБУЗ СК «КДКБ», главный детский офтальмолог Северо-Кавказского ФО (Ставрополь).

Генеалогическое дерево — история кафедры офтальмологии Казанского ГМУ в лицах

Микрохирургические офтальмологические инструменты российского производства

В качестве модератора сессии катарактальной хирургии в режиме online в этом году был приглашен А.Н. Ульянов, руководитель центра рефракционно-лазерной хирургии (АО «Екатеринбургский центр МНТК «Микрохирургия глаза»). Профессор К.Б. Першин, ведущий офтальмохирург клиники «Эксимер» (Москва), Р.Э. Тальдаев, заведующий микрохирургическим отделением платных услуг РКОБ МЗ РТ, ассистент кафедры офтальмологии «КГМА» — филиала ФГБОУ ДПО РМАПО Минздрава России (Казань) и Б.В. Лаптев, заведующий операционным блоком АО «Екатеринбургский центр МНТК «Микрохирургия глаза», осуществили факоэмульсификацию катаракты троим пациентам. Впервые в истории формата «живой хирургии» в России пациенту была имплантирована трифокальная интраокулярная линза.

Работу симпозиума «Рефракционные результаты катарактальной хирургии: предоперационная диагностика и стратегия выбора ИОЛ» возглавили профессор Н.П. Паштаев, директор Чебоксарского филиала ФГАУ «МНТК «Микрохирургия глаза» им. акад. С.Н. Федорова» Минздрава России, профессор А.Д. Чупров, директор Оренбургского филиала ФГАУ «МНТК «Микрохирургия глаза» им. акад. С.Н. Федорова», а также профессор К.Б. Першин и Р.Э. Тальдаев.

Семинар «Сестринское» в рамках конференции «Новые технологии в офтальмологии» по-прежнему удерживает статус «уникального».

WETLAB — тренажерный операционный зал хирургии катаракты — организуется в рамках конференции уже не в первый раз, ежегодно вызывает большой интерес молодых хирургов, в то время как WETLAB для медицинских сестер офтальмохирургического профиля, проведенный в рамках конгресса, стал одним из перспективных открытий конференции. Под наблюдением старшей операционной сестры ГАУЗ «РКОБ МЗ РТ» операционных медицинских сестер обучали тонкостям сопровождения операции ФЭК.

Заседание «Научный авангард» Российского глаукомного общества завершило череду научных заседаний второго дня конференции.

15 апреля, в заключительный день конференции, под председательством Э.А. Абдулаевой, С.Ю. Петрова, заведующего кафедрой офтальмологии, проректора по международным связям Санкт-Петербургской государственной педиатрической медицинской академии, профессора В.В. Бржеского были заслушаны доклады, касающиеся синдрома «сухого глаза», методов оценки поражений роговицы, а также подходов к терапии глаукомы. Были рассмотрены вопросы слезозаместительной терапии у пациентов с рефракционными операциями; участникам сессии был продемонстрирован опыт применения СЛТ в условиях РКОБ; были заслушаны другие сообщения.

Была продолжена работа хирургической сессии, возглавили ее ведущие офтальмохирурги Р.Э. Тальдаев и Д.Г. Арсютов.

Зал, где проходил мастер-класс по очковой коррекции, не смог вместить всех желающих. С огромным интересом участники конференции прослушали доклад Н.И. Хамидуллиной, ассистента кафедры офтальмологии «КГМА» — филиала ФГБОУ ДПО РМАПО, врача-офтальмолога ГАУЗ «РКОБ МЗ РТ» (Казань).

Параллельно шла работа секции молодых ученых, где были представлены доклады начинающих исследователей. Денежными призами были отмечены три научные работы. Победителем был назван аспирант ФГАУ «МНТК «Микрохирургия глаза» им. акад. С.Н. Федорова» Е.В. Кечин за работу на тему «Сравнительное экспериментальное исследование морфологии роговичного клапана, формируемого фемтолазерными установками». Мы поздравляем победителя, желаем новых идей и профессиональных прорывов!

От лица всего коллектива ГАУЗ «РКОБ МЗ РТ» мы хотим поблагодарить каждого гостя, приехавшего в г. Казань. Пусть ваше стремление к познанию нового не иссякает, мы желаем вам безграничных возможностей в осуществлении замыслов и стабильного успеха в профессии! Ждем вас на следующей конференции «Новые технологии в офтальмологии», которая состоится 13 апреля 2018 года в Казани.

Статью подготовила врач-офтальмолог ГАУЗ «РКОБ МЗ РТ»
Н.И. Давлетшина

Место встречи — Ярославль, или Про аккомодацию с любовью

III Межрегиональная конференция **«Аккомодация. Проблемы и решения»**

21-22 апреля 2017 года, Ярославль

При поддержке: Ярославского государственного медицинского университета, Департамента здравоохранения и фармации Ярославской области, Правительства Ярославской области, Ассоциации врачей-офтальмологов России.

Награждение В.В. Страхова дипломом почетного профессора ФГБНУ «НИИГБ»

Уважаемые коллеги, дорогой Владимир Витальевич!

Приветствую вас по случаю очередной встречи в Ярославле, посвященной решению вечно актуальных проблем аккомодации человеческого глаза в акте зрения.

Жалею, что не могу быть с вами. Надеюсь, что вы успешно продвинетесь вперед по пути, указанному Г. Гельмгольцем (1853 г.) и проторенному многими, в частности Knoll (1952 г.).

Нестихающие в литературе попытки отрицать классические представления о наличии аккомодации не только вблизь, но и вдаль, ц, следовательно, о существовании зоны покоя аккомодации (rest accomodation) послужили основанием для нашей совместной с Владимиром Витальевичем публикации в «Вестнике офтальмологии» № 2, 2007 года. Там сообщалось, в частности, о том, что достаточно вспомнить о существовании «ночной миопии» и выхода из нее путем ослабления преломления, происходящего под действием солнечного света, чтобы убедиться в существовании активной аккомодации не только вблизь, но и вдаль. Хотя, конечно, многие детали проблемы остаются нерешенными.

Желаю вам, дорогие коллеги, новых успехов в решении дискуссионных вопросов в проблеме аккомодации глаза под мудрым руководством профессора В.В. Страхова.

*С глубоким уважением, профессор **В.В. Волков***
Санкт-Петербург, 19.04.2017 г.

> стр. 1

а затем участники конференции услышали еще одно приветствие — от патриарха отечественной офтальмологии — профессора Вениамина Васильевича Волкова. Приветствие зачитал научный руководитель ФГБНУ «Научно-исследовательский институт глазных болезней», академик С.Э. Аветисов. Вениамин Васильевич пожелал организатору конференции, своему единомышленнику и соавтору многих, ставших уже классическими, работ, посвященных проблеме аккомодации, профессору В.В. Страхову и всем участникам успехов в решении вечно актуальных проблем аккомодации и дальнейшего продвижения вперед по пути, указанному Г. Гельмгольцем.

Перед началом конференции случилось еще одно неожиданное для ее участников, но весьма приятное и знаменательное событие — награждение Владимира Витальевича Страхова дипломом почетного профессора ФГБНУ «Научно-исследовательский институт глазных болезней», который вручил научный руководитель этого известного офтальмологического научного центра — академик РАН С.Э. Аветисов. Облаченный в мантию почетного профессора и академическую шапочку, виновник торжества, который стал, по его собственным словам, теперь дважды профессором, произнес прочувствованную благодарственную речь и приступил к докладу.

«Еще раз про … аккомодацию вдаль» — оригинальное название, собственный продуманный взгляд на проблему, доступность и артистичность изложения сложных теоретических и практических вопросов — все эти неотъемлемые и характерные черты выступлений профессора В.В. Страхова полностью проявились в этом докладе. Существование активной аккомодации вдаль — не праздный вопрос, от его решения зависит наше понимание роли аккомодации и нарушения баланса ее иннервации в возникновении миопии. Аргументы докладчика, основанные на результатах классических (А. Гульштранда) и современных работ, в том числе собственных целенаправленных исследований, убедительно свидетельствуют о наличии такого активного механизма. Это дает нам основание корректно определять диагностические и лечебные стратегии при нарушениях аккомодации и рефракционной патологии, в частности, уточняет наше понимание терапевтических мишеней существующих препаратов — адреномиметиков (ирифрина) и м-холинолитиков (атропина), возможностей и целесообразности их практического применения.

Доклад академика РАН С.Э. Аветисова (ФГБНУ «НИИГБ», Москва) «Избранные вопросы высокой миопии: синдром Марфана и синдром тяжелого глаза» не касался впрямую проблемы аккомодации, но непосредственно относился к другой части заявленной тематики конференции — к миопии как аксиальной патологии в ее крайних вариантах. Классификация высоких аметропий, общие сведения о синдроме Марфана и его глазных проявлениях, связанных с состоянием хрусталика (эктопия) и его связочного аппарата (натянуто-растянутые цинновы связки), показания к переходу от оптической коррекции к хирургическому вмешательству, различные аспекты операций (факоаспирация, репозиция капсульного мешка, имплантация эластичной ИОЛ) подробно обсуждались в первой части доклада. Вторая часть была посвящена патогенезу, клиническим проявлениям, диагностике и хирургическому лечению инвалидизирующей формы высокой миопии — синдрому «тяжелого глаза». В качестве наиболее адекватной хирургии этой патологии в настоящее время рассматриваются традиционные операции на мышцах горизонтального и вертикального действия, миопластика верхней и наружной прямых мышц, а также их комбинация.

Выступление профессора Е.П. Тарутты (Московский НИИ глазных болезней им. Гельмгольца) «Волновой фронт, аккомодация и псевдоаккомодация при миопии и гиперметропии» вернуло слушателей к проблеме аккомодации, но с позиций, редко обсуждаемых как в научном, так и в практическом плане. Хотя аберрации волнового фронта падающего света оказывают большое влияние на формирование ретинального изображения и на качество зрения, а взаимосвязь аберраций и аккомодации играет немаловажную роль в зрительной работоспособности и рефрактогенезе, эти вопросы пока остаются малоизученными и кажутся сложными для понимания практикующим офтальмологам. Докладчику удалось донести до слушателей основные результаты впервые проведенного исследования: параметры (аберрации различных порядков) волнового фронта глаз с миопией и гиперметропией достоверно различаются, связь аберрометрических и аккомодометрических показателей при этих аномалиях рефракции тоже различна. При этом различия структуры волнового фронта и ее динамики на фоне циклоплегии в глазах с миопией и гиперметропией свидетельствуют о разном состоянии аккомодационного аппарата, в частности, цилиарной мышцы и зонулярных волокон, что может иметь важное практическое значение с позиций диагностики и лечебной тактики.

Академик РАН С.Э. Аветисов (Москва)



Профессор В.В. Страхов (Ярославль)

Профессор Е.П. Тарутта (Москва)

Профессор Е.Н. Иомдина (Москва)

Определенным продолжением доклада академика С.Э. Аветисова, посвященного крайним проявлениям аксиальной патологии, стало сообщение профессора Е.Н. Иомдиной (Московский НИИ глазных болезней им. Гельмгольца) «Диагностические возможности оценки состояния склеры при прогрессирующей миопии». Поскольку именно нарушение опорных свойств склеры является ведущим фактором прогрессирования миопии, своевременная диагностика ее состояния позволит клиницисту обоснованно определиться с показаниями к склероукрепляющим вмешательствам. Из представленного доклада следует, что в настоящее время в распоряжении врача-офтальмолога имеются прямые местные диагностические критерии (корнеальный гистерезис, акустическая плотность склеры) и косвенные местные диагностические критерии (содержание суммарного белка и относительная доля лактоферрина в слезной жидкости, реографический индекс, определяемый с помощью транспальпебральной реоофтальмографии), а также косвенные общие диагностические критерии (уровень сывороточного кортизола, статические или динамические деформации позвоночника, гипермобильность суставов, вегетативный индекс Кердо). Причем гипермобильность суставов (оценивается по 5-балльной шкале) и индекс Кердо (рассчитывается по соотношению диастолического артериального давления и частоте пульса) вполне можно определить непосредственно на амбулаторном приеме.

Следующие доклады утреннего блока конференции вновь переключили внимание слушателей на проблему аккомодации. В сообщении д.м.н. О.В. Проскуриной (Московский НИИ глазных болезней им. Гельмгольца) «Актуальная классификация астенопии» обсуждались аккомодационные нарушения как фактор развития астенопических явлений. Предложено выделять четыре формы астенопии в зависимости от вызывающих ее причин: аккомодационную (рефракционно-аккомодационную), мышечную (моторную), сенсорную (нейрорецептивную) и психоэмоциональную. По выраженности (тяжести) симптомов, характеризующих глубину и устойчивость функциональных нарушений, предложено различать 3 стадии астенопии: стадию компенсации, стадию субкомпенсации, стадию декомпенсации. Очевидно, для полноценной диагностики нарушений аккомодации и их целенаправленной и эффективной коррекции необходимо применять адекватный (необходимый и достаточный) комплекс методов, позволяющий дифференцировать различные отклонения аккомодационной функции от нормы. Этому вопросу был посвящен доклад к.м.н. Н.В. Хватовой и к.м.н. Н.Н. Слышаловой (Центр коррекции зрения «Оптикор», Иваново) «Неустойчивость и негибкость — два вида нарушений аккомодации смешанного типа».

Центральной темой второго блока конференции стали современные возможности мониторинга и контроля прогрессирующей миопии. В рамках заявленной темы М.В. Махова (Офтальмологическая клиника инновационных технологий, Ярославль) представила общую с профессором В.В. Страховым работу, посвященную возможностям использования показателей оптической когерентной томографии (ОКТ) для дифференцировки естественного миопического рефрактогенеза и истинного прогрессирования миопии как болезни, что весьма важно для диагностики и прогнозирования течения миопии. К.м.н. Т.Ю. Вержанская (соавтор — профессор Е.П. Тарутта, Московский НИИ глазных болезней им. Гельмгольца) в своем докладе «Новые возможности стабилизации прогрессирующей миопии» смогла дать ответ на остро стоящий сейчас вопрос о целесообразности и эффективности использования низких доз атропина для остановки прогрессирования миопии. В докладе впервые представлены результаты сочетанного применения ортокератологических линз (ОК-коррекции) и длительных инстилляций атропина 0,01%. Результаты, полученные в рамках этого уникального исследования, не позволяют говорить о 100% эффективности длительных инстилляций микродоз атропина на фоне ОК-коррекции, тем не менее бесспорный положительный результат (снижение темпов прогрессирования миопии) наблюдался: наиболее заметное снижение годичного градиента прогрессирования отмечено при слабой и средней миопии — в 1,5-1,7 раза, в то же время при миопии высокой степени тенденция к снижению темпов прогрессирования была незначительной. По мнению авторов, при высокой миопии тормозящий эффект низких доз атропина даже в сочетании с оптическими факторами, обусловленными ОК-коррекцией (а именно, периферическим миопическим дефокусом), не в состоянии остановить ее прогрессирование, поскольку в основе этого процесса лежит нарушение структурных и биомеханических свойств склеральной капсулы.

Новая возможность профилактики прогрессирования миопии с помощью оптических методов — мягкие контактные линзы с управляемым периферическим дефокусом — была представлена в докладе к.м.н. Н.П. Парфеновой (Российская Академия медицинской оптики и оптометрии, Москва). В то же время слушатели с интересом восприняли доклад и яркую презентацию к.м.н. А.Р. Хурая («Доктор Линз», Москва) «Составляющие успешного торможения прогрессирования миопии методом ортокератологии. Клинические аспекты», посвященные вполне известному и хорошо зарекомендовавшему себя методу — ортокератологии. Сравнительно недавно появившаяся в арсенале офтальмологов методика, связанная с использованием очков Perifocal, обсуждалась в докладе к.м.н. Р.А. Ибатулина (ООО «Артоптика», Москва) «Perifocal» — многофакторное воздействие в профилактике и лечении прогрессирующей близорукости». Доклад привлек особое внимание, поскольку многие клиницисты уже начали выписывать эти очки, что породило методические вопросы.

Другой аспект проблемы миопии, связанный как с осложнениями этого заболевания, так с последствиями хирургических рефракционных вмешательств, был представлен в сообщениях д.м.н. М.В. Будзинской (соавторы — академик С.Э. Аветисов, профессор В.П. Еричев, ФГБНУ «НИИГБ», Москва) «Миопическая макулопатия» и к.м.н. А.А. Антонова (соавторы — академик С.Э. Аветисов, С.В. Ваструхин, И.И. Ведмеденко, ФГБНУ «НИИГБ», Москва) «Влияние радиальной кератотомии на измерение ВГД». К этой же теме отчасти примыкает доклад профессора В.В. Бржеского (соавторы — Е.Л. Ефимова, И.Е. Панова, А.С. Александрова. М.А. Зерцалова, Я.М. Порогер, «Санкт-Петербургский государственный педиатрический медицинский университет») «Современные возможности медикаментозного лечения компьютерного зрительного синдрома». Как известно, компьютерный зрительный синдром вызван не только нарушениями аккомодации при миопии и других аномалиях рефракции, но и выраженными проблемами глазной поверхности, способствующими развитию астенопии. Синдрому «сухого глаза» (ССГ) были посвящены доклады профессора Е.Е. Гришиной (МОНИКИ, Москва) «Диагностическое исследование патологии глазной поверхности в рутинной практике и алгоритм ведения пациентов» и к.м.н. П.Г. Нагорского («Доктор Линз», Новосибирск) «ССГ у носителей контактных линз».



В.В. Страхов — Почетный профессор ФГБНУ «Научно-исследовательский институт глазных болезней»

Целый блок докладов представлял многогранную проблему оптической и хирургической коррекции миопии. С аналитическим обзором имеющихся в мире возможностей интраокулярной коррекции миопии и с собственным впечатляющим опытом применения данной хирургии выступил профессор К.Б. Першин (клиника «Эксимер» Москва). Использование при аномалиях рефракции контактных линз различных модификаций и назначений обсуждалось в докладах И.А. Лещенко (ФГБОУ ДПО ИПК ФМБА России, кафедра офтальмологии) «Коррекция пресбиопии у пациентов с миопией высокой степени мультифокальными мягкими контактными линзами», Е.А. Перфильевой (врач-офтальмолог, специалист по профессиональной поддержке Valeant) «Новые технологии в контактной коррекции. Контактные линзы Bausch+Lomb Ultra — воплощение современных возможностей» и Н.П. Парфеновой (Российская Академия медицинской оптики и оптометрии, Москва) «Комфорт и качество зрения: путь к совершенству с новой линзой Bausch+Lomb Ultra».

Большой интерес вызвал доклад к.м.н. М.А. Трубилиной (доцент кафедры офтальмологии ФМБА, Москва), которая в своем докладе «EyeGenius — новые перспективы оптической коррекции» рассказала о новой технологической системе для обследования пациентов с аномалиями рефракции, включающей уникальный метод измерения и коррекции фиксационной

Т.Н. Воронцова (Санкт-Петербург)

Профессор В.В. Страхов (Ярославль), профессор В.В. Бржеский (Санкт-Петербург)

Профессор К.Б. Першин (Москва)

Д.м.н. О.В. Проскурина (Москва)

диспаратности. В конце первого дня конференции в этом же блоке докладов прозвучали выступления профессора И.Г. Овечкина (ФГБОУ дополнительного профессионального образования «Институт повышения квалификации Федерального медико-биологического агентства», Москва) «Коррекция астигматизма при миопии» и к.м.н. Н.В. Майчук (соавторы — И.А. Мушкова, Л.Т. Шамсетдинова, ФГАУ «МНТК «Микрохирургия глаза» им. акад. С.Н. Федорова», Москва) «Кераторефракционные операции у пациентов с миопией высокой степени и аккомодационными нарушениями».

Второй день конференции прошел в формате живого общения — активных дискуссий и мастер-классов. Первой темой для обсуждения стала аккомодография, ее результаты и их интерпретация. Основой для дискуссии стали доклады признанных специалистов по данному вопросу — д.м.н. О.В. Жуковой (Самарская областная клиническая офтальмологическая больница имени Т.И. Ерошевского) «Роль компьютерной аккомодографии как объективного метода исследования аккомодации» и к.м.н. Т.Н. Воронцовой (Клиника «Современные медицинские технологии», Санкт-Петербург) «Сравнительная оценка влияния М-холинолитиков короткого действия, а-адреномиметиков и их комбинации на аккомодацию при миопии». Свой опыт применения этой диагностической технологии представили к.м.н. Е.В. Голубева (соавторы — Т.Д. Абугова, О.В. Колесникова, «ОПТИК СИТИ», Москва) в докладе «Аккомодография как один из методов оценки эффективности различных видов коррекции зрения при контроле миопии» и Р.В. Ершова (соавтор — профессор В.В. Бржеский, «Санкт-Петербургский государственный педиатрический медицинский университет») «Результаты исследования аккомодативной функции у школьников современного мегаполиса». Важные статистические данные о распространенности нарушений аккомодации и миопии, а также накопленный в течение длительного времени клинический опыт их профилактики и лечения представила в своем сообщении «Заболеваемость миопией среди учащихся общеобразовательных школ и гимназий г. Ижевска» к.м.н. А.В. Егорова (Республиканский Центр профилактики и лечения близорукости, Ижевск).

Активная дискуссия развернулась в рамках блока «Контроль миопии: лучший выбор». Предметом обсуждения стала эффективность торможения прогрессирования миопии с помощью ОК-коррекции на реальных клинических примерах. Первый клинический случай очевидной эффективности ОК-коррекции при миопии средней степени представила П.В. Аситинская («Доктор Линз консалтинг», Москва). Ортокератолог с большим стажем М.В. Махова («Офтальмологическая клиника инновационных технологий», Ярославль) в свою очередь проанализировала случай продолжающегося прогрессирования миопии слабой степени на фоне ОК-коррекции, в связи с чем было предложено сочетать ОК-линзы с применением инстилляций низких доз атропина (0,01%). Применение такого комбинированного метода контроля миопии поддержала Т.Ю. Вержанская (Московский НИИ глазных болезней им. Гельмгольца), которая имеет приоритет и наибольший опыт в этом отношении. Клинический пример стабилизации миопического процесса (после безуспешного применения ОК-коррекции) с помощью мягких контактных линз с управляемым дефокусом представила Н.П. Парфенова (Российская Академия медицинской оптики и оптометрии, Москва). В качестве альтернативы контактным методам контроля миопии Н.В. Хватова (Центр коррекции зрения «Оптикор», Иваново) использует очки «Perifocal», которые создают «благоприятный» (миопический) периферический ретинальный дефокус. На основе трехлетнего опыта назначения такой коррекции Н.В. Хватова считает целесообразным применять очки «Perifocal» в первую очередь детям младшего возраста с рано приобретенной миопией, детям с непереносимостью контактных линз или уже имеющих неудачный опыт ортокератологии.

В конце конференции с успехом прошли два мастер-класса. Первый мастер-класс «Биомикроскопия и витальные красители в диагностике ССГ» провели Н.П. Парфенова и М.В. Махова. Обсуждалась технология SMARTEARS: технология стабилизации липидного слоя слезной пленки в мягких контактных линзах (О.А. Захарова, менеджер по профессиональной поддержке «Alcon», Москва). Второй мастер-класс, который проводил А.В. Мягков (Российская Академия медицинской оптики и оптометрии, Москва) был посвящен подбору склеральных линз при индуцированных аметропиях. О.И. Рябенко («ОфтальНова», Москва)» выступила с докладом «Использование склеральных линз Zenlens для зрительной реабилитации пациентов с индуцированной миопией высокой степени и иррегулярным астигматизмом после разнообразных хирургических вмешательств». Еще один доклад в рамках данного мастер-класса «Оптическая реабилитация пациентов с индуцированными аметропиями» сделала к.м.н. Т.С. Митичкина (ФГБНУ «НИИГБ», Москва).

Программа конференции была насыщенной и разнообразной, выступления докладчиков весьма интересными и яркими, вопросы из зала и активное, а порой и эмоциональное участие в дискуссиях свидетельствовали о творческой и неформальной атмосфере. Все, кто участвовал в конференции (включая докладчиков!), узнали много нового, получили ответы на животрепещущие вопросы, но в то же время неизбежно родились следующие вопросы и проблемы, поэтому — до новой встречи в Ярославле!

*Материал подготовили профессор **Е.Н. Иомдина** (Московский НИИ глазных болезней им. Гельмгольца), профессор **В.В. Страхов** (Ярославский государственный медицинский университет)*

Фото представлены оргкомитетом конференции

ОКТ-ангиография — революция в офтальмологической диагностике

Сателлитный симпозиум компании «Трейдомед Инвест»

16 марта 2017 года, Сочи

Одним из пунктов программы Научно-практической конференции «Современные технологии лечения витреоретинальной патологии – 2017» стал сателлитный симпозиум на тему «ОКТ-ангиография — революция в офтальмологической диагностике». Организатором мероприятия выступила компания «Трейдомед Инвест».

Открыл симпозиум А.В. Фомин (Москва), выступивший с докладом «Зачем нужна ангио-ОКТ витреоретинальному хирургу?» В докладе были затронуты некоторые аспекты ОКТ-ангиографии, представляющие интерес для витреоретинальных хирургов.

Алгоритм SSADA или спектральное разделение повышает соотношение «сигнал/шум», четкость и контрастность изображения, уменьшает влияние микродвижений, устраняет различие чувствительности оценки микроциркуляции в различных направлениях. С целью минимизации влияния микродвижений глаза в томографах OPTOVUE применяется алгоритм DUAL TRAC, представляющий собой двухэтапную коррекцию движения. В процессе сканирования коррекция движений глаза пациента осуществляется с помощью автоматической системы наведения — трекинга, устраняющего помехи, превышающие уровень 50 мкм. Вторым этапом проводится дополнительная обработка изображения с помощью MCT-алгоритма, нивелирующая артефакты с масштабом до 10 мкм. Все перечисленное обеспечивает высокое качество изображения даже в тяжелых клинических ситуациях, сопровождающихся низкими зрительными функциями и требующих хирургического лечения.

Докладчик привел примеры EnFace (послойного) анализа структур глазного дна при патологии витреоретинального интерфейса. Высокое качество скана позволяет детально визуализировать структуру тканей в области макулярного отверстия: кисты, микрокисты, шизис нейроэпителия, наличие дебрисов, а также тракции со стороны стекловидного тела. Морфологическая оценка изменений сетчатки и стекловидного тела имеет важное значение на этапе планирования витреоретинальной хирургии.

Режим EnFace 3D Angio дает возможность визуализировать тонкую структуру поверхности сетчатки (в том числе слоя нервных волокон), выявлять ее изменения после манипуляции пилинга внутренней пограничной мембраны. Интересные данные получены при сравнении плотности сосудов поверхностного капиллярного сплетения в оперированном и здоровом глазах.

После проведения операции эписклерального пломбирования EnFace анализ позволяет визуализировать даже минимальные скопления остаточной субретинальной жидкости, наблюдать динамику ее резорбции.

Доклад «ОКТ-ангиографическая панорама хориоидальной неоваскуляризации» представила профессор И.Е. Панова (Санкт-Петербург). В первой части доклада профессор представила краткий исторический обзор развития представлений о патогенезе этой патологии. Впервые описание изменений на глазном дне было дано Oeller в 1905 году. В 1928 году Junius и Khunt ввели понятие дископодобной дисциформной дегенерации макулы. Чуть позже, в 1928 году, Holloway и Verhoeff описали гистологический образец дисциформного рубца. В 1967 году Gass предположил, что в формировании дисциформного рубцевания главную роль играет хориоидальная неоваскуляризация. Описание кровеносных сосудов между пигментным эпителием и мембраной Бруха было представлено Sattler в 1987 году.

Клинические подтипы неоваскуляризации при ВМД различаются паттерном сосудов. Капиллярные ХНВ, состоящие преимущественно из капилляров и мелкокалиберных артериол, характерны для классической ХНВ. Артериольные ХНВ, представляющие собой крупнокалиберные ветвящиеся артериолы, встречаются при скрытой ХНВ.

Д.м.н. М.В. Гацу (Санкт-Петербург), профессор И.Е. Панова (Санкт-Петербург)

Т.Б. Шаимов (Челябинск)

А.В. Фомин (Москва)

ОКТ-ангиография позволяет не только визуализировать комплекс сосудов, но и измерить его площадь, определить форму (кружевные, коралловидные, «спицы колеса», медузоподобные, зонтикоподобные, «мертвое дерево»), ветвистость, наличие анастомозов и петель. Необходимо также обращать внимание на морфологию концевого сосуда (периферические аркады); наличие вокруг неоваскулярного комплекса гипоинтенсивного кольца, указывающего на повреждение хориокапилляров, атрофию, синдром обкрадывания. Результаты исследования небольшой выборки пациентов с ВМД показали, что скрытые неоваскулярные мембраны, как правило, занимают более крупную площадь, чем классические ХНВ.

При верификации скрытых неоваскулярных мембран комплексный анализ результатов ОКТ-ангиографии, флюоресцентной и индоцианиновой ангиографии дает возможность получить всестороннюю информацию о структуре и активности неоваскуляризации. При полипоидной хориоидальной васкулопатии (ПХВ) ОКТ-ангиография также позволяет визуализировать морфологию хориоидальной сосудистой сети (изменения определяются у 100% пациентов). Метод успешно применяется при выявлении полипов (75% глаз): узелковый гиперрефлективный очаг верифицирован в 33,3% глаз, гиперрефлективное кольцо — в 41,7%, кластер узелковых очагов — в 25% глаз. Специфическими ОКТ-признаками ПХВ являются куполообразная отслойка пигментного эпителия, симптомы «шарика», «двойного слоя», топографическая «выемка», утолщение хориоидеи. Характерны расширения хориоидальных сосудов в проекции локализации полипов.

В настоящее время выделяют два варианта этого патологического состояния: идиопатическая ПХВ и полипы при ВМД. Для идиопатической ПХВ характерны: молодой возраст пациента, отсутствие макулярных друз и субретинального фиброза, утолщение хориоидеи, единичные полипы, твердый экссудат. Полипы при ВМД развиваются у лиц старшего возраста, характерно наличие макулярных друз, истончение хориоидеи, субретинальный фиброз, множественные полипы, отсутствие твердого экссудата. Для оценки активности заболевания наиболее информативна структурная ОКТ.

Профессор И.Е. Панова обратила внимание на то, что при ретинальной ангиоматозной пролиферации применение ОКТ-ангиографии позволяет выявить ретинальную и хориоидальную сеть новообразованных сосудов, формирующийся анастомоз и проводить мониторинг изменений. При классической ХНВ любой локализации применение ОКТ-ангиографии дает более четкое представление о структуре васкулярного комплекса, чем изображение флюоресцентной ангиографии.

Остановившись на особенностях хориоидальной неоваскуляризации у пациентов с осевой миопией, И.Е. Панова обратила внимание на следующие особенности: превалирование петлевидно-клубочковой формы новообразованной сети, меньшая площадь поражения, а также менее выраженный трансудативный компонент. Эти пациенты, как правило, лучше реагируют на анти-VEGF терапию.

Подводя итог выступлению, докладчик отметила, что комплексное использование современных методов визуализации важно для диагностики, мониторинга и выбора тактики ведения пациента. ОКТ-ангиография расширяет представления о морфологии неоваскулярной сети. Структурная ОКТ дает возможность оценить активность ХНВ. Ангиография с красителем обеспечивает динамическую информацию (время прохождения красителя, степень просачивания), зоны неперфузии.

Т.Б. Шаимов (Челябинск) представил доклад «За кулисами анти-VEGF терапии». Метод лечения неоваскулярной ВМД ингибиторами ангиогенеза применяется с 2005 года. Развитие антиангиогенной терапии шло по пути совершенствования режимов лечения. Были разработаны стратегии Treat & Extend («Лечим и продлеваем»), Wait & Extend («Ждем и продлеваем»), Pro-Re-Nata («По необходимости»). В настоящее время эти широко применяемые алгоритмы лечения влажной ВМД предполагают три нагрузочные инъекции с последующим регулярным контролем. Для выявления хориоидальной неоваскуляризации, оценки ее активности информативна флюоресцентная ангиография. Метод позволяет визуализировать просачивание красителя из поврежденных сосудов мембраны, его накопление в полостях и под отслойкой пигментного эпителия. Однако инвазивность метода, вероятность побочных эффектов ограничивают его применение.

Этих недостатков лишен современный метод оценки состояния сосудистых структур сетчатки и хориоидеи — ОКТ-ангиография, основанная на определении движения эритроцитов по сосудам. Трехмерное сканирование позволяет определить особенности микроциркуляции в различных слоях сетчатки, хориоидее, зрительном нерве. Метод не требует введения контрастных веществ и может проводиться сколь угодно часто. ОКТ-ангиография во многих случаях позволяет визуализировать подробную структуру неоваскулярного комплекса, не позволяя, однако, определить степень активности мембраны. В то же время комбинированный анализ ОКТ-ангиографии и структурной ОКТ дает полноценную информацию об особенностях паттерна новообразованных сосудов, наличии субретинальной и/или интраретинальной жидкости, выявляя даже небольшие проявления трансудации.

Целью анти-VEGF терапии является клиническая инактивация хориоидальной неоваскуляризации, что подразумевает уменьшение количества новообразованных сосудов, снижение проявлений трансудации. Докладчик остановился на результатах оценки информативности ОКТ-ангиографии в мониторинге результатов лечения разных типов хориоидальной неоваскуляризации. Изучено 16 глаз с ХНВ 1 типа и 20 глаз с ХНВ 2 типа. Пациенты получили 3 ежемесячные инъекции Ранибизумаба. У пациентов с ХНВ 1 типа наблюдалось лишь незначительное сокращение площади хориоидальной неоваскуляризации. Более выраженный эффект наблюдался у пациентов с ХНВ 2 типа. Еженедельный мониторинг клинической картины с помощью ОКТ-ангиографии показал, что максимальное уменьшение площади ХНВ любого типа происходило в период с 7-го до 10-го дня после инъекции ингибитора ангиогенеза. Рецидив, как правило, наблюдался на второй неделе (10-14 дней) после инъекции. Долгосрочное наблюдение после третьей инъекции показало возвращение неоваскулярной сети в первоначальное состояние, однако без признаков транссудативной активности. Автор отметил, что до настоящего времени остается открытым вопрос, является ли увеличение площади неоваскулярной мембраны проявлением «активности». Докладчик обратил внимание на работу исследовательской группы под руководством G. Coscas, в которой авторы показали отличие паттерна активной и неактивной неоваскуляризации. Если ХНВ имеет вид «колеса со спицами», представлена многочисленными тонкими капиллярами, напоминающими ветки на дереве («мертвое дерево»), это убедительно свидетельствует об отсутствии активности. Важным критерием активности является наличие гипоинтенсивного кольца вокруг неоваскулярного процесса. Идентификация ОКТ-ангиографических признаков активности ХНВ позволяет прогнозировать активизацию сосудов еще до появления признаков транссудации, что дает возможность начинать лечение максимально рано. Использование ОКТ-ангиографии открывает возможности для персонифицированных стратегий анти-VEGF терапии у пациентов с ХНВ. Учитывая выявленные в исследовании признаки активизации ХНВ через 10-14 дней после инъекции, докладчик поднял вопрос о целесообразности сокращения интервалов между инъекциями.

*Материал подготовил **Сергей Тумар***

Фото Сергея Тумара

Дорогие друзья!

Четверть века назад была создана компания «Трейдомед Инвест», объединившая активных и неравнодушных молодых людей. Сегодня во многом благодаря своей неиссякаемой энергии вы содействуете развитию и процветанию российской офтальмологии. От души желаем вам успехов, расширения профессиональных контактов. Прямой плодотворный диалог с партнерами сегодня в высшей степени необходим.

Коллектив издательства «АПРЕЛЬ» и редакция газеты «Поле зрения»

Выставочно-образовательный проект «День зрения – 2017»

19-20 мая 2017 года в Калининграде прошло значимое мероприятие для офтальмологов и оптометристов Калининграда и Калининградской области.

«День зрения» — традиционная научная конференция, которая проводится Академией медицинской оптики и оптометрии совместно с компанией Stormoff group of companies.

Партнеры конференции: Huvitz, OKVISION, Alcon, Indo, Contamac, Bausch+Lomb/Valeant, Haag-Streit, Optopol, Lightmed USA, URSAPHARM, Vista Optical, «Биоклиник», «Инфамед», «Медстар», «НоваМедика», «Профит Фарм».

Начиная с 2014 года, «День зрения» проводится ежегодно, данный форум традиционно обеспечивает идеальную возможность для дискуссии. Цель конференции осталась неизменной — содействие деловому сотрудничеству офтальмологов и оптометристов, ориентированных на получение практического опыта и новых знаний, которые обеспечат в будущем важные конкурентные преимущества.

На конференции присутствовали представители разных регионов России, гости из Великобритании. Среди участников конференции были представители из научно-исследовательских институтов, сотрудники больниц, поликлиник, частных клиник, оптических салонов. Научная программа включала 40 устных докладов по различным направлениям офтальмологии и оптометрии. В рамках конференции прошли два дискуссионных круглых стола и мастер-классы.

В проекте приняли участие видные ученые-офтальмологи и известные специалисты в области оптометрии, оптические и фармацевтические компании. Среди представителей СМИ присутствовали: «Поле зрения. Газета для офтальмологов», журналы «Оправы и линзы», «Оптический Magazine».

Оргкомитет подошел к выбору города и отеля со всей ответственностью, проявив гостеприимство и радушие по отношению к каждому гостю, создав деловую обстановку, позволившую провести заседания с максимальной эффективностью и пользой.

Открыла работу конференции главный внештатный офтальмолог Калининградской области, председатель Калининградского регионального отделения Общества офтальмологов России, заслуженный врач РФ И.И. Иванова. Она приветствовала участников и гостей форума и пожелала успешной и плодотворной работы, интересных дискуссий и встреч. «Уверена, что нынешняя конференция внесет значительный вклад в развитие офтальмологии и оптометрии, привлечет внимание всех заинтересованных лиц к ее проблематике», — подчеркнула И.И. Иванова.

И.И. Иванова представила анализ деятельности офтальмологической службы Калининградской области. По итогам 2016-2017 гг. повысилась эффективность ресурсов офтальмологической службы региона.

В Калининградской области проживают 974 тысячи человек, около 60 тысяч человек ежегодно обращаются к офтальмологам. По линии бюджетной медицины в год проводится около 3 тысяч операций, в частных клиниках — 2,5 тысячи. На территории области работают 4 хирургических отделения: 2 — в государственных учреждениях, 2 — в платных клиниках. В центре лазерной хирургии проводится

Покорение Кёнигсберга рыцарями офтальмологического ордена

эксимерлазерная хирургия, оперативное лечение катаракты, внедряются витреоретинальные вмешательства. Кроме того, в области насчитываются 49 офтальмологических кабинетов в 41 муниципальном образовании. В Калининграде работают 3 кабинета в поликлиниках: кабинет общего приема, глаукомный кабинет и кабинет патологии сетчатки и диабетической ретинопатии.

Инвалидов по зрению из почти миллионного населения — 211 человек, 60 человек признаны инвалидами за последний год; около 30% — с патологией центральной зоны сетчатки. Основные группы инвалидности: глаукома, атрофия зрительного нерва, врожденная патология.

Накануне начала работы проекта «День зрения» состоялось торжественное открытие нового корпуса отделения микрохирургии глаза, где заведующей является главный офтальмолог Калининградской области И.И. Иванова.

В прошлом году ГБУЗ «Областная клиническая больница Калининградской области» исполнилось 70 лет. Свою историю медицинская организация ведет с июля 1946 года. Начиналась КОКБ с нескольких отделений и приемного покоя, разместившихся в здании бывшей Больницы милосердия Кенигсберга. Именно в Больнице милосердия с 1847 по 1849 год трудился Герман фон Гельмгольц, который здесь изобрел свой знаменитый офтальмоскоп.

До открытия нового корпуса отделение микрохирургии глаза размещалось в помещении главного корпуса больницы площадью 422 м². Общая площадь вновь возведенного здания составляет 5645 м², количество этажей — 4. В новом отделении оборудованы стационар на 30 коек, дневной стационар на 10 коек, палата интенсивной терапии на 6 коек, 3 операционные, оснащенные самым современным оборудованием для проведения офтальмологических операций любой сложности.

Отделение микрохирургии глаза имеет огромное социальное значение для Калининградской области, так как его открытие позволит принимать до трех тысяч пациентов в год, в результате чего ожидается существенное снижение очереди на микрохирургию глаза и возвращение в регион потока пациентов, вынужденных получать этот вид помощи за пределами области.

Рабочую часть конференции открыл директор Академии медицинской оптики и оптометрии, профессор А.В. Мягков (Москва). Он выступил с докладом «Зрительный комфорт — единственно значимый фактор, влияющий на выбор способа оптической коррекции». Коррекция ослабленного зрения при аномалиях рефракции — одна из важнейших проблем офтальмологии. На сегодняшний день существуют и успешно применяются различные современные способы индивидуальной коррекции зрения, для исправления недостатков зрения используются: очковая коррекция с индивидуальным дизайном монофокальных и мультифокальных линз; контактная коррекция представлена индивидуальными мягкими контактными линзами, индивидуальными жесткими газопроницаемыми контактными линзами. Существуют контактные линзы для коррекции индуцированных аметропий, а также контактные линзы для контроля миопии. Благодаря кастомизированной (персонифицированной) лазерной коррекция зрения LASIK удается достигнуть максимально возможной остроты зрения. Докладчик подробно остановился на эффективных методах решения этой проблемы, среди которых выделил контактную коррекцию. Долговременный успех контактной коррекции зависит в первую очередь от комфортного ношения линз. Движущие мотивы выбора — «зрительная свобода» и «потребительский комфорт». Основные цели контактной коррекции: максимальная возможная абсолютная острота зрения при первичных аметропиях, анизометропиях, астигматизме, пресбиопии и др.; коррекция и стабилизация процесса при первичных эктазиях роговицы; коррекция симптомов дезадаптации (амблиопия, косоглазие и т.д.); назначение линз с косметической целью; терапевтическое применение. Хотя контактная коррекция прошла довольно долгий путь, именно обеспечение комфорта остается главной проблемой: это сухость глаза, развитие папиллярного конъюнктивита, низкая потребительская культура, бесконтрольное использование контактных линз. При разработке новых линз было внесено немало новшеств, в частности, биомиметические материалы. Инновационные технологии (двухфазная полимеризация) изготовления линз и новые материалы решают проблемы комфорта и сухости глаза. В настоящее время цели контактной коррекции меняются. Коррекция индуцированных аметропий кастомизированными контактными линзами, жесткими газопроницаемыми КЛ, склеральными линзами — современные и безопасные методы коррекции. Под контролем миопии подразумевается комплекс лечебно-профилактических мероприятий, направленных на стабилизацию прогрессирующей миопии и предупреждение осложнений. На сегодняшний день существуют четыре вида лечения для управления миопии: ортокератология, бифокальные линзы, линзы с управляемым периферическим дефокусом и глазные капли. Для решения проблемы, связанной с сухостью глаз, разрабатываются новые препараты, средства ухода за КЛ.

Благодаря современным технологиям производства подбор контактных линз становится персонифицированным процессом. Широкий диапазон выбора материалов для производства контактных линз обеспечивает высокий уровень безопасности и комфорта. Жесткие газопроницаемые контактные линзы — это разновидность коррекционной оптики, изготавливаемой из твердых материалов на основе силикона. Подбор ЖКЛ увеличивается из года в год. В 2016 г. в мире ЖКЛ подбирались в 7% случаев, в Германии — в 50%, в Австрии — 40%, в Швейцарии — 30%, а в США — 6%. ОК-линзы — в 2%. Российская статистика в этом отношении близка к 0. Индивидуальные ЖГКЛ являются основным вариантом коррекции зрения в немецкоговорящих странах и даже линзой первого выбора. Одним из объяснений популярности этих линз является то, что исторически контактологи в этих странах в своей практике используют кератотопографию, которая является обязательным стандартом при выборе средств коррекции. Значительный рост показали склеральные линзы, хотя абсолютное число таких линз является относительно небольшим по всему миру, но существует четкая тенденция к увеличению использования этих линз. Большинство ЖГКЛ производятся из материалов с кислородопроницаемостью (Dk) более 100. Профессор А.В. Мягков остановился на рассмотрении вопроса производства жестких линз из материалов производства компании Contamac (Великобритания). Выбор материала по коэффициенту Dk варьируется в пределах: 26, 50, 100, 125; и по цвету — серый, синий, зеленый. Данный материал обеспечивает комфортное и здоровое ношение по сравнению с раранее существующими видами линз, а также пропускает большое количество кислорода через линзу к роговице. Устойчивость к белковым отложениям, снижающая риск возникновения конъюнктивитов, кератитов, различных форм воспаления века, низкий риск смещения линзы при моргании; возможность использования при любых условиях без увлажняющих капель — преимущества ЖГПКЛ. Высокая степень адаптации кастомизированных линз, за счет формирования однородной прозрачной пленки на поверхности глаза, обеспечивает коррекцию аметропий и астигматизма любой степени.

Склеральные линзы были первыми контактными линзами, описанными в медицинской литературе в конце XIX века. Однако из-за невозможности производить склеральные линзы с необходимой проницаемостью кислорода они не стали популярными по сравнению

Главный внештатный офтальмолог Калиниградской области, председатель Калининградского регионального отделения ООР, заслуженный врач РФ И.И. Иванова

Директор Академии медицинской оптики и оптометрии, профессор А.В. Мягков (Москва)

Профессор В.П. Еричев (Москва), профессор В.Н. Трубилин (Москва), профессор Ю.Ю. Калинников (Москва)

с роговичными и мягкими контактными линзами. Склеральные линзы стали вновь набирать популярность в конце 1980-х годов после появления современных высокогазопроницаемых материалов, что позволило решить существовавшие ранее технологические проблемы. В Северной Америке каждая вторая подобранная ЖГКЛ в 2015 году была склеральной, из них треть линз были миниклеральными, что в полтора раза больше по сравнению с предыдущими годами. Линзы называются склеральными, т.к. целиком перекрывают роговицу и опираются только на склеру. Показания для склеральных линз (жесткие газопроницаемые контактные линзы диаметром от 14 до 20 мм) значительно расширились: более 50% практиков назначают линзы при иррегулярной роговице, более 30% — для коррекции с синдромом «сухого глаза» и более 10% — при пресбиопии. Профессор А.В. Мягков перечислил причины роста рынка склеральных линз за последние 5 лет: 1) врачи по подбору склеральных контактных линз дистанцируются от специалистов по продажам; 2) современные газопроницаемые материалы и технологии, а также огромные инвестиции производителей в дизайн линз увеличили эффективность и успех склеральных линз в целом; 3) конечный эффект подбора склеральных линз имеет важное социальное и медицинское значение, так как они дают качество зрительных функций, которые пациенты не могли достичь другими методами коррекции.

Завершая выступление, профессор А.В. Мягков остановился на теории прогрессирования миопии разных лет, осветил вопросы действие периферического дефокуса; контроля миопии с помощью ОК-линз.

Профессор В.П. Еричев (Москва) выступил с лекцией «Глаукома: что сегодня нужно знать о диагностике, мониторинге и лечении». Ранняя диагностика — залог успешного лечения. Стратегия лечения заключается в снижении уровня ВГД и остается единственно доказанной эффективной стратегией в лечении глаукомы. Большее снижение ВГД на старте лечения в дальнейшем имеет положительное влияние на предотвращение прогрессирования заболевания. При назначении гипотензивной терапии важно учитывать не только эффективность, но и степень риска развития нежелательных явлений. Длительная медикаментозная терапия возможна при условии доступности и эффективности препарата, гарантии высококвалифицированного наблюдения, отсутствия нежелательных явлений. Каждый вновь выявленный больной должен начинать лечение с местной медикаментозной терапии. Монотерапия — наиболее предпочтительный вариант длительного лечения при сохранении качества жизни. Монотерапия у 40-75% пациентов не позволяет добиться удовлетворительного снижения ВГД. Длительность медикаментозной терапии у пациентов с продвинутыми стадиями глаукомы должна быть ограничена медико-психологической подготовкой больного к операции. Мотивация: низкая комплаентность, реальность токсического действия консервантов на ткани поверхности глаза при длительном лечении. В случае неуспеха, отметил профессор В.П. Еричев, лучше избегать некорректного усиления режима и обсуждать вопрос о смене тактики. Неадекватная длительная терапия может быть причиной неуспеха антиглаукомной операции.

Профессор В.Н. Трубилин (Москва) в своем докладе «Оптимизация технологии факоэмульсификации катаракты» подробно остановился на истории, сегодняшнем дне и перспективах развития хирургии катаракты. Рождение интраокулярной коррекции произошло в 1949 году благодаря британскому хирургу Гарольду Ридли. Технология экстракции катаракты выглядела следующим образом: ножом Грефе вскрывалась роговица, предварительно накладывались швы для предотвращения выпадения стекловидного тела, выполнялась капсулотомия, путем экспрессии удалялось зрелое ядро хрусталика, затем происходило вымывание хрусталиковых масс и имплантация искусственного хрусталика. Хрусталик производства компании Rayner представлял собой двояковыпуклую линзу, сделанную по образу и подобию человеческого хрусталика, весом в 138 мг, давал большую рефракционную ошибку (в конкретном примере, представленном В.Н. Трубилиным: -14; цилиндр +5).

В 1967 году, 50 лет назад, Чарльз Келман провел первую факоэмульсификацию. Вмешательство длилось 4 часа, время работы ультразвука составляло 1 час, при этом коллапс роговицы наблюдался 30 раз.

В 1980-е годы в МНТК «Микрохирургия глаза» С.Н. Федоров ввел в строй конвейер «Ромашка» и продольный конвейер, позволявшие проводить большое количество рефракционных и катарактальных вмешательств и отточить мастерство хирургов.

Результаты исследований технологии проведения факоэмульсификации катаракты показали, что в 2011 году вмешательство длилось в среднем 12 минут, в 2016 году — 7 минут. Профессор В.Н. Трубилин представил разработанный офтальмологами ФМБА специальный оптический маркер для разметки капсулорексиса. Прибор не требует красителя, маркировка проводится за счет незначительного дефекта, исчезающего к концу операции. Был также разработан специальный маркер для торических ИОЛ, позволяющий отметить не только зону рексиса, но и оси положения торической линзы.

Далее профессор В.Н. Трубилин подробно остановился на технике проведения факоэмульсификации катаракты и в заключение доклада сделал предположение, что через 5 лет хирургия катаракты будет проводиться без участия хирурга. *(Интервью с профессором В.Н. Трубилиным читайте в ближайшем номере газеты «Поле зрения»)*.

В своем докладе д.м.н. Д.И. Иванов (Екатеринбург) поделился опытом комбинированной хирургии катаракты и глаукомы. Методика комбинированной хирургии в Екатеринбурге в массовом масштабе стала применяться с 2000 года. В 2000 году было сделано 50 операций, в 2016-м — 3000 операций. На сегодняшний день существует несколько подходов лечения катаракты и глаукомы. Хирургия катаракты, позволяющая снизить ВГД до 4 мм рт.ст., однако на глаукомных глазах, как правило, происходит повышение давления на 20-30%; поэтапная хирургия, наиболее часто применяемая методика, при которой первым вмешательством является антиглаукомная операция, на втором этапе, через 2-3 месяца, происходит удаление катаракты; комбинированная хирургия, становящаяся все более востребованной методикой в мире. В Екатеринбургском центре МНТК «Микрохирургия глаза» было проведено 25 тысяч комбинированных операций с применением различных методик: ФЭК + непроникающая глубокая склерэктомия (как правило, на открытом угле); ФЭК + трабекулотомия (базовая операция); ФЭК + реконструкция угла, при необходимости с дополнением трабекулотомии (как правило, при ЗУГ с органической блокадой). Остановившись на методике «ФЭК + непроникающая глубокая склерэктомия», докладчик отметил, что операция ФЭК проводится стандартно, после чего — непроникающая глубокая склерэктомия (микроинвазивный вариант для минимизации травмы). Особенностью антиглаукомного компонента вмешательства является двухэтапность технологии, требующая в 60-70% случаев проведения Yag-лазерной десцеметогониопунктуры в течение года, а также декомпенсация до 20-40% в течение 3-5 лет вследствие избыточного рубцевания зоны вмешательства. В этом случае проводится повторное вмешательство либо применяется медикаментозная терапия. В 2008 году в центре МНТК стала применяться технология «ФЭК + трабекулотомия ab interno», доказавшая свою эффективность и в случаях далеко зашедшей глаукомы. Особенностью методики является снижение остроты зрения в результате ретроградного оттока венозной крови в 4-7% случаев. При закрытоугольной глаукоме применяется «ФЭК + реконструкция угла» с органической блокадой угла. Технология предусматривает обязательный осмотр угла передней камеры после проведения ФЭК и требует реконструкции угла под гониоскопическим контролем и открытия доступа к естественным путям оттока, после чего в случае далеко зашедшей глаукомы выполняется трабекулотомия. Частота возникновения послеоперационных осложнений

URSAPHARM Arzneimittel GmbH
Ваш эксперт в решении проблем «сухого глаза»
Уже более 10 лет инновационные продукты для увлажнения глаз
HYLO® ЗАБОТА О ГЛАЗАХ
Постоянное использование
ХИЛО-КОМОД® 0,1% гиалуроновая кислота
При легких и умеренных формах синдрома «сухого глаза»;
до и после хирургического лечения. Лидер продаж в Германии* и России**
Препарат года с 2007 по 2013 в Германии***
До 3-й степени сухости
ХИЛОМАКС-КОМОД® 0,2% гиалуроновая кислота
Длительное интенсивное увлажнение
Высокая концентрация и высокая вязкость
При тяжелых формах синдрома «сухого глаза»
1-4 степень сухости
Бережный уход и восстановление
ХИЛОЗАР-КОМОД® 0,1% гиалуроновая кислота + декспантенол
Увлажнение глаз и заживление повреждений
Дневной уход. Вместо мази в течение дня
При легких и умеренных формах синдрома «сухого глаза», способствует заживлению повреждений глазной поверхности
До 3-й степени сухости
ХИЛОПАРИН-КОМОД® 0,1% гиалуроновая кислота + гепарин
Увлажнение и восстановление
Уход при раздражении роговицы и конъюнктивы
При легких и умеренных формах синдрома «сухого глаза», включая хроническое воспаление роговицы
До 3-й степени сухости
Защита в ночное время
ВитА-ПОС® Витамин А
Защита ваших глаз в ночное время. Улучшает свойства слезной пленки
Ночной уход при всех формах синдрома «сухого глаза»
1-4 степень сухости
РЕКЛАМА
УРСАФАРМ Арцнайминттель Гмбх
107996, Москва, ул. Гиляровского, д. 57, стр. 4. Тел./факс: (495) 684-34-43
E-mail: ursapharm@ursapharm.ru www.ursapharm.ru
* ИНСАЙТ ХЕЛС (Май 2012)
** Среди продуктов гиалуроновой кислоты IMS Health Russia (2013)
*** Результаты исследования Федеральной ассоциации фармацевтов Германии (BVDA)

Доктор медицинских наук Д.И. Иванов (Екатеринбург)

К.м.н. С.И. Жукова (Иркутск)

Директор компании Contamac Саймон Вайатт (Великобритания)

Руководитель сети офтальмологических клиник КРОФТ П.Н. Эрастов (Магадан, Старый Оскол, Белгород)

Профессор Ю.Б. Слонимский (Москва)

указанных методик примерно одинакова. Гипотензивный эффект достигается в 80% случаев. Достоинством комбинированной методики хирургии является сокращение сроков социальной и зрительной реабилитации, снижается психоэмоциональная нагрузка пациента и врача, а также экономическая эффективность.

Доклад, представленный профессором Ю.Ю. Калинниковым (Москва), касался патологии роговицы. При прогрессировании кератоконуса, на начальных стадиях заболевания, проводится комбинированное лечение с использованием метода кросслинкинга в сочетании с имплантацией интрастромальных роговичных сегментов и колец. Интрастромальная кератопластика применяется с середины 1990-х годов и впервые предложена докторами Феррара и Колин. Большой вклад в развитие технологий лечения кератоконуса сделали отечественные ученые И.А. Беляев, Е.Д. Блавацкая и др. Профессор Ю.Ю. Калинников далее остановился на методиках имплантации роговичных сегментов. Ручной вариант имплантации выполнялся с применением специальных инструментов, алмазных ножей, и в настоящее время практически не применяется. В последние годы вмешательство проводится с применением фемтосекундных лазеров, позволяющих сформировать туннель в течение нескольких секунд. Далее происходит имплантация сегмента в нужное место, при этом нет необходимости в расслаивании и в прочих дополнительных манипуляций. Операция занимает 3-4 минуты. Докладчик подчеркнул, что при общении с пациентом не следует обращать его внимание на то, что операция направлена на улучшение зрения, операция направлена на остановку прогрессирования заболевания. Повышение остроты зрения происходит не всегда, и заранее спрогнозировать улучшение зрительных функций не представляется возможным. Одним из осложнений данной технологии в незначительном проценте случаев является протрузия сегментов, возникающая при поверхностной имплантации. Проблема легко решается при своевременном обращении пациента к врачу. В этом случае сегмент подрезается либо имплантируется на бо́льшую глубину. Может произойти смещение сегмента, т.к. больные кератоконусом часто чешут глаза, что также легко исправляется. Технология может успешно применяться при эктазиях роговицы после операций ЛАСИК, после кератотомии, позволяет менять сегменты, имплантировать 2-3 сегмента для получения максимально высокого результата.

Широкое распространение в последние годы получает имплантация различных интрастромальных колец. Технология впервые предложена австрийским доктором Даксером в 2008 году и активно продвигается во всем мире. Однако эта технология использовалась в нашей стране еще в 1970-е годы, таким образом, вопрос о приоритете остается открытым. Среди недостатков технологии полного кольца — необходимость расслоения всей роговицы, в том числе и по линии взора. При кератоконусе (когда в роговице часто уже имеются изменения, помутнения, фиброз) расслоение является травматичным для глаза и ухудшает зрительный прогноз в отдаленном послеоперационном периоде. В своей клинической практике профессор Ю.Ю. Калинников использует имплантаты отечественного производства: полные, неполные, разомкнутые, градиентные интрастромальные кольца. Оптимальным вариантом, по мнению докладчика, является технология с использованием разомкнутого кольца и фемтолазера. Фемтолазер обеспечивает точное формирование интрастромального кармана и легкую имплантацию кольца, при этом не затрагивается оптическая зона, рефракционный эффект практически идентичен эффекту, получаемому при имплантации полного кольца. Желательным элементом вмешательства является наложение шва на насечку после операции для обеспечения срастания разреза и исключения инфильтрации и воспалительных процессов. На ранних стадиях кератоконуса имплантация разомкнутого кольца эффективна и в отношении повышения остроты зрения. Результаты многочисленных исследований, направленных на сравнение функциональных результатов применения полных и разомкнутых колец, показывают преимущества разомкнутых колец. Докладчик обратил внимание, что в случае сильного искривления роговицы первым этапом желательно проводить интраламеллярную кератопластику для выравнивания роговицы и вторым этапом, через 2-3 месяца, выполнять кросслинкинг роговицы. Такая методика, широко используемая во всем мире, имеет большое значение для молодых пациентов, особенно при прогрессировании кератоконуса.

Далее Ю.Ю. Калинников остановился на технологии передней глубокой послойной кератопластики, при которой удаляется только стромальная ткань и не затрагивается десцеметова мембрана с эндотелием, а применение фемтолазера обеспечивает высокую точность и эффективность вмешательства. Для получения высокого функционального результата автором была предложена методика одномоментной пересадки трансплантата и имплантации кольца. В процессе выкраивания донорской роговицы фемтолазером формируется тоннель в донорском трансплантате, и вырезается роговица. Затем выполняется глубокая послойная кератопластика (для снижения риска отторжения трансплантата), и в трансплантат имплантируется кольцо. Роговица натягивается, обеспечивается отсутствие складок. Операция переносится легко и не сопровождается воспалительными реакциями, врастанием сосудов в трансплантат. В обязательном порядке на разрез накладывается шов. Послеоперационное наблюдение показало, что астигматизм не превышает 2 диоптрии. После снятия швов форма роговицы сохраняется, и пациенты имеют достаточно высокую остроту зрения.

Далее профессор Ю.Ю. Калинников остановился на методе лечения прогрессирующей гиперметропии, вызванной отдаленными последствиями радиальной кератотомии. Метод заключается во вскрытии, зачистке и сшивании насечек, одномоментно затем проводится локальный кросслинкинг роговицы. В дальнейшем, через 6-12 месяцев, становится возможным проводить любую коррекцию: ЛАСИК, фемтоЛАСИК, имплантировать торические ИОЛ.

В заключение профессор Ю.Ю. Калинников остановился на различных методиках кератопротезирования. *(Интервью с профессором Ю.Ю. Калиниковым читайте в одном из ближайших номеров газеты «Поле зрения»).*

Директор компании Contamac, Саймон Вайатт (Великобритания), рассказал о достижениях и проблемах индустрии производства материалов для контактных линз, ИОЛ и систем доставки. «Материал имеет значение» — слоган компании Contamac. Для достижения успешного конечного результата не должно быть никаких компромиссов для производства медицинского изделия. На сегодняшний день 60 млн имплантируемых линз изготовлены из гидрофильного материала компании Contamac. По словам докладчика, гидрофильный материал является прочным и пластичным материалом, который обеспечивает качество, стабильность и безопасность, а также облегчает хирургию микронадрезов. Это единственный гидрофильный материал, используемый для производства ИОЛ, который имеет сертификат FDA для продажи в США. Превосходное оптическое качество гидрофобного материала достигнуто благодаря технологии прессования. Высокий показатель преломления позволяет уменьшить размер надреза. Отрицательная асферичная оптика компенсирует естественную роговичную рефракцию.

Хирургия катаракты — направление офтальмологии, где множество факторов влияют на успех операции. Правильный выбор ИОЛ имеет решающее значение, так же как и другие аспекты операции, в особенности системы доставки. Самая передовая ИОЛ и самый талантливый хирург могут быть дискредитированы плохой системой доставки. С момента появления мягких ИОЛ на рынке возникла необходимость разработки системы доставки, чтобы облегчить процесс имплантации. Тогда и началась гонка, обусловленная размером надреза и эффективностью системы доставки. Докладчик перечислил основные проблемы, с которыми сталкивается хирург: катридж и поршень не всегда коаксиальны; большое количество остатков средств для скольжения может ухудшить высокое качество оптики ИОЛ и ее поверхности, что выявляется уже после операции; неравномерность покрытия препятствует плавной имплантации; технология ненасыщенного покрытия приводит к тому, что во время введения линзы покрытие удаляется, что требует увеличения давления.

Главным преимуществом картриджа «Bartell» компании Contamac является его совместимость с большинством дизайнов ИОЛ. Катридж «Bartell» совместим как с гидрофильными линзами, так и с гидрофобными. В настоящее время разработана новая система доставки для хирургов «Ergo Touch». Конструкция адаптирована для техники имплантации моно- и бимануально. Устройство обеспечивает гладкий контроль для плавного толкания. Масса устройства позволяет легко им манипулировать. Поршень и корпус идеально центрированы. Щелевое окошко в нижней части инжектора позволяет наблюдать за процессом введения ИОЛ. Блокирующая конструкция позволяет избежать выталкивания картриджа при операциях с микроразрезом.

Консультант компании Contamac, Мартин Конвэй (Великобритания), представил свое видение будущего контроля миопии с помощью контактных линз.

По данным исследования 2012 г., около 30% жителей Земли являются близорукими. В США частота миопии за последние 30 лет увеличилась в 1,7 раза. В Юго-Восточной Азии средняя рефракция достигает 4,12 D. Среди студентов доля миопов достигает 95,5%; в 19,5% случаев регистрируется миопия высокой степени (более 6 D), эмметропы составляют 3,3%. К 17 годам у 34% школьников в РФ выявляется миопия. О теории периферического дефокуса (клиническое применение и практическое значение) рассказала Н.П. Парфенова (Москва). Говоря о контроле миопии, докладчик подчеркнула, что безопасной миопии не существует, перечислила осложнения миопии и сопутствующие заболевания: дегенеративные изменения сетчатки (73,4%); задняя стафилома (35,4%); отслойка сетчатки (3,5-11,4%); субретинальная неоваскуляризация (5,2%); решетчатая дистрофия сетчатки (60%); пятно Фукса (3,2%). Для сравнения были представлены теории прогрессирования миопии разных лет: классическая теория задержки аккомодации 1995 года и современная теория периферического дефокуса 2015 года. Для контроля миопии используются следующие методы: очковая коррекция; хирургическая коррекция (склероукрепляющие операции); контактные линзы; атропин (низкие дозы атропина); ортокератология; бифокальные контактные линзы; бифокальные или прогрессивные очки, назначение призм; очки для чтения; недокоррекция (очки, линзы); перифокальные очки; игры на свежем воздухе. Далее докладчиком был подробно изложен механизм периферического дефокуса, нейрохимическая теория остановки прогрессирования миопии, проведен сравнительный анализ эффективности периферических рефракций разных значений и результатов исследований различных методов контроля миопии.

В заключение Н.П. Парфенова остановилась на контроле миопии с помощью мягких контактных линз с управляемым периферическим дефокусом. МКЛ OKVISION DEFOCUS CONTROL LENS создает аберрации оптической системы: вертикальная кома и отрицательная сферическая аберрация. Появление аберрации в виде вертикальной комы показывает, что в область зрачка попадает не только центральная зона линзы, которая формирует фокус на сетчатке, но и зона аддидации, создающая периферический миопический дефокус, т.е. условия для снижения темпов прогрессирования миопии. Формирование отрицательной сферической аберрации в МКЛ OKVISION DEFOCUS CONTROL LENS оказывает нормализующее влияние на аккомодативную функцию глаза.

Консультант компании Contamac Мартин Конвэй (Великобритания), к.м.н. Н.П. Парфенова (Москва), бизнес-консультант Contamac Ирина Нортон

К.м.н. Р.М. Гилязев (Казань), О. Шаталов (США)

15 февраля 2017 года состоялось вручение самой престижной награды на рынке оптических товаров и услуг. Компания «ОКЕЙ ВИЖЕН РИТЕЙЛ» стала лауреатом Национальной премии «Золотой лорнет – 2017» в номинации «Инновация года» с проектом «Мягкая контактная линза с контролируемым периферическим дефокусом».

М.В. Махова (Ярославль) представила доклад «Нормализующее влияние дефокусных линз на аккомодативные функции глаза». Докладчик познакомила аудиторию с методикой лечения линзами-тренажерами. М.В. Махова отметила, что в результате ношения линзы-тренажера происходило увеличение работоспособности аккомодационной мышцы, в результате чего увеличивался объем аккомодации, исчезали астенопические жалобы.

Г.В. Андриенко (Москва) рассмотрела вопросы индивидуализации ортокератологического воздействия на течение миопии. Ортокератология — метод коррекции аномалии рефракции с помощью жестких газопроницаемых контактных линз обратной геометрии, используемых для управляемого и обратимого изменения передней поверхности роговицы. Докладчик считает, что ортокератологи могут и должны использовать персонализированную ортокератологию для более эффективного контроля миопии, особенно у пациентов с миопией слабой и средней степени. Возможно назначение персонализированной миопической коррекции ОКЛ для формирования идеального периферического миопического дефокуса для каждого пациента с целью создания необходимой миопической дефокусировки на периферии сетчатки. Возможности персонализированной ортокератологии распространяются на коррекцию более сложных нарушений рефракции (высокой миопии, гиперметропии, простого миопического/гиперметропического и смешанного астигматизма); стабильную (постоянная и регулируемая) коррекцию анизотропии, анизоэйконии; лечение амблиопии и нарушений бинокулярного зрения.

П.Н. Эрастов (Магадан) поделился опытом применения МКЛ OKVISION DEFOCUS CONTROL LENS у пациентов с прогрессирующей миопией, осложненной интропической АКС.

Профессор Ю.Б. Слонимский (Москва) рассказал о клинике, диагностике и современных подходах к ведению больных с кератоконусом. Кератоконус является невоспалительной прогрессирующей эктазией роговицы при нормальном внутриглазном давлении. При кератоконусе происходит нарушение связей коллагеновых волокон и метаболизма протеогликанов, что приводит к ослаблению биомеханических свойств, нарушению межмолекулярных связей в структуре коллагена, прогрессирующему интраламеллярному сдвигу и истончению роговицы. В офтальмологическом отделении больницы ежегодно консультируется более 400 пациентов с кератоконусом, из них — у 30% заболевание диагностировано впервые. Кератоконус — генетически обусловленное заболевание. Эффективного консервативного лечения кератоконуса в настоящее время не существует. Контактные линзы являются средством коррекции резко сниженного зрения при кератоконусе, но не являются методом лечения. В настоящее время кератоконус в странах Европы является наиболее частым показанием к сквозной пересадке роговицы; на его долю приходится около четверти всех проводимых сквозных кератопластик (СКП). В последние годы отмечается увеличение частоты проведения операций глубокой передней послойной кератопластики (DALK). За последние 10 лет частота сквозной кератопластики во всем мире уменьшилась в 2 раза, а частота послойной кератопластики увеличилась в 15 раз. Острый кератоконус является частым и тяжелым осложнением хронически протекающего кератоконуса. При этом внезапно возникает отек стромы роговицы, обусловленный обширным разрывом эндотелиального слоя и десцеметовой оболочки с проникновением переднекамерной влаги в строму. Острый кератоконус по площади отека можно разделить на частичный, субтотальный и тотальный. Докладчик привел варианты хирургической тактики лечения больных при остром кератоконусе и подробно остановился на новом способе аутокератопластики с использованием фемтосекудного лазера (ФРАК) у пациентов с далеко зашедшим кератоконусом. В настоящее время авторами оформлена заявка на патент Евразийской патентной организации на способ хирургического лечения кератоконуса и способ сквозной аутокератопластики. По способу ФРАК все пациенты были прооперированы в ГКБ № 10 в Минске доцентом кафедры БелМАПО, к.м.н. Г.В. Ситник. Исследование и лечение были выполнены после получения информированного согласия. ФРАК проводилась в 2 этапа: на первом этапе проводилась непроникающая клиновидная резекция стромы роговицы в задней зоне при помощи фемтосекудного лазера; на втором — удаление сформированного лоскута роговичной ткани и наложение роговичных швов: отделение кольцевидного лоскута от стромы при помощи шпателя, контроль фильтрации внутриглазной жидкости, удаление кольцевидного лоскута (ширина удаляемого кольцевидного лоскута — 250-300 мкм). Эффективность нового метода докладчик сформулировал следующим образом: «ФРАК позволяет изменить форму собственной роговицы пациента и использовать ее оптический ресурс для повышения как некорригированной, так и корригированной остроты зрения у больных с кератоконусом III-IV стадии». В 84,4% случаев прибавка некорригированной остроты зрения составила 2 строчки и более. В 37,5% прибавка НКОЗ составила от 3-5 строчек. Прибавка корригированной остроты зрения отмечена в 93%. Применение нового метода хирургии дает возможность значительно улучшить зрительные функции пациентам с далеко зашедшим кератоконусом без использования крайне дефицитного донорского материала. Непроникающий характер ФРАК дает возможность избежать серьезных потенциальных осложнений, связанных со вскрытием глазного яблока, и минимизировать послеоперационное осложнение.

Мастер-класс дает возможность каждому оценить свой собственный уровень знаний. Практика доказала, что групповой метод изучения — наиболее подходящий вариант

Мартин Конвэй (Великобритания) выступил с докладом «Склеральные линзы история, современность, будущее». *(Интервью с М. Конвэем читайте в следующем номере (№ 4, 2017) газеты «Поле зрения»).*

Н.В. Игнатова (Москва) поделилась опытом подбора склеральных линз на основе платформы One Fit.

О.М. Селина (Москва) рассказала о возможностях жестких роговичных контактных линз в коррекции рубцового астигматизма. Рубцы роговицы, как следствие травм, осложнений хирургических вмешательств, воспалительных заболеваний, являются частой причиной снижения зрения пациентов любой возрастной категории. Докладчик представила результаты сравнительного изучения роли жестких газопроницаемых контактных линз в улучшении зрительных функций по сравнению с очковой коррекцией при рубцовом астигматизме роговицы и сопутствующих посттравматических состояний.

Рабочий день завершился заседанием круглого стола «Контактная коррекция кератоконуса и индуцированных кератэктазий».

Работу заседания «Спектральная оптическая томография и ОКТ-ангиография при патологии сетчатки и глаукоме» открыла С.И. Жукова (Иркутск). Докладчик представила обзор «Оптическая когерентная томография в офтальмологии». Современные томографы позволяют строить трехмерные модели исследуемой области и карты толщины отдельных слоев сетчатки, объективно оценивать интенсивность кровотока, динамику патологического

В кулуарах конференции. *В центре* — к.м.н. А.А. Антонов (Москва)

Во время заседания

процесса и эффективность лечения. Однако оператор рискует пропустить или проигнорировать важные факты и элементы. С.И. Жукова перечислила факторы, затрудняющие исследования (помутнения оптических сред на любом уровне, выраженный нистагм, тремор головы, отсутствие центральной фиксации, низкая острота зрения, выраженный миоз, наличие к конъюнктивальной полости контактной среды после осмотра с панфундус-линзой, линзой Гольдмана, высокий астигматизм и децентрация ИОЛ). ОКТ переднего отрезка глаза — бесконтактная методика, создающая высокоразрешающие изображения переднего отрезка глаза. Показания к проведению ОКТ переднего отрезка: состояние прекорнеальной слезной пленки и профиля слезного мениска; оценка роговицы до и после выполнения рефракционных операций; оценка положения контактных линз, хрусталика, интраокулярных имплантов. ОКТ широко применяется для исследования заднего отдела глаза на наличие различных патологий (в том числе отслойка или дегенеративные изменения сетчатки, диабетическая ретинопатия, а также ряд других заболеваний).

ОКТ позволяет оценивать состояние роговицы после хирургических вмешательств, положение интрастромальных колец, сегментов, строить пахиметрические карты эпителия, визуализировать угол передней камеры, оценивать положение ИОЛ, состояние прекорнеальной слезной пленки, профиля слезного мениска, оценивать смачиваемость роговицы.

ОКТ-ангиография, отметила докладчик, это — новый безопасный метод, позволяющий визуализировать локальные патологические образования с учетом сегментации сетчатки, оценивать эффективность ангиогенной терапии, обладает высокой чувствительностью и специфичностью в отношении патологической васкуляризации, в ряде случаев представляет собой достойную замену флюоресцентной ангиографии.

А.Н. Журавлева (Москва) выступила с докладом на тему «Возможности ОКТ в ранней диагностике и мониторинге глаукомы». Раннее выявление заболевания дает возможность начать лечение до появления выраженных атрофических изменений в зрительном нерве и сетчатке. В диагностике глаукомы наибольшую важность представляют оценка диска зрительного нерва; измерение слоя нервных волокон сетчатки, перипапиллярной области как в среднем, так и по квадрантам; толщина внутренних слоев сетчатки в макуле, свидетельствующая о самых ранних изменениях при глаукоме; измерение самого узкого места неврального ободка; измерение решетчатой пластинки склеры (измерение проводится с помощью swept-source ОКТ). Докладчик обратила внимание на то, что диагностическая ценность комплекса ганглиозных клеток сетчатки достигает 90%.

А.А. Антонов (Москва) подробно остановился на клинических случаях, иллюстрирующих взаимосвязь структурных (морфологических) изменений, возникающих при глаукоме, с функциональными изменениями. Мониторинг глаукомы должен выполняться и на уровне структуры, и на уровне функции, при этом ВГД расценивается как фактор риска.

Заседание «Нерефракционная лазерная хирургия» вызвало большой интерес у слушателей. И.Ю. Мазунин (Нижний Новгород) представил современные технологии нерефракционной лазерной хирургии. Докладчик поделился собственным опытом и ответил на вопросы, когда и почему надо использовать мультиволновые лазеры, паттерн и микроимпульсные режимы. И.Ю. Мазунин отметил, что для увеличения терапевтической эффективности и уменьшения инвазивности операций при лечении заболеваний глазного дна рекомендуется применение офтальмологических лазеров с различным спектром длины волн (532-810 нм) и различными режимами работы (Micro Plus-лазерное воздействие малым и широким пятном). При высоте отека более 400 мкм и ширине более 5 мм первым этапом рекомендуется интравитреальное введение ингибитора ангиогенеза или кортикостероида пролонгированного действия однократно за 2-3 недели до лазерного лечения. По мере приближения к ФАЗ рекомендуется увеличение длины волны и уменьшение экспозиции лазерного излучения. Данные методики могут быть рекомендованы строго индивидуально как альтернатива или дополнение к интравитреальным инъекциям антиангиогенетиков и кортикостероидов.

Второй доклад И.Ю. Мазунина был посвящен желтой «паттерн» лазерной коагуляции сетчатки при большом объеме воздействия. Преимущества центральной и периферической «паттерн» лазерной коагуляции перед последовательной коагуляцией в режиме повтора одиночным пятном заключаются в следующем: значительно, в 3-5 раз, сокращается время проведения сеанса фоторефракционной кератэктомии (ФРК или ПРК) или профилактической периферической лазерокоагуляции сетчатки (ППЛКС). За 3-4 минуты возможно провести сеанс ПРК до 500 коагулятов или ППЛКС 360° периферии глазного дна. «Паттерн» коагуляция наиболее равномерно и качественно закрывает площадь в центральных отделах глазного дна или вокруг периферического образования. Имеется возможность максимально качественно и безопасно провести прямую коагуляцию решетчатой и инеподобной ПВХРД сетчатки мощностью «до белого» одновременно с барражем дистрофии, увеличивая только диаметр пятна. Использование Reichel-Mainter IX, панфундус линзы и паттерн ЛКС в настоящее время является самой быстрой и качественной процедурой при лазерном лечении различных сосудистых, ишемических и дистрофических заболеваний центральных отделов, средней и дальней периферии сетчатки.

ОКТ-навигация в ходе лазерного лечения заболеваний центрального отдела глазного дна была представлена Д.С. Мальцевым (Санкт-Петербург). Современное лазерное лечение заболеваний центральных отделов глазного дна сохраняет актуальность во многом благодаря комбинации с оптической когерентной томографией. Этот подход позволяет сделать лазерное лечение более целенаправленным, малоинвазивным, строго соответствующим показаниям.

В течение работы конференции проводились мастер-классы. Практика доказала, что групповой метод изучения — наиболее подходящий вариант. Сложно переоценить значение подобных мероприятий. Грамотно выстроенная коммуникация среди участников конференции ведет к успешному сотрудничеству.

Четвертая по счету конференция «День зрения – 2017» с каждым годом набирает обороты и становится все более масштабным мероприятием. Одним участникам она запомнится яркими докладами, другим — горячими дискуссиями и ценными рекомендациями, третьим — веселым afterparty.

19 мая в Калининграде прошла традиционная акция «Музейная ночь – 2017». Участники и гости конференции могли посетить Музей Мирового океана, Художественную галерею, башню «Кронпринц», Музей янтаря, Историко-художественный музей, Фридландские ворота, а также совершить водные экскурсии по реке Преголе и принять участие в велоквесте.

Кафедральный собор на острове Канта является одним из излюбленных культурных пространств в Калининграде. В Музейную ночь территория вокруг Кафедрального собора превратилась в средневековый остров. Посетители смогли увидеть представления гимнастов в балаганных костюмах, танцы викингов, огненное шоу. Особенной популярностью пользовались органные, симфонические, джазовые концертные программы. Участники «Дня зрения – 2017» в эту ночь стали не только свидетелями, но и участниками этого завораживающего действа.

…Два дня пролетели быстро. Пленарные заседания чередовались с мастер-классами и сателлитными симпозиумами. Дискуссии не прекращались даже во время перерывов. Каждый участник, начинающий доктор или умудренный опытом профессор, открыл для себя что-то новое и полезное. Мы поздравляем организаторов с заслуженным успехом и надеемся, что и последующим проектам «День зрения» будет сопутствовать неизменная удача!

В следующем номере читайте материалы круглого стола «Как выбрать лучшую контактную линзу при кератоконусе?» и дискуссию «Современный подход к выбору и расчету ИОЛ».

Также в ближайших номерах газеты «Поле зрения» будут опубликованы интервью с профессором В.Н. Трубилиным (Москва), профессором Ю.Ю. Калинниковым (Москва), к.м.н. А.В. Короленко (Иркутск), Мартином Конвэем (Великобритания).

Материал подготовила ***Лариса Тумар***

Фото Сергея Тумара

В кулуарах конференции

Новые технологии в контактной коррекции. Линзы Bausch+Lomb Ultra: комфорт и высокое качество зрения

Одним из пунктов программы проекта «День зрения – 2017», вызвавший повышенный интерес участников, стал сателлитный симпозиум «Новые технологии в контактной коррекции. Линзы Bausch+Lomb Ultra: комфорт и высокое качество зрения», организованный компанией Bausch+Lomb/Valeant.

Открывая симпозиум, модератор заседания Е.А. Перфильева, врач-офтальмолог, специалист по профессиональной поддержке Bausch+Lomb/VALEANT, член IACLE, выступила с докладом на тему «Новые технологии в контактной коррекции. Контактные линзы Bausch+Lomb Ultra — воплощение современных возможностей». На сегодняшний день, отметила докладчик, Bausch+Lomb является частью компании Valeant и представлена в трех направлениях: фармакологическое, контактная коррекция, хирургия.

Bausch+Lomb продолжает успешно развиваться, преследуя главную цель: максимальное удовлетворение потребностей пациентов. Пациенты хотят хорошо видеть и при этом сохранять максимальный комфорт, вкладывая в это понятие физическую свободу от очков (косметический комфорт), максимальное качество зрения на протяжении дня (зрительный комфорт), а также безопасность ношения контактных линз (КЛ). Важным аспектом является так называемый «профессиональный комфорт», подразумевающий удобство обращения врачей с линзами и успешные подборы, удовлетворение пациентов КЛ и гарантия соблюдения рекомендаций врача.

Для достижения максимального комфорта КЛ должна быть мягкой — нужно снизить модуль упругости, обладать высоким влагосодержанием и низким процентом дегидратации для обеспечения стабильности высокого качества зрения на протяжении дня, а также иметь высокую кислородную проницаемость, что является обязательным условием безопасности ношения линз.

Крайне сложно создать линзу, отвечающую всем этим требованиям, однако Bausch+Lomb удалось это сделать, и на рынке появилась новая линза ежемесячной плановой замены Bausch+Lomb Ultra. Решение о производстве линзы ежемесячной замены вызвано тем, что большинство пользователей КЛ двухнедельной плановой замены линзы «перенашивают».

Докладчик отметила нестандартный подход разработчиков к материалу линзы Bausch+Lomb Ultra. На сегодняшний день уже существуют три поколения силикон-гидрогелевых контактных линз (СГКЛ): в первом технология производства КЛ предусматривает плазменную обработку поверхности; во втором — наличие увлажняющего компонента поливинилпирролидон (PVP) в структуре; а СГКЛ третьего поколения используют силиконовые мономеры с длинной цепью для обеспечения низкого модуля упругости.

Объединив передовые наработки, использованные в линзах разных поколений, ученые Bausch+Lomb создали технологию MoistureSeal. Новая технология основана на разделении фаз полимеризации. На первом этапе используется силиконовое сырье с мономерами с различной длиной цепи — два типа с короткими цепями и один тип с длинной цепью. Силикон с короткими цепями обеспечивает высокий коэффициент кислородной проницаемости (самый высокий показатель в своем классе); силикон с длинной цепью обеспечивает низкий модуль упругости (самый низкий показатель среди КЛ этого класса). На втором этапе к сформированной силиконовой матрице добавляются мономеры гидрофильного компонента — PVP и при полимеризации проникают во все пустоты силиконовой матрицы и полностью укрывают силикон, что обеспечивает полную гидрофильность КЛ не только на поверхности, но и в толще материала. Это дает хорошую смачиваемость линзы и ее способность удерживать влагу. Поверхность линзы Bausch+Lomb Ultra сохраняет идеально гладкую поверхность в течение всего 30-дневного срока использования, о чем свидетельствуют результаты проведенных экспериментов, и позволяет избежать осложнений, связанных с изменением свойств поверхности.

Остановившись на качестве зрения, Е.А. Перфильева обратила внимание на самый низкий уровень остаточных аберраций линз Bausch+Lomb Ultra (+0,05 мкм при среднепопуляционном значении +0,18 мкм). Высокое качество зрения способствует ускорению аккомодационного ответа, что снижает утомление при высокой зрительной нагрузке в условиях современного цифрового мира.

Новый силикон-гидрогелевый материал Samfilcon A, применяемый в линзах Bausch+Lomb Ultra, обеспечивает неизменно высокое качество зрения при работе с гаджетами, когда частота мигательных движений снижается. Об этом свидетельствуют результаты исследований с имитацией снижения частоты моргания до 1 раза в 30 сек. Это обеспечивает преимущество линз Ultra перед силикон-гидрогелевыми линзами других производителей.

Исследования дегидратации показали всего 5-процентную потерю влаги через 4 часа ношения, с 46 до 43,5%, что является более высоким показателем, чем первоначальное влагосодержание некоторых линз других производителей.

Асферический дизайн линз Bausch+Lomb Ultra в сочетании с низкой дегидратацией обеспечивает максимальную остроту и высокое качество зрения, снижение аберраций и высокую контрастность в течение всего дня, гарантируя пациентам высокое качество жизни в таких бытовых условиях, как, например, вождение автомобиля в ночное время. Асферическая задняя поверхность линзы лучше соответствует поверхности роговицы, сохраняет более толстый подлинзовый слой слезной пленки и обеспечивает динамичный слезообмен.

Важное значение для обеспечения попадания слезы в подлинзовое пространство имеет геометрия края. Разные производители КЛ применяли ранее закругленный край, конический заостренный (долотообразный) край, острый край.

Е.А. Перфильева (Москва)

К.м.н. А.В. Короленко (Иркутск)

К.м.н. К.В. Галиева (Москва)

Bausch+Lomb Ultra имеют утонченную зону средней периферии и ультратонкий край, обеспечивающий высокую кислородную проницаемость и исключительный комфорт. Ультратонкий край создает гладкий плавный переход к тканям глаза без компрессии сосудов и конъюнктивы, а также снижает трение век о край КЛ.

Подводя итоги своему выступлению, Е.А. Перфильева обратила внимание, что контактные линзы Bausch+Lomb Ultra обладают лучшими физическими характеристиками в своем классе: Dk/t — 163, модуль упругости — 0,69, влагосодержание — 46%, остаточные аберрации — +0,05, наличие HD оптики. Таким образом, линзы полностью отвечают современным требованиям контактной коррекции: комфорт, здоровье, качество зрения пациентов.

С докладом «Практическое значение современных инноваций: сохранение здоровья глаз у пользователей МКЛ» выступила А.В. Короленко (к.м.н., зав. отделом Иркутского филиала ФГАУ «МНТК «Микрохирургия глаза» им. акад. С.Н. Федорова»). Оптимальная коррекции аметропии обеспечивает высокое качество зрения и жизни. Контактные линзы (КЛ) являются прекрасной альтернативой очкам, позволяющие избежать многих проблем, с которыми сталкиваются люди, носящие очки, отметила докладчик. На российском рынке имеется огромное разнообразие КЛ, отвечающих современным требованиям. Однако увеличивается количество негативных последствий, связанных с неправильным использованием КЛ: пациенты приобретают линзы без предварительной консультации с врачом либо консультации часто ограничиваются проверкой зрения и выбором линз с заданными оптическими свойствами. По мнению А.В. Короленко, необходимо на законодательном уровне запретить продажу КЛ в интернете и в линзоматах. Залогом успеха оптимальной коррекции аметропии является индивидуальный подход к каждому пациенту: оптимальная коррекция не должна быть субъективным выбором пациента, а должна назначаться исключительно специалистом.

Наиболее тяжелыми осложнениями контактной коррекции, грозящими потерей зрения, являются инфекционные осложнения, возникающие вследствие низкой санитарной грамотности населения. Главной причиной развития микробных осложнений является контаминация контейнера. Простое правило «новые линзы — новый контейнер — новая флакон раствора» не соблюдается.

Причиной осложнений контактной коррекции может служить также дефицит слезной жидкости. Необходимо помнить, подчеркнула докладчик, что именно слеза служит первым барьером на пути инфекции, но только в случае ее полноценности. Все контактные линзы погружены в слезную пленку, что вызывает необходимость определять причины появления синдрома «сухого глаза» (ССГ). Диагноз ССГ устанавливается на основании жалоб пациента, особенностей клинической картины, постановки функциональных проб, дополнительных методов диагностики. Основными жалобами, приводящими к снижению качества жизни и возможности пациентов выполнять ежедневные задачи и профессиональные обязанности (вождение ночью, чтение, работа за компьютером, просмотр ТВ) являются: снижение остроты зрения, ухудшение пространственной и контрастной чувствительности, Диагностическим пробами при ССГ являются: оценка мигательной функции (норма — 12-15 мигательных движений в минуту); диагностика дисфункции мейбомиевых желез, являющейся причиной симптоматического ССГ в 80% случаев (оценка свободного края века, качество и количество секрета); тест Ширмера (суммарная слезопродукция); витальное окрашивание; время разрыва слезной пленки (проба Норна). Как отметила А.В. Короленко, тест Ширмера на сегодняшний день малоинформативен, т.к. его результаты могут значительно варьировать в разные дни у одного пациента. Более информативным тестом считается витальное окрашивание флюоресцеином. Оценка теста производится после инстилляции раствора флюоресцеина при использовании щелевой лампы с синим фильтром. Тест расценивается как «патология» при обнаружении более чем 10 «сухих» пятен или множества микроэрозий эпителия, вызывающих болевую



Джон Бауш и Генри Ломб

История Bausch+Lomb началась в середине XIX века. За годы существования компания проявила себя в разных областях оптической индустрии: производство моноклей и оправ для очков из вулканизированной резины, разработка технологии изготовления линзы методом литья и процесса массового производства оптического стекла, производство приборов с оптикой высокой точности, выпуск микроскопов, биноклей, телескопов, объективов для фотоаппаратов, оптических прицелов и других высокоточных оптических приборов. Среди продуктов, ставших знаменитыми благодаря своей уникальности, — призма для самого большого на то время наземного телескопа Шмидта, ирисовая диафрагма и фотообъектив, которые использовались в фотоаппаратах компании Eastman Kodak в конце XIX века. Стоит отметить, что в 1958 году для фотосъемки поверхности Луны искусственный спутник Explorer-1 использовал объектив компании Bausch+Lomb.

Вплоть до середины XX века Bausch & Lomb оставалась крупнейшим в США производителем оптического стекла.

Именно Bausch+Lomb стала первой компанией, наладившей массовое производство мягких контактных линз SofLense в конце 1960-х годов. Важной вехой развития мягкой контактной коррекции стал выход на рынок в 1999 году первых силикон-гидрогелевых линз PureVision. Предметом особой гордости являются однодневные линзы Biotrue ONEday из уникального материала HyperGel. В 2015 году эти линзы были признаны самыми популярными контактными линзами, по мнению как пользователей, так и врачей, на крупнейшей выставке оптической промышленности на Ближнем Востоке и в Африке.

Демонстрационную сессию ведет Е.А. Перфильева

реакцию. Также проводится окрашивание витальными красителями — лиссаминовым зеленым и бенгальским розовым. При биомикроскопии с синим фильтром с помощью флюоресцеина измеряется время от последнего моргания до появления первых темных пятен на поверхности роговицы. Время разрушения слезной пленки менее 10 сек. расценивается как снижение нормы, что указывает на ее нестабильность. Среди дополнительных методов диагностики выделяются исследование осмолярности слезной жидкости, тиаскопия, определение маркеров воспаления, ОКТ переднего отрезка глаза.

Осмолярность слезной жидкости отражает концентрацию растворенных веществ, в первую очередь неорганических солей. Гиперосмолярность характерна для повышенного испарения слезы и для дефицита слезопродукции. Методика тиаскопии основана на фоторегистрации цветового феномена интерференции прекорнеальной слезной пленки. Метод ОКТ при ССГ позволяет увидеть истончение эпителиального слоя роговицы, а также провести измерение слезного мениска.

Далее А.В. Короленко остановилась на результатах исследований 15 пациентов с миопией слабой и средней степени в возрасте 22-28 лет, разделенных на три группы: 5 пациентов, откоррегированных МКЛ Bausch+Lomb Ultra; 5 пациентов с МКЛ Air Optix Aqua и Acuvue Oasys, не использующие слезозаместители; 5 пациентов, откоррегированных МКЛ Air Optix Aqua и Acuvue Oasys, использующие слезозаместители. Офтальмологическое обследование и анкетирование всех пациентов было проведено через 6 часов ношения МКЛ, через 14 дней, через 30 дней. Далее был проведен анализ полученных результатов и даны рекомендации.

Результаты первичного обследования пациентов патологии не выявили. Через 6 часов ношения МКЛ во всех группах слезопродукция осталась без изменений; но витальное окрашивание флюоресцеином показало в первых двух группах начальные признаки ксероза, в 3-й — более выраженные; в первых двух группах проба Норна не выявила изменений, в 3-й группе время разрыва слезной пленки значительно сократилось (до 3-4 сек.). Во всех группах в разной степени произошло изменение уровня слезного мениска, при этом максимальное снижение было в 3-й группе, где пациенты применяли увлажняющие капли. На этом исследования с пациентами 3-й группы были прекращены. Через 14 дней прекратились исследования с участием 2-й группы, т.к. изменились показатели пробы по Норну и высота слезного мениска, при этом карта эпителия оставалась в пределах нормы. Через 30 дней были отмечены изменения слезного мениска в 1-й группе, однако они носили значительно менее выраженный характер. По результатам исследования в случае выявления ССГ (во 2-й и 3-й группах) была назначена соответствующая слезозаместительная терапия с применением препаратов Корнерегель, Артелак Баланс и Артелак Всплеск производства Bausch+Lomb.

В заключение А.В. Короленко отметила, что, подбирая контактные линзы, каждый специалист стремится достичь основной цели — обеспечить пациенту высокое качество зрения. Однако, кроме коррекции зрения, задача специалиста заключается в своевременном выявлении ситуации, способной негативно повлиять на успешность ношения контактных линз, и устранении причины ее возникновения.

О роли современных систем ухода за МКЛ в борьбе с дискомфортом было посвящено выступление К.В. Галиевой (врач-офтальмолог, специалист по профессиональной поддержке Bausch+Lomb/VALEANT). Несмотря на рекомендации использовать однодневные контактные линзы, по статистике 56% пациентов предпочитают линзы плановой замены, из них 33% — линзы 2-недельного ношения и 23% приходится на месячные КЛ. Ведущей причиной отказа от МКЛ является дискомфорт, который беспокоит от 44 до 69% пациентов. Симптомы дискомфорта (усталость глаз, сухость, нечеткое зрение) нарастают в течение дня и к вечеру достигают максимального проявления, что во многих случаях заставляет пациентов отказываться от ношения контактных линз. Чтобы избежать отказа от ношения КЛ, часто достаточно правильно подобрать линзы и правильный раствор по уходу.

С целью выяснить роль выбора системы по уходу за КЛ в уменьшении дискомфорта были проведены исследования, в которых приняли участие пациенты, которые носили КЛ не менее 7 месяцев, использовали любой раствор (кроме Biotrue) и намеревались отказаться от ношения линз из-за жалоб на дискомфорт и сухость. Пациенты были переведены на МФУР Biotrue и продолжили использовать привычные линзы в течение 2 недель. В результате 80% пациентов продолжили ношение линз. Пациенты, ранее испытывавшие симптомы сухости и дискомфорта, высоко оценили комфорт при использовании и дали высокую оценку Biotrue. 94% пациентов оценили раствор Biotrue по всем параметрам на «хорошо» и «отлично», 93% — оценили комфорт на «хорошо» и «отлично», 83% пациентов согласны, что раствор Biotrue предотвращает высыхание КЛ, 83% утверждают, что Biotrue облегчает ежедневное ношение КЛ, улучшая состояние глаз.

Современные универсальные растворы, подчеркнула К.В. Галиева, должны быть эффективными по многим параметрам: поверхностная очистка — удаление поверхностных отложений; глубокая очистка — удаление денатурированного белка, предотвращение образования солей кальция; дезинфекция — уничтожение патогенных микроорганизмов или снижение их концентрации до безопасного уровня; увлажнение — смачивание поверхности линзы и увлажнение глаз, сохранение параметров КЛ и удержание влаги в ее материале; хранение — возможность оставить КЛ в растворе на длительное время.

При ношении КЛ на ее поверхности образуются протеиновые и липидные отложения, кальцификаты, отложения солей железа. На поверхности также могут образоваться зоны роста микроорганизмов, скапливаться отмершие клетки эпителия и продукты их распада, частицы косметики, дыма, пыльца растений, пыль. Отложения снижают гладкость поверхности контактной линзы, смачиваемость и, соответственно, время комфортного ношения КЛ. Раствор Biotrue обеспечивает эффективное очищение линз как от белковых, так и от липидных отложений. Благодаря суфрактантам — полоксамину и сульфабетаину, входящим в состав Biotrue, обеспечивается поверхностная очистка, глубокая очистка от белковых отложений происходит за счет комплексообразующего вещества ЭДТА, HYDRANAT. Раствор Biotrue при правильном уходе позволяет сохранить чистоту линз в течение всего срока ношения, это отметили 90% пациентов. Крайне важной также является дезинфекция КЛ. Универсальный раствор должен бороться с большим спектром микроорганизмов, бактерий и вирусов. Для этих целей традиционно используются дезинфектанты из группы бигуанидов и соединения аммония. В растворе Biotrue, в отличие от растворов других производителей, компоненты двух разных групп дезинфектантов присутствуют одновременно. Это позволяет снизить концентрацию дезинфектантов, одновременно повысить эффективность раствора и сократить время экспозиции КЛ в растворе с 6 до 4 часов. Biotrue обеспечивает непревзойденную дезинфекцию по стандартам FDA/ISO: 3-log снижение для бактерий и 1-log — для грибов. Раствор эффективен в отношении акантамебы: уничтожает как активные формы (трофозоиды), так и их цисты. Докладчик обратила внимание, что концентрация поликватериум-1 в растворе Biotrue в 10 раз ниже, чем в растворах OPTI-FREE, что позволяет избежать токсического действия раствора на клетки эпителия роговицы. Раствор не вызывает жжения и раздражения, подходит для чувствительных и склонных к раздражению глаз.

Далее К.В. Галиева остановилась на результатах мультицентровых исследований, направленных на доказательство биосовместимости раствора. Было доказано, что раствор Biotrue биосовместим как с гидрогелевыми, так и силикон-гидрогелевыми линзами, при этом сохраняет здоровье глаз: не было выявлено ни одного случая осложнений среди нескольких тысяч пользователей контактных линз, участвовавших в исследованиях. Благодаря самой низкой концентрации дезинфицирующих веществ раствор не вызывает жжения и раздражения, подходит для чувствительных и склонных к аллергии глаз; pH Biotrue соответствует pH слезы здорового глаза, что обеспечивает превосходный комфорт при надевании линз. Biotrue способствует сохранению защитных белков слезы в активном состоянии, благодаря чему уменьшается количество белковых отложений на линзах, сохраняется местный иммунитет, снижается риск инфекционных осложнений, таких как микробный кератит. Гиалуронан в растворе Biotrue образует рыхлую сеть на поверхности линзы, создавая равномерную увлажняющую «подушку»; обладает самой высокой гигроскопичностью: удерживает на поверхности линзы воду в количестве, в 1000 раз превышающем его собственный вес; снижает испарение воды с поверхности линзы, сохраняет активность в сухой атмосфере и под воздействием UV; стабилизирует слезную пленку и белки слезы; снижает трение; защищает эпителий роговицы; сохраняет естественную влажность, не нарушая газообмен.

В завершении сессии Е.А. Перфильева продемонстрировала опции современного авторефкератометра производства компании Huvitz HRK-9000A, который позволяет расширить возможности специалиста-контактолога в диагностике патологии переднего отрезка, определить характер и оценить динамику проявления признаков ССГ, а также может быть полезен для вовлечения в процесс обследования и повышения мотивации пациента к соблюдению рекомендаций специалиста, благодаря возможности фотофиксации состояния переднего отрезка.

Материал подготовил
Сергей Тумар
Фото Сергея Тумара

Научный поиск и практический опыт врачей-офтальмологов

XXIII Международный офтальмологический конгресс **«Белые ночи»**

29 мая – 2 июня 2017 года, Санкт-Петербург

Профессор С.Ю. Астахов (Санкт-Петербург), профессор Ю.С. Астахов (Санкт-Петербург)

Член-корреспондент РАН, профессор В.В. Нероев (Москва)

Академик РАН, профессор С.Э. Аветисов (Москва)

Корреспондент газеты «Поле зрения» пообщался в кулуарах с участниками конгресса «Белые ночи». Кроме обсуждения программы мероприятия, разговор зашёл о текущей работе, планах на будущее, успехах и проблемах. Так как наши встречи состоялись накануне начала отпускного сезона, с некоторыми героями интервью была затронута и тема летнего отдыха. Не секрет, что работа врачей и организаторов здравоохранения связана с огромными нагрузками и перегрузками, предельной концентрацией эмоциональных сил. Поэтому, проявляя заботу о пациентах, важно не забывать и о восстановлении собственного здоровья.

Среди участников петербургского форума было немало и тех, кто приехал в Северную столицу на собственные средства, используя драгоценные отпускные дни... В этом факте тоже проявляется особенность российских офтальмологов. Наши врачи готовы повышать свой профессиональный уровень, совершенствовать своё мастерство не только в рабочее, но и в свободное время.

Ольга Геннадьевна Гусаревич, д.м.н., профессор кафедры офтальмологии Новосибирского государственного медицинского университета, главный офтальмолог Сибирского федерального округа:

Невозможно разделить научные, лечебно-практические и организационные вопросы

— Ольга Геннадьевна, на конгрессе «Белые ночи» мы с Вами встречаемся уже второй год подряд. Знаю, что в этом форуме Вы принимаете участие регулярно.

— Конгресс «Белые ночи» проходит уже в двадцать третий раз. А я приезжаю на него из Новосибирска в двадцать второй раз. Таким образом, я принимала участие во всех петербургских конференциях, кроме самой первой. И я говорю об этом с большим удовольствием! Я люблю «Белые ночи» и ни при каких обстоятельствах не могу пропустить этого форума.

— Наверное, у каждого офтальмологического конгресса есть своя специфика, своя «изюминка». А в чём особенность «Белых ночей»?

— Главная особенность — это масштабность этого мероприятия. Конференция проходит целых пять дней. В ней принимают участие десятки докладчиков, тысячи врачей. Вне всякого сомнения, это очень авторитетный конгресс, охватывающий практически все области офтальмологии. У нас есть возможность сравнить достижения российских и зарубежных учёных. Конгресс имеет огромное образовательное значение, давая возможность коллегам встретиться, пообщаться со светилами медицинской науки.

В рамках конгресса ежегодно проходит заседание профильной комиссии Министерства здравоохранения РФ по офтальмологии. Также собирается президиум ООО «Ассоциация врачей-офтальмологов». В заседании профильной комиссии я принимала участие как главный офтальмолог Сибирского федерального округа, а на президиуме Ассоциации врачей-офтальмологов присутствовала как руководитель Новосибирского отделения этой общественной организации.

— Какие темы обсуждались на этих совещаниях?

— В основном речь шла об организационных вопросах, о разработке стандартов лечения и клинических рекомендаций по различным нозологиям офтальмологического профиля. Думаю, что в медицине невозможно разделить научные, лечебно-практические и организационные вопросы. Например, эффективное лечение глаукомы невозможно без её раннего выявления и диспансерного наблюдения пациентов.

На заседании профильной комиссии звучали конкретные предложения. Речь шла об организации в районных поликлиниках специального дня для приёма пациентов с глаукомой. На каждого пациента у врача будет больше времени… Это позволит улучшить обслуживание таких больных.

— Как Вы думаете, будет ли голос офтальмологической общественности услышан в Минздраве и других властных структурах?

— Думаю, что наши предложения получат одобрение. На сегодняшний день глаукома и болезни сетчатки являются в России двумя основными причинами инвалидности по зрению. 29% пациентов получают инвалидность из-за глаукомы, 25% — из-за болезней сетчатки.

Нынешний уровень развития медицинской науки позволяет существенно снизить инвалидизацию из-за глаукомы, если эта болезнь выявляется на ранних стадиях, если удаётся наладить взаимодействие врачей и пациентов. Разумеется, и сами пациенты должны проявлять дисциплину, ответственно относиться к своему лечению.

Что касается болезней сетчатки, в частности, возрастной макулодегенерации и офтальмологических осложнениях диабета, то инвалидность здесь также можно существенно сократить. И об этом шла речь во многих выступлениях на конгрессе «Белые ночи», а не только на заседании профильной комиссии Минздрава. Большую эффективность демонстрируют лазерные методы болезней сетчатки, применение ингибиторов ангиогенеза.

— Ольга Геннадьевна, какие доклады больше всего заинтересовали лично Вас?

— Для меня интересно было ознакомиться с докладами, посвящёнными редким заболеваниям сетчатки и сосудистой оболочки глаза. Например, Г.А. Давыдова представила доклад «Болезнь Бехчета. Клинические проявления. Практическое использование нового индекса BOS24 в оценке активности увеита». Зарубежный коллега M. Takeuchi выступил с сообщением «Каким образом анти-ФНО препарат инфликсимаб позволяет контролировать увеит при болезни Бехчета?» Два доклада иностранных гостей были посвящены редкому заболеванию — синдрому

Академик РАН, профессор С.Э. Аветисов (Москва), профессор В.П. Еричев (Москва)

Профессор Б.Э. Малюгин (Москва) *справа*

Профессор Э.В. Бойко (Санкт-Петербург), член-корреспондент РАН, профессор В.В. Нероев (Москва), профессор А.М. Чухраёв (Москва)

Фогта-Коянаги-Харада. S.P. Chee рассказал о «роли ОКТ при хроническом увеите при синдроме Фогта-Коянаги-Харада». C. Herbort представил доклад «Пересмотр протокола лечения синдрома Фогта-Коянаги-Харада: симптом «заходящего солнца» (sunset glow fundus) больше не является фатальным».

— Почему Вас заинтересовали именно редкие заболевания?

— Причин здесь много. Совершенно очевидно, что для врача может быть трудно идентифицировать заболевание, с которым он «сталкивается» первый раз в своей практике. С другой стороны, цена врачебной ошибки оказывается чрезвычайно высокой. Поэтому совершенно логично и разумно, что на научных конференциях, в том числе на конгрессе «Белые ночи», подобным заболеваниям уделяется много внимания.

Редкие заболевания сетчатки и сосудистой оболочки нередко являются синдромными. Например, при болезни Бехчета поражается не только орган зрения, но и ротовая полость и половые органы. Для лечения этого заболевания необходимо взаимодействие офтальмологов и дерматовенерологов. Пациент получает комплексное лечение, включающее в себя инъекции, капельницы и т.д.

При болезни Бехчета может произойти не только утрата зрительных функций, но и сморщивание глаза. Сморщивание глаза делает необходимой энуклеацию органа зрения. Пациент сталкивается с серьёзной психологической травмой.

— Болезнь Бехчета затрагивает один глаз?

— Как правило, она начинается с одного глаза, но в дальнейшем возможна потеря и второго глаза. Цель медиков состоит в том, чтобы избежать такого развития событий. И к счастью, в большинстве случаев это вполне возможно!

Почему меня так заинтересовала болезнь Бехчета? Это редкое заболевание. Но в Новосибирске мне уже приходилось с ним сталкиваться. Поэтому здесь, на конгрессе «Белые ночи», было интересно изучить опыт российских и зарубежных коллег по лечению этого заболевания.

Также мне были интересны все доклады, представляющие современные подходы к лечению возрастной макулярной дегенерации. Этой теме в последнее время уделяется большое внимание и на российских, и на зарубежных офтальмологических конгрессах. И «Белые ночи» не стали исключением.

В рамках конгресса прошла сессия «живой хирургии». С помощью видеотрансляции мы могли наблюдать за факоэмульсификацией с имплантацией трифокальных, мультифокально-торических и торических ИОЛ. Трансляция велась из операционного зала Первого Санкт-Петербургского государственного медицинского университета им. акад. И.П. Павлова.

Кстати, у нас в Новосибирске при факоэмульсификации катаракты также происходит имплантация самых современных линз. Эти линзы исправляют близорукость и астигматизм. Теперь мы не только можем «справиться» с катарактой, но и обеспечить пациентам отличное зрение и вблизи, и вдали. Вне всякого сомнения, катарактальные операции — это «история успеха» современной офтальмологии. И об этом тоже говорилось на конгрессе.

— «История успеха» — это всегда замечательно! Но, вероятно, на конгрессе «Белые ночи» звучали и доклады, вызвавшие дискуссию, ставшие поводом для полемики…

— Как говорится, в споре рождается истина! Было бы странно, если бы все участники согласились со всеми докладчиками! В современной офтальмологии существует целый ряд тем, которые вызывают бурные дискуссии. К числу таких тем относится, например, нейропротекция и ретинопротекция. Один из сателлитных симпозиумов так и назывался — «Нейропротекция vs Ретинопротекция: смена парадигмы». Нейропротекция — это защита зрительного нерва, ретинопротекция — защита сетчатки.

— И о чём же дискутируют коллеги-офтальмологи?

— Никто не спорит о том, что зрительный нерв и сетчатка нуждаются в защите. Дискуссии вызывает тема эффективности, действенности существующих лекарственных средств. Очевидно, что здесь требуются дополнительные морфологические и фармакологические исследования.

На этом сателлитном симпозиуме прозвучал доклад И.А. Лоскутова «Необходимый и достаточный уровень ретинопротекции при глаукоме». Уже из названия этого доклада можно судить о том, что докладчик считает ретинопротекцию важной составной частью лечения глаукомы. Вместе с тем надо отметить, что есть и немало экспертов, которые при лечении глаукомы вообще не используют дополнительные лекарственные средства. Есть мнение, что эти медикаменты являются неэффективными. Поэтому, мол, не нужно обременять ими пациентов.

Очевидно, что никто из офтальмологов не станет спорить о том, что при глаукоме необходимо постоянно принимать лекарства для снижения внутриглазного давления. А вот дополнительные лекарственные средства становятся поводом для дискуссии. Эти медикаменты также необходимы или избыточны?

— Мы с Вами встречались год назад. Какие события, произошедшие за этот год, Вы считаете наиболее важными?

— На кафедре офтальмологии Новосибирского государственного медицинского университета были разработаны новые программы для клинической ординатуры и магистратуры. Я тоже активно участвовала в этой работе. Это важный, значимый проект!

Нам всем необходимо обеспечить непрерывность, целостность медицинского образования, обеспечивать постоянное повышение компетентности врачей. За прошлый год в Новосибирской области был создан областной «глаукомный регистр». С помощью специальной компьютерной программы можно проконтролировать качество лечения и динамику развития болезни каждого зарегистрированного пациента с глаукомой в Новосибирской области.

«Глаукомный регистр» — это не только эффективный инструмент контроля работы врачей, но и ценнейший информационный материал для учёных-глаукоматологов. Кроме того, анализ материалов, представленных в регистре, может помочь в совершенствовании «клинических рекомендаций» по лечению глаукомы. Надеюсь, что подобные регистры будут созданы во всех российских регионах. Знаю, что эта работа активно идёт по всей стране.

Жанна Сергеевна Нестерова, врач-офтальмолог Центральной районной больницы (г. Касимов Рязанской области):

Мечтаю о современном офтальмологическом оборудовании

— Жанна Сергеевна, наверное, многие наши читатели, которые интересуются историей России, слышали о городе Касимове, о Касимовском ханстве, существовавшем с 1452 года по 1681 год… Касимов — это исторический, туристический центр. А как организовано у Вас оказание офтальмологической помощи?

— Касимов на протяжении веков был городом многонациональным, многоконфессиональным, как и вся Россия. Поэтому наш город с населением всего в тридцать тысяч человек можно назвать «Россией в миниатюре». Мечеть, ханские усыпальницы, татарские торговые лавки соседствуют здесь с православными храмами и русскими купеческими особняками восемнадцатого и девятнадцатого веков. Касимов расположен на живописном берегу Оки. Весь город — это музей под открытым небом. Здесь снималось множество художественных фильмов.

Сейчас в Касимове имеется семь гостиниц. И круглый год к нам приезжает множество туристов и любителей древностей, особенно много гостей летом. В сфере офтальмологии значение Касимова, к сожалению, не столь значительно, как в развитии туризма… В офтальмологическом отделении нашей больницы работают всего два врача: заведующий отделением и я. В стационаре имеются 15 коек. Кстати, ещё пять лет назад у нас было 40 коек. Но в рамках оптимизации системы здравоохранения коечный фонд был сокращён.

— Сокращение коечного фонда в офтальмологических стационарах — это не только общероссийская, но и общемировая тенденция.

— Мы успешно работаем и с нынешним коечным фондом. Для меня было бы очень важно, чтобы офтальмологическое отделение в Касимовской Центральной районной больнице обязательно сохранилось и развивалось. Наш главный капитал — это доверие пациентов, успешная диагностическая работа, проведение консервативного и хирургического лечения.

Конечно, у нас имеется немало проблем. Я мечтаю о современном офтальмологическом оборудовании. Например, в нашей больнице, к сожалению, не производится факоэмульсификация. Мы проводим только экстракапсулярную экстракцию катаракты через роговичный разрез. Но антиглаукомные операции выполняются на современном уровне.

Районные стационары, так же как и районные поликлиники — это первичное звено оказания офтальмологической помощи. И это звено является очень важным.

— Вы сказали, что главный капитал офтальмологического отделения — это доверие пациентов. Как удаётся завоевать это доверие?

— В современном мире существенно повысилась мобильность людей. Касимов располагается в 262 километрах от Москвы, от Рязани нас отделяет 165 километров автомобильной дороги. Многие жители Касимова могут позволить себе проконсультироваться в ведущих московских и рязанских клиниках. И офтальмологические пациенты это делают!

Наши диагнозы, наши методики лечения подтверждаются и одобряются столичными коллегами. Поэтому пациенты понимают, что в родном Касимове, по месту жительства, им может быть, в большинстве случаев, оказана квалифицированная помощь. А если мы сами не сможем помочь, то обязательно направим в другие клиники.

— Какие доклады, прозвучавшие на конференции, Вас наиболее заинтересовали?

— Мне были интересны все доклады, посвящённые лечению глаукомы, блефаритов, увеитов, синдрома «сухого глаза» и многих других заболеваний. Конгресс «Белые ночи» имеет практическую направленность. Он даёт возможность врачам-офтальмологам использовать в своей каждодневной работе последние разработки учёных-медиков.

Сергей Матвеевич Свердлин, к.м.н., доцент кафедры офтальмологии Волгоградского государственного медицинского университета:

Qui bene diagnostit — bene curat. Кто хорошо диагностирует — хорошо лечит

— Сергей Матвеевич, в качестве докладчика Вы регулярно принимаете участие в работе конгресса «Белые ночи». Не могли бы Вы представить читателям своё нынешнее выступление и рассказать немного о себе?

— Мой доклад на пленарном заседании, состоявшемся в пятницу, 2 июня, назывался «Астроцитарные гамартомы диска зрительного нерва и сетчатки (изолированные случаи и ассоциированные с туберозным склерозом)». Цель и смысл доклада можно охарактеризовать латинской врачебной мудростью «Qui bene diagnostit — bene curat. Кто хорошо диагностирует — хорошо лечит».

Я — специалист по заболеваниям сетчатки и зрительного нерва, включая синдромную патологию. Особенно меня привлекают редкие заболевания, сложные случаи для диагностики… В частности, занимаюсь исследованиями псевдозастойных и застойных дисков зрительного нерва, врождённых аномалий глазного дна. Этих аномалий может быть очень много: миелиновые волокна, заднее гиперпластическое персистирующее стекловидное тело, колобомы диска зрительного нерва, в том числе «синдром вьюнка». В сфере системных патологий меня интересует болезнь Бурневиля-Прингла, болезнь Гиппель-Линдау, болезнь Стюрж-Вебера-Краббе и т.д.

Я родился в 1944 году, вскоре после освобождения Сталинграда от немецко-фашистских захватчиков. И отец, и мать были фронтовиками. В 1967 году окончил Волгоградский государственный медицинский институт с отличием. Три года по распределению проработал в Иловлинском районе нашей области в качества врача общей практики. В 1970 году вернулся в родной вуз, поступил в аспирантуру.

Моим научным руководителем и учителем в офтальмологии был выдающий учёный, заведующий кафедрой глазных болезней, профессор Александр Михайлович Водовозов. В 1975 году защитил кандидатскую диссертацию, посвящённую использованию офтальмохромоскопии и флюресцентной ангиографии при заболеваниях зрительного нерва. Вся моя профессиональная жизнь связана с родным институтом. В настоящее время на кафедре отвечаю за постдипломное образование офтальмологов.

— Почему нынешний доклад Вы посвятили именно астроцитарным гамартомам. Чем Вас заинтересовала эта тема?

— Астроцитарные гамартомы — это редко встречающиеся доброкачественные опухоли диска зрительного нерва и сетчатки. Эти опухоли не оперируются. Данные опухоли иногда можно спутать с идиопатическими друзами диска зрительного нерва и друзами при пигментном ретините. К сожалению, встречается ошибочная диагностика. Цель моего доклада состоит в том, чтобы помочь коллегам избежать ошибок.

— Вы отметили, что эти доброкачественные опухоли не оперируются. Таким образом, пациент не нуждается в лечении? Речь идёт только о диагностике?

— Не совсем так. Эти опухоли могут в течение многих лет и даже десятилетий себя не проявлять. И тогда лечение действительно не нужно. Но существуют и так называемые «агрессивные» гамартомы, которые осложняются отслойкой сетчатки и гемофтальмом. В этом случае, как правило, может помочь лазерное вмешательство. В моём докладе идёт речь и о том, как проявляют себя «агрессивные» гамартомы.

Я также рассказываю об отличиях «изолированных» случаев астроцитарных гамартом и ассоциированных с туберозным склерозом. Случаются такие ситуации: врач диагностирует у пациента туберозный склероз (подозрение на туберозный склероз). А это тяжелейшее синдромное заболевание! Пациент слышит этот диагноз… Он испытывает тяжёлую психологическую травму. При подозрении на туберозный склероз необходимо сделать МРТ головного мозга, компьютерную томографию, пройти ряд других обследований.

Вообще, в наше время развитие Интернета весьма способствует ипохондрии. Пациент узнаёт о «серьёзном» диагнозе, вводит его в поисковую машину и получает массу «удручающей» информации, «переварить» которую он не в состоянии.

— А эта ошибка потом исправляется?

— Да. МРТ головного мозга и компьютерная томография, а также ряд достоверных клинических признаков однозначно показывают, что туберозного склероза у пациента нет… Но зачем проводить излишние обследования и провоцировать панические настроения? Существует точный алгоритм диагностики, позволяющий распознать и «изолированные» астроцитарные гамартомы, и ассоциированные с туберозным склерозом. К сожалению, некоторые коллеги «забывают» об изолированных случаях и ошибочно диагностируют «туберозный склероз», подозревать который нет никаких оснований.

— А если у пациента действительно присутствует туберозный склероз. Какое лечение он может получить?

— Необходимо взаимодействие неврологов, офтальмологов, нейрохирургов и врачей ряда других специальностей. Большой вклад в изучение офтальмологических проявлений туберозного склероза внёс наш коллега, д.м.н., профессор И.М. Мосин, который тоже в этом году был докладчиком на конгрессе «Белые ночи».

— Сергей Матвеевич, какие доклады особенно заинтересовали Вас на конференции?

— Я с большим интересом прослушал все выступления. Особый интерес вызвал доклад д.м.н., профессора С.Ю. Астахова «Хирургическое лечение глауком: история и современность». Это выступление характеризовалось высокой культурой изложения. Сергей Юрьевич продемонстрировал глубокие знания, широту мысли, огромный кругозор. Доклад включал в себя исторический обзор и множество примеров из собственной офтальмохирургической практики. Были представлены современные методики хирургических операций.

Д.м.н., профессор Н.К. Серова выступила с докладом «Проблема дифференциальной диагностики глаукомы с нормальным давлением с позиции нейроофтальмологии». Актуальная тема! На самом деле при нормальном внутриглазном давлении возможно «спутать» глаукому с целым рядом нейроофтальмологических заболеваний. Из-за ложной диагностики мы можем упустить время и тем самым нанести пациенту с глаукомой серьёзный ущерб.

В рамках конгресса под руководством академика РАН, д.м.н., профессора А.Ф. Бровкиной состоялся сателлитный симпозиум «Проблемы современной офтальмоонкологии». Кроме того, 31 мая Алевтина Фёдоровна выступила на пленарном заседании с докладом «Современные проблемы лечения хориоидальной меланомы». Я всегда с огромным интересом слушаю выступления академика Бровкиной и рад общению с ней. Она — выдающийся учёный, создатель научной школы офтальмоонкологии. Сателлитный симпозиум наглядно показал, что её ученики, в частности, д.м.н., профессор С.В. Саакян, д.м.н., профессор И.Е. Панова, д.м.н. В.В. Вальский, к.м.н. А.С. Стоюхина и др., успешно продолжают её дело. Значительная часть докладчиков на сателлитном симпозиуме является учениками Алевтины Фёдоровны.

— Сергей Матвеевич, какие у Вас планы на лето? Где собираетесь отдохнуть?

— В этом году у нас с женой не запланировано дальних путешествий. А лучший отдых для меня — это рыбалка в Астраханской области. Во время отпуска буду часто выезжать на рыбалку.

Ирина Васильевна Морозова, врач-глаукоматолог Городской клинической больницы № 4 (г. Иваново):

Глаукомный кабинет — это не роскошь, а необходимость

— Ирина Васильевна, вероятно, на конгрессе «Белые ночи» Вас как врача-глаукоматолога заинтересовали доклады, посвящённые лечению этого заболевания?

— Да. И на пленарных заседаниях, и на сателлитных симпозиумах прозвучало немало интереснейших докладов, посвящённых этому заболеванию. Например, состоялся сателлитный симпозиум «Простагландины: вчера, сегодня, завтра». А ведь эти лекарственные средства являются основой для лечения глаукомы. На симпозиуме обсуждался целый ряд практических вопросов. Например, врачей интересовал вопрос: можно ли применять простагландины непосредственно перед хирургическим вмешательством и сразу после него.

Также меня заинтересовал мастер-класс по гониоскопии, который проводил Е.Л. Акопов. Гониоскопия — это метод диагностики, дающий возможность врачу определить форму глаукомы: открытоугольная или закрытоугольная. Также можно определить степень открытия угла. Используются специальные гониолинзы для щелевой лампы. Такие линзы имеются у меня в кабинете.

От результатов гониоскопии зависит тактика лечения. Поэтому такие мастер-классы всегда очень полезны.

— Расскажите, пожалуйста, о Вашей работе.

— В городе Иваново зарегистрировано более пяти тысяч пациентов с глаукомой. Поэтому глаукомный кабинет, действующий на базе городской клинической больницы — это не роскошь, а необходимость. Я не только принимаю пациентов в своём глаукомном кабинете. Много времени занимает общение с коллегами — врачами-офтальмологами районных поликлиник.

Глаукоматологи должны способствовать распространению знаний об особенностях лечения глаукомы среди всех врачей-офтальмологов. Кроме того, я организую специальные «Школы пациента». Они состоят из моего доклада и ответов на вопросы. Мы собираемся в актовом зале нашей городской больницы.

— Как пациенты узнают об этих мероприятиях?

— Вывешиваются объявления в нашей больнице, в районных поликлиниках. Но самый эффективный канал информирования — это моё взаимодействие с ивановской редакцией «Радио Россия». Эта радиостанция регулярно берёт у меня интервью и сообщает о датах проведения очередной «Школы пациента». Таким образом, распространяются медицинские знания.

Зулейха Фаритовна Абдулгазизова, заведующая офтальмологическим отделением № 2 Областной клинической больницы (г. Оренбург):

В офтальмологии нет понятия «провинциальности»

— Зулейха Фаритовна, Вы впервые принимаете участие в работе конгресса «Белые ночи»?

— Это мой третий приезд на «Белые ночи». Программа конференции очень интересная и разнообразная. Можно узнать много нового. Вместе со мной в Санкт-Петербург приехала сотрудник нашего отделения, врач-офтальмолог Елена Аркадьевна Кузнецова.

Такие конференции, как «Белые ночи» — это возможность «сверить часы», сопоставить наш опыт работы в Оренбурге с опытом работы зарубежных коллег и ведущих российских клиник. Без ложной скромности могу сказать, что офтальмологическое отделение Оренбургской областной клинической больницы достойно смотрится на «общем фоне». Это мне стало ясно, когда я слушала выступления коллег из США, Японии, Западной Европы… Мы применяем те же методики, что и они.

Думается, что в офтальмологии нет понятия «провинциальности». Пациенты в любом регионе России имеют право на достойное лечение. И наша задача состоит в том, чтобы предоставить это лечение.

— Какие доклады, представленные на конференции, Вас особенно заинтересовали?

— Все доклады, посвящённые лечению глаукомы, офтальмоонкологических заболеваний, патологий переднего отрезка глаза. В рамках конференции состоялся сателлитный симпозиум «Современные аспекты применения нестероидных противовоспалительных препаратов в хирургии переднего отрезка глаза». С интересным докладом выступила д.м.н., профессор И.Е. Панова «Обоснование выбора локальной терапии нестероидными противовоспалительными препаратами».

— Не могли бы Вы представить офтальмологическое отделение, которым Вы руководите?

— Офтальмологическое отделение № 2 было создано в 1979 году. Наше основное направление: хирургическое лечение опухолей органа зрения. Мы занимаемся опухолями век и переднего отрезка глазного яблока, внутриглазными опухолями, опухолями орбиты. Также в отделении осуществляется хирургическое лечение катаракты, глаукомы, косоглазия, прогрессирующей миопии, сосудистой патологии, эндокринной офтальмопатии.

Должность заведующей я занимаю с 2002 года, а сотрудником больницы являюсь с 1990 года. У нас 25 коек. Работают 5 врачей. Также в больнице действует офтальмологическое отделение № 1, которое возглавляет заслуженный врач РФ Светлана Владимировна Дегтярёва. Оно рассчитано на 45 коек.

У нас имеется и отделение лазерной микрохирургической офтальмологии. Им заведует Людмила Леонидовна Векслер. Лазерные вмешательства осуществляются при диабетической и посттромботической ретинопатии, глаукоме, отслойке и дистрофии сетчатки, внутриглазных новообразованиях, вторичной катаракте, травмах глаза.

Офтальмологическая помощь также оказывается в консультативной поликлинике при больнице.

— Как изменилось отделение за 15 лет, в течение которых Вы являетесь заведующей?

— Изменения очень значительные. Пятнадцать лет назад у нас не осуществлялись операции факоэмульсификации. Не было многих других современных технологий. Раньше пациенты в среднем находились у нас 6-7 дней. Сейчас они госпитализируются на 3-4 дня. Многие операции выполняются в условиях дневного стационара. Вместе с тем нередко наши пациенты нуждаются в госпитализации по причинам, не связанным с глазными патологиями. Любая офтальмологическая операция неминуемо является стрессом для пациента. Возможно обострение сердечно-сосудистых заболеваний, особенно у пожилых людей. Жителям отдалённых сельских районов бывает удобнее находиться в больнице, а не искать себе жильё в областном центре на время лечения.

Среди множества современных операций, которые мы выполняем, хотела бы обратить внимание на трабекулэктомию с имплантацией различных видов дренажей. Это хирургическое вмешательство выполняется при глаукоме.

— Почему Вы отметили именно эту операцию?

— Эта операция была подробно описана в интереснейшем докладе д.м.н., профессора С.Ю. Астахова «Хирургическое лечение глауком: история и современность». И мне было очень приятно, что мы уже проводим целый ряд операций, которые профессор Астахов считает весьма эффективными.

Приведу ещё один пример. На пленарном заседании выступил американский офтальмолог N. Bressler с докладом «Новейшие достижения в терапии диабетического макулярного отёка по DRCR.net». В этом выступлении шла речь об использовании ингибиторов ангиогенеза при лечении макулярных отёков. Мы также используем эти методики.

— Ваши слова звучат оптимистично. Но, вероятно, в Вашей работе есть и трудности, нерешённые проблемы…

— Конечно, есть трудности и с финансированием, и с обновлением оборудования, и с документооборотом. Но мы сохраняем оптимизм! В современных условиях врач, в том числе и офтальмолог, должен быть ещё и отличным документоведом. Пока электронный документооборот не только не уменьшил нагрузку на врачей, но даже её увеличил… Необходимо заполнять множество документов для страховых компаний, надзорных организаций и т.д.

— Не могли бы Вы рассказать о каком-либо запомнившемся, примечательном случае из своей практики?

— Интересные случаи происходят каждый день. Однажды к нам привезли женщину с тупой травмой глаза. Сельская жительница доила корову. Животное нанесло ей удар рогом. «Удар рогом коровы» — это достаточно распространённая сельскохозяйственная травма в офтальмологии.

Почему мне запомнился этот случай? Часто такой удар приводит к размозжению глазного яблока. Орган зрения утрачивает зрительные функции и необходима энуклеация глаза. Но в данном случае пациентке крупно повезло! Размозжения глазного яблока не произошло… Но оно сместилось из полости орбиты во внутреннюю придаточную пазуху носа.

Мы провели первичную хирургическую обработку раны с перемещением глазного яблока. Говоря по-простому, глазное яблоко было возвращено на прежнее место.

— Снижение остроты зрения после такой травмы произошло?

— Определённое снижение зрения на этом глазу, к сожалению, имело место. Но в любом случае, это был наиболее благоприятный исход из всех возможных. Женщина, 44 лет, вполне могла лишиться глаза. Будем надеяться, что в дальнейшем «стычек» с коровой во время дойки у неё не будет, и эта ситуация никогда в её жизни не повторится.

Ещё один примечательный случай, произошедший совсем недавно. У женщины, 46 лет, была обнажена меланома хориоидеи. Она располагалась в непосредственной близости от зрительного нерва. Но сам зрительный нерв затронут не был. Мы сделали все необходимые обследования и анализы. Решили направить материалы в Москву, в Институт глазных болезней им. Гельмгольца.

После изучения всех документов московские коллеги пригласили оренбурженку в столицу на консультацию. Она воспользовалась этой возможностью. Ей предложили сделать операцию в этом Институте. Оренбургские чиновники из Комитета по здравоохранению выделили соответствующую квоту на оказание высокотехнологичной медицинской помощи. Поэтому органосохранная операция была проведена для пациентки бесплатно.

Эта операция носит название «брахитерапия». На сегодняшний день это наиболее эффективный метод лечения меланомы хориоидеи.

— А почему эту операцию нельзя было провести в Оренбурге?

— В настоящее время подобные операции в нашей клинике не проводятся, хотя раньше мы их делали. И в самое ближайшее время мы снова возобновим использование этой технологии. Но в любом случае, пациенты не страдают! Если операцию нельзя провести в областном центре, то мы направляем людей в федеральные клиники, где им оказывается эффективная помощь.

Кроме того, взаимодействие с коллегами из Института им. Гельмгольца, других ведущих офтальмологических центров — это неотъемлемая часть нашей работы. И мы очень благодарны московским коллегам за помощь! Они щедро делятся с нами своим богатым опытом. В Институте им. Гельмгольца действуют специализированные отделы практически по всем направлениям офтальмологии. Врачи из областных клиник могут направлять в Москву наиболее трудных пациентов, консультироваться об эффективности проводимого лечения.

— Часто пациенты сами едут в Москву, по собственной инициативе.

— В этом нет никакой необходимости! Гораздо лучше обратиться в клинику по месту жительства. При медицинской целесообразности мы направим пациентов в федеральные медицинские центры. А подавляющее большинство операций можно провести в самом Оренбурге. Для этого у нас есть всё необходимое!

— Зулейха Фаритовна, какие у Вас планы на лето?

— Я очень люблю море, пляжный отдых. Люблю Сочи, Крым, а также зарубежные курорты. Из Оренбурга летает множество чартерных рейсов в Таиланд, Турцию, Испанию. Выбор большой! Обязательно в этом году куда-нибудь полечу.

В самой Оренбургской области люблю отдыхать в курортном городке Соль-Илецк. Там имеется несколько солевых и грязевых озёр. Это уникальное место. Курорт общероссийского масштаба. И природа там красивая: степи, лесостепи… А ещё у нас в Оренбургской области растут удивительные арбузы. Таких вкусных арбузов нигде больше не попробуешь! Климат у нас резко континентальный. Лето жаркое, солнечное. Приезжайте в гости!

Ирина Олеговна Зайденцаль, врач-офтальмолог поликлиники № 12 (г. Красноярск):

«Белые ночи» — составная часть моего отпуска

— Ирина Олеговна, с какими впечатлениями Вы возвращаетесь из Санкт-Петербурга в Красноярск?

— Участие в Международном офтальмологическом конгрессе «Белые ночи» — это составная часть моего отпуска. Очень приятно, что все врачи-офтальмологи могут участвовать в работе конгресса бесплатно. Но, разумеется, необходимо было самой оплатить дорогу, размещение в гостинице, питание.

Для меня подобные научные форумы — это инвестиция в будущее, возможность повысить свой профессиональный уровень, пообщаться с опытными коллегами, известными учёными. Это первый опыт участия в конгрессе «Белые ночи» и первое посещение Санкт-Петербурга.

Но некоторых докладчиков, которые здесь выступали, я знаю лично, так как они приезжали к нам в Красноярск. Например, к нам приезжал д.м.н., профессор В.В. Бржеский. И мне очень понравились его доклады. Захотелось его ещё раз послушать.

— Почему Вы решили связать свою жизнь с медициной, с офтальмологией?

— Мои родители — провизоры. Поэтому «медицинская тема» присутствовала с детства, было много разговоров об этом. В школе я училась в городе Лесосибирске Енисейского района. Потом поступила в Красноярский государственный медицинский университет. В 2015 году окончила интернатуру по офтальмологии и стала работать в районной поликлинике.

— А почему Вы решили стать именно врачом-офтальмологом?

— В определённой степени этот выбор был случайным. На шестом курсе я стала подрабатывать в салоне «Оптика», освоила профессию оптометриста. И меня заинтересовала офтальмология, мир глазных болезней.

— Как складывается Ваш путь в медицине? Нравится ли Вам работать в районной поликлинике?

— Это трудная, но интересная работа. Думаю, что я правильно выбрала дело своей жизни. Мне нравится не только лечить людей, но и общаться с ними. Всегда приятно приободрить человека, дать ему надежду на выздоровление.

— Какие доклады на форуме Вас особенно заинтересовали?

— Практически все доклады связаны с моей врачебной практикой. Я смогла получить новую информацию о современных методах лечения глаукомы, макулодистрофии, отслойки сетчатки и т.д.

Особо хотела бы отметить возможность лично пообщаться с выдающимся российским учёным-глаукоматологом, академиком Е.А. Егоровым. Он является одним из ведущих авторов «Национального руководства по глаукоме» и многих других трудов в этой сфере.

— У Вас много пациентов с глаукомой?

— Среди моих пациентов более двухсот человек состоит на диспансерном учёте в связи с глаукомой. Поэтому, конечно же, меня интересуют все современные методики консервативного и хирургического лечения этого заболевания.

— Расскажите, пожалуйста, о наиболее запомнившемся случае за два года Вашей работы в поликлинике?

— Мне всегда запоминаются наиболее печальные, драматические истории, когда испытываешь искреннее сочувствие к пациенту. Например, у мужчины 50 лет один глаз уже давно утратил зрительные функции из-за травмы. А на втором глазу у него недавно произошла отслойка сетчатки. Ему была сделана срочная операция. Но, к сожалению, в настоящее время остаток зрения на единственном глазу составляет всего пять процентов.

Положение усугубляется тем, что этот пациент живёт в трудных бытовых условиях, у него нет семьи, он не получает помощи от родственников… В общем, как врач-офтальмолог я сталкиваюсь с человеческим горем. И это горе пропускаешь через себя. Оно не оставляет равнодушной.

— Но всё-таки даже небольшой остаток зрения, даже пять процентов, можно эффективно использовать, чтобы вести активную, полноценную жизнь.

— Я тоже так считаю. Важно, чтобы пациенты не падали духом даже в таких жизненных обстоятельствах. А врачи могут им в этом помочь!

Максим Евгеньевич Арзамасцев, врач-офтальмолог медицинского центра «Поколение» (г. Старый Оскол Белгородской области):

Частные клиники — это возможность выбора и для врача, и для пациента

— Максим Евгеньевич, на конгрессе «Белые ночи» у нас состоялись беседы с целым рядом коллег-офтальмологов. Так случилось, что среди всех героев интервью Вы оказались единственным представителем частной клиники.

— Медицинский центр «Поколение» действительно является частным. Вместе с тем в городе Старый Оскол и в Старооскольском районе наша клиника выполняет важные социальные функции. Мы сотрудничаем с одноимённым фондом «Поколение», который возглавляет депутат Государственной Думы РФ Андрей Владимирович Скоч. Благодаря финансированию фонда медицинский центр имеет возможность бесплатно или на льготных условиях обслуживать некоторые категории пациентов, направлять бригады врачей в сельские районы и т.д.

Медицинский центр был создан в 2001 году. Кстати, именно у нас впервые в Старом Осколе стала осуществляться факоэмульсификация и многие другие современные офтальмологические технологии. Мне думается, что частные клиники — это возможность выбора и для врача, и для пациента. Есть возможность решать: где лечиться, где работать… Здоровая конкуренция идёт медицине только на пользу!

Именно в офтальмологии частные клиники получили широкое распространение, в том числе и в Старом Осколе. Далеко не во всех областях медицины есть такой богатый выбор. Например, я — отец пятилетнего ребёнка. И у нас в городе, к сожалению, нет частных педиатрических клиник.

— А чем Вас как отца не устраивают государственные детские поликлиники и больницы?

— Я не могу сказать, что они меня не устраивают. Более того, я с огромным уважением отношусь к работе своих коллег. Но, к сожалению, посещение детских поликлиник нередко связано со стрессом и для детей, и для родителей. Надо стоять в очередях, врачи перегружены… Бытовые условия в стационарах оставляют желать лучшего. А ведь для своего ребёнка ничего не жалко! Я думаю, что многие жители Старого Оскола были бы рады возможности лечить своих детей в частных клиниках. В конце концов, если это возможно в офтальмологии, то почему бы не организовать что-то подобное в педиатрии!

— Не могли бы Вы представить свою работу в медицинском центре «Поколение»?

— Я работаю в клинике уже семь лет. Занимаюсь лазерной офтальмохирургией. Провожу эксимерлазерную коррекцию зрения при нарушениях рефракции: близорукости, дальнозоркости, астигматизме. Также осуществляю лазерные вмешательства при офтальмологических осложнениях диабета, разрывах сетчатки, вторичных катарактах и т.д. Лазерное лечение также доказало свою эффективность при глаукоме и многих других заболеваниях.

Как правило, лазерное лечение совмещают с другими видами терапии. Например, при диабетическом макулярном отёке мы сочетаем лазерное вмешательство с использованием ингибиторов ангиогенеза.

— Какие у Вас впечатления от конгресса «Белые ночи»?

— Для меня этот конгресс — это возможность повысить свой профессиональный уровень. А с другой стороны, отвлечься от рутины, от каждодневной работы. Мне очень приятно, что на этом мероприятии большое внимание было уделено лазерному лечению. Например, С.Ю. Щукин представил доклад «Коррекция отдалённых результатов LASIK», A. Hommer — «Роль лазерного лечения при глаукоме», В.А. Шаимова — «Лазерный витреолизис. Первые шаги», С.А. Новиков — «Лазерные технологии в лечении патологии роговицы», А.С. Измайлов — «Алгоритмы диагностики и лечения центральной серозной хориоретинопатии».

Кстати, далеко не на всех офтальмологических конференциях лазерному лечению уделяется такое большое внимание. В этом плане «Белые ночи» очень меня порадовали!

Беседы вёл ***Илья Бруштейн.*** *Фотографии Сергея Тумара и Ильи Бруштейна*

Обзор конгресса Американского общества катарактальной и рефракционной хирургии

ASCRS – 2017

С 5 по 9 мая 2017 года в Лос-Анджелесе (США) состоялся ежегодный конгресс Американского общества катарактальной и рефракционной хирургии (ASCRS). В этом году в конгрессе приняли участие более 6500 офтальмологов (из них 4500 из США, более 70 из России и стран ближнего зарубежья). Было сделано в общей сложности 750 устных докладов в 60 сессиях, 427 стендовых докладов, 209 фильмов (из которых 7 сделано российскими учеными). Также проведено 29 обзорных симпозиумов, 97 обучающих курсов (83 теоретических и 14 практических). Многие мероприятия конгресса были посвящены юбилейному событию: 50-летию существования ультразвуковой факоэмульсификации.

Одним из центральных мероприятий конгресса стала церемония открытия *(рис. 1)*, на которой со своей речью выступили уходящий президент (Керри Д. Соломон) и новый президент сообщества (Бонни Эн Хендерсон). В своих выступлениях офтальмологи отметили, что вклад в развитие сообщества в частности и офтальмологии в целом может внести каждый офтальмолог. Так, более 50% членов ASCRS задействованы в тех или иных общественных мероприятиях (наполнение информацией сайтов сообщества, проведение теоретических и практических образовательных программ в США и странах третьего мира и др.). Также в рамках церемонии открытия профессор Борис Эдуардович Малюгин (Россия) прочитал Почетную лекцию Бинхорста, посвященную методам борьбы с узким зрачком во время хирургии катаракты *(рис. 1)*.

В первый день конференции была проведена «Живая хирургия» с дискуссией. В рамках данной секции были продемонстрированы 3 операции по поводу катаракты: две с фемтосопровождением и одна комбинированная с антиглаукоматозным компонентом ab interno (американские хирурги: Николас Батра, Джон Дэвидсон, Дэн Трэн). Впервые были показаны следующие новые технологии: новая насадка для выполнения ирригации-аспирации с возможностью трансформирования из коаксиальной в бимануальную и обратно *(рис. 2)*, модифицированное устройство для введения предзагруженной ИОЛ с ограничителем для входа носика картриджа в роговичный тоннель *(рис. 3)*, а также имплантация микродренажа CyPass в супрацилиарное пространство *(рис. 4)*.

Очень интересным и познавательным в это году был курс лекций непрерывного медицинского образования EyeWorld. Эти лекции были посвящены нескольким направлениям: консервативное и микрохирургическое лечение глаукомы, диагностика и лечение болезни глазной поверхности у пациентов с катарактой, симптомы и методы коррекции синдрома дисфункции хрусталика.

Лекция по консервативному лечению глаукомы была посвящена современным и инновационным комбинированным гипотензивным препаратам. Вот некоторые из новинок. Simbrinza — комбинация Бринзоламида 1,0% с Бримонидином 0,2% — обеспечивает снижение внутриглазного давления (ВГД) на 21-35%. Препарат Rocklatan (комбинация ингибитора ро-киназы нетарсудила 0,02% и латанопроста 0,005%) находится в 3 фазе исследований FDA, отличается (по данным исследований) наилучшим гипотензивным эффектом при исходном ВГД 20-36 мм рт.ст. и отсутствием местных и системных побочных эффектов. Препарат, сочетающий в себе трабоденозон (селективный адреномиметик) и латанопрост находится во второй фазе исследований FDA. Недавно запатентованный препарат Vesneo — новая формула на основе латанопроста (latanoprostene bunod 0,024%), которая, проникая в глаз, распадается на два компонента, латанопрост и нитрат азота, усиливающего эффект простагландина. Еще одним перспективным направлением, отмеченным в лекции, является введение простагландинов в формах с постепенным высвобождением препарата с целью снижения потребности в его ежедневном закапывании. Существуют две группы таких устройств: экстраокулярные (импланты в слезную точку, кольца для введения в конъюнктивальный мешок) и интраокулярные с креплением в области угла передней камеры глаза *(рис. 5)*.

Микроинвазивная хирургия глаукомы представлена группой имплантируемых ab interno микрошунтов и развивается в трех направлениях в соответствии с основными путями оттока внутриглазной жидкости. Металлический дренаж iStent соединяет переднюю камеру со шлеммовым каналом, полимерный микрошунт CyPass создает канал оттока в супрацилиарное пространство, а гелевый трубчатый дренаж Xen выводится из передней камеры глаза транссклерально в субконъюнктивальное пространство.

Отдельная группа лекций была посвящена диагностике и лечению болезни глазной поверхности у пациентов с катарактой. В это понятие включен целый ряд патологий, включающих в себя аллергический и аутоиммунный конъюнктивит с поражением эпителия роговицы, болезнь Шегрена, синдром «сухого глаза» (с нарушением функции бокаловидных клеток конъюнктивы, дисфункцией мейбомиевых желез воспалительного генеза, атрофией мейбомиевых желез). Проблеме болезни глазной поверхности сейчас уделяется большое внимание по ряду причин. Во-первых — частота выявления (77% пациентов). Во-вторых — существенное влияние нарушений со стороны слезной пленки на результаты кератометрии, кератотопографии и аберрометрии. В третьих — наличие у некоторых пациентов ассоциированных с данным состоянием зрительных симптомов: диплопии, вспышек, засветов.

Рис. 1. Почетная лекция Binkhorst

Цель современных диагностических методов — стандартизация и наглядная количественная оценка показателей, определяющих как наличие, так и патогенез развития болезни глазной поверхности. Были упомянуты следующие методы исследования: количественная автоматизированная оценка осмолярности слезы, анализ слезы на медиатор воспаления MMP-9, IgE, анализ крови на комплекс маркеров болезни Шегрена, использование оптической когерентной томографии для исследования толщины слезного ручейка и эпителия роговицы, инфракрасное исследование и конфокальная микроскопия мейбомиевых желез, а также новые неинвазивные, дешевые в изготовлении, кожные пробы для оценки аллергических реакций. В лечении данной группы патологий также были представлены новинки. Препарат Restasis (Циклоспорин 0,05%) теперь выпускается в виде капельницы многократного применения, при этом не содержит консервантов. Новое средство Lifitegrast 5%, одобренное FDA, является блокатором рецепторов, отвечающих за адгезию Т-клеток иммунитета с эпителием роговицы, предотвращая аутоиммунный воспалительный процесс на глазной поверхности. Среди экспериментальных подходов к лечению синдрома «сухого глаза» были представлены назальный нейростимулятор, стимулирующий бокаловидные клетки конъюнктивы и, таким образом, выработку муцинового компонента слезы *(рис. 6)*, а также ряд новых экспериментальных препаратов (циклоспорин 0,09%, антагонист интерлейкина-1, антагонист тимозина бета-4 и др.)

Рис. 2. Новая модель ирригационно-аспирационной рукоятки

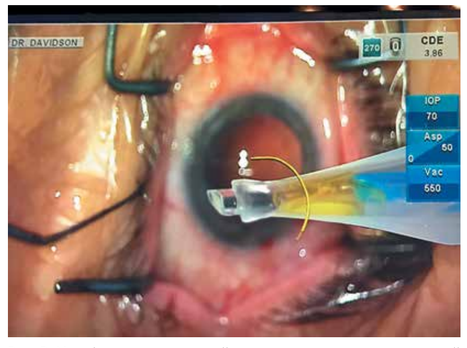

Рис. 3. Модифицированное устройство для введения предзагруженной ИОЛ с ограничителем для входа носика картриджа в роговичный тоннель

Рис. 4. Микродренаж CyPass для лечения глаукомы

Немалое внимание было уделено методам коррекции пресбиопии. Для стандартизации, определения показаний и противопоказаний введен новый термин — синдром «дисфункции хрусталика», в котором выделяют 3 стадии. В начальной стадии рекомендуется сделать акцент на лазерной коррекции зрения, а также интрастромальных имплантах, тогда как в более поздних стадиях с появлением помутнений хрусталика лазерная коррекция зрения противопоказана и предпочтение отдается хирургическому лечению катаракты. В качестве методов объективной дифференциальной диагностики стадии синдрома «дисфункции хрусталика» можно применять такие приборы, как HD Analyzer, iTrace и Pentacam *(рис. 7-8)*.

Интересные новые идеи были озвучены в рамках сессии «Инноваций». Так, доктор Шон Йанчулев (Египет) предложил простое устройство для механического разделения ядра без использования ультразвуковой или лазерной энергии, действующее по принципу лассо *(рис. 9)*. После выполнения капсулорексиса петля устройства заводится простым движением под ядро хрусталика, а затем обратным движением стальная проволочка рассекает хрусталик на 2 части.

Доктор Шин Яман (Япония) поделился результатами новой техники трансконъюнктивальной фиксации трехчастных ИОЛ без формирования склерального лоскута *(рис. 10)* у пациентов с повреждением или отсутствием капсульного мешка.

Доктор Ричард Линдстром (США) в рамках почетной лекции инноваторов рассказал об экспериментальном препарате с кодовым названием EV06 (эфир холина липоевой кислоты), восстанавливающим аккомодацию у пациентов с пресбиопией. Суть действия препарата заключается в следующем: проникая через роговицу, данное вещество трансформируется в холин и липоевую кислоту, которая проникает между волокнами хрусталика и превращается под действием ферментов в дигидролипоевую кислоту, разрушающую дисульфидные мостики, сшивающие белковые волокна хрусталика. В результате восстанавливается подвижность указанных волокон и эластичность хрусталика в целом *(рис. 11)*. Исследования показали, что более 50% пациентов через 3 месяца закапывания препарата улучшили показатели зрения вблизи с коррекцией для дали на 2 строки и более.

Традиционным мероприятием в завершающей части конференции стал конкурс научных и обучающих фильмов. В этом году лучшим был признан фильм, посвященный новой модели добавочной ИОЛ, выполненной из черного гидрофильного акрила с диафрагмой в центре оптического компонента *(рис. 12)*. Данная модель показана к применению при дефектах радужки. Интересно, что одним из свойств данного материала является полная прозрачность по отношению к инфракрасному спектру, что обеспечивает возможность визуализации глазного дна с помощью оптической когерентной томографии и некоторых моделей фундус-камер.

Посмотреть фильмы и стендовые доклады, представленные на конгрессе, можно на сайте http://ascrs2017.conferencefilms.com (код доступа: 261530, 261604).

К.м.н. Д.Ф. Покровский,
к.м.н. Т.А. Морозова,
к.м.н. Е.Л. Покровская

Кафедра офтальмологии факультета дополнительного профессионального образования РНИМУ имени Н.И. Пирогова



Рис. 5. Имплант в области угла передней камеры глаза с постепенным высвобождением простагландинового препарата

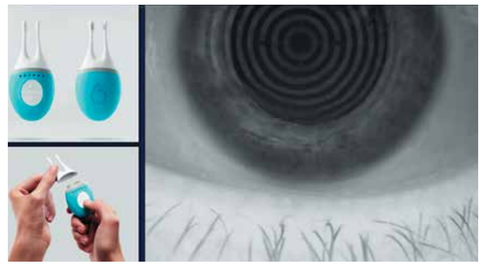

Рис. 6. Назальный нейростимулятор, стимулирующий бокаловидные клетки конъюнктивы

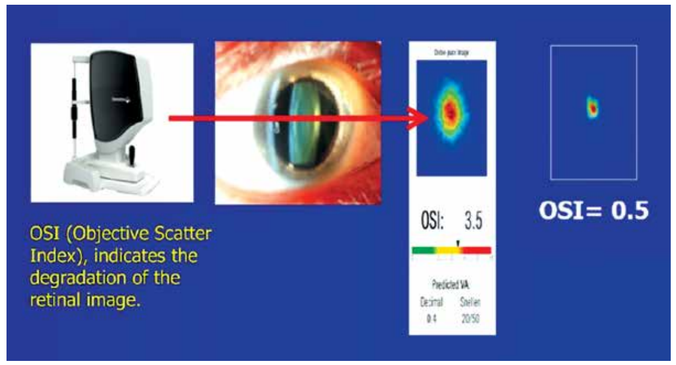

Рис. 7. Диагностика синдрома «дисфункции хрусталика» с помощью аппарата HD Analyzer

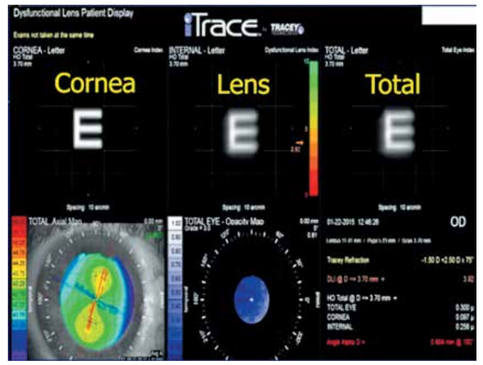

Рис. 8. Диагностика синдрома «дисфункции хрусталика» с помощью аппарата iTrace

Рис. 9. Устройство для разделения ядра хрусталика

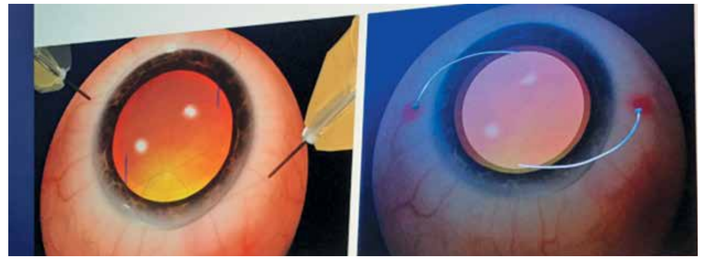

Рис. 10. Трансконъюнктивальная фиксация трехчастной ИОЛ

Рис. 11. Механизм действия экспериментального препарата EV-6 для лечения пресбиопии

Рис. 12. Новая модель добавочной ИОЛ, выполненной из черного гидрофильного акрила с диафрагмой в центре оптического компонента

К 150-летию Павла Ивановича Чистякова



Чистяков Павел Иванович
(26.08.1867–20.09.1959)
Доктор медицинских наук, профессор, заслуженный деятель науки РСФСР

Родился 28 августа 1867 г. в семье сельского пономаря в селе Кома Минусинского уезда Енисейской губернии. В 1876 г. поступил в духовное училище, затем в духовную семинарию, которую окончил в 1888 г. Восемь лет он трудился в качестве народного учителя. С 1888 г. до июля 1891 г. состоял надзирателем за учениками Красноярского духовного училища, а с марта 1890 по август 1891 г. — делопроизводителем совета Красноярского епархиального женского училища. С сентября по декабрь 1895 г. работал учителем сельской церковно-приходской школы в селе Анашинское. Одновременно в 1891-1894 гг. служил псаломщиком при местной церкви. С декабря 1895 по июнь 1896 г. исполнял должность секретаря енисейского епархиального архиерея. В 1896 г., в возрасте 29 лет, поступил на медицинский факультет Томского университета. Принял активное участие в студенческой забастовке и был исключен, но вскоре ему удалось восстановиться. В 1902 г. окончил с отличием университет. С 10 октября 1902 г. — ординатор при клинике, а с 10 октября 1903 г. — лаборант при кафедре офтальмологии Томского университета. В 1903 г. проводил практические занятия со студентами и лечебную работу. В 1904 г. был призван на военно-медицинскую службу. Затем полтора месяца находился в Петербурге, где посещал офтальмологическую клинику. В течение двух месяцев проработал в селе Вавож Малмыжского уезда Вятской губернии в качестве врача, помощника зав. глазным отделом. Работая в клинике при Томском университете, ежегодно с 1903 г. выезжал в качестве помощника, а с 1905 по 1909 г. — руководителя «летучих» глазных отрядов в различные уезды Казанской, Пермской и Вятской губерний для борьбы с трахомой. Работал также на постоянном глазном пункте в с. Курагинском (Енисейская губерния). В 1909 г. защитил диссертацию «О хирургическом лечении трахомы» на соискание ученой степени доктора медицины. С 25 апреля по 1 сентября 1910 г. выезжал с научной целью в Германию. В 1914 г. выезжал вторично за границу и посетил офтальмологические клиники Германии, Швейцарии и Австрии. Работал у Грефе в Берлине, у Затлера в Лейпциге, у Аксендольфа во Френбурге. Ознакомился с глазными клиниками Фукса в Вене, Берне, Цюрихе.

В Томске П.И. Чистяков вел большую общественную работу. В течение ряда лет был председателем научного общества практических врачей, редактировал медицинский журнал «Сибирский врач» и «Сибирский медицинский журнал». В феврале 1911 г. был принят в число приват-доцентов по кафедре офтальмологии Томского университета. С того же года читал необязательный курс анатомии, рефракции и аккомодации и курс оперативной офтальмологии для студентов 4 и 5 курсов. С 1 января 1915 г. был назначен ассистентом при офтальмологической факультетской клинике.

В 1920 г. был переведен в число профессоров по кафедре офтальмологии с клиникой Томского университета как состоявший доцентом и пробывший 3 и более лет в звании приват-доцента, оставаясь на должности ассистента. До августа 1923 г. состоял преподавателем-ассистентом в звании профессора при кафедре офтальмологии с клиникой. Весной 1923 г. был избран профессором и заведующим кафедрой офтальмологии с клиникой Пермского университета.

Профессор П.И. Чистяков с коллегами

П.И. Чистяков на амбулаторном приеме в глазном отряде (деревня Сосновка Сарапульского уезда)

Осмотр больного

П.И. Чистяков и сотрудники кафедры, 1951 г.

Министерство Связи СССР
ТЕЛЕГРАММА
ПРИЕМ: ПЕРЕДАЧА:
ПЕРМЬ КОММУНИСТИЧЕСКАЯ 26
БИЛЕЙНОЙ КОМИССИИ
КУЛАПИНА
ПЕРМЬ МСК48/75 МОСКВЫ 48/62
43 9 1503=
ОТ ИМЕНИ ГЛАЗНЫХ ВРАЧЕЙ СОЮЗА ВСЕСОЮЗНОЕ ОБЩЕСТВО
ОФТАЛМОЛОГИИ ПОЗДРАВЛЯЕТ ВАС ДОРОГОЙ ПАВЕЛ ИВАНОВИЧ
С ЗНАМЕНАТЕЛЬНОЙ ДАТОЙ ПОЛУВЕКОВОГО СЛУЖЕНИЯ НАРОДУ
ВАША ЖИЗНЬ ЯВЛЯЕТСЯ ПРИМЕРОМ БЛАГОРОДНОЙ ДЕЯТЕЛЬНОСТИ
ВРАЧА ПЕДАГОГА ВЕРНОСТИ ОФТАЛМОЛОГИИ И ТРУДОВОГО
ПОДВИГА=ПРЕДСЕДАТЕЛЬ ВСЕСОЮЗНОГО ОБЩЕСТВА
ОФТАЛМОЛОГОВ ПРОФ АРХАНГЕЛЬСКИЙ-

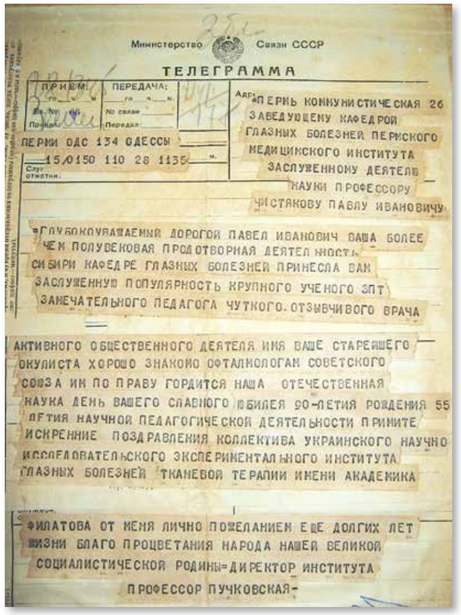

Министерство Связи СССР
ТЕЛЕГРАММА
ПРИЕМ: ПЕРЕДАЧА:
ПЕРМЬ КОММУНИСТИЧЕСКАЯ 26
ЗАВЕДУЮЩЕМУ КАФЕДРОЙ
ГЛАЗНЫХ БОЛЕЗНЕЙ ПЕРМСКОГО
МЕДИЦИНСКОГО ИНСТИТУТА
ЗАСЛУЖЕННОМУ ДЕЯТЕЛЮ
НАУКИ ПРОФЕССОРУ
ЧИСТЯКОВУ ПАВЛУ ИВАНОВИЧУ
ПЕРМИ ОДС 134 ОДЕССЫ
15.0150 110 28 1135
ГЛУБОКОУВАЖАЕМЫЙ ДОРОГОЙ ПАВЕЛ ИВАНОВИЧ ВАША БОЛЕЕ
ЧЕМ ПОЛУВЕКОВАЯ ПРОДОТВОРНАЯ ДЕЯТЕЛЬНОСТЬ
СИБИРИ КАФЕДРЕ ГЛАЗНЫХ БОЛЕЗНЕЙ ПРИНЕСЛА ВАМ
ЗАСЛУЖЕННУЮ ПОПУЛЯРНОСТЬ КРУПНОГО УЧЕНОГО ЭПТ
ЗАМЕЧАТЕЛЬНОГО ПЕДАГОГА ЧУТКОГО ОТЗЫВЧИВОГО ВРАЧА
АКТИВНОГО ОБЩЕСТВЕННОГО ДЕЯТЕЛЯ ИМЯ ВАШЕ СТАРЕЙШЕГО
ОКУЛИСТА ХОРОШО ЗНАКОМО ОФТАЛМОЛОГАМ СОВЕТСКОГО
СОЮЗА ИМ ПО ПРАВУ ГОРДИТСЯ НАША ОТЕЧЕСТВЕННАЯ
НАУКА ДЕНЬ ВАШЕГО СЛАВНОГО ЮБИЛЕЯ 90-ЛЕТИЯ РОЖДЕНИЯ 55
ЛЕТИЯ НАУЧНОЙ ПЕДАГОГИЧЕСКОЙ ДЕЯТЕЛЬНОСТИ ПРИМИТЕ
ИСКРЕННИЕ ПОЗДРАВЛЕНИЯ КОЛЛЕКТИВА УКРАИНСКОГО НАУЧНО
ИССЛЕДОВАТЕЛЬСКОГО ЭКСПЕРИМЕНТАЛЬНОГО ИНСТИТУТА
ГЛАЗНЫХ БОЛЕЗНЕЙ ТКАНЕВОЙ ТЕРАПИИ ИМЕНИ АКАДЕМИКА
ФИЛАТОВА ОТ МЕНЯ ЛИЧНО ПОЖЕЛАНИЕМ ЕЩЕ ДОЛГИХ ЛЕТ
ЖИЗНИ БЛАГО ПРОЦВЕТАНИЯ НАРОДА НАШЕЙ ВЕЛИКОЙ
СОЦИАЛИСТИЧЕСКОЙ РОДИНЫ=ДИРЕКТОР ИНСТИТУТА
ПРОФЕССОР ПУЧКОВСКАЯ-

С сентября 1923 г. — заместитель декана, с 1925 по 1928 гг. — декан медицинского факультета Пермского университета. С 1930 г. и до конца жизни заведовал кафедрой офтальмологии Пермского медицинского института. В 1935 г. утвержден в звании профессора и степени доктора медицинских наук без защиты диссертации.

В годы Великой Отечественной войны работал в клинике, консультировал в эвакогоспиталях. В 1943 г. ему присвоено звание «Заслуженный деятель науки РСФСР».

Его перу принадлежит свыше 80 научных работ по различным вопросам офтальмологии, в том числе по проблемам трахомы и организации борьбы с нею в Сибири и на Урале; по восстановлению зрения у военнослужащих; по промышленному, сельскохозяйственному и детскому глазному травматизму. Впервые в медицинской научной литературе им были описаны детальные изменения в добавочных слезных железах Краузе, заполнявшихся при затяжной трахоме инфильтратом и в дальнейшем зарубцовывавшихся. Одним из первых дал подробное гистологическое описание процесса заживления конъюнктивальных ран. Занимался организацией специальной офтальмологической помощи в Сибири. Подготовил 4 докторов и 11 кандидатов медицинских наук. Его ученики, ставшие профессорами, Г.Г. Логинов, А.М. Родигина, А.Н. Чичканова, И.Ф. Воробьев, возглавили кафедры в различных регионах страны.

Памятник П.И. Чистякову в сквере ПККБ

В период первой русской революции разделял взгляды партии конституционных демократов. Входил в состав Группы академистов при Томском университете. До революции 1917 г. был членом Томской врачебно-санитарной комиссии. Вплоть до 1923 г. являлся председателем Общества практических врачей г. Томска. Состоял членом редколлегий журналов «Сибирский врач», «Сибирский медицинский журнал». Являлся соредактором «Русского офтальмологического журнала», «Архива офтальмологии», «Вестника офтальмологии», «Вопросов трахомы». Избирался депутатом Пермского горсовета.

Награжден Орденом Св. Станислава III ст. (1911) и медалью в память 300-летия царствования Дома Романовых, а также орденами Ленина (дважды), Трудового Красного Знамени и медалями.

С 1960 г. Пермская клиника глазных болезней названа именем П.И. Чистякова.

Из книги «История офтальмологии в лицах», Издательство «АПРЕЛЬ», Москва, 2015

Фото предоставлены профессором Т.В. Гавриловой (Кафедра офтальмологии ПГМА им. ак. Е.А. Вагнера, Пермь)

СОБЫТИЕ В ПОЛЕ ЗРЕНИЯ

Волонтерский отряд «Visus»: новые подходы к формированию компетенций студентов-медиков

В современных условиях получения высшего образования к клиническим кафедрам предъявляются новые требования к формированию профессиональных компетенций у студентов. Студент-медик по окончании своего обучения должен оперировать профессиональными знаниями и практическими умениями в сфере профилактического консультирования, формирования гигиенической культуры и здорового образа жизни среди населения. Владение такими компетенциями позволит привить стремление будущих медицинских работников к ответственности не только за собственную жизнь, но и за благополучие общества в целом.

В этой связи в Курском государственном медицинском университете был создан волонтерский отряд «Visus» на базе кафедры офтальмологии (заведующий кафедрой — профессор Валерий Иванович Баранов, куратор отряда — ассистент кафедры офтальмологии А.С. Ярошенко).

Изначально отряд создавался для организации и проведения оздоровительных занятий по профилактике зрительного переутомления на лекциях у студентов младших курсов с объяснением их причин и механизмов, демонстрации гимнастики для глаз на личном примере и обучению собственно упражнениям для глаз.

Членами отряда разработан проект «Интерактивная встреча «Здоровье глаз». Данный проект направлен на профилактику заболеваний глаз, связанных с повышенной зрительной нагрузкой. Одной из главных задач проекта является мотивирование на заботу о собственном здоровье, на осознание и прогнозирования проблем со зрением, которые могут возникнуть в связи с перегрузками, длительным напряжением зрения и т.п. Для этого мы использовали известную методику проведения гимнастики для глаз, разработанную академиком Э.С. Аветисовым. Специально подобранные упражнения способствуют улучшению кровообращения и циркуляции внутриглазной жидкости, укрепляют мышечный аппарат глаз, облегчают зрительную работу на близком расстоянии. Реализация проекта происходит через обучение правильному выполнению гимнастики по Аветисову.

Волонтерский отряд «Visus». *В центре* — заведующий кафедрой офтальмологии КГМУ, профессор В.И. Баранов

Проект «Интерактивная встреча «Здоровье глаз» является актуальным для школьной среды

В условиях невнимательности многих родителей к нормам зрительного режима и отсутствии у них элементарных знаний о профилактике заболеваний зрения данный проект является весьма актуальным и для школьной среды.

При поддержке проректора по воспитательной работе, социальному развитию и связям с общественностью Курского государственного медицинского университета Т.А. Шульгиной и непосредственном участии руководителя Социального центра КГМУ Н.А. Кетовой проект успешно апробирован в 7 школах города Курска и имеет положительные отклики от учителей, родителей. В ходе оживленных бесед школьники узнали о правильном зрительном режиме, о причинах и механизмах развития зрительного переутомления и снижения зрения, а также о том, как правильно и регулярно выполнять гимнастику для глаз.

Члены отряда по приглашению городского комитета образования г. Курска приняли участие в семинаре директоров общеобразовательных учреждений по теме «Здоровое поколение» в МБОУ «СОШ № 33» с сообщением о проекте «Интерактивная встреча «Здоровье глаз», в котором рассказали о проекте и как правильно следить за здоровьем своих глаз в условиях повышенной зрительной нагрузки, а также продемонстрировали полезную гимнастику для глаз, что вызвало крайнюю заинтересованность участников.

Второй год подряд члены волонтерского отряда «Visus» участвуют с выступлениями в межрегиональном форуме «Профессионально ориентированное волонтерство: актуальное состояние и перспективы», где получают сертификаты участника.

На протяжении 3-х лет данная программа показала свою актуальность и необходимость не только для студентов КГМУ, но и школьников, особенно средних и старших классов, в качестве профилактики развития миопии.

Также это является и серьезным фактором социального воспитания студентов-волонтеров. Такая форма добровольной профилактической деятельности позволяет открыто выразить собственную позицию, приобрести профессиональный опыт, повысить свой культурный уровень, развить социальный интеллект и творческие способности. Это воспитывает такие личностные качества, как милосердие, толерантность, самоотверженность, умение устанавливать контакт с больными людьми — что, в свою очередь, играет большую роль в становлении врача как специалиста.

Профессор В.И. Баранов, А.С. Ярошенко, А.А. Новикова, В.И. Петрова
Кафедра офтальмологии Курского государственного медицинского университета



ISBN 978-5-905212-71-0 ©

Увеопатии: особенности диагностики и течения

А.Д. Чупров, Л.И. Попова, Л.В. Демакова

КОГБУЗ «Кировская клиническая офтальмологическая больница», ФГБОУ ВО «Кировский ГМУ» Минздрава России, ФГАУ «МНТК «Микрохирургия глаза» им. акад. С.Н. Фёдорова», Оренбургский филиал

В книге «Увеопатии: особенности диагностики и течения» представлена подробная систематизированная информация о хронических иридоцилиарных дистрофиях. Изложенный материал соответствует современным требованиям медицинской науки. Книга снабжена многочисленными фотографиями, рисунками, схемами, таблицами. Материалы собраны на базе КОГБУЗ «Кировская клиническая офтальмологическая больница», кафедры офтальмологии ФГБОУ ВО «Кировский ГМУ» Минздрава России.

Книга подготовлена в ООО «Издательство «АПРЕЛЬ».

Предлагаем вашему вниманию главы из книги. Печатается с купюрами.

Глава 3. Клиника различных форм увеопатий

3.5. Иридокорнеальный эндотелиальный синдром

Иридокорнеальный эндотелиальный синдром относится к редким заболеваниям, чаще встречается у женщин и преимущественно бывает односторонним. Как правило, заболевание возникает спорадически. Возраст пациентов варьирует от среднего до пожилого.

Иридокорнеальный эндотелиальный синдром возникает вследствие первичного повреждения эндотелия роговицы и характеризуется появлением аномальных эндотелиальных клеток, которые способны пролиферировать и мигрировать с задней поверхности роговицы через угол передней камеры глаза на переднюю поверхность радужной оболочки. Соответственно, основные структуры, вовлеченные в патологический процесс — это роговица, радужка и угол передней камеры.

Для группы заболеваний с набором определенных клинических признаков в 1979 году G. Yanoff применил термин «иридокорнеальный эндотелиальный синдром».

Наиболее яркими, а в ряде случаев ведущими клиническими особенностями при данном синдроме являются изменения роговицы. Они обусловлены дефицитом эндотелиальных клеток, появлением аномальных «ICE-клеток» эндотелия, что способствует поражению десцеметовой мембраны. Наличие длительного хронического воспаления, возможно, обусловлено тем, что часть ICE-клеток сохраняет признаки метаболической активности, в то время как другую часть составляют некротизированные и разрушенные клетки. Пропорционально клеточному полиморфизму клинические проявления синдрома варьируют от немногочисленных бессимптомных изменений десцеметовой мембраны до множественных, сливающихся между собой складок и помутнений, сопровождающихся отеком стромы. В далеко зашедших случаях возникают пигментные отложения на эндотелии, постоянный отек стромы, микрокисты и буллы эпителия, которые, разрываясь, вызывают боли, слезотечение и светобоязнь *(рис. 53)*. В конце концов случай заканчивается фиброзом, который способствует облегчению и снижению зрения по причине рубцевания.

Изменения радужки также многообразны, развиваются медленно и носят самый причудливый характер от нерезко выраженной гетерохромии до выраженных структурных изменений и дефектов стромы, иногда множественных *(рис. 54)*. К типичным изменениям относятся ложные узелки радужной оболочки, корэктопия, выворот пигментного листка радужки, псевдополикория с исходом в аниридию *(рис. 55)*.

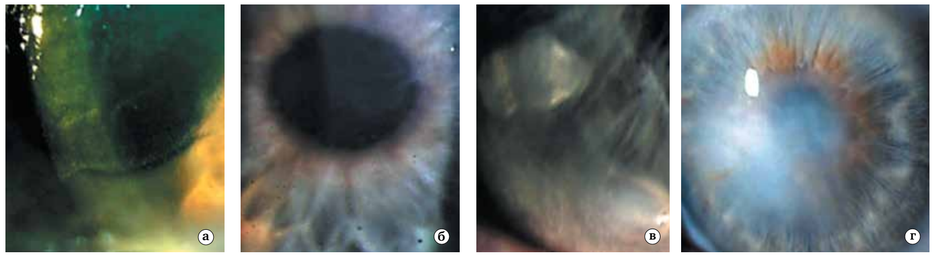

Рис. 53. Биомикроскопия переднего отрезка глаза пациентов с иридокорнеальным эндотелиальным синдромом: разнообразные изменения роговицы — преципитаты, складки, помутнения, эрозии, буллы

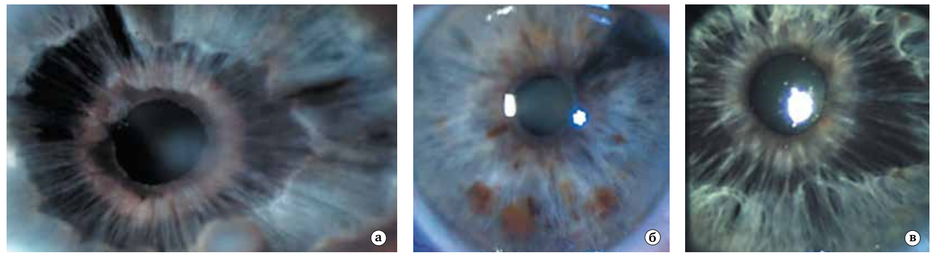

Рис. 54. Бимикроскопия переднего отрезка глаза пациентов с иридокорнеальным эндотелиальным синдромом: разнообразные изменения радужки — структурные изменения переднего листка, сквозные и несквозные дефекты стромы

Рис. 55. Биомикроскопия переднего отрезка глаза пациентов с иридокорнеальным эндотелиальным синдромом: а, б, в — выворот зрачковой каймы радужки; г — изменение формы зрачка

Изменение формы и положения зрачка при иридокорнеальном синдроме встречается часто, но наиболее характерный признак — выворот зрачковой каймы радужки *(см. рис. 55)*. Увеальный эктропион возникает в результате натяжения новообразованной эндотелиальной мембраны, провоцирующей иридокорнеальное слипание.

Изменения угла передней камеры представлены чаще всего разнообразными синехиями: иридокорнеальными различной степени; гониосинехиями; секторальными плоскостными передними синехиями, сопровождающимися отеком роговицы; локальными иридокорнеальными синехиями в проекции средне-периферической зоны радужки; при этом вершина угла передней камеры остается анатомически открытой *(рис. 56, 57)*. Кроме того, при гониоскопии можно выявить

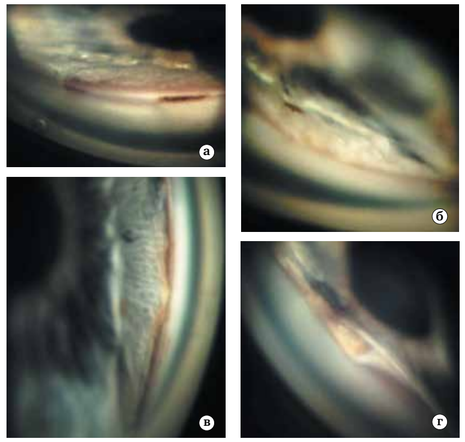

Рис. 56. Гониоскопическая картина угла передней камеры у пациентов с иридокорнеальным эндотелиальным синдромом: а, б — широкие периферические синехии, наличие мембраноподобной ткани на структурах угла и передней поверхности радужки; в — периферические синехии в области изначально открытого угла, задний эмбриотоксон; г — мощная секторальная периферическая синехия

признаки гониодисгенеза в виде заднего эмбриотоксона; перекидные «мостики» от передней поверхности радужки к задней поверхности роговицы либо полное прикрытие структур угла тканью радужки при переднем ее прикреплении; а также наличие новообразованных эндотелиальных мембран и мембраноподобной ткани *(см. рис. 56)*.

При таком пространственном многообразии и клинической вариабельности метод гониоскопии не дает полной информации о состоянии угла. Дополнительную информацию можно получить при проведении ультразвуковой биомикроскопии *(рис. 57)*.

Различные сочетания изменений роговицы, радужки и угла передней камеры составляют три различных синдрома, но при каждом варианте есть ведущие клинические признаки:

1. Эссенциальная прогрессирующая атрофия радужной оболочки.
2. Ирис-невус синдром Когана – Риза.
3. Синдром Чандлера.

3.5.3. Синдром Чандлера

В случаях развития синдрома Чандлера клинические симптомы иридокорнеального синдрома больше выражены со стороны роговицы, в связи с чем его еще называют синдромом буллезной кератопатии. Синдром Чандлера проявляется декомпенсацией эндотелиальных клеток роговицы и глаукомой. В результате развивается отек роговицы. Степень отечности обычно не соответствует величине внутриглазного давления, однако при его снижении отек тоже уменьшается. По мере прогрессирования отека формируются микрокисты и буллы эпителия, в процессе разрыва которых появляются обширные эрозии вплоть до полной десквамации эпителия. В конце концов развивается субэпителиальный фиброз и наступает снижение зрения по причине рубцевания. Эндотелий, полностью замещенный патологическими клетками, приобретает характерный вид «серебряной чеканки».

Реже встречаются при синдроме Чандлера такие признаки, как периферические передние синехии, увеальный эктропион и корэктопия.

Измененные эндотелиальные клетки роговицы приобретают свойство мигрировать и оседать на структурах передней камеры в виде мембран, которые можно обнаружить гониоскопически *(рис. 87)* и при помощи ультразвуковой биомикроскопии.

Причиной высокого уровня внутриглазного давления может быть как органическая блокада путей оттока периферическими синехиями, так и наличие патологической мембраны с аномальным эндотелием, которая покрывает трабекулу и препятствует оттоку внутриглазной жидкости. Развившаяся вторичная глаукома приводит к частичной или полной утрате зрения.

В качестве иллюстраций приводим случаи из нашей практики.

Случай 1. Больная П., 71 год, госпитализирована в ККОБ с жалобами на внезапное снижение зрения и боли в правом глазу. Длительно наблюдалась у офтальмолога с диагнозами: эндотелиально-эпителиальная дистрофия, первичная открытоугольная глаукома; консультировалась в других офтальмологических центрах. При поступлении острота зрения правого глаза составила 0,01 н/к, внутриглазное давление выше 40 мм рт.ст. Правый глаз был раздражен, выражен тотальный отек роговицы, буллезные изменения и эрозии эпителия *(рис. 89)*, на эндотелии множественные преципитаты, жирные точки, разнокалиберные нашлепки и многочисленные складки десцеметовой мембраны. Хрусталик частично мутный. Глазное дно не офтальмоскопируется. На фоне проводимой симптоматической терапии внутриглазное давление снижено до 21 мм рт.ст., буллезные изменения и отек роговицы купированы, эрозии эпителизировались полностью, отложения на эндотелии роговицы частично рассосались. Острота зрения восстановлена до 0,1 н/к. Поставлен диагноз: иридокорнеальный эндотелиальный синдром (синдром Чандлера). Пациентка в настоящее время находится под амбулаторным наблюдением, в процессе которого зрение улучшилось до 0,3 н/к.

Случай 2. Еще один интересный случай синдрома Чандлера мы наблюдали в течение нескольких лет до постановки диагноза. За это время женщина обращалась в клинику дважды, ей выставляли диагноз буллезной кератопатии с назначением соответствующего лечения (по данным амбулаторной карты). По поводу третьего обращения больная была госпитализирована в стационарное отделение больницы с жалобами на внезапное снижение зрения и боли в правом глазу. Острота зрения составляла 0,4 без коррекции, внутриглазное давление было очень высоким. При биомикроскопии обращал на себя внимание выраженный отек роговицы и наличие буллезных изменений в нижней ее половине. По всему эндотелию определялись множественные разнокалиберные преципитаты. На фоне лечения по мере купирования отека удалось снизить внутриглазное давление до 16 мм рт.ст. Через пять дней на глазном дне развились явления застойного диска зрительного нерва, что случается иногда при резком перепаде внутриглазного давления *(рис. 90)*.

Пациентка была выписана в компенсированном состоянии с острой зрения, равной 0,9, под амбулаторное наблюдение *(рис. 91)*. При контрольном осмотре картина глазного дна была в норме.

Через четыре года после последнего эпизода у пациентки вновь появились жалобы на боли и снижение зрения на правом глазу. Больная обратилась сразу и была госпитализирована с острой зрения 0,6 на больном глазу. Вновь визуализировали единичные преципитаты на фоне отека роговицы на умеренно раздраженном глазу, внутриглазное давление не повышалось. По сравнению с предыдущими годами обратило на себя внимание прогрессирование атрофии стромы радужки, особенно сильно выраженное в зрачковой зоне. Кроме того, форма зрачка, подтянутого в сторону мощной периферической синехии, изменилась с круглой на грушевидную *(рис. 92)*.

На *рис. 93, 94* приведены данные обследования больной П., 53 лет, при последнем обращении, которые позволили выявить наличие предполагаемых мощных гониосинехий, а также эндотелиальной мембраны в виде серой паутиноподобной ткани и заднего эмбриотоксона.

На фоне симптоматической и кортикостероидной терапии в течение трех дней удалось нормализовать

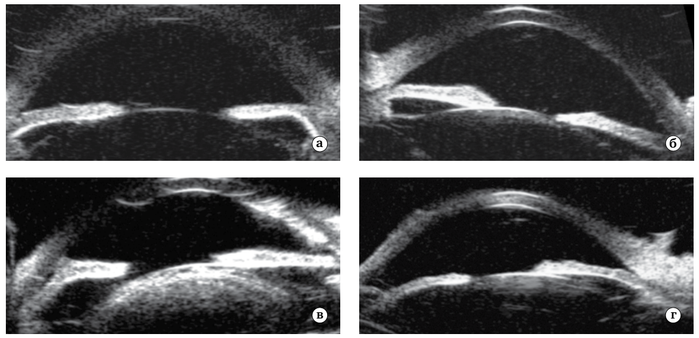

Рис. 57. Ультразвуковая биомикроскопия угла передней камеры у пациентов с иридокорнеальным эндотелиальным синдромом: гониосинехии, изменение профиля угла; укорочение радужки, изменение формы зрачка, зрачок подтянут к спайке

ПРИХОДИТЕ – САМИ ВСЕ УВИДИТЕ!

Адреса клиник “Созвездие”:
г. Киров, ул. Профсоюзная д 7а, тел.: 8 (8332) 21-50-11
г. Киров, ул. Казанская д 86, тел.: 8 (8332) 41-62-63
г. Сыктывкар, ул. Петрозаводская д 17, тел.: 8 (8212) 51-58-66

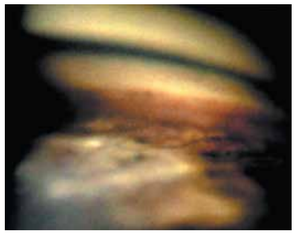

Рис. 87. Гониоскопическая картина угла передней камеры при синдроме Чандлера: трабекулярная зона прикрыта грязно-белой мембраноподобной тканью

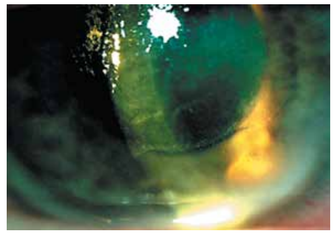

Рис. 89. Биомикроскопия переднего отрезка глаза больной П., 71 год, с увеопатией Чандлера: видна обширная эрозия в нижней части роговицы на фоне сохраняющегося отека, преципитаты и складки измененного эндотелия роговицы

Рис. 90. Офтальмоскопия при увеопатии Чандлера: явления застойного диска зрительного нерва, которые развились на фоне резкого снижения внутриглазного давления

Рис. 91. Биомикроскопия переднего отрезка глаза больной с увеопатией Чандлера в компенсированном состоянии в процессе амбулаторного наблюдения

Рис. 92. Биомикроскопия переднего отрезка глаза больной П., 53 лет, через четыре года после последнего эпизода: появились выраженные структурные изменения переднего листка радужки, более выраженные в зрачковой зоне. Форма зрачка изменилась с круглой на грушевидную, вытянутую в сторону самой мощной гониосинехии. Внизу видны пигментированные преципитаты

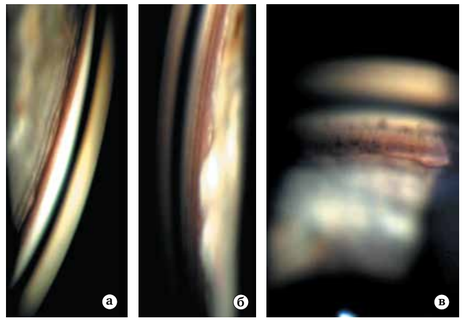

Рис. 93. Гониоскопическая картина угла передней камеры правого глаза больной П., 53 лет, при последнем обращении: **а** — задний эмбриотоксон в верхненаружном квадранте; **б** — мощные периферические синехии в нижневнутреннем сегменте, выше синехий трабекула прикрыта грязно-белой тканью; **в** — в нижнем квадранте трабекула прикрыта серой паутиноподобной тканью, видна неравномерная экзогенная пигментация угла

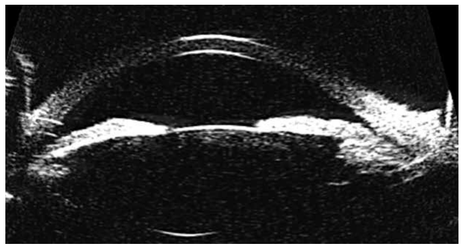

Рис. 94. Ультразвуковая биомикроскопия больной П., 53 лет: асимметричный профиль угла передней камеры, наличие эндотелиальной мембраны в углу передней камеры, гониосинехии

состояние глаза, больная была выписана с остротой зрения 1,0 на спокойном глазу, внутриглазное давление составило 18 мм рт.ст. без гипотензивных капель. Состояние глазного дна при офтальмоскопии можно считать вариантом возрастной нормы, признаков глаукомной оптической нейропатии выявлено не было.

Случай 3. Наибольшие сложности в постановке правильного диагноза возникли у пациента О., 57 лет, который поступил в клинику с диагнозом кератоувеит левого глаза. При поступлении острота зрения левого глаза составила 0,01, внутриглазное давление превышало 40 мм рт.ст. Обращал на себя внимание тотальный отек роговицы с обширным по площади эрозированием и наличием субэпителиальных булл в местах сохранного эпителия на фоне выраженной светобоязни и болей. Положительный эффект не был достигнут ни на фоне проводимой антибактериальной и симптоматической терапии, ни на противовирусной терапии. Предположение о буллезной кератопатии (синдроме Чандлера) возникло после совместных коллегиальных осмотров больного ведущими специалистами больницы. В соответствии с принятой гипотезой постепенно и осторожно больному назначили препараты из группы кортикостероидов, проводили гипотензивную, противоотечную терапию, что позволило снизить внутриглазное давление и купировать отек. Активное применение репарантов способствовало полной эпителизации. Пациент был выписан под амбулаторное наблюдение с остротой зрения, равной 0,1, впоследствии она улучшилась до 0,3 н/к *(рис. 95)*. Внутриглазное давление составило 18-20 мм рт.ст. без применения гипотензивных капель.

Следующий эпизод обострения синдрома Чандлера у этого пациента возник через два года. Процесс повторился по предыдущей схеме, но справиться с ним удалось гораздо быстрее и эффективнее. Интересен тот факт, что, несмотря на длительный период высокой внутриглазной гипертензии, зрительный нерв сохранил физиологическую бледно-розовую окраску.

При выписке острота зрения составляла 0,08, внутриглазное давление равнялось 20 мм рт.ст. Результаты обследования этого пациента в возрасте 60 лет представлены на *рис. 96-98*. За прошедший трехлетний период площадь помутнений и рубцов роговицы увеличилась, преципитатов стало больше, появились пигментированные.

Результаты ультразвуковой биомикроскопии *(рис. 97)* демонстрируют асимметричный профиль угла передней камеры, наличие иридокорнеальных синехий и неравномерную толщину роговицы, что также подтверждают данные, полученные при проведении пахиметрии *(рис. 98)*. При гониоскопическом исследовании было выявлено наличие грязно-белой мембраноподобной ткани, частично прикрывающей структуры угла *(рис. 99)*.

На снимках, полученных в результате В-сканирования левого глаза, хорошо видна деструкция стекловидного тела, которую невозможно увидеть при биомикроскопии из-за выраженных изменений роговицы *(рис. 100)*.

Таким образом, во всех трех рассмотренных примерах основные сложности возникали на этапе постановки правильного диагноза, который растягивался от нескольких месяцев до нескольких лет, что существенно ухудшало состояние пациентов и затягивало сроки их лечения.

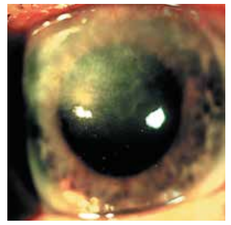

Рис. 95. Биомикроскопия переднего отрезка глаза пациента О., 57 лет, в процессе амбулаторного наблюдения: хорошо видны множественные преципитаты и пятна на эндотелии роговицы. В верхней половине видна обширная зона помутнения роговицы после эпителизации эрозии

Рис. 96. Снимок переднего отрезка глаза пациента О., 60 лет, по окончании лечения: **а** — множественные преципитаты, в том числе пигментированные, на эндотелии роговицы; **б** — площадь рубцов и помутнений роговицы увеличилась

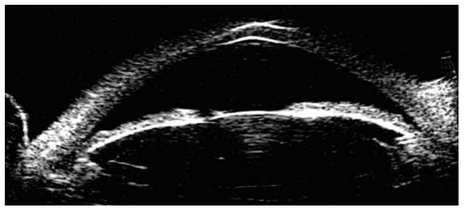

Рис. 97. Ультразвуковая биомикроскопия больного О., 60 лет: асимметричный профиль угла передней камеры, наличие иридокорнеальной синехии в углу передней камеры, неравномерная толщина роговицы

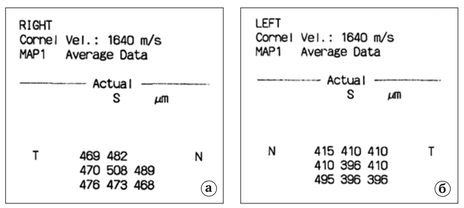

Рис. 98. Результаты пахиметрии роговицы больного О., 60 лет: **а** — здорового глаза; **б** — глаза с увеопатией Чандлера

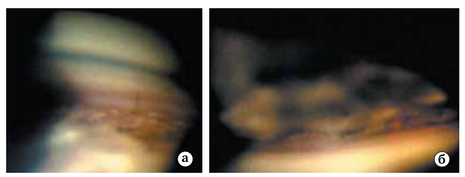

Рис. 99. Гониоскопическая картина угла передней камеры больного О., 60 лет (видно нечетко из-за помутнений роговицы): **а** — видна мембраноподобная ткань, частично прикрывающая структуры угла; **б** — широкие периферические синехии

Рис. 100. Результаты В-сканирования больного глаза пациента О., 60 лет: на снимке хорошо видна деструкция стекловидного тела

Глава 4. Дифференциальная диагностика хронических иридоцилиарных дистрофий

Поскольку клинические разновидности увеопатий отличаются большим фенотипическим разнообразием, дифференциально-диагностический ряд также может быть очень вариабелен. В процессе описания отдельных синдромов мы постоянно акцентировали внимание на вопросах дифференциальной диагностики, подробно разбирая диагностические ошибки при наблюдении наших пациентов. Частое присутствие таких симптомов, как преципитаты, периферические синехии, медленно прогрессирующий характер течения, изменения стекловидного тела, помутнения хрусталика, развитие вторичной глаукомы обуславливают практическую необходимость принципиально отличать увеопатии от увеитов. Наиболее частые диагностические ошибки возникают именно в этой группе заболеваний. Для простоты восприятия ключевые особенности мы сгруппировали в виде таблицы *(табл. 3)*.

Приводим некоторые случаи из нашей практики.

Случай 1. Пациентка Л., 55 лет, с увеопатией Чандлера длительно лечилась с диагнозом «кератит» без явного улучшения. После резкого повышения внутриглазного давления до 29 мм рт.ст. больную госпитализировали в I отделение ККОБ с диагнозом «острый приступ глаукомы». Острота зрения составила 0,02, был выражен резкий неравномерный отек роговицы, преимущественно в центральной зоне, с наличием субэпителиальных булл. При этом передняя камера была равномерной, средней глубины, зрачок круглый, мидриаз отсутствовал. В процессе проведенного курса неотложной терапии отек роговицы купирован, глазное давление снижено. На второй день лечения субэпителиальные буллы лопнули с обнажением обширной эрозированной зоны *(рис. 112б)*. По мере спадания отека и просветления роговицы стали видны преципитаты на фоне измененного эндотелия. По окончании курса лечения эрозии эпителизировались, внутриглазное давление снизилось до 16 мм рт.ст. по Маклакову, острота зрения повысилась до 0,6.

В отличие от эрозии при увеопатии Чандлера *(рис. 112б)*, обширная эрозия при краевом кератите имеет кратероподобное углубление, иногда доходящее до эндотелия роговицы, как например у больной К., 71 года *(рис. 112а)*. При этом зона инфильтрата всегда отделена от лимба полоской интактной ткани, а инъекция глазного яблока носит локальный характер.

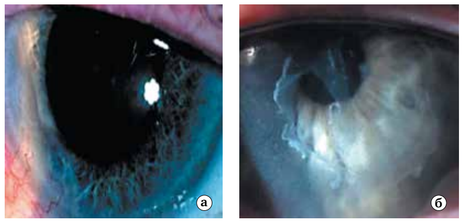

Рис. 112. Биомикроскопия переднего отрезка глаза пациентов с эрозией роговицы: **а** — вызванной краевым кератитом; **б** — увеопатией Чандлера

Рис. 113. Биомикроскопия переднего отрезка глаза пациентов с эрозией роговицы: **а** — вызванной герпесвирусным кератоувеитом; **б** — увеопатией Чандлера

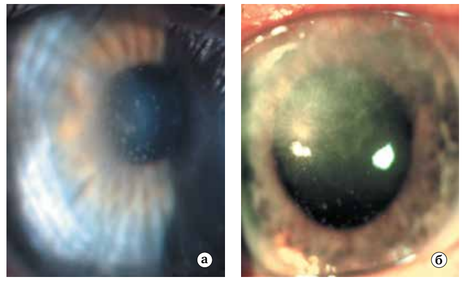

Рис. 114. Биомикроскопия переднего отрезка глаза пациентов: **а** — преципитаты и складки десцеметовой мембраны (линии Фогта) на фоне выраженного отека вызваны острым кератоконусом; **б** — преципитаты и складки десцеметовой мембраны обусловлены увеопатией Чандлера: сверху обширная зона помутнения роговицы на месте заэпителизированной эрозии, снизу — преципитаты, складки десцеметовой мембраны и пятна Когана

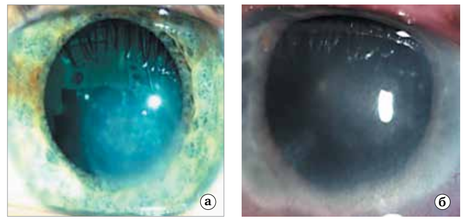

Рис. 115. Биомикроскопия переднего отрезка глаза пациентов: **а** — с герпесвирусным дисковидным кератитом; **б** — с увеопатией Чандлера

Таблица 3. **Дифференциальная диагностика увеопатий и увеитов**

Признак	Увеопатии	Увеиты
Характер поражения	одно- или двусторонний	чаще односторонний
Начало заболевания	постепенное	острое
Жалобы	жалоб может не быть либо они носят хронический характер	боли, покраснение, светобоязнь, снижение зрения
Visus	постепенное снижение зрения	резкое снижение зрения
Инъекция глазного яблока	нет	перикорнеальная или смешанная
Роговица	разнообразные изменения роговицы	запотелость, преципитаты
Влага передней камеры	чаще прозрачная	опалесценция, экссудат, гипопион
Радужная оболочка	атрофические и дегенеративные изменения радужки вплоть до дефектов	гиперемия радужки, задние синехии, бомбаж радужки
Зрачок	изменение формы и положения зрачка, эктропион	зрачок неправильной или звездчатой формы
УПК	разнообразные передние периферические синехии, наличие мембраноподобной ткани; псевдоэксфолиации либо пигмент	могут быть гониосинехии, экссудат
Хрусталик	локальные помутнения хрусталика	прозрачный
Стекловидное тело	умеренно выраженная деструкция	экссудат, преципитаты, конденсация фибрилл
ВГД	нормальное до развития вторичной глаукомы	нормальное; может быть повышение ВГД

Случай 2. Больная П., 71 года, в течение нескольких лет наблюдалась у офтальмологов с диагнозами «дистрофия роговицы» и «кератит» *(рис. 113б)*, пока не была госпитализирована в стационар ККОБ, где была заподозрена увеопатия Чандлера (случай подробно описан выше). Пациенту К., 49 лет, тоже долго не могли поставить правильный диагноз герпесвирусного кератоувеита, поскольку дезориентировало наличие преципитатов на фоне обширной эрозии и повышенного внутриглазного давления *(рис. 113а)*.

Случай 3. Во многих случаях наличие преципитатов и складок десцеметовой мембраны ориентирует практических докторов на воспалительный характер процесса. Между тем эти два клинических симптома часто сопутствуют заболеваниям дегенеративного характера, которые могут проявляться своеобразными обострениями не только при увеопатии Чандлера *(рис. 114б)*, но и, например, при остром кератоконусе *(рис. 114а)*. Такое состояние при эктазиях роговицы случается довольно редко и поэтому сопровождается некоторыми сложностями в диагностике. Мы приводим снимок переднего отрезка глаза больной Ш., 23 лет, с острым кератоконусом: видны отек эндотелия, преципитаты и линии Фогта *(рис. 114а)*.

Случай 4. Общеизвестно, что офтальмогерпес отличается большим клиническим разнообразием и, как следствие, часто является объектом диагностических ошибок. В нашей практике мы столкнулись с тем, что наибольшие сложности в диагностике вызывает дисковидный герпетический кератит. В одном из случаев клинические проявления дисковидного кератита в виде преципитатов на фоне иммунного кольца Вейсля

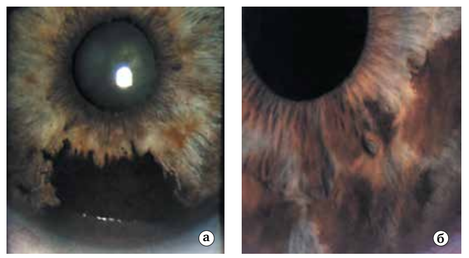

Рис. 116. Биомикроскопия радужки у пациентов: **а** — с меланомой радужки; **б** — с пигментным дисперсионным синдромом

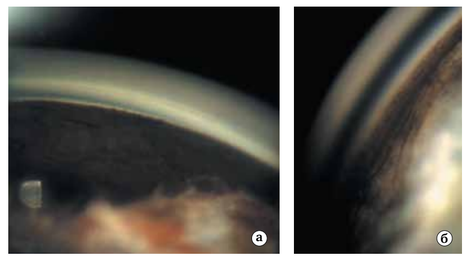

Рис. 117. Гониоскопическая картина угла передней камеры у пациентов: **а** — с меланомой радужки; **б** — с пигментным дисперсионным синдромом

с инфильтрацией глубоких слоев стромы роговицы *(рис. 115а)* были расценены как проявления увеопатии Чандлера *(рис. 115)*.

Случай 5. Во многих современных трудах, посвященных диагностике различных видов увеопатий, указывается на то, что необходимо в первую очередь проводить дифференциальную диагностику с новообразованиями радужки. На наш взгляд, эти заболевания практически не имеют сходства между собой. Отдавая долг традициям, приводим снимки радужки и гониоскопическую картину у пациентов с меланомой радужки *(рис. 116а)* и синдромом пигментной дисперсии *(рис. 116б)*. В обоих случаях наблюдается скопление пигмента в виде локальных островков стромы радужки *(рис. 116)* и в углу передней камеры *(рис. 117)*.

Диагностические сложности возникают в некоторых случаях в определении клинических разновидностей увеопатий. Мы постарались наглядно и подробно описать отличительные особенности каждой из них. При этом, как мы убедились на практике, не всегда бывает возможно выделить одну конкретную форму. Для простоты основные характеристики каждой их увеопатий представлены в виде таблицы *(табл. 4)*.

Таким образом, подходя к концу разбора данной темы, хотелось бы еще раз обратить внимание на большой диапазон нозологических «масок», под которыми проходят эти заболевания. Поэтому до сих пор для большинства офтальмологов интересна и актуальна проблема дифференциальной диагностики хронических иридоциклиарных дистрофий.

Таблица 4. **Дифференциальная диагностика хронических иридоциклиарных дистрофий**

Признак	Гетерохромная увеопатия Фукса	Псевдоэксфолиативный синдром	Синдром Краупы – Познера – Шлоссманна	Синдром пигментной дисперсии	Иридокорнеальный эндотелиальный синдром			Глаукомы, связанные с мезенхимальным дисгенезом	
					Прогрессирующая эссенциальная мезодермальная атрофия радужной оболочки	Синдром Когана – Риза	Синдром Чандлера	Синдром Франк-Каменецкого	Синдром Аксенфельда – Ригера
1	2	3	4	5	6	7	8	9	10
Распространенность	повсеместно	преимущественно Европа и Скандинавские страны	повсеместно	преимущественно «в зоне карих глаз»	единичные случаи	единичные случаи	единичные случаи	Иркутская область, Забайкалье	единичные случаи
Пол	с одинаковой частотой	чаще женщины	чаще мужчины	чаще мужчины; "м:ж" - 3:1	чаще женщины	чаще женщины	чаще женщины	мужчины	с одинаковой частотой
Возраст	30 - 35	после 60	30 - 45	18 - 25	50 - 70	40 - 60	40 - 60	18 - 30	15 - 30
Характер поражения	односторонний, у 8-12% – двусторонний	двусторонний	всегда односторонний	двусторонний	чаще односторонний	чаще односторонний	чаще односторонний	всегда двусторонний	двусторонний
Начало заболевания	постепенное	постепенное	внезапное, острое	постепенное	постепенное	постепенное	может дебютировать остро	постепенное	постепенное
Основной патологический клинический симптом	деструкция стекловидного тела; гетерохромия радужек; множественные преципитаты	псевдоэксфолиации	триада: циклит, гетерохромия, высокое ВГД	дефекты стромы радужки в виде «велосипедного колеса»; отложения пигментных гранул на структурах передней камеры	атрофия стромы радужки с образованием несквозных и сквозных дефектов вплоть до аниридии; поликория	пигментированные «узелки» радужки («ложные»); изменение формы зрачка с круглой на грушевидную	буллезная кератопатия с высоким ВГД	двухцветная окраска радужки в сочетании с рефрактерной глаукомой	треугольные дефекты стромы радужки основанием к лимбу; задний эмбриотоксон; иридотрабекулярные тяжи
Жалобы	плавающие «ниточки» перед глазами	«мушки», «пятна», «точки» перед глазами	затуманивание, радужные круги; отсутствие болей в глазу	нет	двоение вследствие поликории	изменение формы зрачка	боли, светобоязнь, слезотечение	нет	нет
Острота зрения	незначительное снижение	незначительное снижение	снижение при кризе	миопическая рефракция	снижение зрения по причине рефрактерной глаукомы	снижение зрения по причине рефрактерной глаукомы	снижение зрения по причине рубцевания и рефрактерной глаукомы	снижение зрения по причине рефрактерной глаукомы, наступает к 30-40 годам	снижение зрения по причине миопической рефракции и рефрактерной глаукомы
Инъекция глазного яблока	не выражена	не выражена	умеренное расширение конъюнктивальных сосудов	не выражена	не выражена	не выражена	смешанная инъекция в период обострения	не выражена	не выражена
Роговица									
Структурные изменения	в 100% множественные «беспорядочные» мелкие звездчатоподобные полупрозрачные преципитаты на эндотелии	псевдоэксфолиации на эндотелии роговицы	отек поверхностных слоев роговицы; преципитаты мелкие, полупрозрачные, от единичных до множественных, сохраняются от нескольких дней до месяца	гранулы пигмента на эндотелии в виде «веретена Крукенберга»	немногочисленные преципитаты и пигментированные отложения на эндотелии; иногда - отек эндотелия и стромы	демаркационная линия между нормальным и патологически измененным по типу «cornea guttatae» эндотелием; отек стромы и эндотелия; преципитаты на эндотелии	отек стромы; микрокисты; субэпителиальные буллы; обширные эрозии вплоть до полной десквамации эпителия; субэпителиальный фиброз; эндотелий в виде «серебряной чеканки»	эмбриотоксон	эмбриотоксон в виде белосерой выступающей полосы параллельно лимбу; периферические помутнения роговицы; задний кератоконус; мегало- или микрокорнеа
Чувствительность	Снижена	нормальная	снижена	нормальная	нормальная	нормальная	нормальная	нормальная	нормальная

Таблица 4 (продолжение)

1	2	3	4	5	6	7	8	9	10
Передняя камера	средней глубины	средней глубины	средней глубины	глубокая	глубокая при аниридии	средней глубины	средней глубины	средней глубины	средней глубины
Влага передней камеры	прозрачная	взвесь из псевдоэксфолиаций	может быть легкое помутнение влаги	прозрачная	прозрачная, могут быть свободно «болтающиеся» волокна стромы радужки по типу иридошизиса	прозрачная	прозрачная	прозрачная	прозрачная
Радужная оболочка									
Цвет	гетерохромия	гипохромия	неяркая гетерохромия	светлая радужка, может быть неравномерная окраска с сохранением пигментированных островков	гипохромия	пигментные «узелки» и бархатистые «островки»	гипохромия	двухцветная окраска	гипохромия
Локализация и характер изменений	атрофические изменения, больше выражены в зрачковом поясе	псевдоэксфолиации по зрачковому краю задней поверхности радужки; атрофия сфинктера в виде дефектов ткани, «изъеденной молью»	слабовыраженная гипохромия	атрофия пигментного листка радужки; по периферии - множество светящихся спицевидных дефектов по типу «велосипедного колеса»	атрофия стромы радужки с образованием дырчатых и нитчатых дефектов вплоть до аниридии; выворот пигментного листка радужки	выворот пигментного листка радужки; структурные изменения стромы радужки; пигментные и беспигментные «узелки»	атрофические изменения стромы выражены меньше; может быть видна эндотелиальная мембрана	гипоплазия; дефекты стромы вплоть до атрофии; гипертрофия пигментного листка; сквозные радиальные дефекты в цилиарном поясе; иридошизис	гипоплазия стромы радужки с образованием треугольных дефектов основанием к лимбу
Зрачок	ослабление зрачковых реакций вплоть до ригидности; невыраженный мидриаз	ригидность зрачка	средней ширины	средней ширины	изменение положения и формы зрачка; псевдополикория	эктопия зрачка; выворот зрачковой каймы; грушевидная форма	могут быть изменения положения и формы зрачка, выворот зрачковой каймы	псевдополикория; изменение формы и положения зрачка вплоть до аниридии	изменение формы зрачка с круглой на щелевидную по типу «кошачьего глаза», его смещение; выворот пигментной каймы
УПК									
Ширина	открыт, широкий	открыт	всегда открыт	открыт, широкий канавообразный профиль угла; пролапс корня радужки	изначально открыт	изначально открыт	изначально открыт	закрыт	закрыт
Структурные изменения	склероз и облитерация интратрабекулярного пространства	пигментация, псевдоэксфолиации на структурах УПК и в самой трабекуле «подобно перхоти»	просматриваются все структуры угла	гранулы пигмента в УПК; эндогенная и экзогенная пигментация	разнообразные передние периферические синехии; наличие мембраноподобной ткани	разнообразные передние периферические синехии; наличие мембраноподобной ткани	разнообразные передние периферические синехии; наличие мембраноподобной ткани	рыхлые включения мезодермальной ткани в виде «войлокоподобной вуали»; задний эмбриотоксон	иридотрабекулярные тяжи; задний эмбриотоксон
Хрусталик	локальные помутнения, преимущественно под задней капсулой	псевдоэксфолиации на передней капсуле в виде «кольца»; часто подвывих	прозрачный	пигментные гранулы на передней капсуле хрусталика	локальные помутнения хрусталика	локальные помутнения хрусталика	локальные помутнения хрусталика	помутнение хрусталика развивается в более ранние сроки	врожденная катаракта
Стекловидное тело	деструкция в 100% в виде нитевидных, хлопьевидных и вуалеподобных включений	псевдоэксфолиации на поверхности и в глубоких слоях	может быть умеренно выраженная деструкция	пигмент выявляется в далеко зашедших случаях	может быть умеренно выраженная деструкция	может быть умеренно выраженная деструкция	может быть умеренно выраженная деструкция	деструкция стекловидного тела	деструкция стекловидного тела
Тонография	снижение секреции и затруднение оттока	снижение коэффициентов C и F	повышение сопротивления оттоку, снижение коэффициента C, снижение F	коэффициент C снижен, коэффициент Беккера повышен	снижены продукция внутриглазной жидкости и коэффициент легкости оттока	снижены продукция внутриглазной жидкости и коэффициент легкости оттока	снижены продукция внутриглазной жидкости и коэффициент легкости оттока	резко снижен коэффициент легкости оттока внутриглазной жидкости	снижение коэффициента легкости оттока внутриглазной жидкости
Вторичная глаукома	16-36% через 6 – 19 лет	псевдоэксфолиативная глаукома	не развивается	пигментная глаукома в 35% через 10 – 15 лет	вторичная закрытоугольная рефрактерная глаукома	вторичная закрытоугольная рефрактерная глаукома	вторичная закрытоугольная рефрактерная глаукома	глаукома с отсутствием острой декомпенсации офтальмотонуса	в 60% рефрактерная глаукома

Современные диагностические приборы, позволяющие повысить точность расчета оптической силы интраокулярных линз у пациентов с катарактой после радиальной кератотомии

Ю.А. Гусев[1,2], Л.В. Жежелева[1,2,3]

[1]ФГБУЗ КБ № 86 ФМБА России, г. Москва;
[2]Кафедра офтальмологии ФГБУ ДПО ИПК ФМБА Россиц, г. Москва;
[3]Филиал № 1 «Офтальмологическая клиника» ГБУЗ ГКБ им. С.П. Боткина ДЗМ

Проблема хирургического лечения пациентов с катарактой, которым ранее была сделана радиальная кератотомия (РК), приобретает все большую актуальность в связи с увеличением числа таких больных. Активное внедрение РК пришлось на 1980-е гг., и возраст многих пациентов, у которых была выполнена данная процедура с целью коррекции миопии и миопического астигматизма, в настоящее время превышает 50 лет. Именно в этом возрасте начинает развиваться катаракта.

На современном этапе развития хирургии катаракты факоэмульсификацию следует рассматривать не только как операцию по замене мутного хрусталика, но и как рефракционную. В связи с этим требования к рефракционному результату операции значительно возрастают, поэтому особенно важным является точный расчет оптической силы имплантируемой интраокулярной линзы (ИОЛ).

Выделяют ряд факторов, препятствующих достижению максимально высоких рефракционных и функциональных результатов в послеоперационном периоде, связанных с неточностью расчета оптической силы ИОЛ у пациентов с катарактой после РК:

1) диагностические погрешности, в частности, некорректное определение оптической силы оперированной роговицы стандартными кератометрами, и ошибки, связанные с биометрическими измерениями переднезадней оси глазного яблока;

2) неправильный выбор формулы расчета (недооценка эффективного положения ИОЛ) [2, 4].

Отдельного внимания заслуживает вопрос возможности эффективной интраокулярной коррекции астигматизма у пациентов с катарактой после РК. Как правило, у таких пациентов астигматизм является нерегулярным, что связано с неравномерными процессами рубцевания в каждом из радиальных разрезов [1], в связи с чем требуются особенные подходы к предоперационной диагностике и расчету оптической силы ИОЛ.

Цель работы — на клиническом примере рассмотреть возможности современных диагностических приборов, позволяющих повысить точность расчета оптической силы ИОЛ у пациентов с катарактой после радиальной кератотомии.

Материал и методы

Пациентка М., 69 лет, была госпитализирована в Центральное отделение микрохирургии глаза ФГБУЗ КБ № 86 ФМБА России для планового хирургического лечения катаракты на левом глазу. Из анамнеза: в 1988 году была проведена РК на обоих глазах с целью коррекции миопии высокой степени. В 2014 году на правом глазу выполнена факоэмульсификация катаракты (ФЭК) с имплантацией ИОЛ Acrysof IQ SN60WF +19,0 D (Alcon, США).

Было проведено стандартное до- и послеоперационное обследование. Офтальмологический статус при поступлении: Vis OD = 0,7 cyl-1,5D ax 80°= 0,9; Vis OS= 0,4 cyl-3,0 D ax 170°= 0,5. Данные авторефрактометрии OD: sph-0,37 cyl-1,5 ax 78°; OS: sph-0,5 cyl-3,0 ax 170°. ВГД (Р0) OU = 18 мм рт.ст. Объективно: OU — спокойны. Роговица прозрачная, 12 радиальных кератотомических рубцов, передняя камера средней глубины; OD — ИОЛ в задней камере, положение правильное, OS — в хрусталике помутнения в ядре, кортексе II степени плотности по классификации L. Buratto.; глазное дно OU: ДЗН бледно-розовый, границы четкие, миопическая стафилома, артерии сужены, вены нормального калибра, в макулярной зоне и на периферии сетчатки перераспределение пигмента.

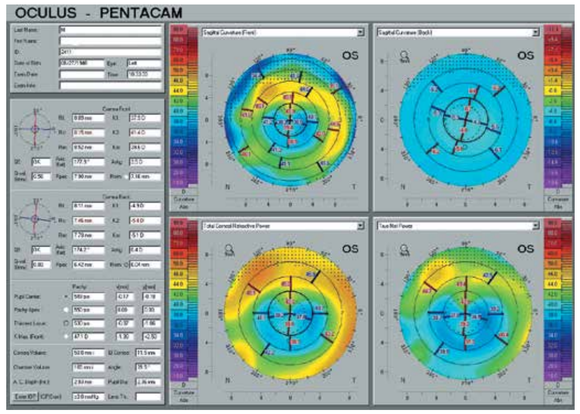

Рис. 1. Топографические карты Pentacam: сагиттальная кривизна передней и задней поверхностей роговицы, общей и истинной преломляющей силы роговицы

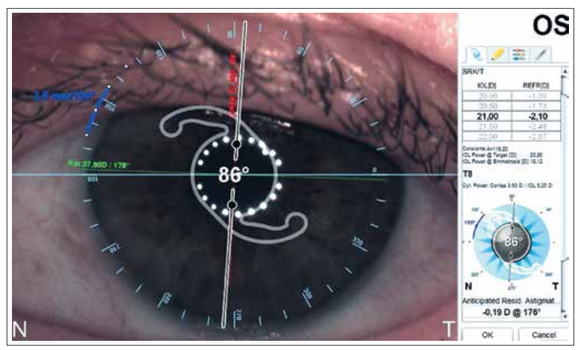

Рис. 2. Предоперационный расчет оптической силы ИОЛ Acrysof IQ Toric и оси ее ориентации с учетом локализации и размера роговичного тоннельного разреза и хирургически индуцированного астигматизма (Lenstar, Haag Streit)

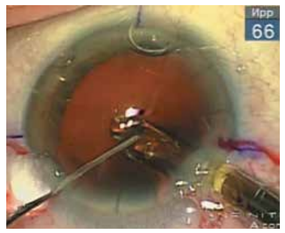

Рис. 3. Этап имплантации торической ИОЛ

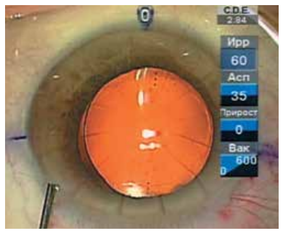

Рис. 4. Окончательное позиционирование торической ИОЛ в капсульном мешке

Топографическое исследование роговицы проводилось на аппарате Pentacam HR (Oculus, Германия). В основе измерений данного прибора лежит принцип щелевой фотографии, основанный на сканировании оптического среза роговицы в режиме бокового фокального освещения с помощью вращающейся шеймпфлюг-камеры. В течение двух секунд записывается 50 изображений со 138000 точек исследования, подвергающихся последующему анализу. При этом производится в 32 точках, расположенных по двум кольцам в зонах 1,65 мм и 2,3 мм. Программное обеспечение Toric Planner позволяет производить расчет оптической силы торической ИОЛ и выбор оси ее ориентации с учетом положения и размера тоннельного роговичного разреза и хирургически индуцированного астигматизма [3].

Расчет сферического компонента силы ИОЛ проводился по формуле SRK/T с учетом индивидуальных поправок (рефракция цели — эмметропия). Выбор оси ориентации ИОЛ производился с учетом кривизны задней поверхности роговицы, полученной при кератотопографическом исследовании.

Факоэмульсификация катаракты выполнялась на аппарате Infinity (Alcon, США) с локализацией роговичного тоннельного разреза размером 2,0 мм между кератотомическими рубцами без их пересечения. Техника имплантации торической ИОЛ стандартная с предварительной и окончательной разметками осей на роговице.

Результаты и обсуждение

После анализа кератотопографических карт на левом глазу было выявлено наличие нерегулярного астигматизма силой -3,5 D. Направления осей астигматизма передней и задней поверхностей роговицы совпадали *(рис. 1)*. Было принято решение об имплантации торической ИОЛ Acrysof IQ Toric SN6AT8 +21,0 D *(рис. 2)*.

Операция прошла без осложнений *(рис. 3, 4)*. На первые сутки после хирургического лечения левый глаз был почти спокоен, роговица прозрачная, кератотомические рубцы состоятельны, ИОЛ в задней камере в правильном положении.

Острота зрения в первые сутки после ФЭК: Vis OS = 0,6 sph+0,5 D= 0,8; через 3 месяца — Vis OS= 0,9 н/к. Данные авторефрактометрии левого глаза на первые сутки и через 3 месяца соответственно: sph+0,75 cyl-0,5 ax 83° и sph 0,00 cyl-0,5 ax 77°. Отклонение оси ИОЛ от запланированной не превысило 5°.

Следует отметить, что у пациентов после РК наблюдается механическая нестабильность оперированной роговицы, в результате чего в раннем послеоперационном периоде после ФЭК отмечается транзиторное смещение рефракции в сторону гиперметропии. Причиной данного феномена является послеоперационный отек стромы вокруг каждого из радиальных разрезов, за счет чего радиус кривизны в парацентральной зоне роговицы увеличивается, вызывая временное усиление уплощения центральной зоны. Однако в течение последующих нескольких месяцев роговица восстанавливает прежнюю кривизну, и рефракция стабилизируется [9].

Таким образом, представленный клинический случай еще раз демонстрирует сложность расчетов оптической силы ИОЛ у пациентов с катарактой после РК. Использование современных приборов на этапе предоперационного обследования позволяет нивелировать один из важных факторов, препятствующих достижению высоких рефракционных и функциональных результатов в послеоперационном периоде у пациентов данной категории, связанный с диагностическими погрешностями и приводящий к неверному расчету оптической силы ИОЛ.

Так, применение бесконтактной биометрии позволяет устранить неточности измерения осевой длины миопичного глаза. Ошибка при измерении переднезадней оси глазного яблока, равная 1 мм, приводит к рефракционной ошибке в послеоперационном периоде, равной 2,7 дптр [8]. Часто на глазах с выраженной миопической стафиломой при осуществлении измерений с помощью ультразвукового биометра можно получить существенную погрешность в результате несовпадения оси измерения со зрительной осью пациента, когда ультразвуковой сигнал оказывается в стороне от макулярной области на вершине стафиломы [11].

Другим недостатком контактной биометрии является деформация оперированной роговицы в момент контакта с датчиком во время проведения исследования, так как ее биомеханические свойства после радиальной кератотомии значительно ослаблены. Преимуществом лазерных интерферометров являются бесконтактное измерение и возможность пациента самостоятельно фиксировать взгляд, что позволяет точно измерять оптическую ось глаза.

Неверное измерение радиуса кривизны передней поверхности роговицы, равное 1 мм, приводит к рефракционной ошибке в послеоперационном периоде, равной 5,7 дптр [8]. Ошибок при кератометрических измерениях у пациентов после РК позволяет избежать применение кератотопографических систем. Стандартные автокератометры измеряют кривизну лишь наружной поверхности роговицы в параоптической трехмиллиметровой зоне, при этом наиболее уплощенный после радиальной кератотомии оптический центр не попадает в зону измерения. В результате происходит завышение кератометрических показателей, что приводит к недооценке оптической силы ИОЛ и гиперметропическому рефракционному результату после хирургического лечения катаракты [6].

Особенно важным проведение кератотопографического исследования является при планировании имплантации торической ИОЛ у пациентов с катарактой после РК и выборе оси ее ориентации. Изменение кривизны задней поверхности роговицы определенным образом компенсирует изменение кривизны ее передней поверхности, поэтому до операции следует определять величину общего астигматизма, что способствует более точному расчету оптический силы торической ИОЛ, а следовательно, лучшему послеоперационному результату [10]. Ранее считалось, что наличие нерегулярного астигматизма является противопоказанием к имплантации торических ИОЛ [5], однако усовершенствование методов дооперационного обследования, техники хирургического лечения, моделей ИОЛ открывают новые возможности и перспективы и позволяют добиться высоких рефракционных результатов в послеоперационном периоде.

Выводы

Таким образом, использование современных диагностических приборов для расчета оптической силы ИОЛ у пациентов с катарактой после РК и четкое выполнение всех этапов операции позволяют улучшить рефракционные и функциональные результаты хирургического вмешательства. Однако вопрос выбора наиболее подходящей формулы расчета оптической силы ИОЛ после радиальной кератотомии до сих пор остается открытым, что требует дальнейших исследований в этой области.

Литература

1. Балашевич Л.И. Рефракционная хирургия. – СПб: Издательский дом СПбМАПО, 2002. – 285 с.

2. Aramberri J. Intraocular lens power calculation after corneal refractive surgery: double-K method // J. Cataract Refract. Surg. – 2003. – Vol. 29. – No. 11. – P. 2063-2068.

3. Cruysberg L.P., Doors M., Verbakel F., Berendschot T.T., De Brabander J., Nuijts R.M. Evaluation of the Lenstar LS 900 non-contact biometer // Br. J. Ophthalmol. – 2010. – Vol. 94. – P. 106-110.

4. Haigis W. Intraocular lens calculation after refractive surgery for myopia: Haigis-L formula // J. Cataract Refract. Surg. – 2008. – Vol. 34. – No. 10. – P. 1658-1663.

5. Hill W.E. IOL Calculations after refractive surgery // Advanced ocular care. – 2011. – P. 17-19.

6. Hoffer K.J. Calculating corneal power after refractive surgery // Cataract Refract. Surg. Today. – 2004. – P. 23-25.

7. Jain R., Grewal S.P. Pentacam: principle and clinical applications // J. Curr. Glaucoma Pract. – 2009. – Vol. 3. – No. 2. – P. 20-32.

8. Olsen T. Calculation of intraocular lens power: a review // Acta Ophthalmol. Scand. – 2007. – Vol. 85. – No. 5. – P. 472-485.

9. Osher R.H. Transient pseudophakic hyperopia after previous radial keratotomy // J. Cataract Refract. Surg. – 2009. – Vol. 35. – No. 12. – P. 2176.

10. Savini G., Hoffer K.J., Ducoli P. A new slant on toric intraocular lens power calculation // J. Refract. Surg.– 2013.– Vol. 29.– P. 348-354.

11. Zaldivar R., Shultz M.C., Davidorf J.M., Holladay J.T. Intraocular lens power calculations in patients with extreme myopia // J. Cataract. Refract. Surg. – 2000. – Vol. 26. – No. 5. – P. 668-674.

Сборник научных трудов «190 лет. Московская глазная больница», Москва, 2016 г.

Некоторые генетические аспекты в офтальмологии

Л.К. Мошетова[1], Д.А. Сычев[2], К.И. Туркина[1], Е.В. Ширшова[3], Э.Р. Османова[1]

[1]Кафедра офтальмологии ГБОУ ДПО РМАПО Минздрава России;
[2]Кафедра клинической фармакологии и терапии ГБОУ ДПО РМАПО Минздрава России;
[3]Филиал № 1 «Офтальмологическая клиника» ГБУЗ ГКБ им. С.П. Боткина ДЗМ

С точки зрения генетики вся патология человека делится на 3 части: хромосомные, моногенные и мультифакториальные.

Хромосомные болезни — это большая группа врожденных заболеваний, обусловленных изменением структуры отдельных хромосом или их количества в кариотипе. Они характеризуются множественными и различными пороками развития. На сегодняшний день известно около 1000 хромосомных аномалий.

Хромосомные мутации делятся на численные и структурные. Численные в свою очередь делятся на анэуплоидии, когда мутация выражается в утрате или появлении дополнительной хромосомы, и полиплоидии, когда увеличивается число наборов хромосом.

Структурные мутации имеют более сложное строение и в офтальмологии представляются чаще всего делециями, то есть потерей определенного участка хромосомы.

Среди численных хромосомных мутаций чаще всего встречаются трисомии: синдром Дауна — 47, XX,+21 (1:600), синдром Ретоpe — трисомия 9р (1:700), синдром Шерешевского-Тернера — 45, X (1:1000), синдром Патау — трисомия 13 (1:6000), синдром Эдвардса — трисомия 18 (1:7000) и др.

Структурные мутации встречаются реже, и среди них наиболее известные: синдром «Кошачьего крика» — делеция короткого плеча хромосомы 5 (1:50 тыс.), синдром Вольфа-Хиршона — делеция короткого плеча хромосомы 4 (1:100 тыс.).

Офтальмологические проявления хромосомных мутаций очень разнообразны. Это и эпикантус, экзофтальм, кератоконус, помутнения роговицы, колобома радужки, пятна Брушфильда, аниридия, миоз, смещение зрачка, эктопии хрусталика и др.

Вторая группа болезней относится к моногенным патологиям. Моногенные болезни (МБ) — заболевания, в основе этиологии которых лежит единичная генная мутация. Причиной является мутация одного гена и соответственно изменение одного белка. МБ наследуются в соответствии с законами Менделя.

Для этих болезней возможно проведение дородовой диагностики и определение генетического статуса всех родственников больного с использованием прямых методов ДНК-анализа.

Клинически различают наследственные глазные болезни, связанные с эмбриональным нарушением развития глаза — 6 болезней (нанофтальм изолированный, микрофтальм изолированный). Обусловленные заболеваниями сетчатки — 96 болезней (дистрофия Беста, врожденная колбочковая дистрофия, периферическая абиотрофия сетчатки и др.), заболеваниями хрусталика — 35 болезней (врожденная ядерная катаракта, врожденная флориформная катаракта, катаракта с микрокорнеа и др.), поражениями роговицы — 25 болезней (изолированный кератоконус, наследственный кератит, эдема Маумени и др.), первичная глаукома — 10 болезней (первичная врожденная глаукома, ювенильная глаукома и др.), заболевания сосудистой оболочки — 14 болезней (дольчатая хориоретинальная атрофия, прогрессирующая бифокальная хориоретинальная дегенерация и др.), заболевания зрительного нерва — 13 болезней (нейропатия Лебера, врожденная атрофия зрительного нерва и др.).

В нашей практике наиболее часто встречаются дистрофии Беста, причиной которой является мутация в гене, продукт которого участвует в метаболическом превращении витамина А, а также поддерживает нормальную жизнедеятельность комплекса «фоторецепторы — пигментный эпителий». При патогистологических исследованиях на сетчатке находят уменьшение или исчезновение колбочек, пролиферацию, миграцию и частичное исчезновение клеток пигментного эпителия, наглядно представлено на оптической когерентной томограмме: резкое истончение сетчатки за счет атрофии наружных слоев фоторецепторов и пигментного эпителия.

Следующая группа болезней относится к мультифакториальным заболеваниям.

Эта группа болезней отличается от моногенных тем, что для своего проявления нуждается в действии факторов внешней среды. Эти заболевания определяются многими генами, которые в нормальном состоянии неактивны, но при определенном взаимодействии между собой и с факторами среды создают предрасположение к появлению заболевания.

Мультифакториальные заболевания хотя и не наследуются как менделевские признаки, тем не менее проявляют семейное накопление, поэтому частота заболевания в отдельных семьях оказывается в несколько, а иногда в 10 раз выше, чем частота этого же заболевания в популяции.

К ним относятся наиболее распространенные офтальмологические патологии: диабетическая ретинопатия, миопия высокой степени, глаукома, рассеянный склероз, возрастная макулярная дегенерация.

Возрастная макулярная дегенерация (ВМД) — основная причина стойкого снижения зрения у лиц пенсионного возраста. На сегодняшний день на территории Европы ВМД занимает первое место среди причин необратимой слепоты и слабовидения [1].

Наиболее часто (90%) ВМД представлена «сухой» формой. Экссудативная форма формируется только в 10% случаев, однако именно она приводит к быстрому и необратимому снижению остроты зрения [2].

В основе снижения центрального зрения у пациентов с «влажной» формой ВМД лежит формирование макулярного отека.

Макулярный отек при «влажной» форме возрастной макулярной дегенерации сопровождается патологической хориоидальной неоваскуляризацией. Процесс образования хорионеоваскуляризации связан с локальной ишемией, нарушением трофики и тканевой перфузии сетчатки, что приводит к активизации ангиогенных факторов [3].

На сегодняшний день установлено, что главным регулятором ангиогенеза является фактор роста эндотелия сосудов — VEGFA. Именно он играет ключевую роль в формировании макулярного отека [4].

Семейство факторов роста эндотелия сосудов (Vascular endothelial growth factors) включает в себя следующие формы: VEGF-A, VEGF-B, VEGFC, VEGF-D и плацентарный фактор роста PlGF. VEGF-A — гетеродимерный гликопротеин был открыт в 1989 году двумя независимыми группами исследователей как фактор, стимулирующий рост эндотелиальных клеток. К настоящему времени известно 11 различных форм VEGF-A, различающихся количеством аминокислотных остатков: VEGF 121, 121b, 145, 148, 162, 162b, 165, 165b, 183, 189, 206. Изоформы отличаются по внеклеточной локализации и биологическим свойствам. Большинство клеток в основном экспрессируют VEGF121, 165, 189. VEGF121 — это слабокислый белок без гепарин-связывающего домена, он имеет низкое сродство к внеклеточному матриксу и поэтому легко перемещается в межклеточном пространстве. VEGF-A — проангиогенный фактор, который активирует пролиферацию эндотелиальных клеток, а также обладает провоспалительными свойствами, являясь хемоаттрактантом для моноцитов и лимфоцитов. Достоверно установлено, что VEGF-A регулирует ангиогенез, артериогенез, вазодилатацию и проницаемость сосудов. В течение внутриутробного развития VEGF-A является необходимым для роста и развития фактором. В небольших количествах VEGFA экспрессируется во многих органах и различных типах клеток организма взрослого человека. Экспрессия VEGF-A 25 регулируется гипоксией с помощью других факторов роста. Ингибирование или снижение активности VEGF-A индуцирует апоптоз эндотелиальных клеток в связи с тем, что он также выполняет функцию фактора выживаемости для эндотелиальных клеток. По данным различных исследований, пониженные уровни VEGF-A связаны с такими состояниями, как преэклампсия, постнатальный респираторный дистресс-синдром, сосудистая недостаточность, а повышенные — с ростом опухолей, формированием асцита, синдромом поликистозных яичников, диабетической ретинопатией и развитием макулярного отека сетчатки.

Ведущим методом лечения макулярного отека при «влажной» форме ВМД является интравитреальное введение ингибиторов фактора роста эндотелия сосудов — препаратов бевацизумаб и ранибизумаб. Ранибизумаб избирательно связывается с изоформами эндотелиального фактора роста сосудов, VEGF-A (VEGF110, VEGF121, VEGF165), и предотвращает взаимодействие VEGF-A с его рецепторами на поверхности клеток эндотелия (VEGR1 и VEGR2), что приводит к подавлению неоваскуляризации и пролиферации сосудов. Подавляя рост новообразованных сосудов хориоидеи в сетчатку, ранибизумаб останавливает прогрессирование «влажной» формы ВМД.

Учитывая различные по эффективности результаты данного вида лечения макулярного отека при заданном заболевании, целесообразно изучить фармакогенетику ранибизумаба.

Первой работой по данной проблеме стало проведенное в США ретроспективное исследование с участием 86 пациентов, получавших лечение бевацизумабом. Больным

проводили инъекции препарата каждые 6 недель до достижения состояния неактивности субретинальной неоваскулярной мембраны (CHM), а также генотипирование по полиморфизмам гена фактора комплемента H (CFH)–Y402H и гена возрастной макулопатии 2 (ARMS2)–A69S. У 53,7% пациентов с генотипом CFH YY и YH по полиморфизму CFH Y402H отмечали улучшение остроты зрения, тогда как у пациентов с генотипом CFH HH повышение остроты зрения наблюдали лишь в 10,5% случаев (p=0,004). По гену ARMS2 статистически достоверных различий выявлено не было [5].

В аналогичном ретроспективном исследовании с участием 156 пациентов, получавших ранибизумаб pro re nata (по потребности), была показана связь между наличием полиморфизмов гена CFH Y402H и количеством потребовавшихся инъекций. В течение 9 месяцев пациентам, носителям полиморфизмов YY, YH, HH гена CFH, было произведено в среднем 3,3, 3,8 и 3,9 в год инъекций соответственно. Анализ частоты рецидивов показал, что при очередных визитах у больных с генотипом CFH HH необходимость новой инъекции была более вероятна, чем у больных с генотипом CFH YY (OD 1,37).

По данным флуоресцентной ангиографии с активностью CHM были статистически достоверно связаны полиморфизмы нескольких генов: ген рецептора фактора роста эндотелия сосудов 1 (FLT1), ген фактора роста фибробластов 2 (FGFR2) и ген фактора роста эндотелия сосудов A (VEGFA). С частотой инъекций ранибизумаба были статистически достоверно ассоциированы гены VEGFA, FLT1 и CFH [6].

В России было проведено исследование, в результате которого была выявлена статистически достоверная ассоциация полиморфизмов гена CFH с увеличением (носители полиморфизмов rs1061170, rs514943 и rs380390) или уменьшением (носители полиморфизмов rs529825, rs7524776, rs1831281, rs2274700, rs1576340, rs12144939, rs7540032) риска развития субретинальной неоваскулярной мембраны.

В Китае провели исследование, участие в котором приняли 144 пациента с неоваскулярной ВМД, получавших бевацизумаб. Оценку остроты зрения, центральной толщины сетчатки и максимальную толщину поражения измеряли при каждом визите. В результате: для гена CFH rs800292 изменения остроты зрения были 4,4, 15,5, 8,7 у носителей генотипа CC, CT и TT соответственно (p=0,009). Для ARMS2 rs10490924, изменения остроты зрения были 3,6, 12,1 и 9,6 в генотипах TT, TG и GG (p=0,001). Для гена сериновой пептидазы (HTRA1) rs11200638 изменения были 3,6, 12,3 и 9,6 в генотипах AA, AG и GG (p<0,001). Выводом стало следующее заключение: наличие генов CHL, ARMS2 и HTRA1 и их генотипов может повлиять на реакцию больного, получившего лечение в виде интравитреального введения бевацизумаба для неоваскулярной ВМД [7].

В Корее был проведен ряд исследований для выявления фармакогенетического эффекта ранибизумаба.

Целью одного из них стало определение генетических факторов, которые влияют на ранний фармакогенетический эффект в лечении экссудативной ВМД ранибизумабом в корейской популяции.

Исследовались гены: ARMS2, CFH, HTRA1, киназный инсерционный доменсодержащий рецептор (KDR), VEGFA.

Из них аллели rs1061170, rs2071559, rs833069, rs10490924, rs11200638, были не связаны с реакцией на ранибизумаб у людей с макулярной дегенерацией, однако аллель rs833069, относящийся к гену VEGFA, с генотипами CC+CT ассоциирован с повышенной реакцией ранибизумаба у людей с макулярным отеком по сравнению с генотипом TT. Пациенты с генотипами CC, CT имели большую динамику в уменьшении толщины сетчатки макулярной области между базовым уровнем и 3- или 6-месячным лечением, по сравнению с генотипом TT. Это соответственно означает улучшение результата в повышении остроты зрения у таких пациентов [8].

Для определения ассоциации генетических вариантов гена VEGFA и влияния на анти-VEGF терапию в лечении неоваскулярной возрастной макулярной дегенерации было проведено следующее исследование. Изучался аллель rs3025000. Генотипы CT+TT ассоциированы с увеличенным ответом на терапию в виде инъекций ранибизумаба у людей с макулярной дегенерацией по сравнению с генотипом CC. Измерялось среднее изменение остроты зрения от базовой линии после 3, 6 и 12 месяцев лечения. Носители T генотипа отмечали значительное улучшение зрения после 6 месяцев лечения, по сравнению с носителями генотипа CC.

Еще одно фармакогенетическое исследование оценивало влияние повышенного риска аллелей в генах CFH, ARMS2, VEGFA, сосудистого эндотелиального фактора роста (VEGFA) рецептором KDR, и генах, вовлеченных в ангиогенез (LRP5, FZD4) в ответ на введение ранибизумаба в зависимости от сроков лечения. В отличие от предыдущих исследований, данные были стратифицированы согласно числу пациентов с высоким риском уже известных аллелей для включения в исследование комбинированного влияния этих генотипов. Из всех рассматриваемых аллелей rs1061170 (ген CFH) с генотипом TT ассоциирован с повышенной реакцией на ранибизумаба у людей с макулярной дегенерацией по сравнению с генотипом CC. У пациентов с TT генотипом значительно повышалась острота зрения. Острота зрения измерялась исходно и после трех ежемесячных интравитреальных инъекций ранибизумаба [9].

Как показано, интравитреальные инъекции ранибизумаба в настоящее время являются стандартным методом лечения неоваскулярной возрастной макулярной дегенерации. Однако причины различных и нестойких результатов лечения еще недостаточно изучены.

Благодаря современным методам исследования (полимеразная цепная реакция, иммуноферментный анализ) появилась возможность определять маркеры гена VEGFA в крови и его концентрацию в слезной жидкости (СЖ). Но детальное изучение фармакогенетических маркеров rs699947 и rs833069 гена VEGFA, их взаимосвязь с содержанием VEGFA в СЖ, ассоциация с характером течения клинической картины и с хорошим терапевтическим ответом еще не изучались в российской популяции.

Таким образом, подробное изучение выбранных полиморфизмов гена VEGFA может стать решением актуальной проблемы в офтальмологии. Оно необходимо для персонализации антиангиогенной терапии, возможности избежать лишних затрат и нежелательных лекарственных реакций. Выявление генетических вариантов, влияющих на эффективность и результат лечения, позволит выделить группу пациентов, лучше отвечающих на терапию.

Литература

1. *Claessen H., Genz J., Bertram B. et al. Evidence for a considerable decrease in total and cause-specific incidencesof blindness in Germany // Eur. J. Epidemiol. – 2012. – Vol. 27 (7). – P. 519-524.*
2. *Bressler N.M., Bressler S.B., Fine S.L. Age-related macular degeneration // Surv. Ophthalmol. – 1988. – Vol. 32. – P. 375-413.*
3. *Ishibashi T., Hata Y., Yoshikawa H. Exsspression of vascular endothelial growth factor in experimental choroidal neovascularization // Graefes Arch. Clin. Exp. Ophthalmol. – 1997. – Vol. 235. – P. 159-167.*
4. *Bandello F., Battaglia Parodi M. Mechanisms of ocular angiogenesis and its molecular mediators // Anti-VEGF. – 2010. – P. 4-19.*
5. *Brantley M.A. Jr., Fang A.M., King J.M., Tewari A., Kymes S.M., Shiels A. Association of complement factor H and LOC387715 genotypes with response of exudative age-related macular degeneration to intravitreal bevacizumab // Ophthalmology. – 2007. – Vol. 114. – No.12. – P. 2168-2173 .*
6. *Francis P.J. The Influence of Genetics on Response to Treatment with Ranibizumab (Lucentis) for Age-Related Macular Degeneration: The Lucentis Genotype Study (An American Ophthalmological Society Thesis) // Trans. Ophthalmol. Soc. – 2011. – Vol. 109. – P. 115-156.*
7. *Tian J., Qin X., Fang K. et al. Association of gene-tic polymorphisms with response to bevacizumab for neovas-cular age-related macular degeneration in the Chinese popu-lation // Pharmacogenomics. – 2012. – Vol. 13. – P. 779-787.*
8. *Chang W., Noh D.H., Sagong M., Kim I.T. Pharma-cogenetic association with early response to intravitreal ranibizumab for age-related macular degeneration in a Kore-an population // Mol. Vis. – 2013. – Vol. 19. – P. 702-709.*
9. *Smailhodzic D., Muether P.S., Chen J. et al. Cumulative effect of risk alleles in CFH, ARMS2, and VEGFA on the response to ranibizumab treatment in age-related macular degeneration // Ophthalmology. – 2012. – Vol. 119. – P. 2304-2311.*

Сборник научных трудов «190 лет. Московская глазная больница», Москва, 2016 г.

Разработка нового заменителя стекловидного тела

В.Е. Белкин

Филиал № 1 «Офтальмологическая клиника» ГБУЗ ГКБ им. С.П. Боткина ДЗМ

Заболевания стекловидного тела, которые в конечном итоге заканчиваются отслойкой сетчатки, могут стать причиной частичной или полной утраты зрительных функций. Поэтому понятно, насколько важно изучение данной патологии, ее диагностики и лечения.

В настоящее время основной проблемой при лечении витреоретинопатии является возникновение рецидивов отслойки сетчатки в послеоперационном периоде. Они, как правило, развиваются вследствие недостаточной адаптации и фиксации сетчатки в зоне разрыва, а также прогрессирования ПВР. Чтобы предупредить эти осложнения необходимо совершенствовать технику витреальных операций. Для решения этой задачи на протяжении последних лет постоянно предлагались новые оптические системы, различные заместители стекловидного тела, в том числе жидкие ПФОС и силиконовое масло.

Несмотря на довольно длительную историю применения силиконового масла, по-прежнему дискутируется вопрос о показаниях для его использования.

Остается открытым вопрос по срокам и показаниям для ревизии витреальной полости во время силиконовой тампонады при возникновении рецидива ОС, имеются разные мнения по тактике ведения пациентов при созревании катаракты во время силиконовой тампонады, а также по срокам и показаниям для ее завершения. Кроме того, немаловажным является и тот факт, что силиконовое масло не является идеальным постоянным тампонирующим веществом, в котором нуждаются сложные пациенты.

Таким образом, полноценный заменитель стекловидного тела должен обладать: высокой прозрачностью, показателем преломления близким к 1,334, значительной вязкостью, не вызывать общей или местной токсической, аллергической и воспалительной реакции, участвовать в гидродинамике глаза и длительное время не подвергаться рассасыванию.

Для того чтобы можно было перейти к развернутому клиническому исследованию данного препарата, особое значение имеет экспериментальная стадия изучения его действия. Только на основании правильно проведенного доклинического испытания Витреолона, изучения его возможных побочных действий, доказанной эффективности и наличия перспективы получения положительных результатов возможен переход к применению его в клинике.

Таким образом, целью нашей работы явилась разработка в эксперименте нового вида заместителя стекловидного тела. Для этого были поставлены следующие задачи:

1) исследовать в экспериментальном порядке новый вид заменителя стекловидного тела;

2) провести токсикологические испытания данного вида химического соединения;

3) дать оценку экспериментальным исследованиям;

4) выявить возможные осложнения и наметить пути их профилактики;

5) определить возможные показания и противопоказания для использования нового заменителя стекловидного тела в клинике.

В условиях эксперимента на кроликах впервые подтверждена безопасность использования нового отечественного препарата заменителя стекловидного тела «Витреолон», при применении его как постоянного тампонирующего вещества при отслойке сетчатки. Полученные данные открывают возможность для проведения клинического исследования, направленного на повышение эффективности витреоретинальных операций, и могут быть использованы как базисные для построения дизайна и алгоритма предстоящего клинического исследования.

Экспериментальное исследование было проведено на глазах 31 половозрелого кролика породы «Шиншилла» (62 глаза) весом от 2,5 до 3 килограммов.

Исследование было разделено на 2 этапа: 1-й этап — исследование токсикологических свойств Витреолона на ткани глаза; 2-й — изучение тампонирующих свойств витреолона на смоделированной отслойке сетчатки глаза в сравнении с силиконовым маслом.

На 1-м этапе Витреолон вводился в витреальную полость глаза кролика после удаления нативного стекловидного тела. Оценивалось его взаимодействие с тканями, а также его влияние на физиологию глаза (40 глаз). Срок наблюдения составил от 2 недель до 6 месяцев.

Животные выводились из эксперимента методом воздушной эмболии согласно «Statement for the Use of Animals in Ophtalmic and Visual Research» (http://www.arvo.org). Глаза энуклеировались в сроки с 8 до 18 суток для гистологического исследования.

Первые результаты исследования уже получены. Ведется работа по их анализу и систематизации. Однако уже на этом этапе можно с уверенностью сказать — Витреолон не оказывает никакого системного или местного токсического действия, не вызывает повышения ВГД на всех сроках наблюдения, полностью сохраняет свою прозрачность.

На 2-м этапе Витреолон вводился в витреальную полость глаза кролика после удаления нативного стекловидного тела на фоне смоделированной отслойки сетчатки. Животные были разделены на 2 группы. В одной группе тампонирующим веществом являлось силиконовое масло (6 глаз), во второй — Витреолон (6 глаз). Оценивались и сравнивались их тампонирующие свойства. На сегодняшний день с уверенностью можно сказать, что в условиях эксперимента Витреолон ни чем не уступает тампонирующим свойствам силиконового масла. Прекрасно держит объем, не расширяется, сохраняет поверхностное натяжение и хорошо удерживает сетчатку.

Моделирование отслойки сетчатки происходило следующим образом: на 6 ч в 5 мм от лимба отсепаровывалась конъюнктива и формировался склеральный лоскут треугольной формы. С помощью иглы 27G в субретинальное пространство вводился физиологический раствор 0,9% NaCl под визуальным контролем. Склеральный лоскут ушивался. Лишняя внутриглазная жидкость выводилась через заранее сформированный парацентез роговицы. Далее под контролем микроскопа и контактной линзы с помощью иглы 20G возможно формирование разрывов уже отслоенной сетчатки любой локализации, с последующим ушиванием склеростомы.

Работа выполнялась на базе кафедры офтальмологии ГБОУ ДПО РМАПО.

Практическая значимость работы

1. Новый заменитель стекловидного тела позволит минимизировать хирургическую травму глаза, сокращая количество хирургических этапов до одного.

2. Позволит проводить лечение отслойки сетчатки с любой локализацией разрывов.

3. Новый заменитель стекловидного тела позволит полностью уйти от тех проблем, которые присущи существующим заменителям.

4. Способен стать, по сути, единственным постоянным тампонирующим веществом на сегодняшний день.

5. Одномоментная замена жидкого ПФОС на газовоздушную смесь, а затем на новый заменитель стекловидного тела во время операции обеспечит наиболее полную тампонаду витреальной полости, что существенно снизит действие силы поверхностного натяжения и увеличит эффективность тампонады.

Сборник научных трудов «190 лет. Московская глазная больница», Москва, 2016 г.

Маркетинг оптического предприятия — составляющие успеха

Редакция газеты «Поле зрения» и компания «Маркет Ассистант Груп» продолжает цикл публикаций для управленцев оптического предприятия. В цикле мы рассматриваем технологии увеличения клиентского потока в клинику или магазин оптики и, как следствие, рост прибыльности предприятия. Для достижения этой цели мы вспоминаем и структурируем постулаты маркетинга, применительно к оптическому рынку, и разбираем конкретные примеры из современной российской действительности.

Особенности разработки программы маркетинговой деятельности медицинского учреждения

Е.Н. Якутина

Генеральный директор ООО «Маркет Ассистант Груп», доцент МосГУ

Продолжение, начало см. в №№ 4, 5, 6/2016, 1, 2/2017

План — всему голова

Сегодня начнем с планирования работ по маркетингу. На календаре июнь, и это значит, что профессиональный маркетолог начинает писать программу действий компании на 2018 год. Ежегодный план маркетинга включает в себя все основные, из года в год повторяющиеся блоки:

1) цели-задачи;

2) рынки-инструменты, конкуренты (старые и вновь появившиеся);

3) изменения-корректировки в товарах-услугах;

4) ключевые целевые аудитории на данный отрезок времени;

5) события для данных целевых аудиторий (выставки, встречи, лекции, акции и т.п.);

6) медиаплан (выбор рекламных носителей, график публикаций-производства);

7) творческие концепции (или технические задания на их разработку);

8) бюджет.

К сентябрю план маркетинга должен быть написан, к октябрю согласован со всеми заинтересованными персонами и подразделениями компании. Ноябрь и декабрь — время творческих поисков, проведения тендеров среди подрядчиков и заключения договоров на производство, публикацию ваших рекламных и информационных материалов. И, кстати, не забываем про празднование Нового года — для маркетолога и рекламиста горячая пора заказа подарков, рекламных сувениров, календарей, постеров и прочих подарков любимым клиентам с символикой «2018» начинается в сентябре.

Собственно маркетинговая деятельность должна начинаться с проведения маркетинговых исследований, сегментации рынка, изучения потребителей, определения позиции вашего предприятия (оказываемых услуг, продаваемых товаров) на рынке. Частично этих функций мы коснулись в предыдущих выпусках газеты, но сегодня необходимо более подробно говорить об исследованиях рынка, поскольку не зная своего потребителя, не зная своего региона продаж, мы не сможем выставить цели бизнеса. А не зная куда ты хочешь попасть, ты не будешь знать куда тебе идти (как говаривал Чеширский кот, помните?). Есть цель — начинаем стремиться к ее достижению и требовать от подчиненных исполнения намеченной программы.

Важное примечание: для медицинского учреждения в концепцию маркетинга вносим изменения в правительственном и местном регулировании медицинского бизнеса.

И немного сухой теории

Существуют общепринятые принципы организации маркетинговой деятельности. Будем им следовать, поскольку в данном случае изобретение велосипеда будет лишним.

- Принцип человекосбережения, который означает, что в процессе маркетинговой деятельности все действия должны быть направлены на человека.
- Принцип стратегического мышления говорит об объекте маркетинговой деятельности, который, при желании в долгосрочной перспективе выжить и развиваться, должен быть конкурентоспособным и эффективным.
- Принцип обновления (инноваций): в условиях динамичной среды продолжительность жизненных циклов товаров сокращается и объект маркетинговой деятельности, нацеленный на развитие, должен быть готов к этому.
- И, наконец, принцип НИОКР (вы еще помните, что это такое?) — то есть готовность предприятия постоянно оценивать свою деятельность, принимать решения о запуске новых продуктов.

У медицинского учреждения есть особенности в разработке программы маркетинговой деятельности. Здесь приведу слова Т.В. Карасевой: «Показателями результативности деятельности медицинских учреждений являются:

– динамика спроса на услуги;

– оценка их биосоциальной значимости;

– качества;

– технологичности и экономической эффективности». *(Карасева Т.В. Медицинский маркетинг в современных условиях. – М.: Знание. – 2007. – С. 39.).*

Для медицинского маркетинга характерны и другие специфические функции: анализ окружающей среды и рыночные исследования, анализ производственных возможностей медицинского учреждения, формирование сбытовой политики, анализ потребителей (пациентов), планирование комплекса услуг, планирование системы тарифов и цен, формирование спроса и стимулирование сбыта, формирование структур маркетинговых служб учреждений здравоохранения, контроль деятельности учреждений здравоохранения в условиях рынка медицинских услуг и оценка ее эффективности.

Целевая аудитория (далее ЦА) для рекламы описывается в социально-демографических характеристиках. Например, для частной клиники, расположенной в Москве, около станции метро «Октябрьское поле», оказывающей услуги по проверке зрения и первичной диагностике заболеваний органа зрения, ЦА может определяться так: мужчины и женщины, 18+ (то есть в возрасте старше 18 лет), с доходом средним и выше среднего, имеющие проблемы со зрением, руководители и служащие, вне зависимости от семейного положения, проживающие в Северо-Западном административном округе города.

В области PR-деятельности существует другая градация целевых аудиторий, чаще всего называют девять ЦА: существующие клиенты, потенциальные клиенты,

партнеры, поставщики, сотрудники своей компании и ее руководство, средства массовой информации (не как рекламный или информационный носитель, а именно как люди, которые работают в этих СМИ и могут быть полезными вашей компании), властные органы, общественность (те персоны и организации, которые не относятся к вышеперечисленным целевым аудиториям, но могут существенно повлиять на ваш бизнес, например, профессиональные ассоциации).

Вышеприведенная классификация универсальна для проведения планирования, но можно для медицинского учреждения выделить и другие, например, еще более мелкие субъекты воздействия, либо назвать их удобнее и точнее: пациенты (потребители), партнерские медицинские учреждения, врачи и менеджеры в своей компании, фонды обязательного медицинского страхования, страховые медицинские организации, территориальные и ведомственные органы управления здравоохранения. При этом понимая, что в универсальной классификации учтены все возможные ЦА для наиболее полного и комплексного планирования.

От чего оттолкнуться, чтобы взлететь

Одним из приемов проведения планирования своей деятельности является анализ собственной услуги. Сформулируйте собственную услугу.

Медицинская услуга является таким же товаром, как и другие потребительские блага

Для магазина оптики можно интерпретировать маркетинговую категорию как экспертную медицинскую услугу: система действий высококвалифицированного специалиста (менеджера, врача, медицинской сестры), осуществляемая в установленном законом или нормативным актом порядке, завершающаяся документальной констатацией.

Четыре угла

Медицинским услугам присущи четыре характерных черты, которые необходимо учитывать при разработке маркетинговых программ: неосязаемость, неотделимость от источника, непостоянство качества, несохраняемость — писал один из самых известных теоретиков маркетинга Ф. Котлер.

Неосязаемость. Это значит, что услуги нельзя увидеть, услышать, потрогать или ощутить на вкус до момента покупки. Пациенты, обратившиеся за платными медицинскими услугами, не могут заранее узнать результат. Обычно потребители до обращения за помощью ведут поиск подтверждения того, что оказываемые услуги в определенном медицинском учреждении действительно высокого качества. Этими подтверждениями служат место, обслуживающий персонал, уровень цен, наличие современного оборудования и т.д. Повышение осязаемости подразумевает повышение фона доверия к медицинскому учреждению. В предыдущей публикации я приводила пример с рекламным объявлением и советовала добавить к нему фотографию доктора, который будет вести прием маленьких пациентов. Снижению покупательского риска могут служить подробные рассказы об истории предприятия, о людях, которые здесь работают, примеры обслуживания известных личностей в городе или районе расположения учреждения. Также — лицензии, сертификаты и рекомендации. И, о чем мы также говорили, одним из краеугольных методом внушения доверия является раскрученная торговая марка.

Неотделимость — услугу оказывает конкретный доктор. Замена вызывает отторжение, раздражение, отказ. В современной науке этот барьер предлагается обходить разными способами, например, «научиться работать быстро, тратя на каждого пациента значительно меньше времени, за счет чего принять гораздо больше пациентов».

Классификация медицинских услуг (В.Ф. Шарапов, 1996)

Основание	Признак
Характер	профилактические, экспертные, организационные, статистические, диагностические, лечебные, комбинированные, реабилитационные
Сегмент структуры здравоохранения	санитарно-гигиенические, эпидемиологические, амбулаторные, поликлинические, стационарные
Уровень медицинской помощи	доврачебная, врачебная, квалифицированная, специализированная
Интенсивность во времени	скорая, неотложная, плановая
Квалификация источника медицинских услуг	низкая, средняя, высокая
Технологии	рутинные, высокотехнологические
Инвазивность	неинвазивные, инвазивные
Соблюдение стандарта	соответствие стандарту, несоответствие стандарту (обоснованное, необоснованное, ошибочное)
Время достижения конечного результата	соответствующие срокам, не соответствующие срокам
Конечный результат	адекватное, частично адекватное, неадекватное
Соответствие правовым нормам	соответствующие функциям исполнителя, не соответствующие функциям исполнителя, ошибочные, халатные (повлекшие ущерб здоровью или смерть потребителя)

Для современного оптического предприятия я считаю такой подход неприемлемым. И вижу выход в повышении лояльности потребителя бренду, а не конкретному врачу. И если пациент будет уверен в том, что все врачи в данном учреждении высококлассные (независимо от места обращения, если, скажем, это сеть клиник), то степень доверия автоматически повысится. Для магазина оптики важно создать систему быстрого и качественного обслуживания как в кабинете врача-оптометриста (обычно прием бывает длительным, занимает до 40 минут), так и в торговом зале. К доктору назначаем время приема, в зале — увеличиваем штат обслуживающего персонала для оптимизации работы, а также проводим тренинг оптиков-консультантов по работе с большим потоком посетителей, учим грамотно и быстро работать, сокращая время обслуживания одного пациента.

Непостоянство качества медицинской услуги — повод для введения стандартов в деятельность предприятия и отличный информационный посыл для годовой рекламной кампании. Стандартными методами решения проблемы является привлечение опытных специалистов, которые повышают свой уровень квалификации, обладают современными методами диагностики и лечения и могут найти подход к каждому пациенту; регулярное отслеживание отзывов и жалоб потребителей, проведение исследования степени удовлетворенности пациентов, корректировка политики компании в соответствии с замечаниями клиентов и, наконец, внедрение современного оборудования для проведения диагностики для исключения человеческого фактора.

И, наконец, в условиях постоянства спроса *несохраняемость* услуги не является проблемой. Рецепты при разработке и реализации маркетинговой стратегии предприятия, оказывающего платные медицинские услуги, таковы:

- репутация компании (уровень известности клиники, количество рекомендаций);
- качество обслуживания (в том числе — о вежливости обслуживающего персонала);
- скорость оказания услуг (зачастую именно в этом частная клиника соревнуется с государственной), но — на приеме специалиста пациенты готовы потратить время, которое будет необходимо для получения качественной консультации;
- наличие широкого спектра услуг (или специализированного).

Перед планированием

Вы знаете, что такое бенчмаркинг? Я вам завидую, вам предстоит узнать еще столько интересного и полезного! Про бенчмаркинг мы поговорим в следующий раз, а сейчас начнем все же с исследований. И опять не обойтись без утомительных перечислений. Маркетолог, однако, должен знать свои инструменты — чем поле копать, лопатой или пригласить культиватор? Для начинающего специалиста или для руководителя компании предлагаю несколько другой взгляд на нижеприведенные данные. Посмотрите на все с практической точки зрения, какие из исследований принесут выгоду в дальнейшей деятельности, какая статистика выведет вас на новый уровень принятия решений.

«Маркетинг — это искусство и наука правильно выбирать целевой рынок, привлечь, сохранить и нарастить количество потребителей посредством создания у покупателя уверенности, что он представляет собой наивысшую ценность для компании».

***Ф. Котлер**, преподаватель Kellogg Skool Management, США, автор популярных учебников по маркетингу*

Итак, маркетинговые исследования включают:

– анализ рынка;

– исследование внутренней среды;

– исследование внешней среды;

– изучение сбыта товаров;

– исследование мотивов покупателей;

– исследование потенциала спроса;

– маркетинговая разведка;

– социальные исследования;

– исследование лучшего опыта организаций (и да, это он и есть — бенчмаркинг);

– социальные исследования;

– разработка комплекса маркетинга.

И перечислим цели проведения маркетинговых исследований.

1. Необходимо снизить риск возможной неудачи в бизнесе и потери денег.

2. Необходимо обойти конкурентов (конкурентная борьба обостряется).

3. Своевременно изменять направления деятельности предприятия (изменяются технологии, появляются все новые и новые виды товаров, привычные товары исчезают с рынка).

4. Организация дела на региональном или национальном уровнях требует получения дополнительных данных для принятия решений.

5. Необходимость изменения ассортимента и номенклатуры реализуемых товаров или услуг.

6. Необходимость повышения эффективности деятельности предприятия.

7. Необходимость постоянного совершенствования товара и перехода от конкуренции цен к неценовой конкуренции.

8. Результаты исследований могут являться товаром и приносить прибыль.

Продолжение следует

Диабетическая ретинопатия

Bruno Lumbroso
Marco Rispoli
Maria Cristina Savastano

Русскоязычное издание «Diabetic Retinopathy» под редакцией д.м.н., профессора **В.В. Нероева**

Научный редактор: к.м.н. **О.В. Зайцева**

Перевод: к.м.н. **А.Е. Дугина**

Руководство «Диабетическая ретинопатия» содержит множество рисунков, снимков флюоресцентной ангиографии, фронтальных и сагиттальных томографических срезов сетчатки, а также результатов новейшего диагностического метода ОКТ-ангиографии. В первой части представлена базовая информация, касающаяся эпидемиологии, патогенеза и классификации диабетической ретинопатии. Во второй части приведены принципы анализа и интерпретации данных флюоресцентной ангиографии, классической ОКТ (поперечный срез и «en face»), ОКТ-ангиографии, помогающие диагностировать те или иные изменения, характерные для непролиферативной, препролиферативной и пролиферативной диабетической ретинопатии. Таблицы и графики позволят сориентироваться в сложных вопросах диагностики.

Настоящее руководство предлагает логичный и простой метод анализа и интерпретации изображений при диабетической ретинопатии.

Издание на русском языке подготовлено и отпечатано по заказу и при участии ЗАО «Трейдомед Инвест» — эксклюзивного дистрибьютора фирмы «Optovue» (США) в России и странах СНГ, совместно с ООО «Издательство «АПРЕЛЬ».

ISBN 978-5-905212-66-6

Издательство Апрель

Школа Батищева

С 2015 года специальная (коррекционная) школа-интернат для слепых и слабовидящих детей, расположенная в городе Липецке, носит новое название — «Центр образования, реабилитации и оздоровления». С 1990 года это учебное заведение возглавляет народный учитель России, член Общественной Палаты РФ, кавалер Ордена Дружбы и многих других государственных и общественных наград **И.И. Батищев**.

Игорь Иванович подчёркивает, что произошла не просто смена вывески. Новое название чётко обозначает суть липецкой школы. Здесь действительно создан комплекс, успешно осуществляющий обучение, реабилитацию и оздоровление незрячих и слабовидящих детей.

Илья Бруштейн

Этот комплекс включает в себя детский сад, школу-интернат, детский дом, центр дистанционного образования Липецкой области (он ориентирован, в первую очередь, не на инвалидов по зрению, а на детей с другими патологиями), два круглогодичных загородных образовательно-оздоровительных комплекса «Звёздный» и «Клён», музыкальную и художественную школы, центр допрофессиональной подготовки и ряд других подразделений.

Посещение школы корреспондентом газеты «Поле зрения» началось с подробной, обстоятельной беседы с директором. Именно с его деятельностью связаны перемены, которые происходили и происходят в учебном заведении в последние годы и десятилетия.

И журналисты, и учителя, и представители педагогической науки нередко спорят о том, что означает понятие «авторская школа»… С одной стороны, все государственные учебные заведения страны должны работать по одинаковым или, как минимум, схожим программам. С другой стороны, школа — эта творческий организм. И каждому учреждению необходима своя «изюминка», непохожесть, своё лицо.

Липецкий учебный комплекс уже давно стали называть «школой Батищева». Это обозначение употребляют и ученики, и учителя, и родители.

* * *

Подготовить детей к взрослой жизни

— Игорь Иванович, как Вы считаете, почему Ваше учебное заведение стало известно далеко за пределами Липецкой области? В чём секрет, в чём «изюминка», в чём особенность «школы Батищева»?

— У нас в школе учатся мальчишки и девчонки не только из Липецкой области, а из одиннадцати регионов России: от Коми до Дагестана. Хотя в этих регионах, как правило, тоже есть специализированные школы для слепых и слабовидящих детей. Но многие родители и сами учащиеся выбирают именно липецкую школу. И мы ценим это доверие!

«Изюминка» школы состоит в том, что мы не только создаём для детей достойные условия для учёбы и оздоровления, но и успешно готовим их к взрослой жизни, к последующему обучению в высших и средних специальных учебных заведениях, профессиональной деятельности. Кстати, среди сотрудников «Центра образования, реабилитации и оздоровления» — 22 инвалида по зрению, в том числе и тотально незрячие люди. И почти все они — выпускники нашей школы.

Многих учителей школы-интерната, педагогов дополнительного образования, сотрудников вспомогательных подразделений я помню ещё первоклассниками. Когда твои ученики становятся коллегами — это самая высокая награда, которую только можно представить!

— Не секрет, что во многих специализированных школах незрячих и слабовидящих учителей становится всё меньше. А в обычных школах их вообще почти нет.

— Слепой человек может быть отличным учителем! Я в этом глубоко убеждён. Педагог может не видеть своих учеников, но чувствовать настроение в классе, уметь заинтересовать своим предметом. Более того, те учащиеся, которые ещё в школьные годы проявили интерес к учительской профессии, продемонстрировали свои организаторские способности при подготовке внеклассных мероприятий, как правило, становятся достойными сотрудниками учебного заведения.

У нас проводится допрофессиональное обучение старшеклассников по профилю «Основы вожатского мастерства». Эти занятия позволяют не только подготовиться к учёбе в педагогических вузах, но и заработать первые карманные деньги уже в школьные годы. Работа вожатых в загородных оздоровительных лагерях оплачивается так же, как и взрослых сотрудников.

Кроме того, мы проводим допрофессиональное обучение ещё по двум профилям — «лечебный массаж и основы ухода за больными» и «начальное музыкальное образование» (вокал, инструментальное исполнительство).

В учебном центре на сегодняшний день действуют сорок творческих и спортивных объединений. Они не только дают возможность детям с пользой провести досуг, но и занимаются допрофессиональной подготовкой.

Как директор я горжусь достижениями наших учащихся. В 2009 году наш ученик Николай Орлов, тотально незрячий, покорил Эльбрус, поднялся на высоту 5642 метра, на самую высокую точку России. В 2010 году он стал участником Памирской экспедиции, покорил пик Воробьёва (5780 метров). Коля не стал профессиональным спортсменом или тренером. Но он успешно окончил школу, получил профессиональное образование в медицинском колледже. Сейчас трудится массажистом. Спорт, альпинизм помогли ему выработать характер, силу воли.

В 2011 году Мария Паршина стала чемпионкой России по лёгкой атлетике среди инвалидов по зрению, а Ирина Глазкова — чемпионкой России по велоспорту. В 2013 году в составе сборной России по голболу Евгения Михайлова стала чемпионкой мира. В 2015 году Артур Минеев становится чемпионом Европы по лёгкой атлетике.

Наши дети успешны не только в спорте, но и в культуре. Школьный театр «Пяц» становился лауреатом «Национальной детской премии». В 2017 году слабовидящий учащийся Фёдор Негробов занял второе место в престижном международном художественном конкурсе «Красота Божьего мира». Он участвовал в конкурсе в самой сложной номинации — «православная икона». В шестнадцать лет талантливый юноша уже способен создавать иконы, которые соответствуют всем канонам Русской Православной Церкви!

— Вы уделяете большое внимание допрофессиональной подготовке учащихся, следите за их дальнейшей судьбой.

— В коррекционную педагогику я пришёл из системы профессионального образования. Перед тем как получить высшее педагогическое образование, я окончил профессионально-техническое училище и техникум. Поэтому для меня принципиально важно, чтобы образовательный процесс, в том числе в коррекционной педагогике, имел практическую направленность, чтобы мы готовили своих воспитанников к вызовам грядущей жизни.

— Расскажите, пожалуйста, об основных вехах Вашей биографии.

— Я родился в городе Грязи Липецкой области, это город-спутник Липецка, в 1949 году. Трудовую деятельность начал в шестнадцать лет, в 1966 году, учеником слесаря в паровозном депо на железнодорожной станции. На сегодняшний день мой трудовой стаж составляет уже 51 год. И всем воспитанникам стремлюсь привить навыки трудолюбия, чтобы они тоже упорно трудились, находили своё место в жизни, несмотря на имеющуюся инвалидность.

Отработал один год в паровозном депо, потом окончил ПТУ, получил профессию слесаря-монтажника тепловых и атомных станций. Устроился слесарем-монтажником на тепловую электростанцию, обслуживающую пищевой комбинат. Потом меня назначили освобождённым секретарём комитета комсомола комбината. Одновременно заочно учился в Московском пищевом промышленном техникуме. Получил профессию техника-механика.

В 1972 году переехал из города Грязи в Липецк, наш областной центр. Стал работать мастером в ПТУ, которое готовит специалистов для нашего промышленного гиганта — Новолипецкого металлургического комбината. Одновременно с 1974 года по 1979 год учился в Липецком педагогическом институте, заочно получил высшее образование.

В 1979 году меня назначили директором профессионально-технического училища строительного профиля. Там было 1500 учащихся. Из них около двухсот состояли на учёте в детской комнате милиции, привлекались к административной и даже уголовной ответственности за различные правонарушения. В общем, это были «трудные подростки», как тогда говорили.

И.И. Батищев

— Как Вы с ними справлялись?

— Совершенно нормально. Мы старались максимально «занять» своих учащихся, чтобы у них не было времени на пьянство, хулиганство и т.д. В училище активно развивалась художественная самодеятельность, физкультурно-спортивная работа. Мы создали агитбригаду, которая ездила по школам Липецкой области, агитировала мальчишек и девчонок поступать в ПТУ, изучать рабочие профессии. В советское время большое внимание уделяли пропаганде профессионального образования. И наше учебное заведение тоже участвовало в этом процессе.

Меня заметили в Москве, в Комитете по профессиональному образованию, предложили отправиться в двухгодичную командировку в Мозамбик, в провинцию Тета. Там я был советником директора крупного центра профессионального образования и руководителем группы советских специалистов. Советский Союз оказывал Мозамбику содействие в подготовке квалифицированных рабочих.

После возвращения в Липецк в 1990 году несколько месяцев проработал заместителем директора одного из ПТУ, а потом мне предложили стать директором специализированной школы-интерната для слепых и слабовидящих.

При получении высшего и среднего специального образования я совмещал работу и учёбу. И сейчас тоже не устаю учиться, как и все наши сотрудники. Учитель должен учиться всё жизнь. Наше учебное заведение является стажировочной площадкой Министерства образования РФ. Каждый год у нас проходят не менее пяти научно-практических семинаров и конференций для сотрудников специальных школ III-IV вида (для слепых и слабовидящих детей), а также детских домов и других учреждений опеки и попечительства.

— Уже более четверти века Вы являетесь директором. Что самое трудное в этой работе?

— Наверное, самое трудное и самое важное: никогда ни о ком не забывать, помнить о судьбе каждого воспитанника и каждого выпускника. Бывших воспитанников для меня не бывает. Все дети остаются в сердце. И если кому-то плохо, то всегда стараюсь помочь.

И.И. Батищев с учащимися школы

Осмотр у школьного офтальмолога

На уроке физики в седьмом классе

В школьном храме Святого Пантелеймона Целителя

Фольклорный коллектив «Лошкари»

«Центр образования, реабилитации и оздоровления» — это 550 воспитанников и 450 сотрудников. В школе-интернате учатся 350 учащихся, из них 150 — проживают в интернате. В детском саду — 25 воспитанников. В Центре дистанционного образования — 200 детей.

Среди наших воспитанников — 30 сирот и детей, оставшихся без попечения родителей. Для некоторых из них я являюсь официальным опекуном. Эти дети, конечно, требуют особого внимания, ведь они обделены судьбой дважды: инвалидность по зрению и сиротство.

Эта работа не терпит равнодушия!

Заслуженный учитель РФ, заместитель директора по учебно-воспитательной работе Галина Ивановна Горбункова — «правая рука», ближайший сподвижник И.И. Батищева. Они познакомились ещё в начале восьмидесятых годов, когда Игорь Иванович был директором строительного училища, а Галина Ивановна преподавала в нём историю.

Став директором школы-интерната, И.И. Батищев стал уговаривать коллегу перейти работать к нему в качестве заместителя. Но Г.И. Горбунковой было трудно согласиться.

— Я прикипела душой к строительному училищу и не мыслила своей жизни без него. Тогда Игорь Иванович предложил такой вариант: не уходя из училища, поработать какое-то время в его школе в качестве медсестры-массажистки (по совместительству). Дело в том, что до поступления в педагогический институт я окончила медицинское училище и на профессиональном уровне владею массажем.

Поэтому моё первое знакомство с воспитанниками произошло именно во время массажа. До этого я никогда не сталкивалась с незрячими детьми. Поэтому в первые дни слёзы наворачивались на глаза… Так было жалко этих ребят! Впоследствии я, разумеется, поняла, что этих детей нужно не жалеть, а помогать им.

Во время массажа происходит интенсивный контакт с ребёнком (да и со взрослым человеком), так как эта процедура способствует расслаблению, снятию стресса. Можно выговориться, пообщаться с массажистом, поделиться своими «секретами». Поработав некоторое время массажисткой, я многое узнала о жизни школы. И после этого приняла решение принять предложение И.И. Батищева и стать его заместителем.

— Расскажите, пожалуйста, об истории школы.

— Школа-интернат была создана в Липецке в 1963 году. До этого в Липецкой области существовала небольшая школа-интернат для слепых и слабовидящих детей в городе Усмань. Но она ютилась в неприспособленном здании, без удобств… Поэтому и учителя, и воспитанники были счастливы, когда им представилась возможность переехать в областной центр.

В 1991 году на базе нашей школы было открыто музыкальное отделение, работающее по программе детских музыкальных школ. В 1992 году началось раннее изучение иностранных языков. В 1995 году введён курс допрофессиональной подготовки «Лечебный массаж». В настоящее время я являюсь не только заместителем директора по учебно-воспитательной работе, но и преподаю медицинские дисциплины нашим старшеклассникам — будущим массажистам.

— Как Вы считаете, в чём состоит своеобразие Вашей школы? Чем она отличается от других специализированных учебных заведений?

— Наверное, сотрудники каждой школы считают её самой лучшей. И мы в Липецке не являемся исключением! Мне думается, в нашей школе накоплен большой опыт работы с детьми со сложной и сочетанной патологией. А это весьма актуальная тема. Таких детей становятся всё больше! У нас работают не только классы третьего и четвёртого вида (для слепых и слабовидящих детей), но также седьмого и восьмого (для детей с задержкой психического развития и умственной отсталостью).

Имеются случаи, когда мы переводим детей из классов восьмого вида (с диагнозом «умственная отсталость») в классы седьмого вида (задержка психического развития), а потом и в обычные классы, где обучение идёт по стандартной школьной программе.

— Почему эти учащиеся оказались в классах «восьмого вида»? Значит, диагноз «умственная отсталость» был поставлен детям неверно?

— Нельзя сказать, что диагноз был поставлен неверно. «Умственная отсталость» связана с поражениями головного мозга, поэтому в отличие от педагогической запущенности и задержки психического развития её, как правило, не удаётся полностью преодолеть. Но случаются счастливые исключения. Порой учащиеся классов восьмого вида начинают демонстрировать просто феноменальные успехи, учитывая их диагноз. Они догоняют своих здоровых ровесников, хотя вроде бы в соответствии с медицинскими данными не способны на это. Усилия педагогов и самих детей могут давать плоды, на которые даже никто не надеялся.

Приведу конкретный пример. Наша слабовидящая воспитанница Наталья Звягина. Сирота. Она к нам поступила из детского дома с диагнозом «умственная отсталость». И несколько лет училась в специальном классе для таких детей. Но учителя обратили внимание, что у девочки есть потенциал. И мы перевели её в класс седьмого вида, потом, в десятом классе — в обычный класс.

Наташа не только справилась со школьной программой, но и показала отличные результаты. В старших классах никто бы не поверил, что эта девушка раньше обучалась в классе восьмого вида! Она успешно окончила школу, потом — медицинское училище, получила профессию массажиста.

Ещё в школе Наташа подружилась с Серёжей Андреевым. Он поступил к нам в пятом классе. Серёжа потерял зрение в одно мгновение, из-за детской шалости. Он взрывал петарду и… навсегда лишился способности видеть мир. Конечно, я обратила внимание, что ему в первые месяцы и даже в первые годы было тяжелее, чем остальным детям.

У нас обучается немало незрячих ребятишек, но большинство из них теряли зрение постепенно или являются слепыми с рождения. А ситуация с Серёжей особенно драматична, и способна привести к развитию депрессии, психосоматических заболеваний. Конечно, дружба с Наташей помогла мальчику справиться с ударом судьбы.

Эта дружба сохранилась на долгие годы. Она переросла в любовь и привела к созданию крепкой, дружной семьи. Сейчас семья Сергеевых живёт в городе Усмань Липецкой области. Серёжа тоже получил профессию массажиста. У них двое детей. Супруги открыли свой собственный массажный салон.

Наташа дала согласие на то, чтобы её жизненная история была обнародована. Думаю, что она может обнадёжить многих родителей, чьи дети обучаются в классах восьмого вида.

— Пример Наташи, конечно, вдохновляющий и заразительный. Но не породит ли он завышенных ожиданий и несбыточных надежд? Всё-таки большинство учащихся классов восьмого вида, к большому сожалению, никогда не смогут освоить стандартную школьную программу…

— Это так. Но необходимо, чтобы каждый ребёнок получал максимальное развитие. Дети, обучающиеся в классах восьмого вида, не менее талантливы, чем их ровесники из обычных классов. Из-за особенностей интеллектуального развития они не способны разобраться в абстрактных понятиях, премудростях физики, химии и математики, но могут быть успешны в рукоделии, художественном творчестве, физической культуре. В большинстве своём они способны адекватно вести себя в обществе, быть хорошими товарищами.

Конечно, сочетание умственной отсталости и плохого зрения — это «гремучая смесь». В дальнейшем у этих ребят возникают огромные проблемы с трудоустройством. Но и в этом плане есть положительные примеры. Например, в нашей школе на вспомогательные должности трудоустроено несколько выпускников классов восьмого вида. И они вполне достойно работают.

— Галина Ивановна, хотелось бы попросить Вас рассказать о судьбах других выпускников, об учащихся, которые Вам наиболее запомнились.

— Эта работа не терпит равнодушия. Судьбы нынешних учащихся и выпускников прошлых лет действительно «берут за душу». Мне очень приятно рассказать о нашем выпускнике Алексее Геращенко. Он незрячий с рождения. После окончания нашей школы окончил Курский музыкальный колледж-интернат слепых, потом — Воронежский институт искусств.

Алёша — музыкант от Бога. Создаётся впечатление, что он владеет всеми музыкальными инструментами: баяном, фортепьяно, саксофоном, гитарой, трубой. Феноменальные способности! А ещё он прекрасно поёт. Геращенко нашёл себя в «лёгком жанре», в качестве ресторанного, свадебного музыканта. Но он выступал и на большой сцене, участвовал и был лауреатом многих музыкальных конкурсов.

Школу Алёша окончил с золотой медалью. Всегда был очень аккуратным, ответственным, дисциплинированным. Мне он запомнился не только успехами в учёбе, но и лёгким, оптимистичным характером. К счастью, ему как музыканту сопутствует и коммерческий успех. На свои деньги он купил квартиру в Воронеже.

Геращенко не только поёт, но и сам пишет песни. Его отец — лётчик, воевал в Афганистане. Недавно Алёша написал песню под названием «Третий тост» и посвятил её погибшим друзьям своего отца.

Также хочется рассказать о Сергее Бочарове. Слабовидящий. Сирота. В роддоме мама от него отказалась. Потом, в пятилетнем возрасте, его взяли родственники из Москвы. Маленький Серёжа радовался тому, что обрёл, наконец, родной дом. Но через полгода горе-опекуны просто вернули мальчика обратно в детский дом, как ненужную вещь.

После окончания школы-интерната Серёжа поступил на исторический факультет Липецкого государственного педагогического университета. Мы все надеемся, что в ближайшем будущем Серёжа вернётся к нам в школу в качестве преподавателя истории. Он сам этого очень хочет.

В школьные годы Бочаров прекрасно проявил себя как вожатый. Он активно помогал при организации внеклассных мероприятий. В университете парень отлично учится, активно занимается общественной работой: он — помощник Уполномоченного по правам ребёнка Липецкой области, депутат областного Молодёжного парламента, волонтёр регионального отделения Детского фонда.

А ещё — Серёжа прекрасно поёт и, вообще, является очень активным, деятельным человеком… Далеко не сразу всё у Серёжи стало складываться гладко. Сначала ему было трудно привыкать к жизни в школе-интернате.

— А с чем были связаны эти трудности?

— Дело в том, что когда родственники взяли ребёнка-инвалида из детского дома, а потом вернули его обратно, то ему был нанесён колоссальный стресс. Мальчик воспринял это как предательство, перестал верить взрослым.

А в семь лет детей из детских домов часто переводят в школы-интернаты или другие заведения. Во всяком случае, так было раньше… Сейчас у нас в Липецкой области, слава Богу, сокращается число детских домов, уменьшается число сирот.

В детских домах ребятишки называют воспитателей «мамами». И вот, представьте себе картину, которая до сих стоит у меня перед глазами: воспитательница детского дома привозит к нам Серёжу Бочарова вместе с его вещами и всеми документами. А мальчик понял, что его хотят «перевести в другое место» и стал кричать: «Мама! Не оставляй меня здесь!!!» У него началась истерика. Вполне вероятно, что в этот момент он вспомнил историю со своими родственниками.

— Дети-сироты до семи лет привыкают к детскому дому, воспринимают его как родной дом, воспитательниц — как мам. А потом их переводят в школу-интернат, а там — другая обстановка, другие воспитатели… Это стресс для ребёнка.

— Все наши воспитатели и учителя — внимательные и душевные. Но, конечно, такие перемены являются стрессом для семилетнего ребёнка. А дети-инвалиды с ослабленным зрением и целым «букетом» других болезней переживают эту ситуацию ещё тяжелее.

Конечно, хотелось бы, чтобы сирот становилось меньше, чтобы каждый ребёнок имел семью, родную или приёмную. Но, с другой стороны, история Бочарова показывает, что опекунство тоже бывает не совсем удачным и может привести к новым стрессам и душевным ранам.

— Как Вам удалось завоевать доверие Серёжи?

— Когда он стал плакать и кричать, что не хочет здесь оставаться, я стала его успокаивать, говорить ему, что в школе-интернате ему будет хорошо… Потом показала ему баян, который находился в моём кабинете. А я неплохо играю на баяне! И я заиграла для него, чтобы отвлечь от грустных мыслей.

Впоследствии мы с Серёжей подружились, много общались… И со всеми учителями, со всеми одноклассниками у него сложились хорошие отношения. Он стал говорить: «Школа-интернат — мой дом, моя семья, другой семьи у меня нет». Конечно, такие слова учителям и воспитателям услышать очень приятно… И я думаю, Серёжа произносит их не просто из вежливости. Он действительно так думает.

Я очень рада, что Серёжа регулярно мне звонит по телефону, рассказывает обо всех своих студенческих делах. И я воспринимаю его не просто как нашего воспитанника, а как друга, с которым можно поговорить по душам.

Продолжение в следующем номере

Фотографии из архива «Центра образования, реабилитации и оздоровления» (г. Липецк)

iSert®

Предустановленная ИОЛ

HOYA SURGICAL OPTICS

Предустановленная гидрофобная моноблочная ИОЛ для разреза 2.2 мм

Surgix

ophthalmic surgical products

www.surgix.ru
www.hoyasurgicaloptics.com
info@surgix.ru

На правах рекламы

издательство Апрель

Приглашаем всех офтальмологов к сотрудничеству. Ждем ваших статей, интересных случаев из практики, репортажей. Мы с удовольствием будем публиковать ваши материалы на страницах нашей газеты «Поле зрения».

Подписной индекс: 15392
www.aprilpublish.ru

Газета «ПОЛЕ ЗРЕНИЯ. Газета для офтальмологов». Учредитель: ООО «Издательство «АПРЕЛЬ». Свидетельство о регистрации средства массовой информации ПИ ФС77-43591 от 21.01.2011 г. Федеральная служба по надзору в сфере связи, информационных коммуникаций (Роскомнадзор). Периодичность: 1 раз в 2 месяца. Газета распространяется в Москве, Подмосковье и 60 регионах России. С предложениями о размещении рекламы звонить по тел. 8-917-541-70-73. E-mail: aprilpublish@mail.ru. Слайды, иллюстрирующие доклады, фото, предоставленные авторами, публикуются в авторской редакции. Издательство не несет ответственности за иллюстративный материал, а также за содержание рекламных, рекламно-информационных материалов. Перепечатка и любое воспроизведение материалов и иллюстраций допускается только с письменного разрешения газеты «Поле зрения». Дата выхода газеты: июнь 2017. Тираж 2000 экз. Газета изготовлена в ООО «Издательство «АПРЕЛЬ». Адрес издательства: 107023 Москва, площадь Журавлева, д. 10, офис 202.

© «Поле зрения», 2017. © ООО «Издательство «АПРЕЛЬ».

Отпечатано в типографии «CAPITAL PRESS». 111024, г. Москва, шоссе Энтузиастов, д. 11А, корп. 1.