ИЗДАНИЕ МОСКОВСКОГО НАУЧНОГО ОБЩЕСТВА ОФТАЛЬМОЛОГОВ

ПОЛЕ ЗРЕНИЯ

ГАЗЕТА ДЛЯ ОФТАЛЬМОЛОГОВ №2(46) МАРТ-АПРЕЛЬ 2018 ISSN 2221-7746

АКТУАЛЬНОЕ ИНТЕРВЬЮ

Почетный профессор Московского государственного медико-стоматологического университета им. А.И. Евдокимова Н.С. Ярцева:

Мы старались спасти каждого раненого...

17 марта 2018 года исполнилось 95 лет давнему и преданному другу издательства «Апрель» и газеты «Поле зрения», участнику Великой Отечественной войны, к.м.н., доценту Нонне Сергеевне Ярцевой. В течение нескольких десятилетий — с 1967 года по 2012 год — Н.С. Ярцева заведовала учебной частью кафедры глазных болезней Московского государственного медико-стоматологического университета им. А.И. Евдокимова. С 1967 года по 2000 год должность заведующего кафедрой занимал Святослав Николаевич Федоров. Нонна Сергеевна была одним из ближайших сотрудников и сподвижников великого ученого и реформатора отечественной офтальмологии.

В ознаменовании заслуг ветерана высшей школы Ученый Совет родного вуза в 2016 году присвоил доценту Н.С. Ярцевой звание «почетного профессора». Нонна Сергеевна — человек из «несломленного поколения». В годы Великой Отечественной войны она прервала учебу в медицинском институте и в качестве медсестры прифронтового госпиталя спасала жизни раненых бойцов, способствовала их возвращению в строй.

Работа фронтовых медиков была суровой боевой службой, требовавшей мужества, решительности, самопожертвования и безграничной веры в Победу. Без этой уверенности в правоте своего дела невозможно было преодолеть многочисленные беды и лишения военных лет. Боевой путь медсестры Н.С. Ярцевой был отмечен орденом Красной Звезды и медалью «За Победу над Германией». > стр. 3

АКТУАЛЬНОЕ ИНТЕРВЬЮ

Академик РАН А.Ф. Бровкина:

Мой жизненный девиз: «Прорвёмся!»

Академик РАН, заслуженный деятель науки РФ, лауреат Государственной Премии СССР и Премии Правительства РФ, д.м.н., профессор А.Ф. Бровкина неоднократно выступала на страницах нашей газеты по самым острым проблемам развития отечественной медицины. В этот раз нам хотелось попросить Алевтину Фёдоровну поделиться воспоминаниями о наиболее ярких, памятных событиях её жизни. Хотелось познакомиться не только с Бровкиной-Учёным, Врачом, Организатором здравоохранения, но и с Человеком: рассказать о семье, образе жизни, увлечениях.

Но в уютное течение душевной беседы за чашкой чая «вмешались» актуальные события. С болью в сердце Алевтина Фёдоровна рассказала о реорганизации и переселении из центра Москвы Московской городской клинической офтальмологической больницы.

С этим авторитетным лечебным и научным центром связано шесть десятилетий жизни академика Бровкиной. В 1958 году она пришла сюда работать в качестве врача-офтальмолога. В дальнейшем, с 1970 года по 2004 год, являясь сотрудником и руководителем офтальмоонкологической службы Московского института глазных болезней им. Гельмгольца, Алевтина Фёдоровна поддерживала постоянные контакты с больницей: оперировала, консультировала больных, вела работу по повышению квалификации врачей.

> стр. 6

АКТУАЛЬНОЕ ИНТЕРВЬЮ

Проявляя внимание к роговице
Интервью с профессором С.И. Анисимовым
> стр. 10

КОНФЕРЕНЦИИ

Офтальмологические образовательные университеты
> стр. 12

Эндокринная офтальмопатия. *Междисциплинарный подход к вопросам диагностики и лечения*
> стр. 16

Неделя глаукомы в Европе
> стр. 24

Современные технологии лечения витреоретинальной патологии
> стр. 26

СОБЫТИЕ В ПОЛЕ ЗРЕНИЯ
> стр. 15, 23

В ПОМОЩЬ ПРАКТИКУЮЩЕМУ ВРАЧУ

В.П. Еричев
Бесконсервантная терапия глаукомы
> стр. 30

НАУЧНЫЕ СТАТЬИ
> стр. 36

ГЕОГРАФИЧЕСКАЯ ОФТАЛЬМОЛОГИЯ

А.А. Вороноцов
Советы будущим районным окулистам
> стр. 38

К НЕЗРИМОМУ СОЛНЦУ

Радио для тех, кто умеет слушать
> стр. 40

ОПТИЧЕСКИЙ БИЗНЕС

Е.Н. Якутина
Маркетинг оптического предприятия — составляющие успеха
> стр. 43

ЧТЕНИЕ ДЛЯ ДУШИ

Л.И. Балашевич
«Переход Севастополь — Бухта Провидения»
> стр. 44

Национальная премия оптической индустрии «Золотой лорнет»

14 февраля 2018 года в МВЦ «Крокус Экспо» состоялась IV Церемония награждения Национальной премией оптической индустрии «Золотой лорнет», организаторами которой выступили Дирекция выставки MIOF и агентство «Маркет Ассистант Груп» при поддержке Министерства здравоохранения России.

В ресторане «Backstage», в МВЦ «Крокус Экспо», собрались представители компаний-номинантов, участники и гости выставки, представители оптовых и розничных компаний из России, Белоруссии, Великобритании, Италии, Турции, США и Франции.

Ведущий вечера, Никита Жуков, предоставил слово для ведения церемонии награждения со-организаторам мероприятия С.А. Егорычеву, директору Департамента специальных выставочных проектов МВЦ «Крокус Экспо», и Е.Н. Якутиной, генеральному директору «Маркет Ассистант Груп».

После обращения к гостям вечера С.А. Егорычев поблагодарил генерального директора «Окей Вижен», директора «Академии медицинской оптики и оптометрии», профессора А.В. Мягкова за работу в Экспертном совете премии и вручил ему диплом «Первого председателя Экспертного совета».

Для участия в конкурсе было подано 98 заявок от 47 предприятий, допущены к конкурсу: 27 предприятий, 33 заявки.

По результатам Экспертного совета были объявлены победители в следующих номинациях:

• **Категория «Дебют».**

Запуск линзы TM Lencor Vision. Компания МОК, г. Москва. Премию представителям компании М.П. Долганову и Луи Хью, региональному менеджеру по рынку России, BBGR (Франция), вручил редактор журнала «Оправы и линзы» Ю.В. Костылев.

• **Категория «Инновация года».**

Бинокулярные очки дополненной реальности. Компания «Интер Оптик», г. Москва. Приз директору компании Н.В. Иванидзе вручили В.В. Жильцова, директор компании «Оптик маркет плюс», и Роберт Вильям Моррис, основатель и владелец компании William Morris.

• **Категория «Рекламный проект года».**

«Контактные линзы Crystal Lakes». Сеть магазинов «ДиЛор», г. Оренбург. Награду Л.Я. Зуевой, генеральному директору оптической сети, вручила Е.Л. Головлева, заведующая кафедрой теории рекламы и массовых коммуникаций МосГУ, основатель и руководитель Высшей школы рекламы.

• **Категория «Маркетинговый проект года, федеральный».**

Вывод на рынок линзы ADRIA GO. Компания «Оптик Центр», г. Новосибирск. Приз директору компании по маркетингу А.О. Никонову вручила Е.В. Топорова, руководитель сети магазинов «Виктория», г. Киров, лауреат премии «Золотой лорнет» 2016 года.

• **Категория «Маркетинговый проект года, локальный».**

Социальный проект «Мое зрение». Сеть магазинов «Эль Ликон», г. Томск. Премию директору сети Н.Ю. Пановицыной вручила Надин Дром, директор по экспорту французской компании JFREY.

• **Категория «Образовательный проект года».**

Программа «Оптикум» на радио MediaMetrix, продюсер и ведущая И. Леббех, г. Москва. Премию вручила М.М. Власова, директор медико-технического колледжа г. Санкт-Петербурга.

• **Категория «Салон года».**

Салон «Спектр», г. Барнаул. Награду директору сети «Спектр» Н.Н. Пертову вручили генеральный директор Seiko в России Анастасия Шлапакова и генеральный директор HOYA в Венгрии и бизнес-консультант бренда Seiko на рынках России и Европы Ласло Бачкай.

• **Категории «Персона года. Признание».**

Награду Льву Борисовичу Биберу, основателю компании «Новая линия», вручила М.А. Трубилина, заместитель генерального директора по вопросам оптической коррекции зрения «Клиники семейной офтальмологии профессора Трубилина», лауреат этой категории прошлого года.

• **Категория «Частная торговая марка».**

Emilia Line by Enni Marco. Компания «Новая линия», г. Москва. Премию А.В. Сцепуре, генеральному директору компании «Новая линия», вручила генеральный директор компании «Оптик Ньюс Груп», издатель семейства журналов «Оптический MAGAZINE», О.Н. Мошеева.

Специальный приз вручен А.В. Мягкову, OK Vision, Москва

Специальный приз Экспертного совета за преданность своему делу и в честь 50-летия профессиональной деятельности вручен Тамаре Ивановне Баско, генеральному директору ПМЦ «Зрение», г. Новосибирск.

Для участников и гостей церемонии была подготовлена концертная программа. Праздничное настроение было задано выступлением Аделины Моисеевой, певицы в стиле soul, участницы проектов «Голос-5», «Х-фактор» и Дельфийских игр 2013 года при поддержке ЮНЕСКО. Музыкальный номер Алексея Кудрявцева, участника телепроектов «Хочу к Меладзе» и «Звезда из народа», был подхвачен залом, и на танцпол вышли гости вечера, чтобы поддержать искренне выступление артиста. Звездой программы стало участие Родиона Газманова, который исполнил три композиции. Свое выступление певец начал с вопроса: «Мне сказали, что в зале сидят офтальмологи. Вы меня видите? Поддержите нас!» Шутка сняла барьер между залом и сценой и вывела танцевать весь зал. Певица и композитор Асет, участница международных музыкальных фестивалей и проектов «Большой джаз», «Голос-2» и «Главная сцена», во второй раз пела перед гостями премии и порадовала собравшихся прекрасной музыкой, в том числе авторской композицией «Мой самый главный кайф». Традицию церемонии премии по представлению разносторонних увлечений наших коллег продолжил музыкальный сет диджея Сергея Габуры (Ochki.net, г. Санкт-Петербург), который и завершил вечер.

Einar Group, Томск

Роберт Моррис, владелец компании William Morris, Великобритания

Мартин Конвей, научный консультант, Великобритания

Спонсором церемонии Премии стала японская компания Seiko — мировой лидер в создании, производстве и продаже титановых оправ, высокоиндексных очковых линз и других продуктов для оптики, очков и коррекции зрения.

Партнеры Премии: Business-France, Kering Group, Einar Group, «Оптик Маркет+», Академия медицинской оптики и оптометрии.

Информационные партнеры: «Вестник оптометрии», «Глаз», «Кто есть кто в медицине», «Оптический MAGAZINE», «Оправы и линзы», «Цены на оптику», порталы EyeNews, Organum Visus, optica4all, Vademecum, Weboptica.

V Церемония награждения Национальной премией оптической индустрии «ЗОЛОТОЙ ЛОРНЕТ» пройдет в феврале 2019 года.

«Оптика Кронос», Нижний Новгород

Е.Н. Якутина, «Маркет Ассистант Груп», ведущий вечера Н. Жуков, И. Леббех, победитель в категории «Образовательный проект года»

«Инновация года». Н.В. Иванидзе, «Интероптик», Москва

«Персона года». Л.Б. Бибер, «Новая линия», Москва

Почетный профессор Московского государственного медико-стоматологического университета им. А.И. Евдокимова

Н.С. Ярцева:

Мы старались спасти каждого раненого…

> стр. 1

Тема военного лихолетья не только стала важнейшей темой нашей беседы, но и ее камертоном. Именно в те годы сформировался боевой, «железный» характер Нонны Сергеевны, позволившей ей успешно проявить себя и в мирной жизни. Разумеется, в ходе разговора нельзя было не спросить и о многолетней работе Н.С. Ярцевой с академиком С.Н. Федоровым.

— Нонна Сергеевна, наша с Вами беседа — юбилейная. Но, откровенно говоря, общаясь с Вами, невозможно поверить в Ваш возраст. Вы были и остаетесь молодым и активным человеком.

— Я родилась 17 марта 1923 года. Никогда не скрывала свой возраст и не пыталась кокетничать по этому поводу. Как говорится, мои года — мое богатство… В течение долгой жизни было много и грустного, и радостного, и светлого, и трагичного.

Немало испытаний пришлось перенести. Несколько лет назад ушла из жизни моя любимая дочь. Но в этом горе я не осталась одна. Огромную поддержку мне оказывает сын. У меня много друзей. За долгие годы сложились прекрасные отношения с коллегами. В самых трудных ситуациях стараюсь не терять присутствия духа.

Разумеется, у человека должно быть дело. И в молодом возрасте, и в пожилом. Жизнь не должна становиться бессмысленной. Сейчас мое главное дело — работа над книгой воспоминаний. В ближайшее время она выйдет в свет в издательстве «Апрель». Тираж будет небольшим, это будет книга для коллег и друзей.

— Думаю, что наше интервью вызовет интерес к Вашей книге. Не могли бы Вы рассказать о главных событиях Вашей жизни?

— При всем желании я не смогу рассказать обо всех событиях за 95 лет! Но некоторые жизненные эпизоды постараюсь вспомнить. Детство у меня прошло в Белоруссии, в Витебской области, в городе Орша. Папа, Сергей Петрович, был земским доктором. Он начал работать еще в дореволюционные времена. К сожалению, он рано ушел из жизни, в 1935 году, в возрасте 45 лет. Остановилось сердце.

При жизни папы мама была домохозяйкой. Но после его смерти она пошла работать, стала медицинским статистиком в городской поликлинике.

— Получается, что Вы выбрали профессию по примеру родителей?

— Можно сказать так. Родилась я в семье врача. Мой папа, Сергей Петрович Козловский, окончил медицинский факультет Московского императорского университета, и его направили работать в Белоруссию. Его родной брат, мой дядя, учился на физико-математическом факультете и после окончания университета уехал в Запорожье, где преподавал в Машиностроительном институте.

Мама, Антонина Васильевна Тихонова, в июне 1914 года окончила Мариинскую гимназию в Петербурге и специальный педагогический класс. В ее аттестате все оценки были 12 баллов (высшая оценка в то время). Царская гимназия давала отличное образование, мама прекрасно говорила по-французски и по-немецки. После окончания гимназии маму хотели отправить в Англию для поступления в университет (это была идея ее деда). Она должна была выехать из Петербурга в Лондон на пароходе в августе, но началась Первая мировая война, и это стало невозможно. Потом революция…

Мамина мама, моя бабушка Екатерина Васильевна Тихонова (в девичестве Немирович-Данченко), была очень образованным, интеллигентным человеком, окончила Французский пансион в Москве, говорила на четырех языках, прекрасно знала французский, немецкий, отлично рисовала. После революции и Гражданской войны она оказалась в Феодосии и жила там со своим вторым мужем до самой смерти в 1947 году, пережила оккупацию Крыма фашистами. Она была знакома с Айвазовским, знала, как в нищете умирала жена великого художника (дом Айвазовского, его мастерскую и все картины национализировала Советская власть, а его вдова осталась буквально ни с чем). Бабушка мне об этом рассказывала. Жили Айвазовские по соседству. У бабушки был свой небольшой дом, Дачный переулок, дом № 8, спуститься вниз к морю и прямо — галерея Айвазовского на самом берегу. Сколько каникулярных летних месяцев я прожила у бабушки, какое это было счастливое время…

Бабушкиного отца звали Василий Иванович Немирович-Данченко. Это любимый дедушка моей мамы и мой прадед. Я его знаю только по рассказам. Василий Иванович был известным в России писателем, военным корреспондентом во время русско-турецкой войны (там его наградили солдатским Георгиевским крестом), участвовал в русско-японской войне, Первой мировой. Жили они в Петербурге в огромном доме на Николаевской улице (сейчас улица Марата). У бабушки были няньки, мамки, горничные, кухарки…

За всю свою долгую жизнь Василий Иванович написал 270 книг. Он эмигрировал в 1922 году. Умер он в Праге в возрасте 93 лет.

Родным братом Василия Ивановича был Владимир Иванович Немирович-Данченко, основатель Московского Художественного театра. У Владимира Ивановича и его жены, Екатерины Николаевны, было огромное имение в Черниговской губернии. Они были богатые люди, но при Советской власти всего лишились. Кстати, братья очень дружили и всю жизнь поддерживали тесную связь, иногда «конспиративно» (связь с братом-эмигрантом могла повредить знаменитому режиссеру), при первой возможности при выездах Владимира Ивановича за границу встречались в европейских городах.

…Я очень жалею, что в свое время очень мало спрашивала маму. Вся жизнь проходила в какой-то суете, и было некогда просто сесть и поговорить…

В Петербурге семья мамы жила на Васильевском острове («угол Восьмой и Среднего», так она говорила). Мамин отец и мой дедушка, Василий Тихонович Тихонов, окончил Петербургский университет и остался работать при университете. Стал профессором математики, преподавал в университете.

В их семье было четверо детей — три брата и моя мама. Все были очень образованные люди. Старший брат, Коля, жил на юге, в Крыму; дядя Шура, мамин младший брат, был военный, кавалерист, до войны уже носил ромб в петлице. Еще один брат, дядя Вася, был экономистом.

После революции Василий Тихонович и Екатерина Васильевна развелись. Долгое время я ничего не знала о дедушке, и только работая над книгой воспоминаний, мне удалось найти сведения о его судьбе. Дед остался жить в Ленинграде, женился во второй раз. Дальше просто приведу цитату из базы данных по жертвам политических репрессий («Ленинградский мартиролог, том 9»): «Тихонов Василий Тихонович — 1871 г. р., уроженец г. Орел, русский, из дворян, беспартийный, профессор математики, работник Единой гидрометеорологической службы, пенсионер с 1933 г., проживал: г. Ленинград, наб. р. Фонтанки, д. 34, кв. 5. Арестован 15 января 1934 г. Тройкой ПП ОГПУ в ЛВО 3 марта 1934 г. осужден на 3 года концлагеря условно. Вновь арестован 18 марта 1935 г. Особым совещанием при НКВД СССР 23 марта 1935 г. осужден как «социально опасный элемент» на 5 лет ссылки. Отбывал наказание в г. Куйбышев. Арестован 23 декабря 1937 г. Тройкой УНКВД Куйбышевской обл. 30 декабря 1937 г. приговорен к высшей мере

Нонна Сергеевна Ярцева (Козловская), 10 класс, 1940 г.

1950 г.

Я провожу политбеседу с ранеными в столовой госпиталя, 1943 г.

Александр Васильевич Рославцев, его жена и Нонна Сергеевна Ярцева на прогулке, г. Железнодорожный, 1960-е гг.

наказания. Расстрелян в г. Куйбышев 14 марта 1938 г. (Его жена, счетовод Надежда Васильевна Тихонова, расстреляна там же 15 января 1938 г.)». Реабилитирован в январе 1956 года военным трибуналом Приволжского военного округа.

…В голодные послереволюционные годы мамина семья перебралась в белорусский город Оршу. Там мама с папой и познакомились, а через некоторое время родилась я. В школе я не была отличницей, но по всем предметам успевала очень хорошо. Папа был уважаемым земским врачом, мама не работала, воспитывала меня и мою старшую сестру.

В Белоруссии я окончила 10 классов и в 1940 году уехала в Ленинград поступать в медицинский институт. Жила в общежитии. В июне 1941 года окончила 1-й курс Второго Ленинградского медицинского института. После объявления о нападении Германии на Советский Союз многие студенты, и я в том числе, отправились в военкомат, чтобы добровольцами уйти на фронт. Но в военкомате нам сказали, чтобы мы оставались на своих местах, ждали указаний.

Уже буквально через несколько дней мы были вызваны в военкомат и направлены на работу по организации военного госпиталя. В город с фронта пошел большой поток раненых, и стало ясно, что нужны дополнительные госпитали. Один из них создавался на Васильевском острове, в ДК им. Кирова. Там мы и стали работать. Сначала готовили помещения, ремонтировали, утепляли, устанавливали оборудование. Потом стали поступать первые раненые… И я стала там работать в качестве медсестры.

В Ленинграде наш госпиталь проработал недолго. Уже осенью его эвакуировали в Вологодскую область, в район Череповца. Там он и находился всю войну. Это был прифронтовой госпиталь Северо-Западного фронта № 1331. Уже там оформили наш призыв, и мы стали рядовыми Красной Армии.

— Нонна Сергеевна, расскажите, пожалуйста, о Вашей работе, о работе военных медиков.

— Я прекрасно помню эвакуацию нашего госпиталя из Ленинграда. Нас обстреливали, бомбили. Потом мы узнали, что наш эшелон был одним из последних, ушедших из Ленинграда. Кольцо блокады замкнулось. Куда мы прятались при бомбежках? Старались залезть под поезд… Думали, что там будет безопаснее.

— Где располагался госпиталь?

— Нас разместили в бывшем лагере. Это был лагерь для заключенных. Когда именно и почему его закрыли, я не знаю. Когда мы приехали, то обнаружили 13 бараков. В одном бараке стали жить сотрудники. А в 12 бараках разместился госпиталь.

В нашем бараке для сотрудников были организованы отсеки. Их можно сравнить с купе в поезде. Каждый отсек — для четырех человек. Спали на двухъярусных нарах. Все сотрудники жили одинаково. И врачи, и медсестры, и начальник госпиталя. Ни у кого не было никаких «привилегий». Если нужно было выполнить какую-то работу — в том числе тяжелую, физическую работу — ее выполняли все вместе. В этом плане не было начальников и подчиненных.

— Трудно было организовать госпиталь в бывшем лагере для заключенных?

— Конечно, трудно. В течение нескольких недель все сотрудники занимались строительно-ремонтными работами. Зима в 1941 году пришла рано, было холодно. Необходимо было утеплить бараки, привести их в «божеский» вид, разместить оборудование, которое мы вывезли из Ленинграда. То есть сначала мы занимались той же работой, что и в Ленинграде, когда готовились к открытию госпиталя на Васильевском острове. Когда все было готово — начался прием раненых. Все было четко организовано!

Наш госпиталь находился в прифронтовой полосе. Бойцы поступали прямо с поля боя. Система работы была такая: легкораненым бойцам мы оказывали необходимую медицинскую помощь — и они возвращались на фронт. Солдат и офицеров с более тяжелыми ранениями направляли для дальнейшего лечения в другие госпитали, в тыл. Или другой вариант: после прохождения лечения бойцы с увечьями комиссовались, возвращались домой. Война для них была закончена.

Самые тяжелые ситуации: когда, несмотря на все усилия медперсонала, человеку невозможно было помочь… С человеческими трагедиями мы ежедневно соприкасались. У нас был специальных барак для тяжелораненых. Там были бойцы с ранениями в грудную клетку, в голову, с ампутированными конечностями.

Когда человеку невозможно помочь — это трагическая ситуация для медиков. У каждого человека своя судьба… Я запомнила одного молодого бойца, по фамилии Игорцев. Он был москвичом, из столичного района Люблино. Этот парень запомнился тем, что он был, попростому говоря, «не жилец». Мы за ним хорошо ухаживали, жалели его. Но шансы покинуть госпиталь живым у него были, объективно говоря, небольшие. Искалечили парня на фронте.

И все-таки он выжил! Его комиссовали, отправили в Москву, домой. Поехал своим ходом. Руки-ноги целы, глаза видят, уши слышат. Конечно, все медработники радовались за него как за родного! Общаюсь с Вами — и этот парень и сейчас как будто стоит у меня перед глазами.

— Некоторые пациенты врачам и медсестрам запоминаются надолго. Так происходит в мирной жизни. Наверное, так же было и на фронте?

— В памяти, в первую очередь, остаются какие-то необычные, даже курьезные эпизоды. Однажды к нам привезли бойца родом из Средней Азии с очень тяжелыми ранениями. Человек умирал… А запомнился он своими многочисленными пожитками, какими-то сумками и мешочками. Все эти пожитки он разместил у себя под кроватью.

Это был единичный случай. Вообще-то в больничных палатах пациентам запрещалось держать посторонние вещи. Но этот человек находился в таком тяжком состоянии, что ему пошли навстречу.

— Что же находилось у бойца в сумках и мешочках?

— Там были подарки, гостинцы для родных. Может быть, консервы, какие-то бытовые вещи… Этот боец постоянно говорил о том, что просит отправить эти подарки его семье. Это было его последнее желание. Человек умирал, но ему очень хотелось порадовать подарками близких людей.

— Трогательная история. Чем же она завершилась? Боец выжил? Умер? Его последнее желание было исполнено?

— К сожалению, не могу ответить ни на один из этих вопросов. Меня перевели в другой госпиталь. Поэтому я не знаю, как сложилась судьба этого бойца и его подарков для родных... Конечно, хотелось бы надеяться на самый лучший вариант. Мол, боец выжил, вылечился и лично отвез свои подарки родным.

Но как все было на самом деле — не знаю, а фантазировать не хочу. Эту историю я рассказываю для того, чтобы показать: на войне трагическое переплеталось с лирическим, надежды с разочарованиями. Ломались судьбы, но люди все равно верили в лучшее: в скорую Победу, встречу с семьей.

— Кто еще из пациентов Вам особенно запомнился?

— Был пациент по фамилии Айзенберг. 62 года. Москвич. Имя не помню. Этот человек мне запомнился потому, что ему потребовалось переливание крови после тяжелого ранения. У него была четвертая группа крови, довольно редкая. А у меня такая же группа крови. И я сразу же предложила свою кровь. У меня взяли кровь, и я сама сделала ему переливание своей крови. Помню, что я очень этим гордилась. Боец пошел на поправку.

Врачи и медсестры нередко переливали свою кровь раненым. Это была нормальная ситуация. Если было нужно, мы старались спасти раненых своей кровью…

— Как известно, люди старше шестидесяти лет не подлежали призыву на военную службу.

— Он пошел на фронт добровольцем. И у нас было много таких раненых. Кто-то не подлежал призыву по возрасту или по состоянию здоровья, кто-то имел «бронь». Но люди все равно уходили на фронт, защищали Родину. А мы, военные медики, стремились сохранить им жизнь и здоровье.

К нам с фронта поступали тяжелораненые, которых необходимо было срочно эвакуировать в тыловые госпитали, где было больше возможностей для оказания квалифицированной медицинской помощи. Наша задача была подготовить их к эвакуации в тыл.

Но порой их состояние здоровья было таким тяжелым, что они были не способны пережить эвакуацию. Поэтому мы старались всю необходимую помощь оказать на месте. И во многих случаях удавалось добиться хороших результатов. Иногда выздоровление тяжелораненых воспринималось почти как чудо. Но эти «чудеса» врачи, медсестры, санитарки создавали своими руками. Конечно, важна была и воля к жизни самого человека.

— В военных фильмах нередко показывается, как в госпитали приходят с концертами самодеятельные и профессиональные артисты. У вас проводилась культурно-массовая работа?

— И профессиональные артисты приезжали, и школьная самодеятельность нас радовала. И раненые, и медсестры могли вместе запеть какую-нибудь песню, чтобы поднять друг другу настроение.

Кроме того, в госпитале был «штатный баянист». Боец, из-за тяжелого ранения комиссованный с военной службы. После прохождения лечения он остался в качестве технического сотрудника. У нас ведь было двенадцать бараков с ранеными. В один день он играл в одном бараке, в другой день — перемещался в следующий. Работы для музыканта хватало!

У нас была медсестра, Варя Лисикова. Красавица. Блондинка, огромные голубые глаза, ямочки на щеках. У нее был прекрасный голос. Она великолепно исполняла песни из репертуара Клавдии Ивановны Шульженко, особенно «Синий платочек». Бойцы были просто в восторге.

— Что было наиболее трудным в работе фронтовой медсестры?

— Все было трудным. Я ведь была совсем молодой девчонкой. Даже неловко об этом говорить, но я очень стеснялась, когда нужно было помыть раненого бойца… Особенно трудно было, когда первый раз пришлось производить эти гигиенические процедуры.

Конечно, приходилось преодолевать себя. Но работа медсестры являлась военной службой. Я делала все, что было необходимо.

Расскажу Вам еще об одном эпизоде. Однажды ко мне подходит раненый боец, узбек по национальности, показывает свою загипсованную руку и говорит: «Птах! Птах!» Я позвала врача. Никто не мог понять, что значит «птах» по-узбекски. По-русски боец не мог разъяснить свою жалобу.

Но мы, конечно, поняли, что у парня какие-то проблемы с загипсованной рукой, так как именно руку он нам показывал. А у него был огнестрельный перелом плечевых костей, и гипс представлял из себя так называемый «самолет» — сложная конструкция, где согнутая в локте рука фиксируется под прямым углом к телу и должна оставаться неподвижной. Снять гипс целиком было нельзя, был риск сместить осколки костей. Мы аккуратно в области раны вырезали отверстие в гипсе. Оказалось, что под гипсом завелись черви. Вообще-то, черви на раневой поверхности ускоряют заживление, но доставляют психологические страдания и дискомфорт (человек чувствует, что у него по ране ползают черви, и его это очень пугает, к тому же они вызывают зуд). Червей мы убрали, все простерилизовали, наложили гипсовую «заплатку». Парень дал понять, что теперь у него все отлично.

— Таким образом, всегда можно было объясниться и без языка?

— Уровень владения русским языком у многих бойцов из национальных республик на самом деле был слабым. Но мы всегда друг друга понимали.

— Когда Вы покинули госпиталь в Вологодской области?

— В конце 1943 года. Меня перевели в эвакогоспиталь № 2309 Ленинградского фронта. В этом госпитале меня, медсестру, назначили комсоргом госпиталя. Это была тогда очень важная работа, я отвечала за моральное состояние бойцов. Мне присвоили воинское звание «старшина медицинской службы». Я не только выхаживала раненых, но и занималась общественной работой.

Чем был примечателен фронтовой госпиталь № 2309? Сначала он располагался на станции Молочная в Ленинградской области. Потом вместе с наступающими частями Красной Армии он был переведен в город Выборг, взятый нашими войсками. Работа комсомольской организации госпиталя в конце войны была отмечена «Почетной грамотой» ЦК ВЛКСМ (Всесоюзного Ленинского Коммунистического Союза молодежи). Как комсорг

С.Н. Федоров и Н.С. Ярцева в рабочем кабинете академика

С.Н. Федоров с сотрудниками и дочерью Ириной

я радовалась этому знаку отличия не меньше, чем своей личной награде — ордену Красной Звезды.

— Как пережила войну Ваша семья?

— Моей маме удалось в последний момент перед наступлением немцев эвакуироваться. Спешная эвакуация. Она была на работе, в железнодорожной медсанчасти. Был дан приказ: «Отправляться на вокзал». Она даже не успела домой зайти, вещи с собой взять. Поезд с эвакуированными направили в Вязьму, в Смоленскую область. А туда уже немцы наступали. Потом она попала в Воронежскую область — и туда уже входили немцы. В общем, мамина эвакуация проходила очень тяжело и хаотично.

Но, в конце концов, мама оказалась в Ульяновской области, станция Майна, поселок Поповка-на-Гуще. Там она в течение всей войны работала в поликлинике медсестрой.

— У Вас была какая-то связь с мамой?

— Я ничего не знала о ней. Она ничего не знала обо мне. Жива ли мама? Где она? Удалось ли ей уехать из оккупированной фашистами Белоруссии? На все эти вопросы удалось получить ответ только после окончания войны.

Судьба старшей сестры Ирины (она на один год старше меня) сложилась трагически. Ей не удалось эвакуироваться. Фашисты начали отправлять жителей Белоруссии на принудительные работы в Германию. Иришу тоже погрузили в поезд. Но до Германии она не доехала. Еще на территории Белоруссии поезд попал под бомбежку. Сестра погибла. Об этом я тоже узнала только после окончания войны.

— Как сложилась Ваша жизнь после войны?

— Я демобилизовалась 21 сентября 1945 года. Вновь вернулась в родной институт, уже повзрослевшей, опаленной войной, но очень счастливой из-за наступившей мирной жизни.

Летом 1946 года в Крыму, в Феодосии, познакомилась со своим будущим мужем, военным инженером Михаилом Андреевичем Ярцевым. Старший лейтенант, прошел войну. Он в то время проходил военную службу в Москве, а я училась в Ленинграде. После этого мы долго переписывались, дружили. Я ездила к нему в гости из Ленинграда в Москву. А поженились мы 30 января 1950 года. С этого времени я и стала жить в столице.

— Как Вы познакомились с мужем?

— Он отдыхал в Феодосии в военном санатории. А я жила совсем недалеко от санатория, у бабушки. В санатории регулярно устраивались танцы. Познакомились на танцах. В день знакомства будущий муж проводил меня до дома. В это лето мы еще несколько раз вместе с ним ходили на танцы, гуляли по городу.

Семейная жизнь у меня была счастливая. Михаил был добрым, хорошим, достойным человеком. Мы любили друг друга.

— Как сложилась в Москве Ваша профессиональная жизнь?

— 21 сентября 1945 года я демобилизовалась и вернулась в институт на первый курс, так как все забыла. Пришла в сапогах и гимнастерке, больше ничего не было. Пришлось учиться и работать. С 3-го курса получала Сталинскую стипендию, жила в общежитии.

В институте много занималась научной работой, хотела быть фармакологом. Под руководством Сергея Викторовича Аничкова, академика АН СССР, написала очень хорошую работу, получила грамоту Министерства высшего и среднего специального образования, грамоту ЦК ВЛКСМ. В конце второго курса заработала Сталинскую стипендию. Обычная стипендия была 280 рублей, а Сталинская — 780. Несколько раз наш институт переименовывали. Мы поступали во Второй медицинский институт, через два года он стал называться Ленинградским санитарно-гигиеническим медицинским институтом. Мне предлагали перевестись в Первый медицинский институт, но я отказалась. Я — сталинский стипендиат, зачем мне переходить в другой на 280 рублей? Так что я осталась, закончила его, конечно, с отличием.

С семи кафедр на меня пришли запросы. Но я хотела быть фармакологом. На последнем курсе я вышла замуж и должна была переехать к мужу в Москву. Девичья фамилия моя была Козловская, а диплом получала уже на фамилию Ярцева. Во время вручения диплома я сидела в президиуме, все смотрят на меня, а моей фамилии, Козловская, в списке нет. И тут самой последней называют мою новую фамилию, такие аплодисменты были!

Сталинский стипендиат имел право распределиться куда угодно. Я бы, конечно, осталась в Ленинграде, но уехала в Москву к мужу. У меня сохранились несколько рекомендательных писем, в частности, от Сергея Викторовича Аничкова, Героя Социалистического труда, академика большой Академии, иностранных академий, это был исключительный человек. Как и многие, он сидел в 1937 году в подвалах Лубянки, работал в «шарашке», вместе с другими учеными-заключенными выполнял какую-то научную работу. Он был большим патриотом Родины, вступил в партию, когда ему было уже 72 года. Он мне сказал: «Нонна, я вступаю в партию, чтобы никто не заподозрил меня, что делаю это в корыстных целях. Я уже всего достиг». Когда Сергей Викторович приезжал в Москву на сессию Академии, он мне звонил и приглашал на заседания. Как сейчас помню: ул. Солянка, дом 14.

…Приехала в Москву, у меня много рекомендательных писем, но мест в аспирантуре по специальности «фармакология» не было. Мой институтский преподаватель, профессор Павел Ефремович Тихомиров, советовал мне заниматься офтальмологией. «Глазные болезни, Нонна, — самая интересная медицинская специальность». Он учился у профессора М.И. Авербаха, в институте Гельмгольца. Приезжаю на Садовую-Черногрязскую, а мне говорят, что без визы министра взять меня на учебу не могут, так как муж военный и в любой момент может покинуть Москву. На приеме у министра я добилась того, что меня приняли в ординатуру в институт Гельмгольца. А министром тогда был Белоусов Алексей Захарович, впоследствии ректор Московского медико-стоматологического института, где мне еще предстояло работать многие десятилетия.

Это была очень серьезная ординатура, в которой я проучилась три года. Полтора года работала в детском отделении, делала сложные операции, в том числе орбитотомию, центрацию орбиты. Моими наставниками были Е.А. Чечик-Кунина и И.С. Левин, очень хорошие люди и настоящие профессионалы.

…Я проработала в институте Гельмгольца 12 лет, и это было счастье. Но после ординатуры я просто не смогла работать в детском отделении. Представляете, ретинобластома, удален один глаз, надо удалять второй. Я плачу, не могу идти в операционную. Чечик-Кунина мне говорит: «Нонна, ты понимаешь, что ты спасаешь жизнь ребенка!» «Что это за жизнь, он же будет слепой», — отвечала я.

Перешла я в консультативную поликлинику. Это был 1953 год, гонения евреев. Александр Васильевич Рославцев, директор института, высокопорядочный человек. Он предложил реорганизовать поликлинику имени Авербаха в глазное отделение районной поликлиники № 7 (институт — учреждение центрального подчинения, и там была бы жесткая «чистка», а до рядовой районной поликлиники руки бы не дошли. Так и случилось). При этом она оставалась институтской поликлиникой. Мы продолжали работать вместе с Анной Марковной Кендель, Марией Наумовной Островской, Фрадой Григорьевной Бронштейн, Марком Григорьевичем Розенцвейгом, Яковом Леонидовичем Баевским, Дарьей Григорьевной Миркиной, Любовью Борисовной Белоусовой. Все они были опытнейшие консультанты, грамотные доктора. Меня сделали заведующей поликлиникой, и я была счастлива, что со мной работают такие люди. У меня в подчинении было 75 человек, 25 врачей, в поликлинику приезжали со всех концов страны, и Ксения Васильевна Трутнева, будущий директор института, работала у меня в кабинете на приеме иногородних.

На территории института, как Вы знаете, жили люди, в том числе профессора, министр Чикин с семьей. Я предложила А.В. Рославцеву переселить жильцов института. В то время я была членом избирательной комиссии по выборам в Верховный Совет РСФСР, позже — по выборам в Верховный Совет СССР. Зачем я это хотела сделать? Институт наш всесоюзный, приезжали пациенты со всех концов СССР, на конференции съезжались профессора, известные ученые, а во дворе матрасы сушатся, белье висит на веревках, подштанники. Чтобы пройти в хирургический корпус, надо было пройти через двор, а там — представьте, это все. Мы пошли в Моссовет, горком партии, в результате — жильцов, к их радости, расселили. Меня за это все очень благодарили.

В поликлинике был огромный зал, где раньше стояли столы и врачи вели прием больных, в моем распоряжении был дежурный кабинет, комната с диванчиком, где можно было оказать человеку помощь, если ему вдруг становилось плохо, была амбулаторная операционная, прекрасная процедурная, отдельный кабинет для иногородних больных. Огромный зал был поделен на приемный покой, регистратуру, в углу был мой кабинет. У зала были высоченные потолки. Я предложила А.В. Рославцеву разделить зал по высоте на два этажа. Предложение было принято, и по моему проекту позже сделали второй этаж и организовали несколько дополнительных кабинетов и большой конференц-зал. Этот конференц-зал существует и по сей день.

В 1960 году Александр Васильевич Рославцев несколько раз предлагал мне стать главным врачом института, но я не соглашалась. Я жила за городом, прописку в Москве в то время получить было нельзя.

Вскоре мне предложили перейти работать на кафедру глазных болезней Московского государственного стоматологического института. Предложение я приняла и перешла ассистентом на кафедру глазных болезней. Кафедра работала на базе института им. Гельмгольца. Заведовала кафедрой Зинаида Александровна Каминская, замечательный, образованный человек, но она вскоре умерла, и заведующим стал А.В. Рославцев. Защитилась я поздно. Три раза начинала работу над диссертацией, но то болела, то рожала, то мне самой не нравилось, и я переписывала почти готовую работу.

— В те годы просто так не защищались...

— Я говорила себе: «Пока не буду досконально знать глазные болезни, на сцену не полезу». Тема диссертации касалась глаукомы. Я этим заболеванием занимаюсь с 1950 года.

— Вы работаете на кафедре с 1962 года?

— Вы правы, более полувека на одном месте. В 1967 году стала заведовать учебной частью кафедры глазных болезней Московского государственного медико-стоматологического университета им. А.И. Евдокимова. Вскоре на должность руководителя кафедры был избран профессор С.Н. Федоров. Так и получилось, что практически вся работа кафедры лежала на мне. 11 лет я была заместителем секретаря партийной организации лечебного факультета института. Это было становление факультета, очень ответственный период. Много лет я была парторгом кафедры, членом методической комиссии Минздрава СССР, которой руководил профессор Ковалевский. Приходилось выполнять кучу обязанностей. А Федоров мне часто говорил: «Пиши докторскую».

Среди своих учителей в науке хотела бы отметить руководителя детского отделения института Льва Ивановича Сергиевского и врача-офтальмолога институтской поликлиники Рахиль Бунимовну Черняк. Под руководством профессора Сергиевского я стала совершать свои первые самостоятельные операции в детском отделении.

— Как складывалась Ваша работа со Святославом Николаевичем?

— Для меня, так же как и для многих людей, которые его знали, было очевидно, что С.Н. Федоров был выдающимся ученым и организатором науки. Я как заведующая учебной частью старалась, по возможности, оградить его от текущих, рутинных дел, связанных с учебным процессом. Ценила его время.

Но все принципиальные вещи, касающиеся работы кафедры, мы с ним подробно обсуждали. Случались у нас и споры, и жаркие дискуссии. Но личные отношения всегда оставались хорошими, добрыми, уважительными.

— Нонна Сергеевна, к юбиляру принято обращаться с добрыми пожеланиями. А что бы Вы могли пожелать самой себе? И что пожелаете читателям газеты «Поле зрения»?

— Себе я желаю только здоровья! Все остальное у меня уже есть. Читателям газеты «Поле зрения» искренне желаю новых успехов в нашей замечательной профессии. Помогая больным, мы делаем мир лучше и светлее!

Беседовал ***Илья Бруштейн***

Фотографии из архива Н.С. Ярцевой

Дорогая Нонна Сергеевна!

Коллектив издательства «Апрель» и газеты «Поле зрения» сердечно поздравляет Вас со славным юбилеем! Желаем Вам в течение долгих-долгих лет сохранять бодрость духа, крепкое здоровье и душевную гармонию! Пусть близкие люди, друзья и коллеги радуют Вас и окружают теплом и заботой! Для нас Вы всегда были и остаетесь мудрым другом и наставником.

Академик РАН А.Ф. Бровкина:
Мой жизненный девиз: «Прорвёмся!»

> стр. 1

Эту деятельность она продолжает и в настоящее время в качестве профессора кафедры офтальмологии Российской медицинской академии непрерывного последипломного образования. Клиническая база кафедры располагается в стенах Московской городской клинической офтальмологической больницы. Именно здесь, в самом центре столицы, в Мамоновском переулке, в её рабочем кабинете состоялась наша беседа.

О Московской городской клинической офтальмологической больнице

— Алевтина Фёдоровна, почему Вы считаете тему реорганизации больницы и её переезда столь важной и значимой?

— Это не только моё личное мнение, а позиция практически всех сотрудников больницы. Свою задачу я вижу в том, чтобы **способствовать сохранению этого уникального медицинского учреждения**. Давайте выделим эти слова в тексте интервью жирным шрифтом!

Термины «реорганизация», «оптимизация» — это словесная шелуха, которая в наше время нередко маскирует совсем другие явления и процессы. Выселение Московской городской офтальмологической клинической больницы из центра Москвы означает её ликвидацию как самостоятельного медицинского учреждения.

Эта «оптимизация» и «реорганизация» (могу эти слова употребить только в кавычках) существенно осложнит нашу работу. Новые помещения, которые нам предлагают, увы, не являются достойной альтернативой. На новом месте мы не сможем организовать работу так же, как это происходит в Мамоновском переулке.

Но самое главное другое: все мои письменные обращения в различные органы государственной власти, письма депутатам Государственной Думы, в мэрию Москвы, Президенту РФ В.В. Путину остались без содержательного, внятного ответа. Я получала только формальные отписки. Это касается и писем других наших сотрудников, пациентов и т.д.

Разумеется, я не являюсь наивным человеком и прекрасно понимаю, что у главы государства нет физической возможности лично отвечать на все письма и вникать во все частные вопросы. В этом и нет необходимости! Но должна быть создана система, когда письменные обращения рассматриваются по существу. Необходим диалог.

Кстати, на выборах 18 марта я голосовала за Путина, так же как и на всех предыдущих выборах. И я считаю его политику правильной, разумной, полезной для страны. Но на местах инициативы Президента нередко «блокируются» бюрократическими путами. Что произошло с моим письмом к Президенту? Чиновники просто переслали его в Департамент здравоохранения города Москвы. И я получила очередную отписку.

— Наверное, не все наши читатели знакомы с сутью вопроса. Давайте расскажем всё по порядку.

— 27 февраля 2014 года руководство Департамента здравоохранения города Москвы приняло решение о присоединении Московской городской клинической офтальмологической больницы к Городской клинической больнице им. С.П. Боткина в качестве филиала. Оба эти лечебных учреждения обладают давней и славной историей. Но их слияние было делом нецелесообразным и неправильным. И все последующие события это доказали!

Одновременно с объединением лечебных учреждений в Департаменте здравоохранения города Москвы решили выселить нашу больницу из здания в Мамоновском переулке, дом 7 (вернее, у нас здесь находятся два здания: историческое, построенное в первой четверти девятнадцатого века, и современное, советского времени).

Московскую городскую клиническую офтальмологическую больницу решили разместить на территории больницы им. С.П. Боткина, в девятнадцатом корпусе. В настоящее время идёт ремонт этого корпуса. Переезд намечен на ближайшее время. Впрочем, часть офтальмологического стационара уже перевели из Мамоновского переулка на территорию больницы им. С.П. Боткина.

Со всей ответственностью могу сказать, что девятнадцатый корпус не является равноценной заменой нашему нынешнему зданию. Условия там существенно хуже (и для пациентов, и для сотрудников). И ремонт в этом плане ничего не решит!

— Не вполне понятно, зачем вообще понадобился этот переезд? Кому он нужен?

— Однозначного ответа на этот вопрос дать невозможно. Но и у наших сотрудников, и у пациентов есть только одна версия: кто-то очень захотел получить огромное помещение в самом центре Москвы, в непосредственной близости от улицы Тверской, от станций метро «Маяковская», «Пушкинская», «Тверская» и «Чеховская».

К огромному сожалению, власти Москвы не дают ответа на вопрос, каким образом город собирается использовать два освободившихся здания? Нам сообщают, что этот вопрос решат позднее, после завершения переезда… Всё это очень странно! Складывается впечатление, что эта недвижимость уже обещана конкретному лицу, конкретной влиятельной бизнес-структуре. Но власти темнят, лукавят.

— Сейчас к Вам добраться очень удобно, от четырёх станций метро, расположенных в непосредственной близости, можно дойти буквально за несколько минут.

— Вот именно! Транспортная доступность здесь существенно лучше. Чтобы пешком дойти от метро до территории больницы им. С.П. Боткина пожилому человеку может потребоваться полчаса. Конечно, можно и на автобусе доехать. Но его ещё нужно дождаться!

Вопрос транспортной доступности имеет очень важное, принципиальное значение для оказания неотложной офтальмологической помощи. Отличная транспортная доступность Мамоновского переулка позволяет сэкономить драгоценные минуты при травмах глаза. В большинстве случаев время доставки пациентов на территорию Боткинской больницы будет существенно больше, чем сейчас.

Сотрудники протестуют против этой реорганизации не только из-за переезда с привычного места. У нас уже были проведены ряд мер в рамках «оптимизации», осложнивших и ухудшивших работу клиники. В частности, была закрыта клиническая лаборатория и отделение контактной коррекции зрения.

Управление лечебным учреждением стало более громоздким. Все хозяйственные решения должны согласовываться с администрацией Боткинской больницы.

— У вас ведь теперь нет своего директора, а только «руководитель филиала».

— Для успешной работы клинике требуется определённая финансовая, хозяйственная самостоятельность, которой мы сейчас лишились. Вообще, я негативно отношусь к любым механическим реорганизациям и оптимизациям, лишённым научно-обоснованных оснований.

Кстати, в 2011 году из городского бюджета Москвы было выделено 360 миллионов рублей на ремонт нашего стационара (исторического здания). В итоге в 2014 году ремонт был приостановлен. Никакого отчёта об использовании этих средств получить невозможно. А ведь всё могло быть гораздо проще и логичнее: нужно было просто завершить ремонт и дать нам возможность работать на старом месте!

Московская городская клиническая офтальмологическая больница работает в этих стенах почти двести лет, с 1831 года. Император Николай Первый принял созданную на народные пожертвования больницу под своё августейшее покровительство и запретил когда-либо её продажу или передачу кому-либо. Вот так царское решение нарушают уже в наше время!

Наша клиника вполне может работать как самостоятельное лечебное учреждение. Её не требуется с кем-либо «соединять». Ежедневно у нас проводится до 90 хирургических вмешательств, в течение года оперируется около шестнадцати тысяч пациентов. Ежегодно проводится более 110 тысяч амбулаторных консультаций. В финансовом отношении больница может быть самостоятельным учреждением только за счёт фонда ОМС. Но, разумеется, здесь оказываются и платные услуги, в том числе и зарубежным гражданам. Им тоже очень удобно получать специализированную медицинскую помощь в самом центре столицы.

В девятнадцатом корпусе Боткинской больницы существенно осложнится не только лечебная, но и научная работа. Помощь онкологическим больным — а именно офтальмоонкология является главной сферой моих научных интересов! — также будет оказываться менее эффективно. Это касается, например, рентгенотерапии, которая организована в этих стенах.

Кстати, первая в мире специализированная глазная больница, клиника Мурфилдс, появилась в Лондоне в 1805 году, немногим раньше нашей больницы. И англичане этим гордятся. Клиника по сей день продолжает работать в тех же исторических стенах. Нам тоже необходимо бережно относиться к своим традициям и своему научному наследию.

— Алевтина Фёдоровна, я внимательно ознакомился со всеми документами, касающимися реорганизации клиники. Суть ответов, которые были даны представителями органов власти после многочисленных обращений врачей-офтальмологов и пациентов, сводится к тому, что «Департамент здравоохранения города Москвы действовал в рамках своей компетенции».

— Это словоблудие ничего не объясняет. Разумеется, органы власти города Москвы действовали «в рамках своей компетенции». Как ещё иначе они могли действовать?! Вопрос в том, что решение ими было принято ошибочное, неверное. Далеко не все законные решения являются правильными и разумными!

Если подытоживать эту часть нашего разговора, то можно сказать так: в 19 корпусе Боткинской больницы может функционировать обычное клиническое офтальмологическое отделение (подобных отделений в московских больницах довольно много). Но самостоятельный, во многом уникальный, научный офтальмологический центр будет ликвидирован по воле чиновников.

— Но Вы будете продолжать работать в больнице, если «реорганизация» и «оптимизация», против которой Вы активно выступаете, будет доведена до конца?

— А что мне остаётся делать? В этой больнице находится клиническая база нашей кафедры, где я преподаю. И с этой клиникой связаны шесть десятилетий моей жизни!

Я ощущаю ответственность за коллектив, за своих учеников, многие из которых работают в этих стенах. И я бы хотела, чтобы молодые коллеги продолжали здесь работать, чтобы коллектив сохранился, чтобы наших прекрасных врачей не «растащили» частные клиники.

Путь в науке, судьба врача

— Алевтина Фёдоровна, Вы — человек, широко известный в профессиональной среде. Но, думаю, что далеко не все коллеги знакомы с Вашей биографией. Хотелось бы, если возможно, из первых уст услышать об основных событиях Вашей жизни.

— Я родилась в Москве, но детство прошло в Ленинграде. Там папа учился в институте. Потом он стал работать на заводе, довольно быстро «вырос» до директора завода. В школу я пошла в Ленинграде. Но в 1939 году отца назначили инструктором ЦК КПСС. Мы переехали в Москву.

В Москве, правда, довелось тогда недолго пожить. В 1940 году папу назначили председателем комиссии партийного контроля при ЦК КПСС в Днепропетровске. В общем, в детстве я много школ сменила. Мы часто переезжали из-за папиной работы.

В Днепропетровске и застала война. Нас с мамой эвакуировали вместе с другими гражданскими лицами. А папа оставался на Украине до последнего. Когда Красная Армия отступила и вся Украина была захвачена немцами, папу назначили вторым секретарём обкома в Чкаловскую (ныне — Оренбургскую) область. Наша семья надолго оказалось разлучённой.

Мы с мамой оказались в эвакуации в Казахстане, сначала — в Семипалатинске, потом — в Алма-Ате. В 1943 году папу назначили вторым секретарём Челябинского обкома партии. И ему удалось соединиться с семьёй. В Челябинске мы стали жить все вместе. Конечно, я была счастлива! Поэтому с Челябинском у меня связаны самые добрые, светлые воспоминания.

— Вам не завидовали одноклассники из-за того, что Ваш папа был большим начальником, вторым человеком в крупном промышленном регионе?

— Ничего подобного даже близко не было! И я никогда не воспринимала своего папу как «большого начальника». Для меня он был лучшим другом, советчиком, близким человеком. Да, папа много работал. Но для меня у него всегда находилось время.

У нас была простая, душевная, гостеприимная семья. Дом был полон гостей. И маму, и папу окружающие люди любили. И эта любовь на меня переносилась. С проявлениями зависти или с каким-то «негативом» я никогда не сталкивались.

У партийных работников были дополнительные продовольственные пайки, в том числе и в военные годы. Мы не голодали, конечно, в Челябинске. Но всё, что было — мама всегда ставила на стол. Я могла без спроса привести домой ватагу одноклассников — и мама с удовольствием всех кормила.

Наш образ жизни был несколько лучше, чем у большинства челябинцев. Люди жили трудно, но дружно. В сороковые-пятидесятые годы не было ощутимого социального расслоения, ни в фактическом, ни в психологическом плане. Мы все были на равных. Все считали себя советскими людьми, одной семьёй. А в наше время, в двадцать первом веке, у многих сильно желание разделить так называемую «элиту» и «простых людей». Это очень опасная тенденция. Никто не имеет право считать себя «выше других». И никому не надо завидовать!

Кстати, недавно я вновь побывала в Челябинске. В этом городе я прожила пять лет: с 1943 года по 1948 год. И Челябинск стал мне родным, так же как Москва и Ленинград. Побывала в родной Челябинской школе № 1. Она находилась совсем рядом с нашим домом. Мне показали школу, повели по классам. Возле одного из классов я увидела мемориальную табличку: «Кабинет русского языка и литературы имени Раисы Павловны Нардовой». Мне так приятно стало, когда я эту табличку заметила! Это была моя учительница русского языка.

Челябинцы — молодцы! Чтят традиции, помнят достойных людей. Раиса Павловна Нардова была одним из любимых моих учителей. В школе она проработала много лет. Сотням и тысячам детей привила любовь к своему предмету, к родному языку. И нынешнее руководство школы решило увековечить её память «именным кабинетом».

Это показывает современным детям, что об учителях надо помнить, относиться к ним с уважением. Мудрое решение! В школе было много хороших учителей. Нам повезло.

— Какие предметы Вам нравились в школе? Чем Вы увлекались в детстве? Кем хотели стать?

— У меня было много увлечений. Кем я хотела быть? Об этом практически не задумывалась. Мне было всё интересно. Училась хорошо, с удовольствием. Родители никогда не заставляли меня делать уроки, не проверяли домашние задания. В этом просто не было необходимости.

В школе меня интересовала не только учёба, но и общественная работа. Я была председателем Совета школьной пионерской дружины. Шла война. И школьники тоже хотели помочь фронту. Что мы делали? Собирали металлолом на постройку танка. Потом мы металлолом сдали. И пришла благодарственная правительственная телеграмма, подписанная самим Сталиным. Телеграмма была адресована четырём лицам: директору школы Софье Яковлевне Файвишевской, секретарям партийной и комсомольской организаций. А четвёртым человеком стала председатель Совета пионерской дружины Алевтина Дадонова. Это моя девичья фамилия. Конечно, я была счастлива, что Сталин прислал мне персональную телеграмму. Как реликвия она хранится у меня до сих пор.

В детстве и юности я была девчонкой активной, боевой. Играла в хоккей (с мячом) любила кататься на коньках, играла в баскетбол.

— Почему после окончания школы Вы решили стать медиком? Почему поступили в Первый медицинский институт в Москве?

— Сама не знаю почему. Так получилось и всё! Разве в семнадцать лет можно сделать осознанный выбор? Я же тогда ничего не знала о медицине. Приехала в Москву, начала учиться, знакомиться с различными областями медицины. Сначала меня заинтересовало акушерство. Появление на свет нового человека, новой жизни — это всегда чудо.

Когда я была на третьем курсе, папа поехал в командировку в Одессу. Там он купил книгу Владимира Петровича Филатова «Мои пути в науке». Папа подарил мне эту книгу. Я её с огромным интересом прочитала, буквально «проглотила». И решение было принято: надо становиться офтальмологом.

Когда я начала знакомиться с офтальмологией, заниматься в научном офтальмологическом кружке нашего вуза, то быстро поняла: офтальмология — это детектив. Да, именно так эту мысль можно сформулировать. А я всегда в литературе любила именно детективный жанр. Поэтому совершенно естественно, что пришло решение стать офтальмологом.

В чём главная загадка этой медицинской дисциплины? Наверное, в том, как интерпретировать картинку из микроскопа? Какие выводы можно сделать из результатов анализов? Офтальмология всегда оставляет большое поле для споров, научных дискуссий. И в этом её притягательность. Неизведанное в науке всегда притягательно. А мы ещё не знаем и причин возникновения многих офтальмологических заболеваний, и эффективных способов лечения.

Несмотря на все научные успехи, офтальмологов никогда не покидает ощущение, что эпоха великих открытий ещё впереди, что их совершат представители следующих поколений. А мы готовим для них почву.

Для меня офтальмология связана с чувством новизны. По историческим меркам это очень молодая область знаний.

— Кто были Вашими учителями в науке, в лечебной практике?

— Кафедру глазных болезней в Первом медицинском институте возглавлял профессор Александр Яковлевич Самойлов. Именно он курировал научный студенческий кружок. Первые шаги в офтальмологии были сделаны под его руководством.

Своими учителями могу назвать профессора, члена-корреспондента Академии медицинских наук СССР Виталия Николаевича Архангельского и профессора, Героя Социалистического труда Михаила Леонидовича Краснова (отца знаменитого офтальмолога, академика М.М. Краснова).

Михаил Леонидович был прекрасным клиницистом и ярким, интересным человеком. Он не стеснялся прямо сказать больному: «Я не знаю». А на это врачи редко отваживаются! Профессор М.Л. Краснов мог положить больному руку на колено и сказать: «Знаете, голубчик, я сегодня не знаю, что у вас. Посоветуюсь с Дюком и завтра вам скажу».

— А кто такой Дюк?

— Не «кто», а «что»! «Дюк» — это многотомное руководство по офтальмологии Дюка Эдьдера на английском языке, которое в конце 50-х — начале 60-х было у немногих. Михаил Леонидович научил меня размышлять над симптомами различной патологии, думать, почему тот или иной симптом развился.

— Вы переняли у него творческое отношение к профессии?

— Разумеется, врачевание — это творчество. Оно связано и с рутинной работой, и с полётом мысли! Потом я занялась рентгенологией. Моим учителем в этой сфере стала врач-рентгенолог Бэлла Израилевна Свядощ. Она научила меня изучать, анализировать рентгеновские снимки, а не просто читать, что напишут другие рентгенологи.

Учителей у меня было много. Но самое главное, что я вынесла из студенческих лет, а также из последующей жизни: необходимость широких, всесторонних знаний. Например, врач-офтальмолог не может специализироваться только на лечении катаракты или глаукомы. Необходимо уметь поставить диагноз и назначить грамотное лечение при любой офтальмологической патологии. А как же иначе! Нужна и специализация в какой-то области, и широта научного кругозора.

— Как сложилась Ваша судьба после окончания института?

— Вузовский диплом я получила в 1954 году, поступила в интернатуру по терапии. И в том же году у меня родилась дочь. У меня была возможность получить назначения в Четвёртое главное управление Минздрава. Но по совету отца от этой возможности я отказалась.

— Но ведь работа в Четвёртом главке считалась очень престижной. Именно эта структура занималась лечением руководства страны.

— С одной стороны, это так. Там было много квалифицированных специалистов. Но, с другой стороны, в четвёртом главке в те годы царила, дипломатично говоря, «специфическая атмосфера». Зная мой свободолюбивый характер, папа прекрасно понимал, что мне там делать нечего… Я его послушала, и не жалею об этом.

Моя дочка родилась недоношенной, а родители в то время жили в Брянске. Папа работал там председателем Брянского облисполкома, мама была домохозяйкой. Я решила временно переехать к родителям, чтобы воспользоваться маминой помощью в уходе за малышкой. В Брянске прожила около года. Начала работать врачом-офтальмологом в глазном отделении Брянской областной больницы. Вернулась в Москву, работала в 36-й городской клинической больнице офтальмологом. В Московской клинической офтальмологической больнице закончила клиническую ординатуру и стала работать врачом. В стенах этой больницы мы с Вами сейчас и общаемся.

— Алевтина Фёдоровна, хотелось бы поговорить о Вашем пути в науке, судьбе врача. Вы получили известность и признание благодаря научным трудам в области офтальмоонкологии. Вы являетесь создателем научной школы в офтальмоонкологии, одним из организаторов системы оказания офтальмоонкологической помощи. Почему Вас заинтересовала именно эта область офтальмологии?

— Я не люблю, когда меня называют «офтальмоонкологом». Это не совсем корректно. Офтальмоонкология является областью моей специализации. Но я врач-офтальмолог, а не офтальмоонколог. И как врача-офтальмолога меня интересует всё новое, что происходит в нашей медицинской дисциплине. Для меня это важно!

Офтальмоонкология — одна из областей офтальмологии, одна из возможных специализаций в нашей профессии. К счастью, потребность в таких специалистах не очень большая. Речь идёт о сравнительно редкой патологии. Редкой, но чрезвычайно разнообразной! В этом и состоит специфика офтальмоонкологии!

Давайте я скажу простым языком, чтобы было понятно и врачам, и пациентам: в любом отделе органа зрения — в тканях глаза, в орбите и т.д. — могут быть обнаружены практически любые опухоли. И злокачественные, и доброкачественные. Можно сказать, что офтальмоонкология охватывает почти всю общую онкологию.

Вот такая область знаний: вроде бы узкая (если брать статистику заболеваемости), а с другой стороны, чрезвычайно обширная, многообразная. И можно в течение всей жизни углубляться и углубляться в эту область. Жизни не хватит!

Я много занималась и продолжаю заниматься патологией орбиты. Для орбиты в основном характерны доброкачественные опухоли. Но пациентам от этого не легче! Если вовремя не начать лечение, то доброкачественная опухоль может привести к снижению зрения.

Как я пришла к офтальмоонкологии? Как и многое в жизни, это произошло случайно. В родную клинику я пришла в качестве врача-офтальмолога. Но оказалось, что существует потребность во враче-рентгенологе. В течение года я изучала рентгенологию, получила соответствующее удостоверение.

Кого обслуживает рентгенологическое отделение офтальмологической больницы? В основном онкологических пациентов. Поэтому совершенно естественно, что рентгенология привела меня к офтальмоонкологии. Всё очень просто!

— Но Вы стали не просто практикующим врачом, но также известным учёным, создателем научной школы. Какие научные цели Вы ставили перед собой?

— Я специально не ставила и не ставлю перед собой никаких научных целей. Все цели и задачи ставит сама жизнь. Все мои научные работы — это стремление обобщить практический опыт врача. Моя кандидатская диссертация, защищённая в 1965 году, посвящена флебографии при заболеваниях орбиты. То есть эта диссертация помогает диагностировать заболевания орбиты. Она и сейчас продолжает оставаться актуальной. Докторская диссертация 1970 года посвящена комплексному лечению заболеваний орбиты.

Вы упомянули о научной школе. Я не ставила перед собой такой цели: создать новую научную школу. Но, с другой стороны, как я уже упоминала, офтальмоонкология — это чрезвычайно обширная область. Возникающие опухоли очень разнообразны. В этой сфере просто невозможно, чрезвычайно неэффективно работать в одиночку. Необходимы помощники. Необходимо распределить работу, возложить её на разные плечи.

Когда я в 1970 году пришла работать в Институт глазных болезней им. Гельмгольца, то там не было отделения офтальтальмоонкологии.

— Вы стали его создателем.

— Я стала его создателем, а руководство Института и союзного Министерства здравоохранения меня поддержало. Честь им и хвала!

— Вам нравится быть наставником? Нравится работать с учениками?

— Нравится при одном условии: молодой учёный должен сочетать творческий подход и готовность к рутинной, порой монотонной, тяжёлой работе. Я родилась в год Лошади. Сама пашу как лошадь. И ученики тоже должны пахать. Тогда мы сработаемся!

— Как бы Вы могли охарактеризовать уровень оказания специализированной помощи онкологическим пациентам в нашей стране?

— Это глобальный вопрос, на который сложно дать однозначный ответ. В целом мне думается, что квалифицированных специалистов в этой области, способных грамотно провести соответствующие операции и обеспечить послеоперационное сопровождение, у нас достаточно.

В сфере офтальмоонкологии Россия может обеспечить уровень специализированной помощи, не уступающий ведущим державам мира. Главная проблема у нас в другом: злокачественные и доброкачественные опухоли век, конъюнктивы, роговицы, орбиты, а также внутриглазные опухоли выявляются у нас слишком поздно.

Для того чтобы выявить соответствующие заболевания, необходимо проводить массовую диспансеризацию, должны качественно работать врачи-офтальмологи первичного звена, а также врачи общей практики.

Что у нас происходит? 75% пациентов с офтальмоонкологической патологией обращаются к врачу с запущенными стадиями заболевания. Это относится даже к опухолям кожи век, которые можно выявить невооруженным взглядом. Что означает позднее выявление онкологической патологии? Это вопрос риторический. Не нужно быть медиком, чтобы понять, что позднее начало лечения при любых онкологических заболеваниях, в том числе и органа зрения, несёт в себе не только угрозу зрению, но смертельную опасность.

Нужно бить в набат, слыша эти цифры! Разумеется, ответственность за эту ситуацию несут не только медики и организаторы здравоохранения, но и сами пациенты. Немало людей безответственно относятся к собственному здоровью.

Хотела бы также сказать, что в советское время цифры были иными. В то время большинство офтальмоонкологических заболеваний выявлялось на ранних стадиях.

Медицинская наука идёт вперёд, но чтобы пациент смог воспользоваться этими достижениями, необходимо своевременно начинать лечение. При своевременном начале лечения мы можем гарантировать отличные результаты.

— При любых опухолях органа зрения?

— Опухоли, как я уже упоминала, очень разнообразны. Но если вовремя начать лечение, то со всеми опухолями можно справиться, для любой патологии разработаны эффективные методики лечения.

— В последнее время в профессиональной среде много говорится об «органосохранных операциях» при офтальмоонкологической патологии.

— Здесь необходимо рассматривать каждый конкретный случай. Но при больших внутриглазных опухолях, как правило, необходимо удаление глаза. Пока не существует других технологий, позволяющих избежать подобного развития событий.

— Существуют ли различия в подходах к лечению в России и за рубежом?

— Методики лечения, применяемое оборудование идентичны.

— Не секрет, что в последние годы интерес к офтальмоонкологии среди российских офтальмохирургов продолжает расти. Вас радует эта тенденция?

— В чём-то радует, в чём-то огорчает. Онкологические операции можно назвать «престижной» областью офтальмохирургии. И целый ряд амбициозных коллег стремится проявить себя в этой сфере, не обладая соответствующими знаниями и навыками. Среди офтальмохирургов кое-кто переоценивает свои возможности!

Это ведь сложнейшие операции! Например, что такое операция на орбите? Счет идет на миллиметры. Там проходит зрительный нерв. Там размещаются шесть мышц, отвечающих за подвижность глаза. Двигательные и чувствительные нервы, вены, артерии и клетчатка орбитальная.

О себе могу сказать. Перед тем как начать оперировать на людях, я тренировалась на… трупах. Ходила в морг и там делала сложные операции, оттачивала технику.

Недавно мне довелось изучать документы, касающиеся деятельности коллеги из одного из регионов. Он проводил операции якобы «по методу Бровкиной», как было написано в истории болезни. У меня не было возможности провести осмотр пациентов этого «горе-врача». Но после знакомства с протоколом лечения можно было сделать однозначный вывод. Речь идёт о дилетанте, желающем потешить своё самолюбие…

— Наверное, речь идёт о единичных случаях.

— Такие случаи способны дискредитировать нашу профессию. Почему это происходит? Человек может быть ярким, талантливым, но не способным к тяжёлой, ответственной, рутинной работе. Хочется быстрее получить результат, быстрее начать делать сложные операции. А потом страдают пациенты!

Бывают и другие ситуации. Офтальмохирург — опытный, грамотный. Вроде бы всё отлично? Но он применяет сомнительную методику операции. Эта методика лично ему кажется предпочтительной, но она неэффективна, по сути, ошибочна. Существует много разрешённых, но бесполезных и даже вредных лекарств.

Например, сейчас я работаю над статьёй, доказывающей, что внутриглазную меланому нельзя удалять по частям. Это можно делать только целиком. Нельзя меланому «кромсать по кусочкам»!

— Получается, что опасность представляют не только врачебные ошибки, но и сомнительные методики лечения.

— Именно так и есть! К счастью, с ошибками приходиться сталкиваться сравнительно редко. Но спорных методик довольно много. Например, локально-лучевая терапия при внутриглазных опухолях не вызывает возражений ни у кого из профессионалов. А вот различные методики интравитреальной хирургии становятся поводом для бурных дискуссий.

Это не сугубо российская, а общемировая ситуация. Я бы сказала, что речь идёт о психологической проблеме. Разумеется, для развития науки необходим эксперимент. Врач — это учёный. Но, с другой стороны, никакой эксперимент не может подвергать риску конкретного пациента. И в этом плане я — неисправимый консерватор. Безопасность и благополучие конкретного пациента для меня гораздо важнее, чем научный поиск. Нельзя забывать о главном врачебном принципе: «Не навреди!»

О Российской академии наук

— В 2000 году Вы стали членом-корреспондентом Российской академии медицинских наук, в 2005 году — действительным членом. В 2013 году произошло объединение РАМН с Российской академией наук и Вас избрали академиком РАН. Как Вы оцениваете роль РАН в современной российской жизни. Что для Вас значит быть академиком?

— Давайте спросим себя: что такое РАН? Это не общественная организация, не клуб учёных (как утверждают некоторые ретивые журналисты и эксперты), а важная государственная структура.

Академия наук была создана по распоряжению императора Петра I в 1724 году. И с этого времени именно РАН стала главным научным центром страны. Без Академии наук в её нынешнем виде существование российской науки просто невозможно.

Есть такое популярное выражение: кто не хочет кормить свою армию — будет кормить чужую. А про Академию наук я бы сказала так: кто пытается разрушить национальную Академию наук — рискует оказаться во второсортной, отсталой стране.

Это не вопрос личных амбиций академиков и сотрудников академических институтов! Именно РАН как государственная структура несёт ответственность за развитие и преумножение научного потенциала России. Это огромная ответственность. И для реализации этой задачи Академии необходимо иметь соответствующие полномочия, ресурсы и т.д.

— Вопрос состоит в том, сможет ли Академия справиться с решением этой масштабной задачи, учитывая её нынешний статус. Не вполне понятны взаимоотношения РАН и ФАНО (Федерального агентства научных организаций).

— Давайте разберёмся в нынешней ситуации! Изначально идея состояла в том, чтобы ФАНО стала хозяйственной и аудиторской организацией. Академические институты и другие структуры РАН обладают обширной недвижимостью, участками земли, дорогостоящим оборудованием. Необходимо было подсчитать, сколько имеется в академических институтах столов, сколько стульев и кресел… В каком состоянии находятся эти столы, стулья и кресла.

— Получается, что ФАНО — это своеобразный «всероссийский научный завхоз»?

— Изначально так и задумывалось. А что получилось в итоге? Давайте представим себе ситуацию, что некая контора решила нанять себе завхоза (как сейчас модно говорить «менеджера») — человека, отвечающего за организацию работы: ремонт и обслуживание оргтехники, покупку бумаги и картриджей для компьютера, самих компьютеров и специальной аппаратуры и техники.

Но этот завхоз быстро освоился на новом месте. И ему уже стало мало быть просто завхозом (вполне почётная, уважаемая должность). Нашему завхозу захотелось стать генеральным директором, а фактически собственником данной конторы. Именно завхоз теперь стал решать, чем заниматься конторе, кого принимать на работу, кого увольнять…

— Вы рисуете фантастическую картину.

— Именно так у нас и произошло на общегосударственном уровне. Руководство ФАНО решило не ограничиваться решением хозяйственных вопросов, обеспечивающих жизнедеятельность академических институтов, а руководить этими самыми институтами: проводить их «реорганизацию», «оптимизацию», всевозможные слияния и сокращения. ФАНО стало назначать и увольнять директоров академических институтов, определять их штатный состав, оценивать их работу, ставить перед ними те или другие задачи.

— Фактически ФАНО взяло на себя функции РАН?

— Произошло не просто «дублирование функций». Это слишком мягко сказано! Нависла угроза самому существованию Российской академии наук.

Я не против ФАНО как хозяйственной структуры. Но мне думается, что было бы целесообразно, чтобы «хозяйственники» подчинялись Президиуму Российской академии наук. Чиновники не могут управлять учёными!

— В сентябре 2017 года новым президентом РАН стал академик А.М. Сергеев. И вроде бы ситуация во взаимоотношениях РАН и ФАНО стала меняться. Во всяком случае, в ходе новых реорганизаций часть полномочий РАН смогла себе вернуть. Это касается, например, вопросов назначения директоров институтов.

— Вопрос на самом деле очень сложный. Дай Бог, если Александру Михайловичу Сергееву удастся «определить» статус Академии, её роль не только в научной, но и в государственной жизни. Сильная, самостоятельная Академия наук суверенной России нужна не меньше, чем армия и флот!

Президент Академии наук выполняет архисложную миссию. И, конечно же, ему необходимо быть дипломатом. Он должен сохранять твёрдость, но при этом не идти напролом.

Особенность управления Академии наук состоит в том, что президент не обладает единоличной властью. Важную роль играет Президиум РАН, где представлены все отделения, специалисты по всем основным отраслям знаний. И только после консультаций с коллегами глава РАН принимает те или другие решения.

В каждом академическом институте есть Учёный Совет. А Президиум РАН можно сравнить с Учёным Советом всей России. Разумеется, каждый академик и член-корреспондент РАН, а не только члены Президиума, несёт ответственность за развитие своей научной дисциплины.

В начале нашей беседы мы с Вами говорили о печальной ситуации, сложившейся в Московской городской клинической офтальмологической больнице. В данном случае решение приняли московские власти. Но подобные «реорганизации» и «оптимизации» различных научных структур сейчас проводятся и по инициативе ФАНО. Именно поэтому так важно урегулировать взаимоотношения РАН и ФАНО, чтобы научный мир не «лихорадило».

Я не хочу сказать, что до этой реформы, до создания ФАНО, в Академии наук всё было замечательно. Проблем всегда хватало! Но в последние годы в нашей стране избрали очень неэффективные способы решения этих проблем. После создания ФАНО усилилась бюрократия, увеличилось количество ненужных отчётов.

Александр Михайлович Сергеев — физик по профессии, руководил научным институтом в Нижнем Новгороде. Физика способствует развитию аналитического мышления, умению решать сложные комплексные задачи. Хочется пожелать ему успехов в непростом деле, в успехе которого заинтересована вся страна.

О личном

— Алевтина Фёдоровна, не могу не спросить Вас об академике Аркадии Павловиче Нестерове. Не могли бы Вы поделиться воспоминаниями об этом человеке, выдающемся учёном-офтальмологе?

— С Аркадием Павловичем мы прожили долгую и счастливую жизнь. Поженились в 1973 году. В 2009 году Аркадий Павлович ушёл из жизни. До свадьбы мы хорошо друг друга знали: наверное, лет семь или восемь.

— Как Вы познакомились?

— Мы познакомились в профессиональной среде. Мир офтальмологов узкий. Я не считаю правильным делиться подробностями личной жизни. Да, я — человек публичный. Но эта публичность касается исключительно профессиональной сферы. Есть вещи, которые касаются только двоих людей.

— Какое влияние на Вас оказал Аркадий Павлович? Он повлиял на Вас как учёного?

— Думаю, что мужчина и женщина, создающие семью, в любом случае влияют друг на друга. Но мы познакомились с Аркадием Павловичем, когда каждый из нас уже был сформировавшимся учёным. Дома мы почти не говорили с ним о работе. Каждый из нас напоминал корабль, двигающийся «своим курсом».

— У Вас очень напряжённый рабочий график. А как Вы отдыхаете?

— Журналисты часто любят задавать вопрос: «А какое у Вас хобби?» А у меня хобби — это моя работа.

— Вам совсем не требуется отдых?

— На две недели ежегодно езжу на море, в тёплые страны. И всё! Вполне достаточно. Выходные дни мне не нужны. Наоборот, эти дни у меня всегда наиболее «рабочие»: они посвящены научной работе.

— Где именно Вам нравится проводить отпуск?

— Для меня самое главное, чтобы это было новое место. Никогда не поеду ещё раз на один и тот же курорт, даже если очень понравилось. Хочется новых впечатлений. Прошлым летом была в Греции, на острове Корфу. Очень понравилось, хорошо отдохнула. Но в этом году обязательно выберу какое-нибудь новое место.

— Вы много времени проводите в командировках, в разъездах. Не устаёте от такого графика?

— Командировок у меня на самом деле много. Всё-таки для меня главное — это проведение операций, консультирование больных, чтение лекций в Москве, собственная научная работа, взаимодействие с докторантами и аспирантами.

— Алевтина Фёдоровна, признаюсь, что я долго готовился к нашей беседе. Но, возможно, какой-то важный вопрос я Вам не задал, что-то упустил. О чём бы Вы сами себя хотели спросить?

— Обо всех важных вещах мы поговорили. И самое главное: Вы пришли в мой кабинет вовремя.

— Даже заранее!

— Заранее — это ещё лучше! Терпеть не могу людей, которые опаздывают. Больше всего я не люблю кого-либо ждать. И также не могу допустить, чтобы меня кто-либо ждал. Сегодня, например, у меня был операционный день. Но время нашей встречи мы назначили таким образом, чтобы Вам ни минуты не пришлось меня ждать.

Может быть, кому-то из читателей эта тема покажется малозначительной, но пунктуальность, соблюдение чёткого распорядка дня имеет для меня огромное значение. Каждый день, каждый час нашей жизни имеет огромную ценность. Если не понимать этого, если бездумно и бесцельно транжирить своё и чужое время, то ничего не добьёшься в жизни.

— Москвичи часто жалуются на автомобильные пробки. О них нередко говорят как об оправдании для опозданий или даже переносов каких-то встреч.

— Это пустая демагогия! Разумный человек всегда может рассчитать, сколько времени ему понадобится, чтобы доехать до какого-то места. Я каждый день за рулём. И по-настоящему форс-мажорные обстоятельства на дорогах встречаются сравнительно редко. Просто надо уважать друг друга, не назначать несколько встреч подряд, чтобы можно было заранее приехать, подготовиться, настроиться на человека. Опозданиям нет и не может быть оправданий. Во всяком случае, таким образом со мной можно надолго испортить отношения.

Кстати, московские пробки не такие страшные, как об этом говорят! Я живу на юго-западе столицы. Обычно на работу выезжаю ровно в половине восьмого утра. И к 8.30 я уже на месте, в родной больнице в Мамоновском переулке. Правда, если выехать не в 7:30, а в восемь утра, то путь на работу займёт уже больше часа.

— Вам нравится быть за рулём?

— Я не устаю, и пробки меня не раздражают. Наоборот, отдыхаю в дороге. Всегда слушаю в автомобиле новостные передачи по радио. Люблю Владимира Соловьёва.

— Давно Вы за рулём?

— Права получила ещё в 1975 году. Но до 2002 года практически не ездила. У нас в семье водителем был Аркадий Павлович. Он, кстати, опытный водитель. Во время войны на фронте водил полуторку.

А я пристрастилась к такси: удобно, комфортно. Но в 2002 году Аркадий Павлович перестал садиться за руль. А я, наоборот, полюбила роль водителя.

— Вы дисциплинированный водитель?

— Обычно да. Но штрафы иногда приходят. Скорость люблю. Правда, не в ущерб безопасности движения.

— Журналисты нередко просят назвать жизненный девиз.

— Мой девиз: «Прорвёмся!»

Беседу вёл
Илья Бруштейн

Проявляя внимание к роговице

Научно-практическая конференция с международным участием «Роговица II. Топография роговицы. Аберрации глаза»

3 февраля 2018 года, Москва

3 февраля 2018 года в Москве состоялась Научно-практическая конференция с международным участием «Роговица II. Топография роговицы. Аберрации глаза». В качестве организаторов конференции выступили Московский государственный медико-стоматологический университет им. А.И. Евдокимова в лице кафедры глазных болезней и Глазной центр «Восток-Прозрение». Наш корреспондент встретился с главным врачом клиники «Восток-Прозрение», д.м.н., профессором С.И. Анисимовым, чтобы побеседовать с ним о целях и задачах научного форума, а также о его итогах.

— Сергей Игоревич, почему Глазной Центр «Восток-Прозрение», главным врачом которого Вы являетесь, стал организатором научно-практической конференции, посвящённой роговице?

— Сотрудники нашей клиники в течение многих лет принимали участие в работе самых разных форумов. Мы часто выступали в качестве докладчиков и участвовали в проведении мастер-классов «живой хирургии». Опыта организации больших научных форумов у клиники ранее не было.

«Восток-Прозрение» является клинической базой кафедры глазных болезней Московского государственного медико-стоматологического университета им. А.И. Евдокимова и поэтому участвует в постуниверситетском образовательном процессе. Это даёт возможность хорошо чувствовать потребности офтальмологов в профессиональной информации. Поэтому в прошлом году мы — кафедра и клиника — впервые совместно организовали конференцию, посвященную заболеваниям роговицы.

Этот опыт был успешным: и организаторы эффективно взаимодействовали друг с другом, и докладчики порадовали нас своими презентациями, и участники оценили полезность этой конференции высокой посещаемостью. Было зарегистрировано более 360 участников. В этом году конференция прошла во второй раз. Мы решили сделать наш научный форум ежегодным. Местом и датой проведения стала Москва, первая суббота февраля. Пользуясь случаем, хотелось бы пригласить всех наших коллег, читателей газеты «Поле зрения», присоединиться к нашей команде в 2019 году, принять участие в следующем форуме. Надеемся, что снова будет интересно!

В 2018 году конференция, так же как и в 2017 году, в режиме реального времени транслировалась в Интернете. Запись прошедшего мероприятия также имеется во всемирной Сети. Надеюсь, что наша беседа вызовет интерес к изучению этих материалов.

— Почему Вы решили посвятить Ваше мероприятие именно заболеваниям роговицы?

— Эта тема не имеет в России регулярного форума, отсутствует площадка для подачи материалов и обмена мнениями специалистов. Их ценнейшая информация часто «размывается» на политематичных конференциях. Докладчики редко представляют сообщения о современных диагностических методах, хирургическом и консервативном лечении роговицы на основании собственного опыта.

Профессор С.И. Анисимов

Профессор С.Ю. Анисимова

Профессор А.В. Дога

Профессор К.Б. Першин

Часто оригинальная информация «забивается» прилизанными данными производителей оборудования и лекарств.

Почему мы — и на кафедре, и в клинике — считаем эту тему актуальной? Давайте проявим внимание к роговице! Достаточно только задуматься, какое количество негативных воздействий она испытывает ежедневно. Эти воздействия чрезвычайно разнообразны, несут угрозы физического, химического, биологического характера. Иногда собственный организм не вполне дружественно относится к этой нежной оболочке, возможны и негативные ятрогенные воздействия.

В этом году в работе форума приняли участие врачи из Москвы и Московской области, Санкт-Петербурга, Калуги, Оренбурга, Красноярска, Краснодара, Ростова-на-Дону, Ставропольского края, Воронежа, Казани, Владивостока, а также Беларуси, Казахстана и Франции. Широкая география участников. 24 опытных докладчика. На конференции было зарегистрировано более трёхсот человек.

Формат конференции — это не узкие специализированные научные доклады, а полноценные лекции. Каждому докладчику выделялось не менее 20 минут. Коллеги построили выступления таким образом, чтобы они были интересны и полезны всем врачам-офтальмологам, какую бы позицию они не занимали в «иерархии» нашей специальности. Все, даже опытные лекторы, до конца прослушали все лекции коллег, так как каждая из них была полна ценнейшей информации, изложенной в переработанном доступном и в то же время в концентрированном виде.

— Не могли бы Вы представить яркие, интересные выступления?

— О каждом выступлении нужно было бы подробно рассказать. Наш французский коллега Damien Gatinel является признанным специалистом в области компьютерной топографии. Его доклад так и назывался «Топография роговицы» и был посвящён интерпретации результатов этой современной методики. Наш коллега представил подходы к тому, какие виды компьютерной топографии нужно применять в различных ситуациях. Также в докладе были приведены неоспоримые доказательства появления кератоконуса из-за банального потирания глаз, создающего деформацию роговицы или избыточное давление на неё.

Совершенно обычная ситуация: человек спит на одном боку, подкладывая руку под глаз. Происходит небольшое, но продолжительное давление на глазное яблоко. Это может привести к деформации роговицы, которая собственно и проявляется в виде кератоконуса.

— Наверное, на Вашей конференции уделялось внимание результатам научных исследований и техническим разработкам в этой сфере.

— Мы анализировали работу современных топографов последнего поколения, позволяющих досконально изучить форму роговицы. Также речь шла о комплексном анализе данных компьютерной топографии и результатов других исследований. Мы говорили об аберрации глаза — обо всех нарушениях преломления лучей в глазу как в оптической системе.

— Вы имеете в виду близорукость, дальнозоркость и астигматизм?

— Да, но не только. Существуют и аберрации более высоких порядков. При этом на контрастных таблицах снижение зрения не выявляется. Но при определённых условиях, например, изменении освещенности, существенно снижается качество зрения. Это мешает во многих ситуациях, в частности, при вождении транспортных средств вечером и в тёмное время суток, при засветках прямыми лучами солнца или осветительными приборами. Возникшие аберрации могут влиять даже на психологическое состояние пациентов и их работоспособность.

Хотел бы привести пример пациентки нашей клиники. Её случай обсуждался на конференции. 30 лет назад женщине была сделана операция кератотомии. А недавно женщине из-за катаракты был заменён хрусталик. И она стала видеть все в пелене. Хотя на контрастной таблице она может легко прочитать семь строчек без дополнительной коррекции. То есть формально острота зрения у неё достаточно высокая. Но сформировавшиеся после передней радиальной кератотомии сферические аберрации роговицы образуют в поле её зрения своеобразную пелену, которая постоянно мешает ей нормально воспринимать зрительную информацию. Такая ситуация требует исправления. Это очень непростая задача для практического воплощения.

Существуют самые различные аберрации: человек видит расходящиеся светящиеся лучи, святящиеся ареолы над предметами, пелену. В общем мир начинает восприниматься не так, как это привычно пациенту. К сожалению, источником возникновения этих аберраций могут быть врачебные вмешательства в оптическую систему глаза, проведённые без учета возможности их возникновения. Необычного вида картины и различные необычные визуальные эффекты может быть хороши в картинной галерее, но в реальной жизни каждый человек стремится к тому, чтобы зрение максимально точно отображало картину окружающего мира. Качественное зрение — качественная жизнь!

— Как можно помочь пациентке, которую Вы упомянули?

— Мы ей помогли в нашей клинике. Ей была проведена лазерная коррекция. С помощью лазера был исправлен профиль роговицы. И видеть она стала существенно лучше. Ещё один возможный способ коррекции таких аберраций: применение склеральных контактных линз. Оптимальным вариантом, конечно, было бы при замене хрусталика имплантировать этой пациентке хрусталик, компенсирующий искажения роговицы. Это так называемые асферические хрусталики. Они появились в России совсем недавно, но уже успешно применяются. К сожалению, многие пациенты, перенесшие много лет назад операции кератотомии, сейчас сталкиваются с различными проблемами, вызванными наведёнными аберрациями. Поэтому офтальмологи должны быть готовы к встрече с такими пациентами.

Имеющиеся методы борьбы с аберрациями высокого порядка ни по отдельности, ни вместе взятые не могут, к сожалению, гарантировать идеальное зрение, но могут существенно его улучшить.

— Лазерная коррекция проводится однократно? Или могут потребоваться многократные вмешательства?

— В идеале это должно быть однократное вмешательство, которое благодаря современным эксимерным лазерам, является малоинвазивным.



Роговица через 30 лет после радиальной кератотомии

— На конференции, посвящённой патологиям роговицы, наверное, затрагивалась и тема пересадки роговицы.

— Как известно, пересадка роговицы или кератопластика может быть сквозной или послойной. На конференции рассматривались исключительно послойные виды кератопластики. Это связано с тем, что именно послойные операции проводятся гораздо чаще сквозной пересадки и, соответственно, информация по этой процедуре гораздо более востребована и быстро обновляется. Сквозная кератопластика более консервативна по технике выполнения. Кроме того, она может выполняться только в государственных клиниках, входящих в специальный реестр. Таков закон.

— Почему возникла такая дискриминация?

— Это не «дискриминация». Просто операции по сквозной пересадке роговицы предполагают работу с донорским материалом, оборот которого, скажем так, строго регламентируется по закону о трансплантации органов и тканей и требует специальных дополнительных лицензий и условий. Для послойной пересадки подходит переработанный, консервированный материал, и его использование не является трансплантацией.

Если говорить о развитии медицинских технологий, то в последние годы потребность в сквозных операциях роговицы уменьшается. Такая потребность полностью не исчезнет, но если есть возможность отказаться от сквозной пересадки, то врачи всегда выберут послойную.

— Что именно изменилось в последние годы в области хирургии роговицы?

— Появились фемтосекундные лазеры, позволяющие проводить все манипуляции с микронной точностью. Теперь мы можем при необходимости оставить пациенту тончайший слой собственной роговицы и произвести послойную пересадку.

Послойная пересадка по сравнению со сквозной является менее опасной, менее травматичной. Приживление трансплантата обычно проходит лучше. Реабилитационный период, как правило, является менее продолжительным. Требования к соблюдению режима тоже не такие «жёсткие».

Сквозная пересадка нужна, если образовалось бельмо или в органе зрения происходят процессы, могущие привести к образованию бельма. Также сквозная пересадка нужна при глубоких дистрофических изменениях роговицы или при последствиях грубой травмы роговицы, при глубоких рубцах в оптической зоне. А если эти изменения затрагивают только наружные слои, то производится послойная пересадка. Все эти вопросы мы подробно обсуждали на конференции.

Послойные пересадки могут быть разными: иногда заменяются только передние слои, иногда — только задние. В некоторых случаях затронуты и передние, и задние слои роговицы. До распространения фемтосекундных лазеров подобные операционные технологии были невозможны, потому что даже самый опытный офтальмохирург с «золотыми» руками не способен достичь такой же точности и филигранности в работе, как фемтосекундный лазер.

Damien Gatinel (Франция), профессор Б.Э. Малюгин, профессор С.Ю. Анисимова, профессор В.М. Шелудченко

В аудитории конференции

— Вы сказали, что при послойной пересадке требования к соблюдению режима менее жёсткие. Но они всё равно существуют.

— Хотя эта операция, как я уже упомянул, является менее травматичной, но опасности всё равно существуют. Важно, чтобы пациенты ограничили физическую активность, не поднимали тяжести, в течение определённого времени соблюдали постельный режим.

Такому пациенту, как правило, не требуется уход. Ему не нужна сиделка, если нет других тяжёлых сопутствующих заболеваний. Вопрос состоит в том, чтобы человек сам ответственно относился к процессу послеоперационной реабилитации, соблюдал рекомендации врача, закапывал капли.

— Здесь много психологических аспектов.

— Оказание офтальмологической помощи связано с тесным психологическом контактом между врачом и пациентом, с взаимным доверием. Что может произойти, если пациент не будет исполнять послеоперационные рекомендации врача, не будет соблюдать режим? Существует опасность потери зрительных функций и физического разрушения глаза. Это происходит сравнительно редко, но такую опасность необходимо учитывать.

— Нельзя не обратить внимание ещё на один аспект: свежего донорского материала для сквозных пересадок роговицы не хватает. Пациенты, которым нужна подобная операция, вынуждены долго ждать.

— При послойных пересадках эта проблема так остро не стоит. Потребность в консервированном донорском материале полностью удовлетворена. В нашей клинике и в других медицинских центрах эти операции доступны. Длительного листа ожидания, как при сквозных пересадках, здесь нет.

— Сергей Игоревич, не могли бы Вы представить доклад, с которым Вы выступили на конференции?

— Моё выступление называлось «Кератотопография и кератотензотопография». О чём шла речь? О пациентах с кератоконусом. А их становится всё больше! В нашей клинике мы, среди прочего, проводим таким пациентам кросслинкинг роговицы: облучение ультрафиолетом после пропитки рибофлавином. Об особенностях этого метода я и рассказал слушателям. Дело в том, что в нашей клинике разработан способ локального кросслинкинга. Облучение проводится только в ослабленных участках. Это делает процедуру менее болезненной, и временное ухудшение зрения, характерное для обычного кросслинкинга, почти не наблюдается. При этом эффект от нашей процедуры более выраженный.

Также шла речь о другой технологии: имплантации роговичных сегментов. Это такие крошечные пластмассовые «колечки».

— Зачем нужны эти «колечки»?

— Они являются своеобразным «ребром жёсткости», не дающим растягиваться роговице. Речь шла об их диаметре, глубине, точном положении роговичных сегментов в роговице.

— «Колечки» нуждаются в регулярной замене?

— Это индивидуально для каждого пациента. Но, вообще, в идеале такое «колечко» должно всю жизнь простоять без замены. Глаз его не отторгает. Для того чтобы грамотно имплантировать роговичные сегменты, врач должен хорошо разбираться в биомеханике роговицы. Он должен определить, где роговица прочная, а где — нет. На нашей конференции мы как раз ставили задачу ознакомить как можно больше специалистов с новыми разработками в области индивидуализированного лечения роговицы.

— Что такое «кератотензотопография»? Этот термин используется в названии Вашего доклада.

— Кератотензотопография — это специальный метод, другими словами, специальная компьютерная программа, помогающая врачам анализировать результаты кератотопографии. С помощью этой программы врач может выявить слабые места роговицы. И в дальнейшем происходит облучение не всей роговицы, а только слабых мест, требующих укрепления. Также кератотензотопография даёт возможность определить, помогут ли конкретному пациенту роговичные сегменты.

Была не просто создана методика локального кросслинкинга роговицы, то есть облучения её конкретных участков, но и разработано и запатентовано соответствующее устройство. Центр «Восток-Прозрение» совместно с фирмой «Трансконтакт» является эксклюзивным производителем этого оборудования. Соответствующий аппарат имеет название «Локолинк».

— Какой доклад представила профессор С.Ю. Анисимова?

— Её сообщение называлось «Качество зрения и аберрации высокого порядка после имплантации ИОЛ Incise». Это американские линзы, сертифицированные на российском рынке. Они корректируют аберрации высокого порядка, в частности, у пациентов, перенёсших операцию кератотомии, о чём мы уже упоминали в нашей беседе.

Второе выступление Светланы Юрьевны было посвящено нестероидным противовоспалительным средствам в практике фемтосекундного сопровождения микрохирургии глаза.

— В этом году теме аберрации глаза было уделено особое внимание.

— Мы подробно обсуждали аберрации глаза. Надо сказать, что ещё несколько лет назад физические термины, описывающие аберрации высоких порядков, были незнакомы многим офтальмологам. Нашим коллегам гораздо чаще приходиться сталкиваться с аберрациями низших порядков — дефокусом (аметропией) и астигматизмом. Но в последние годы получили развитие технологии коррекции зрения, позволяющие получить качественное зрение при аберрации высоких порядков. Пациенты видят после этого достаточно комфортно при разных условиях освещённости, в полихроматическом свете, на разных расстояниях.

Поэтому одна из задач конференции состояла в том, чтобы офтальмологи смогли разобраться в сложной физической терминологии, описывающей виды аберраций высокого порядка, их количественную оценку, формулу рассеяния точки, модуляционной передаточной функции, алгоритмов Фурье и Зернике, критериев Марешаля и феномена Штрейля. Расшифровка этой терминологии прозвучала в докладах д.м.н. В.М. Шелудченко и А.Б. Качанова.

— Таким образом, Вы знакомите коллег не только с конкретными методами лечения, но и с теоретической базой.

— Теоретическая база позволяет в полной мере понять особенности того или иного метода коррекции. Например, методикам коррекции зрения, учитывающим аберрометрические особенности глаза, были посвящены доклады «Интраокулярная коррекция асферических аметропий» д.м.н. Б.Э. Малюгина, «Современные виды персонализированной лазерной коррекции аномалий рефракции» д.м.н. А.В. Доги, а также лекции д.м.н. К.Б. Першина, д.м.н. И.М. Корниловского и д.м.н. Д.Е. Абельского.

Кератоконус — ещё одна важная тема конференции. Вопросам его диагностики и лечения были посвящены сообщения д.м.н. С.Б. Измайловой, д.м.н. С.В. Костенёва, Э.Л. Усубова.

С.В. Семёнов и профессор Ю.Ю. Калинников

Профессор Ю.Ю. Калинников поделился опытом проведения и клиническими результатами автоматизированной задней послойной кератопластики.

Несколько сообщений посвящалось подготовке пациентов к рефракционным операциям и терапии «сухого глаза» (д.м.н. Д.Ю. Майчук), тактике лечения помутнений роговицы (Н.В. Майчук) и роговичных осложнений у носителей контактных линз (д.м.н. А.Ю. Слонимский). Д.м.н. Л.В. Арутюнян рассказала об изменениях офтальмотонуса после рефракционной хирургии, аберрациям глаза и их роли в рефракционной хирургии роговицы было посвящено сообщение С.В. Семёнова.

Одним из важных направлений работы глазного центра «Восток-Прозрение» является эксимерлазерная коррекция пресбиопии методом «Супракор». С докладом на эту тему выступила аспирантка нашей кафедры Л.Г. Фастовцова. Она отметила, что в настоящее время этим методом прооперировано более 80 пациентов с сочетанием пресбиопии с миопией и гиперметропией. Отдалённые сроки наблюдения составляют более семи лет. Подавляющее большинство пациентов полностью отказалось от очковой коррекции.

— Не могли бы Вы подвести итоги конференции?

— Главный итог состоит в том, что офтальмология начинает и в научном, и в практическом плане поворачиваться лицом к проблемам зрения пациентов, которые раньше казались несущественными. Запросы людей, обращающихся к офтальмологам, могут быть максимально удовлетворены только при адекватном использовании тех возможностей, которые нам предоставляет современная топография роговицы и аберрометрия глаза. Здесь есть огромный простор для дальнейшей деятельности.

— Позвольте пожелать Вам успехов в работе!

Беседовал ***Илья Бруштейн***

Фотографии из архива С.И. Анисимова

Офтальмологические образовательные университеты

Научно-практическая конференция

6-7 февраля 2018 года, Москва

Организатор: ФГБНУ «Научно-исследовательский институт глазных болезней».

6-7 февраля 2018 г. в здании Правительства Москвы прошла V Научно-практическая конференция «Офтальмологические образовательные университеты». В мероприятии приняли участие 873 врача из Москвы и Московской области, а также других городов России. Конференция транслировалась в on-line режиме. На заседании присутствовали 582 участника, 291 — были зарегистрированы как дистанционные слушатели. Программа была составлена с учетом интересов слушателей и рекомендаций Главного медицинского управления УД Президента РФ. Первый день конференции был представлен лекционным блоком под руководством академика РАН С.Э. Аветисова и профессора В.П. Еричева. Во второй день прошел большой мастер-класс, видеосекции по хирургическому, диагностическому и оптометрическому направлениям. Конференция является образовательным мероприятием и соответствует требованиям НМО. Все участники получили Свидетельство установленного образца с указанием УИН и присвоения 12 кредитов.

Академик РАН С.Э. Аветисов

Профессор В.П. Еричев

Работу конференции сопровождала выставка продукции ведущих производителей лекарственных средств и медицинской техники, специализированных периодических изданий и медицинской литературы.

Открыл работу конференции академик РАН, профессор С.Э. Аветисов. В своем выступлении «Вопросы клинической рефракции глаза: необходимость обсуждения» академик РАН С.Э. Аветисов предложил для дискуссии проблемы, связанные с распространенностью рефракционных нарушений; вопросы негативного влияние дефокуса на остроту центрального зрения; определение клинической рефракции как «отправной пункт» офтальмологического обследования; компонентный анализ клинической рефракции.

По мнению академика РАН С.Э. Аветисова, основным анатомическим субстратом индуцированных экстремальных рефракционных нарушений являются изменения роговицы и хрусталика, а первичных — существенное увеличение или уменьшение переднезадней оси глаза. Сопутствующие экстремальным рефракционным нарушениям изменения требуют расширения алгоритма диагностики и мониторинга, в который, помимо визо- и рефрактометрии, должны быть включены различные методы оценки анатомо-функционального статуса глаза (ОКТ переднего и заднего отрезков, УЗ-методы исследования, анализ линейных и объемных показателей гемодинамики, электрофизиологические исследования, определение биомеханических параметров фиброзной оболочки и т.д.). Привычное «доминирование» в характеристике первичных экстремальных рефракционных нарушений аметропии, как причины других анатомо-функциональных изменений, является не совсем корректным и, возможно, связано с тем, что именно аметропия является первым и легко диагностируемым клиническим проявлением существенных изменений аксиальной длины глаза (остальные потенциально возможные симптомы могут проявляться позже и требуют более сложных диагностических подходов).

Доклад «ВИЧ-инфекция в офтальмологии» был представлен Н.Р. Марченко (Москва). ВИЧ-инфекция — медленно прогрессирующее инфекционное заболевание, возникающее вследствие заражения человека вирусом иммунодефицита. Вирус поражает иммунную систему, в результате чего организм становится высоко восприимчивым к оппортунистическим инфекциям и опухолям, которые в конечном итоге приводят к гибели больного. ВИЧ повреждает CD4 лимфоциты. ВИЧ обладает сродством к этим клеткам. Он быстро и непрерывно размножается в них. Хотя организм обладает способностью к регенерации CD4 клеток, скорость их потери превосходит возможность восстановления. Это приводит к прогрессирующей потере пула CD4-лимфоцитов и снижению их концентрации — иногда до практически полного отсутствия. Нормальный уровень — 500-1000 клеток в 1 мкл крови. ВИЧ-инфекция вызывает иммунодефицит. ВИЧ разрушает ключевые клетки иммунной системы. Потеря их приводит к развитию клинического иммунодефицита — больной становится чувствительным к оппортунистическим инфекциям. Они обычно проявляются при уровне CD4 клеток ниже 200 в 1 мкл. Таким образом, ВИЧ проявляется прогрессирующей необратимой деструкцией иммунной системы. Потеря иммунной реактивности приводит к развитию вторичных заболеваний. Возможно поражение любых органов и систем. Чем ниже остаточный уровень CD4, тем тяжелее протекают вторичные заболевания, которые хуже реагируют на терапию и более склонны к рецидивам. Иммунодефицит приводит к летальному исходу.

При отсутствии адекватной терапии в течение нескольких лет происходит окончательная деструкция иммунной системы с неизбежным летальным исходом. Докладчик предложила клиническую классификацию ВИЧ-инфекции по В.В. Покровскому (2015). Методы диагностики ВИЧ подразделяются на ИФА — скрининг-тест для первичного обнаружения ВИЧ-инфекции. Основан на обнаружении антител к ВИЧ. Иммуноблот — тест подтверждения. Определяются антитела к антигенам, кодируемым 3 различными вирусными генами. Применяется для подтверждения диагноза при неопределенных результатах ИФА. Полимеразная цепная реакция (ПЦР) — обнаружение вирусной РНК или ДНК. Возможно выявление ВИЧ в период серонегативного «окна». Количественное определение числа копий ВИЧ в 1 мкл крови — тест на вирусную нагрузку. Докладчик перечислила СПИД-индикаторные заболевания I и II группы и привела клинические случаи острого ретинального некроза, ЦМВ-ретинопатии (некротическо-геморрагическая форма); ЦМВ-нейроретинита, ЦМВ-ретинопатии (гранулярная форма). Докладчик представила осложнения ЦМВР у 15 больных (26 глаз), в частности: иридоциклит, атрофия зрительного нерва, ретинальный васкулит, частичный гемофтальм, отслойка сетчатки, тромбоз ЦВС. Алгоритм лечения ЦМВР на фоне ВИЧ-инфекции: Цимевен внутривенно 5мг/кг х 2 р/д в течение 21 дня с переходом на поддерживающую дозу 1,0 х 3 р/д внутрь. Валцит 0,9 г/ сутки — 21 день. Vitrasert — интравитреальный имплантат.

Профессор В.П. Еричев (Москва) рассказал о клинической гониоскопии. Гониоскопия — это метод визуального исследования угла передней камеры (УПК) и, согласно медицинским стандартам РФ, является одним из базовых диагностических методов исследования при глаукоме. Процедура гониоскопии основана на распознавании ориентиров УПК. Докладчик остановился на истории вопроса, видах гониоскопов. Обзорная (прямая) гониоскопия проводится при помощи выпуклой линзы, которая пропускает свет из угла передней камеры и создает угол преломления равный примерно 90° между поверхностью линзы и воздушной средой. Непрямая (уточняющая) гониоскопия подразумевает использование гониолинз с одной или несколькими зеркальными поверхностями внутри. Угол наклона зеркал подобран таким образом, чтобы выходящие из УПК лучи света ориентировались параллельно анатомической оси глаза. Показания для гониоскопии: при диагностике глаукомы — дифференциальный диагноз между закрытоугольной и открытоугольной формами глаукомы; поиск гониодисгенеза при подозрении на врожденную и ювенильную глаукому (пороки развития иридокорнеального угла); решение вопроса о возможности проведения лазерной операции на структурах УПК глаза и выполнение этих операций; диагностика глаукомы — обнаружение межокулярной асимметрии гониоскопической картины; определение места ретенции при уже развившейся глаукоме; выбор метода гипотензивной терапии как медикаментозной, так и хирургической; выбор патогенетически-ориентированных операций при глаукоме (трабекулотомия, синусотомия, иридоциклоретракция); контрольный осмотр при недостаточной эффективности гипотензивных операций. Противопоказания: перфорация глазного яблока, рецидивирующая гифема, острые конъюнктивиты, дакриоциститы, кератиты, язвы роговицы. Гониоскопия проводится с инстилляционной анестезией и после тонометрии. Техника гониоскопии: пациент смотрит наверх, оттягивают нижнее веко, устанавливают гониоскоп на роговицу, осматривают угол передней камеры, начиная с нижнего сектора (зеркало гониоскопа на 12 часах). Основные опознавательные зоны УПК при гониоскопии: переднее пограничное кольцо Швальбе. Различные степени покатости пограничного кольца Швальбе распознаются по направлению узкого пучка света не так прозрачно, как роговица. Вырезка — более или менее выраженное углубление в месте перехода заднего склона переднего пограничного кольца Швальбе к корнеосклеральной трабекуле. Корнеосклеральная трабекула — просвечивающая треугольная призматическая полоска меняющейся окраски, большей частью бледно-серая, желтоватая до белой. Степень мутности трабекулы может варьировать в зависимости от возраста или заболевания глаза. Шлеммов канал в большинстве случаев представляется в виде серой тени, лежащей примерно в середине трабекулы, и больше выделяется при узкой щели. Склеральная шпора — белая линия, отграничивающая трабекулу от полоски цилиарного тела. Склеральная шпора или заднее пограничное кольцо Швальбе неодинаковой ширины и не всегда одинакового цвета. Цилиарное тело серо-коричневого цвета, слегка блестит. Могут наблюдаться патологические отложения в виде пигмента и эксфолиаций. Корень радужки в нормальных условиях занимает различное положение в отношении корнеосклеральной стенки: она может располагаться непосредственно и напротив шпоры, и напротив ШК, и напротив переднего пограничного кольца Швальбе. Докладчик представил метод Van Herrick и способ Вурграфта для определения ширины УПК.

А.А. Антонов (Москва) в своем выступлении описал клиническую картину «Псевдоэксфолиативная глаукома», представил этиологические данные, предложил алгоритмы диагностики, динамического наблюдения, медикаментозного и хирургического лечения пациентов. Полученные многочисленные сведения, в т.ч. фундаментального характера (генетические, биохимические, иммунологические, патофизиологические), позволяют рассматривать ПЭГ не просто как разновидность открытоугольной

глаукомы, а как особую форму заболевания, требующую специфичных подходов к ранней диагностике, мониторингу, медикаментозной и хирургической коррекции. Мониторинг ПЭГ требует учета ее клинических особенностей: (высокий уровень ВГД, высокий уровень суточных колебаний ВГД, «быстрый» характер прогрессирования, бóльшая резистентность к проводимой терапии, более частый и быстрый переход от монотерапии к комбинированному лечению, а нередко и к хирургии). С целью улучшения качества жизни больных ПЭГ необходим контроль за сопутствующими изменениями со стороны органа зрения (в частности, за состоянием прероговичной слезной пленки).

Вопросы антиангиогенной терапии при ВМД изложила д.м.н. М.В. Будзинская (Москва). Докладчик обратила внимание на то, что выбор оптимального режима терапии позволяет улучшить зрение пациента, предупреждая возврат активности заболевания. Терапия подразделяется на проактивные («фиксированный режим», режим «лечить и увеличивать интервал») и реактивные («по необходимости» (PRN) и режим «лечить до достижения цели») режимы. «Фиксированный режим» предполагает регулярное (ежемесячно/каждые 2 месяца/ежеквартально) введение инъекций, не зависящее от показателей остроты зрения и анатомических характеристик. «Лечить и увеличивать интервал» — интервалы между инъекциями рассчитываются индивидуально и зависят от изменения остроты зрения и анатомических характеристик; инъекции проводятся при каждом плановом визите. Режим «по необходимости» или PRN предполагает регулярные мониторинговые визиты; лечение проводится после возврата активности заболевания. «Лечить до достижения цели» — регулярное введение препарата до достижения неактивной фазы заболевания. Мониторинг ответа и дальнейшее проведение лечения в зависимости от показателей ОЗ и/или анатомических характеристик.

Д.м.н. М.В. Будзинская выступила с лекцией «Хроническая центральная серозная хориоретинопатия». Хориоретинальное заболевание чаще всего развивается у мужчин среднего возраста, характеризуется серозной отслойкой нейроэпителия, преимущественно в макулярной зоне, и фокальной отслойкой ретинального пигментного эпителия. Центральная серозная хориоретинопатия делится на: острую ЦСХ (4-6 месяцев), рецидивирующую ЦСХ, хроническую ЦСХ (диффузная эпителиопатия). При острой ЦСХ жалобы: снижение зрения, «затуманивание», центральная скотома, переменная метаморфопсия, дисхроматопсия, гиперметропизация, микропсия и пониженная контрастная чувствительность. Терапия заключается в уменьшении уровня стресса, отказе от кофеина и других стимуляторов. Необходимо остерегаться инфекции, нормализовать сон, остановить избыточное потребление алкоголя.

Хроническая центральная серозная хориоретинопатия или диффузная эпителиопатия сетчатки — тяжелое заболевание, при котором происходит поражение всего пигментного эпителия в центральной зоне глазного дна, развиваются зоны альтерации и атрофии РПЭ. Жалобы пациентов: от сниженной светочувствительности до выраженного снижения остроты зрения в зависимости от степени повреждения фоторецепторов. Хориоидальная неоваскуляризация может осложнять ХЦСХ либо при естественном течении заболевания (распространенность: 2-9%), либо как осложнение лазеркоагуляции. Далее докладчик подробно остановилась на вопросах лечения ХНВ, вызванной причинами, не связанными с неоваскулярной ВМД и миопической ХНВ, с применением ранибизумаба.

Собственными наблюдениями по проблеме помутнения интраокулярных линз поделился А.А. Гамидов (Москва). Факторы, способствующие развитию помутнений ИОЛ: незавершенность процесса полимеризации имплантата; нарушение стабильности имплантата вследствие многоступенчатой обработки (прессование, литье под давлением, точение, полировка, шлифовка) готового полимера; процессы термоокислительной деструкции полимера; действие на ИОЛ биологически активных сред; контакт ИОЛ с силиконовым содержимым контейнеров для хранения; резкая смена температуры ИОЛ перед имплантацией («холодовая опалесценция» линзы); использование красителей в катарактальной хирургии; фотоповреждение ИОЛ. Задачи исследования: изучение микроскопической картины и микротопографии эксплантированных гидрофильных акриловых ИОЛ с поверхностными помутнениями; изучение химического состава кристаллических депозитов на поверхности гидрофильных акриловых ИОЛ. Результаты исследований показали, что появление кристаллических депозитов связано со свойством гидрофильного акрилового полимера притягивать влагу; признаки поверхностного помутнения гидрофильных акриловых ИОЛ выявляются в сроки от 3 до 6 лет после хирургической операции; наличие гидрофобного покрытия в гидрофильной акриловой линзе не исключает возможности формирования помутнений на ее поверхности; преимущественная локализация помутнений в гидрофильном акриловом хрусталике — центральная зона передней поверхности оптического элемента; рост кристаллов возможен не только на поверхности, но и в толще линзы; процесс зарождения кристаллов начинается с первичных депозитов на фоне первичного органического осадка; «взрослые» сокристаллы имеют типичное зональное строение; растущие кристаллы со временем вызывают кристаллизационное усилие, что приводит к раздвиганию центров зарождения кристаллов и возникновению разрывов или деформации ИОЛ; кристаллические депозиты на поверхности ИОЛ имеют полиминеральное строение с преобладанием гидроксилапатита; доля цинксодержащего минерала — климанита — в структуре полиминерального комплекса не превышает 9%; пиковые концентрации цинка в зародышевых и ростковых зонах отдельных сферокристаллов указывают на возможное участие данного элемента не только в зарождении самого минерала, но и в дальнейшей его эволюции; наличие сопутствующей общей и глазной патологии, в частности, глаукомы и сахарного диабета, проведение последующих хирургических вмешательств влияет на частоту развития помутнений гидрофильных акриловых ИОЛ, что желательно учитывать при выборе искусственного хрусталика.

Об оптических методах коррекции в профилактике прогрессирующей миопии рассказал профессор А.В. Мягков (Москва). Профилактика прогрессирования миопии (ППМ) — комплекс лечебно-профилактических мероприятий, направленных на стабилизацию прогрессирующей миопии и предупреждение осложнений. Цель мероприятий по контролю миопии — профилактика (снижение риска) возникновения осложнений в будущем и сохранение высокого уровня зрительных функций; изучение методов контроля и внедрение их в широкую практику. Не существует действительно безопасной степени миопии, связанной с риском развития патологии, риск которой увеличивается на 17% для каждой диоптрии. Не во всех случаях методы профилактики миопии идентичны. Например, отметил докладчик, появление миопии слабой степени в возрасте 17 лет без генетического фона и факторов риска не требует активных действий (возможно достаточно только эргономики), но если в 8 лет миопия в -4,0 D и оба родителя близорукие, то следует бить тревогу.

Используемые методы для контроля не являются специфическими, а только одним из свойств методов оптической коррекции или лечения. Ни один из существующих методов контроля миопии не перешагнул порог 85% эффективности, для того чтобы он был официально рекомендован как метод контроля миопии. Непонимание механизма прогрессирования — основная проблема отсутствия таковых методов. Гигиена зрения — основной метод профилактики возникновения миопии. Увеличение времени, проведенного на открытом воздухе, с одновременным ограничением зрительной нагрузки вблизи, назначение бифокальных или ортокератологических линз в сочетании с аппаратным лечением являются наиболее эффективными методами.

Доктор медицинских наук А.Р. Амбурцумян (Москва) выступила с докладом «Визуализация на основе

ультразвуковой биомикроскопии». Проведенные на большом клиническом материале комплексные исследования, направленные на детальное изучение возможностей метода УБМ при различных патологических состояниях в сравнении с нормой и с оценкой их клинического значения, позволяют утверждать, что ультразвуковая биомикроскопия — диагностическая технология, значительно расширяющая возможности прижизненной визуализации и позволяющая существенно повысить информативность, надежность и точность диагностики патологических состояний переднего отрезка глаза. При некоторых патологических состояниях, когда традиционные методы осмотра не информативны, ультразвуковая биомикроскопия из разряда методов диагностики, дополняющих клинику, переносится в категорию основных и обязательных.

Доктор медицинских наук С.Ю. Петров представил патогенетическое обоснование выбора фиксированных комбинаций антиглаукомных препаратов. Глаукома — группа хронических заболеваний глаз с различной этиологией, характеризующихся постоянным или периодическим повышением ВГД, вызванных нарушением оттока ВГЖ из глаза и сопровождающихся триадой признаков: периодическим или постоянным повышением уровня ВГД; атрофией зрительного нерва (с экскавацией); характерными изменениями поля зрения. Факторы прогрессии: высокое исходное Ро; пожилой возраст; геморрагии ДЗН; большая экскавация ДЗН; перипапиллярная атрофия ДЗН (Beta-зона); низкое перфузионное давление; псевдоэксфолиативный синдром; низкая комплаентность. При лечении следует стартовать с монотерапии. Комбинированная терапия не рекомендуется в качестве терапии выбора, тем не менее в отдельных случаях (III стадия и/или очень высокий уровень ВГД) требуемое снижение ВГД может превышать предельные значения эффективности, ожидаемой от монотерапии. Комбинированная терапия, фиксированная или нефиксированная, может быть назначена быстрее, чем обычно, или даже сразу. Для повышения эффективности лечения и улучшения качества жизни был разработан ряд комбинированных препаратов, содержащих вещества, которые обладают различным механизмом действия и при одновременном применении которых наблюдается аддитивный эффект. Преимущество фиксированных комбинаций: повышение комплаентности; минимум консервантов; более низкая стоимость; отсутствует эффект вымывания; нет ожидания между 2 каплями; повышение переносимости; сочетаемость препаратов с различным действием; лучшее выравнивание суточных колебаний. В настоящее время по причине высокой доли развитой и далеко зашедшей стадии ПОУГ необходимо поднять вопрос о старте с фиксированных комбинаций или о сокращении времени перехода на современные и высокоэффективные фиксированные комбинации.

Доклад «Пахихориоидальные заболевания глазного дна» был представлен д.м.н. М.В. Будзинской (Москва).

О влиянии синдрома «сухого глаза» на диагностику и мониторинг первичной глаукомы рассказал А.А. Антонов (Москва). У пациентов с глаукомой в 48-59% случаев имеется ССГ. Заболеваемость ССГ увеличивается прямо пропорционально количеству применяемых гипотензивных глазных капель. ССГ при глаукоме имеет многофакторную природу с основными мишенями воздействия консервант-содержащих гипотензивных препаратов в виде эпителия глазной поверхности и липидного слоя слезной пленки, нарушение которых приводит к гибели эпителиальных, бокаловидных клеток и повышению испаряемости слезы. Установлено наличие ССГ легкой и средней степени выраженности у пациентов с впервые выявленной ПОУГ еще до назначения местной гипотензивной терапии, что подтверждалось данными объективных методов исследования функционального состояния прекорнеальной слезной пленки и морфологического исследования роговицы. Основные причины ССГ у пациентов с глаукомой: систематическое использование офтальмогипотензивных препаратов; систематическое повреждение эпителия роговицы при диагностических манипуляциях; изменение конгруэнтности глазной поверхности и век после операции. Синдром «сухого глаза» у пациентов с глаукомой влияет не только на качество жизни пациента и переносимость терапии, но и на результаты основных диагностических методов. Профилактика ССГ, включающая применение бесконсервантной терапии и назначение слезозаменителей, позволяет повысить качество диагностики и мониторинга глаукомы. Современная терапия ССГ у пациентов с глаукомой основана на применении препаратов гиалуроновой кислоты, дополняемых кератопротекторами и репарантами (например, гепарином).

Доклад «Пахихориоидальные заболевания глазного дна» был представлен д.м.н. М.В. Будзинской (Москва).

О влиянии синдрома «сухого глаза» на диагностику и мониторинг первичной глаукомы рассказал А.А. Антонов (Москва). У пациентов с глаукомой в 48-59% случаев имеется ССГ. Заболеваемость ССГ увеличивается прямо пропорционально количеству применяемых гипотензивных глазных капель. ССГ при глаукоме имеет многофакторную природу с основными мишенями воздействия консервант-содержащих гипотензивных препаратов в виде эпителия глазной поверхности и липидного слоя слезной пленки, нарушение которых приводит к гибели эпителиальных, бокаловидных клеток и повышению испаряемости слезы. Установлено наличие ССГ легкой и средней степени выраженности у пациентов с впервые выявленной ПОУГ еще до назначения местной гипотензивной терапии, что подтверждалось данными объективных методов исследования функционального состояния прекорнеальной слезной пленки и морфологического исследования роговицы. Основные причины ССГ у пациентов с глаукомой: систематическое использование офтальмогипотензивных препаратов; систематическое повреждение эпителия роговицы при диагностических манипуляциях; изменение конгруэнтности глазной поверхности и век после операции. Синдром «сухого глаза» у пациентов с глаукомой влияет не только на качество жизни пациента и переносимость терапии, но и на результаты основных диагностических методов. Профилактика ССГ, включающая применение бесконсервантной терапии и назначение слезозаменителей, позволяет повысить качество диагностики и мониторинга глаукомы. Современная терапия ССГ у пациентов с глаукомой основана на применении препаратов гиалуроновой кислоты, дополняемых кератопротекторами и репарантами (например, гепарином).

Второй день конференции начался с интерактивного оптометрического блока. Участникам форума было предложено для разбора 17 клинических случаев; по каждому — предложено 6 вопросов, на которые необходимо было дать правильные ответы или рекомендации.

С докладом «Оптические нейропатии: клинические примеры и комментарии» выступила д.м.н. Н.Л. Шеремет (Москва). Симптомы оптической нейропатии: дефект поля зрения, нарушение цветового зрения, относительный афферентный зрачковый дефект (RAPD), изменение остроты зрения. Методы исследования: традиционные офтальмологические методы обследования; компьютерная статическая периметрия; спектральная оптическая когерентная томография (ОКТ), электрофизиологические исследования: ЗВП, максимальная гЭРГ и мфЭРГ; ПЭЧ, ЛЗА, КЧСМ. Докладчиком была дана клиническая оценка офтальмологического статуса пациента, коррелированная с точной и своевременной экспертизой функций и структуры зрительного нерва, что является важным условием для незамедлительного и точного диагноза оптической нейропатии.

Доклад «ВМД: клинические примеры и комментарии» были представлен д.м.н. М.В. Будзинской. Докладчик рассказала об эволюции режима применения ранибизумаба при влажной ВМД. Говоря о диагностике хориоидальной неоваскуляризации (ХНВ), М.В. Будзинская показала наблюдаемые изменения на ОКТ при ХНВ: комплекс новообразованных сосудов; накопление интратретинальной жидкости; отслойка нейроэпителия с накоплением субретинальной жидкости; интратретинальные кисты; тубуляции в наружных слоях сетчатки; отслойка ретинального пигментного эпителия; кровоизлияния; разрыв ретинального пигментного эпителия; субретинальный гиперрефлективный материал. Анализ результатов ОКТ-А диагностики показывает форму очага (округлая/неравномерная); содержимое очага (наличие или отсутствие «магистрального сосуда» и его расположение); край (хорошо или плохо идентифицируется); краевые петли (большие или малые краевые петли) (А); локализацию (субфовеальная /перифовеальная или экстрафовеальная), при этом обязательно определение локализации относительно слоев сетчатки и сосудистых сплетений; мелкую капиллярную сеть (присутствие/отсутствие) (Б); периферические анастамозы (присутствие/отсутствие) (В); артериолы (присутствие/ отсутствие). Активная ХНВ при проведении ОКТ-А характеризуется четкой формой СНМ в виде кружева или коралла, ветвящимися множественными мелкими капиллярами; наличием анастамозов и петель; строением терминальных сосудов, указывающих на наличие периферийной аркады. Неактивная ХНВ — одиночные, длинные, нитевидные-линейные сосуды; крупные, «зрелые» сосуды; «мертвое дерево». В зависимости от комбинации данных признаков выделяют 2 паттерна СНМ. Паттерн 1: наличие трех и более признаков. Паттерн 2: наличие менее трех вышеописанных признака.

С сообщением «Эндотелиальная кератопластика» выступил д.м.н. С.В. Труфанов. Эндотелиальная кератопластика — операция выбора в лечении эндотелиальной декомпенсации роговицы. Основные преимущества: незначительный уровень индуцированных нарушений рефракции; короткий реабилитационный период; меньший риск реакции тканевой несовместимости. Основные недостатки и осложнения: нецелесообразна при стромальных помутнениях; в ряде случаев субоптимальная острота зрения; риск дислокации трансплантата в ранний послеоперационный период; рецидив декомпенсации эндотелиального слоя — в поздний период.

Об особенностях хирургического лечения эктопии хрусталика при синдроме Марфана рассказал академик РАН С.Э. Аветисов (Москва). Синдром получил свое название по фамилии французского педиатра А. Марфана, представившего описание клинической картины заболевания 5-летней девочки, выражающегося в непрерывном аномальном изменении скелета и мышечной ткани. Распространенность заболевания — 1 на 10 000 населения. Заболевание соединительной ткани обусловлено мутацией гена фибриллина (хромосома 15 q). Тип наследования — аутосомно-доминантный. Симптоматика: опорно-двигательная система — высокий рост, астеничное телосложение, длинные конечности и пальцы рук и ног, недоразвитие мышечной массы; сердечно-сосудистая система — поражение митрального клапана и расслоение аорты; кожные покровы — стрии, склонность к подкожным кровоизлияниям; глазные проявления — изменения хрусталика, аномалии угла передней камеры; деформации роговицы (кератоконус, плоская роговица, мегалокорнеа). Для коррекции рефракционных нарушений, индуцированных изменениями хрусталика при синдроме Марфана, возможно использование как традиционных, так и хирургических методов. Выбор метода коррекции зависит от нескольких факторов: степени эктопии хрусталика, величины миопии и наличия хрусталикового астигматизма, риска формирования амблиопии. Возможность полноценной хирургической коррекции (в частности, репозиции капсульного мешка и эндокапсулярной фиксации ИОЛ) существенно зависит от сохранности цинновой связки.

С докладом «Хирургическая коррекция различных форм косоглазия и глазодвигательных нарушений» выступил академик РАН С.Э. Аветисов (Москва). Алгоритм диагностики и выбора метода хирургического лечения зависит от формы косоглазия. При несодружественном косоглазии особое внимание следует обращать на данные анамнеза, неврологического и эндокринологического обследования, а в комплексном офтальмологическом обследовании — на результаты лучевых методов диагностики. К особенностям хирургического лечения несодружественного косоглазия следует отнести необходимость комбинации традиционных операций на глазодвигательных мышцах с элементами миопластики, а также потенциальную этапность лечения. Одномоментное увеличение объема хирургического вмешательства при наличии предрасполагающих факторов может стать причиной развития синдрома ишемии переднего сегмента глаза.

Доклад «Микрошунтирование: показания, исходы, проблемы» представил профессор В.П. Еричев (Москва). Дренажи применяют после безуспешно проведенной трабекулэктомии с применением антиметаболической терапии. Докладчик подробно остановился на показаниях и противопоказаниях применения различных типов дренажей.

О пролонгации гипотензивного эффекта антиглаукомных операций рассказал д.м.н. С.Ю. Петров (Москва). Нидлинг — малоинвазивная процедура, способствующая пролонгации гипотензивного эффекта антиглаукомных вмешательств (needling от англ. «needle» — игла). Ревизия ФП проводится инъекционной иглой 27-30 G на шприце. Стандарт медицинской помощи пациентам с глаукомой (при оказании специализированной помощи) утвержден приказом МЗ и СР РФ от 21.05.07 № 350.

С докладом «Хирургическое лечение диабетической ретинопатии» выступила С.В. Сдобникова (Москва). Первым методом выбора лечения фокального и диффузного диабетического МО является лазеркоагуляция сетчатки фокальная или в виде «решетки». Интравитреальное введение стероидов и ингибиторов ангиогенеза дает нестойкий эффект, имеются специфические системные и местные осложнения, требуется многократное воздействие. Преимуществом витрэктомии при лечении диабетического поражения сетчатки является стойкий эффект, который сохраняется в течение многих лет. Использование современных технологий бесшовной хирургии малого калибра (25 G) позволило сократить время операций, часто не требует общей анестезии. Витрэктомия также является эффективной при макулярном отеке, не осложненном тракционным макулярным синдромом. Основной задачей на сегодняшний день является выявление оптимальных комбинаций существующих методов лечения макулярного отека и вариантов их преемственности.

Проведение офтальмологических образовательных университетов стало доброй традицией. Данное мероприятие способствует установлению новых научных контактов, дальнейшему развитию сотрудничества, обмену опытом между учеными, желающими поделиться своими знаниями на научно-практической конференции.

Материал подготовила ***Л. Тумар***

Фото предоставлены оргкомитетом конференции

Навигационная коагуляция Navilas: следующий шаг в будущее лазерного лечения сетчатки

Организатор: ЗАО «Трейдомед Инвест»

Одним из пунктов программы прошедшей в Санкт-Петербурге конференции «Современные технологии лечения витреоретинальной патологии – 2018» стал сателлитный симпозиум, организованный компанией «Трейдомед Инвест».

С первым докладом на тему «Мировой опыт использования Navilas: что мы узнали за последние годы» выступил Кристиан Рау (Глазной центр Berlin Lichterfelde West, Берлин, Германия). Докладчик поделился собственным трехлетним опытом использования системы Navilas. Существует два основных отличия навигационной системы от стандартной, совмещенной со щелевой лампой. В системе Navilas изображение выводится непосредственно на экран компьютера, предусмотрена возможность импорта и наложения результатов диагностических исследований: флюоресцентной, индоцианиновой ангиографий, ОКТ. Важное отличие также заключается в том, что хирург заранее составляет план лечения, основываясь на цветном изображении глазного дна пациента и совмещенной с ним диагностической «картинки» результатов исследований. Хирург намечает точки нанесения лазерных коагулятов, к примеру, микроаневризмы, области ишемии, отека. Хирург также может обозначить «запретные» зоны, такие как макула и диск зрительного нерва, а при нанесении коагулятов регулировать уровень энергии. Система Eye tracking обеспечивает высокую точность и безопасность нанесения коагулятов. На заключительном этапе вмешательства врач получает полный отчет о количестве коагулятов, уровне энергии. Эта информация в дальнейшем хранится в электронной истории болезни пациента.

Доктор Кристиан Рау продемонстрировал возможности системы Navilas на нескольких клинических примерах. Он отметил, что новая технология значительно сокращает продолжительность вмешательства.

Далее доктор Рау привел результаты сравнительных исследований технологии Navilas с традиционными подходами, которые были проведены под руководством Chhablani и касались оценки продолжительности лазерного вмешательства, уровня дискомфорта пациента, результата коагуляции. Авторы отметили сниженный уровень дискомфорта пациента при использовании Navilas, что объясняется отсутствием контактной линзы и инфракрасным освещением; меньшую продолжительность вмешательства; более «правильную» форму коагулятов, в том числе при нанесении на периферии глазного дна. Результаты другого исследования показали повышенную точность попадания коагулятов — 92% при вмешательстве с помощью Navilas против 72% при использовании традиционных систем.

Остановившись на результатах комплексного лечения (лазерная коагуляция + анти-VEGF терапия) пациентов с диабетическим макулярным отеком (ДМО), докладчик отметил, что, в отличие от традиционных лазерных систем, использование Navilas позволяет снизить количество инъекций без ущерба для остроты зрения.

Продолжил работу симпозиума д.м.н. П.Л. Володин (Москва), представивший от группы авторов доклад на тему «Навигационная технология лазерного лечения патологии макулярной области». История развития лазерной офтальмохирургии насчитывает более 50 лет, и за этот период наряду с совершенствованием лазерной техники, созданием более портативных, эргономичных систем на твердотельных источниках, диодных лазеров, неизменным остается способ доставки лазерного излучения и способ контроля над нанесением лазерных аппликатов через объектив щелевой лампы. Принципиально новым подходом к лазерной хирургии явилась разработка в 2009 году немецкой компанией OD-OS автоматизированной навигационной системы Navilas, представляющей собой универсальный лечебно-диагностический прибор, который включает лазерный коагулятор с интегрированной ретинальной камерой на основе сканирующего лазерного офтальмоскопа. Значительный вклад в развитие данной технологии внесли ученые Мюнхенского университета Маркус Кернт и Алеша Нойбауэр, а также профессор Университета Сан-Диего (Калифорния) Игорь Козак.

Докладчик отметил преимущества навигационного лазерного лечения: инфракрасная визуализация глазного дна, возможность проведения флюоресцентной ангиографии, импорта изображений из любых внешних источников с последующим наложением плана лечения; бесконтактное лечение при патологии макулярной области; поле обзора — 50°/58° (в динамике).

Сравнительные исследования лечения ДМО показали, что навигационная лазеркоагуляция по сравнению со стандартной существенно повышает частоту закрытия микроаневризм за счет более прецизионного воздействия, а также значительно снижает потребность в проведении повторных сеансов лазерного лечения (18% против 31%). Исследования также продемонстрировали статистически достоверные различия по динамике изменения толщины сетчатки в центральной зоне и максимально корригированной остроты зрения.

П.Л. Володин также отметил, что использование лазера Navilas в комбинации с анти-VEGF терапией позволяет снизить потребность в интравитреальных инъекциях.

Показания к применению навигационной технологии включают клинически значимый ДМО (фокальная и решетчатая лазеркоагуляция, микроимпульсное лазерное воздействие); пролиферативную диабетическую ретинопатию (панретинальная лазеркоагуляция); хориоидальную неоваскуляризацию (фокальная лазеркоагуляция); тромбозы вен сетчатки с макулярным отеком (фокальная и решетчатая лазеркоагуляция); периферические дистрофии, разрывы, локальную отслойку сетчатки (лазерная ретинопексия).

Кристиан Рау, (Берлин, Германия)

П.Л. Володин (Москва)

Д.С. Мальцев (Санкт-Петербург)

Технические характеристики навигационной лазерной системы Navilas 577s: длина волны лазерного излучения — 577 нм; мощность — 50-2000 мВт; длительность импульса — 10-4000 мсек; диаметр лазерного пятна — 50-500 мкм; возможность работы в паттерновом, одиночном, микроимпульсном режимах; поле обзора — 50-165°/180° (в динамике); цифровая фоторегистрация в цветном и инфракрасном режимах; высокоскоростной трекинг — 50 Гц — существенно повышает безопасность лечения и отслеживает микродвижения глаз.

Важнейшим преимуществом системы Navilas является возможность импорта и наложения диагностических изображений из внешних источников на инфракрасный снимок глазного дна, что необходимо для точного сопоставления зон патологии и прицельного лазерного лечения этих областей.

Основные этапы технологии навигационного лазерного лечения: получение изображения (цифровая фоторегистрация глазного дна в цветовом или инфракрасном режимах); предоперационное планирование (импортирование и наложение изображений (ангиография, ОКТ, снимки на аутофлюоресценцию) из внешних источников; лазерное лечение (прецизионное лазерное воздействие в автоматическом режиме по предопределенному плану).

Остановившись на преимуществах и недостатках навигационной технологии лазерного лечения, П.Л. Володин среди очевидных преимуществ указал на высокую точность позиционирования лазерных аппликатов и паттернов, в т.ч. в микроимпульсном режиме; отметил практически полную интеграцию с результатами мультимодальной диагностики, хорошую субъективную переносимость лазерного лечения (лечение в инфракрасном свете без использования контактной линзы). К условным недостаткам автор отнес особенности визуализации околопороговых тестировочных коагулятов; отсутствие трехмерной визуализации; необходимость тщательного подбора энергии для субпорогового лечения.

Во время работы симпозиума

На нескольких клинических примерах П.Л. Володин показал возможности новой технологии лазерного лечения.

В заключение докладчик подчеркнул, что навигационная технология позволяет максимально использовать возможности современных методов мультимодальной диагностики для повышения эффективности и безопасности лазерного лечения макулярной патологии. Технология навигационного лазерного лечения является перспективным методом высокодозированного топографически ориентированного лазерного лечения широкого спектра макулярной патологии, в особенности локализованной в центральной зоне (фокального ДМО, центральной серозной хориоретинопатии, ретинальной ангиоматозной пролиферации).

Д.С. Мальцев (Санкт-Петербург) сделал доклад «Широкопольная визуализация и лазерная коагуляция на крайней периферии на установке Navilas». Система Navilas представляет собой не только лазер, но и сканирующий лазерный офтальмоскоп, работающий в псевдополихромном режиме. Установка совместима с большинством контактных широкопольных линз, что позволяет добиться визуализации крайних участков глазного дна.

Докладчик остановился на оценке диагностических и лечебных возможностей системы Navilas по следующим направлениям: диагностическая ценность, ширина поля обзора, исследование визуализации с узким ригидным зрачком, достижение хирургических целей. Результаты исследований показали, что лазерный источник освещения обеспечивает высокую проникающую способность вследствие исключения синего диапазона, низкую расходимость лучей, снижение количества аберраций; высокая плотность освещения имеет важное значение в условиях узкого зрачка и помутнений оптических сред; система Navilas дает возможность визуализации крайней периферии и доставки лазерного излучения; обеспечивается высокая скорость процедуры. Д.С. Мальцев отметил, что последующие клинические исследования позволят выявить дополнительные преимущества лазерной системы Navilas при работе на крайней периферии глазного дна.

Активная дискуссия, многочисленные вопросы к докладчикам продемонстрировали глубокий интерес, проявленный участниками симпозиума к заявленной теме.

Материал подготовил ***Сергей Тумар***

Фото предоставлены компанией «Трейдомед Инвест»

Эндокринная офтальмопатия. Междисциплинарный подход к вопросам диагностики и лечения

16 февраля 2018 года в филиале № 1 ГБУЗ «ГКБ им. С.П. Боткина» прошла научно-практическая конференция, организованная в рамках «Школы московского офтальмолога». С приветственным словом выступила академик РАН, ректор ГБОУ ДПО «Российская медицинская академия непрерывного профессионального образования» МЗ РФ Л.К. Мошетова.

Уважаемые коллеги! Мы рады приветствовать вас в этом зале. Мы давно не собирались здесь, в этом историческом доме, в котором просуществуем еще определенное время. Затем мы будем встречаться с вами уже в Городском центре офтальмологии, в 19-м корпусе Боткинской больницы, где сейчас идет капитальный ремонт, но уже «золотыми» буквами написано: «Городской офтальмологический центр».

Сегодняшнее мероприятие проходит под эгидой «Школы московского офтальмолога». С этого года мероприятие становится ежеквартальным. В заседании принимает участие большая группа ученых, и мы будем обсуждать раздел «Эндокринная офтальмопатия». Хочу представить президиум: Алевтина Федоровна Бровкина, академик Российской академии наук; Нина Александровна Петунина, профессор, заведующая кафедрой эндокринологии Сеченовского Университета, главный эндокринолог Центрального федерального округа РФ; Светлана Владимировна Саакян, профессор, начальник отдела офтальмоонкологии и радиологии МНИИ ГБ им. Гельмгольца. Перед вами также выступят доктор медицинских наук, профессор, главный научный сотрудник МНИИ ГБ им. Гельмгольца Владимир Владиславович Вальский, он познакомит нас с лучевыми методами диагностики, и Ольга Геннадьевна Пантелеева, доктор медицинских наук, ведущий научный сотрудник МНИИ ГБ им. Гельмгольца.

Я предоставляю слово первому докладчику — Нине Александровне Петуниной.

Профессор С.В. Саакян, академик РАН А.Ф. Бровкина, академик РАН Л.К. Мошетова

Эндокринная офтальмопатия — история вопроса и современное понимание патогенеза

Н.А. Петунина, профессор, заведующая кафедрой эндокринологии ФГАОУ ВО «Первый МГМУ им. И.М. Сеченова Минздрава России (Сеченовский Университет)», главный эндокринолог ЦФО

Уважаемые коллеги, добрый день! Разрешите мне поблагодарить организаторов конференции, прежде всего Алевтину Федоровну Бровкину, за приглашение принять участие в мероприятии и выступить перед вами с докладом, посвященным патогенезу эндокринной офтальмопатии. Для меня особая честь и особое волнение выступать среди профессиональных офтальмологов с такой темой.

Эндокринологи очень любят искать отражение эндокринных заболеваний в искусстве. Недавно вышел двухтомный альбом под редакцией академиков И.И. Дедова и Г.А. Мельниченко, где показаны «зобастые» женщины и мужчины, а также другие варианты. А я обратилась к современному искусству, Никасу Сафронову. Я не знаю, что он имел в виду, но каждый из нас может подумать, что на одной из его картин изображен человек с одним из клинических признаков эндокринной офтальмопатии, свидетельствующий о вовлечении глазодвигательных мышц. Возможно, это и есть диплопия.

Начну традиционно и напомню вам, что эндокринная офтальмопатия — это, конечно же, аутоиммунное заболевание, проявляющееся патологическими изменениями в мягких тканях орбиты с вторичным вовлечением глаза, характеризующееся в разной степени выраженным экзофтальмом и ограничением подвижности глазных яблок, перио ретробульбарным отеком. При осложненных формах возможны изменения роговицы, диска зрительного нерва, нередко возникает внутриглазная гипертензия. Наш учитель, профессор М.И. Балаболкин, в свое время предлагал изменить название на «аутоиммунная офтальмопатия», чтобы подчеркнуть генез заболевания.

Сфера интересов эндокринной офтальмопатии (ЭОП) касается эндокринологов, офтальмологов, пластических хирургов, специалистов радиационной терапии. Проблема, безусловно, является мультидисциплинарной, и в ведении этих больных принимают участие специалисты различных профилей.

Сфера интересов эндокринологов и офтальмологов заключается прежде всего в том, что в подавляющем большинстве случаев (90%) эндокринная офтальмопатия сочетается с болезнью Грейвза, также «классическим» аутоиммунным заболеванием. Реже (примерно в 5% случаев) мы видим ассоциацию с хроническим аутоиммунным тиреоидитом (в функциональном состоянии чаще может быть тиреотоксикоз); мы встречаемся с первичным гипотиреозом в сочетании с эндокринной офтальмопатией. Примерно в 5% случаев с помощью современных визуализирующих методов, методов гормонального и иммунологического анализа не удается выявить каких-либо изменений со стороны щитовидной железы. Эта форма, особенно в зарубежной литературе, часто называется «эутиреоидная болезнь Грейвса». Другие названия: «тиреоид-ассоциированное заболевание глаз», «тиреоид-ассоциированная офтальмопатия». Ассоциация «эндокринная офтальмопатия — болезнь Грейвса — претибиальная мексидема», где всегда выявляются повышенные титры антител к рецептору ТТГ, заставляет думать о едином патогенезе возникновения этих состояний.

Аутоиммунные заболевания щитовидной железы встречаются у 2% взрослого населения планеты, из них в 30-40% случаев развивается эндокринная офтальмопатия. Использование современных методов визуализации практически в 100% случаев позволяет выявить субклинические варианты течения ЭОП у пациентов с болезнью Грейвса. Приблизительно у 11% больных ЭОП выявляется в стадии декомпенсации с утратой или угрозой утраты зрительных функций. Современное определение болезни Грейвса: системное аутоиммунное заболевание, развивающееся вследствие выработки антител к рецептору тиреотропного гормона, клинически проявляющееся поражением щитовидной железы с развитием синдрома тиреотоксикоза в сочетании с экстратиреоидной патологией (эндокринная офтальмопатия, претибиальная микседема, акропатия).

Конечно, если говорить о болезни Грейвса, мы чаще видим и другие аутоиммунные сочетания в рамках полиаутоиммунных синдромов, особенно часто по сравнению с общей популяцией — миастения Гравис, пернициозная анемия, системная красная волчанка, ревматоидный артрит, т.е. достаточно сложная когорта пациентов.

«Представительство» этих патологий в системном варианте, я имею в виду ЭОП и претибиальную мексидему болезни Грейвса, показало нам зону ассоциации, материальную точку единства этих нарушений. Это, по мнению абсолютного большинства авторов, является рецептором к тиреотропному гормону, который представлен на базальной мембране тиреоцита (экспрессируется в щитовидной железе) и чуть позже (я об истории немного расскажу) был найден в мягких компонентах орбиты, в частности, на орбитальном фибробласте (экспрессия антител к рецептору ТТГ), и основная концепция — это перекрестное аутоиммунное воздействие, что и объясняет нам столь частые клинические сочетания этих патологий.

Факторы риска развития и прогрессирования ЭОП: непредотвратимые — генетические (недостаточно изучены), возрастные (повышен риск развития между 50 и 70 годами), пол (тяжелее протекает у мужчин); предотвратимые — курение (доказанная ассоциация с развитием и прогрессированием ЭОП, а также с худшими результатами лечения), нарушение функции ЩЖ (негативное влияние как гипер-, так и гипотиреоза), тип терапии тиреотоксикоза (терапия радиоактивным йодом может вызвать ЭОП у 15% пациентов). Среди факторов риска более детально я хочу остановиться на иммунологических и генетических маркерах в развитии заболевания.

Первое описание зоба и пучеглазия относится к VIII веку. Один из византийских монахов Милентий обратил на это внимание; в XI веке Авиценна описывал эти заболевания, в 30-40-е годы XIX века — Грейвс и Базеда. В 1870-е годы появились первые работы, которые ассоциировали риск развития не только болезни Грейвса, но и офтальмопатии, с иммунологическим нарушениями, хотя представления о болезни Грейвса как об аутоиммунном заболевании возникло гораздо позже, в середине 50-х годов прошлого века, когда Адамс и Пурвес впервые описали так называемый «ЛАТС-фактор», длительно действующий тиреостимулятор, затем установили его природу, это — иммуноглобулин класса G, т.е. антитело к рецептору ТТГ. В 1970-е годы эндокринную офтальмопатию стали ассоциировать с ЛАТС-фактором.

Напомню, что регуляция аутоиммунитета в норме — это строго уравновешенный баланс; регуляция

Т-клеточного иммунитета в этом балансе поддерживается реакцией на чужеродные антигены и аутореактивностью к собственным клеткам, что не допускается в норме. На фоне генетической предрасположенности, где на сегодняшний день мы говорим о «генах-кандидатах» на ассоциацию с риском развития болезни Грейвса, ЭОП и среди них, прежде всего, гены главного комплекса совместимости — HLA, иммунорегуляторные гены, в частности, aCTLA4 генцитотоксических Т-лимфоцитов и ряд других генетических маркеров, определяющих провоспалительные, противовоспалительные реакции на фоне негативных факторов внешней среды, запускается процесс аутоагрессии к собственным клеткам. У всех аутоиммунных заболеваний — аутоиммунный тиреоидит, болезнь Грейвса, эндокринная офтальмопатия — аутоиммунный генез укладывается в клонально-селекционную теорию Бернета, по которой генетически определяется дефект в системе Т-лимфоцитов-супрессоров, страдает супрессорная функция. В результате неблагоприятных воздействий образуются так называемые «форбидные», запрещенные, клоны Т-лимфоцитов с аутоагрессией к собственным тканям, которые в силу этого дефекта не подавляются, пролиферируют, через Т-хелперы передается информация на В-клетки; они превращаются в плазматические и начинают вырабатывать антитела к собственным компонентам как к чужеродным.

Патогенез аутоиммунного тиреоидита: генетические факторы, окружающая среда, йодный дефицит, химикаты, женский пол, послеродовый период. Запускаются механизмы, при которых происходит увеличение презентации антигенов и антигенсоставляющих клеток, снижение иммунологической толерантности, что через серию последовательных реакций нарушенного Т- и В-клеточного иммунного ответа ведет в данном случае к апоптозу, к гибели тироцитов с исходом в гипотериоз. При болезни Грейвса стартовая позиция, по сути, такая же, но в итоге антитела вырабатываются к антигену — рецептору тиреотропного гормона. Комплекс «антиген — антитело» полностью берет на себя роль тиреотропного гормона, а значит, стимулирует синтез гормонов в щитовидной железе, возникает неуправляемая гипертиреоксинемия.

В целом, если не говорить о специфике поражения в каждом органе, при использовании рутинных, доступных нам методов обследования мы можем определить антитела к рецептору ТТГ, которые бывают тиреостимулирующие, ТТГ-блокирующие, способные вызвать гипотиреоз при атрофической форме аутоиммунного тиреоидита; антитела к тиреоглобулину и антитела к тироидной пироксидазе.

Возвращаясь к патогенезу эндокринной офтальмопатии, хочу показать, что единая клональность селекционной теории Бернета применима и в этом случае: генетически обусловленный дефект; антиген расположен в мягких компонентах орбиты; экспрессия рецептора ТТГ; последовательная серия реакций через Т- и В-клетки; образование антител; фильтрация тканей орбиты; участие провоспалительных факторов (цитокины); увеличение продукции гликозамингликанов; ключевая зона воздействия — фибробласты орбиты (в классическом варианте); отек ретробульбарных тканей; клинические проявления эндокринной офтальмопатии.

Однако теория рТТГ как первичного аутоантигена не объясняет манифестацию ЭОП у пациентов с многолетней ремиссией БГ, у пациентов с АИТ и подострым тиреоидитом, ЭБГ и отрицательными АТ к рТТГ. Возможные причины: низкая чувствительность диагностических методик; преимущественная роль АТ к другим антигенам орбиты; не исключено, что АТ рТТГ являются пусковым фактором во всех случаях развития ЭОП, но становятся отрицательными на момент клинической манифестации или диагностики ЭОП.

Мишени аутоиммунной реакции IGF-IR. Рецептор инсулиноподобного фактора роста 1 (IGF-IR) рассматривается как еще один важный аутоантиген при ЭОП, антитела к IGF-IR стимулируют синтез орбитальными фибробластами (ОФ) интерлейкина-16 (ИЛ-16) и хемокина RANTES (Regulated on Activation, Normal T-cell Expressed and Secreted), факторов, повышающих миграцию Т-клеток. Показано, что ОФ пациентов с ЭОП экспрессируют большее количество IGF-IR, чем нормальные ОФ. Другими мишенями аутоиммунной реакции являются коллаген XIII и кальсеквестрин — кальцийсвязывающий белок, расположенный в сарколемме миофибрилл. Под действием цитокинов на ОФ экспрессируются белки теплового шока с молекулярной массой 72 кД, антитела к которым являются свидетельством развития аутоиммунного процесса и определяются у пациентов с ЭОП. Таким образом, в центре многообразных вариантов аутоагрессии в классическом варианте — орбитальные фибробласты, воздействие цитокинов Т-хелперов, их активация, пролиферация, секреция глюкоамингликанов и развитие хорошо известных клинических проявлений.

Патогенез ЭОП. Выработка антител к тканям орбиты: АТ к рТТГ, к IGF-IR, кальсеквестрину, коллагену VIII. Мишень аутоиммунной реакции — орбитальные фибробласты (ОФ). Активация аутоантителами и Т-хелперами ОФ Thy 1 — (преадипоцитов)→дифференцировка в адипотиты→липогенез и увеличение ретробульбарной клетчатки. Активация цитокинами (ИЛ-1, ИФ-γ, ФНО) ОФ Thy 1+→продукция PGE 2 и гликозамингликанов (ГАГ)→увеличение объема экстраокулярных мышц. Под воздействием трансформирующего фактора роста β (TGF-β) Thy1+JA дифференцируются в миофибробласты, участвующие в развитии воспаления, регенерации и фиброза. Орбитальные фибробласты, экспрессирующие поверхностно-клеточный маркер Thy-1 (Thy 1+), способны к цитокининдуцированной продукции простагландина E2, интерлейкина 8 и гиалурона. Под действием трансформирующего фактора роста β (TGF-β) эти фибробласты дифференцируются в миофибробласты, участвующие в развитии воспаления, регенерации и фиброза. Орбитальные фибробласты, не имеющие поверхностно-клеточного маркера Thy-1 (Thy 1-), являются преадипоцитами, способными дифференцироваться в зрелые жировые клетки, экспрессирующие рТТГ на своей поверхности. Все популяции ОФ экспрессируют CD40, ко-стимулирующий протеин, присутствующий на поверхности многих типов клеток, включая макрофаги, лимфоциты и тиреоциты.

Электронная микроскопия экстраокулярных мышц позволила выявить, что интактные мышечные волокна разделены аморфным скоплением гранулированной ткани, содержащей коллагеновые волокна и ГАГ, среди которых преобладает гиалурон. Полианионный заряд и высокое осмотическое давление этой массы увеличивают гидрофильные свойства ткани и приводят к связыванию большого количества воды. В результате развивается отек и увеличение объема мышц.

Патогенез клинических симптомов ЭОП. Большинство клинических симптомов ЭОП является следствием увеличения в объеме мягких тканей орбиты, приводящего к увеличению давления в полости орбиты. Эти изменения обусловлены накоплением ГАГ, отеком и адипогенезом. Диплопия развивается вследствие воспаления и отека экстраокулярных мышц. Увеличение объема глазодвигательных мышц на верхушке орбиты может привести к компрессии зрительного нерва.

Ретракция верхнего века, редкое мигание, увеличение испарения слез и неполное смыкание век приводят к развитию синдрома «сухого глаза». Периорбитальный отек носит застойный характер и обусловлен снижением венозного оттока вследствие компрессии сосудов в орбите.

Таким образом, по одной теории, антитела к рТТГ играют первичную роль в патогенезе ЭОП и приводят к вторичному повреждению экстраокулярных мышц с высвобождением аутоантигенов. По другой теории, это — отдельный, независимый аутоиммунный процесс, приводящий к развитию аутоиммунного воспаления экстраокулярных мышц, что объясняет манифестацию ЭОП с диплопии и нарушения подвижности глазодвигательных мышц у пациентов с отрицательными антителами к рТТГ.

В 2000-х годах были описаны отдельные виды ЭОП: отечная, миогенная, смешанная. Основной вопрос: идентификация первичного аутоантигена, определение первичной мишени в орбите: ретробульбарная клетчатка; экстраокулярные мышцы; всегда вовлечены обе структуры.

Естественное течение ЭОП имеет активную воспалительную фазу, которая в течение 6 мес. – 5 лет стихает и переходит в неактивную фиброзую фазу. Клинически ЭОП обычно бывает двусторонней. В 10% случаев — односторонней, при этом визуализация орбит чаще показывает асимметричное билатеральное поражение глаз.

Антитела к рецептору тиреотропного гормона положительно коррелируют со степенью активности ЭОП; со степенью тяжести ЭОП; со степенью проптоза. Одна из работ показывает, что снижение уровня антител к рТТГ является предиктором благоприятного течения ЭОП; отсутствие снижения свидетельствует о тяжелом течении.

Мы также изучали иммунологию, печатали обзоры, готовим главу в монографию, которая в ближайшее время будет издана в Иммунологическом научном центре. Наш коллектив изучал антитела к рТТГ, и мы пришли к выводу, что титры значимо отличаются в большую степень при активной ЭОП и ассоциированы со степенью тяжести процесса. Было показано, что они могут быть использованы с прогностической ролью у пациентов, отвечающих на иммуносупрессивную терапию и не отвечающих. В случае высокого титра (по данным РОК-анализа — 28,8) пациенты хуже отвечали на лечение. Кроме того, мы сравнили чувствительность различных методик (2-го, 3-го поколений) к введению антител к рТТГ (3-е поколение — это моноклональные антитела) и показали большую чувствительность методов 3-го поколения. Также мы изучали другие потенциальные маркеры ЭОП, в частности, при миогенной форме — роль антител к кальсеквестрину, которые были в большей степени ассоциированы с поражением глазодвигательных мышц. При изучении коллагена XIII была отмечена его повышенная экспрессия в орбитальных фибробластах; уровень антител к коллагену XIII ассоциируется с активной ЭОП и положительно коррелирует со степенью клинической активности по шкале CAS. Ассоциация генетических маркеров позволила нам в определенной степени судить о прогнозе «ответа» или «не ответа» на иммуносупрессивную терапию. В настоящее время рассматриваются «таргетные» возможности терапии — на каждое звено существует «таргетное» предложение по лечению: рецептор ТТГ — антагонисты рецептора ТТГ; рецептор IGF-1 — блокирующие моноклональные антитела; В-лимфоциты — Ритуксимаб; Т-лимфоциты — алентузумаб; CTLA — Абатацепт; ингибирование адипогенеза — PPAR антагонисты; тромбоцитарный фактор роста — ингибиторы тирозинкиназы и т.д.

Эксперты EUGOGO дают четкое заключение о том, что все пациенты с ЭОП должны направляться в специализированный центр, за исключением случаев легкой ЭОП; получить рекомендации по прекращению курения; получить адекватное лечение с целью быстрого достижения и поддержания стойкого эутериоза. С учетом выхода «Федеральных клинических рекомендаций по диагностике и лечению ЭОП», необходимо шире освещать основные положения данного документа в научно-медицинской литературе и обучающих программах.

Анализ результатов анкетирования российских врачей показал необходимость создания междисциплинарных команд с участием офтальмологов и эндокринологов для своевременной диагностики и выбора оптимальной тактики лечения пациентов с БГ и ЭОП.

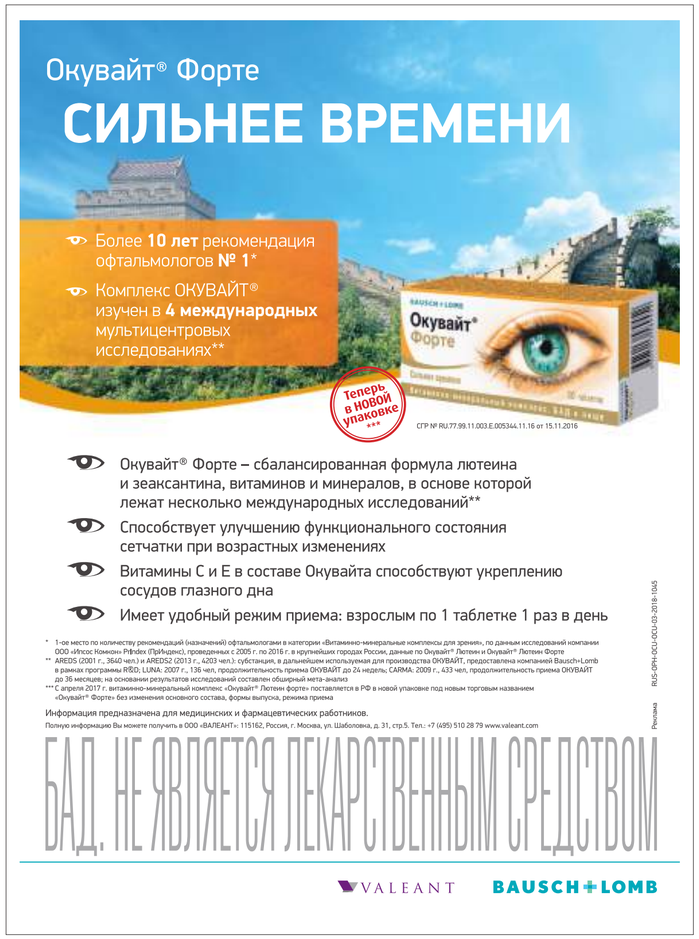

Классификация ЭОП: какая более целесообразна?

А.Ф. Бровкина, академик РАН, профессор кафедры офтальмологии ФГБОУ ДПО «Российская медицинская академия непрерывного профессионального образования» Минздрава РФ

Нина Александровна сделала интересный доклад, но с позиции эндокринолога, сейчас мы будем говорить с позиции офтальмолога.

Несколько слов о классификации. Новые сведения, что мы получаем сегодня в области иммунологии, генетики, представляют собой создание основы для последующих серьезных решений. Пока все происходит на уровне накопления знаний. Для чего необходима классификация каждому практическому врачу? Классификация нужна для определения заболевания, его стадий (в какой стадии находится заболевание) и для определения метода лечения больного.

Действительно, термин «эндокринная офтальмопатия» был предложен Грефе в 1836 году, когда он описал больную с характерными симптомами; в 1848 году Базедов описал аналогичную больную, он предложил называть это заболевание «Базедова болезнь». Таким образом, терминологически существует разница в названии этого заболевания в Европе и англоязычных странах.

Докторов всегда интересует вопрос эпидемиологии. Обратите внимание, в 1996 году ЭОП встречается в 40-60% случаев заболеваний щитовидной железы, в 2015 году — около 9%. Это не значит, что больных стало меньше — у нас нет четких данных относительно эпидемиологии эндокринной офтальмопатии. В 2017 году распространенность в Европе составляла 10-30:10 000 человек, такой диапазон лишний раз подтверждает отсутствие данных по эпидемиологии ЭОП. Важным здесь представляется то, что ЭОП при патологии щитовидной железы встречается реже у пациентов молодого возраста и более часто у пожилых людей. Возможно, здесь генетические исследования следует проводить в области функциональных нарушений с учетом возрастного аспекта. Хочу обратить ваше внимание на то, что «эндокринная офтальмопатия» — это собирательное понятие, заболевание полисимптоматично.

Как лечить больного? Как я уже говорила, что термин «эндокринная офтальмопатия» появился в 1836 году. За рубежом чаще применяется термин «орбитопатия Грейвса». Однако первая классификация (классификация Вернера) появляется лишь в 1969 году; вскоре появилась классификация Дональдсона, разработанная в соавторстве с Вернером; это классификация NOSPECS (1973), классификация Германского общества эндокринологов; классификация *Clinical Activity Score — CAS* (1989-1996) используется преимущественно в англоязычной литературе; классификация LEMO; классификация локального комитета Американской, Европейской, Азиатской и Латино-Американской ассоциаций эндокринологов; классификация VISA (зрение, воспаление, косоглазие, внешний вид) используется в основном в немецкоязычных странах; классификация В.Г. Баранова (1953); *классификация А.Ф. Бровкиной* (1983). Курсивом выделены классификации, которые сегодня имеют в той или иной степени права гражданства.

Почему в использовании той или иной классификации возникают определенные сложности? Дело в том, что каждый автор в основу классификации закладывает свои базисные принципы. Первые классификации были направлены на оценку клинических симптомов, где каждый симптом оценивался с помощью определенного количества баллов, и, суммируя количество баллов, исследователи давали оценку процессу. Я хотела бы более подробно остановиться на классификации CAS, т.к. до сегодняшнего дня среди моих коллег существуют определенные разночтения относительно этой классификации. В основе CAS лежат 7 симптомов: спонтанная боль, краснота век, краснота конъюнктивы, отек полулунной складки слезного мясца, отек век, хемоз (конъюнктивальный отек), боль при движении глаза. Если мы наблюдаем все семь симптомов, перед нами — «цветущая» форма. Однако авторы классификации считают, что если присутствуют 3 и более симптома — это активная форма болезни. Для чего нужна активная форма? Ею надо заниматься, ее надо лечить. Неактивная форма не требует к себе столь пристального внимания. Пример: у больного присутствует экзофтальм, резкое расширение вен в зоне сухожилий прямых мышц глаза, чаще по горизонтали, так называемый «симптом креста». Для меня такая картина очень много значит: это верный признак развивающегося венозного стаза, венозной недостаточности в орбите. Однако по классификации CAS такое состояние оценивается всего в 2 балла, т.е. заболевание находится в неактивной стадии. Бывают случаи, когда состояние заболевания оценивается всего в 1 балл, но это — тяжелобольные люди, которыми надо заниматься!

Второй важный момент: возьмем такие важные признаки заболевания, как спонтанная боль в орбите и боли при движении глаза. Поверьте мне, я очень долго занимаюсь этой патологией. Боль — термин весьма широкий, иногда пациент указывает на боль при соринке в глазу. Рассмотрим боль в орбите. При увеличении в объеме мягкотканого содержимого орбиты поднимается внутриорбитальное давление; в норме оно составляет 2 мм рт.ст., внутриглазное давление в норме — приблизительно 20 мм рт.ст. Когда увеличивается мягкотканое содержимое в орбите (по любой причине), внутриорбитальное давление повышается до 4-6 мм рт.ст. Что станет с нашим больным, если ВГД у него вырастет до 40-60 мм рт.ст.? Безучастным он не останется. Так и в случае с внутриорбитальным давлением: это — не боль, правильно сказать, это чувство «распирания» орбиты, чувство тяжести, ощущение высокого давления в орбите (за глазом). Но боль может быть и при колоссальном экзофтальме, при отечности век, ретракции верхнего века, когда веки не смыкаются и страдает роговица. Больной начинает испытывать роговичную боль еще до появления полной анестезии роговицы.

Теперь о боли при движении глаза. Не бывает у пациентов боли при движении глаза. Даже больные, у которых развивается опухоль (мы довольно часто встречаемся с пациентами с развивающейся мелкоклеточной лимфомой в одной из прямых мышц), особых болей не испытывают; их беспокоит диплопия. Таким образом, у меня имеются определенные претензии к этой классификации в отношении констатации симптомов и их обозначения.

Сегодня для оценки тяжести ОГ используют классификации: NOSPECS, EUGOGO, CAS. Что мы имеем по данным литературы в результате того, что офтальмопатией занимаются эндокринологи, которые не совсем четко разбираются в симптоматике: 20% пациентов имели активную фазу «орбитопатии», 65% — пограничное состояние, 15% — были в неактивной фазе, 20% — не нуждались в лечении. Относительно больных, находящихся в «неактивной фазе» и в «пограничном состоянии», остаются вопросы, лечат их или нет. Таким образом, по существующим классификациям лечению подвергаются только больные в ярко выраженной активной фазе. Обратите внимание: среди больных ЭОП диплопия наблюдается у 75,2%. Степень ее коррелирует с нарушением функций ЭОМ, с ассиметричным поражением орбит, но отсутствует корреляция с признаками «воспаления» и экзофтальмом, которые «являются основными критериями оценки в клинических исследованиях GO(офтальмопатии Грейвса) терапии».

В последние годы в зарубежной литературе стали появляться публикации, авторы которых не удовлетворены классификациями, направленными на оценку тяжести состояния и определения характера лечения в каждом конкретном случае.

Теперь я хочу перейти к классификации, с которой мы работаем. Эндокринная офтальмопатия (ЭОП) — понятие собирательное, представленное тремя самостоятельными клиническими формами. Естественно, не у 100% больных с диффузным токсическим зобом находят изменения в прямых мышцах глаза или в мягких тканях орбиты. Это — полный абсурд.

URSAPHARM Arzneimittel GmbH
Ваш эксперт в решении проблем «сухого глаза»
Уже более 10 лет инновационные продукты для увлажнения глаз
HYLO® ЗАБОТА О ГЛАЗАХ
Постоянное использование
ХИЛО-КОМОД® 0,1% гиалуроновая кислота
При легких и умеренных формах синдрома «сухого глаза»;
до и после хирургического лечения. Лидер продаж в Германии*
Препарат года с 2007 по 2015 в Германии**
До 3-й степени сухости
ХИЛОМАКС-КОМОД® 0,2% гиалуроновая кислота
Длительное интенсивное увлажнение
Высокая концентрация и высокая вязкость
При тяжелых формах синдрома «сухого глаза»
1-4 степень сухости
Бережный уход и восстановление
ХИЛОЗАР-КОМОД® 0,1% гиалуроновая кислота + декспантенол
Увлажнение глаз и заживление повреждений
Дневной уход. Вместо мази в течение дня
При легких и умеренных формах синдрома «сухого глаза», способствует заживлению повреждений глазной поверхности
До 3-й степени сухости
ХИЛОПАРИН-КОМОД® 0,1% гиалуроновая кислота + гепарин
Увлажнение и восстановление
Уход при раздражении роговицы и конъюнктивы
При легких и умеренных формах синдрома «сухого глаза», включая хроническое воспаление роговицы
До 3-й степени сухости
ПАРИН-ПОС® Гепарин НОВИНКА
Защищает и поддерживает роговицу, конъюнктиву и веки. Бережная помощь при раздражении глаз. 24-х часовая быстрая и надежная защита от раздражения глаз
1-4 степень сухости
Защита в ночное время
ВитА-ПОС® Витамин А
Защита ваших глаз в ночное время. Улучшает свойства слезной пленки
Ночной уход при всех формах синдрома «сухого глаза»
1-4 степень сухости
РЕКЛАМА
УРСАФАРМ Арцнайміттель ГмбХ
107996, Москва, ул. Гиляровского, д. 57, стр. 4. Тел./факс: (495) 684-34-43
E-mail: ursapharm@ursapharm.ru www.ursapharm.ru
* ИНСАЙТ ХЕЛС (Май 2014)
** Результаты исследования Федеральной ассоциации фармацевтов Германии (BVDA)

Однако встречаются определенные клинические симптомы, сопровождающиеся значительным дискомфортом. Часто к офтальмологам обращаются молодые женщины, которые предъявляют жалобы на то, что якобы «выпятился» глаз, «распахнута» глазная щель, они жалуются на редкое мигание и дискомфорт. То есть наблюдаются патогенетические основы для развития элементов синдрома «сухого глаза». Это — тиреотоксический псевдоэкзофтальм. Почему «псевдо»? Потому что с помощью компьютерной томографии и магнитно-резонансной томографии доказано, что у этих больных нет никаких органических изменений в мягких тканях орбиты, мышцы и орбитальная клетчатка не изменены.

Почему возникает этот симптом, почему «распахивается» глазная щель, почему человек редко мигает? Потому что при гипертиреозе «бушует» симпатическая нервная система. А за подъем мышц отвечает не только леватор, за поднятие хряща отвечает одна из веточек леватора — тоненькая мышца Мюллера, ширина которой 15 мм. Она прикрепляется к верхнему краю хряща верхнего века и иннервируется симпатической нервной системой. «Бушует» больной с тиреотоксикозом, он раздражен, красный дермографизм, сердцебиение — «бушует» симпатическая нервная система, мышца Мюллера находится в состоянии спазма. При этом наблюдается картина синдрома «сухого глаза», и мы обязаны этим заниматься. Кроме того, при выделении этой клинической формы — у нас на кафедре была защищена прекрасная диссертация по этой теме — было доказано, что появляется один приходящий, микросимптом, на который редко обращают внимание. Я тоже его не знала, и одна больная заставила меня обратить на него внимание. Она говорила, что утром «таращит» глаза, а к вечеру один глаз становился лучше. Развивается частичный интермиттирующий (приходящий) птоз. Как правило, он появляется во второй половине дня, и веко слегка опускается. Есть симптом интермиттирующего частичного птоза — берите этого больного на заметку: это фактор риска перехода в другую тяжелейшую клиническую форму — в отечный экзофтальм.

Удачное или неудачное это название — я сейчас спорить не буду. Важно одно: при типичном тиреотоксическом псевдоэкзофтальме у больного может возникать частичный небольшой птоз, наблюдается разница в величине глазной щели. Такой пациент должен быть на заметке.

Отечный экзофтальм. Это то, что мои учителя Михаил Леонидович Краснов и Белла Израэлевна Свядощ называли «злокачественным экзофтальмом». «Злокачественный» — потому что развивается очень быстро. Существуют две формы отечного экзофтальма: роговичная, когда страдает и гибнет роговица, и «синдром вершины», при котором страдает сетчатка и возникает оптическая нейропатия. Это — самая тяжелая форма, которая приводит к больного к катастрофе. Важно другое: эндокринная офтальмопатия в любой своей клинической форме — процесс билатеральный. Он бывает асимметричным. Когда один глаз поражен больше, другой — слабее, о другом часто забывают.

Третья клиническая форма — эндокринная миопатия. Существует группа больных с теми же функциональными нарушениями со стороны щитовидной железы, но первым симптомом является диплопия, наблюдается экзофтальм, отклонение глаза, но декомпенсированной катастрофы не возникает, центральное зрение не страдает, у этих пациентов страдает бинокулярное зрение.

Еще несколько слов об отечном экзофтальме. Он также различный. Еще в 1972 году в американском журнале «Investigative Ophthalmology» блестящий профессор Кенердейл, создавший в Питтсбурге клинику по лечению эндокринной офтальмопатии, написал: «Мы до сих пор не знаем, что является местом первичной атаки патологическим клоном — мышцы или ретробульбарная клетчатка». Сегодня мы знаем, что отечный экзофтальм разный в своем проявлении. Какая-то группа поддается лечению, какая-то — не поддается. Благодаря использованию компьютерной томографии и МРТ исследователи пришли к выводу, что отечный экзофтальм представлен тремя вариантами: мышечный вариант, сопровождающийся быстрым прогрессированием, при этом мышцы быстро увеличиваются в объеме в несколько раз, заполняя всю орбиту; липогенный вариант ОЭ, при котором люди не довольны своим внешним видом, и при этом нет декомпенсации и угрозы жизни. Липогенный вариант не отвечает на глюкокортикоидную терапию, о которой будет подробно говорить Ольга Геннадьевна Пантелеева. Липогенный вариант требует совсем другие лечебные пособия. Вот для чего необходима такая классификация и такая градация.

Впервые с помощью компьютерной томографии (мы занимались этим, и у нас на кафедре была защищена докторская диссертация по этой теме) было доказано, что у больных с липогенным вариантом практически в два раза увеличивается объем орбитальной клетчатки. Это — единственная патология, при которой увеличивается объем орбитальной клетчатки. Третий вариант ОЭ — смешанный, когда присутствуют признаки мышечного и липогенного вариантов ОЭ. Это — важнейшая градация для проведения лечения. Второй момент — нельзя говорить «активный» и «неактивный» процесс, следует учитывать степень компенсации — существует компенсированная, субкомпенсированная и декомпенсированная формы. Разве больные с компенсированной формой не подлежат лечению? Если применить градацию по CAS, у них не будет 3-х баллов. По CAS существует активная и неактивная стадии.

Теперь о стадиях развития патологического процесса. Если сегодня я заболела, завтра я могу быть абсолютно здоровой? Нет, существует переходная стадия. Морфологически показано, что у этих больных происходят активные изменения: клеточные инфильтрации, накопление глюкозаминогликанов. Происходит оводнение ткани — увеличивается ее объем. Это — активная стадия. Она при разных клинических формах (Светлана Владимировна Саакян об этом будет говорить) — отечном экзофтальме и эндокринной миопатии — разная. Мы называем ее «стадия клеточной инфильтрации». Крайняя стадия — стадия фиброза. Любой патологический процесс может либо благополучно разрешиться, либо в зоне неспецифического воспаления формируется фиброзная (рубцовая) ткань. Что такое мышцы в стадии фиброза? Они серые, плотные. И, конечно, если есть два крайних варианта, всегда должен быть промежуточный. Промежуточный — это стадия перехода в фиброз, та стадия, которая свидетельствует о том, что не все мышечные волокна замещены фиброзной тканью и можно проводить лечение.

Буквально два слова по эндокринной миопатии. Сегодня имеются доказательства существования эндокринной миопатии, которая может быть как первичной, так и вторичной, возникающей в исходе отечного экзофтальма. Этими больным надо заниматься, их надо лечить. И они не могут не находиться в сфере внимания офтальмологов, потому что эндокринологи берут небольшое количество сложных случаев, остальные больные остаются «безхозными».

Было очень приятно, когда в 2004 году в Австралии появилась работа, в которой, наконец, выделили миопатическую офтальмопатию — первичное поражение мышц. Затем появилась работа «Неселективное участие экстраокулярных мышц», далее — работа, которая также подтверждает существование эндокринной миопатии как первичного поражения.

В заключение хочу еще раз сказать, что ЭОП следует подразделять на три клинические формы: ТТпЭ, ОЭ, ЭМП, и никуда от них не денешься. Термин «эндокринная офтальмопатия» (ЭОП) — собирательное понятие, ее клинические формы необходимо подразделять, и больных лечить персонализированно.

Благодарю за внимание!

Клинические формы эндокринной офтальмопатии

С.В. Саакян, профессор, начальник отдела офтальмоонкологии и радиологии ФГБУ «МНИИ глазных болезней им. Гельмгольца» Минздрава России

Дорогие коллеги!

Первые два докладчика фактически озвучили мой доклад, который я должна представить вам. Конечно, эндокринная офтальмопатия (ЭОП) — тяжелейшее заболевание. В России более 50 млн человек страдают различным формами заболеваний щитовидной железы. ЭОП встречается примерно у 2% населения земного шара. ЭОП ежегодно диагностируется среди женщин — 16:100 тыс. населения; среди мужчин — 2,9:100 тыс. населения. Актуальность заключается в том, что нелеченые больные слепнут, именно поэтому мы обязаны бороться с этим заболеванием.

Почему это заболевание пролечивается не до конца? Потому что, к сожалению, не достигнуто полного взаимопонимания между офтальмологами и эндокринологами. В результате чего неадекватное лечение приводит к развитию рефрактерных форм ЭОП, когда там, где, казалось бы, можно получить хороший результат, мы его не получаем. Как следствие — развивается ятрогенная офтальмопатия, в то время как доля реальной офтальмопатии составляет менее 4% больных. Также существуют трудности, касающиеся дифференциальной диагностики при оценке клинических симптомов.

Сегодня уже было сказано, что в патологический процесс вовлекаются глазные мышцы и жировая клетчатка. Клинические проявления возникают вследствие повышения внутриорбитального, внутриглазного давления; в результате активности воспалительного процесса и увеличения объема мягких тканей в активной фазе воспаления; в результате ремоделирования соединительной ткани и фиброза в так называемой «неактивной фазе».

Какие методы обследования необходимо знать офтальмологу, чтобы поставить диагноз офтальмопатии? Естественно, жалобы пациента; естественно, анамнез, что имеет огромное значение, потому что мы знаем, что в результате большой длительности воспалительного процесса чрезвычайно трудно предпринимать какие-то действия. Такие больные попадают в ту стадию фиброза, о которой говорила Алевтина Федоровна. Безусловно, необходимо владеть нашими «родными» офтальмологическими методами обследования. Каждый из этих методов имеет огромное значение.

Обратите внимание, острота зрения может быть высокой, вплоть до 1,0, однако заболевание при этом прогрессирует. Тонометрия в офтальмологии является одним из основополагающих методов. Если мы наблюдаем повышение ВГД у таких больных, особенно при взгляде кверху, это свидетельствует об определенной стадии заболевания, потому что такие признаки появляются не сразу. Каждый офтальмолог должен уметь проводить экзофтальмометрию и правильно описывать офтальмологический орбитальный статус. Важное значение имеет градиент, который мы получаем при проведении экзофтальмометрии; необходимо помнить о том, что градиент до 2 мм — норма; более 2 мм — экзофтальм. Офтальмолог должен уметь определять объем глазного яблока, ширину глазной щели, которую надо измерять от одного маргинального края до другого; огромное значение имеет репозиция глазного яблока, т.к. отсутствие репозиции говорит нам об определенной стадии воспалительного процесса, протекающего в орбите.

Естественно, в исследование входят биомикроскопия, офтальмоскопия, компьютерная периметрия, и нельзя пропустить ни одно из исследований. Компьютерная периметрия важна, т.к. даже при высоком зрении при определенных формах ЭОП могут развиваться скотомы, выявить которые позволяет именно компьютерная периметрия. Их наличие свидетельствует о далеко зашедшем процессе развития заболевания. Важное значение имеет исследование цветового зрения; компьютерная томография орбит в двух проекциях с обязательной денситометрией мягких тканей. Без этого исследования нельзя корректно судить о стадии процесса, о переходе в ту или иную фазу заболевания; при отсутствии возможности проведения компьютерной томографии проводится ультразвуковое В-сканирование. Безусловно, ни один офтальмолог не имеет права обследовать и начинать лечение больного с подозрением на ЭОП без заключения врача-эндокринолога по результатам обследования гормонального статуса и статуса щитовидной железы.

Классификация ЭОП определяет характер патологического процесса (формы ЭОП); степень клинических проявлений (степень компенсации ЭОП); динамику патологического процесса (стадии процесса) у конкретного больного.

Мы до сих пор используем классификацию ЭОП по А.Ф. Бровкиной (о ней подробно рассказала в своем докладе сама Алевтина Федоровна), в соответствии с которой существует тиреотоксический псевдоэкзофтальм, отечный экзофтальм, эндокринная миопатия. При отечном экзофтальме мы чаще видим смешанный вариант либо липогенный вариант.

Тиреотоксический псевдоэкзофтальм. Выявляемые признаки: 16% больных; возраст — от 9 до 69 лет (в среднем — молодые трудоспособные люди до 40 лет); преобладают женщины; жалобы: блеск глаз, «удивленный» взгляд за счет ретракции век, симптом Грефе, тремор век, ложный экзофтальм за счет ретракции век (Алевтина Федоровна подчеркнула, что это — не истинный экзофтальм), чувство инородного тела, дискомфорт — синдром «сухого глаза».

С.В. Симонова, академик РАН Л.К. Мошетова

По «шкале активности» такие больные чаще всего попадают в «неактивную» стадию, однако лечить таких больных надо — люди не могут жить со всеми этими жалобами. Ольга Геннадьевна Пантелеева подробно расскажет, как лечить таких пациентов.

Самая тяжелая стадия, которая может привести к гибели глаза — отечный экзофтальм. Мы видели много таких больных, которые в результате развития и отсутствия лечения отечного экзофтальма доходили до стадии полного фиброза, их глаз был просто «замурован» фиброзной тканью, и о глазе как функциональном органе речь уже не шла.

Процесс начинается с нарастающего отека периорбитальных тканей. В начальных стадиях отек имеет интермиттирующий характер: отек появляется с утра, к вечеру проходит, но постепенно это приводит к повышению внутриорбитального давления. Больной жалуется на рези в глазах; появляется птоз вначале интермиттирующий, затем — стационарный; диплопия; хемоз «стеклянный», постепенно переходящий в красный; прогрессирующий экзофтальм, протрузия глазного яблока может достигать 28-30 мм. Вы понимаете, что это. У нас были пациенты, у которых глазные яблоки буквально «вывихивались», ложились на щеку. Развивается симптом креста за счет расширения отечности экстраокулярных мышц. Он бывает частичный и полный, при котором страдают все мышцы; возникает несмыкание глазной щели, что приводит к поражению роговицы — сначала легкое помутнение, инфильтрат, затем — язва роговицы, которая с трудом поддается медикаментозному лечению. Часто приходится прибегать к хирургическим методам, чтобы «закрыть» глаз и спасти глазное яблоко. Наблюдается ограничение подвижности глаз; за счет сдавления сетчатки и зрительного нерва развивается нейропатия, застойный диск, что приводит к атрофии и безвозвратной слепоте.

Механизм развития экзофтальма при ЭОП: увеличение объема экстраокулярных мышц в результате отека и клеточной инфильтрации; увеличение объема орбитальной клетчатки на фоне нарушения адипогенеза; отек мягких тканей орбиты вследствие избыточного накопления ГАГ; венозный застой в орбите, способствующий увеличению объема мягких тканей, особенно у вершины орбиты.

Виды ОЭ: миогенный — резко увеличены и отечны мышцы (синдром «вершины орбиты»); липогенный — отек жировой клетчатки; смешанный — сочетание обоих компонентов. Необходимо отметить, что именно при смешанном виде ОЭ чаще всего развивается синдром «сухого глаза». При миогенном варианте, когда у вершины орбиты зрительный нерв полностью зажат, развивается его атрофия. На этой стадии отечного экзофтальма необходимо агрессивное лечение с целью предотвращения развития процессов фибротизации.

Проявления эндокринной миопатии — ретракция век, диплопия, косоглазие, ограничение подвижности; при этом пациенты являются глубоко больными людьми, с полной потерей качества жизни. Пациенты требуют обязательного лечения. Вторичная эндокринная миопатия может развиться после лечения, когда процесс остановлен, воспаление уменьшено, однако происходит фибротизация экстраокулярных мышц, что требует активного действия врача.

На стадии компенсации: острота зрения — высокая; ВГД — в норме; «стеклянный» блеск; отек слезного мясца; непостоянная светобоязнь, слезотечение; ощущение инородного тела. Какие-то симптомы могут появляться, какие-то — исчезать. Стадия компенсации может появиться как в начале заболевания, так и в конце, в результате лечения и ликвидации воспалительного процесса.

Стадия субкомпенсации: острота зрения может снижаться; ВГД повышается при взгляде кверху; отек конъюнктивы, век; ретракция верхнего века, симптом Грефе; нарушение подвижности глаза; периодическое двоение; экзофтальм; на КТ наблюдается отек р/б клетчатки и ЭОМ. Стадия субкомпенсации требует активного вмешательства врача.

Стадия декомпенсации носит угрожающий характер и сопровождается следующими проявлениями: угрожающее снижение зрения (практически до 0); гипертензия; застойный ДЗН; хемоз, нарушение чувствительности роговицы, кератопатия, язва и т.д.; офтальмоплегия, симптом креста; агрессивно нарастающий экзофтальм с отклонением глаз; несмыкание глазной щели.

Что касается стадии компенсации, субкомпенсации, декомпенсации, в 1980-е годы мы руководствовались шкалой, которую предложила Алевтина Федоровна Бровкина. Если сравнивать отечественную классификацию и классификацию NOSPECS, «посылы» у них разные, но цель одна — облегчить врачу показания для лечения. Хочу подчеркнуть, что активность процесса — это, прежде всего, показатель амплитуды воспалительного процесса в орбите; это касается стадии субкомпенсации и перехода в стадию декомпенсации.

Эндокринная офтальмопатия — это мультидисциплинарная проблема, находящаяся на стыке эндокринологии и офтальмологии, и помощь больным должна быть оказана специалистами по обоим направлениям. В России, к сожалению, практически отсутствуют специализированные центры, где больные могут получить комплексное лечение, включая и хирургическое. Хочу напомнить, что 2014 году были утверждены «Федеральные клинические рекомендации по диагностике и лечению эндокринной офтальмопатии при аутоиммунной патологии щитовидной железы». Их необходимо знать, чтобы понимать, как оказывается помощь в плановом порядке, экстренном порядке, на приеме у «общего» офтальмолога, в специализированном центре и т.д.

Спасибо за внимание!

Академик РАН **Л.К. Мошетова**

Спасибо большое, Светлана Владимировна! Хочу призвать вас обязательно ознакомиться с клиническими рекомендациями. Вы знаете, что протоколы ведения больных являются обязательными для выполнения. Клинические рекомендации очень многие трактуют именно как «рекомендации». Мнение Минздрава заключается в том, что клинические рекомендации, созданные профессионалами, занимающимися именно этой проблемой, являются тем документом, который подлежит обязательному исполнению. На основании клинических рекомендаций готовятся и образовательные программы, и протоколы ведения больных, и обязательства перед пациентами. Поэтому этот документ очень важный как для педагогов, так и для практических врачей.

Роль лучевых методов исследования в оценке тяжести ЭОП

В.В. Вальский, д.м.н., главный научный сотрудник
ФГБУ «МНИИ глазных болезней им. Гельмгольца» Минздрава России

Уважаемые коллеги, добрый день! Я хочу рассказать о лучевых методах исследования, которые используются при эндокринной офтальмопатии.

Позвольте еще раз вернуться к «Федеральным клиническим рекомендациям…» Обратите внимание, что в перечень обязательных обследований пациента с эндокринной офтальмопатией включены ультразвуковые методы и компьютерная томография орбит с денситометрией мягких тканей. Денситометрия не зря включена в перечень: это — крайне важный момент проведения компьютерной томографии.

Мы знаем, что орбита — это небольшое по объему пространство с четырьмя костными стенками, в котором заключены важнейшие для функции зрения структуры: глаз, зрительный нерв, глазодвигательные мышцы, сосуды, нервы и т.д. В настоящее время существуют следующие методы визуализации орбиты: ультразвуковые методы исследования, компьютерная томография и магниторезонансная томография. Каждый метод имеет преимущества и недостатки.

Утолщение глазодвигательных мышц является часто встречающимся признаком, иногда единственным признаком заболевания. Наиболее доступным и достаточно высокоинформативным методом исследования является ультразвуковое исследование. Среди достоинств ультразвукового исследования: возможность многократного проведения; безопасность и безвредность; доступность; отсутствие специальной подготовки пациента; отсутствие контрастных препаратов; отсутствие противопоказаний; экономичность, относительная простота и быстрота исследования; определение тканевой структуры поражения в орбите; возможность оценки кинетических свойств орбитальных поражений.

Однако существуют определенные недостатки этого метода исследования. Прежде всего, это — невозможность точно определить поражения, локализующиеся у вершины орбиты, т.к. имеется ограничение проникновения ультразвуковой волны высокой частоты к задней части орбиты, а также сложность интерпретации данных ультразвукового исследования для практических врачей, неспециалистов в УЗ-диагностике.

Преимущества компьютерной томографии (КТ): высокоинформативный метод визуализации костей, мягких тканей, придаточных пазух носа и других структур; возможность послойного исследования структур орбиты, визуализация в различных плоскостях и на любой глубине, возможность реконструкции изображений, измерения линейных размеров, объемов и т.д.

Недостатком КТ является достаточно жесткое ионизированное рентгеновское излучение. Следует помнить, что во время исследования пациент получает значительные дозы излучения.

Последним по времени внедрения был метод магниторезонансной томографии. Исследование проводится без воздействия ионизирующего излучения, изображение можно получить в любой плоскости, однако существуют некоторые недостатки: низкая информативность при исследовании костей; продолжительность исследования; исследование затруднено у больных с клаустрофобией; существуют противопоказания при наличии гемостатических клипс в полости черепа, инородных тел в глазнице, механических, электрических и магнитных имплантов и водители ритма сердца.

Итак, УЗ-сканирование в большинстве случаев позволяет определить толщину и плотность глазодвигательных мышц. Принцип проведения исследования достаточно прост. Существуют новые методы УЗ-диагностики. Это УЗ-ангиография: цифровое допплеровское картирование (ЦДК) и энергетическое картирование (ЭК) в режиме 2D и 3D; объемная эхография 3D/4D — трехмерное ультразвуковое изображение (трехмерное УЗИ в режиме реального времени); эходенситометрия (ЭДМ) — ультразвуковой метод оценки плотности тканей; ультразвуковая томография — мультислайсинг (MSV) — режим одновременного просмотра нескольких двухмерных срезов объемного изображения; эластография — определение степени деформации ткани или органа (дифференциальная диагностика новообразований).

Еще раз хочу подчеркнуть, что УЗ-исследование не позволяет оценить состояние вершины орбиты. Как мы поняли из предыдущих докладов, именно в задней четверти орбиты возможно сдавление зрительного нерва и развитие драматичных последствий для глаза.

Ультразвуковая денситометрия позволяет определить плотность (в данном случае — изучаемой мышцы) и по плотности судить о наличии отека или даже фиброза.

Исследование зрительного нерва в передней половине ретробульбарной части при эндокринной офтальмопатии позволяет определить следующие изменения: увеличение поперечника канала зрительного нерва (более 5 мм); нечеткость контуров зрительного нерва; увеличение ультразвуковой плотности окружающей орбитальной клетчатки.

Важным моментом ультразвукового исследования является определение денсиметрической плотности клетчатки, т.е. определение ее отека по денситометрическим показателям.

Исследования, основанные на эффекте Допплера, позволяют определить скорость кровотока в артериях. При эндокринной офтальмопатии в ряде случаев можно определить снижение скорости кровотока и в глазной артерии, и в центральной артерии сетчатки, задних коротких артериях, что может свидетельствовать об ишемии, развивающейся в структурах глаза, в первую очередь в сетчатке, и о развитии оптической нейропатии.

Компьютерная томография. Последние трехмерные модели компьютерных томографов позволяют делать трехмерную реконструкцию изображения. КТ позволяют визуализировать костные и мягкотканные структуры, проводить качественный и количественный анализ изображений, исследовать кровеносные сосуды, планировать хирургическое и лучевое лечение. Недостаток — лучевая нагрузка на пациента, поэтому без особой необходимости часто повторять исследование не следует.

Несколько слов об особенностях методики исследования орбиты. Стандартная укладка — срезы параллельно орбитомеатальной линии — от гайморовой пазухи, через орбиту к полости черепа. Не рекомендуется делать заключение о плотности на основании оценки одиночного вокселя. Следует расширить «область интереса» и рассчитать среднее значение и стандартное отклонение. Плотность образования будет измерена корректно, только если оно заполняет всю толщину среза. Если толщина среза больше, чем диаметр образования, это приведет к проявлению эффекта частичного объема на любом уровне сканирования.

Нормальная усредненная толщина ЭОМ. Толщина мышцы глаза в мм: нижняя — 4,8 мм; внутренняя — 4,2 мм; верхняя — 4,6 мм; наружная — 3,3 мм; верхняя косая мышца — 2,0 — часто не визуализируется. Отклонения толщины мышц в норме обычно не превышают 1,5 мм. Изменения глазодвигательных мышц при эндокринной офтальмопатии: увеличение размеров — в первую очередь увеличивается толщина, при прогрессировании заболевания увеличивается и ширина мышц; часто происходят асимметричные изменения размеров, т.е. одноименные мышцы справа и слева увеличиваются на разную величину; веретенообразная форма в подавляющем большинстве случаев; неоднородная структура — визуализируются зоны инфильтрации, отека, иногда можно видеть зоны фиброза. При развитии фиброза плотность мышц повышается, при развитии отека плотность снижается. Нормальная средняя плотность глазодвигательных мышц составляет около 40Н. При плотности мышцы 60-65Н можно говорить о развитии фиброза; при более 80Н — фиброзная ткань.

Изменения ретробульбарной жировой клетчатки. Отек и фиброз жировой клетчатки определяются достаточно легко. Нормальная плотность отрицательная, составляет -110Н; отек — -90 — -70Н; фиброз — более -50. При отеке периорбитальных тканей появляется черная прослойка между кожей века и структурами черепа. Обратите внимание: мышцы также могут быть разными по структуре, поэтому денситометрию следует проводить на площади всей мышцы для получения истинного среднего значения.

Относительно изменений зрительного нерва: они могут быть вызваны сдавлением измененными, утолщенными мышцами у вершины орбиты. Нами был найден еще один важный, на наш взгляд, момент — соотношение длины зрительного нерва (L) к его диаметру (D). Статистически доказано, что соотношение D к L больше 8 бывает при оптической нейропатии; если соотношение находится в интервале 7,29-7,99, весьма вероятно развитие в ближайшие несколько месяцев оптической нейропатии. Мы также можем видеть, что не всегда мы имеем такое большое увеличение и утолщение зрительных мышц. Именно липогенный вариант приводит к увеличению объема ретробульбарной жировой клетчатки, к растяжению зрительного нерва, сдавлению нервных волокон в довольно плотных оболочках, что приводит к изменению этого коэффициента и является предвестником развития оптической нейропатии.

Академик РАН А.Ф. Бровкина,
заведующая организационно-методическим отделом
по офтальмологии ГБУ «НИИОЗММ ДЗМ» С.В. Симонова

Дополнительно мы можем увидеть увеличение верхней глазной вены, застойные изменения в орбите. Верхняя глазная вена не всегда визуализируется; в норме она достаточно тонкая, порядка 2 мм в диаметре. При эндокринной офтальмопатии она может расширяться за счет застоя в венозной системе орбиты и хорошо визуализируется с одной или двух сторон. Также при эндокринной офтальмопатии, при отечном экзофтальме нередко встречается увеличение пальпебральной части слезной железы.

Подводя итог, хочу отметить, что лучевые методы диагностики орбиты при ЭОП позволяют выделить начальные этапы заболевания; определить прогрессирование или стабилизацию процесса, наличие отека, фиброза жировой клетчатки и глазодвигательных мышц; выделить типы заболевания; планировать хирургическое и лучевое лечение и контролировать его эффективность. О планировании лечения я не говорил, это — отдельная большая тема.

Спасибо за внимание!

Лечение эндокринной офтальмопатии: где и когда

О.Г. Пантелеева, д.м.н., ведущий научный сотрудник
ФГБУ «МНИИ глазных болезней им. Гельмгольца» Минздрава России

Добрый день уважаемые коллеги! Передо мной была поставлена задача — рассказать о лечении эндокринной офтальмопатии и ответить на два вопроса: «где?» и «когда?». Повторю еще раз, что обследование и лечение больных ЭОП осуществляют совместно офтальмолог и эндокринолог. Эндокринолог определяет степень поражения щитовидной железы и определяет тактику лечения. Роль офтальмолога — подтвердить диагноз ЭОП; провести дифференциальную диагностику ЭОП с другой патологией орбиты; определить степень поражения органа зрения; определить тактику лечения и проводить динамическое наблюдение.

Лечение ЭОП начинается после нормализации функций щитовидной железы. Лечение ЭОП проводится с помощью медикаментозной терапии, лучевой терапии или хирургического вмешательства.

Медикаментозная терапия. Сразу отмечу, что между медикаментозной терапией и пульстерапией нельзя ставить знак равенства. Медикаментозная терапия базируется на трех составляющих: глюкокортикоиды, симптоматическая (сопроводительная) терапия, местная терапия. С 1980-х годов «золотым стандартом» в лечении ЭОП является глюкокортикоидная терапия. «Антиревматическая субстанция Х» известна еще с 1920-х годов. Детальное изучение клинической значимости гормонов коры надпочечников, начатое Эдвардом Кендаллом и Тадеушом Райхштайном, продолжено только после того, как Филип Хенч в конце 1940-х годов обратил внимание на улучшение течения ревматоидного артрита при желтухе и беременности. В 1950 году всем трем присуждена Нобелевская премия в области медицины и физиологии за «…открытия в отношении гормонов коры надпочечников, их структуры и биологических эффектов». В нашей стране основоположником глюкокортикоидной терапии является Е.М. Тареев, а первые сообщения о пульстерапии при офтальмопатии датируются 1987 годом, хотя под руководством А.Ф. Бровкиной в клинике пульстерапию начали применять с 1982 года. Е.М. Тареев в 1960 году в своей статье писал: «…стероидная терапия трудна, сложна и опасна. …Гораздо легче начать стероидную терапию, чем прекратить ее… Отметим также большое число осложнений…» Эти слова необходимо помнить докторам, которые начинают лечение с глюкокортикоидной терапии (ГКТ). Существуют четыре метода глюкокортикоидной терапии: внутривенное введение, пероральный прием, локальное ретробульбарное введение, местная терапия в виде капель.

Внутривенное введение глюкокортикоидов в больших дозах по схеме пульстерпии показано при активной стадии ЭОП и при наличии оптической нейропатии.

Объем симптоматической (сопроводительной терапии) определяется после полного детального обследования пациента, при полном понимании того, какие части орбиты страдают. Симптоматическая терапия включает препараты, улучшающие нервно-мышечную проводимость; улучшающие метаболизм в мышечных тканях и зрительном нерве, энергообеспечение тканей, уменьшающие гипоксию и ишемию в поперечно-полосатой мускулатуре (наружные мышцы глаз) за счет улучшения микроциркуляции; сосудорасширяющие и ноотропные препараты с комплексным метаболическим и вазоактивным действием; препараты, активирующие клеточный метаболизм, улучшающие утилизацию организмом кислорода и повышающие устойчивость к гипоксии органов и тканей; витаминные препараты. Более 10 лет для проведения пульстерапии мы применяем раствор Реамбирина, сбалансированного изотонического раствора на основе янтарной кислоты, который обладает антигипоксическим и антиоксидантным действием. Симптоматическая терапия включает также физиотерапевтическое лечение по показаниям.

Местная терапия включает препараты, направленные на защиту роговицы, — искусственная слеза, препараты, улучшающие эпителизацию роговицы, или лубриканты. Местная терапия также включает слезосохраняющее лечение; этиотропное лечение: при тяжелом поражении роговицы — капли, улучшающие трофику, капли, стимулирующие репаративные процессы, стимуляторы регенерации тканей. Необходимо помнить, что при выявлении признаков кератопатии к лечению необходимо присоединять антисептики; при появлении инфильтрата роговицы или язвы обязательно включать антибиотики. Должна вам напомнить о феномене Белла, о котором, к сожалению, часто забывают, это — защитная реакция органа зрения: когда мы закрываем глаз, глазное яблоко уходит в верхний свод — таким образом в ночное время происходит защита роговицы. Но пациентам, у которых отсутствует подвижность кверху, неполное смыкание глазной щели и ночью край роговицы остается незакрытым, на ночь обязательно назначать мазевые повязки.

Лучевая терапия (ЛТ) ЭОП. Использование лучевой терапии целесообразно при наличии отека тканей ретробульбарного пространства (что подтверждено данными денситометрической плотности мягких тканей орбиты при анализе компьютерных программ), особенно при синдроме «вершины орбиты», в сочетании с глюкокортикоидной терапией. «Противоотечный» курс ЛТ можно проводить в виде монотерапии в случае наличия противопоказаний к назначению глюкокортикоидной терапии; эффективность составляет 60%; ЛТ в сочетании с ГКТ — эффективность до 95%.

В качестве примера приведу клинический случай нашего пациента с синдромом «вершины орбиты», у которого были выраженные отечные компоненты; через две недели на фоне медикаментозной терапии был получен некоторый эффект; после курса ЛТ мы имели замечательный результат. До начала лечения острота зрения у пациента составляла сотые, к концу третьего месяца — на правом глазу 1,0, на левом — ниже по причине катаракты.

Хирургическое лечение ЭОП. Существует ряд операций, которые выполняют с реабилитационной или косметической целью (декомпрессия орбиты, операции на ЭОМ, операции на леваторе); некоторые виды операций выполняют по ургентным показаниям с целью защиты глаза и зрения (тарзоррафия, тенотомия леватора, декомпрессия орбиты). В настоящее время очень популярными

стали декомпрессионные операции, мы часто видим направления на декомпрессию орбиты от эндокринолога, поэтому еще раз повторяю: показания к декомпрессии орбиты определяет только хирург-офтальмолог!

К сожалению, мы иногда видим операции по удалению глаз по поводу рецидивирующих кератитов у больных с ЭОП.

Задача, стоящая перед нами, следующая: улучшение функциональных показателей и уменьшение степени экзофтальма. При назначении комплексной медикаментозной терапии, включая ГКТ, мы добиваемся уменьшения отека мягких тканей орбиты, уменьшения отека экстраокулярных мышц, уменьшения объема мягкотканого содержимого орбиты, вследствие чего уменьшается компрессия зрительного нерва, улучшается кровоснабжение в орбите.

Лучевая терапия как фактор подавления продукции гликозаминогликанов также приводит к уменьшению отека мягких тканей орбиты, уменьшению отека экстраокулярных мышц, вследствие чего уменьшается компрессия зрительного нерва, улучшается кровоснабжение в орбите. В результате наступает улучшение функциональных показателей, уменьшение степени экзофтальма.

Декомпрессия приводит к увеличению объема орбиты, в результате происходит уменьшение компрессии зрительного нерва, улучшение кровоснабжения в орбите; это приводит к улучшению функциональных показателей, уменьшению степени экзофтальма. Однако следует отметить, что не всегда этот результат продолжителен и это лечение только симптоматическое!

Я подхожу к основному вопросу: лечение ЭОП — когда? В 2017 году были переизданы «Федеральные клинические рекомендации…», которые предписывают следующие мероприятия. До начала лечения всем больным ЭОП необходимо: провести стандартное инструментальное офтальмологическое обследование, исследование цветового зрения, компьютерную периметрию (уточненные поля зрения), компьютерную томографию орбит в двух проекциях с денситометрией мягких тканей; провести обследование у эндокринолога и получить разрешение на лечение офтальмологом; получить адекватное лечение у эндокринолога с целью быстрого достижения и поддержания стойкого эутиреоза; получить рекомендации по прекращению курения.

Тактика ведения больных ЭОП. Первое обращение пациента может происходить как к врачу-офтальмологу, так и врачу-эндокринологу или врачу общей практики или другой специальности (терапевт, невролог и т.д.) При подозрении на ЭОП и/или функциональные нарушения ЩЖ врач общей практики или другой специальности направляет пациента на исследование базального уровня ТТГ с дальнейшей обязательной консультацией как эндокринолога, так и офтальмолога. Еще раз повторю, что высокая острота зрения не является обоснованием для отказа от проведения как компьютерной периметрии, так и исследования световой чувствительности.

Несколько слов об оптической нейропатии. К сожалению, латентная стадия оптической нейропатии развивается незаметно и характеризуется высокой остротой зрения (0,9-1,0), снижением цветовой чувствительности (в первую очередь, на красный и зеленый цвет), контрастной чувствительности и наличием одиночных и/или сливных относительных и даже абсолютных скотом, на которые пациент может не обращать внимание. В основе лежит ишемия и гипоксия зрительного нерва, вызванная нарушениями кровообращения в системе глазной артерии.

Клинические проявления ЭОП в большинстве случаев не соответствуют тяжести функциональных нарушений зрительного анализатора и ЩЖ.

Неактивная стадия ЭОП легкой степени требует выжидательно-наблюдательной тактики или проведения только симптоматической терапии офтальмологом. При ССГ назначается слезозаместительная терапия; при незначительном ограничении подвижности, ретракции верхнего века вместо симптоматической терапии может назначаться физиотерапия. Необходимо проведение динамического наблюдения таких больных офтальмологом каждые 2-3 месяца. При появлении более тяжелых жалоб своевременно направлять пациентов в специализированные центры.

Критерии отбора пациентов для консультации и лечения в специализированном центре: все больные с отечной формой экзофтальма, с активной стадией средней и тяжелой степени; пациенты с нетипичным проявлением ЭОП (односторонней ЭОП или эутериоидной болезнью Грейвса), даже при незначительной выраженности симптомов и признаков; пациенты с диффузно-токсическим зобом (ДТЗ) без симптомов и признаков ЭОП нуждаются в инструментальном офтальмологическом осмотре, после которого определяется необходимость их консультации в специализированном центре.

Обращаю ваше внимание: лечение ЭОП должен проводить офтальмолог! Только офтальмолог может объективно оценить степень регрессии симптомов или появление новых симптомов, что сложно сделать эндокринологу, например, оценить состояние зрительного нерва, оценить состояние роговицы.

Показаниями для плановой консультации и лечения в специализированном центре являются: светобоязнь, причиняющая беспокойство или прогрессирующая в течение последних 1-2 месяцев; ощущение «песка в глазах» без эффекта при лечении; боль в орбите или в глазу; изменение внешнего вида глаз; ограничение движения глаз или косоглазие; прогрессирующая диплопия, в т.ч. исчезающая при изменении наклона головы («вынужденное положение головы»); стойкая ретракция век; отек или покраснение век или конъюнктивы; экзофтальм; неполное смыкание век; отсутствие эффекта от проводимого лечения ЭОП.

Показаниями для экстренной консультации и лечения в специализированном центре является наличие одного из следующих состояний, особенно при манифестации ЭОП: ухудшение остроты зрения; одно- или двухстороннее нарушение цветового зрения или нечеткость изображения; значительный экзофтальм, в т.ч. с вывихом/подвивихом глаза из орбит, формирование эрозии, язвы роговицы, некроз конъюнктивы, повышение ВГД (гипертензия); неполное смыкание век; отек ДЗН.

Тактика при ЭОП средне-тяжелого течения, включающего латентную стадию оптической нейропатии: локальный курс ГКТ только при наличии оптической нейропатии (исключить парабульбарные инъекции); симптоматическая терапия; физиотерапия. Хочу подчеркнуть, что абсолютные и относительные скотомы появляются в первую очередь по периферии, и через три недели после начала лечения можно видеть изменения, в т.ч. и функциональные. В качестве терапии первого выбора при оптической нейропатии и активной стадии ЭОП предпочтительно внутривенное введение высоких доз ГК (пульстерапия) по протяженной схеме. Длительность лечения — 3-4 месяца. При отсутствии улучшения зрительных функций в течение первых двух недель проводится декомпрессия орбиты по ургентным показаниям.

При активной ЭОП средне-тяжелого течения, что включает латентную стадию оптической нейропатии, ретракцию века более 2 мм, умеренно выраженные изменения мягких тканей орбиты, экзофтальм, непостоянную или постоянную диплопию, мы рекомендуем пациентам проведение комплексной медикаментозной терапии, которая включает пульстерапию, сопроводительную симптоматическую терапию. Необходимо помнить, что длительный (более двух месяцев) пероральный прием глюкокортикоидов не рекомендуется.

Последняя категория — активная ЭОП с тяжелым течением (с угрозой потери зрения). Схема лечения: комплексная медикаментозная терапия совместно с симптоматической и местной терапией; при наличии синдрома «вершины орбиты» рекомендуем подключать лучевую терапию.

В этом случае мы также не рекомендуем использовать глюкокортикоиды перорально более двух месяцев, т.к. это приводит к тяжелым глазодвигательным нарушениям.

Декомпрессия орбит может проводиться как с ургентной целью, так и с косметической. Показания к операции определяет только хирург-офтальмолог. Декомпрессия не является альтернативой иммуносупрессивной терапии и проводится только по ургентным показаниям. Декомпрессия орбиты не обладает преимуществом по сравнению с пульстерапией метилпреднизолоном и не позволяет избежать последующего назначения ГК.

Несколько слов о результатах комплексной медикаментозной терапии. Мы проанализировали результаты лечения 55 пациентов, поступивших в отделение по экстренным показаниям: резкое снижение зрения, поражение роговицы и угроза ее перфорации. На глазном дне наблюдали отек диска зрительного нерва иногда с кровоизлиянием, поражение роговицы. С помощью компьютерной томографии определяли синдром «вершины орбиты». После введения 3 г метилпреднизолона у 52 больных (95%) фиксировали повышение корригированной остроты зрения (КОЗ).

В заключение хочу сказать, что обследование и лечение больных ЭОП осуществляют совместно офтальмолог и эндокринолог. Еще раз хочу напомнить: высокая острота зрения не является обоснованием для отказа от проведения инструментального обследования больных ЭОП. Врачи первого звена проводят динамическое наблюдение за больными с патологией ЩЖ и проводят лечение только при ЭОП легкого течения. Комплексное медикаментозное лечение средне-тяжелой и тяжелой ЭОП назначает и проводит офтальмолог в специализированном центре. Лечение включает ГКТ большими дозами в течение трех месяцев, симптоматическую терапию и местную терапию. При наличии синдрома «вершины орбиты» целесообразно лечение сочетать с ЛТ, но только при наличии подтвержденного отека мягких тканей орбиты. Комплексная медикаментозная терапия позволяет получить стабильное улучшение зрительных функций в 94,5% случаев. Показания к хирургическому лечению (декомпрессии орбит) определяет только хирург-офтальмолог.

Второй вопрос, который был поставлен передо мной: «где?» Я решила в виде таблицы представить возможности московских медицинских центров. Итак, на сегодняшний день комплексная медикаментозная терапия проводится в МНИИ ГБ им. Гельмгольца, филиале № 1 ГКБ им. Боткина, на кафедре эндокринологии ФПДО (на базе ГКБ № 67). Операции по поводу декомпрессии орбиты (косметические) проводятся в МНИИ ГБ им. Гельмгольца, НИИГБ, филиале № 1 ГКБ им. Боткина, Клиническом медицинском центре МГМСУ им. Евдокимова.

Наверное, я на все вопросы ответила, благодарю вас за внимание.

Дискуссия по представленным докладам будет опубликована в «Поле зрения» №3, 2018.

Материал подготовил ***Сергей Тумар****. Фото Сергея Тумара*

Carl Zeiss. ОКТ-контроль в диагностике и интраоперационном лечении

Организатор: ООО «ОПТЭК»

Одним из пунктов программы Научно-практической конференции «Современные технологии лечения витреоретинальной патологии – 2018» стал сателлитный симпозиум, организованный при участии компании «ОПТЭК».

Первый доклад на тему «Интраоперационный ОКТ-контроль в хирургическом лечении патологии витреомакулярного интерфейса» представил к.м.н. Я.В. Байбородов (Санкт-Петербург). Докладчик отметил, что схема патологических взаимодействий витреомакулярного интерфейса состоит из вертикальной тракции задней гиалоидной мембраны, которая может вызвать фиброз внутренней пограничной мембраны, макулярный отек и макулярный разрыв. Суть щадящей хирургии заключается в минимальном объеме удаляемых тканей (хирургия без витрэктомии, локальное удаление мембран); интеграции принципов визуализации, основанных на вариабельности длин волн светового потока, осознании контроля за тенью и пр.; в снижении побочных эффектов (хирургия без красителей, световод с низкой токсичностью, низкая яркость светового потока); в интраоперационном ОКТ-контроле, обеспечивающим обратную связь; в точности хирургического действия, в основе которой — синтез принципов визуализации и интраоперационного ОКТ-контроля; в минимальном диаметре входа в витреальную полость (27-29G).

Я.В. Байбородов (Санкт-Петербург)

Н.Н. Григорьева (Санкт-Петербург)

А.А. Гулария (Ковров)

М.Д. Пожарицкий (Москва)

ИОКТ-контроль обеспечивается с помощью ОКТ высокого разрешения, интегрированного в операционный микроскоп (Carl Zeiss Meditec OPMI LUMERA 700 с SD-OCT camera RESCAN). На клинических примерах Я.В. Байбородов показал, что применение ИОКТ-контроля позволило получить подтверждение существования клапанного механизма в ямке ДЗН у пациента без отслойки нейроэпителия: ямка ДЗН прикрыта клапаном, который приподнимается в момент систолы и пропускает порцию ликвора внутрь глаза. При расположении ямки в центре ДЗН жидкость поступает в стекловидное тело. В случае ее расположения у края ДЗН жидкость поступает под нейроэпителий сетчатки и вызывает ее отслойку. У пациента с отслойкой нейроэпителия применение ИОКТ-контроля подтвердило работу клапанно-диафрагмального механизма в ямке ДЗН: в ямке есть клапанно-диафрагмальная пластинка, часто прикрытая соединительной тканью, представляющей собой редуцированный тяж. ИОКТ-контроль также позволяет убедиться в отсутствии разрывов сетчатки после удаления ВПМ.

При проведении вмешательств у пациентов с диабетом ИОКТ-контроль дает возможность удалять ВПМ без витрэктомии.

В макулярной хирургии ИОКТ-контроль позволяет проводить удаление ВПМ без окрашивания, при этом хирург лучше видит результат своего действия. ИОКТ-контроль, подчеркнул докладчик, является «абсолютно необходимым условием» при сближении краев разрыва, а также создает более благоприятные условия для определения вида тампонады: даже при больших диаметрах разрыва ИОКТ-контроль обеспечивает возможность использования воздуха вместо силикона.

Сотрудниками Санкт-Петербургского филиала МНТК «Микрохирургия глаза» разработана методика лечения первой стадии макулярного разрыва без витректомии — фовеолярная хирургия под ИОКТ-контролем, обеспечивающая 100% контроль удаления мембран. Методика является «безапелляционной альтернативой» витрэктомии с окрашиванием и химическому лизису с применением окриплазмина. Разработка петербургских офтальмологов была представлена на международных конференциях и нашла широкий отклик среди европейских коллег.

Продолжила работу симпозиума к.м.н. Н.Н. Григорьева (Санкт-Петербург) с докладом «Роль ОКТ-ангиографии в диагностике макулярной патологии сетчатки». ОКТ-ангиография — метод, основанный на регистрации движения эритроцитов, позволяющий получать картину сосудистого рисунка на сетчатке — поверхностных и глубоких слоев. По мнению докладчика, новый томограф Zeiss PLEX Elite 9000-SSOCT отличается высоким качеством изображения, а также возможностью монтировать различные поля, в т.ч. среднюю периферию. В отличие от других приборов PLEX Elite 9000 обладает возможностью сканирования участков 6х6 мм (стандарт), 8х8 мм и 3х3 мм.

Состояния, угрожающие или снижающие зрение: ретинальная неоваскуляризация, хориоидальная неоваскуляризация, макулярный отек. Алгоритм диагностики патологических изменений сетчатки: стандартное офтальмологическое обследование; при наличии любой макулопатии — ОКТ; ФАГ; ангио-ОКТ; цветное фотографирование, аутофлюоресценция; ИАГ; УЗИ.

На клинических примерах докладчик показала, что методика ангио-ОКТ обладает преимуществами и недостатками. К преимуществам относятся неинвазивность метода, возможность послойной оценки сосудистого русла; к недостаткам — невозможность оценки ликеджа, периферии, зависимость от прозрачности сред. Н.Н. Григорьева отметила, что в настоящее время ведутся работы по совершенствованию технологии в направлении оценки ликеджа и периферии.

Заболевания, сопровождающиеся хориоидальной неоваскуляризацией: возрастная макулодистрофия; миопическая болезнь; осложненное течение ЦСХП, осложненное течение других форм ЦХРД, хориоретинитов; идиопатическая СНМ; постконтузионная ретинопатия с разрывами сосудистой оболочки и т.д. Наиболее часто встречается возрастная макулодистрофия, при этом вопрос лечения зависит от наличия неоваскулярной мембраны и ее активности.

Неоваскуляризация подразделяется на три типа. К первому типу относится сосудистая пролиферация под ПЭ, т.н. скрытая или плохо определяемая СНМ. Второй тип — неоваскуляризация над ПЭ, в субретинальном пространстве. На ФАГ определяется как классическая СНМ. На ОКТ визуализируются сосуды между ПЭ и наружными сегментами фоторецепторного слоя, часто с нарушением связи внутренних и наружных сегментов, интраретинальными кистозными изменениями, отслойкой НЭС. К третьему типу относится ретинальная ангиоматозная пролиферация, представляющая собой интраретинальные ангиоматозные изменения с субретинальной (под ПЭ) неоваскуляризацией и кистозными интраретинальными изменениями. К отдельному виду неоваскуляризации относится полипоидная васкулопатия — патологически измененные хориоидальные сосуды (дилатации в виде полипов). Полипоидная васкулопатия может быть идиопатическая (полипоидная хориоидальная васкулопатия); ассоциированная с другими заболеваниями сетчатки (полипоидная СНМ) — чаще при ВМД, центральной серозной хориоретинопатии, при невусах хориоидеи.

Одним из заболеваний, сопровождающихся хориоидальной неоваскуляризацией, является миопическая болезнь, при этом миопические мембраны хорошо визуализируются при проведении ангио-ОКТ, что позволяет поставить быстрый и точный диагноз.

А.А. Гулария (Ковров) представил доклад «Опыт применения программного обеспечения FORUM в офтальмологическом отделении ПКМЦ». Как отметил докладчик, ZEISS FORUM представляет собой специализированное программное обеспечение, которое позволяет проводить регистрацию, сбор, систематизацию, просмотр и анализ информации с диагностического оборудования в индивидуальной карте пациента. Программа FORUM представлена разделами Glaucoma Workplace и Retina Workplace. Retina Workplace — это модуль, служащий для интерактивного представления и анализа данных ОКТ и изображений глазного дна из обследований сетчатки. Модуль помогает врачу при анализе и контроле (патологических) изменений макулы. Анализ выполняется на базе ОКТ-записей и изображений глазного дна пациента, в том числе на базе фундус-фото. Функции Retina Workplace заключаются в отображении ОКТ-записей в окне Triple View, состоящих из изображений глазного дна, B-скана и данных анализа. Одновременно в рабочей области приложения Retina Workplace могут быть представлены до трех окон Triple View.

Retina Workplace обеспечивает следующие дополнительные функции: обработка и предоставление данных ОКТ и изображений глазного дна; создание отчетов с результатами ОКТ и снимков глазного дна; Retina Workplace применяет алгоритмы CIRRUS и справочные базы данных в качестве количественного метода сравнения толщины макулы с данными из нормативной базы данных. Приложение Retina Workplace разработано как средство поддержки медицинского персонала при идентификации, наблюдении и лечении глазных болезней.

Программа обеспечивает возможность удаленного вызова программного обеспечения CIRRUS HD с модулем Angioplex.

Преимущества программного обеспечения: возможность создавать интерактивную базу данных со всего диагностического оборудования; возможность ведения пациента, просмотра состояния в динамике относительно операций и прочих клинических событий за всю историю наблюдений; возможность использования специализированных отчетов для расширенной (более качественной) диагностики; возможность проводить анализ полученных исследований с рабочего места, не занимая диагностическое оборудование; возможность подключения приборов разных производителей.

Недостатком системы является необходимость ее интеграции с медицинской информационной базой (МИС) клиники.

Завершил работу профессор М.Д. Пожарицкий (Москва), выступивший с докладом «Использование RESCAN на переднем отрезке глаза». Докладчик привел результаты исследований DISCOVER по интраоперационному применению ОКТ RESCAN 700 при вмешательствах на переднем и заднем сегментах. Исследования показали, что в 19% случаев ОКТ регистрирует остатки мембраны или неполное ее удаление, при этом хирург уверен, что полностью удалил ВПМ. Профессор М.Д. Пожарицкий указал на еще бóльшее значение интраоперационного исследования при вмешательствах на переднем отрезке глаза: в результате интраоперационного применения ОКТ в 38% случаев хирург изменил первоначально избранную тактику вмешательства.

Докладчик, основываясь на личном опыте использования микроскопов различных производителей, отметил, что на сегодняшний день качество «картинки» операционных микроскопов практически не отличается, однако LUMERA RESCAN 700 производства компании Zeiss представляет собой «уникальный продукт, сочетающий в себе преимущества самого инновационного интраоперационного ОКТ-сканера с высочайшими возможностями микроскопа LUMERA». По мнению М.Д. Пожарицкого, статистика такого осложнения, как интраоперационный разрыв десцеметовой мембраны, при использовании интраоперационного ОКТ-контроля значительно снижается.

Актуальной остается проблема раскрытия десцеметовой мембраны, правильного ее расположения, наличие жидкости в интерфейсе и состояние отслойки десцеметовой мембраны. ОКТ-контроль позволяет свести к минимуму частоту подобных осложнений.

При операциях по поводу глаукомы интраоперационный ОКТ-контроль дает возможность видеть лоскут, микрошунты при их наличии; получать данные о толщине склеры при формировании лоскута; получать информацию о том, на какой глубине стоит дренаж; видеть шлеммов канал, трабекулу.

Новым направлением в хирургии является использование инструментов, изготовленных из материалов, не вызывающих контраст при проведении томографии.

Подводя итог своему выступлению, профессор М.Д. Пожарицкий подчеркнул, что интраоперационный ОКТ-контроль обеспечивает новый уровень визуализации, безопасность хирургии, эффективность вмешательства; расширяет возможности для маневра; дает возможность работы над ошибками; обеспечивает объективную регистрацию операции; способствует более качественному обучению и повышению квалификации хирургов.

Материал подготовил ***Сергей Тумар****. Фото Сергея Тумара*

Неделя глаукомы в Европе

Ежегодно в марте по инициативе Мировой Глаукомной Ассоциации (IGS) проводится неделя, посвященная борьбе с глаукомой. Различные конгрессы, симпозиумы и конференции охватывают все регионы земного шара. 15-17 марта 2018 г. в Милане состоялся конгресс Итальянской Ассоциации по изучению глаукомы (AISG), которое является подразделением Европейского глаукомного общества (EGS). В мероприятии, которое проходило в течение трех дней, приняли участие более тысячи офтальмологов Европы. В этом году доклады по диагностике, медикаментозному лечению и хирургии были представлены ведущими специалистами из США, Великобритании и других европейских стран.

Первый день работы конференции был посвящен проблемам диагностики и патогенеза глаукомы. С пленарным докладом о новых фенотипах глаукомы выступил известный профессор J. Caprioli (США). Его выступление было посвящено патогенезу глаукомы и лечению, направленному на восстановление ганглиозных клеток сетчатки (ГКС), находящихся в состоянии парабиоза. Профессор Caprioli подчеркнул, что гибели ГКС предшествуют этапы функциональных и метаболических расстройств со стороны аксонов, следовательно, существует «терапевтическое окно», позволяющее восстановить зрительные функции *(рис. 1)*. В качестве иллюстрации он привел пример пациента, у которого в течение 10 лет после трабекулэктомии шло постепенное восстановление полей зрения на фоне нормализованного ВГД *(рис. 2)*.

Во втором докладе Caprioli остановился на двух фенотипах глаукомных больных. Первый — связан с патологией решетчатой мембраны склеры (РМС). Уже давно известно, что первоначальная область повреждения аксонов зрительного нерва — это именно РМС. И хотя она, как правило, хорошо видна при офтальмоскопии, ее точная оценка возможна только с применением методов визуализации. Благодаря внедрению SD-OCT появилась возможность получать изображения, расположенные на большой глубине (ОКТ с увеличенной глубиной сканирования, EDI-OCT), и таким образом визуализировать переднюю поверхность РМС, оценивать ее в трех измерениях (3D), а также измерять ее толщину. Оказалось, что переднюю поверхность РМС измерить легче, чем заднюю и что заднее смещение ее поверхности, которое, как уже давно известно, происходит при глаукоме, может быть измерено методом ОКТ. Это создает серьезную базу для будущих in vivo исследований и может служить важным методом диагностики глаукомы и оценки ее прогрессирования.

Докладчик подчеркнул, что в ряде случаев передняя поверхность мембраны при глаукоме смещается не только назад, но и кпереди. Особенно это было заметно у пожилых пациентов при длительном наблюдении, что авторы объяснили повышением жесткости мембраны и другими процессами ремоделирования коллагена. С учетом всех изложенных выше фактов, а также данных, полученных в эксперименте на приматах, о том, что деформация решетчатой мембраны предшествует истончению RNFL при глаукоме, остается открытым вопрос, насколько исследование РМС методом ОКТ перспективно в ранней диагностике глаукомы.

Особое внимание Caprioli уделил фокальным дефектам решетчатой мембраны, подчеркнув их связь с дефектами полей зрения и зон истончения СНВС. Он также обратил внимание на недавние исследования, в которых было показано, что эти дефекты соответствуют участкам гипоперфузии решетчатой мембраны и локальным геморрагиям ДЗН.

Таким образом, новый глаукомный фенотип, как его охарактеризовал докладчик, — не что иное, как «слабая решетчатая мембрана склеры», что очень созвучно известной в нашей стране теории профессора В.В. Волкова, сформулированной им более 30 лет назад, так называемой «мембрандистрофической теории» *(примеч. Н.И. Курышевой)*.

Другим фенотипом, по мнению Caprioli, является нестабильное кровообращение в ДЗН, являющееся следствием артериальной гипотензии и вазоспазма. Докладчик привел несколько клинических примеров, в ответ на что профессор K. Traverzo (Италия) возразил, что данный фенотип описан профессором Flammer и недавно получил название «синдром Фламмера», с чем согласился докладчик.

В серии докладов, посвященных диагностике глаукомы, акцент был сделан на исследовании функциональных расстройств при глаукоме. В докладах G. Milano, E. Campos (Италия) была подчеркнута важность исследования визоконтрастной чувствительности сетчатки как наиболее раннего метода исследования глаукомы.

Большой интерес вызвал доклад V. Porciatti (Италия), посвященный электроретинографии (ЭРГ). Докладчик обосновал теорию дисфункции ганглиозных клеток сетчатки и показал перспективность в ранней диагностике глаукомы. В дискуссии, которую вызвал этот доклад, многие выступающие подчеркивали, что ЭРГ дает информацию о тотальном снижении световой чувствительности сетчатки, в отличие от стандартной автоматизированной периметрии (САП), которая позволяет локализовать участки дефектов поля зрения, соответствующие конкретным структурным выпадениям. Таким образом, был сделан вывод от том, что для наблюдения в динамике все-таки именно САП является более перспективным методом, в то время как ЭРГ имеет свою нишу в ранней диагностике глаукомы.

Почетным гостем на конференции был автор современных периметрических программ A. Heijl (Швеция), который остановился на ошибках периметрии, подчеркнув важную роль ложно-положительных ответов, которые искажают результаты исследования. Другой ошибкой является неправильное положение очковой оправы. Автор обратил внимание на слияние двух скотом в виде назальной ступеньки (верхней и нижней), что дает ошибочное представление о «переходе» дефектов через горизонтальный меридиан и заставляет усомниться в глаукомном характере поражения полей зрения. Однако PSD позволяет обнаружить асимметрию дефектов.

В дискуссии подчеркивалась важность качественного исследования полей зрения. Именно этот метод наиболее коррелирует с качеством жизни больных глаукомой, а потому он взят за основу в многоцентровом исследовании в Европе, которое стартовало недавно и посвящено исследованию качества жизни больных глаукомой.

В докладе A. Heijl также остановился на важности нового протокола исследования «Sita faster», который позволит сократить время проведения периметрии до 1,5 минут, что очень важно для пожилых людей со сниженным зрением. В дискуссии подчеркивалось, что, помимо этого протокола, необходим также протокол для исследования периферического зрения, поскольку в ряде случаев глаукома «начинается» именно с периферии. Еще одно важное замечание (профессор Quaranto) — разработка специальных протоколов для продвинутых стадий глаукомы.

Рис. 1.

Рис. 2.

Рис. 3.

Рис. 4.

Этот комментарий оказался созвучным следующему докладу, который сделал профессор A. Coleman (США). Он был посвящен периметрии в далеко зашедшей стадии глаукомы. Докладчик подчеркнул важность использования программы для исследования центрального зрения (10-2) с большим стимулом. Многие из слушателей отмечали важность использования трэккинга при периметрии, что позволило бы преодолеть проблемы с центральной фиксацией, что так свойственно больным с продвинутыми стадиями заболевания. Важно отметить, что новый периметр Compass имеет в своем оснащении данную программу. Кроме того, он позволяет одновременно визуализировать сетчатку и ДЗН и локализовать на проекции глазного дна выявленные дефекты поля зрения. Важно, что данный метод периметрии позволяет также сразу определить стадию глаукомы, которая в данном приборе основана на классификации профессора Brussini.

В своем следующем докладе A. Heijl остановился на программах, позволяющих исследовать динамику процесса. Он подчеркнул, что программа event analysis, которая успешно применялась и применяется в многоцентровых исследованиях, удобна и корректна именно для этих целей, однако в клинической практике наиболее важна программа trend analysis. Именно она позволяет выявить скорость прогрессирования глаукомы и определить прогноз в конкретном случае. Докладчик подчеркнул, что этот прогноз может быть сделан, как правило, при наличии пяти исследований. В дискуссии, однако, обсуждался вопрос о том, что в 30% случаев этот прогноз может измениться. Как правило, это связано с успешно проводимой терапией.

Много внимания на конференции уделялось хирургическому лечению глаукомы. Так, в докладе K. Barton (Великобритания) речь шла о новом виде дренажной хирургии — имплантации дренажа XEN, который пришел на смену известному ExPress. Докладчик показал видеозапись операции, прокомментировав каждый ее этап. Он особо подчеркнул важность многих деталей — необходимость применения цитостатиков с введением их как можно дальше от лимба, профилактики обтурации дренажа кровью или тканью радужной оболочки. Он также остановился на особенностях послеоперационного ведения больных и возможности регулирования положения дренажа, который виден под слизистой оболочкой глаза. В настоящее время еще мало отдаленных наблюдений подобной операции. Первые результаты — в один год — показали ее эффективность: снижение ВГД до 11 мм рт.ст. без применения местных гипотензивных препаратов.

Рис. 5. Вручение дипломов AISG.
Слева направо: профессор A. Harris (США), президент AISG, профессор S. Miglior (Италия) и профессор Н.И. Курышева

Большой интерес вызвал доклад профессора L. Levin (Канада), который рассказал о новых путях введения лекарственных препаратов при глаукоме *(рис. 3)*. Докладчик подчеркнул, что в перспективе — это в основном импланты, которые будут вводиться в полость стекловидного тела, постепенно высвобождая лекарственный препарат, причем не только гипотензивный, но и нейропротекторный. Ярким примером является использование CNTF-фактора роста нерва, который проходит уже вторую фазу клинических испытаний. Но еще более перспективным является применение так называемых «Smart Implants», которые будут высвобождать нейропротектор (например, стволовые клетки тогда, когда с сетчатки будут получены сигналы об ускоренном апоптозе ганглиозных клеток). Иными словами, лечение будет происходить только в тех случаях, когда будет существовать реальная угроза прогрессирования заболевания.

О новых препаратах в лечении глаукомы рассказал профессор C. Nucci (Италия), который сделал акцент на ингибиторах Rho-киназ, препаратах на основе оксида азота и комбинированных формах аналогов простагландинов с бета-блокаторами.

Большое внимание на конференции было уделено нейропротекторному лечению, особенно на основе цитиколина. Результаты многоцентровых исследований в Италии по использованию этого препарата насчитывают 10 лет, и они убедительно свидетельствуют о его высокой эффективности. В дискуссии о том, как рано надо начинать это лечение, Nucci подчеркнул, что как можно раньше: «...при PSD больше 10,0 dB уже значительная часть нервной ткани подверглась глиозу, следовательно, объект лечения уже утрачен».

В серии докладов, посвященных псевдоэксфолиативной глаукоме (ПЭГ), A. Konstas (Греция) подчеркнул, что эту форму глаукомы трудно лечить как каплями, так и путем хирургической операции. Он убедительно настаивал на необходимости раннего проведения селективной лазерной трабекулопластики (СЛТ), причем более низкими дозами, чем при обычной ПОУГ. Повторять СЛТ при ПЭГ необходимо столько раз, сколько это потребуется, в сочетании с местными гипотензивными препаратами и их фиксированными комбинациями, для максимально возможного снижения ВГД. Профессор Miglior (Италия), напротив, убеждал слушателей в необходимости раннего удаления хрусталика как наиболее эффективного метода снижения офтальмотонуса при ПЭГ. Данный тезис вызвал дискуссию, поскольку факоэмульсификация катаракты требует расширения зрачка и сопряжена с тем или иным риском воспаления и повышения ВГД. Таким образом, данный вопрос все еще остается открытым.

От Российской Федерации на конференции выступила профессор Н.И. Курышева. В своем первом докладе она остановилась на особенностях структурно-функциональных и циркуляторных показателей в процессе развития заболевания *(рис. 4)*. Во втором докладе профессор Н.И. Курышева впервые представила новый алгоритм лечения наиболее тяжелой формы глаукомы, приводящей к необратимой слепоте — закрытоугольной. Доклад вызвал большой интерес аудитории. В завершение конгресса профессор Курышева была удостоена высокого звания почетного члена AISG *(рис. 5)*.

Репортаж подготовила профессор ***Н.И. Курышева***

УВЕОПАТИИ: особенности диагностики и течения

А.Д. Чупров, Л.И. Попова, Л.В. Демакова

КОГБУЗ «Кировская клиническая офтальмологическая больница», ФГБОУ ВО «Кировский ГМУ» Минздрава России, ФГАУ «МНТК «Микрохирургия глаза» им. акад. С.Н. Фёдорова», Оренбургский филиал

В книге «Увеопатии: особенности диагностики и течения» представлена подробная систематизированная информация о хронических иридоциклиарных дистрофиях. Изложенный материал соответствует современным требованиям медицинской науки. Книга снабжена многочисленными фотографиями, рисунками, схемами, таблицами. Материалы собраны на базе КОГБУЗ «Кировская клиническая офтальмологическая больница», кафедры офтальмологии ФГБОУ ВО «Кировский ГМУ» Минздрава России.

Книга подготовлена в ООО «Издательство «АПРЕЛЬ».

ISBN 978-5-905212-71-0

Издательство Апрель

Современные технологии лечения витреоретинальной патологии

XVI Научно-практическая конференция с международным участием

15-16 марта 2018 года, Санкт-Петербург, гостиница «Park Inn by Radisson Прибалтийская»

Организаторы: ФГАУ НМИЦ «МНТК «Микрохирургия глаза» им. акад. С.Н. Федорова», Общероссийская общественная организация «Общество офтальмологов России».

Основные тематики: система организации высокотехнологичной медицинской помощи пациентам с патологией сетчатки и стекловидного тела; демонстрация «живой хирургии»; лазерные методы лечения; терапевтические аспекты лечения витреоретинальной патологии; офтальмоонкология; лазерная и витреальная хирургия ретинопатии у детей.

15-16 марта в Санкт-Петербурге состоялась XVI Научно-практическая конференция с международным участием «Современные технологии лечения витреоретинальной патологии». В работе форума участвовало более 1100 офтальмологов из разных регионов России, а также их коллеги из Индии, Кувейта, Германии, Японии, Китая.

С приветственным словом к участникам обратился заместитель генерального директора ФГАУ НМИЦ «МНТК «Микрохирургия глаза» им. акад. С.Н. Федорова» по научной работе, профессор Б.Э. Малюгин. Направление, связанное с лечением витреоретинальной патологии, в последние годы активно развивается, отметил профессор Б.Э. Малюгин, что объясняется появлением в распоряжении ведущих отечественных клиник самого совершенного диагностического оборудования, лазерных, хирургических систем, расходных материалов, фармакологических препаратов. В настоящее время стало возможно оказывать помощь людям, которым раньше офтальмологи помочь не могли. «Именно поэтому я вижу значительный приток молодежи в эту отрасль хирургии, большой интерес с их стороны к витреоретинальной хирургии», — подчеркнул Б.Э. Малюгин.

Профессор А.М. Чухраёв

Профессор Б.Э. Малюгин

Профессор В.В. Егоров (Хабаровск)

Профессор Г.Е. Столяренко (Москва)

Д.м.н. Э.И. Сайдашева (Санкт-Петербург)

Профессор А.Н. Куликов (Санкт-Петербург)

«Любая возможность встретиться, обсудить, поучиться, подискутировать и просто посмотреть прекрасный город всегда приятна. Свое приветствие я бы хотел начать с благодарности: в прошлом году мы отметили 90-летие со дня рождения основателя нашего института, Святослава Николаевича Федорова. Это событие стало праздником не только для сотрудников МНТК, но и для абсолютного большинства офтальмологов. Вспоминая своих учителей, тех, кто внес огромный вклад в развитие нашей специальности, мы пропагандируем офтальмологию, ставим ее в ряд важнейших медицинских направлений… Мы второй раз проводим эту конференцию не в Москве. В прошлом году мы встречались в Сочи, в этом году выбрали прекрасный город Санкт-Петербург, и, вероятно, мы должны и впредь развивать эту практику. Среди офтальмологических специальностей вы выбрали для себя самую сложную и прекрасно делаете свою работу. Пусть вам сопутствует удача!» — сказал генеральный директор ФГАУ НМИЦ «МНТК «Микрохирургия глаза» им. акад. С.Н. Федорова», профессор А.М. Чухраёв.

Главный офтальмолог Комитета по здравоохранению Санкт-Петербурга, почетный сопредседатель оргкомитета конференции, профессор Ю.С. Астахов поздравил участников с началом конференции и передал самые добрые пожелания от офтальмологов Санкт-Петербурга. «Специальность, которую вы выбрали, чрезвычайно важна, имеет огромные перспективы. Вы видите, насколько быстро меняются диагностические методики. Скоро у нас появится возможность непосредственно в ходе операции более подробно видеть сетчатку, более точно выполнять вмешательства. Недавно я вернулся из Вены, где мне довелось увидеть возможности роботов, связанные с тончайшим вмешательством на сетчатке, в частности, канюлировать, промывать сосуды сетчатки. Высокими темпами идет развитие ОКТ-технологий, новых препаратов для анти-VEGF терапии. Довольно скоро, я уверен, у нас появится возможность применять и отечественные препараты — несколько заводов готовы приступить к производству. Важным направлением является искусственное зрение, большое количество лабораторий в США, Китае, Японии работают над этой проблемой. Эти технологии придут в нашу страну, и нам не только предстоит ассистировать зарубежным коллегам в имплантации чипов иностранного производства, но и пользоваться собственными разработками. Работа предстоит огромная, и мы вместе сможем сделать большой шаг вперед в этой специальности», — подчеркнул профессор Ю.С. Астахов.

Директор Санкт-Петербургского филиала ФГАУ НМИЦ «МНТК «Микрохирургия глаза» им. акад. С.Н. Федорова», профессор Э.В. Бойко поблагодарил организаторов форума не только за выбор города, но и за выбор филиала в качестве площадки для проведения сессии «живой хирургии» в формате 3D. Сегодня и завтра мы с вами узнаем много нового, это то, о чем мечтал Святослав Николаевич Федоров. Он говорил: «Если ты прожил день и ничего нового не узнал, этот день прожит зря». В этой аудитории мы видим своих учителей, которые гордятся успехами своих учеников; молодым, начинающим докторам представится прекрасная возможность пообщаться с более опытными коллегами, и это прекрасно!»

Одним из центральных событий конференции стала почетная лекция «Офтальмотравматология в Вооруженных Силах», подготовленная коллективом авторов под руководством профессора В.В. Волкова. Лекцию прочел начальник кафедры офтальмологии ВМА им. С.М. Кирова, главный офтальмолог Вооруженных Сил России, профессор А.Н. Куликов. Офтальмотравматология — понятие более широкое, чем витреоретинальная хирургия, однако 2/3 от боевых травм глаза относятся к тяжелым, и примерно 2/3 от тяжелых травм относятся к области витреоретинальной хирургии, когда повреждается задний отрезок, стекловидное тело, сетчатка и т.д. Трахома, свирепствовавшая в Европе и поражавшая одномоментно тысячи солдат, послужила фактором, заставившим императора Александра I создать кафедру офтальмологии в Медико-хирургической академии. Преподавателями офтальмологии были профессор Н.И. Пирогов, И.И. Кабат, благодаря которому в России впервые появились офтальмоскопы. Докладчик подробно рассказал о вкладе Н.И. Пирогова в развитие военно-полевой офтальмологии, о роли последователей Н.И. Пирогова — профессоров Э.А. Юнге, В.И. Добровольского — в решении научных проблем фундаментальной офтальмологии, в разработке учебных программ. Э.А. Юнге считается основателем петербургской офтальмологической школы, В.И. Добровольский был учредителем и первым председателем Санкт-Петербургского офтальмологического общества. При непосредственном участии профессора Л.Г. Беллярминова, руководившего кафедрой с 1893 по 1924 годы, произошла систематизация офтальмохирургических инструментов на большой, средний и малый наборы; заложены организационные основы военно-полевой офтальмологии — «летучие глазные отряды» с особым набором оснащения; были сформированы лазареты, глазные отделения и глазной госпиталь. В 1917 году появилась первая в России монография «Военно-полевая хирургия глаза», в которой было указано, что «Военно-полевая хирургия глаза существенно отличается от глазной хирургии мирного времени, что видно хотя бы из того, что наиболее частые операции мирного времени — иридэктомия и извлечение катаракты — в военно-полевой хирургии составляют лишь редкие исключения. В военно-полевой хирургии требуются в широких размерах пластические операции, вылущение глазного яблока и целый ряд других оперативных пособий». При профессоре В.Н. Долганове (руководил кафедрой с 1925 по 1941 годы) произошло усиление военной направленности в преподавании; была издана монография «Болезни и травмы глаз у военнослужащих», «План организации глазной помощи в РККА в военное время». Под руководством В.Н. Долганова при непосредственном участии Б.Л. Поляка были разработаны организационные основы оказания офтальмологической помощи на этапах медицинской эвакуации, которые были апробированы во время боевых действий на озере Хасан, реке Халхин-Гол, Советско-финской войны. Профессор Б.Л. Поляк (руководитель кафедры с 1942 по 1967 годы) явился автором монографии «Военно-полевая офтальмология», автором классификаций механической травмы и ожога органа зрения; он доказал преимущества наложения роговичных швов перед конъюнктивальным покрытием по Кунту при ОТГ; совместно с П.Я. Болговым доказал преимущество диасклерального удаления ВГИТ по сравнению с удалением передним путем и т.д. Профессор В.В. Волков предложил классификацию механической травмы глаза; ему принадлежит внедрение витреоретинальной хирургии в военную офтальмотравматологию; В.В. Волков предложил использовать интраоперационный кератопротез, витреопусэктомию при эндофтальмите, трансвитреальное удаление ВГИТ, удлиненные наконечники к постоянному магниту; предложил клиническую классификацию ожогов глаза. Профессор А.Н. Куликов также подробно остановился на вкладе в развитие отечественной офтальмологической науки, хирургических методик профессоров В.Ф. Даниличева, М.М. Шишкина, Э.В. Бойко, в разные годы руководившими кафедрой офтальмологии ВМА им. Кирова; а также рассказал о различных направлениях работы кафедры по совершенствованию оказания офтальмологической помощи.

Научную часть конференции открыла сессия «Новые технологии и исследования в витреоретинальной патологии». В первом докладе, сделанном от группы авторов О.Е. Илюхиным (Москва), речь шла об эффективности и безопасности различных методов хирургического лечения эпимакулярного фиброза. По мнению авторов, субтотальная витрэктомия с удалением ЭРМ и ВПМ приводит к увеличению МКОЗ и светочувствительности сетчатки, уменьшению ее толщины; рецидивы ЭМФ отсутствуют. Однако субтотальная витрэктомия в большей степени, чем другие методики, влияет на зрительный нерв и ВГД, существенно (до 47%) повышает риск развития катаракты. Альтернативный метод лечения — удаление мембраны без витрэктомии увеличивает МКОЗ и светочувствительность сетчатки, уменьшает ее толщину сопоставимо с предыдущей методикой, при этом практически отсутствует негативное влияние на зрительный нерв и ВГД; вмешательство минимально по времени; не усиливает прогрессирование катаракты, однако у части пациентов развился рецидив ЭМФ. Наиболее оптимальный баланс между эффективностью, безопасностью и риском рецидива ЭМФ продемонстрировала локальная витрэктомия с послойным окрашиванием и удалением ЭРМ и ВПМ.

Д.м.н. Л.В. Коголева (Москва), профессор Е.Ю. Маркова (Москва)

Профессор А.Н. Самойлов (Казань), Д.Г. Арсютов (Чебоксары), Д.О. Шкворченко (Москва)

П.В. Лыскин (Москва) выступил с докладом на тему «Новое в механизме мембранообразования и эмульгации при силиконовой тампонаде. О пилинге ВПМ для профилактики мембранообразования». Докладчик представил клинический случай, связанный с обнаружением эмульгированного силикона под эпиретинальной мембраной через 4 года после завершения силиконовой тампонады. Исследование этого случая показало, что «появление» эмульгированного слоя силикона под ЭРМ при полном отсутствии последнего в витреальной полости указывает на то, что ЭРМ уже существовала в момент силиконовой тампонады и частицы эмульгированного силикона были под ней. Это значит, что на момент завершения силиконовой тампонады на поверхности сетчатки присутствовала тонкая ЭРМ, не оказывающая ретракционного воздействия на сетчатку и не обнаруженная в ходе операции во время удаления силикона. Докладчик отметил, что процедура удаления ВПМ сопровождается нарушением архитектоники сетчатки в пределах удаленной ВПМ, а именно уменьшением толщины слоя нервных волокон сетчатки и ухудшением архитектуры поверхности сетчатки, в этой связи требуется более взвешенный подход к решению об удалении ВПМ как профилактической меры от рецидива ЭРФ.

Доклад «Хирургическое лечение регматогенной отслойки сетчатки методом эндовитреального вмешательства с пилингом ВПМ» от группы авторов представила Ф.Ф. Фозилова (Москва). Исследование показало, что хирургическое лечение отслойки сетчатки, удаление ВПМ благотворно влияет на процесс восстановления нормальной структуры сетчатки, снижает количество осложнений в послеоперационном периоде, снижает вероятность формирования эпиретинального фиброза и макулярного отека.

Д.В. Петрачков (Самара) от группы авторов сделал доклад «Необъяснимое снижение остроты зрения, ассоциированное с силиконовой тампонадой». Цель исследования заключалась в изучении морфофункциональной области сетчатки у пациентов с феноменом необъяснимого снижения остроты зрения, ассоциированного с силиконовой тампонадой в отдаленном периоде. Ретроспективный анализ более тысячи историй болезни показал, что частота этого явления у пациентов, прооперированных по поводу регматогенной отслойки сетчатки, составила 1,07% (9,8% среди пациентов с потенциально высокими зрительными функциями); в отдаленном периоде максимально корригированная острота зрения продолжала снижаться, центральная скотома по данным микропериметрии увеличилась, чувствительность в макулярной области уменьшилась; в отдаленном периоде у пациентов с необъяснимым снижением зрения, ассоциированным с силиконовой тампонадой, прогрессировали изменения макулярной области сетчатки и зрительного нерва.

С предварительным сообщением «Синхронное с закрытием макулярного разрыва повышение остроты зрения как показатель эффективности концепции анатомической реконструкции фовеолы» выступил Я.В. Байбородов (Санкт-Петербург). Вывод, сделанный автором в результате проведенных исследований, заключается в том, что «полное интраоперационное сближение краев разрыва лишает хирургию макулярных разрывов «мистической дилеммы: закроется или нет». Концепция анатомической реконструкции фовеолы, сочетая деликатность во всем и утилитарную жесткость в одном, создает единство внутри действия, наполняя его актуальностью — той, которая обеспечивает максимальный функциональный результат».

Завершил работу сессии доклад С.В. Сдобниковой (Москва) «Что нового в хирургическом лечении диабетической ретинопатии». Автор предоставила результаты исследования по определению эффективности витрэктомии, выполняемой без интраоперационной лазеркоагуляции сетчатки при сочетании пролиферативной диабетической ретинопатии с диффузным макулярным отеком. С.В. Сдобниковой было отмечено, что основой оценки эффективности лечения ПДР и ДМО должна быть стабильность результата лечения. Витрэктомия при ДР, выполненная без интраоперационной лазеркоагуляции панретинального объема, способствует постепенному и стойкому регрессу проявлений диабетического поражения сосудистой системы сетчатки. Ремиссия ПДР после витрэктомии в большинстве случаев является пожизненной. Витрэктомия также является эффективной при макулярном отеке, не осложненном тракционным макулярным синдромом. Таким образом, при определении тактики лечения ДР необходимо сконцентрироваться на поисках метода, вызывающего пожизненную ремиссию; наличие патологического ангиогенеза является определяющим при выборе метода лечения ДР; наиболее перспективным методом лечения ПДР при сочетании с диффузным макулярным отеком в настоящее время можно считать витрэктомию; перспективной является витрэктомия при начальных проявлениях ангиогенеза в связи с технической простотой вмешательства и высокой частотой стабильных результатов.

Во время работы сессии «Современные аспекты патогенеза и лечения ДМО» доктор Christian Rau (Берлин) рассказал о применении навигационной системы Navilas в лечении диабетического макулярного отека. Профессор А.С. Измайлов (Санкт-Петербург) представил современные подходы к лазерной хирургии диабетического макулярного отека. Докладчик обратил внимание на необходимость обработки только участков отека, сокращения длительности импульса и призвал к осторожности при применении «красного» лазера, т.к. он дает «обманчиво неяркий ожог», что может привести к гиперкоагуляции.

Профессор А.Н. Трунов (Новосибирск) представил сообщение

Г.В. Архипов (Иркутск)


Д.м.н. М.В. Будзинская (Москва)

Б.С. Першин (Москва)

А.Ю. Расческов (Казань)

Н.В. Кузнецова (Москва)

на тему «Иммунопатогенез ангиопролиферативных заболеваний органа зрения, связанных с сахарным диабетом». Профессор М.М. Шишкин (Москва) остановился на фармацевтических аспектах лечения ДМО. Со ссылкой на рекомендации Европейского общества ретинальных специалистов докладчик подчеркнул, что более благоприятные клинические результаты в лечении пациентов с ДМО обеспечиваются при его раннем начале; анти-VEGF терапия предпочтительна в качестве первой линии терапии, при этом «лазер больше не является стандартом лечения»; стероиды, главным образом, рассматриваются как терапия второй линии; при ДМО в сочетании с пролиферативной ДР следует рассматривать монотерапию анти-VEGF препаратами с последующей оценкой необходимости проведения панретинальной ЛК или продолжения анти-VEGF терапии после разрешения ДМО; при наличии витреомакулярных тракций или эпиретинальной мембраны (по результатам ОКТ) может быть показана para plana витрэктомия. Профессор М.М. Шишкин подчеркнул, что стероиды в качестве первой линии могут применяться у пациентов с тяжелыми сердечно-сосудистыми событиями в анамнезе, а также у пациентов, не желающих получать ежемесячные инъекции в первые 6 месяцев терапии, при этом должно контролироваться ВГД.

Первый доклад сессии «Инновации в лечении макулярной патологии и ямки ДЗН» был сделан Н.М. Кислициной (Москва) от группы авторов. Докладчик рассказала об особенностях анатомии стекловидного и витреомакулярного интерфейса при макулярных разрывах большого диаметра в ходе хромвитрэктомии. Проведенное экспериментально-клиническое исследование позволило впервые прижизненно визуализировать анатомические структуры СТ и витреомакулярного интерфейса у пациентов со сквозными макулярными разрывами большого диаметра. Выявлена сохранность стенок цистерн (85% случаев), удлинение их в переднезаднем направлении. Было подтверждено существование тонкого слоя СТ, прилежащего к ВПМ сетчатки после хирургической ЗОСТ со схожей конфигурацией и характеристиками в 100% случаев. В 20% случаев был возможен пилинг этого слоя отдельно от ВПМ, в 80% случаев он был неотделим от ВПМ хирургическими методами и удалялся единым блоком с ВМП. Пилинг ВПМ с учетом топографии обнаруженного слоя стекловидного тела может способствовать улучшению анатомических результатов хирургии ИМР большого диаметра.

А.И. Подгорный (Ессентуки) представил личный опыт хирургии гигантских макулярных разрывов (ГМР) с помощью методики инвертированного клапана ВПМ в сочетании с воздушной тампонадой. Анатомо-функциональные результаты исследования, по мнению автора, свидетельствуют об «очевидно необходимой возможности» хирургии ГМР методом инвертированного клапана. Методика позволяет не использовать длительные эндовитреальные тампонады, как силиконовую, так и газовоздушную.

С докладом на тему «Сравнительный анализ результатов хирургического лечения макулярных разрывов большого диаметра методами воздушной и силиконовой тампонады» выступил А.Ю. Худяков (Хабаровск). Анализ результатов проведенных исследований позволил авторам прийти к следующим выводам: положительный анатомический результат хирургического лечения ИМР 3-4 стадии в группе с пневмотампонадой был достигнут в 67,8% случаев, в группе с силиконовой тампонадой — в 96,4%. Использование силиконовой тампонады при хирургическом лечении ИМР 3 и 4 стадий заболевания приводит к восстановлению анатомии фовеа и повышению остроты зрения в большем проценте случаев, чем при воздушной тампонаде. Случаи разблокирования разрывов при завершении силиконовой тампонады в стандартные сроки и сохранение адаптации при более длительной тампонаде наводят на мысль о возможности влияния продолжительности силиконовой тампонады на конечный результат вмешательства.

Доктор Е.В. Кабардина (Ростов-на-Дону) рассказала об опыте применения обогащенной тромбоцитами плазмы в хирургическом лечении макулярных разрывов. Перед операцией путем центрифугирования крови пациента готовилась обогащенная тромбоцитами плазма, которую получают в результате разделения цельной крови по градиенту плотности. Концентрация тромбоцитов в плазме составляет около 1 млн клеток на мл. Аутологичная обогащенная тромбоцитами плазма не токсична, биосовместима, безопасна, т.к. получена из собственной крови пациента. Хирургическое лечение проводилось по стандартной методике — субтотальная трехпортовая 25G витрэктомия с удалением задних слоев стекловидного тела и ВПМ. После тампонады витреальной полости интравитреально вводилась обогащенная тромбоцитами плазма. В постоперационный период пациентам рекомендовалось соблюдать вынужденное положение тела. Срок наблюдения пациентов после проведенного хирургического лечения составили 3 дня, 2 недели, 1, 3, 6 месяцев. После проведенного лечения в раннем послеоперационном периоде (на 3-й день), по данным ОКТ, у всех пациентов наблюдалось полное закрытие макулярных разрывов. Через 2 недели края макулярного отверстия также во всех случаях оставались сомкнутыми. Все пациенты отмечали улучшение зрительных функций; острота зрения через 1 месяц составляла 0,1-0,6, пациенты отмечали уменьшение или отсутствие метаморфопсий; воспалительных реакций не отмечалось.

авторов, метод является дискутабельным из-за своей травматичности, но в данном случае он был аргументирован отсутствием однозначных представлений о патогенезе осложненной ЯДЗН; недостаточной эффективностью ранее проведенного лечения и первой выполненной операции; высокой остротой зрения при ее отрицательной динамике; молодым возрастом пациентки.

Во время сессии «Особенности тактики и техники витреоретинальной хирургии у детей» были представлены доклады, в которых речь шла о хориоретинальных признаках TORCH-инфекций в неонатальном периоде (Э.И. Сайдашева, С.В. Буяновская, Ф.В. Ковшов — Санкт-Петербург), о применении флюоресцентной ангиографии при хирургическом лечении задней формы первичного персистирующего гиперпластического стекловидного тела (И.Г. Трифаненкова, А.В. Терещенко, М.А. Плахотний, О.С. Куликов — Калуга), был представлен многофакторный анализ сосудистых сетей при ретинопатии недоношенных (М.А. Ковалевская, О.А. Перерва — Воронеж). В докладе «Ультразвуковая биомикроскопия для определения объема витреальной хирургии в лечении IV активной стадии ретинопатии недоношенных» (А.В. Терещенко, И.Г. Трифаненкова, Н.Н. Юдина, М.С. Терещенкова, Е.В. Ерохина, Д.К. Соловьев — Калуга) авторы пришли к заключению, что дифференциальный подход к тактике хирургического лечения по данным диагностического обследования позволяет добиться стабилизации патологического процесса даже при далеко зашедших стадиях РН. Ультразвуковая биомикроскопия расширяет данные комплексного офтальмологического обследования, что позволяет использовать ее в качестве дополнительного инструмента при определении тактики лечения РН в совокупности с данными других объективных исследований.

В качестве практических рекомендаций авторами было отмечено, что лазерное лечение III активной стадии РН и задней агрессивной РН является эффективным только при своевременном проведении ЛКС в сроки не позднее 34-35 недель ПКВ. При тяжелом течении III активной стадии РН и задней агрессивной РН с наличием выраженной фиброваскулярной пролиферации, когда лазеркоагуляция сетчатки не была проведена в оптимальные сроки, патологический процесс продолжает прогрессировать с развитием далеко зашедших стадий. В таких случаях следует проводить раннюю первичную витрэктомию для стабилизации патологического процесса и предотвращения развития отслойки сетчатки.

С докладом «Посттромботическая ретинопатия подростка, обусловленная тромбоцитозом, JAK2 V617F позитивным миелопролиферативным заболеванием» выступила Н.В. Кузнецова (Москва). Докладчик описала клинический случай посттромботической ретинопатии у пациента 16-ти лет. Хронические миелопролиферативные заболевания представляют собой клональные заболевания, возникающие на уровне стволовой кроветворной клетки. МПЗ характеризуются пролиферацией одной или более клеточной линии миелопоэза в костном мозге с признаками терминальной дифференцировки и сопровождаются изменением показателей периферической крови. Клиническая картина: бессимптомное начало в 30-50%; субфебрилитет; потеря массы тела; повышенная потливость; кожный зуд после горячих процедур; микрососудистые осложнения; вазомоторные симптомы: головная боль, преходящие нарушения зрения, транзиторные ишемические атаки (инсульт головного мозга). При подозрении на эссенциальную тромбоцитемию необходимо выполнить: клинический анализ крови; исследование лейкоцитов периферической крови методом полимерной цепной реакции для выявления мутации JAK2 V617F; гистологическое исследование биоптата костного мозга; для уточнения размера селезенки применяются визуализирующие методики. В качестве лечения применяется гидроксимочевина; интерферон альфа; анагрелид; JAK2-ингибиторы. Лечебная стратегия при эссенциальной тромбоцитемии представляет собой сложный баланс между профилактикой кровотечения и тромботическими осложнениями.

А.Ю. Расческов (Казань) выступил с докладом на тему «Ранибизумаб при монотерапии и комбинированной хирургии активной прогрессирующей РН». По результатам проведенных исследований авторы пришли к выводу о том, что ИВ-инъекции ранибизумаба дают положительный эффект в лечении РН; ранняя ЛКС остается «золотым стандартом» лечения РН соответствующих стадий; комбинированная хирургия ЗАР пока более предпочтительна; неонатальный скрининг группы риска и мониторинг РН с улучшением параметров выхаживания и своевременной ЛКС является залогом эффективного ведения РН.

Редкий случай гельминтозного хориоретинита у ребенка был представлен от группы авторов Г.В. Архиповым (Иркутск). Гельминтозы в структуре инфекционных заболеваний человека занимают 3 место. Поражения глаз часто вызывают токсокары и диффилярии, в редких случаях — аскариды, цистицерки и эхинококки. Гельминты могут проникать в переднюю камеру глаза, в стекловидное тело, сетчатку и хориоидею, а также в периорбитальные ткани. Гибель паразита сопровождается выраженными токсико-аллергическими реакциями с развитием тяжелого переднего увеита, хориоретинита, витреита и экссудативной отслойки сетчатки, которые приводят к необратимым структурным и функциональным нарушениям глаза. Авторы представили редкий клинический случай гельминтозного хориоретинита у ребенка. Фронтальные сканы сетчатки, выполненные с учетом кривизны заднего полюса глаза, позволили получить представление о точной локализации патологического очага и его характерной формы. При изучении формы очага идентифицировано инкапсулированное тело паразита. Представленные материалы демонстрируют возможность внутриглазной инвазии аскариды с развитием клинической картины хориоретинита. В процессе диагностики была показана высокая эффективность анализа фронтальных сканов, полученных в режиме ОКТ-ангио в обнаружении гельминта в глазу. По мнению авторов, данный случай имеет профессиональный интерес для офтальмологов в отношении их настороженности к рассматриваемой проблеме и раскрывает новые диагностические возможности постановки этиологического диагноза при воспалительных заболеваниях заднего сегмента глаза.

Доклад на тему «Лечение онкологического пациента с цитомегаловирусным ретинитом» от группы авторов представил Б.С. Першин (Москва). Авторами был разработан протокол ЦМВ ретинита, который заключается в том, что с момента трансплантации костного мозга и гемопоэтических стволовых клеток до иммунореконституции должен проводиться офтальмологический скрининг, включающий офтальмоскопию и ФАГ глазного дна. При обнаружении характерных очагов проводится интравитреальное введение противовирусных препаратов под контролем полимеразной цепной реакции до полного регресса очагов и уничтожения вирусов во внутриглазной жидкости. *(Доклад Б.С. Першина «Лечение онкологического пациента с цитомегаловирусным ретинитом» будет опубликован в полном объеме в следующем номере газеты).*

М.Г. Рабаданова (Москва) от группы авторов рассказала о клиническом случае в докладе «Развитие двустороннего эпиретинального фиброза у пациента с осложненной миопией». Завершил работу сессии М.А. Шарохин (Новосибирск), выступивший с докладом «Клинико-функциональные результаты лечения детей с ретинопатией недоношенных в рубцовой фазе заболевания». Автор отметил, что функциональные результаты лечения в отдаленных периодах наблюдения зависят от остаточных изменений РН (наличие аваскулярных зон, пролиферативных изменений, эктопии макулы, зон лазеркоагуляции сетчатки), а также от наличия сопутствующих рефракционных и глазодвигательных нарушений. Своевременность лазерного лечения в активной фазе РН, коррекция аметропий, плеопто-ортоптическое и хирургическое лечение косоглазия в рубцовом периоде позволяют развить и сохранить зрительные функции у значительного числа пациентов с РН.

Репортаж подготовил
Сергей Тумар
Фотографии Сергея Тумара

Е.К. Педанова (Москва)

П.В. Лыскин (Москва)

Профессор А.М. Чухраёв, профессор Ю.С. Астахов (Санкт-Петербург)

Профессор И.Е. Панова (Санкт-Петербург), д.м.н. М.В. Гацу (Санкт-Петербург)

Профессор Е.Ю. Маркова, профессор Б.Э. Малюгин, профессор А.А. Шпак

С.В. Сдобникова, С.В. Симонова, профессор Е.И. Беликова, профессор Э.В. Бойко

Профессор А.Г. Щуко (Иркутск), профессор А.М. Чухраёв (Москва)

Бесконсервантная терапия глаукомы

В.П. Еричев

ФГБНУ «Научно-исследовательский институт глазных болезней»

В руководстве представлен информационный материал, включающий аналитический обзор специальной литературы и данные автора, касающиеся медикаментозного лечения глаукомы. Основной акцент сделан на бесконсервантную терапию, что особенно важно в связи с проблемой местных нежелательных явлений, проявляющихся прежде всего в форме синдрома «сухого глаза».

Основная цель лечения глаукомы — сохранение зрительных функций при удовлетворительном качестве жизни — предусматривает комплексный подход к терапии этого заболевания. Эффективной и доказанной стратегией в этом подходе к лечению глаукомы является снижение внутриглазного давления до уровня безопасного, при котором могут быть созданы условия для сохранения зрительных функций.

Весь диапазон нормального внутриглазного давления, по предложению профессора В.Н. Алексева с соавт., можно разделить на три зоны: зона низкой нормы (10-14 мм рт.ст., и таких пациентов примерно 21%), зона средней нормы (15-17 мм рт.ст., таких пациентов 73%) и зона высокой нормы (18-21 мм рт.ст., таких пациентов 6%). Такое деление условное, но оно является хорошим ориентиром для практических врачей.

Первичная открытоугольная глаукома, являясь хроническим неизлечимым заболеванием, требует рационального длительного лечения и систематического контроля за качеством лечения. Современные достижения медицины и фармакологии позволяют офтальмологам в большинстве случаев добиваться стабилизации глаукомного процесса путем достижения безопасного уровня внутриглазного давления посредством систематического применения местной гипотензивной терапии.

Как правило, лечение больных глаукомой начинают с назначения препаратов местного гипотензивного действия. При этом следует учитывать ряд общепринятых принципов, выполнение которых позволит сделать лекарственную терапию наиболее эффективной и безопасной.

Важно на старте лечения достичь максимального снижения офтальмотонуса, что в бо́льшей степени снизит риск прогрессирования глаукомы. Это тем более важно, когда речь идет о продвинутых стадиях заболевания и когда степень снижения внутриглазного давления должна быть не менее 30-40% от исходного уровня. Глаукома предполагает длительное лечение, и в этом случае, учитывая компаентность и приверженность пациента лечению, наиболее предпочтительным вариантом является монотерапия, позволяющая сохранять качество жизни больного.

С тактической точки зрения оправдано назначение препарата с уже доказанной эффективностью и хорошей переносимостью. Не менее важно при выборе любого препарата учитывать его механизм действия, противопоказания, побочные явления, удобство применения. Все это также рассматривается с позиции приверженности больного лечению.

После верификации диагноза глаукомы врач делает выбор в пользу того или иного лекарственного средства, снижающего внутриглазное давление, принимая во внимание ряд факторов: длительность заболевания, возраст пациента, скорость прогрессирования глаукомной оптической нейропатии, исходный уровень офтальмотонуса, стадию заболевания, соматический статус пациента и т.п. Правильная оценка клинической ситуации очень важна, так как она поможет врачу добиться максимальной эффективности и безопасности. Под эффективностью в данном случае следует понимать снижение офтальмотонуса до уровня индивидуальной нормы (давление цели) с минимальными суточными колебаниями его значений. Безопасность предполагает минимум нежелательных явлений местного и системного характера.

Число местных гипотензивных лекарственных средств, находящихся в арсенале врачей-офтальмологов, в настоящее время довольно велико. Все препараты местного гипотензивного действия делят на средства первого и второго выбора. К препаратам первого выбора относят тимолол малеат, латанопрост, травопрост, тафлупрост. К препаратам второго выбора относят бетаксолол, бринзоламид, дорзоламид, бромонидин, пилокарпин, проксодолол. Это деление условно, и право выбора стартового препарата остается за врачом, который учитывает конкретную клиническую картину. Фармакологический принцип деления применяемых для местной гипотензивной терапии препаратов основан на механизме их действия:

– лекарственные средства, улучшающие отток внутриглазной жидкости: (простагландины и М-холиномиметики (парасимпатомиметики));

– лекарственные средства, уменьшающие продукцию внутриглазной жидкости: адреноблокаторы (бета-блокаторы, альфа- и бета-адреноблокаторы); ингибиторы карбоангидразы; альфа2-адреномиметики.

Одним из наиболее частых и представляющих большую проблему, особенно в контексте длительной медикаментозной терапии глаукомы, является синдром «сухого» глаза (ССГ).

Достаточно часто у пациентов с глаукомой на фоне длительного применения антиглаукомных капель отмечают развитие ССГ с разной степенью выраженности токсико-аллергического конъюнктивита. Большинство исследователей связывают развитие подобных состояний с воздействием на ткани глазной поверхности консерванта, содержащегося в гипотензивных препаратах.

По данным C. Erb et al., *(табл. 1)*, обследовавшего более 20 тыс. пациентов с первичной открытоугольной глаукомой (ПОУГ) из 900 центров Германии, ССГ чаще встречается у женщин, страдающих ПОУГ, чем у мужчин с той же патологией (56,9 против 45,7%); при псевдоэксфолиативной глаукоме, чем при простой и пигментной; при использовании трех и более антиглаукомных препаратов; у больных с длительным «стажем» глаукомы. E. Leung et al. среди пациентов с ПОУГ обнаружили ССГ в 59-61% (в зависимости от использованных методов диагностики) и показали, что капли, содержащие консервант, в 2 раза чаще вызывают изменения роговицы. Учитывая непрерывный рост числа больных глаукомой (по данным H.A. Quigley et al., прогноз на 2020 г. составляет 79,6 млн человек), а также тот факт, что немало пациентов используют 2 и более гипотензивных препарата, что связано с ежедневным неоднократным воздействием консерванта на ткани глазной поверхности, вопрос профилактики и лечения данных осложнений встает особенно остро. Нежелательные явления, связанные с местным применением препаратов, могут отрицательно сказываться на желании пациента следовать назначенному лечению (компаентность), взаимодействии доктора и пациента и качестве жизни пациента.

Результаты исследования E.W. Leung et al., C. Erb et al. нашли подтверждение в работах отечественных ученых. Е.А. Егоров с соавт. появление признаков ССГ у больных, получавших бета-блокаторы (тимолола малеат 0,5%), отмечают в 80,1%, а при применении комбинированного препарата фотил, содержащего также пилокарпин (являющийся стимулятором слезопродукции), — только в 48,6%.

Глаукома как хроническое пожизненное заболевание требует длительного, иногда в течение многих лет, гипотензивного лечения в виде инстилляций лекарственных средств. Для эффективной терапии необходимо, чтобы побочные действия препаратов были минимальными (это способствует соблюдению пациентом назначений, непрерывности применения медикаментов и бо́льшему успеху в случае возможного хирургического лечения глаукомы в будущем).

Таблица 1

Встречаемость синдрома «сухого» глаза при глаукоме
(цитируется по Erb C. et al., 2008; Baudouin C. et al., 2010)

Исследование	Число пациентов, n	Частота встречаемости ССГ и глаукомы (%)
Erb, 2008	20 506	53
Leung, 2008	101	59
Fechtner, 2010	630	48
Baudouin, 2012	516	51
Rossi, 2013	233	42

Таблица 2

Дозо- и времязависимый эффект токсического действия БХ
(цитируется по De Saint J.M. et al., 1999; Tadashi I., Hiroshi O., Kazuhisa M. et al., 2006)

БХ	Эффект	Время
0,05-0,1%	Лизис эпителиальных клеток	немедленно
0,01%	Сморщивание и фрагментация ядра и клетки, конденсация хроматина (готовность к апоптозу)	24-72 часа
0,005-0,0001%	Блокада клеточного роста	медленно

Рис. 1. Комплаентность

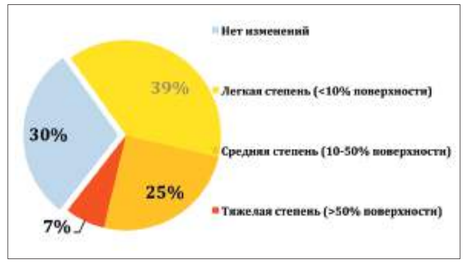

Рис. 2. Частота и тяжесть влияния БХ на поверхность глаза (цитируется по Rossi G.C.M. et al., 2015)

Рис. 3. Последовательность влияния БХ на ткани поверхности глаза

Как известно, большинство глазных капель, кроме активных агентов, содержат вспомогательные вещества и консерванты. Все они могут иметь местные и системные побочные эффекты, являющиеся, по признанию не только врачей, одним из главных барьеров на пути приверженности лечению. Многочисленные исследования показали, что длительное использование антиглаукомных капель может привести к токсическим реакциям, изменениям ткани глазной поверхности и вызвать дискомфорт. Еще в 1983 г. F.M. Wilson представил следующие данные: из всех побочных эффектов глазных капель около 13% являются реакциями на консервант и около 80% из них носят токсический характер. Появление дискомфорта после закапывания при кажущемся отсутствии положительного эффекта заставляет многих больных отказываться от регулярного применения капель. По данным G.F. Schwartz, по меньшей мере 25% больных не соблюдают предписания врачей (имеют низкую комплаентность), вызывая тем самым необоснованное усиление гипотензивного режима со стороны лечащего врача из-за ложной неэффективности назначенного лечения. Обзор результатов исследователей ряда европейских стран (Англии, Германии, Франции, Голландии) показал, что от 5 до 80% больных в той или иной мере не соблюдают режим лечения. При этом 90% врачей уверены, что более 2/3 пациентов следуют их рекомендациям. Из-за хронических болезней 57% больных испытывают физические трудности с закапыванием глазных капель (не могут прочитать название, не могут поднять флакон, запрокинуть голову, выдавить каплю и т.д.), а 69% пациентов считают, что об этих проблемах не нужно рассказывать врачу. Сходные результаты получены и отечественными учеными *(рис. 1)*: 65,7% закапывают глазные капли нерегулярно, 20% больных считают свое лечение неэффективным, а 3% больных вообще не могут назвать заболевание, по поводу которого находятся на длительном диспансерном наблюдении (Алексеев В.Н. с соавт., 2006).

Подсчитано, что до 70% пациентов, ослепших вследствие глаукомы, не соблюдали режимы приверженности лечению в той или иной степени.

Выходом из такой ситуации может быть уменьшение кратности инстилляций до 1 раза в сутки, что приведет к минимизации нежелательных явлений глазных капель. А этому в наибольшей степени соответствуют аналоги простагландинов, особенно не содержащие консервант.

Наличие консерванта в глазных каплях, несомненно, играет важную роль: предотвращает распад активного компонента и сохраняет стерильность и стабильность содержимого флакона. Так, при использовании не содержащих антибиотиков капель без консерванта бактериальная загрязненность контейнера уже через неделю составляет 19% и из содержимого чаще высевают золотистый стафилококк.

Наиболее распространенным среди консервантов является бензалкония хлорид (БХ). Он входит в состав большинства готовых лекарственных форм, применяемых для местной терапии глаукомы, включая аналоги простагландинов, бета-блокаторы, ингибиторы карбоангидразы, альфа-адреномиметики.

Как показывают многочисленные исследования, БХ не безразличен для тканей поверхности глаза. Он почти в 70% случаев вызывает на глазной поверхности изменения той или иной степени выраженности *(рис. 2)*.

Экспериментальными исследованиями доказан дозо- и времязависимый эффект токсических проявления БХ на эпителиальные клетки тканей поверхности глаза *(табл. 2)*.

Многочисленные экспериментальные исследования лишь подтверждают токсический эффект БХ. Работы C. Xiong et al. (2008) свидетельствуют о том, что 0,1% БХ вызывает патологические изменения поверхности глаза кроликов, совпадающие с ССГ у человека, и это выражается в снижении базальной секреции, уменьшении плотности бокаловидных клеток, снижении секреции муцина (недостаточность MUCSAC).

Негативные эффекты БХ складываются из трех основных действий, приводящих к появлению субъективных и объективных признаков ССГ: БХ обладает свойствами детергента, вступающего в реакцию с липидами слезной пленки; непосредственно повреждает эпителий роговицы и конъюнктивы; вызывает иммуноаллергические реакции.

Исследования позволили понять последовательность токсического действия БХ *(рис. 3)*. Первым и очень важным звеном в этой цепи патологических изменений является нарушение стабильности прероговичной слезной пленки, и, если воздействие агента продолжается (а при глаукоме именно так и происходит), процесс завершается выраженным токсико-аллергическим воспалением и апоптозом.

БХ в глазных растворах многоразового применения обычно используют в концентрации 0,01% (от 0,004 до 0,02%). По статистике, 84% глаукомных больных используют глазные капли с консервантами (БХ+), 13% — без консервантов (БХ–) и 3% — комбинацию капель (БХ+ и БХ–). Субъективные признаки ССГ (жжение, ощущение инородного тела, сухость, зуд) при использовании капель, содержащих БХ, встречаются более чем в 2 раза чаще, а при переводе больных на капли без БХ состояние поверхности глаза значительно улучшается.

Очень важным является влияние БХ на слезную пленку (СП). СП выполняет важную функцию защиты, увлажнения и обеспечивает трофику роговицы, а ее гомеостаз поддерживается гормональными и нейрональными механизмами. Кроме этого, слезная пленка выполняет светопреломляющую и светопроводную функции. Любые нарушения регуляции или изменения в составе СП (особенно при изменении гормонального фона организма) могут привести к запуску механизмов, приводящих к каскаду нарушений функции слезопродукции, к воспалительным реакциям, а в дальнейшем — к деструкции добавочных слезных желез и эпителия конъюнктивы.

СП имеет трехслойную структуру, устойчивость и непрерывность которой между мигательными движениями является ее важнейшими характеристиками и определяют ее функциональное состояние. Наружный, липидный слой вырабатывается мейбомиевыми железами век и железами Цейса и представлен полярными и неполярными липидами. Роль этого слоя огромна: являясь барьером между внешней средой и глазом, он снижает поверхностное натяжение слезной жидкости, замедляет испарение воды с глазной поверхности на 90–95%, осуществляет защитную функцию, регулирует процесс теплоотдачи.

БХ, обладая свойством детергента, усиливает эвапорацию (испарение) и вызывает нестабильность СП. Этот эффект был описан в 1985 году, а в дальнейшем нашел дополнительные подтверждения. На здоровых добровольцах было показано значительное укорочение неинвазивного времени разрыва слезной пленки (ВРСП) через 30 мин после инстилляции тимолола, содержащего БХ, в то время как тимолол без консерванта не имел такого эффекта. Под влиянием обеих форм тимолола (в бо́льшей степени БХ+ тимолола) становилась положительной флюоресциновая проба.

При вторичном ССГ меняется качественный и количественный состав СП. Для количественного измерения слезопродукции применяют тест Ширмера 1, предложенный еще в 1903 году и определяющий суммарную (базальную и рефлекторную) слезопродукцию. Но в связи с выявленной плохой повторяемостью данных классического теста Ширмера 1 без анестезии, предложен вариант с предварительной инстилляционной анестезией, на результаты которого практически не влияет раздражение глазной поверхности тест-полоской. Этот тест получил название теста Ширмера 2 с анестезией (в отечественной литературе его чаще называют пробой Джонса, или тестом на базальную секрецию).

Влияние БХ на основную слезопродукцию является незамедлительным, но обратимым, так как длительные инстилляции не вызывают прогрессивно уменьшающуюся со временем слезопродукцию. Перевод больных на капли без консервантов приводит к нормализации слезопродукции уже через 2 недели даже у тех больных, которые годами получали БХ-содержащие капли. Но консерванту присущи не только это непосредственное влияние, но и те, которые длительное время не имеют яркой манифестации, поэтому могут быть упущены и вовремя не выявлены. К одному из этих опосредованных воздействий относят снижение плотности бокаловидных клеток конъюнктивы, являющихся наиболее важным показателем, отражающим состояние муцинового слоя и глазной поверхности в целом.

Другие многочисленные экспериментальные исследования лишь подтверждают токсический эффект БХ. Работы C. Xiong et al. (2008) свидетельствуют о том, что 0,1% БХ вызывает патологические изменения тканей поверхности глаза кроликов, совпадающие с клинической картиной ССГ у человека, и это выражается в снижении базальной секреции, уменьшении плотности бокаловидных клеток, снижении секреции муцина (недостаточность MUCSAC).

Более того, De Saint Jean et al. (1999) выполнили исследование с целью изучения специфических воздействий БХ на клетках эпителия конъюнктивы in vitro. Линию клеток конъюнктивы человека (производное Wong-Kilbourne от конъюнктивы Chang) подвергали воздействию БХ в концентрациях от 0,01 до 0,0001% с экспозицией в 10 минут. Оценивали апоптоз, число и жизнеспособность клеток, морфологию клеточного ядра и цитоскелета. При этом было показано, что даже при самой низкой концентрации (0,0001%) БХ приводил к гибели 44% культуры клеток конъюнктивы *(рис. 4)*.

Сравнивали токсичность 0,005% латанопроста, 0,5% тимолола (в обоих случаях в качестве консерванта был 0,02% БХ), 0,5% тимолола без консерванта и отдельно 0,02% БХ при их воздействии на линию клеток конъюнктивы человека (Wong–Kilbourne) (Pisella P.J. et al., 2004). В качестве контроля использовали клетки, на которые воздействия не было. Исследование проводили по специальному протоколу. Жизнеспособность клеток оценивали с использованием цитофлуорометрии с нейтральным красным и конденсации хроматина по тесту Hoechst 33342. Изменения цитоскелета оценивали при помощи конфокальной микроскопии. Данные, указывающие на то, что оба препарата были менее токсичны, чем БХ сам по себе, являются в определенной степени интригующими и свидетельствуют о том, что сам консервант оказывает, возможно, бо́льший отрицательный эффект, чем консервант в составе лекарственного средства.

Нежелательные эффекты БХ складываются из трех основных действий, приводящих к появлению субъективных и объективных признаков ССГ. Они хорошо известны: он обладает свойствами детергента, вступающего в реакцию с липидами слезной пленки; непосредственно повреждает эпителий роговицы и конъюнктивы; вызывает иммуноаллергические реакции.

Мы уже говорили о том, что у больных ПОУГ, длительно получавших гипотензивное лечение, выявили значительное снижение базальной секреции (тест Ширмера)

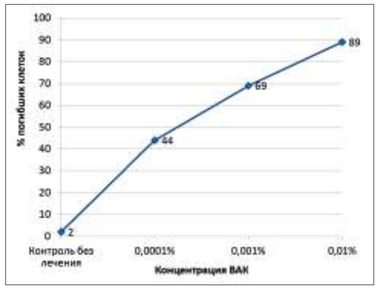

Рис. 4. Дозозависимый цитотоксический эффект БХ (цитируется по De Saint Jean et al., 1999)

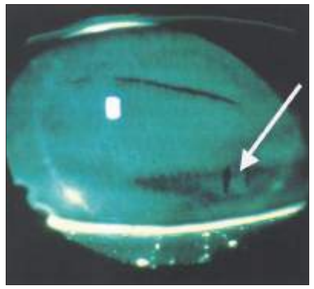

Рис. 5. Проба Norn'a (стрелкой указано место разрыва слезной пленки)

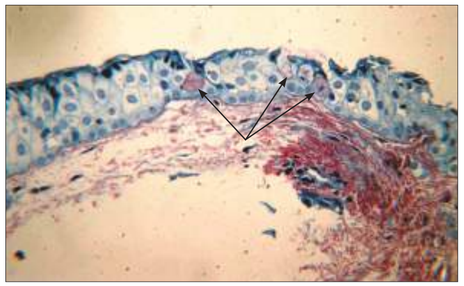

Рис. 6. Пациент Х., 55 лет, диагноз: OD — зрелая возрастная катаракта (стрелками указаны бокаловидные клетки). Полутонкий срез, окраска метиленовым синим и фуксином. Ув. ×500

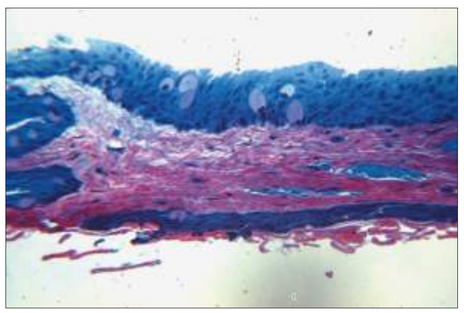

Рис. 7. Пациент В., 47 лет, диагноз: OS — ПОУГ II а. Участок небольшого утолщения эпителия (42 мкм), 11 БК в поле зрения. Окраска метиленовым синим и фуксином. Ув. ×500

и времени разрыва слезной пленки (недостаточность водного и липидного компонентов) по сравнению с данными контрольной группы, а проведенная импрессионная цитология показала статистически значимое снижение плотности бокаловидных клеток, что проявлялось вторичной недостаточностью муцинового слоя.

Характерны и клинические проявления в результате постоянного механического раздражения век и хронического воспаления при ССГ. Чаще всего они характеризуются следующим: при биомикроскопии хорошо видны параллельные нижнему веку складки конъюнктивы, что приводит к жалобам на ощущение инородного тела, а их постоянное травмирование во время моргания может явиться причиной рецидивирующих субконъюнктивальных кровоизлияний; появление конъюнктивального отделяемого, слизистых (эпителиальных) нитей; медленное «отлипание» тарзальной и бульбарной конъюнктивы при оттягивании нижнего века или при попытке поднять верхнее веко. Такой признак, как появление нитей на роговице, следует связывать с прогрессированием роговичного ксероза. Субъективные признаки, в свою очередь, можно разделить на специфические и параспецифические. К первым можно отнести болевую реакцию на инстилляции индифферентных глазных капель; плохую переносимость ветра, холодного и кондиционированного воздуха, дыма и т.д.; ощущение «сухости» в глазу. Длительное пребывание в таких условиях может сопровождаться разной степени выраженности дискомфортом и другими субъективными ощущениями. Но все-таки наиболее частой жалобой остается слезотечение, которое в начальных стадиях ССГ можно рассматривать как компенсаторный механизм.

С практической точки зрения наибольшее клиническое значение приобрели методы исследования прероговичной слезной пленки и слезопродукции.

Для этой цели используют пробу Norn'a *(рис. 5)*. Пациенту в конъюнктивальную полость инстиллируют одну каплю 0,1-0,2% раствора флюоресцеина натрия. Включают готовую к работе щелевую лампу. Пациента просят сделать одно мигательное движение и смотреть прямо перед собой с широко открытой глазной щелью, не мигая. На этом этапе врач включает секундомер и наблюдает за окрашенной флюоресцеином поверхностью роговицы, постоянно перемещая микроскоп и контролируя всю эпителиальную поверхность до появления разрыва в слезной пленке. Разрыв представляется в виде темной неровной, иногда с ответвлениями полоски или пятна неправильной формы. Время от последнего мигательного движения до появления разрыва называют временем разрыва слезной пленки (ВРСП).

ВРСП у здоровых в возрасте до 35-40 лет составляет в среднем 20 сек. С возрастом это время уменьшается и к 70-80 годам составляет около 11-12 сек. При ВРСП менее 10 сек можно говорить о нестабильности прероговичной слезной пленки.

Абсолютным подтверждением изменения тканей поверхности глаза при ССГ, особенно при длительной медикаментозной терапии глаукомы, являются результаты гистологического исследования конъюнктивы. С этой целью были изучены биоптаты бульбарной конъюнктивы пациентов сопоставимых возрастных групп без клинических признаков ССГ и с верифицированным диагнозом ССГ, получавших местную гипотензивную терапию препаратами, содержащими и не содержащими консерванты.

Для конъюнктивы характерны инволюционные изменения, не связанные с той или иной патологией тканей глазной поверхности. Гистоморфологические исследования показали, что у пациентов к середине 6-й декады жизни эпителий бульбарной конъюнктивы состоит из 3–4 слоев полиморфных (от кубических до плоских) светлых клеток с нарушенным балансом их послойной дифференцировки и репаративной регенерации. Средняя толщина эпителия составляет 32,1 мкм. Собственно конъюнктива (строма) отличается неравномерной толщиной (в среднем 38,6 мкм), плотностью, степенью васкуляризации и насыщенности клеточными элементами. Исследования показали, что признаков воспаления, аллергии в конъюнктиве ни в одном из обследованных образцов не было обнаружено.

В старшей возрастной группе (обычно на 7-й декаде жизни) в конъюнктивальном эпителии встречаются признаки дисплазии: неравномерная толщина, нарушенная дифференцировка и рядность эпителиоцитов, их полиморфизм, увеличение ядерно-цитоплазматического соотношения, снижение регенераторных процессов, включая формирование бокаловидных клеток (БК), очаговая десквамация. Строма при этом истончена за счет фиброзного перерождения на фоне уменьшения количества функционирующих сосудов, главным образом капилляров.

На *рис. 6* представлена гистологическая картина конъюнктивы пациента с признаками незначительной гипертрофии эпителиоцитов, с относительно нормальным количеством БК (до 4 в поле зрения). В строме наблюдались признаки неравномерности толщины и плотности экстрацеллюлярного матрикса и васкуляризации.

Конъюнктива пациентов в возрасте до 60 лет, не страдавших ССГ и получавших длительное местное гипотензивное лечение 0,0015% тафлупростом без консерванта, имеет изменения, сравнимые с условно здоровой группой. В основном сохраняется состояние эпителия, соответствующее возрастной норме — с достаточной плотностью бокаловидных клеток, стромой толщиной 57–64 мкм с полнокровными сосудами *(рис. 7)*.

В других препаратах этой же возрастной подгруппы отмечены местами неравномерно истонченный эпителий (7–23 мкм) с нерегулярным распределением БК и формирование крипт. На некоторых участках уменьшенная плотность БК сочеталась с их большим (гипертрофированным) объемом, сосуды собственно конъюнктивы в спавшемся состоянии *(рис. 8 А, Б)*.

Проведенные исследования свидетельствуют о том, что естественная инволюционная динамика конъюнктивальных изменений без сопутствующей патологии глазной поверхности проявляется прогрессирующим уменьшением количества БК и/или изменением их внутриклеточной структуры, различной степенью истончения и десквамации эпителия, появлением признаков апоптоза, уплотнением и фиброзированием собственно конъюнктивы, уменьшением и частичным тромбированием капилляров стромы и др. Подобные морфологические признаки становятся более выраженными при прогрессировании клинической манифестации ССГ.

В ряде случаев, несмотря на отсутствие признаков ССГ, при гистологическом исследовании были выявлены следующие изменения: эпителий неравномерной толщины с волнообразной поверхностью, состоящий из 4-5 слоев отечных клеток, местами участки многослойного (до 10 слоев) утолщенного (до 70 мкм) эпителия с признаками плоскоклеточной трансформации (кератинизации) поверхностных клеток, местами участки истонченного до 1-2 слоев эпителия, отдельные десквамированные клетки, БК отсутствуют, рыхлая истонченная собственно конъюнктива достаточно васкуляризирована сосудами среднего и малого калибра и расширенными лимфатическими сосудами *(рис. 9)*.

Сравнение морфологических данных у пациентов с глаукомой, получавших различное гипотензивное лечение, выявило значительные отличия, касающиеся структуры эпителия, особенно БК, что дает основание сделать вывод о подавление консервантом активирующего влияния аналогов простагландинов на рост и пролиферацию секреторного эпителия конъюнктивы.

Похожие результаты, но оцененные по эффективности трабекулэктомии, получены другими исследователями. N. Ariturk et al. изучали влияние гипотензивных средств по биопсиям конъюнктивы пациентов, которым были выполнены фистулизирующие операции. Биоптаты конъюнктивы были получены от 10 нелеченых лиц и от 31 пациента соответствующего возраста, ранее использовавших местную гипотензивную терапию: 5 пациентов получали антиглаукомные капли в течение 2 мес. (группа А), 4 — в течение 2-12 мес. (группа В) и 22 — в течение >12 мес. (группа С). Большинство больных использовали комбинацию бета-блокатор + симпатомиметик + миотик. Патогистологическая оценка при помощи световой микроскопии не выявила патологических изменений в группе А; однако в группе С в субэпителиальной зоне было обнаружено увеличение числа лимфоцитов, тучных клеток, макрофагов и фибробластов. Lavin M.J. et al. пришли к выводу, что результаты трабекулэктомии, проведенной пациентам, находившимся на медикаментозной терапии в течение 2 недель до операции, выше, чем у пациентов, принимавших препараты на протяжении 1 года.

Были отмечены и системные побочные эффекты БХ. Поскольку после инстилляции одной капли препарата в конъюнктивальной полости задерживается всего 1/10 ее часть, остальной объем через слезно-носовые пути получает доступ к слизистой назофарингеального тракта. Это неминуемо приводит к системной абсорбции препарата, в особенности если пациент закапывает более 1 капли, что на практике встречается достаточно часто, учитывая тот факт, что более 50% больных глаукомой инстиллируют более 1 препарата в оба глаза. Таким образом, следует признать, что в настоящее время системная абсорбция БХ в бронхиальном тракте может быть сильно недооценена.

В 80-х годах прошлого века серией работ была доказана роль БХ как потенциального бронхоспазмирующего агента при вдыхании его в концентрациях, схожих с таковыми в составе растворов бронхолитических препаратов. По бронхоспазмирующим свойствам БХ уступает гистамину в 8 раз. При включении его в состав ингаляционных бронхолитиков БХ снижает эффективность последних в сравнении с группой с другими консервантами. Учитывая вышесказанное, Beasley писал: «Данные результаты приводят к настоятельному требованию изъять во всем мире БХ из растворов бронхолитических ингаляторов».

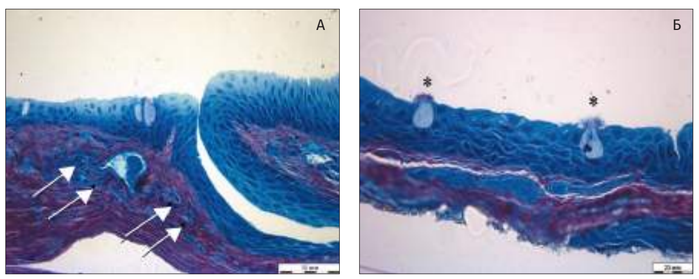

Рис. 8. Пациент Б., 40 лет. Диагноз: OD — ПОУГ I b. А — стрелками указаны спавшиеся или тромбированные сосуды; Б — звездочками указаны БК. Полутонкий срез, окраска метиленовым синим и фуксином. Ув. ×500

В действительности влияние БХ, содержащегося в глазных препаратах, на слизистые дыхательных путей еще подлежит исследованию. Тем не менее в свете имеющихся данных можно выдвинуть гипотезу, что повторные инстилляции БХ, особенно в комбинации с бета-блокатором, могут играть определенную роль в развитии побочных эффектов дыхательной системы, наблюдаемых у некоторых пациентов с глаукомой.

Таким образом, располагая сведениями о токсическом влиянии консервантов на структуру и функцию прежде всего конъюнктивы больных глаукомой, длительно получавших консервант-содержащие гипотензивные препараты, вполне логичным следует рассматривать вопрос об исключении или минимизации этого фактора. Очевидны два пути: замена БХ на менее токсичный консервант или разработка препаратов, не содержащих консервант. Второй вариант наиболее предпочтительный.

Возвращаясь к вопросу о подходе к лечению больных глаукомой, следует еще раз подчеркнуть, что снижение внутриглазного давления остается единственной доказанной стратегией в терапии этого заболевания. Более того, если на старте лечения достигается максимальное снижение офтальмотонуса, в дальнейшем создаются более благоприятные условия для предотвращения прогрессирования глаукомного процесса. При этом монотерапия рассматривается наиболее предпочтительным вариантом длительного лечения как с точки зрения комплаентности, так и с точки зрения сохранения качества жизни пациента.

По данным Е.С. Либман с соавт. (2004) и А.В. Куроедова с соавт. (2014), среди впервые выявленных больных глаукомой большинство пациентов (от 62,1 до 81,3%) — с продвинутыми стадиями заболевания. В этой связи вполне логично в большинстве случаев начинать гипотензивную терапию с наиболее эффективных препаратов. Прежде всего, это аналоги простагландинов.

Простагландины — оксигенированные производные полиненасыщенных жирных кислот, активные биорегуляторы, образующиеся в организме ферментативным путем из некоторых незаменимых жирных кислот.

В 1972 году впервые был осуществлен опыт местного применения простагландина класса Е. В 1977 году впервые получен гипотензивный эффект при местном применении простагландина F2α в эксперименте на животных, и лишь спустя почти 20 лет были разработаны первые лекарственные препараты — аналоги простагландинов F2α латанопрост (1994), биматопрост (2001), травопрост (2004), тафлупрост (2008). Их химическая структура схожа: в основе лежит 20-членная углеродная цепь с некоторыми различиями, определяющими особенности препарата *(рис. 10)*.

Фармакологическое действие препаратов этой группы заключается в стимулировании FP-рецепторов, расположенных в данном случае в цилиарном теле. Липофильное этерифицированное пролекарство не обладает биологической активностью до тех пор, пока не подвергнется гидролизу в роговице и не превратится в свободную гидрофильную кислоту.

Аналоги простагландина F2α имеют низкую, но различную тропность к провоспалительным рецепторам и значительно бóльшую тропность к рецепторам, отвечающим за механизмы снижения внутриглазного давления. Эти различия имеют значение для клинической практики. Как показывают исследования, тропность тафлупроста в 12 раз выше по сравнению с латанопростом. Взаимодействуя с FP-рецепторами и металлопротеиназами цилиарного тела, этот сложный и не до конца понятный процесс приводит к снижению внутриглазного давления в основном за счет улучшения увеосклерального оттока. Максимальный гипотензивный эффект отмечен через 8-12 часов после инстилляции, сохраняется в течение 24 часов и может нарастать в течение 3-4 недель при регулярном применении препарата. Препараты этой группы обладают самым выраженным гипотензивным эффектом в сравнении с другими лекарственными средствами, применяемыми в качестве монотерапии.

Все простагландины имеют примерно сходный уровень снижения офтальмотонуса *(рис. 11)*, поэтому при их назначении необходимо принимать во внимание другие, также важные факторы: переносимость, удобства в применении, соотношение эффективность/стоимость. Важным является и вопрос приверженности больного лечению: пациенты, закапывающие простагландины, лучше соблюдают режим закапывания, чем в иных случаях. С целью снижения риска развития нежелательных явлений местного характера, прежде всего профилактики синдрома «сухого» глаза и еще бóльшего повышения приверженности больного лечению, предложена новая форма тафлупроста, не содержащая консервант.

Исследования показали (Uusitalo H. et al., 2010), что перевод пациентов с латанопроста на тафлупрост сохраняет достигнутую гипотензивную эффективность *(рис. 12)*.

Некоторые клинические исследования свидетельствуют о том, что тафлупрост вызывает дополнительное снижение офтальмотонуса в группе больных, ранее получавших латанопрост *(рис. 13)*.

Эти результаты свидетельствуют не столько о бóльшей гипотензивной эффективности, сколько о более хорошей переносимости препарата.

Нами было проведено клиническое исследование по оценке гипотензивной эффективности тафлупроста без консерванта у пациентов с впервые выявленной глаукомой и при переводе с ранее назначенной, но недостаточно эффективной терапии (Еричев В.П., Амбарцумян К.Г., 2014). Критерием эффективности в каждой группе служило снижение внутриглазного давления ниже 18 мм рт.ст. Среднее снижение офтальмотонуса составило 7,24±1,05 мм рт.ст., и он был нормализован в течение всего периода наблюдения *(рис. 14, 15)*. Снижение внутриглазного давления у пациентов с впервые выявленной глаукомой было более выражено. В среднем оно составило 10,5±0,9 мм рт.ст. к концу срока наблюдения. Но и в группе пациентов, где ранее назначенная терапия была заменена на тафлупрост, было достигнуто снижение внутриглазного давления до уровня безопасного. При этом в значительной степени увеличилось число больных, отмечавших комфортность при инстилляциях тафлупроста, не содержащего консервант.

Такие же данные в отношении влияния тафлупроста без консерванта на поверхность глаза получены H. Uusitalo et al. (2010). Через 12 недель после перевода пациентов на тафлотан без консерванта наблюдалось уменьшение числа глазных симптомов: процент пациентов с абнормальными показателями стал ниже. Значимое сокращение примерно в два раза было зарегистрировано для всех исследовавшихся симптомов.

Эти тенденции наблюдались и в отношении объективных клинических признаков, характеризующих состояние тканей поверхности глаз *(рис. 16)*. Через 12 недель процент пациентов с абнормальными величинами глазных клинических признаков значимо сократился. Этими критериями абнормальности являлись: время разрыва слезной пленки < 10 сек; окрашивание



Рис. 9. Пациент М., 75 лет, диагноз: ПОУГ II-III в. Полутонкий срез, окраска метиленовым синим и фуксином. Ув. ×500

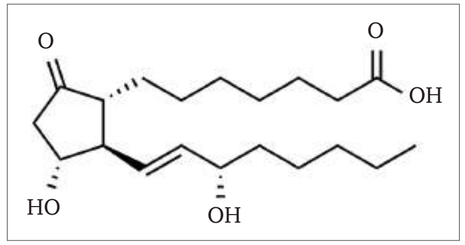

Рис. 10. Химическая структура простагландинов

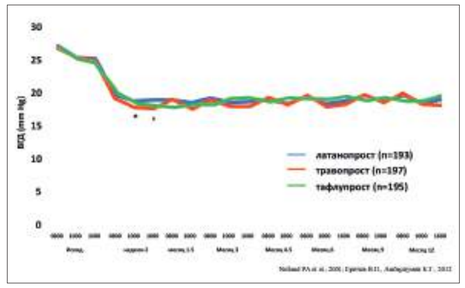

Рис. 11. Сравнительная оценка гипотензивной эффективности латанопроста, травопроста и тафлупроста

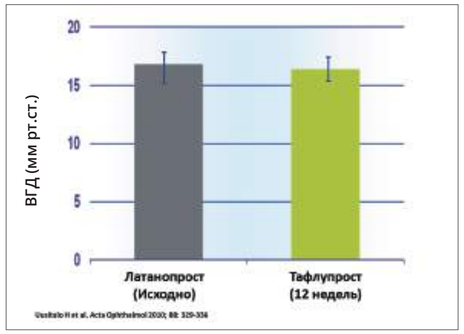

Рис. 12. Сопоставимая эффективность латанопроста и тафлупроста

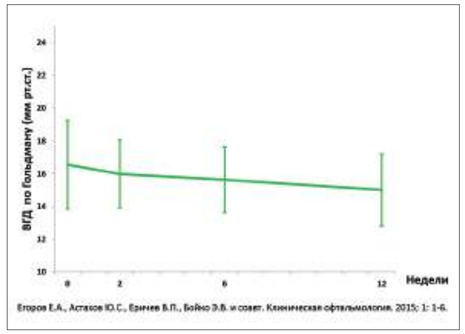

Рис. 13. Дополнительное снижение офтальмотонуса (Егоров Е.А., Астахов Ю.С., Еричев В.П. с соавт., 2015)

Рис. 14. Эффективность тафлупроста у пациентов с впервые выявленной глаукомой

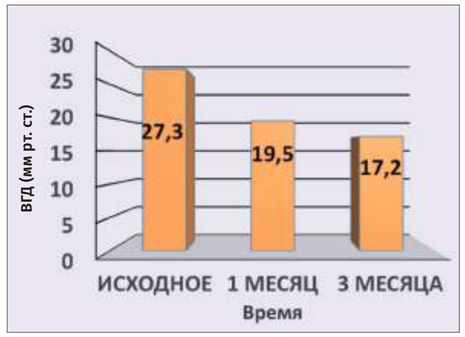

Рис. 15. Эффективность тафлупроста у пациентов с глаукомой после смены терапии

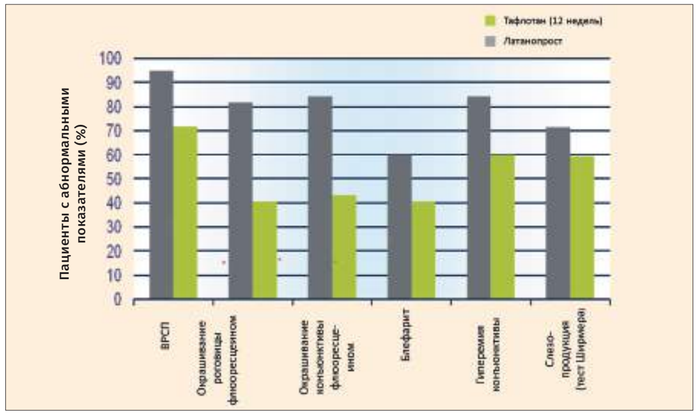

Рис. 16. Глазные клинические признаки до и после перевода пациентов на тафлупрост без консерванта

роговицы как минимум I степени; окрашивание конъюнктивы как минимум II степени (носовой и височной); как минимум легкий блефарит; как минимум легкая гиперемия конъюнктивы; тест Ширмера 10 мм или меньше.

Наши 3-месячные наблюдения за пациентами обеих групп также свидетельствуют о хорошей переносимости препарата и отсутствии значимых нежелательных явлений. Лишь в одном случае *(рис. 17)* был отмечен избыточный рост ресниц.

В качестве еще одного примера эффективной и безопасной монотерапии можно указать на применение Тимогеля. Офтан® Тимогель — это 0,1% глазной гель тимолола. В качестве вспомогательных веществ в его состав включены карбомер, сорбитол и поливиниловый спирт, являющиеся основными компонентами хорошо известного слезозаменителя — препарата Офтагель®.

Это позволило уменьшить концентрацию активного компонента (тимолола) без ущерба для его эффективности и пролонгировать гипотензивное действие. Как следствие, это также позволило улучшить местную и системную переносимость препарата. В проспективном исследовании при участии 75 пациентов с глаукомой и офтальмогипертензией, у которых внутриглазное давление к моменту включения в исследование хорошо компенсировалось монотерапией глазными каплями 0,5% тимолола 2 раза в день (по критериям включения офтальмотонус должен был находиться на уровне ниже 21 мм рт.ст. по Гольдманну в 7:30 утра, до утренней инстилляции тимолола), было установлено, что Офтан® Тимогель при применении 1 раз в день (утром) обеспечивает такой же суточный профиль внутриглазного давления, как и глазные капли 0,5% тимолола, применяемые 2 раза в день.

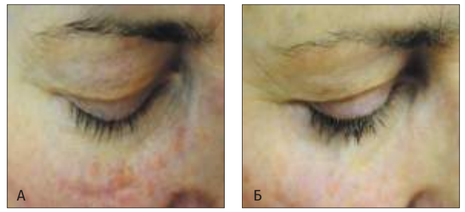

Рис. 17. Избыточный рост ресниц: А — до лечения; Б — через 8 мес. после инстилляций тафлупроста без консерванта

Таблица 3

Фиксированные комбинированные препараты

Название препарата	Компоненты
Фотил	(тимолол + пилокарпин 2%)
Фотил-форте	(тимолол + пилокарпин 4%)
Ксалаком	(латанопрост + тимолол)
Проксофелин	(проксодолол + клонидин)
Проксокарпин	(проксодолол + пилокарпин)
Косопт	(дорзоламид + тимолол)
Азарга	(бринзоламид + тимолол)
Дуотрав	(травопрост + тимолол)
Ганфорт	(биматопрост + тимолол)
Комбиган	(бримонидин + тимолол)
Таптиком	(тафлупрост + тимолол)

Исследования показали, что суточный профиль внутриглазного давления через 3 месяца терапии Тимогелем в сравнении с суточным профилем, имевшем место на фоне терапии глазными каплями 0,5% тимолола до включения в исследование, был более безопасным, и уровень офтальмотонуса оставался ниже исходного (Rolle T. et al., 2012).

Логично, что после уменьшения концентрации активного компонента в препарате при применении 0,1% глазного геля Офтан® Тимогель системная абсорбция тимолола оказывается значимо ниже, чем на фоне применения глазных капель 0,5% тимолола.

На диаграмме *(рис. 18)* представлены кривые концентрации тимолола в плазме у здоровых: в перекрестном исследовании 24 добровольца получали 0,1% Офтан® Тимогель 1 раз в день или 0,5% тимолол 2 раза в день в течение двух недель. Затем концентрация тимолола в плазме крови определялась непосредственно перед утренней инстилляцией Офтан® Тимогеля или 0,5% тимолола и на протяжении 12 часов после нее соответственно. Как видно из графика, пробиль концентрации тимолола в плазме на фоне применения Офтан® Тимогеля выглядит значительно безопаснее (Uusitalo H. et al., 2005).

В сравнительных исследованиях было установлено, что глазной гель 0,1% тимолола Офтан® Тимогель оказывает значимо меньшее системное кардиоваскулярное воздействие, чем глазные капли 0,5% тимолола *(рис. 19)*. В частности, было установлено, что Офтан® Тимогель оказывает значимо меньшее влияние на частоту сердечных сокращений, чем глазные капли 0,5% тимолола. На представленной диаграмме отражена зависимость изменения частоты сердечных сокращений от изменения положения тела при ортостатической пробе на фоне применения пожилыми пациентами с глаукомой 0,1% глазного геля или 0,5% глазных капель тимолола по сравнению с исходными данными. Как известно, в норме после перехода из горизонтального положения в вертикальное частота сердечных сокращений немного увеличивается и соответственно после перехода из вертикального положения в горизонтальное она слегка уменьшается. Эта тенденция сохраняется на фоне применения глазного геля Офтан® Тимогель, в то время как на фоне применения глазных капель 0,5% тимолола при ортостатической пробе наблюдается статистически значимая депрессия частоты сердечных сокращений по сравнению с исходными данными (Uusitalo H. et al., 2005).

Монотерапия — наиболее предпочтительный вариант длительного лечения глаукомы при сохранении удовлетворительного качества жизни. Но у 40-75% пациентов такой подход не позволяет добиться удовлетворительного снижения ВГД. Проведенные в США исследования свидетельствуют о том, что 50% больных глаукомой уже через 2 года нуждаются в комбинированной терапии. А исследование по лечению начальной глаукомы (CIGTS), включившее 607 больных, показало, что через 2 года медикаментозного лечения глаукомы 75% пациентов нуждаются в двух и более препаратах для достижения целевого давления.

Эти факты зафиксированы в последнем Европейском руководстве по диагностике и лечению глаукомы. Следовательно, эти пациенты требуют уже назначения комбинированных лекарственных средств. Речь идет о фиксированных комбинированных формах. Учитывая тот факт, что впервые выявленных больных глаукомой с продвинутыми стадиями глаукомы достаточно много (до 80%), есть все основания начинать гипотензивную терапию у таких пациентов с назначения именно фиксированных комбинированных форм. Преимущества очевидны: удается избегать назначения большого числа препаратов, повышается гипотензивная

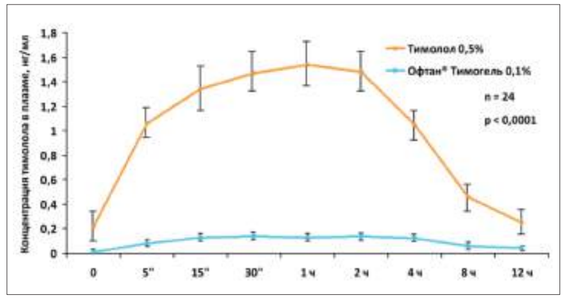

Рис. 18. Динамика системной абсорбции тимолола и Тимогеля

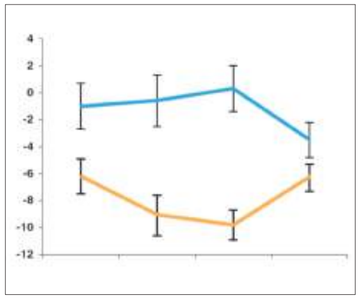

Рис. 19. Кривые характеристики частоты кардиоваскулярных нежелательных явлений применения тимолола (голубая кривая) и Тимогеля (желтая кривая)

эффективность, уменьшается число инстилляций, становится более удобным режим, повышается комплаентность и, наконец, экономическая выгода. Кроме эффективного гипотензивного действия, фиксированные комбинации позволяют улучшить приверженность терапии и постоянство в следовании назначениям.

Арсенал фиксированных комбинированных форм достаточен, чтобы сделать правильный выбор *(табл. 3)*.

Компонентами фиксированных комбинаций являются лекарственные средства, относящиеся практически ко всем фармакологическим группам. Но наиболее частые комбинации — это аналоги простагландинов и бета-блокаторы. В контексте обсуждаемой темы примером может быть Таптиком: комбинация тафлупроста и тимолола малеата (без консерванта).

Комбинация аналогов простагландинов и бета-блокаторов считается наиболее эффективной — это сочетание двух лекарственных средств с различным механизмом действия на гидродинамику глаза. Тафлупрост, как и другие аналоги простагландина, улучшает увеосклеральный отток водянистой влаги в области дренажной зоны и межклеточных пространств ресничного тела. Тимолол — это неселективный бета-блокатор, он блокирует b2-адренорецепторы в эпителии ресничного тела и тем самым угнетает выработку водянистой влаги.

Многочисленные исследования, целью которых было сравнение эффективности, безопасности и переносимости не содержащей консервантов фиксированной комбинации 0,0015% тафлупроста и 0,5% тимолола и нефиксированной комбинации тафлотан+тимолол у пациентов с открытоугольной глаукомой или офтальмогипертензией, показали значительные преимущества фиксированной комбинации *(рис. 20)*.

Снижение ВГД на ≥25% было достигнуто у 79,0% пациентов, получавших фиксированную комбинацию, и у 80,0% пациентов, получавших нефиксированную комбинацию; снижение ВГД на ≥30% — у 58,3 и 66,9% пациентов соответственно; снижение ВГД на ≥35% — у 36,6 и 43,1% пациентов соответственно. Различия между группами не были значимыми (Holló G., Hommer A., Anton A., Ropo A. et al., 2014). Оценка переносимости по 6-балльной шкале свидетельствует о преимуществе Таптикома *(рис. 21)*.

Гиперемия наблюдалась в общей сложности у 8% пациентов в группе фиксированной комбинации и была в основном легко выражена. В отдаленные сроки наблюдения выраженность гиперемии уменьшалась (Holló G., Hommer A., Anton A., Ropo A. et al., 2014). Авторы делают заключение о том, что Таптиком обладает сильным гипотензивным эффектом: снижение ВГД на ≥25% было достигнуто у 79,0% пациентов, получавших фиксированную комбинацию; снижение ВГД на ≥30% — у 58,3% и снижение ВГД на ≥35% — у 36,6% пациентов. Гиперемия была в основном легко выражена и не превышала 8% случаев. Таптиком® не уступает по эффективности, безопасности и переносимости нефиксированной комбинации 0,0015% тафлупроста и 0,5% тимолола.

Перевод на не содержащую консервантов фиксированную комбинацию тафлупрост 0,0015% / тимолол 0,5% (Таптиком) с проводимой ранее монотерапии тимололом или аналогами простагландинов (АПГ) приводил к дополнительному статистически значимому снижению ВГД в каждой из групп (p<0,0001). После перевода пациентов на не содержащую консервантов фиксированную комбинацию тафлупрост 0,0015% / тимолол 0,5% (Таптиком) уменьшились как субъективные симптомы, так и объективные клинические признаки патологии глазной поверхности. Более чем у 80% пациентов перевод на не содержащую консервантов фиксированную комбинацию (Таптиком) с монотерапии тимололом или АПГ приводил к достижению целевого ВГД менее 18 мм рт.ст. Через 4 месяца терапии местная переносимость квалифицировалась как «очень хорошая» или «хорошая» и пациентами, и докторами в 90,1% случаев после перевода с тимолола и в 88,8% случаев при переводе с монотерапии АПГ. В 95% случаев после перевода с тимолола и 90,9% с АПГ пациенты оставались привержены назначенному лечению препаратом Таптиком® и продолжили его после окончания исследования (Pillunat L.E., Ropo A., Kimmich F., 2016).

Заключение

Глаукома часто сочетается с патологией глазной поверхности, в частности с синдромом «сухого» глаза. Многие из доступных в настоящее время препаратов для лечения глаукомы содержат в своем составе консервант бензалкония хлорид — наиболее часто используемый в глазных каплях ингредиент. Его негативное влияние на поверхность глаза было установлено в многочисленных лабораторных (in vitro и in vivo) и клинических исследованиях. Оно включает аллергические и токсические реакции и тем самым увеличивает риск плохой переносимости назначенного лечения. Прежде всего, это вызывает нестабильность слезной пленки, уменьшение количества бокаловидных клеток конъюнктивы, сквамозную метаплазию конъюнктивы, апоптоз, нарушение барьера роговичного эпителия, повреждение глубоких тканей глаза.

Согласно оценкам, не менее 40% пациентов имеют клинические признаки и симптомы раздражения глаз (Jeanen et al., 2007), а многие проявления не обнаруживаются при простом рутинном осмотре. Поэтому важно выслушать больного и провести тщательное исследование его глазной поверхности для выявления любых признаков, указывающих на субклиническую картину воспаления. Сочетание патологии поверхности глаза с применением БХ-содержащих препаратов может оказывать отрицательное влияние и на качество жизни пациентов.

Для пациентов, имеющих высокую чувствительность к консервантам из-за сопутствующей патологии поверхности глаза; получающих комбинированную терапию глаукомы двумя или более препаратами; тем, кому предстоит хирургическое вмешательство по поводу глаукомы, и, наконец, для всех пациентов, нуждающихся в долговременной эффективной и безопасной терапии, антиглаукомные препараты без консерванта обеспечивают клинически значимые преимущества и должны стать золотым стандартом терапии глаукомы в ближайшем будущем.

Рис. 20. Сравнительная оценка эффективности Таптикома и раздельного применения его компонентов

Литература

1. Erb C., Gast U., Schremmer D. German register for glaucoma patients with dry eye. I. Basic outcome with respect to dry eye. Graefe's Arch Clin Exp Ophthalmol. 2008; 246(11): 1593–1601.

2. Barkman R., Germane M., Karpe G., Malmborg A.-S. Preservatives in eye drops. Acta Ophthalmol. 1969; 47(3): 461-475.

3. Baudoin C., Pisella P.J., Fillacier K. et al. Ocular surface inflammatory changes induced by topical antiglaucoma drugs: human and animal studies. Ophtalmology. 1999; 106: 556-563.

4. Leung E.W., Medeiros F.A., Weinreb R.N. Prevalence of ocular surface disease in glaucoma patients. J Glaucoma. 2008; 17(5): 350–355.

5. Wilson W.S., Duncan A.J., Jay J.L. Effect of benzalkonium chloride on the stability of the precorneal tear film in rabbit and man. Br J Ophthalmol. 1975; 59: 667-669.

6. Schwab I.R., Linberg J.V., Giola V.M. et al. Foreshortening of the inferior conjunctival fornix associated with chronic glaucoma medications. Ophtalmology. 1992; 99: 197-202.

7. De Saint Jean M., Brignole F., Bringuier A.F., Bauchet A., Feldmann G., Baudouin C. Effects of benzalkonium chloride on growth and survival of Chang conjunctival cells. Invest Ophthalmol Vis Sci. 1999; 40: 619-630.

8. De Saint Jean M., Debbasch C., Brignole F., Rat P., Warnet J.M., Baudouin C. Toxicity of preserved and unpreserved antiglaucoma topical drugs in an in vitro model of conjunctival cells. Curr Eye Res. 2000; 20: 85-94.

9. Pisella P.J. Conjunctival markers as predictable markers for preoperative glaucoma assessment. Br J Ophthalmol. 2006; 90(11): 1335-1336.

10. Pisella P.J., Debbasch C., Hamard P., Creuzot-Garcher C., Rat P., Brignole F., Baudouin C. Conjunctival proinflammatory and proapoptotic effects of latanoprost and preserved and unpreserved timolol: an ex vivo and in vitro study. Invest Ophthalmol Vis Sci. 2004; 45: 1360-1368.

11. Pisella P.J., Fillacier K., Elena P.P., Debbasch C., Baudouin C. Comparison of the effects of preserved and unpreserved formulations of timolol on the ocular surface of albino rabbits. Ophthalmic Res. 2000; 32: 33–38.

12. Pisella P.J., Pouliquen P., Baudouin C. Prevalence of ocular symptoms and signs with preserved and preservative free glaucoma medication. Br J Ophthalmol. 2002; 86(4): 418-423.

13. Ariturk N., Oge I., Baris S., Erkan D., Koc F. The effects of antiglaucomatous agents on conjunctiva used for various durations. Int Ophthalmol. 1996–1997; 20(1–3): 57–62.

14. Авдеев Р.В., Александров А.С., Басинский А.С., Блюм Е.А., Брежнев А.Ю. и др. Клиническое многоцентровое исследование эффективности синусотрабекулэктомии. Национальный журнал глаукома. 2013; 12(2): 53–60.

15. Еричев В.П., Амбарцумян К.Г., Федоров А.А. Клинико-морфологические доказательства влияния консервантов на поверхность глаза при первичной открытоугольной глаукоме. Национальный журнал глаукома. 2014; 13(4): 13-22.

16. Онищенко А.Л., Лихачева И.Г., Пластинина С.Л., Ткачев В.А. Причины низкой комплаентности больных глаукомой и пути ее коррекции. Глаукома. 2009; 4: 39–42.

17. Chung S.H., Lee S.K., Cristol S.M., Lee E.S., Lee D.W., Seo K.Y., Kim E.K. Impact of short-term exposure of commercial eyedrops preserved with benzalkonium chloride on precorneal mucin. Mol Vis. 2006; 12: 415-421.

18. Codling C.E., Hann A.C., Maillard J.Y., Russell A.D. An investigation into the antimicrobial mechanisms of action of two contact lens biocides using electron microscopy. Cont Lens Anterior Eye. 2005; 28: 163-168.

19. Codling C.E., Jones B.V., Mahenthiralingam E. et al. Identification of genes involved in the susceptibility of Serratia marcescens to polyquaternium-1. J Antimicrob Chemother. 2004; 54: 370-375.

20. Becquet F., Goldschild M., Moldovan M.S., Ettaiche M., Gastaud P., Baudouin C. Histopathological effects of topical ophthalmic preservatives on rat corneoconjunctival surface. Curr Eye Res. 1998; 17(4): 419–425.

21. Lin P.Y., Cheng C.E. et al. Prevalence of dry eye among an elderly chinese population in Taiwan: the shihpai eye study. Ophthalmology. 2003; 110: 1096–1101.

22. Uusitalo H. et al. Acta Ophthalmol. 2010; 88: 329-336.

23. Egorov E., Ropo A. et al. Eur J Ophthalmol. 2009; 19(2): 214-222.

24. Pfeiffer N., Traverso C.E., Lorenz K., Saarela V., Liinamaa J., Uusitalo H., Astakhov Y., Boiko E., Ropo A. A 6-month study comparing efficacy, safety, and tolerability of the preservative-free fixed combination of tafluprost 0.0015% and timolol 0.5% versus each of its individual preservative-free components. Adv Ther. 2014; 31(12): 1228-1246.

25. Holló G., Hommer A., Anton A., Ropo A. et al. Efficacy, safety, and tolerability of preservative-free fixed combination of tafluprost 0.0015%/timolol 0.5% versus concomitant use of the ingredients. J Ocul Pharmacol Ther. 2014; 30(6): 468-475.

26. Pillunat E., Ropo A., Kimmich F. Результаты мультицентрового, неинтервенционного исследования пациентов с глаукомой и офтальмогипертензией бесконсервантной фиксированной комбинацией тафлупрост 0,0015% / тимолол 0,5%. В кн.: EGS Congress: Сб. тез. Prague, 2016; June 19-22.

27. Pfeiffer N.N., Pillunat L.E., Ropo A. Оценка эффективности, переносимости и безопасности не содержащей консервантов фиксированной комбинации тафлупроста 0,0015%/тимолол 0,5% у пациентов, ранее получавших монотерапию препаратами аналогами простагландина или тимолола. В кн.: EGS Congress: Сб. тез. Prague, 2016; June 19-22.

Клинические формы отечного экзофтальма

А.Ф. Бровкина

Кафедра офтальмологии ГБОУ ДПО РМАПО Минздрава России

Отечный экзофтальм (ОЭ), как одна из клинических форм эндокринной офтальмопатии (ЭОП), встречается в 63% случаев и характеризуется многообразием клинической картины. Семиология ОЭ всегда индивидуальна и значительно различается у разных пациентов: от экзофтальма, представляющего косметический дискомфорт, до экзофтальма с тяжелой кератопатией, изъязвлением и перфорацией роговицы или оптической нейропатией с необратимой утратой зрительных функций. Клинический опыт, накопленный в литературе, и собственные наблюдения явились основанием для выделения трех клинических вариантов ОЭ. В зависимости от степени увеличения объема экстраокулярных мышц (ЭОМ) и орбитальной клетчатки с учетом результатов КТ-исследования выделяют миогенный, липогенный и смешанный варианты ОЭ.

Следует отметить, что клиника ЭОП, в том числе и ОЭ у детей и подростков практически не отличается от взрослых, особенно у курящих подростков.

Миогенный вариант ОЭ наблюдался нами в 8,4% случаев. Возраст пациентов составил 46-81 лет (средний — 58,8 лет), частота поражения у мужчин и женщин практически одинакова. Монолатеральное поражение орбит отмечено у 1% больных. Длительность заболевания не превышает 9 месяцев, патологический процесс быстро переходит в декомпенсированную форму со стойким снижением зрительных функций.

Частота смешанного варианта ОЭ составила 44,5%, возраст больных практически аналогичен первой группе (38-75 лет, средний — 55,2 года). Однако заболеваемость у женщин отмечена в 1,3 раза чаще, чем у мужчин. Патологический процесс, как правило, билатерален. Анамнез заболевания в данной группе более длительный, чем в первой группе, и может достигать 36 месяцев, составляя в среднем 24 месяца.

Липогенный вариант ОЭ выявлен в 47,1% больных ОЭ, однако, в отличие от остальных групп, данная форма отмечена у пациентов более молодого возраста (16-61 лет, средний — 41,8 лет). Женщины страдают более чем в 5 раз чаще, чем мужчины. Одностороннее поражение орбит отмечено в 1/5 случаев. Ввиду отсутствия признаков агрессивного течения заболевания, пациенты обращаются за медицинской помощью гораздо позднее, анамнез составляет в среднем 44 месяца, максимально — 20 лет. Различия длительности заболевания в представленных трех группах статистически достоверны, критерий Крускала-Уоллиса H=12,7, p=0,002.

Клиническая симптоматика в представленных группах отличалась. У больных миогенным вариантом ОЭ клиническая картина отличается тяжелым агрессивным течением. При обращении к врачу пациенты, как правило, находятся в стадии декомпенсации, которая характеризуется резко выраженным периорбитальным отеком, экзофтальмом в 20-31 мм. Ограничение подвижности глаз по 3-4 направлениям вплоть до офтальмоплегии отмечают у четверти больных, репозиция глаза невозможна.

Изменения слизистой глаза в виде красного хемоза имеют место у всех пациентов. Нарушения прозрачности роговицы отмечают в половине случаев и могут быть представлены эпителиопатией, инфильтративными помутнениями или язвой роговицы, вплоть до ее перфорации.

Признаки оптической нейропатии при миогенном варианте ОЭ выявляют во всех случаях, причем ровно в половине наблюдают развитую оптическую нейропатию. Снижение остроты зрения может колебаться от неправильной светопроекции до 0,7. При смешанном варианте ОЭ наблюдают все три стадии компенсации ОЭ. Чаще пациенты обращаются в стадии субкомпенсации (61% больных), в стадии декомпенсации — в 25,9% случаев. Практически у половины больных (44,7%) отмечают ограничение подвижности по 3-4 направлениям. Изменения конъюнктивы отмечены у большинства больных (90,6%), преимущественно в виде белого хемоза и симптома «креста» (65,9%), а также красного хемоза в 1/5 случаев (24,7%). Изменения прозрачности роговицы наблюдают у каждого третьего пациента.

Липогенный вариант ОЭ представлен преимущественно стадией компенсации. Основными симптомами липогенного варианта ОЭ являются умеренный экзофтальм (21,8±2,7 мм) и ретракция век, достигающая 1-4 мм. Пролапс орбитальной клетчатки под кожу век, часто расцениваемый как периорбитальный отек, встречается почти у каждого четвертого больного.

Глазное дно во всех случаях липогенного варианта ОЭ сохранялось интактным, что нашло подтверждение при исследовании центрального и периферического зрения. Таким образом, клинические варианты ОЭ имеют свои особенности и отличаются симптоматикой и степенью выраженности клинических признаков. Миогенный вариант ОЭ характеризуется быстрым агрессивным течением с развитием декомпенсации патологического процесса, поражение среди мужчин и женщин практически одинаковое. При смешанном варианте течения ОЭ возможно выявление всех трех стадий заболевания с преимущественным развитием стадии субкомпенсации, женщины в 1,3 раза страдают чаще, чем мужчины. Особенностями липогенного варианта ОЭ являются: медленное торпидное течение со слабо выраженной клинической картиной, чем объясняется позднее обращение пациентов; заболеваемость среди мужчин и женщин составляет 1:5.

Дифференциация клинического течения отечного экзофтальма играет, пожалуй, основную роль в выборе адекватных методов лечения.

Литература

1. *Бровкина А.Ф. Эндокринная офтальмопатия. – М.: ГЭОТАР-МЕД, 2004. – 174 с.*

2. *Duarairaj V., Bartley G., Garrity J. Clinical features and treatment of Grave's ophthalmopathy in pediatric patients // Ophthalm. Plast Reconstr. Surg. – 2006. – Vol. 22. – N 1. – P. 7-12.*

3. *Kazim M., Trokel S., Acaroglu G., Elliott A. Reversal of diysthyroid optic neuropathy following orbital fat decompression // Brit. J. Ophthalmol. – 2000. – Vol. 84. – N 6. – P. 600-605.*

4. *Krassas G., Segni M., Wiersing K. Childhood Grave´s ophthalmopathy: results of a European questionnaire study // Eur. J. Endocrinol. – 2005. – Vol. 153. – P. 515-521.*

5. *Rubin P., Watkins L., Rumelt Sh. et al. Orbital computed tomographic Characteristics of globe subluxation in thyroid orbitopathy // Ophthalmology. – 1998. – Vol. 105. – N 11. – P. 2061-2064.*

Случай тяжелой контузии глаза: современные аспекты диагностики и лечения

С.А. Кочергин[1], А.А. Овсянко[1,2]

[1] *Кафедра офтальмологии ГБОУ ДПО РМАПО;*

[2] *Филиал № 1 «Офтальмологическая клиника» ГБУЗ ГКБ им. С.П. Боткина ДЗМ*

Диагностика и лечение травм органа зрения является актуальной проблемой современной офтальмологии. Травма глаза — одна из ведущих причин слепоты и слабовидения. Доля закрытых травм глаза в структуре повреждений органа зрения составляет примерно 42% [1]. Наиболее частые случаи, по данным разных авторов, — тяжелые контузии, встречающихся примерно в 61-67% возникновения закрытой травмы глаза [1, 2]. Таким пациентам необходимо проведение лечения в условиях офтальмологического стационара.

Материал и методы

Пациентка Р., 55 лет, получила тупую травму в быту, за помощью обратилась в ОНП Филиала № 1 ГКБ им. С.П. Боткина. Диагноз при поступлении: OD — контузия глазного яблока тяжелой степени, гифема, вторичная гипертензия.

При осмотре: острота зрения правого глаза — правильная светопроекция, счет пальцев у лица. ВГД составило 30 мм рт.ст. St. oculorum: смешанная инъекция глазного яблока, роговица прозрачная, густая взвесь форменных элементов крови в передней камере, гифема до 3 мм. Оценить состояние других анатомических структур не представлялось возможным из-за кровоизлияния в переднюю камеру.

С помощью ультразвуковой эхографии обнаружена проминенция диска зрительного нерва до 1,0 мм, изменения стекловидного тела и оболочек не обнаружены.

Нарушения целостности костных стенок правой орбиты при рентгенологическом исследовании не выявлено.

Пациентке назначена противовоспалительная (инъекции дексаметазона парабульбарно, НПВС внутримышечно), гемостатическая (раствор этамзилата внутримышечно), местная гипотензивная (инстилляции капель с ингибиторами карбоангидразы и бета-адреноблокаторами) и общая гипотензивная (диуретические средства), десенсебилизирующая (антигистаминные препараты) терапия.

На седьмой день лечения произошла частичная резорбция крови в передней камере, с образованием крупного сгустка. Также стало возможным визуально оценить состояние радужной оболочки: выявлены надрывы зрачкового края на 4-5 ч., травматический мидриаз.

Учитывая сохраняющуюся внутриглазную гипертензию на максимальном гипотензивном режиме и медленный темп резорбции крови, принято решение провести хирургическое вмешательство с диагностической и лечебной целью.

В ходе операции выявлена сублюксация хрусталика, осложненная грыжа стекловидного тела.

Проведена комбинированная операция: промывание передней камеры, частичная передняя витэктомия, факоэмульсификация сублюксированного хрусталика с имплантацией ИОЛ и внутрикапсульного кольца, пластика радужки (с целью формирования зрачка), синустрабекулэктомия с базальной иридэктомией, задняя трепанация склеры. Послеоперационный период протекал без осложнений.

После проведенной операции внутриглазное давление стабилизировалось (16-18 мм рт.ст.) без гипотензивной терапии, острота зрения повысилась до 0,3 (без коррекции).

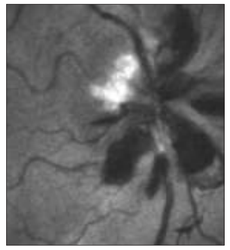

Рис. 1.

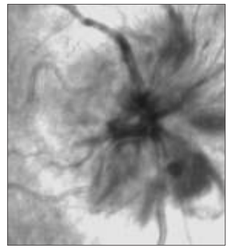

Рис. 2.

Рис. 3.

Рис. 4.

Рис. 5.

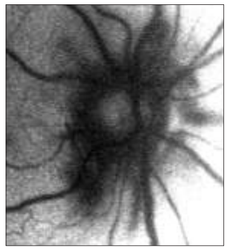

Рис. 6.

При офтальмоскопии на глазном дне определялся бледный диск зрительного нерва, с кровоизлияниями, нечеткими границами и проминирующий в стекловидное тело. Артерии сетчатки умеренно сужены, вены расширены, полнокровны. В центральной зоне грубые изменения не выявлены.

Для уточнения характера изменений сетчатки нами проведено исследование глазного дна с помощью сканирующего лазерного офтальмоскопа (СЛО). Принцип работы основан на лазерном сканировании глазного дна источниками различной длины волны с поточечной регистрацией лазерного излучения, отраженного или рассеянного каждой точкой. При получении изображений конструктивно применяются специальные апертуры и различные режимы работы. Различная длина волны лазерного излучения (синий — 490 нм, зеленый — 532 нм, красный — 660 нм, инфракрасный — 790 нм) позволяет использовать проникающую способность этих лучей для получения информации о наружных или внутренних слоях сетчатки [3]. Имеется возможность получения псевдотрехмерных изображений, для этого используется лазер инфракрасного диапазона и апертура со специальной заслонкой [4]. Режим регистрации аутофлюоресценции позволяет оценить состояние комплекса фоторецепторов и пигментного эпителия [5].

При обработке серии изображений, полученных с помощью синего и зеленого лазера СЛО, выявлены зоны кровоизлияний, радиально расходящиеся от диска зрительного нерва, а также зона отека внутренних слоев сетчатки по меридиану 11 часов, четко границы зрительного нерва не определялись *(рис. 1)*. На изображениях, полученных при помощи красного и инфракрасного лазера, четко определяется отек диска *(рис. 2)*. В ретро-режиме визуализируется приподнятость всех слоев за счет отека и кровоизлияний в области диска зрительного нерва. Также в ретро-режиме определяется складчатость сетчатки. По всей видимости, это проявление гипотонической ретинопатии, связанной с компенсацией внутриглазного давления. В режиме регистрации аутофлюоресценции определяется обширная гипоаутофлюоресцентная зона, соответствующая зонам кровоизлияний и отека *(рис. 3)*.

Стационарный этап лечения составил десять дней. Пациентка выписана под амбулаторное наблюдение.

По данным клинического и инструментального исследования пациентке продолжена терапия глюкокортикоидами, НПВС, метаболитами и ферментативными препаратами.

Через две недели при офтальмоскопии правого глаза диск зрительного нерва приобрел четкие границы, кровоизлияния практически полностью рассосались, острота зрения повысилась до 0,5 с коррекцией.

При повторном обследовании сканирующим лазерным офтальмоскопом исчезла зона отека внутренних слоев сетчатки по меридиану 11 часов, а также произошла почти полная резорбция кровоизлияний. Диск зрительного нерва имеет четкие границы *(рис. 4)*. При красном и инфракрасном сканировании сохраняются небольшие участки отека диска зрительного нерва *(рис. 5)*. В ретро-режиме приподнятость тканей уменьшилась пропорционально уменьшению отека и кровоизлияний, появились зоны локальной отслойки нейроэпителия, также присутствуют признаки повреждения фоторецепторов в виде зоны многочисленных точечных образований, находящейся около ДЗН, границы ДЗН четко контурируются. При регистрации аутофлюоресценции уменьшилась зона гипоаутофлюоресценции, стало возможным определить диск зрительного нерва *(рис. 6)*.

Таким образом, на основании данных сканирующей лазерной офтальмоскопии зафиксирована положительная динамика и принято решение о продолжении лечения.

Заключение

Комбинированный подход в лечении (активная хирургическая позиция с применением современной медикаментозной терапии) и точная своевременная диагностика состояния глазного дна в динамике с использованием высокотехнологичных методик позволяют получить положительный результат и сохранить высокие зрительные функции.

Метод сканирующей лазерной офтальмоскопии дает возможность зарегистрировать мельчайшие изменения глазного дна и контролировать динамику посттравматических изменений, а также проводить коррекцию лечения.

Литература

1. *Слободин К.Э. Лучевая диагностика повреждений глаз. Руководство для врачей. – СпбМАПО, 2007. – 144 с.*

2. *Сомов Е.Е., Кутуков А.Ю. Тупые травмы органа зрения. – М.: МЕДпресс-информ, 2009. – 104 с.*

3. *Sharp P.F., Manivannan A., Vieira P., Hipwell J.H. Laser imaging of the retina // Br. J. Ophthalmol. – 1999. – Vol. 83. – P. 1241-1245.*

4. *Lee W.J., Lee B.R., Shin Y.U. Saudi Retromode imaging: Review and perspectives // J. Ophthalmol. – 2014. – Vol. 28 (2). – P. 88-94.*

5. *Тахчиди Х.П., Качалина Г.Ф., Толстухина Е.А., Тимохов В.Л. Аутофлюоресценция сетчатки и ее особенности при хориоидальной неоваскуляризации, вызванной возрастной макулярной дегенерацией // Офтальмохирургия. – 2009. – № 4. – С. 23-24.*

Витамин К как генетический предиктор развития окклюзии сосудов сетчатки

Л.К. Мошетова[1], Ш.С. Кахкцян[1], К.И. Туркина[1], Д.А. Сычев[2]

[1] *Кафедра офтальмологии ГБОУ ДПО РМАПО Минздрава России;*

[2] *Кафедра клинической фармакологии и терапии ГБОУ ДПО РМАПО Минздрава России*

Витамин К был обнаружен в начале 1930-х годов датским биохимиком Henrik Dam. В ходе исследования обмена холестерина у цыплят, которые получали пищу с низким содержанием жира, наблюдались большие подкожные и внутримышечные кровоизлияния. Дальнейшее тестирование различных продуктов, начиная от крупы и семян, показали, что богатейший источник «антигеморрагического фактора» — это органы животных, например, печень свиньи. Henrik Dam назвал этот фактор «коагуляционным витамином», а сокращенно — витамин К. Последний нужен для нормального гемостаза. Были проведены первые исследования с введением витамина К пациентам с обтурационной желтухой, поскольку было признано, что склонность к кровотечениям связана с дефицитом витамина К. Кроме этого, его назначали новорожденным, страдающим от геморрагического диатеза, и тем пациентам, у которых определялось пролонгированное протромбиновое время. Профилактическое лечение витамином К снизило показатель неонатальной смертности среди новорожденных с 4,6% до 1,8%. В настоящее время известно, что витамин К — жирорастворимый витамин и является ко-фактором карбоксилазы для глутаминовой кислоты, которая в свою очередь преобразует γ-карбоксильные остатки, имеющие решающее значение для связывания кальция при свертывании крови для факторов II, VII, IX, X и белки — Z, C и S, последние являются неотъемлемой частью регуляции гемостаза. Фермент, который модифицирует витамин К-зависимые белки, называется витамин К γ-глутамил карбоксилаза (GGCX). Остатки γ-карбоксиглутаминовой кислоты впервые были выявлены из протромбина и факторов свертывания крови в 1970-годы [1].

Таким образом, витамин К является собирательным термином липидоподобных производных нафтохинона, который синтезируется только у эубактерий и растений и функционирует как переносчик электронов для передачи энергии и акцептор свободных радикалов для поддержании внутриклеточного редокс-гемостаза.

Факторы риска развития окклюзии сосудов сетчатки

К факторам риска окклюзии сосудов сетчатки (ОСС) относятся: артериальная гипертензия, сахарный диабет, гиперхолестеринемия, курение, повышенный уровень гомоцистеина в плазме. В то же время исследования последних лет показывают, что в развитии ОСС могут участвовать и генетические факторы. Однако о роли полиморфизма 1639G4A гена VKORC1, как генетического фактора в развитии ОСС, начали говорить только в последние годы [2, 3].

Цикл витамина К

В последние годы исследователи все большее внимание уделяют роли полиморфизма генов, кодирующих цикл витамина К в развитии ОСС.

VKORC1 отвечает за синтез витамин К-гидрохинона из витамина К 2, 3-эпоксида, который в свою очередь используется в качестве донора электронов для γ-карбоксилирования витамин К-зависимых белков. Во время этого процесса витамин К-гидрохинон окисляется в витамин К-эпоксид (КО) с помощью VKORC1. КО долгое время считался продуктом деградации витамина К. Но по современным представлением в процессе переработки VKORC1 восстанавливает КО в форму витамин К-гидрохинон (КН2), а γ-глутамил карбоксилаза (GGCX) катализирует карбоксилирование карбоксильных остатков и окисляет КН2 в КО [4, 5].

Цель исследования — оценка ассоциации носительства генотипов по полиморфному маркеру G1639A гена VKORC1 с развитием венозных и артериальных окклюзий сосудов сетчатки.

Материалы и методы

В исследовании были включены 126 пациентов в возрасте от 40 до 80 лет, средний возраст — 61,5 года. Первую группу составил 61 пациент с венозной ОСС (ВОСС), вторую — 15 пациентов с артериальной ОСС (АОСС). Третья группа контрольная — 50 человек без сосудистой патологии сетчатки. Генотипирование по полиморфному маркеру G1639A гена VKORC1 проводилось методом ПЦР-диагностики.

Результаты

Среди пациентов с ВОСС 26 пациентов имели генотип GG (42,6%), 29 пациентов — GA (47,5%), 6 пациентов — AA (9,8%). Среди пациентов с АОСС 9 пациентов имели генотип GG (60%), 5 пациентов — GA (33,5%), 1 пациент — AA (6,6%). Распределение частот генотипов во всех группах пациентов соответствует закону Харди-Вайнберга (p>0,05). В контрольной группе 16 человек имели генотип GG (32%), 20 человек — GA (40%), 14 человек — AA (28%). При сравнении распределения генотипов по полиморфному маркеру G1639A гена VKORC1 у пациентов с ВОСС и АОСС с группой контроля оказалось, что генотип GG встречался статистически значимо чаще у пациентов с ВОСС по сравнению с лицами без патологии сосудов сетчатки (42,6% против 32%, p=0,0449). Обнаружена тенденция к большей частоте генотипа GG у пациентов с АОСС по сравнению с лицами без патологии сосудов сетчатки (60% против 32%, p=0,0925). Различий в частотах генотипов у пациентов с ВОСС и АОСС не выявлено (p=0,4810).

Заключение

Обнаружено, что генотип GG по полиморфному маркеру G1639A гена VKORC1 ассоциирован с развитием венозных ОСС, что подтверждает результаты, ранее опубликованные в работах Martin Weger и Huseyin Ortak [6, 7].

Мы в нашем исследовании получили аналогичные результаты по ассоциации полиморфного маркера G1639A гена VKORC1 с развитием венозных ОСС. Однако в нашей работе обнаружена тенденция к тому, что генотип GG по полиморфному маркеру G1639A гена VKORC1 может быть ассоциирован с развитием и артериальных ОСС. При этом есть основания полагать, что различия в частотах генотипа GG по сравнению с контрольной группой будет статистически значимой при увеличении количества пациентов в группе с артериальными ОСС. Можно предположить, что генотип GG по полиморфному маркеру G1639A гена VKORC1 может быть ассоциирован с большим тромбогенным потенциалом плазмы крови, является генетическим фактором риска развития ВОСС и, возможно, артериальных ОСС.

Литература

1. *Stafford D.W. The vitamin K cycle // J Thrombosis and Haemostasis. – 2005. – Vol. 3. – P. 1873-1878.*

2. *Trullo M., Pasca S., Daminato R. et al. Retinal vein occlusion: evaluation of "classic" and "emerging" risk factors and treatment // Center of hemorrhagic and thrombotic diseases. – 2010. – Vol. 29. – P. 459-464.*

3. *Mrad M., Wathek C., Saleh M.B. et al. Association of methylentetrahydrofolatereductase (A1298C and C677T) polymorphisms with retinal vein occlusion in Tunisian patients // Transfus Apher Sci. – 2014. – Vol. 50 (2). – P. 283-287.*

4. *Andrea A., Garcia and Pieter H. Reitsma. VKORC1 and the vitamin K cycle // Journal vitamins and hormones. – 2008. – Vol. 78(2). – P. 24-32.*

5. *Bodin L., Horellou M., Flaujac C. et al. A vitamin K epoxide reductase complex subunit-1 (VKORC1) mutation in a patient with vitamin K antagonist resistance // Journal thrombosis and haemostasis. – 2005. – Vol. 3. – P. 1533-1535.*

6. *Weger M., Stein-Brugger I., Wilfried R. et al. Role of the vitamin K epoxide reductase complex subunit 1 (VKORC1) – 1639G>A gene polymorphism in patients with retinal vein occlusion // Journal current eye research. – 2013. – Vol. 38 (12). – P. 1278-1282.*

7. *Ortak H., Sogut E., Demir H. et al. Predictive value of the vitamin K epoxide reductase complex subunit 1 G-1639A and C1173T single nucleotide polymorphisms in retinal vein occlusion // Journal clinical and experimental ophthalmology. – 2012. – P. 1-6.*

Советы будущим районным окулистам

Мы продолжаем публиковать заметки доктора Андрея Александровича Воронцова о работе районного окулиста. В этом номере приводятся следующие три части этих заметок. Начало смотрите в «Поле зрения» № 1, 2018 г.

Совет третий.

Памятки для пациентов

Разобравшись с первыми необходимыми в вашей работе медикаментами и познакомившись с самыми важными приказами (см. ПЕРВЫЙ и ВТОРОЙ советы), собрав их в отдельную папку, в ожидании поставки заказанного вами оборудования для своего кабинета можно приступить к третьему вопросу, который рано или поздно возникает в головах всех более-менее адекватных районных окулистов: «Где достать памятки для пациентов?»

Под памятками я понимаю заранее подготовленную краткую информацию, изложенную в доступной для пациента форме по его проблеме, к которой бы пациент при необходимости мог обратиться, не будучи на связи с врачом.

Для некоторых пациентов такими памятками могут быть ссылки на интернет-источники, для других — бумажный или электронный вариант, отданный врачом на руки пациенту во время приема на рабочем месте.

Здесь же мы можем рассматривать и краткие информационные листовки, которые вы бы хотели разместить на информационном стенде у вашего кабинета.

Нужны ли нам эти памятки?

Так как на плечи любого врача, а в особенности на врача поликлиники, ложится донесение информации, необходимой пациенту в его борьбе с недугом, то эта заготовленная информация будет очень даже кстати и, честное слово, облегчит дальнейший ваш труд.

Нужны ли памятки пациенту?

Те пациенты, кому есть хоть какое-то дело до своего здоровья, никогда не откажутся от бесплатной и доступной информации.

Самое главное правило всех памяток — они должны быть проанализированы вами прежде, чем вы порекомендуете их своим пациентам.

Если памятки носят рекомендации по диагностике и лечению какой-то патологии, то они должны содержать рекомендации, основанные скорее на самой достоверной и современной информации, нежели нести рекламный характер.

Общепознавательные памятки должны также отражать не какое-нибудь местечковое понимание данной нозологии, точку зрения какой-нибудь одной кафедры N-ского университета страны N-ляндии, а самое общепринятое толкование, которое бы согласовывалось с авторитетными руководствами разных стран по этой патологии.

Рекламного рода памятки на стенах государственного поликлинического кабинета вешать не следует. Их лучше держать в столе врача и выдавать некоторым нуждающимся в информации больным, которых вы направляете, скажем, на обследование или лечение в одну из тысяч частных клиник. Опять же, данный выбор должен быть проанализирован вами с позиций, например, качества, доступности и т.д., а не основан на том, какой медицинский представитель чаще вас навещал.

Итак, сам вопрос: «Где достать памятки с ДОСТОВЕРНОЙ информацией?»

Решения могут быть разные.

1-й вариант. Вы берете самую достоверную, на ваш взгляд, информацию и готовите памятки сами.

Я так пытался составлять памятки в начале своей работы, например, «по циклоплегии циклопентолатом», «дисфункции мейбомиевых желез», интернет-памятка «по обследованию ребенка со сниженной остротой зрения» (их можно найти на форуме сайта «Все о глазах»), пока не понял, что есть более лучший (быстрый) вариант.

2-й вариант. Найти и скачивать памятки с источников, которым вы доверяете, предварительно прочитав и оценив эти памятки.

Какие источники я могу посоветовать здесь (все из них я перечитал прежде, чем на них ссылаться; я не могу сказать, что согласен с каждым словом в каждой памятке-статье, но ведь у каждого из нас есть своя голова на плечах, чтобы выбирать то, что его устраивает, не так ли?):

Стол и стена с информационными бюллетенями

БЭПЭ-средства

Рабочий стол

Полка с проектором знаков и книгами

Операционный микроскоп

Общий вид кабинета

Некоторые памятки доступны на странице сообщества «Терра-офтальмика».

Сайт «ВОГ»: http://www.vseoglazah.ru/

Памятки для родителей: форум «ВОГ»: http://forum.vseoglazah.ru/forumdisplay.php?f=22

Детская офтальмология: http://forum.vseoglazah.ru/forumdisplay.php?f=24

Лазерная коррекция зрения: http://forum.vseoglazah.ru/forumdisplay.php?f=4

Очки и контактные линзы: http://forum.vseoglazah.ru/forumdisplay.php?f=5

Статьи с пометкой «ВАЖНО» форума ВОГ: http://forum.vseoglazah.ru/forumdisplay.php?f=10

Памятки для пациентов «Оптика др. Цветкова»: http://drzwetkoff.ru/info-pacientu.html

Статьи и видео детского офтальмолога Вадима Бондаря на его странице: http://vadimbondar.ru/blog/oftalmologija/1-0-1

ЧАВО РМС (Русский медицинский сервис): http://forums.rusmedserv.com/forumdisplay.php?f=154

– Синдром «сухого глаза»;

– Ведение беременности и родов — взгляд офтальмолога;

– Медико-социальная экспертиза при нарушениях зрения;

– Компьютерный зрительный синдром;

– ПВХРД. Отграничительная лазеркоагуляция сетчатки;

– Халязион;

– Летающие мушки, молнии и т.п.;

– Зондирование или массаж носо-слезного канала;

– Определение остроты зрения у детей;

– Памятка для пациентов с блефаритами.

ЧАВО других разделов РМС, где есть информация, которую вы можете иногда просто подсказать своим пациентам, которые страдают проблемой, находящейся на стыке двух/трех дисциплин, например, демодекоз, контагиозный моллюск, витилиго, розацеа, акне, псориаз, атопический дерматит, себорейный дерматит, контактный дерматит: http://forums.rusmedserv.com/forumdisplay.php?f=159

ЧАВО педиатрия, например, повышенное ВЧД и др.: http://forums.rusmedserv.com/forumdisplay.php?f=137

3-й вариант объединяет первые два, т.е. вы составляете памятки сами, используя куски копированной и/или переработанной информации из достоверных источников с указанием используемых источников.

Для памяток, так же как и для приказов, можно завести отдельные папки по темам, например, «детская», «взрослая», «контактные линзы» и т.д.

P.S. Под достоверными источниками я имел в виду сайты, книги, статьи, лекции, публикации специалистов, чья информация не противоречит ЕВМ-подходам к данной описанной проблеме.

Совет четвертый.

Поиск БЭПЭ-средств (безопасность, эффективность, простота в использовании, экономичность)

В основном речь идет о Безопасных, Эффективных, Простых в применении, Экономичных средствах, непосредственно участвующих в диагностическом и лечебном процессе.

Работа в государственной районной поликлинике не позволит офтальмологу шиковать, а, наоборот, будет стимулировать его искать БЭПЭ-средства, чтобы быть уверенным, что уж их-то точно ему предоставят и что недостатка в них никогда не возникнет. Знаете, как это обычно бывает: нет всегда того, что сиюминутно необходимо.

Поиск БЭПЭ-средств возможен путем получения знаний из литературы, из личного опыта или опыта коллег, а лучше путем опыта коллег, отраженного в литературе, прочитав которую вы решите тоже испытать это средство.

Поиск БЭПЭ-средств также определяется умениями и потребностями конкретного врача: кому-то это средство необходимо, а для кого-то оно — просто хлам.

В качестве примеров БЭПЭ-средств приведу следующие, которыми мне нравится пользоваться.

1. Физиологический раствор хлорида натрия, фасованный по 10 мл в очень удобных пластиковых контейнерах.

Минусы — нет;

Плюсы — БЭПЭ-средство.

Применение:

– мытье кожи лица пациента, запачканной кровью;

– промывание конъюнктивального мешка от красителей, гнойного, слизистого отделяемого крови, мелких соринок;

– экстренная помощь при химических ожогах;

– увлажнение контактных линз;

– промывание слезных путей;

– можно рекомендовать пациентам с обильным отделяемым при конъюнктивитах для эвакуации содержимого конъюнктивального мешка перед закапыванием антибиотика или противовоспалительных, противоаллергических капель;

– мнительным и всего боящимся беременным или кормящим женщинам для увлажнения и промывания глаз;

– можно капать охлажденным, чтобы уменьшить гиперемию конъюнктивы;

– можно использовать в качестве увлажняющего средства у всех пациентов, кому слезозаместители кажутся слишком дорогими;

– при рецидивирующей эрозии можно всегда держать флакончик физраствора в прикроватном столике;

– для тех бабушек и дедушек, которых хлебом не корми, дай что-нибудь покапать в глаза;

– можно использовать самим, когда, например, ресничка в глаз попала;

– при различных амбулаторных операциях, чтобы не давать роговице высыхать или для вымывания крови;

– для размачивания гнойных корок;

– с целью отмачивания швов при их снятии;

– в детской офтальмологии, показав родителям флакончик со словами, что это обычный стерильный физиологический раствор, который вводится внутривенно детям и взрослым, можно их здорово успокоить;

– для орошения полости носа, когда сухость после деконгестантов не дает нормально дышать;

– и т.д.

NB! Вскрытый флакон на вторые сутки не следует использовать даже местно.

2. Глюкоза, фасованная по 10 мл, в очень удобных пластиковых контейнерах.

Минусы — липкая.

Плюсы — может вывести человека из гипогликемического состояния прямо на полу вашего глазного кабинета. БЭПЭ-средство.

Применение:

Удобно использовать с целью дегидратации роговицы при ее отеке, что:

– снимает боль, возникшую из-за булл и сдавления нервов роговицы;

– быстро (за минуты) улучшает визуализацию глазных сред за счет восстановления прозрачности роговицы.

Можно рекомендовать пациентам без сахарного диабета (осторожно, но можно у пациентов с СД) для уменьшения дискомфорта, вызванного отеком роговицы различной этиологии (эндотелиальная дистрофия Фукса, буллезная кератопатия при афакии и псевдофакии и т.д.).

NB! Вскрытый флакон на вторые сутки не следует использовать даже местно.

3. Шприцы 1 мл 27 G {Gauge (US /ˈɡeɪdʒ/, UK /ˈɡɔːdʒ/)} по сравнению с 0,4 мл или копьем для удаления инородных тел.

Минусы — можно ненароком уколоться.

Плюсы — БЭПЭ-средство.

Минусы копья — им не сделаешь периокулярных инъекций, надо стерилизовать.

Минусы шприца 0,4 мл — иногда он короче чем 1,0, что неудобно при удалении инородных тел. Для периокулярных инъекций иногда требуется бо́льший объем, нежели 0,4 мл.

Применение шприцов:

– различные периокулярные инъекции;

– местная анестезия (инфильтративная и проводниковая);

– удаление инородных тел;

– пункция камер глазного яблока с забором или без забора их содержимого;

– при желании кончик иглы может быть изогнут для удобства манипуляций;

– пункция кист различных желез на веках и конъюнктиве;

– процедура проколов поверхностных слоев стромы роговицы при болящей буллезной кератопатии.

Корректнее все-таки называть шприц объемом столько-то с иглой размером таким-то, чем называть его «инсулиновым», например, шприц U-100 с иглой 27G (0,4x13 мм).

Так называемые «инсулиновые шприцы» сейчас используются по всему миру для неинсулиновых целей, не удивлюсь, если более чем в 50% случаях. Инсулиновый шприц с таким же успехом может называться офтальмологическим, например.

Успехов вам в поиске своих БЭПЭ-средств.

Совет пятый.

Моральный настрой

Моральный настрой на поликлиническую деятельность или поликлиника — это НЕ ОТСТОЙ!

Итак, технически наш кабинет готов к работе.

Определенный багаж знаний и умений получен в ординатуре/интернатуре, теперь осталось самим настроиться на нужную волну. Хорошенько выспаться перед первым официальным рабочим днем в своей жизни в качестве врача-офтальмолога, проснуться, умыться, собраться и сказать себе: «Поликлиника — это не отстой!»

В поликлинику нужно идти не потому, что вас не взяли в хирурги или у вас нет призвания оперировать и/или заниматься наукой, и не потому, что кто-то считает поликлинику отстойным местом для отстойных офтальмологов, к которым, не дай Боже, вы себя вдруг решили тоже причислить. Не нужно идти с таким настроем на работу. Иначе получается, что если в отстойное учреждение к отстойному доктору будут обращаться пациенты, то что они получат, если не отстойную медицинскую помощь. Мы же как врачи должны ограждать наших пациентов от получения некачественной медицинской помощи, выступать не в роли прислужника, выполняющего все их прихоти, и не в роли деспота-отца, а в роли профессионального советчика и защитника, оберегая их здоровье и давая рекомендации, основанные на лучших традициях и фактах доказательной медицины.

Поликлиника — это такая же ответственная работа. Поликлиника — это бескрайнее поле для дифференциальной диагностики. Поликлиника — это такая же больница, где придется решать миллион вопросов, возникающих по одному или по нескольку каждый день при работе с пациентами. Если у врача не возникает никаких вопросов в последние трудовые недели-месяцы, то либо он(а) профессионально выгорел(а), либо ошибочно считает себя знающим все. Плох и первый, и второй вариант.

Первый рабочий день, первые пациенты, принятые в статусе сертифицированного врача, воспринимаются несколько иначе, чем те рабочие дни и те многие пациенты, которые были приняты вами/нами во время учебы — с особым волнением и щекотанием нервов. Можно по-разному преподнести себя в эти первые дни/недели, однако все равно в итоге в глазах пациентов вы станете тем, кем по натуре своей являетесь: хорошим или очень хорошим человеком, хорошим или очень хорошим врачом (или обратные варианты).

Диагностические линзы и аппаратура

Работая в поликлинике, также можно совершенствовать свои профессиональные знания и так же как и в стационаре учиться принимать ответственные решения, не отфутболивая каждый случай от себя подальше. Для того чтобы немного освободить время, нужно организовать рабочий процесс. Поликлиническое звено можно сравнить с огромным сито, в которое мы насыпаем десятки (в день), сотни (в месяц), тысячи (в год) пациентов, тщательно трясем/обследуем, выполняя необходимый диагностический минимум для конкретного случая. Просеиваем всех здоровых, диспансерных, пришедших на проф-/медосмотры, а также пациентов с простыми аметропиями, пресбиопиями, катарактами, не требующими хирургии и т.д.; отправляем их домой с подобранной коррекцией и рекомендациями явиться на следующий осмотр по мере возникновения жалоб или через год или дольше (на ваше усмотрение), или на следующий медосмотр/диспансеризацию. Таким образом, в нашем сито останутся единицы (в день), десятки (в месяц), сотни (в год) пациентов, которых надо лечить или просто объяснить проблему, или пустить их через более мелкое сито дополнительного обследования (статическая периметрия, контактный осмотр / с широким зрачком, осмотр с циклоплегией и т.д.) или при необходимости направить на консультацию к другим специалистам или на какое-то конкретное обследование, которого нет в поликлинике.

Дневной стационар. Дневной стационар — это хороший вариант при острой патологии, например, оптическом неврите, когда могут потребоваться внутривенные вливания стероидов. Хронические же болезни глаз лечатся либо дома, либо амбулаторно в поликлинике (без койки), либо хирургически, либо не требуют лечения, либо не лечатся вовсе. Нет таких хронических глазных заболеваний, которые надо лечить в дневных стационарах капельницами с «голубой» питательной водой, уколами с «фуфломицинами» — антиоксидантами. Понимание сего факта освободит драгоценные часы от лишней писанины для работы с теми офтальмологическими больными, на которых у вас не хватает времени и знаний.

Получение знаний — это тоже время, которое необходимо выкраивать. Врачебные знания быстро угасают, если их не пополнять. В одной из серий «Консилиума с доктором Мясниковым» пациентка с ревматологической болезнью жаловалась на снижение зрения. Один доктор из консилиума задал пациентке вопрос:

— А что говорит офтальмолог по поводу снижения зрения?

Пациентка:

— Офтальмологи в поликлинике сказали, что это не их случай.

Врач:

— Не их, а тогда чей?!.

И, действительно, — чей? Офтальмология — это гораздо больше, чем проблемы внутри глаза. В компетенции любого поликлинического офтальмолога должны быть умение понимать и желание разобраться с любыми офтальмологическими симптомами (жалобами, находками) как с уже существующими у пациента любого возраста, так и теми, что потенциально могут возникнуть при составлении медицинского, медикаментозного, наследственного, профессионального, психического и пр. анамнеза.

Перечень того, что должен уметь, знать и выполнять офтальмолог поликлиники, можно найти в приказах и стандартах. Но слепо следовать стандартам (особенно «нашенским») иногда очень глупо, иногда неправильно. В конце концов, это просто неинтересно, а поддерживать интерес к работе важно, так как никто не заставлял нас выбирать специальность «офтальмология». Но раз уж выбрали, то надо держаться достойно и соответствовать званию офтальмолога XXI века. Кем бы ты был — хирургом-виртуозом, выдающимся ученым или офтальмологом районной поликлиники, необходимо максимально хорошо делать то, за что берешься. Офтальмологи поликлиник тоже должны держать голову гордо, но не задирать нос.

В поликлинике, как и в любой другой работе, можно найти и отрицательные стороны, но я не хочу их описывать, каждый и так их знает. Лучше всегда переключаться с негатива на позитивную волну.

Например, когда меня папа в детстве за проступки наказывал своим солдатским ремнем, лишением развлекательных телевизионных передач и видеоигр, гулянок с друзьями, маминых кондитерских вкусностей и ставил в угол, стоял я обычно с книгой и думал: «Зато стану умнее, а заодно похудею». Иногда приседал или отжимался, чтобы осознать ошибки и исправиться.

И, работая в поликлинике, нужно постараться сделать то, что в ваших силах, например, организовать работу, совершенствовать знания, улучшать качество осмотра и постановки диагноза. А из того, что получилось, черпать позитив, работая и первый, и каждый последующий рабочий день так, чтобы в будущем вы могли гордиться именно этим днем вашей трудовой деятельности.

Всем успехов! Да прибудет с вами сила!

Продолжение следует

Уважаемые читатели!

Вы можете оформить подписку на газету

«ПОЛЕ ЗРЕНИЯ. Газета для офтальмологов»

Подписной индекс: **15392**

и на журнал

«НАЦИОНАЛЬНЫЙ ЖУРНАЛ ГЛАУКОМА»

по каталогу «Газеты и журналы» агентства Роспечать в любом отделении связи.

Подписной индекс: **37353**

Радио для тех, кто умеет слушать

В прошлом номере газеты «Поле зрения» мы познакомились с главным редактором «Радио ВОС» Иваном Онищенко. В этом номере нас ждёт встреча ещё с двумя сотрудниками этой радиостанции — программным директором Игорем Роговских и звукорежиссёром Иваном Черенёвым.

Илья Бруштейн

Программный директор «Радио ВОС» **Игорь Роговских**:

Радиовещание — это и профессия, и хобби, и образ жизни

Окончание. Начало в прошлом номере

— Игорь Владимирович, в жизни незрячих людей радиовещание имеет особое значение. Хотелось бы поговорить о Вашей жизни, о Вашем пути в мир радио...

— На самом деле среди инвалидов по зрению много верных, преданных, благодарных радиослушателей. А когда человек с детства является «фанатом» радио, то возникает желание участвовать в его создании. Поэтому мой путь в профессию был совершенно естественным и логичным.

— Расскажите, пожалуйста, об основных этапах Вашей жизни.

— Я родился в старинном городе-герое Туле в 1970 году. В детстве у меня было хорошее зрение. Правда, имелась лёгкая близорукость, как и у многих детей. В десятилетнем возрасте, в 1980 году, произошла тяжёлая травма. На большой скорости я упал с велосипеда и получил сотрясение мозга.

Это был несчастный случай, вызванный разгильдяйством и грубым нарушением техники безопасности со стороны взрослых людей. На одном из домов, находящимся в нашем жилом квартале, проводились ремонтные работы на крыше. Необходимо было оградить место проведение этих работ, чтобы там не оказалось посторонних людей.

Этого сделано не было. Вместо сооружения ограждения — рабочие просто натянули верёвку. Эту верёвку я не заметил. Велосипедистам её действительно было трудно заметить, даже с хорошим зрением! Через некоторое время после травмы у меня ухудшилось зрение.

Родители обратились к врачам. Меня повезли в Москву. Было сделано две офтальмологических операции, призванных предотвратить отслоение сетчатки. К сожалению, события стали развиваться по наиболее неблагоприятному сценарию…

Я прекрасно запомнил один из важных дней своего детства — 23 сентября 1981 года. Это был день моего рождения. Мне исполнилось одиннадцать лет. И в этот день мне была проведена вторая офтальмологическая операция. После неё зрение не только не улучшилось, но и резко ухудшилось.

И родители, и врачи пытались сделать всё от них зависящее, чтобы исправить сложившуюся ситуацию. Но, к сожалению, отслойка сетчатки — вещь коварная. Она была и остаётся весьма распространённой причиной слепоты и у взрослых, и у детей. Современная медицинская наука пока далеко не всегда способна остановить этой процесс.

Тогда, в сентябре 1981 года, у меня ещё оставался небольшой остаток зрения. Но он стал быстро исчезать. И к двенадцати годам я полностью ослеп.

С 1982 года по 1990 год я учился в Москве, в школе-интернате № 1 для слепых детей. Хотя это школа и называется «для слепых детей», но там учились и учатся и незрячие, и слабовидящие дети.

— Какие впечатления у Вас остались от времени обучения в школе?

— Школа-интернат № 1 — это важная часть моей жизни. Именно школьные годы дали мне лучших друзей, общение с которыми продолжается уже несколько десятилетий.

У меня осталось много добрых воспоминаний о московской школе. Практически все мои одноклассники играли на музыкальных инструментах, пели в хоре. Музыка занимала огромное место в нашей жизни. В то время я освоил аккордеон.

Мне очень нравились занятия по трудовому обучению. В школе имелись прекрасно оборудованные мастерские: столярная и слесарная. Я любил работать с рубанком, рашпилем, вытачивать детали на токарном станке… Горько и обидно, что нынешние учащиеся лишены этой возможности: нет больше в нашей школе ни столярной, ни слесарной мастерских.

— В последние годы в российской системе образования изменилась концепция трудового обучения. В настоящее время столярные и слесарные мастерские исчезли не только из специальных учебных заведений, но также из обычных общеобразовательных школ. Возможно, это связано с техникой безопасности.

— Никаких происшествий с детьми-инвалидами у нас в производственных мастерских не случалось. И эти занятия вызывали у мальчишек большой интерес! А девочки учились шить, готовить. Вообще, мне думается, что в средних школах, в том числе и в системе специального образования, социально-бытовым навыкам надо уделять не меньшее значение, чем физике, химии и математике.

Конечно, незрячий человек не сможет стать профессиональным столяром или слесарем, но научиться что-то делать своими руками, использовать эти навыки в быту может быть очень полезно.

— Какую роль в школьные годы играло радио в Вашей жизни?

— Я часами пропадал в школьном радиоузле, готовил репортажи, учился делать музыкальные записи… Можно сказать, что я в радиоузле «забаррикадировался», меня было оттуда не вытащить! Так постепенно радио стало для меня и профессией, и хобби, и образом жизни.

— Но всё-таки после школы Вы выбрали для себя другую профессию?

— Тогда были трудные времена, Советский Союз разваливался. Было непонятно, какую профессию выбрать, чтобы можно было зарабатывать себе на жизнь. Я уже тогда понимал, что радио — это главное дело моей жизни. Но путь к реализации этой мечты оказался долгим.

— Чем Вы стали заниматься после окончания школы?

— Целый год я ничем не занимался, просто вернулся в Тулу, к родителям, и сидел дома. В конце восьмидесятых — начале девяностых годов престиж высшего образования резко снизился. Поэтому в вуз я решил не поступать. После годичного домашнего «отдыха» поехал в Кисловодск, поступил в медицинское училище (в настоящее время — колледж), где незрячие люди могли получить профессию массажиста.

Училище окончил в 1994 году с красным дипломом. Массаж никогда не был моим призванием, но всё-таки интерес к этой деятельности присутствовал. Особенно меня привлекал лечебный массаж, который является частью лечебного процесса и делает массажиста помощником врача.

После окончания учёбы три с половиной года жил в Туле, в родительском доме, работал массажистом в реабилитационном центре при городской больнице. У меня были пациенты с самыми разными заболеваниями. А в 1997 году переехал в Москву и с тех пор живу в столице.

— Решили покорять столицу?

— Просто со школьных лет меня тянуло в Москву. Мне нравилось учиться в московской школе-интернате. И будучи взрослым человеком, хотелось жить именно в столице. Мои лучшие друзья жили в Москве, здесь бурлила и бурлит музыкальная жизнь. И я был уверен в том, что мечты о радио сбудутся именно в Москве.

— В Туле у Вас был опыт работы в сфере радиовещания?

— В родном городе я зарабатывал, работая массажистом. Но в качестве хобби сотрудничал с местным «Радио Визави». Вместе с Анатолием Михайлушкиным мы были ведущими музыкальной программы «Вспомнить всё». Она была посвящена рок-музыке. Мы рассказывали о различных рок-группах, ставили в эфир и комментировали записи.

— Как Вам удалось стать радиоведущим?

— Сначала эту программу Анатолий Михайлушкин вёл один. Однажды он решил провести конкурс среди радиослушателей. В качестве приза победителю предлагалось один раз стать соведущим программы. Я выиграл конкурс — меня пригласили в студию… И Анатолию так понравилось со мной работать, что после окончания эфира он предложил: «Давай постоянно работать вместе! Пусть у моей передачи теперь будут два ведущих». Для меня это был подарок судьбы!

— После переезда в Москву сотрудничество с радиостанциями продолжалось?

— Возник довольно длительный перерыв. Необходимо было зарабатывать на жизнь, обустраиваться на новом месте, оплачивать съёмное жильё. Конечно, жизнь в столице была непростая. Но уже в середине девяностых годов здесь можно было заработать массажем существенно больше, чем в Туле. Уже тогда в Москве было много частных клиник. Хороший массажист мог иметь собственную клиентуру. В Туле в девяностые годы медицинский бизнес находился ещё в зачаточном состоянии. А сотрудники муниципального здравоохранения получали мизерные оклады.

В 2000 году у меня появился первый компьютер. Я стал осваивать различные программы, адаптированные для незрячих пользователей. В 2006 году познакомился с компьютерными программами, позволяющими каждому человеку создать свою интернет-радиостанцию.

Одновременно я обратил внимание на специализированные англоязычные Интернет-радиостанции, ориентированные на инвалидов по зрению. К тому времени я уже неплохо владел английским языком и вполне мог понять содержание радиопередач.

Возникла идея создать радиостанцию, похожую на англоязычные, но адаптированную для российской почвы. В 2007 году появилось «Радио РАНСиС». Это была первая Интернет-радиостанция для инвалидов по зрению в российском сегменте Всемирной паутины. Создателями этого проекта стали три человека: Алексей Черёмуш, Валерий Логойский и Ваш покорный слуга. Радиостанция существует до сих пор. Её аудитория существенно меньше, чем у «Радио ВОС», но проект продолжает работать.

— Не могли бы Вы сравнить «Радио ВОС» и «Радио РАНСиС»? Чем они похожи и чем отличаются?

— Любые сравнения можно делать с большой осторожностью. РАНСиС — это «Российская ассоциация незрячих студентов и специалистов», небольшая общественная организация без собственного штата сотрудников, без своего офиса, без какого-либо финансирования… «Радио РАНСиС» все эти годы был и остаётся самодеятельным, волонтёрским проектом. У него нет собственной студии, он не может привлекать профессиональных сотрудников.

На «Радио ВОС» тоже многое делается силами волонтёров, но здесь имеется прекрасно оборудованная радиостудия, штат профессиональных сотрудников. Сейчас идёт работа по созданию собственных радиостудий во всех федеральных округах России. «Радио ВОС» имеет возможность приглашать в студию в качестве гостей выдающихся актёров, музыкантов, политиков, других ВИП-персон. С нами сотрудничают профессиональные дикторы и актёры-чтецы.

«Радио ВОС» — это официальная радиостанция крупной авторитетной общественной организации, оказывающей реальное влияние на формирование государственной социальной политики, напрямую взаимодействующей с органами государственной власти всех уровней.

Разумеется, радиостанция такой организации не может не поднимать общественно-политические темы, не может не говорить о формировании доступной среды, общества равных возможностей и т.д.

У «Радио РАНСиС» были гораздо более скромные, локальные задачи. Главная цель этого проекта состояла в том, чтобы стать творческой платформой для талантливых незрячих людей: поэтов, музыкантов, бардов и т.д. И эту цель удалось достигнуть.

«Радио РАНСиС» не является конкурентом для «Радио ВОС». У этих проектов совсем разные ниши, хотя целевая аудитория частично совпадает.

— Вы и сейчас продолжаете заниматься «Радио РАНСиС»?

— С этим проектом связано шесть лет моей жизни. В 2013 году я перестал в нём участвовать, так как мы разошлись с Алексеем Черёмышем и Валерием Логойским во взглядах на пути развития радиостанции.

Это были сугубо творческие разногласия. Для нас троих этот проект был хобби. За шесть лет работы никто из нас не заработал на «Радио РАНСиС» ни копейки. Наоборот, мы вкладывали и свои личные деньги, и время… Все эти годы я зарабатывал на жизнь в качестве массажиста.

Вскоре после ухода из «Радио РАНСиС» мне предложили стать штатным сотрудником «Радио ВОС». Наверное, всё-таки эти события связаны между собой. Наше любительское, волонтёрское радио всё-таки приобрело определённую известность в кругу инвалидов по зрению. Вероятно, мой шестилетний опыт показался для ВОС интересным и полезным.

Когда я пришёл на «Радио ВОС» произошло ещё одно важное событие в моей жизни: я решил прекратить заниматься массажной практикой. Может быть, это и невыгодно с материальной точки зрения, но хотелось полностью посвятить себя работе на радио.

— Не могли бы Вы рассказать об обязанностях программного директора?

— Вместе с главным редактором и его заместителем программный директор является «архитектором эфира». Он определяет структуру каждого радиочаса. Необходимо определить, какие передачи идут в записи, а какие — в прямом эфире, какие музыкальные композиции должны звучать в каждом часе, сколько раз необходимо повторить каждую передачу и т.д.

Вместе с авторами и ведущими программ я обсуждаю рубрики, заставки, джинглы (короткие речёвки) передач. Приходится заниматься и организационными, и концептуальными вопросами, определять содержание эфира.

Одной из важнейших задач для меня, так же как и для главного редактора Ивана Онищенко, является работа с нашими региональными корреспондентами. В этом плане очень радует и вдохновляет работа с нашими крымскими коллегами Андреем Прошкиным и Кристиной Рябухой. Крымские темы присутствуют у нас в самых разных программах. Кроме того, регулярно выходят две специальные программы, посвящённые Крымскому полуострову: познавательная передача «Крымский компас», а также информационная программа «В курсе».

Думаю, что такое же интенсивное сотрудничество будет налажено со всеми другими региональными студиями, когда они начнут свою работу.

— Какие передачи «Радио ВОС» больше всего запомнились лично Вам?

— Мне больше всего запоминаются выпуски дискуссионной программы «Скажите, пожалуйста…» В этой передаче всегда представлены диаметрально противоположные позиции по одной и той же проблеме. Например, однажды проходила дискуссия о том, имеет ли смысл незрячим людям в одиночку посещать фильмы без тифлокомментариев.

— Что значит, «в одиночку»?

— Предполагается, что если незрячий человек пойдёт в кино со зрячим знакомым (или со слабовидящим с приличным остатком зрения), то этот сопровождающий будет выступать в роли спонтанного тифлокомментатора. А что делать, если такого сопровождающего нет?

Гость этой программы, незрячая певица и ведущая передачи «Между нами, девочками» Дана Мерзлякова любит посещать кино со своим незрячим молодым человеком. Они оба — тотальники. Поэтому на роль тифлокомментатора никто из них претендовать не может! Вместе с тем Дана считает, что такие походы в кино способствуют новому жизненному опыту, расширяют горизонт и просто доставляют удовольствие.

С другой стороны, в этой же передаче звучали мнения, что в одиночку незрячему в кино делать нечего! Слушатели звонили в студию…

— Почему эта передача так Вам запомнилась?

— Сама постановка темы была неожиданной. И в этом заключалась «изюминка». В последнее время активно обсуждаются фильмы с тифлокомментариями. И вдруг мы решили посвятить часовую программу фильмам без тифлокомментариев!

Не могу не упомянуть ещё одну передачу. Это выпуск программы «Тифлочас», в которой участвовал изобретатель из Санкт-Петербурга Фёдор Беломоев. Он продемонстрировал своё изобретение, скромно названное им «перчатка Брайля». Наверное, было бы правильнее, логичнее и точнее назвать это изобретение «перчатка Беломоева». Но дело не в названии.

Речь идёт о приспособлении, предназначенном для коммуникации слепоглухих людей, в том числе и тотально слепоглухих, с окружающим миром. Это матерчатая перчатка, снабжённая шестью крошечными вибрирующими моторчиками. Диаметр каждого моторчика составляет девять миллиметров, толщина — два миллиметра.

— Эти шесть моторчиков заменяют брайлевское шеститочие?

— Система, созданная Луи Брайлем в первой половине девятнадцатого века — это осязаемое шеститочие. Все современные брайлевские дисплеи тоже основаны на принципе осязания, только в дисплее используется не шесть точек, а целых восемь, что увеличивает количество возможных комбинаций (так называемый «компьютерный Брайль).

Так же как и у Луи Брайля, в современных дисплеях для слепых процесс чтения происходит с помощью подушечек пальцев. Из «внутренностей» дисплея выпрыгивают маленькие пластмассовые колпачки, которые чувствуют подушечки пальцев.

В «перчатке Брайля» всё происходит по-другому. Каждый моторчик «отвечает» за соответствующую брайлевскую точку. Для передачи каждой буквы или знака препинания моторчик посылает вибрационный сигнал (начинает вибрировать). Никаких колпачков, как в современном дисплее, в этой перчатке нет.

Кроме того, вибрационные сигналы посылаются не на подушечки пальцев, а на ногти. Пять моторчиков расположены напротив каждого ногтя.

— А где располагается шестой моторчик?

— Шестой моторчик расположен напротив тыльной стороны ладони.

— Такая система передачи информации, конечно, любопытна, но весьма необычна. Всё-таки существует большая разница между осязанием точек подушечками пальцев и улавливанием вибросигналов ногтями и ладонью...

— Конечно, здесь требуется определённая психологическая перестройка. Но как человек, свободно владеющий системой Брайля, в том числе и компьютерным Брайлем, могу сказать, что эта перчатка имеет целый ряд преимуществ перед классическим брайлевским дисплеем.

И привыкнуть к перчатке совсем несложно! Мне удалось это сделать в течение нескольких минут. Главное преимущество состоит в том, что перчатка совершенно не сковывает руку. Слепоглухой человек может заниматься своими делами и одновременно получать новую информацию с помощью «чудо-перчатки».

Пока существуют только опытные образцы этой перчатки, но если она будет запущена в производство, то окажется существенно дешевле для конечного потребителя, чем брайлевские органайзеры и брайлевские дисплеи.

В ряде случаев такое приспособление может быть полезно и для незрячих людей с хорошим слухом, но, в первую очередь, оно предназначено для слепоглухих.

Передача «Тифлочас» с Фёдором Беломоевым вызвала у меня двойственные мысли. С одной стороны, было очень интересно познакомиться с новой, можно сказать, революционной технической разработкой. С другой стороны, было бы очень обидно и грустно, если это изобретение не получит промышленного воплощения, не будет востребовано обществом… Ничего подобного за рубежом пока нет! Россия могла бы стать пионером в этой технологии.

— В последнее время на «Радио ВОС» становится всё больше прямых эфиров. Слушатели пользуются предоставленными им возможностями? Звонят в студию? Участвуют в дискуссиях?

— Увеличение числа прямых эфиров очень важно для нас. Честно скажу, что далеко не всегда активность слушателей нас радует. Бывают ситуации, когда программа идёт в прямом эфире, а звонков мало или их совсем нет.

— Почему же это происходит?

— Необходимо учитывать особенности нашей аудитории. Всё-таки среди инвалидов по зрению много людей робких, застенчивых, не очень уверенных в себе… Но постепенно ситуация меняется.

Качественное осуществление прямых эфиров — это признак профессионализма любой радиостанции, это сервис, который мы регулярно предоставляем слушателям. Со временем люди привыкают к этому сервису, начинают его использовать, становятся участниками радиопередач. Таким образом, «Радио ВОС» становится всё более интерактивным.

— Игорь Владимирович, расскажите, пожалуйста, о своих самых ярких впечатлениях за три года работы на «Радио ВОС».

— Для меня самые яркие впечатления — это возможность брать интервью у выдающихся, талантливых людей. За эти три года удалось пообщаться с Михаилом Боярским, Андреем Макаревичем, Василием Лановым, Константином Хабенским, Дианой Гурцкой и даже с Владимиром Жириновским.

Гостями «Радио ВОС» становятся не только инвалиды по зрению, но и самые разные люди, в том числе и не связанные с инвалидным сообществом. Думаю, что радиостанции за эти пять лет удалось завоевать авторитет в Интернет-аудитории. Проявление доверия к «Радио ВОС» одновременно является и проявлением доверия к Всероссийскому обществу слепых.

Звукорежиссёр «Радио ВОС» **Иван Черенёв**:

Звукорежиссеру необходим хороший слух, а также техническая подкованность и быстрая реакция

— Иван Петрович, давайте начнём с Вашей биографии. Всё-таки все мы — родом из детства. Детские и юношеские воспоминания часто определяют всю последующую жизнь.

— Я родился 11 апреля 1989 года на Урале, в городе Глазове Республики Удмуртия. Это не самый большой, но и далеко не самый маленький город. Там проживает чуть меньше ста тысяч человек. У меня — врождённая глаукома, которая постепенно отнимала у меня зрение и привела к полной слепоте.

Проблемы со зрением были обнаружены медиками ещё в годовалом возрасте. Но в раннем детстве я не ощущал каких-либо неудобств из-за сниженных зрительных возможностей. В то время я ещё видел довольно прилично. В семь лет пошёл в обычную школу.

Что значит «пошёл»?.. Все школьные годы родители водили меня в школу за руку. В детстве я так и не научился самостоятельно передвигаться, и даже не знал о такой возможности, хотя небольшой остаток зрения у меня ещё долго оставался. Полностью я ослеп к шестнадцати годам.

В семь лет, в первом классе, в начале учебного года я ещё пытался писать обычной ручкой. Уже к концу года вместо ручки стал использоваться фломастер. Потом фломастер уступил место маркеру. А в четвёртом классе я обнаружил, что писать-то по-зрячему я могу чем угодно и как угодно, но вот прочитать свои записи уже не способен… Тогда я начал приносить в класс «прибор для письма по Брайлю» и грифель.

— Где Вам удалось изучить рельефно-точечную (брайлевскую) систему, если Вы посещали обычную среднюю общеобразовательную школу?

— В нашем городе Глазове имеется специальная вечерняя/сменная школа для инвалидов по зрению. Из этой школы в вечернее время к нам домой приходили преподаватели, которые помогали мне справиться с программой обычной школы. Они же научили меня системе Брайля.

Так получилось, что в детстве в моей жизни было сразу три школы: обычная общеобразовательная, вечерняя/сменная… А ещё я учился в музыкальной школе по классу виолончели.

— Напряжённый учебный график.

— Мне всегда нравилось учиться и сейчас нравится… Но в детском и особенно в подростковом возрасте стали проявляться другие проблемы. Не могу сказать, что одноклассники плохо ко мне относились. Это не так. Никаких конфликтов ни с детьми, ни с учителями у меня не было.

Но постепенно между мной и ровесниками стала возникать какая-то психологическая стена. Я чувствовал себя всё более одиноким. Вероятно, я сам был в этом виноват. Всё дело в моей робости, в застенчивости… В детстве и в подростковом возрасте я стыдился своей инвалидности. Мне казалось, что ровесники избегают общения со мной, и я сам избегал общения с ними.

В семье меня любили, поддерживали, опекали, заботились… Я дружил и много общался со своим двоюродным братом. Но в какой-то момент я с горечью обнаружил, что мой круг общения ограничивается только семейным и родственным кругом.

Подростковый возраст — это время начала интереса к противоположному полу. Но из-за моей застенчивости и закомплексованности я даже не мог представить себе, что смогу признаться какой-то девушке в своих чувствах…

Эту ситуацию нужно было как-то менять! Тогда и пришло решение поехать в Курск, в Курский музыкальный колледж-интернат слепых. Для меня переезд в Курск означал начало самостоятельной жизни, возможность начать жизнь с чистого листа. Мне хотелось не только углубить свои музыкальные знания, но и преодолеть одиночество, научиться общаться с ровесниками.

— Курск оправдал Ваши ожидания?

— Это был очень важный жизненный опыт. Я впервые оторвался от родителей, от семейной опёки. Моим соседом по комнате был парень из Оренбургской области, баянист Анатолий Рогов. У нас похожие характеры. Мы оба по натуре закрытые, застенчивые, малообщительные. И на этой почве мы сблизились, стали общаться между собой. Так сосед по комнате стал моим добрым приятелем.

Когда в 2005 году я ехал в Курск поступать на учёбу, у меня была мечта познакомиться там с девушкой. Но я совершенно не представлял себе, как это сделать. В Глазове я никогда ни с кем не знакомился…

Преподаватель баяна Зулейха Хамзиевна Ассадуллина с ученицей

Лауреат первой степени Кирилл Друк (г. Минск, Республика Беларусь)

Джазмен Сергей Манукян в эфире «Радио ВОС»

Собака-проводник в студии «Радио ВОС»

— Как же решилась эта проблема?

— Удивительным образом уже в первые дни пребывания в Курске милая, добрая девушка сама со мной познакомилась. Она просто подошла ко мне и сказала: «Привет, меня зовут Надя. А тебя как зовут? Откуда ты приехал? На каком инструменте играешь?»

Для меня это был просто шок! Я в течение долгих месяцев ломал себе голову над тем, каким образом преодолеть свою робость и познакомиться с девушкой… А в реальной жизни барышня сама подошла ко мне и проявила явную симпатию.

Мы с Надей стали парой. И были замечательной парой все четыре года учёбы в училище. Она тоже незрячая. Мы всё время ходили вместе. У нас была одна белая трость на двоих. Она меня многому научила. В том числе и бытовым навыкам. Мы вместе борщи варили, картошку жарили…

Многие люди, которые нас знали, были уверены в том, что после окончания учёбы в колледже мы поженимся и вместе поедем поступать в институт. Но незадолго до окончания учёбы наша пара распалась. Наверное, чувства просто перегорели…

В любом случае, Курск действительно стал для меня началом новой жизни. И я очень благодарен судьбе за этот жизненный опыт.

— Вы учились в Курске по классу виолончели. Почему Вы решили стать звукорежиссёром, а не оставаться виолончелистом?

— Незрячий виолончелист не может выступать в симфоническом оркестре, так как он лишён возможности играть с листа и не видит сигналов дирижёра. Незрячие музыканты играют только по памяти, а в современных оркестрах такой «роскоши» не предоставляется: необходимо много играть с листа, сходу вникать в новые музыкальные произведения.

Конечно, теоретически незрячий виолончелист может выступать в качестве солиста. Но для этого требуются особые, выдающиеся способности, которыми обладают редкие музыканты.

С другой стороны, профессия звукорежиссёра представлялась мне реальной альтернативой. В Курском колледже нам преподавали основы звукорежиссуры и компьютерной аранжировки. И мне нравились эти занятия.

Для успешной работы звукорежиссёру необходим хороший слух, а также техническая подкованность и быстрая реакция. Все эти качества у меня были. Мне с детства нравилось возиться с различными техническими устройствами, особенно с магнитофонами, собирать их и разбирать.

С освоением компьютерных программ, ориентированных на незрячих пользователей, у меня тоже не было никаких проблем. А эти навыки очень важны для работы звукорежиссёра, так как приходится иметь дело со сложными компьютерными программами.

Можно сказать, что звукорежиссура заинтересовала меня ещё в детстве. С помощью обычного двухкассетного магнитофона я пытался брать интервью у домочадцев, записывал пение птиц, шум дождя. Дома возникло своеобразное «квартирное радио». Конечно, это были детские игры. Но они тоже повлияли на выбор будущей профессии.

Когда я узнал, что в Российской государственной специализированной академии искусств есть кафедра звукорежиссуры, то решил поступать именно на эту специальность.

— Вы пришли работать на «Радио ВОС» сразу после окончания института, в 2014 году. Расскажите, пожалуйста, о своей работе на радио, о своих обязанностях.

— Звукорежиссёру приходится осуществлять музыкальные записи и в студии, и во время концертов. Кроме того, мы занимаемся монтажом различных программ. Это совершенно разные задачи: заниматься записью симфонического оркестра или готовить к эфиру дискуссионную программу, в которой принимают участие различные эксперты.

Если радиопередача выходит в записи — у звукорежиссёра один круг задач. Прямой эфир предъявляет совсем другие требования.

Неспециалистам бывает непросто оценить работу звукорежиссёра. Например, далеко не все люди знают, что при записи симфонических оркестров, эстрадно-симфонических оркестров и любых музыкальных ансамблей каждый инструмент записывается отдельно, на отдельный трек. Очень важно правильно расставить микрофоны. Звукорежиссёр определяет и расстояние от микрофона до инструмента, и угол, который образуется между двумя объектами.

После завершения записи каждый трек обрабатывается по отдельности с помощью специальных компьютерных программ. После этого происходит «сведение» треков, которое должно обеспечить гармоничное звучание всего оркестра или музыкального ансамбля.

Звукорежиссёру необходимо учитывать акустические особенности концертного зала или студии звукозаписи, в которых производится запись. Музыкальные передачи на «Радио ВОС» идут и в записи, и в прямом эфире. Прямой эфир обычно осуществляется из концертного зала Культурно-спортивного реабилитационного комплекса (КСРК) Всероссийского общества слепых.

— Вы работаете не только с музыкальными записями, но и с разговорными радиопередачами.

— Работа с человеческим голосом тоже имеет свою специфику. Звукорежиссёр может не только «отчистить» запись от словпаразитов, исправить дефекты речи, изменить тембр голоса, но даже изменить образ, стиль человека… Кто-то говорит быстро, энергично, уверенно, резко… Кто-то высказывает свои мысли медленно, вдумчиво, осторожно.

В любом случае, человеческая речь должна быть приятна для слушателя. С другой стороны, необходимо бережно относиться к «исходному материалу», к индивидуальным речевым особенностям каждого человека.

По сути, при обработке записи речь может быть изменена до неузнаваемости… Но всегда нужно понять: какого результата мы хотим достигнуть? Речь должна звучать красиво. Но необходимо сохранять и достоверность, чтобы стиль общения в радиопередачах был близок к повседневному общению.

— В прямом эфире возможностей повлиять на речь героев у звукорежиссёра всё-таки меньше.

— Да, в прямом эфире присутствует больше оговорок, междометий, пустот… Речь обычно льётся не так плавно. Но определённые возможности у звукорежиссёра всё равно есть: можно менять тембр голоса, регулировать громкость.

— Расскажите, пожалуйста, о том, как учат будущих звукорежиссёров в Государственной специализированной академии искусств.

— Обучение имеет практическую направленность. Например, в качестве одного из заданий каждому студенту звукорежиссуры нужно было самостоятельно создать аудиокнигу. Я взялся озвучить русскую народную сказку о сестрице Алёнушке и её братце Иванушке. Необходимо было расписать роли, найти актёров-чтецов…

— И где же Вы их нашли?

— В качестве актёров выступали мои сокурсники по институту. Но самое главное — необходимо было создать «звуковое сопровождение сказки», мир звуковых картин. В этой аудиокниге у меня и лягушки кваковали, и птицы пели, и трава шелестела, и утки крякали в тростнике…

— Где Вы брали все эти голоса и шумы?

— Некоторые звуки и шумы я сам записывал, другие — брались из Интернет-фонотек. В любом случае, звукорежиссёр должен с помощью различных звуков уметь «рисовать» звуковые картины. Например, он должен понимать, что при движении по различным поверхностям возникают разные звуки. Если кто-то пробирается по густой траве — это один звук, идёт по песку — другой, шлёпает по грязи — третий. Я старался, чтобы в моей аудиокниге всё было реалистично.

— Как Вы считаете, профессия звукорежиссёра подходит для инвалидов по зрению?

— В этой профессии у них даже есть определённые преимущества перед зрячими! Но эти преимущества нужно научиться разумно использовать! Нельзя сказать, что слепые люди имеют более острый слух… Зато они обычно привыкли лучше дифференцировать звуки, извлекать больше полезной информации из звукового потока.

Часто инвалидам по зрению удаётся выделять отдельные голоса в толпе людей, отдельные разговоры, а зрячий человек слышит просто гул толпы… По шуму машин слепой может определить количество транспортных средств, примерную скорость их движения.

Незрячие люди легко определяют расстояние, которое отделяет их от источника звука. Вообще, в звуковой сфере инвалиды по зрению проявляют большую наблюдательность, чем большинство их сограждан. Эти навыки и привычки вполне можно использовать в профессии звукорежиссёра.

— Чтобы доказать своё право учиться в творческом вузе в качестве пианиста, скрипача или виолончелиста, необходимо продемонстрировать владение музыкальным инструментом, исполнить заранее подготовленную программу. А какие требования предъявляют к будущим звукорежиссёрам?

— В Российской государственной специализированной академии искусств будущие звукорежиссёры тоже должны владеть каким-нибудь музыкальным инструментом и продемонстрировать приёмной комиссии эти навыки. Полезно также иметь начальные знания по звукорежиссуре или, во всяком случае, природные предпосылки к этому виду деятельности.

На приёмном экзамене нас просили проанализировать музыкальные записи классической музыки. Абитуриенты, прослушав запись, должны были ответить на целый ряд вопросов. Где располагались музыканты во время проведения записи? Каким образом была проведена обработка записи? Соответствует ли обработка записи (сведение треков) данному музыкальному стилю? Также приёмную комиссию интересовало, знакомы ли молодые люди с компьютерными программами, которые применяются для музыкальной аранжировки и звукозаписи.

Я бы не сказал, что вступительный экзамен был сложным. Если человек интересуется звукорежиссурой и стремится получить эту профессию, то он автоматически начинает анализировать все музыкальные записи, которые ему попадаются. Поэтому отвечать на вопросы приёмной комиссии мне было довольно просто.

Во время учёбы мне очень помогло сотрудничество с «Радио ВОС». Штатным сотрудником я стал в 2014 году, после получения вузовского диплома. Но по трудовому договору работал на радио уже с 2012 года. Это стало хорошей практикой.

— Знаю, что учёба в вузе не только дала Вам интересную, востребованную профессию, но и помогла устроить личную жизнь.

— С моей будущей женой Лилией мы познакомились в 2009 году на вступительных экзаменах отделения звукорежиссуры. Так получилось, что Лилия оказалась единственной девушкой на нашем отделении. Кроме того, мы с Лилией были единственными тотальниками, которые обучались этой профессии.

Как я уже рассказывал, со своей первой девушкой мы познакомились по её инициативе. Когда я приехал на учёбу в Курск, то был очень робким, зажатым, стеснительным… Но за четыре года в Курске я изменился, стал более активным, инициативным, уверенным в себе. Кстати, и знакомство с Лилией прошло по-другому, чем с Надей. Я сам проявил инициативу, сказал Лиле: «Мы два тотальника, давай держаться вместе!»

И мы стали «держаться вместе!». А после окончания учёбы, 1 ноября 2014 года, сыграли свадьбу. Кстати, Лиля тоже нашла работу по специальности. Её рабочее место находится недалеко от моего, в этом же здании. Она преподаёт на курсах компьютерной аранжировки в Культурно-спортивном реабилитационном комплексе ВОС. Недавно мы купили комнату в Подмосковье, сейчас мечтаем об улучшении жилищных условий, о собственной квартире.

— Что бы Вы могли пожелать читателям журнала «Школьный вестник»?

— Мне думается, что слепота или слабовидение означает тяжёлую жизненную ситуацию. Но и в этой ситуации каждый человек может и должен себя реализовать, достичь своих жизненных целей. Всем читателям журнала желаю успеха на этом пути!

Очень надеюсь, что «Радио ВОС» будет и дальше приносить пользу своим слушателям. У нас часто выступают люди, которые могут служить примером для инвалидов по зрению. Лично меня всегда вдохновляют выступления замечательной певицы Дианы Гурцкой и блистательного депутата Государственной думы Олега Смолина. И каждый слушатель может спросить себя: «Если эти люди так много достигли в жизни, несмотря на отсутствие зрения, то почему я не могу покорить свои вершины?» Давайте дерзать и не останавливаться на достигнутом!

Фотографии Ильи Бруштейна

Маркетинг оптического предприятия — составляющие успеха

Редакция газеты «Поле зрения» и компания «Маркет Ассистант Груп» продолжает цикл публикаций для управленцев оптического предприятия. В цикле мы рассматриваем технологии увеличения клиентского потока в клинику или магазин оптики и, как следствие, рост прибыльности предприятия. Для достижения этой цели мы вспоминаем и структурируем постулаты маркетинга, применительно к оптическому рынку, и разбираем конкретные примеры из современной российской действительности.

Рынок индивидуальностей

Е.Н. Якутина

Генеральный директор ООО «Маркет Ассистант Груп», доцент МосГУ

Продолжение, начало см. в №№ 4-6/2016, 1-6/2017, 1/2018

Никогда не поздно посмотреть на своих покупателей и понять, кто же они такие есть, где живут и работают, как отдыхают и чем увлекаются. Какого они возраста, имеют ли детей или внуков, каковы доходы. И, наконец, залезть им в голову и понять потребности, желания и ценности.

Эти базовые вопросы о своей целевой аудитории рано или поздно должен себе задать каждый предприниматель, владелец бизнеса или руководитель компании. Потому что один из важных маркетинговых постулатов можно сформулировать таким образом: каков ваш покупатель — таково ваше предложение.

Не наоборот.

Мы отличные специалисты, откроем сейчас кабинет коррекции зрения, и рядом с домом есть недорогое подходящее помещение. Поэтому к нам пойдут покупатели. Нет. Удобно должно быть покупателям, а не продавцам. А то, что вы прекрасный специалист еще предстоит доказать.

Давайте заведем себе детский ассортимент очков и оправ, потому что это красивый и перспективный бизнес, число детей увеличивается, гаджеты всем портят глаза с самого младенчества, родители не жалеют денег на своих чад. Нет. Нужно понять, есть ли в близлежащем районе дети — детские сады, школы, колледжи, вузы. И если их нет, то ждать что родители поедут к вам в салон специально, оснований очень мало — за редкими исключениями, которые нужно искусственно создавать, например, рекламируя потрясающий воображение ассортимент или принимающего детского доктора и, соответственно, затратив дополнительный бюджет на продвижение.

Поэтому начинаем изучать наших потенциальных (если вы только приступаете) или существующих потребителей (если необходимо написать стратегию на следующий период существования бизнеса).

Теоретически рынок потребителей делится на индивидуальных и корпоративных, обозначается как b2c или b2b. Читается: би-ту-би, би-ту-си, в переводе с английского, бизнес для бизнеса или бизнес для кастомер (потребителя). То есть вы создали свой бизнес либо для того, чтобы другой бизнес покупал товары и затем перепродавал их. Либо ваш бизнес работает для конечного потребителя.

> От деления на типы рынков, от выбора потенциального потребителя зависит выбор товаров и услуг (построение ассортимента), ценообразование, особенности маркетингового продвижения, характер рекламирования.

Они все такие индивидуальные

Основными критериями для сегментирования рынка индивидуальных потребителей выступают следующие:

1. Географические: континент, страна, регион, город, сельская местность, а также плотность населения и климат.

2. Демографические: возраст, пол, размер семьи, этап жизненного цикла семьи.

3. Социально-экономические: род занятий, образование, отношение к религии, национальность, уровень дохода, уровень культуры.

4. Психофизические: образ жизни, тип личности, черты характера, жизненная позиция.

5. Поведенческие: мотивация покупки, искомые выгоды, интенсивность потребления, приверженность к марке, способность воспринимать новшества.

Существуют и другие многочисленные вариации классификации конечных потребителей, поскольку тема предполагает выделение бюджета на продвижение товаров и услуг для выделенной (сегментированной) группы. Например, «рынок индивидуальных потребителей, включающий отдельные лица и домашние хозяйства, приобретающие товары и услуги для личного потребления» может быть разделен по следующим признакам:

– по возрасту, полу, национальности, вере;

– культурному уровню, образованию, социальному статусу;

– доходу.

Наиболее значимые характеристики стандартно берутся рекламными и медианпланерными агентствами для того, чтобы наиболее точно нацелить вашу рекламу на нужную целевую аудиторию, как правило, это: культурный уровень, социальный статус, доход, семейное положение, национальность. И, напомню, рекламщики подбирают для выделенного сегмента те средства массовой информации, а внутри них те программы или конкретные журналы, сайты, которые выделенным сегментом читаются, слушаются, смотрятся наиболее активно.

Для построения вашей рекламной кампании важно определить основную группу потребителей, на которую в течение года (или другого периода стратегического планирования) вы будете нацеливать основной информационный удар.

Например, клиника семейной офтальмологии, открывшаяся около станции метро «Октябрьское поле», рассчитана на географическое притяжение Северо-Западного округа столицы, поскольку обладает уникальными конкурентными преимуществами: новейшее оборудование для проверки зрения, прием двух докторов наук по болезням зрения с выходом на операции. А также способна привлечь клиентов с высоким доходом узкого, районного масштаба, имея в наличии отличный ассортимента оправ и солнцезащитных очков в средней и выше среднего ценовой категории и представленного в просторных помещениях с высокими потолками и качественным дизайнерским ремонтом.

Основные стратегии выхода на рынок для рынка b2c назовем следующие:

1. Снижение себестоимости продукции (массовый маркетинг).

2. Маркетинг дифференцированного товара.

3. Сегментирование рынка (маркетинг дифференцированного рынка).

4. Постоянное внедрение новшеств.

5. Ориентация на индивидуальные потребности покупателей.

6. Комплексная стратегия, включающая две или более, перечисленные выше.

Связанные одной цепью

Существуют в нашем бизнесе и такие предприятия, которые оказывают услуги и продают товары другому бизнесу. Например, дистрибьюторские компании по продаже модных коллекций очков, предприятия, производящие растворы для контактных линз, лаборатории, принимающие заказы на изготовление оптических линз из полузаготовок и так далее.

Рассмотрим кратко и этот рынок, рынок предприятий-потребителей.

Какими особенностями он обладает? Как было написано выше, товары покупаются для последующего извлечения прибыли, для перепродажи. В процессе принятия решения о покупке участвуют несколько человек, в отличие от конечного потребителя, который делает это, чаще всего, самостоятельно и в одиночку. Работники, ответственные за снабжение или за закупки на предприятиях, действуют в рамках официальных установок, лимитов, ограничений. Сделки осуществляются на основании официальных запросов, предложений, договоров купли-продажи. Суммы сделок выше, чем на рынке b2c. Покупателей-предприятий меньше, чем физических лиц. Как правило, предприятия географически сконцентрированы. Спрос на товары промышленного назначения зависит от спроса на ширпотреб и других факторов (решения правительства, войны, катастрофы и др.). Предложение и спрос, как правило, не эластичны по цене. Покупатели, как правило, профессионалы. Продажа товаров предприятиям позволяет получить значительную торговую ренту.

С точки зрения стратегии маркетингового поведения целевые аудитории сужаются до лиц, принимающих решения, выбираются узкоспециализированные средства массовой информации, работают техники личных и манипулятивных переговоров. От рекламистов требуется проработка фирменного стиля, упаковка товара и всех сообщений от имени предприятия (презентаций, визиток, сайта и пр.). От PR-специалистов ждут грамотной организации событий для клиентов компании (выставки, тренинги по продукту, презентации и т.д.)

И если ранее я говорила о том, что предприятие должно найти собственную нишу и стать уникальным по набору услуг или товаров, то в конце данной статьи скажем так: настройтесь на рынок, который состоит не только из потребителей, но из индивидуальностей, и если вы хотите что-то продать каждому из них, нужно знать про них все и даже немного больше.

Дневник вел лейтенант медицинской службы Леонид Балашевич (1960 год)

Л.И. Балашевич

ПЕРЕХОД СЕВАСТОПОЛЬ — БУХТА ПРОВИДЕНИЯ

Дневник корабельного врача

Введение

Покинув, наконец, в марте 2015 года должность директора Санкт-Петербургского филиала Федоровского комплекса «Микрохирургия глаза» и освободившись от административного гнета, я стал располагать свободным временем и, как всякий отставник, начал разбирать свои старые архивы, намереваясь написать если не мемуары, поскольку это уже становится дурным тоном, то хотя бы очерк о нашей семье и ее истоках, поскольку мои дочь и трое сыновей от разных жен практически ничего не знают о своих корнях, как, впрочем, и я. В советское время, в которое я прожил большую часть своей жизни, было не принято рассказывать о своей родословной детям — а вдруг среди предков окажется помещик или какой-нибудь гнилой интеллигент — все анкеты будут испорчены, а с ними и жизнь. Разбирая архивы, я вдруг наткнулся на старую потемневшую и потертую тетрадку в плотной обложке, открыв которую, я обнаружил написанный красивым почерком хронического отличника текст, от которого уже не мог оторваться, пока не дочитал до конца. Вот эта тетрадка *(рис. 1)*, которая оказалась дневником, который вел молодой лейтенант, выпускник Военно-медицинской академии, во время перехода подводной лодки, на которой он служил, из Севастополя на Тихий океан. Это был текст, написанный совершенно незнакомым мне человеком, наивным и чистым, и я с трудом осознал, что этим человеком 56 лет тому назад был я в своей прошлой, навсегда ушедшей жизни.

Мне показалось, что этот дневник может быть интересен и другим людям, которые интересуются нашим прошлым, прошлым нашего флота, мироощущением и чувствами тогдашней молодежи. Так пришло решение опубликовать этот текст, но чтобы читателю был понятен контекст, я счел полезным на правах наследника его автора сделать короткое предисловие к нему, изложив сохранившиеся еще в изъеденном склеротическими бляшками мозге предшествующие описанному в дневнике походу события.

Автор дневника после войны оказался сиротой на попечении матери. В 1954 году он окончил среднюю школу в небольшом белорусском городке и поступил в Военно-морскую медицинскую академию в Ленинграде, хотя склонность имел скорее к занятиям изобразительным искусством, чем медициной. Приняли его без вступительных экзаменов как золотого медалиста и сына погибшего в войну офицера. Медицина все же увлекла его, в значительной мере благодаря общению с выдающимися преподавателями, работавшими тогда в академии; особенно самозабвенно он занимался физиологией и офтальмологией. В 1960 году он окончил академию с золотой медалью и страстно хотел заниматься медициной и наукой. Но в отделе кадров Военно-морского флота в Москве были другие соображения, и мыслили чиновники более упрощенными категориями, и вскоре все выпускники его группы, чья фамилия начиналась на букву «Б», были скопом отправлены врачами на строящиеся и модернизируемые на Сормовских верфях подводные лодки. Утешением для них могло быть лишь то, что официально их должности именовались «НАЧАЛЬНИК» медицинской службы, а заодно и интендантской. Двойные начальники!

Вот так в один прекрасный день этот, по моим нынешним меркам, юноша в соответствии с Корабельным уставом, вырядившись в парадную форму, пришел представиться командиру подводной лодки С-73 Юрию Алексеевичу Емельянову, своему будущему начальнику, на береговую базу завода в Сормово. Не успел лейтенант закончить положенную по уставу фразу: «Товарищ капитан третьего ранга, лейтенант Балашевич представляется по случаю…», как пожилой, как показалось лейтенанту, 34-летний командир снисходительно пожал лейтенанту руку, пожелал успешной службы и пригласил в каюту помощника командира. «Забирай лейтенанта и научи его представляться, как положено на флоте, а не написано в уставе!»

Помощником командира оказался капитан-лейтенант Руслан Еремеев, который протянул лейтенанту руку, поздравил с прибытием и повел в свою «каюту». Это была небольшая комната с двумя застеленными синими суконными одеялами узкими железными кроватями и деревянной тумбочкой с бюстом Ленина на ней. В комнате уже ждали другие офицеры лодки. Руслан представил меня им и, отодвинув в сторону тумбочку, вытащил из-за нее бывший тогда в употреблении потертый фибровый чемоданчик. Деловито отодвинув в сторону бюст вождя, он открыл поставленный рядом чемоданчик. Там оказалось две бутылки водки «Московская» и несколько алюминиевых четвертьлитровых кружек. Первую из них, наполнив до краев водкой, Руслан протянул мне: «Ну что ж, доктор, пей до дна! За удачную службу!» Первой реакцией «доктора» был ужас и протест, поскольку водку он раньше только видел, но никогда не пил, но, будучи от природы человеком сообразительным и быстро поняв, что это тест на совместимость с офицерским коллективом и отступать нельзя, он сделал глубокий вдох и, плотно закрыв глаза, выдул все содержимое кружки до дна. Остальные участники деловито разлили водку в кружки и с явным удовольствием выпили такую же дозу. Увидев реакцию доктора на выпивку, они заботливо уложили его на койку прямо в парадном мундире и отправились на ужин в офицерскую столовую. Доктор с тяжелой от похмелья головой очнулся только утром следующего дня. Очередной экзамен был сдан.

Подводная лодка, на которую был назначен молодой доктор, оказалась обычной средней подводной лодкой, копией немецких лодок типа «U», которые в большом количестве строились после войны в СССР. Командование флота решило переоборудовать несколько таких серийных лодок, насколько я помню, четыре, в подводные лодки радиолокационного дозора. Тогда ведь не было возможности наблюдения и разведки из космоса, не было современной навигации, и единственным способом дальнего обнаружения целей были радиолокационные станции. Но берег «вражеский» был далеко, и чтобы обнаружить, например, взлетающие в нашу сторону самолеты с Аляски, другого способа, как приблизить станцию к их берегу, не было. Американцы даже имели уже тогда в составе своего флота атомную подводную лодку радиолокационного дозора «Трешер», которая, однако, потерпела аварию и утонула в Атлантическом океане.

Рис. 1. Дневник, сохранившийся с 1961 года

Наши конструкторы решили задачу просто. На лодках типа «С» было предусмотрено для обеспечения максимальной дальности подводного хода два аккумуляторных отсека — второй и четвертый. Так вот из четвертого отсека аккумуляторы убрали и вместо них смонтировали радиолокационную станцию, вертящаяся антенна которой возвышалась над рубкой. Лодка, конечно, в результате становилась, по сути, инвалидом, так как могла находиться в подводном положении только ограниченное время, она становилась не подводной, а скорее ныряющей. Стратегов это, правда, не смущало. Думаю, хотя и, как профан в военном деле, не уверен, что они рассуждали так: в случае конфликта лодка подкрадется к вражескому берегу, всплывет, вылетающие в нашу сторону цели обнаружит и доложит в штаб флота, а потом если ее и отправят на дно, то задачу-то свою она выполнила!

Рис. 2. Экипаж подводной лодки С-73 перед началом перехода на ТОФ

Осенью 1960 года модернизация лодки была закончена, ее загрузили в плавучий док и с двумя командами на борту — заводской, из тех, кто ее переделывал, и флотской, которая должна была принять корабль от строителей в ходе сдаточных испытаний, отправили по внутренним водным путям на испытательную базу в Севастополь. В Азовском море лодка вышла из дока и своим ходом в надводном положении двинулась в Черное море. Днем 7 ноября, к изумлению выстроенного в Севастопольской бухте на палубах кораблей по случаю годовщины Великой Октябрьской Социалистической Революции личного состава, наша грязная от заводской пыли и краски лодка со всяким хламом, привязанным на верхней палубе, гордо прошествовала мимо.

Приемно-сдаточные испытания начались с ЧП. Буквально на втором или третьем выходе в море в сопровождении сторожевого корабля при испытании системы работы дизеля под водой (РДП, или по-немецки «шнорхель») заклинило выхлопное отверстие шнорхеля. В дизеле начало стремительно подниматься давление, и он на глубине 10 метров взорвался. А это дизель мощностью где-то около 2000 лошадиных сил! Спасло корабль и его личный состав только то, что старший помощник командира Валерий Петрович Удалов, будучи опытным подводником, быстро среагировал и дал команду аварийного продувания цистерн, в результате чего лодка, как пробка из воды, выскочила на поверхность. Когда первый шок улегся и лодку провентилировали, оказалось, что все мотористы, которые были в дизельном отсеке, получили тяжелые ожоги и травмы. Через отдраенный люк седьмого отсека их вытаскивали на верхнюю палубу, а это полоска железа шириной в полтора метра, и доктор, сам одуревший от всего случившегося и ничего не понимая, натянув шинель и схватив сумку первой помощи, прямо на качающейся палубе делал пострадавшим, которых удерживали под мышки уцелевшие матросы, уколы морфия. К борту лодки подошел корабль сопровождения. Начало темнеть, волна не в такт поднимала и опускала то корму корабля, то корпус лодки, но все же худо-бедно удалось перегрузить пострадавших на корабль для доставки в госпиталь. Последним прыгнул на палубу доктор, но корма лодки ухнула вниз вместе с волной, и он оказался в холодной воде вместе со своей сумкой. Матросы сторожевика выловили его и подняли на борт, испуганного и дрожащего от холода.

После того как пострадавшие были доставлены в госпиталь, а лодку отбуксировали к пирсу, офицеры молча собрались в кают-компании береговой базы и разбавили несчастье солидной дозой спиртного. Каждый понимал, что впереди расследование, политотдел, комитетчики и все остальное, что следует за такими происшествиями.

Лишь к апрелю 1961 года был заменен взорвавшийся дизель, закончены заводские и ходовые испытания подводной лодки, и она официально была включена в состав Военно-морского флота. Местом ее постоянного базирования был определен Тихоокеанский флот. Началась подготовка к длительному переходу на Тихий океан, сперва по внутренним рекам и каналам, а затем — Северным морским путем. Как-то так получилось, что доктор решил вести дневник этого перехода. Я воспроизвожу его полностью, включая рисунки автора дневника, которые он делал по ходу текста и в своем отдельном альбоме, который тоже сохранился, а также несколько фотографий того времени. На *рис. 2* приведена копия подлинной коллективной фотографии личного состава подводной лодки С-73, сделанной в Севастополе в 1961 году перед выходом на Тихий океан с фамилиями всех членов экипажа. Их было немного — 8 офицеров, боцман и 49 матросов. Привожу фамилии и имена офицеров, а также отчества тех, что сохранились в памяти. Это командир капитан 2-го ранга Емельянов Юрий Алексеевич, замполит капитан 3-го ранга Рыкалин Василий Дмитриевич, старший помощник командира капитан 3-го ранга Удалов Валерий Петрович, помощник командира капитан-лейтенант Еремеев Руслан Гаврилович, командир БЧ-5 капитан-лейтенант Березин Юрий Иванович, командир БЧ-3 капитан-лейтенант Бойков Владимир, командир штурманской службы капитан-лейтенант Матвеев Александр Владимирович и начальник медицинской и интендантской служб лейтенант медицинской службы Балашевич Леонид Иосифович. Большинство из них уже ушли из этой жизни…

Итак…

15 апреля 1961 г.

Как всегда, мы встречаемся в продовольственной части бригады. Это постоянное место встречи врачей лодок — здесь мы бываем гораздо чаще, чем в медицинской части. Ведь накануне и после выхода основное — это продовольствие, сперва длительная процедура получения, а затем — утомительные и неприятные расчеты о недостатках. Вот и сейчас, как всегда, мы все сидим в курилке — П-образная скамья с обрезом посередине — и обсуждаем текущие дела.

— Куда вас выгоняют? — спросил у меня Колпаков. Я мрачно процедил:

— Увы, на ТОФ, — и сдвинул фуражку на затылок, подставляя лицо ярким лучам прекрасного южного солнца.

Колпакова всюду ругают. Говорят, он пьяница. Его ругают даже на партактивах, хотя он и не коммунист, ругают на собраниях офицеров, клеймят позором среди официальных кругов медицины. И только об одном никто никогда не говорил — почему пьет и бездельничает молодой и, как все признают, способный, даже талантливый, врач. Я не видел его пьяным. В рабочей обстановке он производит прекрасное впечатление — высокий, могучего телосложения, с широким, мужественным лицом. Наверное, в белом халате он выглядел бы весьма внушительно.

— Ну а как твои дела? — спросил я.

— Да пока в перспективе Север. Говорят, в конце мая уйдем и мы. К сожалению, не помогли даже самые героические усилия. Когда я пришел на флот из института, мне предложили послужить два года на флоте, на лодках. «Врачебной работы не обещаем, но вы пройдете хороший жизненный университет». Я согласился. Послужил два года, три, потом меня направили в Албанию. «Когда вернетесь, будете гарантированы от службы в отдаленных районах». Что ж, и такая гарантия чего-то стоит. Пришел с Албании, конечно, попросил дать, наконец, врачебную работу. Однако начальство распорядилось по-своему — без всякого моего согласия назначили на новую лодку, которая должна уходить на Север. И это после всех гарантий! Мои попытки искать справедливость привели к тому, что меня обвинили в отсутствии патриотизма. Я начал пить, думал, что хоть это заставит моих начальников убрать меня с флота. Конечно, и это ни к чему не приводит. Теперь какое-то состояние полного безразличия. Как можно служить, когда попытку пойти поработать в госпитале рассматривают чуть ли не как дезертирство! Да, я попытался однажды уйти с разбора в госпиталь, прооперировать своего матроса. Ты бы видел реакцию помощника! У него был такой вид, будто я подкладываю бомбу под главные устои флота. Так и пришлось мне слушать 2 часа о недостатках в работе мотористов, а моего матроса оперировали без меня.

Рис. 3. Подводная лодка на Севастопольском рейде

Я мало знаком с Колпаковым, он ведь выпускник института. Меня немного удивила его откровенность, но я рад был услышать эту исповедь. Ведь его судьба — это наша судьба. Почти у всех ребят нашего выпуска она складывалась так же — вопреки желанию, вопреки здравому смыслу, вопреки всему, чему нас учили в стенах Академии.

Под ярким южным солнцем нежной дымкой весны зеленеют первые весенние листья, цветут абрикосы, распространяя вокруг томный, еле уловимый аромат крымской весны. Разомлев от пьянящих запахов и тепла, матросы развалились на мешках, подставив солнцу лица. Мы пришли срочно получить продукты, через час выход, но интенданты не торопятся, и мы вынуждены ждать.

— Митько, иди поймай Муху.

Матрос удивленно на меня смотрит. Объясняю, что Муха — это не муха, а фамилия кладовщика.

Едва только мы успели погрузить на корабль продукты, как сразу же подали команду: «По местам стоять, со швартовых сниматься!». Выход был назначен на воскресенье, и мы не ожидали такого резкого изменения планов. На ходу забрасывали в лодку вещи, документы, приборы, на ходу прощались с друзьями, в сутолоке рассчитывались с плавбазой.

Сегодня суббота, и мы хотели бы иметь денек (вернее, вечерок) для отдыха — собраться вместе, попрощаться с Севастополем, отдохнуть после последних проверок, инспекций, забот. Но, говорят, пути начальства неисповедимы. Комбриг вполне логично рассудил, что каждый из нас — потенциальный преступник и пьяница. Оставь его в городе в субботу — и он перепьется, всадит нож в товарища и перебьет окна в ресторане. Зачем же рисковать повышением по службе, если можно нас просто выгнать на рейд и обеспечить себе спокойную и безмятежную ночь!

16 апреля

Трудно забираться человеку почти двухметрового роста на лодочную койку под клапана и приборы, особенно после месяца береговой жизни. Наклоняю голову к груди и вставляю ее между клапаном и койкой, захватываю соседние клапаны руками, подтягиваюсь, одновременно приподнимаю таз и пытаюсь стать на четвереньки, но, увы — безуспешно — ноги слишком длинны. Тогда, держа ноги в горизонтальном положении за счет пресса, извиваясь червем, я, наконец, ввинчиваюсь под одеяло, попутно испытав на своем черепе прочность висящего над головой прибора. Усталость дает о себе знать, и я быстро засыпаю…

Утро выдалось прекрасное. Как только выглянуло теплое крымское солнце, матросы высыпали на верхнюю палубу кто в чем. Одни делают подобие физзарядки, другие просто дышат свежим чистым воздухом. Рядом стоит лодка Боброва *(рис. 3)*.

Захватив наверх карандаш, я сделал рисунок — последняя стоянка «братьев-китайцев» в Севастопольской бухте.

К часу дня начали прибывать офицеры штаба, в их числе и флагврач Иван Иванович Новоточин. Посмотрел камбуз, сделал напутственные записи в журнал боевой подготовки.

— Жаль мне тебя отпускать, да что поделаешь. Главное — не роняй репутации там, на Севере, на ТОФе. Если бы ты остался у меня, я бы тебя взял врачом базы вместо Бурдачева, его ведь тоже продвигать надо, он молод, способный врач. Держи в тонусе команду, занимайся на переходе. Спасибо за хорошую службу.

Я внимательно слушал напутственную речь. Новоточин — хороший человек, душевный. Но уже не врач. 18 лет на должности флагмана оставили свой отпечаток. Но молодежи он помогает, особенно тем, кто не откровенный разгильдяй и старается сделать что-то по службе. Особенно ему нравится, когда наведен внешний лоск — этикеточки, бутылочки, надписи — все должно быть сделано аккуратно, красиво. Это сразу покоряет его сердце, и он потом может простить многие проблемы.

Вот прибывает на катере командир плавбазы «Волга» — еще молодой, всегда щеголевато и подчеркнуто чисто одетый, весь блестящий капитан 2-го ранга. Я стою вахтенным офицером.

— Ну, где ваш фюрер?

— В каюте, товарищ командир!

А вот и его заместитель по политчасти — серый и незаметный, как большинство замполитов. Протягивая мне на прощанье руку, промямлил скороговоркой вместо напутствия:

— Хе, хе, я думал, огурчики маринованные есть, а у вас их нет, хе, хе!

Шумно прощается и уходит штаб. Звенит сигнализация, раздается команда: «По местам стоять, с якоря сниматься!» На борту комбриг, он не разрешает выйти на мостик во время прохождения бонов. Что ж, прощай, Севастополь! Недолго ты был для нас и для меня уютным убежищем, как много я узнал о жизни за это короткое время! Корабль выходит в открытое море, а позади остаются друзья, знакомые, люди, в жизни которых мы промелькнули, зажгли какую-то искру в сознании и ушли, чтобы где-то далеко-далеко столкнуться с другими людьми, с другими городами, с другими морями.

17 апреля

Вот уже позади Керченский пролив, и мы идем по Азовскому морю. Солнце светит так же ярко, море сверкает, тепло, но цвет волны уже другой — море мелкое, и вода имеет чуть желтовато-зеленый оттенок, нет той черной глубины, которой отличается Черное море *(рис. 4)*.

Утром измерил давление крови у 30 матросов на широте 57°. Бросаются в глаза прежде всего низкие цифры давления. Очевидно, сказывается малая подвижность, вредности, плохой сон. Цифры не превышают 100-105 мм рт.ст.

К концу дня встали на якорь на рейде г. Жданова. В бинокль видно огромное количество заводских труб — ведь здесь расположены заводы Азовстали, прокатные станы союзного значения, имеется большой торговый порт. Сюда, в частности, ввозили кубинский сахар, турецкий инжир и другие экзотические товары. Нас, конечно, не пускают в порт — военный корабль могут увидеть иностранцы, и мы одиноко маячим на рейде. Вскоре прибыли офицеры комендантского управления. Степан Петрович Горбатовский, командир Севастопольской бригады подводных лодок, не мог сдержать негодования:

— Позвольте, ведь на совещании у комфлота вы обещали, что нас будет ждать док, полностью подготовленный и чуть ли не притопленный, только разворачивайся и входи! А на деле вы даже не побеспокоились о том, чтобы своевременно вывести док из базы! Я вынужден буду докладывать комфлоту!



Рис. 4. Подводная лодка в сопровождении буксира

Комбриг, пожилой, степенный, с большим, когда-то выразительным, а сейчас обрюзгшим и морщинистым, но не потерявшим строгости, лицом, говорит степенно, медленно, не повышая голоса, но строго и повелительно — сказываются долгие годы службы на командных должностях, большой опыт плаванья на лодках.

Базовые деятели, очевидно, не ожидали такого поворота событий. Кто-то неуверенно пролепетал: «Док готов, тов. комбриг, через 2 часа будет здесь, мы просто не ожидали вас так рано…» Как и следовало ожидать, док появился только утром. Последний раз на Черноморском флоте прозвучала команда: «По местам стоять, с якоря сниматься!», и мы медленно, осторожно вошли в притопленный плавучий док. Как только он всплыл, сразу закипела работа *(рис. 5)*.

Как по мановению волшебной палочки, откуда-то появились гвозди, топоры, пилы, с МБСС подали доски, бревна, жесть. Наша команда имеет большой опыт переходов в доках, ей так часто приходилось менять места базирования, что волей-неволей приходится привыкать быстро и уютно устраиваться на новом месте. Из бревен и досок сколотили настил над корпусом для размещения «кинотеатра» (он же столовая и место для занятий на открытом воздухе), мотористы сколотили огромный трап для схода с дока, построили столы для приема пищи. Работа кипела в руках моряков, за несколько месяцев плаванья люди истосковались по обычной мирной работе, и сейчас каждый старался показать все свои способности и умения. Мне пришлось (небывалый случай!) ходить по доку и отправлять людей на ужин насильно — так все были увлечены работой. Кругом смех, шутки, стук топоров, визг пил. Только к вечеру, когда стало совсем темно, работы прекратились. Корабль весь замаскирован брезентом. Под ним сделан целый дворец. Теперь есть где посмотреть фильм, почитать, позаниматься, поспать на свежем воздухе.

20 апреля

Весь день 19 апреля простояли в ожидании буксира. К вечеру он пришел, протащил нас до Таганрога и ушел. 20-го снова ждем буксира и только к вечеру двинулись в путь, к Ростову. У нас уже нет дров, нет хлеба, нет мяса, поэтому мы считаем часы — быстрее в Ростов!

В середине дня к борту подозвали рыбацкий сейнер. Рыбаки вывалили нам на док 2 ящика азовских бычков — противных скользких рыбок длиною сантиметров 10, но неплохих на вкус. Ребята пообещали им спирт, но когда бычки были на борту, наш строевой старшина заорал: «По какому такому праву вы пришвартовались к военному судну?» Испугавшись, рыбаки отошли от борта, так и не получив вознаграждения.

Из бычков решили сварить уху — полкоманды отрезала им головы, потрошила. Я сказал коку: «Ну, Климкин, свари такую уху, чтобы ложкой нельзя было пошевелить!» И он сварил. Каково же было мое удивление, когда матросы попытались выбросить за борт кока! Оказывается, уху варят жидкой, прозрачной и ароматной! Больных почти нет. Только Голубец сковырнул прыщик на предплечье, и у него развился фурункул с отеком и лимфаденитом. Наложил повязку с ихтиолом — на следующий день верхушка созрела, но в глубине тканей отек и инфильтрация остались. Сегодня только, после второй перевязки, вышло большое количество кровянистого гноя. Наложил повязку с Ung. Synthomicyni, даю сульфаниламиды. Отек уменьшился, лимфаденит тоже.



Рис. 5. Наша С-73 в плавучем доке

Рис. 6. Госбанк в Ростове

Рис. 7. Церквушка на берегу Дона

21 апреля

Ночью 20 апреля погода стояла отвратительная — сильный порывистый ветер, холодный колючий дождь пронизывали до костей. На наши ростры через гнилой брезент потоками льется вода. С большим трудом я выбрал более или менее сухое место, расстелил грязный матрац, подложил подушку без наволоки и улегся прямо в канадке (я дежурил по эшелону, и внизу спать нельзя). Не успел я уснуть, как подошел вахтенный сигнальщик:

— Товарищ лейтенант, там просят 4 человека наверх, буксир меняют.

— Ну, скажи дежурному, пусть разбудит.

Сигнальщик передал приказание вниз. Я спокойно лежал на своем матраце. Вдруг мимо меня, не глядя по сторонам, пробежал и свалился в люк командир:

— Вставать и быстро, бездельники, там все концы летят, дежурного нет, людей нет! Старпом! Помощник!

Мой сон как рукой сняло. Я вскочил и присоединился к общей суете. Испуганные сонные моряки начали выскакивать из отсека кто в чем — на одном канадка, голые ноги и сапоги, другой в брюках, но без тельняшки. Подхлестываемые криком и суетой, они под дождем, на ветру начали вытаскивать концы буксира, хотя слабо понимали, что делали. Доковая команда спала — только командир тоже сам пытался что-то делать с помощью полусонных моряков лодки. Я тоже вышел наверх и решил разобраться, что же все-таки произошло. В целях экономии времени комендант решил на ходу поменять буксиры. Командир дока, конечно, не смог поднять своих анархистов и попросил сигнальщика разбудить наших людей. Так как тревоги не было, люди не спешили и одевались не торопясь. Начальник дока не дождался их и разбудил командира. Тут и началась паника. Увидев, что на доке нет доковой команды, командир, стоя на дожде с непокрытой головой, заорал:

— Разбудить доковую команду! Боевая тревога доковой команде! Почему не встают? Сейчас же поднять, иначе буду стрелять, перестреляю анархистов!

Первым выскочил удивленный сонный доковый боцман и сразу бросился в свалку:

— Что вы тут собрались, разойдитесь, не путайтесь под ногами!

Эта реплика проснувшегося, наконец, поводыря анархистов вызвала всеобщий хохот наших моряков. Даже командир не удержался. А дождь все льет. Моряки вымокли до нитки, волосы слиплись, голые руки в кровь изодраны о стальные тросы и покрыты слоем черного мазута, но никто не жалуется. Наконец, в три часа ночи завели от буксира конец. И вдруг, словно гром среди ясного неба, крик с буксира:

— Отдать концы! Бросайте якорь, к разводу мостов опоздали!

Возбужденные и раскрасневшиеся матросы вдруг как-то сразу почувствовали бесполезность своей работы, заметили холодный ветер, дождь, грязь и, опустив плечи, поплелись досыпать до подъема.

Дождь лил всю ночь, все утро и весь день.

К полудню, когда мы уже решали, кого из команды пустить на свежее мясо и где можно достать хлеб, к нам, наконец, подошел комендантский катер.

— Давайте людей, за продуктами пойдем на склад!

Желающих нашлось столько, что вынужден был провести отбор сам старпом, дал 8 матросов-метристов, и мы с Русланом ушли на катере в порт. В продчасти у меня старые знакомые — я ведь уже бывалый моряк, второй раз в Ростове. Полгода назад я здесь прошел первую интендантскую практику. Быстро оформив бумаги с одноногим сухоньким старичком-писарем, я оставил матросов получать продукты, дал им инструкции о праведном поведении и ушел в город по своим делам. Обратный рейс катера заказали на 17 часов, сломив сопротивление командира катера, некоего Игоря, старого авантюриста, половиной килограмма сливочного масла. Это давало возможность нам сделать и свои дела в городе.

Ростов не отличается чистотой, а в такую слякоть тем более. На улицах и площадях огромный слой грязи, всюду потоки грязной воды. Только на центральных асфальтированных улицах можно пройти, не боясь погрузиться в грязное месиво. Да, с погодой нам не повезло!

Центральная улица Ростова — им. Энгельса — тянется на несколько километров. Здесь расположен памятник Ленину, парк, институты, банк, совнархоз, обком партии, кинотеатры, рестораны, 2 универмага, 4 книжных магазина, главтабак и т.д. *(рис. 6)*.

Чуть выше, ближе к Дону, расположена большая православная церковь с пятью традиционными куполами и большой площадью, покрытой булыжником и грязью. К церкви прилегает рынок, масса ларьков и палаток. Здесь еще остался дух старого торгового Ростова. Хорошее впечатление производят книжные магазины — есть магазин стран народной демократии, большой «Дом книги», где есть неплохой отдел открыток и продукции. Мы бродили по городу, делали необходимые в дороге покупки. Руслан заходит в магазин кондитерских товаров:

— Мне, пожалуйста, печенья к чаю.

— Килограмм?

— Нет, ящик.

— !?

Идем на рынок покупать зелень.

— Почем, бабка, лук?

— 10 копеек пучок, сынок.

— Давай, бабка, по 5, все возьмем!

Бабка не верит своим ушам. Зачем офицеру корзина зеленого лука? Пользуясь замешательством, платим и при всеобщем внимании рынка уносим лук.

И снова — прощай, Ростов! Впереди новые дороги, новые города.

22 апреля

Ночью прошли Ростов и к утру вышли на широкие просторы Дона. Дует холодный резкий ветер, но солнце сверкает по-весеннему, отражаясь сверкающим бисером от поднятой ветром мелкой ряби. Кругом, насколько хватает глаз, расстилаются плодородные поля, кое-где еще жирно-черные, но чаще покрытые нежной весенней зеленью. Такой же нежнейшей дымкой покрыты и деревья, стоящие у самого берега Дона. Людей мало — только кое-где на Дону рыбаки, по колено в холодной воде, тянут свои сети, да иногда проходит мимо рыбацкое суденышко. Изредка появляются большие станицы, над которыми возвышаются купола христианских церквей. Я сижу в рубке рулевого с альбомом и романом Хемингуэя «За рекой, в тени деревьев» и по мере появления станиц и поселков пытаюсь сделать беглые рисунки, хоть это и плохо мне удается *(рис. 7)*.

Когда кругом только голые берега, читаю Хемингуэя. Рядом, как складной метр, примостился в неестественной позе и похрапывает Руслан, помощник нашего «фюрера». Он после ночной вахты спит так крепко, что его не может разбудить даже шум рулевого устройства и крики моряков. Так, следя за сменяющимися, как в калейдоскопе, пейзажами Дона, я просидел почти весь день.

Вечером построили команду — всю нашу маскировку разорвало ветром (брезент оказался совершенно гнилым), и теперь предстоят авральные работы. Попутно командир, конечно, не может удержаться, чтобы не обратиться к команде:

— Зря собаку в Севастополе не взяли. Мы бы ее обучили отгонять шлюпки от борта, а то вахтенный не справляется. Вот в Сормове породистого пса поймаете, только одного, а то, гы-гы-гы, притащите 50 штук, что мы будем делать с такой псарней? У нас была на корабле собака — в Баку взяли щенка, а на Север уже привезли здоровую овчарку. Она с нами даже в море вышла, да здорово укачалась. Лежала на мостике и травила. Салага была, — закончил он под дружный хохот матросов.

25 апреля

Командир очень любит выступать перед аудиторией. Когда он говорит, ему тут же приходят в голову новые мысли, новые идеи, одна другой оригинальнее и интересней. Вчера по инициативе заместителя был организован для матросов «тематический вечер» на тему: «Родине служить — душой не кривить». Матросов собрали под брезентом на наших «рострах», кое-как они расселись по обе стороны корпуса. Первым слово взял заместитель командира Василий Дмитриевич Рыкалин:

— Мы, товарищи, живем, вот, понимаете, в прекрасное время, когда, вот, все дороги, понимаешь, ведут к коммунизму. Наш долг, вот, долг, понимаешь, состоит в том, понимаешь…

После этой речи выступил я, тщетно пытаясь вырвать членораздельные звуки из простуженной глотки, затем двое моряков. На этом жалком фоне с блестящей речью выступил командир:

— В нашей жизни всюду есть место подвигу. И среди вас я вижу героев. Пусть сейчас мы не считаем многие наши поступки героическими, но вы знаете, что если корабль будет 2 года отличным, я имею право представить вас к ордену Красной Звезды. Так сделаем корабль отличным! Надо забыть разгильдяйство и расхлябанность. Сегодня, старпом, устроить поверку, завтра запланируйте строевые занятия, пусть занимаются строевой на доке…

Приказ начальника — закон для подчиненного. Старпом пунктуально выполнил приказание — он заставил выйти на поверку даже офицеров.

— Старшина 1-й статьи Михайленко! — монотонно читает старпом.

— Я!

— Старшина 1-й статьи Мешков!

— Я!

— Старшина…

И так мы стоим смирно, слушая фамилии команды. Когда закончилась перекличка, старпом вынимает из кармана две книжонки и начинает так же сухо и монотонно, как и фамилии матросов, читать:

— Матросу запрещается: выходить на верхнюю палубу в неустановленной форме одежды, выносить с корабля вещи, приносить на корабль и распивать спиртные напитки, играть в азартные игры на вещи и деньги. Матросам без предварительного разрешения запрещается…

На этих словах командир уже не выдерживает и делает повелительный жест остановиться, но старпом увлечен и продолжает читать выдержки из второй книги:

— Все военнослужащие обязаны при обращении друг к другу соблюдать вежливость…

Командир нетерпеливо перебивает голосом:

— У кого есть объявления?

Объявлений не оказалось.

— Старпом, зачитать суточный план!

Снова звучат монотонные слова старпома:

— 6.00-8.00 — по типовому распорядку дня; 8.00-11.30 — изучение специальности по боевым частям; 11.30-12.00 — малая приборка…

Чтение перебивает командир:

— Почему радистам дали полдня на изучение 2-го отсека? Они на нем уже должны собаку съесть! Дать час, остальное время изучать ПУАБ!

— Есть, товарищ командир!

— А почему кокам не планируют занятий, доктор?

— Их всего двое, товарищ командир, они день работают, день отдыхают, ведь им много приходится работать.

— Составить график работы коков и планировать занятия!

— Но, товарищ командир, какой может быть график, ведь их всего двое и они работают через день, — возражаю я.

— Не разговаривайте, а выполняйте!

— Есть, ясно! — с подчеркнутой грубостью отвечаю, сжав челюсти.

Наконец, все животрепещущие вопросы разрешены, и мы расходимся спать. Просыпаемся уже в устье Волго-Донского канала, у Пятиизбянки. Полгода тому назад здесь нас впервые за весь путь встретила хорошая погода. Сегодня же и здесь холодный ветер, хотя и солнечно. На горизонте видны величественная арка и маяки в виде ростральных колонн — вход в канал *(рис. 8)*.

Мне уже второй раз приходится проходить эти места, поэтому нет уже той новизны впечатлений, которая была в прошлом году, даже писать о Волго-Доне не хочется, да о нем уже достаточно написано. Конечно, Волго-Дон — прекрасный памятник Сталину. В его архитектуре сконцентрирован весь дух его эпохи.

За обедом собираемся на левой ростре — в «кают-компании», сделанной из брезента, ветхого, как матросские носки. Офицеры собрались дружно, нет только Руслана. Наконец появляется и он — лицо полузакрыто канадкой, веки опухшие, красные, нижняя губа безжизненно повисла из-под усов.

— Кажется, нет ничего мучительнее зубной боли, — замечает старпом.

— Если вы никогда не имели ущемленного геморроя, — заметил я.

Рис. 8. Волго-Донской канал

Рис. 9. Вход в Волго-Донской канал со стороны Сталинграда. Слева — грандиозная фигура Сталина

Рис. 10. Мы с командиром на фоне помпезного памятника Сталину

Рис. 11. Берег Волги

— Доктор, и это за столом! — воскликнул штурман Александр Васильевич, который, кажется, с его прекрасным аппетитом без тени смущения мог бы съесть даже зажаренную кошку.

По поводу геморроя последовал сразу же армянский анекдот. Больше всех анекдотов знает командир. Конечно, он не мог пропустить случая и здесь.

— А знаете анекдот про ишака и армянина?

— Нет, товарищ командир!

— Одного армянина судили за то, что он изнасиловал ослицу. Судья подошел к нему и спрашивает: «Послушай, и что же ты чувствовал?» «Ты знаешь, гражданин судья, почти как женщина, только целоваться далеко бегать!»

Подчиненным неудобно не поддержать здоровый смех автора.

Так среди мелких забот и однообразия пролетают дни, и мы медленно и упорно движемся на Север. Лечить мне приходится очень мало — ребята все здоровые. В основном — мелкие травмы, простудные заболевания. Вчера, измеряя давление крови избранным 30 человекам, я обнаружил у матроса Сухова неожиданно высокую цифру — 145/80 мм, причем субъективно никаких жалоб не предъявляет. За ним интересно будет понаблюдать.

28 апреля

Утром 26 апреля, выйдя наверх сделать зарядку, я увидел на горизонте арку входа в Волго-Дон и колоссальную фигуру Сталина. Итак, путешествие из Севастополя в Сталинград заняло у нас 13 дней.

Волго-Донской канал впадает в Волгу у поселка Красноармейск. Чуть выше по течению — Сталинград с бесчисленным количеством труб, а еще выше — грандиозные шлюзы Сталинградской ГЭС *(рис. 9)*.

Вход в Волго-Дон выглядит очень помпезно — на левом берегу, у Волги, возвышается колоссальная фигура Сталина работы Вучетича. О его размерах говорит хотя бы тот факт, что диаметр фуражки Сталина ни более ни менее как 2 метра. Справа, на низком, поросшем деревьями берегу сооружен маяк в виде тяжеловесной ростральной прямоугольной колонны — это памятник славы воинов Волжской военной флотилии, а непосредственно вход в канал, где расположен первый шлюз, венчает величественная тяжелая, с большим количеством бронзовых украшений арка с надписью: «Слава великому Ленину!». В слове «Ленину» первые три буквы черные, они резко выделяются среди общего золотистого аккорда. Их поставили в 1954 году, исправив ошибку истории, — ведь раньше здесь стояло имя Сталина *(рис. 10)*.

Маленькие букашки-буксиры вывели нас из канала, оттащили на самую оживленную часть русла Волги и… бросили. Док некоторое время спокойно держался на одном якоре, но вот он начал странно дергаться, потом качнулся и устремился вниз по течению. Еще несколько минут — и вся наша махина перевернется на ближайшей мели…

Побледневший начальник дока сам бросился к шпилю и повернул штурвал. С лязгом и грохотом, разбрызгивая вокруг липкую грязь, якорь-цепь поползла вниз. Через несколько секунд якорь коснулся грунта, и док замедлил свое стремительное движение. Средства связи с берегом у нас нет, поэтому в воздух полетели красные ракеты, раздался пронзительный вой сирен. Над Волгой, почти у стен Сталинграда, понеслись тревожные гудки «SOS», которые всполошили все местные суденышки. К нам устремились, едва преодолевая течение, речные катера, буксиры, оттащили док на безопасное место. Матросы шутят: в море, в штормовую погоду не давали «SOS», а на Волге пришлось просить спасения! Поистине, пути Господни неисповедимы!

Только к вечеру нам дали большой буксир, и ночью мы снова двинулись в путь. К утру прошли плотину через шлюзы ГЭС. Здесь уже нет той режущей глаз роскоши и помпезности внешней отделки, какая украшает Волго-Дон. Все технические сооружения, в том числе и шлюзы, построены из железобетона, прочно, просто и выразительно, как и должны выглядеть деловые, а не декоративные здания.

29 апреля

Пройдя Сталинградское море, мы продолжаем свой путь по Волге. Сегодня полный штиль. Наш док тянут рядом с высоким, обрывистым правым берегом, покрытым редкими полосами деревьев и кустарника. Склоны высоких холмов уже окрасила весна в нежный бледно-зеленый цвет, и среди общего коричневого строя деревьев то и дело ласкают взгляд группы уже нарядившихся к празднику весны молоденьких березок. С берега доносится писк и щебет птиц, аромат распустившихся почек, еле уловимый, будоражащий кровь, ни с чем в мире несравнимый запах весны. Мы так редко общаемся с природой, что эта обычная картина русской весны вызывает неясные ощущения и приятной легкой грусти, и яркого, светлого удовлетворения, и восторга красотой и прелестью мира *(рис. 11)*.

В такие минуты забывается море, забывается гнетущий воздух невентилированного отсека и подступающая к горлу тошнота, когда лодка проваливается с гребня волны, и полное опасностей и неизвестности будущее.

В нашем маленьком коллективе жизнь идет, однако, своим чередом. Как и в бригаде, пишутся суточные планы, идет полным ходом боевая подготовка, строго выполняется распорядок дня. Офицеров осталось только 7 человек. Командир группы движения Юра Березин ушел в отпуск еще в Ростове, а Руслана мы высадили в Сталинграде. Произошло это так. На полпути между Ростовом и Сталинградом у Руслана начал болеть зуб под коронкой. Это, очевидно, доставляло ему немало неприятностей, благо вид у него был достойным внимания: воспаленные глаза, растрепанная прическа, покрасневший массивный нос и обросшее черной щетиной лицо. Грязный комбинезон и канадка дополняли этот яркий портрет. Так как я не мог, конечно, оказать никакой помощи, кроме симптоматической, Руслан сразу сориентировался и начал ходатайствовать перед командиром, чтобы его сдадили в Сталинграде. Но блестящая идея всегда рождает другую, еще более блестящую. И Руслан начал просить, чтобы его отпустили в Москву — там семья, есть где жить и есть где лечиться. Мне кажется, что такого не ожидал даже наш кэп. Когда в Сталинграде к нам подошел катер, чтобы взять людей за продуктами, командир вызвал меня и настрого предупредил:

— Руслан Гаврилович пойдет с вами. Я его никуда отпускать не могу, у меня на этот счет есть строгая инструкция, даже комбриг не мог взять на себя такую ответственность, а зачем мне на свою, так сказать, гм, это брать? Передайте коменданту, что командир эшелона просил оказать Еремееву самую квалифицированную помощь в кратчайший срок. Более того, если позволят, пусть задержат эшелон.

Зная по опыту, что значит связываться с военной комендатурой, я уже понял, что Руслану придется разочароваться. Однако, выйдя за дебаркадер у входа в канал, мы встретились с представителем комендатуры, который оказался довольно приятным молодым капитаном. Узнав суть дела, он мимоходом бросил:

— Что за вопрос? Никакой нет проблемы. Запишите адрес госпиталя. Поезжайте туда, если вам нужно будет догнать эшелон, звоните вот по этому телефону в комендатуру.

Руслан, который к этому времени оделся по форме, побрился, сделал подобие улыбки своей перекошенной физиономией и, подхватив маленький чемоданчик, бодро двинулся вперед. Боюсь, что вместо госпиталя он попадет на аэродром!

Пока ожидали машину с продуктами, мы с заместителем сходили в Красноармейск на почту, чтобы отправить письма, поздравить своих с праздником, купить свежие газеты. Почта оказалась небольшим деревянным домиком, где мы смогли написать письма и купить «Комсомолку» — больше газет не было. Загрузив продукты на катер, мы встали перед проблемой: где достать дрова? В доке камбуз и душ топятся дровами, а они у нас на исходе. Кто-то из ребят заметил недалеко груженую лесом баржу:

— Давайте баржу подчистим!

Долго уговаривать не пришлось. Мы подошли к барже, высадили на нее «десант» и начали бросать бревна на катер. И как раз в это время проснулся сторож и, ничего еще не соображая, поднял крик и трезвон. Но ребята его быстро успокоили:

— Ша, папаша, дрова казенные, и мы тоже. Ты же гордиться должен — моряков спасаешь!

«Папаша» пошел на компромисс:

— Только я ничего не видел!

— Ты, батя, начальству скажи, что тебе к носу пистолет подставили и дрова забрали!

Быстро нагрузив катер, мы вскоре достигли дока, перегрузили все трофеи и двинулись в путь.

Продолжение следует

iSert®

Предустановленная ИОЛ

HOYA SURGICAL OPTICS

Предустановленная гидрофобная моноблочная ИОЛ для разреза 2.2 мм

Surgix

ophthalmic surgical products

www.surgix.ru
www.hoyasurgicaloptics.com
info@surgix.ru

На правах рекламы

издательство Апрель

Приглашаем всех офтальмологов к сотрудничеству. Ждем ваших статей, интересных случаев из практики, репортажей. Мы с удовольствием будем публиковать ваши материалы на страницах нашей газеты «Поле зрения».

Подписной индекс: 15392
www.aprilpublish.ru

Газета «ПОЛЕ ЗРЕНИЯ. Газета для офтальмологов». Учредитель: ООО «Издательство «АПРЕЛЬ». Свидетельство о регистрации средства массовой информации ПИ ФС77-43591 от 21.01.2011 г. Федеральная служба по надзору в сфере связи, информационных коммуникаций (Роскомнадзор). Периодичность: 1 раз в 2 месяца. Газета распространяется в Москве, Подмосковье и 60 регионах России. С предложениями о размещении рекламы звонить по тел. 8-917-541-70-73. E-mail: aprilpublish@mail.ru. Слайды, иллюстрирующие доклады, фото, предоставленные авторами, публикуются в авторской редакции. Издательство не несет ответственности за иллюстративный материал, а также за содержание рекламных, рекламно-информационных материалов. Перепечатка и любое воспроизведение материалов и иллюстраций допускается только с письменного разрешения газеты «Поле зрения». Дата выхода газеты: Апрель 2018. Тираж 2000 экз. Газета изготовлена в ООО «Издательство «АПРЕЛЬ». Адрес издательства: 107023 Москва, площадь Журавлева, д. 10, офис 202. © «Поле зрения», 2018. © ООО «Издательство «АПРЕЛЬ». Отпечатано в типографии «CAPITAL PRESS». 111024, г. Москва, шоссе Энтузиастов, д. 11А, корп. 1.