ИЗДАНИЕ МОСКОВСКОГО НАУЧНОГО ОБЩЕСТВА ОФТАЛЬМОЛОГОВ

ПОЛЕ ЗРЕНИЯ

ГАЗЕТА ДЛЯ ОФТАЛЬМОЛОГОВ №6(56) НОЯБРЬ-ДЕКАБРЬ 2019 ISSN 2221-7746

СОБЫТИЕ В ПОЛЕ ЗРЕНИЯ

Выборы в Российскую академию наук – 2019

15 ноября 2019 года профессор, д.м.н. В.В. Нероев, главный внештатный специалист офтальмолог МЗ РФ, директор ФГБУ «Национальный медицинский исследовательский центр глазных болезней им. Гельмгольца» МЗ РФ, президент Общероссийской общественной организации «Ассоциация врачей-офтальмологов» избран академиком РАН, отделение медицинских наук РАН, секция клинической медицины.

Академиками Российской академии наук избираются ученые, обогатившие науку трудами первостепенного научного значения.

Под руководством академика РАН В.В. Нероева и при его непосредственном участии разрабатываются патогенетически ориентированные персонифицированные подходы к лечению заболеваний глаз с использованием биомаркеров предикторов. Проводятся фундаментальные исследования иммунологических, биохимических звеньев патогенеза социально значимых заболеваний органа зрения (диабетическая ретинопатия, глаукома, макулярная дегенерация и др.), изучены патоморфологические изменения, особенности клинического течения. На созданной модели изучаются нейродегенеративные изменения глаз при болезни Паркинсона. Изучены молекулярно-генетические звенья патогенеза злокачественных опухолей органа зрения, разработаны методы их ранней диагностики и органосохранного лечения. На моделях ретинальной патологии проводится анализ результатов трансплантации культуры стволовых клеток hiPSC-RPE с целью оценки перспектив метода при лечении пациентов с необратимыми дегенеративными изменениями сетчатки. Проводятся предварительные исследования по созданию электронных устройств, реализующих концепцию «искусственного зрения».

Владимир Владимирович Нероев, академик РАН, директор ФГБУ «НМИЦ ГБ им. Гельмгольца» Минздрава России, профессор, доктор медицинских наук, заслуженный деятель науки РФ, заслуженный врач РФ, главный внештатный специалист-офтальмолог Минздрава России, председатель экспертной группы по специальности «офтальмология» Центральной аттестационной комиссии Минздрава России, председатель Профильной комиссии по офтальмологии Экспертного совета в сфере здравоохранения Минздрава России, заведующий кафедрой глазных болезней ФДПО ГБОУ ВО «Московский государственный медико-стоматологический университет имени А.И. Евдокимова», заведующий кафедрой непрерывного медицинского образования ФГБУ «НМИЦ ГБ им. Гельмгольца», председатель диссертационного совета, президент Общероссийской общественной организации «Ассоциация врачей-офтальмологов».

> стр. 2

КОНФЕРЕНЦИИ • СИМПОЗИУМЫ

> стр. 7

ОТ ПЕРВОГО ЛИЦА

«Деятельность НМИЦ как механизм реализации государственных проектов в сфере здравоохранения...»
Программный доклад академика РАН В.В. Нероева
> стр. 3

«Современные возможности и проблемы лечения врожденных катаракт»
Программный доклад профессора Л.А. Катаргиной
> стр. 6

АКТУАЛЬНОЕ ИНТЕРВЬЮ



«Развитие отечественной медицинской промышленности — задача чрезвычайной важности»
Интервью с профессором Ю.С. Астаховым
> стр. 18

ЮРИДИЧЕСКАЯ СТРАНИЧКА

«Фирменный стиль и подрядчики. Три совета владельцу клиники, аптеки и оптики...»
Интервью с А.И. Язовским и К.Т. Мусаеляном
> стр. 24

ОФТАЛЬМОЛОГИЯ В ЛИЦАХ

«Дорогой добра»
(продолжение) > стр. 26

В ПОМОЩЬ ПРАКТИКУЮЩЕМУ ВРАЧУ

«Swept-source оптическая когерентная томография сетчатки»
М.М. Бикбов, Т.Р. Гильманшин, А.А. Зиннатуллин и др.
> стр. 29

Также в номере:

Конференции > стр. 7, 14, 21-23

Событие в поле зрения > стр. 12, 13, 20, 25

Оптический бизнес > стр. 36

К незримому солнцу > стр. 37

Академики отделения медицинских наук РАН (офтальмология) – 2019

15 ноября 2019 года профессор, д.м.н. В.В. Нероев избран академиком РАН, отделение медицинских наук РАН, секция клинической медицины.

Уважаемый Владимир Владимирович!

Примите искренние поздравления по поводу избрания в академики Российской академии наук!

Это заслуженное признание Вашего огромного вклада в развитие отечественной офтальмологии. Залогом успеха Вашей работы является понимание задач, стоящих перед отраслью, полная самоотдача в достижении намеченных целей.

Ваш организаторский талант, глубокое знание тонкостей профессии являются залогом успешного руководства одним из крупнейших медицинских центров страны. ФГБУ «Национальный медицинский исследовательский центр глазных болезней им. Гельмгольца» по праву является ведущим российским научно-клиническим офтальмологическим центром, чьи достижения в области диагностики и лечения глазных заболеваний вызывают уважение коллег далеко за пределами страны!

Редакция газеты «Поле зрения» и издательство «АПРЕЛЬ» надеются на продолжение конструктивной совместной работы во благо российской офтальмологии

> стр. 1 **Штрихи к портрету**

В.В. Нероев родился в Москве 03.09.1956 г. После окончания в 1980 г. 2-го Московского ордена Ленина государственного медицинского института им. Н.И. Пирогова работал врачом-хирургом отдела травматологии и реконструктивной хирургии глаза МНИИ глазных болезней им. Гельмгольца.

Проявил себя как способный хирург, инициативный научный исследователь и активный участник общественной жизни.

В 1987 г. защитил кандидатскую диссертацию на тему «Рациональная тактика ведения и лечения больных с внутриглазными инородными телами заднего отдела глаза».

Основной сферой его научной деятельности на первом этапе работы был наиболее сложный раздел офтальмотравматологии, посвященный хирургическому лечению пациентов с последствием тяжелой травмы глаза.

В 1998 г. успешно защитил докторскую диссертацию «Разработка системы диагностики и хирургического лечения больных с внутриглазными инородными телами».

С 2004 г. В.В. Нероев работает директором ФГБУ «НМИЦ ГБ им. Гельмгольца» Минздрава России.

В 2013 году Нероев Владимир Владимирович был награжден Орденом Почета.

В 2018 году директору ФГБУ «НМИЦ ГБ им. Гельмгольца» Минздрава России была вручена Благодарность Президента Российской Федерации.

Деятельность НМИЦ ГБ им. Гельмгольца получила высокую оценку Всемирной организации здравоохранения: в 1980 году на его базе был создан сотрудничающий Центр ВОЗ (RUS-73) по профилактике слепоты, единственный центр такого рода в Центральной и Восточной Европе. По инициативе ВОЗ Россия активно участвует в международных проектах и выполняет работу, согласно утвержденному плану. Под руководством В.В. Нероева в 2003 году организован Российский национальный комитет по предупреждению слепоты.

Владимир Владимирович сохраняет богатые традиции старейшего в России научно-исследовательского центра, во многом определившего становление и развитие отечественной офтальмологии. В.В. Нероев проявляет особое внимание и заботу о ветеранах. Под его руководством значительно укрепилась материально-техническая база учреждения, улучшились условия труда персонала и пребывания пациентов.

Владимир Владимирович — зрелый и требовательный руководитель, умеющий определить перспективные направления научного поиска, правильно организовать работу сотрудников для решения поставленных задач. Научно-исследовательские работы, выполняемые под его руководством, отличаются новизной и вносят существенный вклад в развитие офтальмологии.

В.В. Нероев — известный ученый, автор более 700 научных работ, соавтор 20 монографий и руководств, в том числе соавтор национального руководства «Офтальмология». Ему принадлежат 69 авторских свидетельств и/или патентов на изобретения. Индекс Хирша — 17. Прекрасный офтальмохирург, владеющий всеми видами офтальмологических операций. Уделяет большое внимание подготовке научных кадров и врачей-офтальмологов для практического здравоохранения.

Под руководством профессора В.В. Нероева защищены 62 диссертации (в том числе 6 докторских).

15 ноября 2019 года член-корреспондент РАН, д.м.н., профессор Х.П. Тахчиди, проректор по лечебной работе в РНИМУ им. Н.И. Пирогова, избран академиком Российской академии наук, отделение медицинских наук РАН, секция клинической медицины.



Академиками Российской академии наук избираются ученые, обогатившие науку трудами первостепенного научного значения.

Академиком РАН Х.П. Тахчиди разработаны микрохирургические технологии реконструкции иридохрусталиковой диафрагмы, механической факофрагментации с имплантацией интраокулярных линз (ИОЛ), эндовитреальная хирургия сетчатки и стекловидного тела с жидкостной тампонадой витреальной полости, непроникающая хирургия глаукомы, лазерная хирургия глаза; осуществлено дренирование задней камеры глаза при глаукоме, эндовитреальная микрохирургия в среде перфторорганического соединения при диабете, лазерная пункция кист сетчатки, пластика иридохрусталиковой зоны собственной капсулой хрусталика; созданы и внедрены фотопротекторные ИОЛ «Спектр» с защитой от ультрафиолетового и синего диапазонов естественного света.

Редакция газеты «Поле зрения» и издательство «АПРЕЛЬ» поздравляют академика РАН Х.П. Тахчиди. Желаем увлекать своими идеями и замыслами талантливых единомышленников, новых успехов в развитии российской медицины!

Академик РАН Х.П. Тахчиди — разработчик отечественных офтальмологических лазеров нового поколения «МикроСкан», «ФемтоВизум» (совместно с ЦФП ИОФ им. А.М. Прохорова РАН); им установлены возрастные особенности молекулярной физиологии фоторецепции и фототрансдукции; изучены генетические основы офтальмопатологии; влияния нейротрофических и ангиогенных факторов на структуры глаза (http://www.ras.ru).

Тахчиди Христо Периклович — академик РАН, д.м.н., профессор, проректор по лечебной работе ГБОУ ВПО «Российский национальный исследовательский медицинский университет им. Н.И. Пирогова», заслуженный врач РФ.

С 22.12.2011 член-корреспондент РАН — отделение физиологии и фундаментальной медицины, член отделения медицинских наук РАН (секция клинической медицины) с 30.03.2018.

Академик РАН с 15.11.2019, отделение медицинских наук (офтальмология).

Штрихи к портрету

Х.П. Тахчиди родился 13 января 1953 г. в пос. Ильич Чимкентской области Казахской ССР.

В 1970-1976 гг. учился в Свердловском государственном медицинском институте (СГМИ).

В 1976-1977 гг. — интернатура по глазным болезням и работа врачом-офтальмологом в больнице скорой медицинской помощи (офтальмотравматологического центра г. Свердловска).

В 1977-1987 гг. — ассистент, доцент кафедры глазных болезней Свердловского мединститута, по совместительству — заместитель декана лечебного факультета (1982-1986 гг.).

В 1983 г., будучи соискателем, защитил во ВНИИ глазных болезней Минздрава СССР кандидатскую диссертацию на тему «Клиническая оценка методов иммунодиагностики и патогенетическая терапия герпетического кератита». Работа выполнена под руководством профессора Н.С. Зайцевой, в ее научной школе проведена большая часть иммунологических исследований. В 1985 г. Х.П. Тахчиди было присвоено звание доцента кафедры глазных болезней.

С момента образования МНТК «Микрохирургия глаза» в 1986 г. — активный участник, строитель и создатель этого уникального отечественного проекта в здравоохранении.

В 1987-2001 гг. — директор Свердловского (Екатеринбургского) филиала «МНТК «Микрохирургия глаза» им. акад. С.Н. Федорова».

Впервые в системе МНТК «Микрохирургия глаза» им была создана региональная сеть лечебно-диагностических миницентров филиала, охватывающая Средний Урал, которая обеспечила доступность современных технологий для населения региона и удвоила эффективность использования мощностей филиала. Вследствие этого филиал всегда имел лучшие результаты по основным показателям в МНТК «Микрохирургия глаза». Позже, будучи генеральным директором МНТК «Микрохирургия глаза», он распространил этот опыт на остальные филиалы. Было создано более 80 центров, благодаря которым МНТК «Микрохирургия глаза» распространил свои технологии в отдаленные регионы страны и значительно увеличил объем оказываемых услуг.

В 2001 г. защитил докторскую диссертацию на тему «Технологические возможности капсулы хрусталика как пластического материала в микрохирургии переднего сегмента глаза». Работа была выполнена автором в Екатеринбургском филиале, ее основные положения были защищены 24 патентами.

В 2003 г. получил звание профессора. Х.П. Тахчиди — заслуженный врач РФ (2006 г.). За оказание помощи при трагических событиях в г. Беслане ему присвоено почетное звание «Заслуженный врач Республики Северная Осетия — Алания» (2006 г.). В 2011 г. был избран членом-корреспондентом Российской академии наук (РАН), став третьим офтальмологом — членом РАН за всю ее историю.

После гибели основателя МНТК «Микрохирургия глаза», академика С.Н. Федорова, в 2001-2012 гг. возглавлял ФГБУ «МНТК «Микрохирургия глаза» им. акад. С.Н. Федорова».

В 2002-2012 гг. совмещал основную работу с должностью заведующего кафедрой глазных болезней Московского государственного медико-стоматологического университета (МГМСУ). Для оптимизации процесса обучения была проведена полная реконструкция материально-технической базы кафедры. С 2013 г. — проректор по лечебной работе ГБОУ ВПО «Российский национальный исследовательский медицинский университет им. Н.И. Пирогова».

Х.П. Тахчиди получил первую награду Европейского общества витреоретинальных хирургов (2001 г.). В 2005 г. Х.П. Тахчиди с коллегами была присуждена премия Правительства РФ в области науки и техники за разработку и внедрение фотопротекторных искусственных хрусталиков с естественной спектральной характеристикой.

Х.П. Тахчиди ведет преподавательскую работу. Под его руководством защищены 31 кандидатская и 10 докторских диссертаций. (http://www.ras.ru).

Деятельность Национального медицинского исследовательского центра как механизм реализации государственных проектов в сфере здравоохранения и развития российской офтальмологии

С программным докладом «Деятельность Национального медицинского исследовательского центра как механизм реализации государственных проектов в сфере здравоохранения и развития российской офтальмологии» выступил главный внештатный специалист-офтальмолог Минздрава РФ, президент Общероссийской общественной организации «Ассоциация врачей-офтальмологов», директор ФГБУ «НМИЦ глазных болезней имени Гельмгольца» Минздрава РФ, академик РАН В.В. Нероев.

В докладе академик РАН В.В. Нероев остановился на основных направлениях деятельности НМИЦ, являющихся на сегодняшний день одним из основных механизмов реализации государственных проектов и отраслевых программ.

Приоритеты государственной политики в сфере охраны здоровья граждан страны нашли отражение в законодательных документах, отражающих стратегию развития здравоохранения на ближайшие 5 лет.

Необходимость увеличения продолжительности жизни людей, рост ценности здоровья определены Указом Президента РФ от 7 мая 2018 года № 204 «О национальных целях и стратегических задачах развития Российской Федерации на период до 2024 года».

Положения Указа Президента нашли отражение в «Основных направлениях деятельности Правительства РФ на период до 2024 года», а также в целях и задачах Национального проекта «Здравоохранение» и входящих в него федеральных проектах, старт которому был дан в декабре 2018 года.

В «Плане деятельности Министерства здравоохранения РФ на период 2019-2024 годы» обозначены ключевые направления развития отечественного здравоохранения: повышение доступности медицинской помощи; развитие ее профилактического направления, выявляемости заболеваний; рост доли граждан, ведущих здоровый образ жизни; повышение охвата диспансерным наблюдением лиц с хроническими заболеваниями.

В Национальном проекте «Здравоохранение» выделено 8 федеральных проектов по наиболее важным направлениям с точки зрения сохранения здоровья граждан России и развития системы здравоохранения в целом.

С целью повышения эффективности работы по отдельным направлениям частью национального проекта стал федеральный проект «Развитие сети национальных медицинских исследовательских центров и внедрение инновационных медицинских технологий».

Реализация сети НМИЦ предполагает создание вертикально интегрированной системы здравоохранения, что будет способствовать развитию инноваций, ускоренному их внедрению в практическое здравоохранение, укреплению кадрового, в том числе научного, потенциала отрасли, формированию обратной связи с регионами в рамках организационно-методической курации медицинских организаций и развития телекоммуникационных технологий для обмена медицинской информацией

Академик РАН В.В. Нероев отметил, что статус «НМИЦ» получили медицинские организации, являющиеся лидерами по приоритетным направлениям развития здравоохранения и медицинской науки.

В настоящее время это — 24 организации по наиболее значимым профилям медицины. По специальности «глазные болезни» функции НМИЦ возложены на два ведущих учреждения: ФГБУ «НМИЦ глазных болезней им. Гельмгольца» и ФГАУ «НМИЦ «МНТК «Микрохирургия глаза» им. акад. С.Н. Федорова». Задачи этих организаций равноценны, полномочия разделены Министерством здравоохранения по федеральным округам. ФГБУ «НМИЦ глазных болезней им. Гельмгольца»: Центральный ФО, Северо-Западный ФО, Уральский ФО, Сибирский ФО; ФГАУ «НМИЦ «МНТК «Микрохирургия глаза» им. акад. С.Н. Федорова»: Приволжский ФО, Северо-Кавказский ФО, Южный ФО, Дальневосточный ФО.

Деятельность НМИЦ прописана в положении и включает два основных направления: аналитическую работу и организационно-методическое руководство региональной офтальмологической службы.

Аналитическая деятельность предполагает анализ всех нормативных документов по профилю «офтальмология», перечня лекарственных препаратов и медицинских изделий, лекарственного обеспечения в регионах, использования препаратов off label, курацию научной деятельности, анализ кадрового обеспечения.

В рамках организационно-методического руководства региональной офтальмологической службы проводятся выездные мероприятия в субъекты Российской Федерации с целью анализа состояния медицинской помощи, разработки способов решения выявленных проблем, внедрения инновационных методов профилактики, диагностики, лечения, реабилитации пациентов с заболеваниями органа зрения. Разрабатываются интерактивные образовательные модули для врачей-офтальмологов.

Взаимодействие с регионами также предполагает проведение дистанционных консультаций, консилиумов с использованием телемедицинских технологий, образовательных мероприятий и других мероприятий, в том числе внедрение медицинских систем, обеспечивающих управление качеством оказания медицинской помощи.

В ходе выездного мероприятия экспертной группой НМИЦ проводится детальный анализ сложившейся в каждом субъекте РФ эпидемиологической ситуации по классу глазных болезней; анализ структуры всех звеньев офтальмологической

службы, маршрутизации пациентов; анализ профилактической деятельности; анализ кадрового и материально-технического ресурса, образовательной и научной деятельности, лекарственного обеспечения, доступности телемедицинских технологий, востребованности экспорта медицинских услуг, а также корректности ведения статистического учета и отчетности.

Эти пункты находят отражение в отчетах, которые постоянно предоставляются в Министерство здравоохранения по завершении каждого выездного мероприятия.

Источниками информации для анализа состояния офтальмологической службы в «прикрепленных» субъектах РФ являются данные федеральной статистики, дополнительные сведения, полученные по запросам от главных внештатных специалистов-офтальмологов, региональные нормативные документы.

Офтальмологический паспорт субъекта РФ, введенный в 2013 году в рамках деятельности профильной комиссии Минздрава РФ, основан на показателях форм федеральной статистики и содержит данные практически по всем направлениям анализа.

Академик РАН В.В. Нероев представил отдельные, наиболее значимые аспекты анализа деятельности офтальмологической службы в «прикрепленных» субъектах РФ к НМИЦ глазных болезней им. Гельмгольца. За 9 месяцев 2019 года экспертные группы НМИЦ осуществили выездные мероприятия в 27 регионов, что позволило определить причины выявленных отклонений.

В настоящее время оптимизация кадрового ресурса офтальмологической службы проводится в соответствии с основными задачами федерального проекта «Обеспечение медицинских организаций системы здравоохранения квалифицированными кадрами». С 2014 года в среднем по стране обеспеченность врачами-офтальмологами соответствует рекомендуемому расчетному показателю 0,9 ставки на 10 000 населения. В то же время в части регионов выявлен существенный кадровый дефицит. Это — Псковская, Мурманская, Владимирская, Тверская, Курганская, Тульская области, Республика Тыва.

В большинстве регионов с низкой обеспеченностью врачами-офтальмологами отмечена низкая укомплектованность штатных должностей.

Большое внимание в федеральном проекте уделяется вопросу непрерывного образования и повышения квалификации врачебных кадров. Низкий процент офтальмологов, имеющих первую и высшую квалификационные категории в части регионов, остро ставит вопрос стимулирования и повышения образовательного уровня врачей.

Особое внимание уделяется первичному звену здравоохранения. Одной из основных целей национального проекта «Здравоохранение» является ликвидация кадрового дефицита в медицинских организациях, оказывающих первичную медицинскую помощь. Целевым показателем является рост укомплектованности врачебных должностей в подразделениях, оказывающих медицинскую помощь в амбулаторных условиях, с 80% до 83% — к 2020 году, к 2024 году — до 95% (при коэффициенте совместительства 1,2). В Омской, Тюменской, Ивановской, Свердловской, Белгородской областях, Республике Коми укомплектованность уже превышает показатель 2024 года, однако в Архангельской, Мурманской, Тверской, Курской, Томской, Псковской областях, Хакасии укомплектованность штатных должностей существенно ниже среднего российского показателя. Причина сложившейся ситуации может заключаться как в истинном дефиците врачебных кадров, так и в нерациональном распределении врачей между организациями амбулаторно-поликлинической и стационарной помощи.

Фактическое число врачей амбулаторно-поликлинического звена в некоторых регионах также оказалась выше расчетного показателя. Это — Калужская область, Санкт-Петербург, Москва, Тюменская и Московская области. Однако в большинстве субъектов отмечается выраженный дефицит по отношению к расчетному показателю. Если в регионе отсутствует или слаборазвита система медицинских организаций 2-го уровня, офтальмологическая помощь для населения становится труднодоступной. Это приводит к тому, что функции медицинских организаций 1-го и 2-го уровня преимущественно выполняют медицинские организации 3-го уровня, что нарушает порядок и маршрутизацию больных.

В результате выездных мероприятий НМИЦ глазных болезней им. Гельмгольца такая ситуация выявлена в Тамбовской, Костромской, Орловской, Вологодской, Мурманской областях, Красноярском крае.

По расчетным данным Центрального НИИ организации и информатизации здравоохранения, оптимальным в среднем по России считается соотношение врачей поликлиники и стационара 5,86:1. Фактические цифры значительно отличаются от расчетных. В ряде регионов это соотношение еще ниже. В среднем по стране на одного врача стационара приходится 2,8 врача поликлиники, т.е. в 2 раза меньше. На одного врача стационара приходится менее двух врачей поликлиники в Воронежской, Мурманской, Курганской, Томской, Тверской областях.

Комплексный анализ показал, что в Липецкой, Калининградской, Московской, Архангельской областях, Республики Алтай низкая укомплектованность штатных должностей поликлиник сочетается с нехваткой врачей в целом по региону, что требует неотложных мер по привлечению дополнительных кадров. В Иркутской, Тамбовской, Новосибирской, Томской областях, Алтайском крае кадры нерационально распределены. Рекомендуется пересмотреть штаты стационаров и вывести часть ресурсов на амбулаторный уровень. В Костромской, Ленинградской, Вологодской, Курганской, Тверской, Владимирской, Мурманской, Псковской областях отмечено сочетание обоих факторов.

Решение имеющихся проблем кадрового обеспечения первичного звена офтальмологической службы представляется одной из первостепенных задач.

Остановившись на путях решения кадровых проблем амбулаторно-поликлинического звена офтальмологической службы в субъектах Российской Федерации, докладчик обратил внимание на необходимость разработки региональных перспективных планов развития кадровых ресурсов офтальмологической службы, целевого направления студентов в ВУЗы и регулирования последипломного образования с акцентом на подготовку врачей-офтальмологов для первичного звена. В ряде регионов рекомендована выработка дополнительных мер социальной и финансовой поддержки врачей-офтальмологов в отдаленных районах, создание для них приемлемых условий работы путем материально-технического оснащения кабинетов. В случаях низкого соотношения врачей амбулаторной и стационарной помощи требуется перемещение части ресурсов стационарной помощи на амбулаторный уровень с соответствующими кадровыми перестановками.

Координирующая роль НМИЦ представляется целесообразной с целью выявления кадрового дисбаланса, разработки перспективных планов оптимизации кадровой структуры и устранения кадровых диспропорций, повышения квалификации врачей, проведение образовательных мероприятий.

Одним из приоритетов государственной политики в сфере здравоохранения является развитие профилактического направления медицины.

Согласно целям национального проекта «Здравоохранение», охват граждан профилактическими медицинскими осмотрами к 2020 году должен возрасти до 43,4%, к 2024 году — до 70%.

В целом по отрасли офтальмологии профилактике заболеваний органа зрения уделяется большое внимание, отметил академик РАН В.В. Нероев. В 2017 году 39% посещений врачей-офтальмологов были выполнены в рамках профилактических мероприятий, что превышает средний показатель среди врачебных специальностей, составляющий 25,6%. 7,6% всех случаев заболеваний органа зрения в РФ были диагностированы в ходе профосмотров и диспансеризации населения.

В ряде регионов отмечена высокая эффективность профилактической деятельности. В Ямало-Ненецком, Ханты-Мансийском автономных округах активно проводятся выезды врачей в удаленные территории и процент выявляемой патологии органа зрения достаточно высок.

В Москве, Санкт-Петербурге, Смоленской, Калужской областях при небольшой доле профилактических посещений отмечена их высокая эффективность, что свидетельствует об оптимальной организации таких мероприятий.

В то же время в Белгородской, Ивановской областях около половины всех посещений проводится с профилактической целью, однако их результатом является всего 3% выявленных заболеваний. В такой ситуации следует обратить внимание на методику проведения профосмотров. Количество и качество профилактических мероприятий также страдают в Московской, Псковской, Тульской областях.

Одним из направлений профилактической работы первичного звена является диспансерное наблюдение за больными с хроническими заболеваниями. Низкий процент охвата пациентов с офтальмопатологией динамическим наблюдением в Мурманской, Архангельской, Орловской областях, Ямало-Ненецком, Ненецком АО, Красноярском крае, Республике Коми обусловлен сниженной доступностью офтальмологической помощи вследствие дефицита имеющихся ресурсов либо объективных территориальных особенностей.

В ходе выездных мероприятий НМИЦ в ряде регионов рекомендована оптимизация объемов и уточнение методологии профосмотров и диспансеризации групп населения, дополнительное обучение врачей с целью соблюдения ими всех необходимых этапов обследования пациентов.

В большинстве субъектов выявлен дефицит кабинетов охраны зрения детей, рекомендована их организация согласно порядку оказания офтальмологической помощи детям.

Отмечено, что часть профилактической работы может быть возложена на офтальмологические кабинеты в центрах здоровья, осуществляющих доврачебный скрининг при условии последующей маршрутизации пациентов с факторами риска в поликлиники. Определенный эффект может дать усиление са-нитарно-просветительской работы среди населения для повышения ответственности за свое здоровье. Во многих регионах рекомендована работа по повышению охвата больных с хронической офтальмопатологией диспансерным наблюдением, ведение регистров пациентов с наиболее значимой патологией, создание автоматизированной системы мониторинга. Курирующая роль НМИЦ представляется целесообразной для выявления причин низкой эффективности профилактических мероприятий и разработки комплексных мер по их оптимизации.

Особое место в национальном проекте «Здравоохранение» уделено повышению доступности первичной офтальмологической помощи. К 2021 году доступность офтальмологической помощи должна быть обеспечена для каждого населенного пункта с численностью населения свыше 100 человек.

В ходе анализа результатов выезда в 27 субъектов РФ выявлено, что в поликлиниках ряда районов врач-офтальмолог либо отсутствует, либо имеется критический дефицит штатов. Население этих территорий вынуждено обращаться за первичной офтальмологической помощью в соседние районы, что, безусловно, снижает доступность первичной медицинской помощи.

Главным внештатным офтальмологам было рекомендовано принять все меры для обеспечения таких поликлиник офтальмологами.

Показателем доступности медицинской помощи является среднее число посещений врачей-офтальмологов на 1 жителя региона. Высокое число посещений может быть обусловлено либо активными профилактическими мероприятиями, как, например, в Республике Коми, Ямало-Ненецком АО, так и высокой обращаемостью населения. Крайне низкая активность взрослых и детей в отношении посещения офтальмологов в Тыве, Новгородской, Тверской, Владимирской, Псковской областях свидетельствует об имеющихся проблемах с доступностью помощи, недостаточной активности профилактических осмотров.

Особое место в национальном проекте «Здравоохранение» занимает вопрос оптимизации работы медицинских организаций, оказывающих первичную медицинскую помощь. Речь идет о повсеместном внедрении электронной записи на прием, сокращении времени ожидания в очереди. В ходе выездного мероприятия проверяется наличие электронного документооборота в медицинской организации 3-го уровня в регионе в целом и бережливых технологий.

Оптимальная ежедневная нагрузка на врача-офтальмолога также является одним из индикаторов организации первичного приема. Ежедневный прием более 30 пациентов в Курганской, Тамбовской, Кемеровской, Вологодской, Иркутской, Брянской областях, Алтайском крае может негативно сказаться на результатах работы врача и комфорте пациентов.

Среди регионов с невысокой нагрузкой на офтальмолога: в Новгородской, Московской областях, Республике Тыва, также отмечена сниженная активность населения в отношении посещения врачей. Подобная ситуация требует проведения комплексных мер по оптимизации работы первичного звена.

При формировании перечня мероприятий по повышению доступности первичной офтальмологической помощи в регионах была отмечена первостепенная необходимость устранения кадрового дефицита. Нагрузка врача-офтальмолога на приеме в условиях недостатка кадров может быть частично снижена путем повышения роли среднего медицинского персонала и оптометристов в ходе первичного приема. Внедрение бережливых технологий позволяет повысить эффективность и комфортность приема для пациентов.

В регионах с неравномерной плотностью населения рекомендована географическая оптимизация размещения офтальмологических кабинетов, разработка адекватной маршрутизации пациентов, закрепленной в региональных нормативных документах.

В случае низкой активности посещения офтальмологов пациентами требуется изучение причин сложившейся ситуации, развитие пациентоориентированных информационных технологий, принятие дополнительных санитарно-просветительных мер для повышения мотивации граждан на посещение офтальмолога: проведение акций, дней открытых дверей, школы здоровья, более активного использования возможностей центров здоровья.

Представляется целесообразным усиление координирующей функции НМИЦ с целью выявления причин низкой доступности офтальмологической помощи, разработки оптимальной маршрутизации пациентов, методического сопровождения санитарно-просветительских мер среди населения.

Эпидемиологические показатели общей и первичной заболеваемости болезнями глаза отражают большинство аспектов организации и деятельности офтальмологической службы при приоритетном вкладе первичного звена.

В большинстве регионов наблюдается однонаправленное отклонение общей и первичной заболеваемости совокупного населения. Академик РАН В.В. Нероев подчеркнул, что во всех случаях низкие показатели ассоциировались с выявленными существенными дефектами в организации амбулаторно-поликлинического звена офтальмологической службы, кадровым дефицитом, неукомплектованностью кабинетов оборудованием, сниженной доступностью помощи.

При этом какой-либо взаимосвязи между показателями заболеваемости взрослого и детского населения в отдельном регионе выявить не удалось, что говорит о различиях в организации офтальмологической помощи взрослым и детям.

Заболеваемость у детей формируется в основном за счет высокого охвата обязательными профосмотрами, у взрослых — по обращаемости с уже случившимся заболеванием. В связи с этим очевидна разница организационных мероприятий, способствующих ранней диагностике и адекватному ведению пациентов разных возрастных категорий.

В ходе комплексного анализа состояния первичного звена офтальмологической службы субъектов РФ были отобраны наиболее значимые критерии. При анализе помощи для взрослых это — показатель первичной заболеваемости и инвалидности по зрению, кадровый ресурс, эффективность профилактической деятельности, диспансерного наблюдения. Использовалась бальная система оценки каждого критерия. Это позволило выделить регионы с наиболее высоким уровнем организации первичного звена офтальмологической помощи взрослому населению, несмотря на отдельные имеющиеся проблемы. Это — Тюменская, Кемеровская области, Санкт-Петербург, Москва, Свердловская, Новосибирская, Томская области, Ханты-Мансийский АО, Челябинская область, Красноярский край, Республика Коми, Калужская, Белгородская области.

Субъекты РФ с дефектами оказания первичной амбулаторной-поликлинической помощи: Псковская, Костромская области, Республика Хакасия, Орловская, Смоленская области, Республика Тыва, Калининградская, Тамбовская, Курская, Липецкая, Архангельская, Курганская области.

Далее академик РАН В.В. Нероев остановился на результатах комплексного анализа деятельности первичного звена детской офтальмологической службы. Среди наиболее значимых критериев бальной оценки были отработаны показатели первичной заболеваемости и инвалидности по зрению среди детей, эффективность профилактической работы, диспансерного наблюдения, обеспеченность кабинетами охраны зрения детей. Докладчик отметил регионы с высоким уровнем организации первичного звена детской офтальмологической службы: Кемеровская область, Санкт-Петербург, Тамбовская, Новосибирская области, Республика Коми, Томская, Брянская области, Республика Карелия. Регионы с дефектами оказания первичной амбулаторно-поликлинической помощи детям: Псковская, Тверская, Рязанская, Смоленская, Мурманская, Иркутская области.

В целом первичная офтальмологическая помощь взрослым и детям лучше всего организована в Санкт-Петербурге, Кемеровской, Новосибирской, Томской областях.

В ходе выездных мероприятий большое внимание уделяется организации специализированной помощи населению региона; проводится комплексный анализ кадрового ресурса стационаров, эффективности работы койки, обоснованности госпитализации, хирургической активности.

Академик РАН В.В. Нероев представил некоторые из этих показателей. Практически во всех регионах ощущается существенный кадровый профицит в офтальмологических стационарах на фоне выраженного дефицита в первичном звене здравоохранения. Наибольший профицит врачей стационарного звена отмечен в Тамбовской, Мурманской, Тюменской, Новгородской, Курганской областях, Ханты-Мансийском АО, Республике Тыва и Республике Хакасия. При этом показатели деятельности коечного фонда в прикрепленных регионах имеют высокую вариабельность. Средняя занятость койки крайне низка в Тыве, Тверской, Курской, Белгородской областях и неоправданно высока в Мурманской, Псковской, Калужской областях. При обоих вариантах главным специалистам-офтальмологам рекомендовано проработать мероприятия по оптимизации коечного фонда, которые повлекут за собой не только повышение эффективности его деятельности, но и мероприятия по пересмотру структуры офтальмологических кадров в субъекте в соответствии с рекомендациями «Порядка оказания офтальмологической помощи населению».

Одним из основных показателей деятельности офтальмологических стационаров является уровень хирургической активности. При среднем показателе по России 95,6 больше всех оперируют офтальмологи в Карелии, Новосибирской, Воронежской, Мурманской, Томской, Тюменской, Ивановской, Липецкой областях, в Москве и Санкт-Петербурге. Существенно ниже среднероссийской хирургическая активность оказалась в Ямало-Ненецком АО, Брянской, Московской, Тверской, Ленинградской, Орловской, Псковской, Владимирской, Калининградской областях.

В каждом случае была проанализирована обоснованность госпитализации пациента в круглосуточный стационар, выявлены причины низкой оперативной активности — дефекты материально-технического обеспечения либо квалификация врачей.

Далее академик РАН В.В. Нероев отдельно остановился на хирургической активности при глаукоме. В среднем по стране показатель составляет чуть менее 63%. Пациентов с глаукомой практически не оперируют в Ямало-Ненецком АО, крайне мало операций проводится в Республике Алтай. Лишь треть пациентов с глаукомой госпитализируется в Ленинградской, Новгородской, Тверской, Иркутской, Московской областях. В перечисленных регионах необходимо пересмотреть обоснованность пациентов с глаукомой преимущественно для медикаментозного лечения.

В среднем по стране хирургическая активность при катаракте составляет 107%. По итогам аналитической работы самый низкий показатель выявлен в Тверской области, где оперируется чуть больше половины больных, госпитализированных с этим диагнозом. В то же время крайне высокие показатели в регионах с относительно небольшой территорией (Воронежская, Липецкая области) ставят под сомнение необходимость одномоментной операции на двух глазах.

Результатом анализа деятельности офтальмологических стационаров в регионах стал перечень мероприятий по их оптимизации. Обязательным условием повышения эффективности работы стационаров является их оснащение современным оборудованием, позволяющим выполнять высокотехнологичные операции, внедрять новые технологии хирургического лечения.

Практически во всех регионах требуется оптимизация штатного расписания стационаров, перевод части ресурсов на амбулаторный уровень, развитие стационарзамещающих технологий.

Выявлено, что в большинстве регионов основную нагрузку по оказанию населению специализированной офтальмологической помощи оказывают стационары 3-го уровня. Развитие сети стационаров 2-го уровня, консультативно-диагностических центров, позволит разгрузить медицинские организации 3-го уровня и повысит объемы сложных хирургических вмешательств.

Части регионов рекомендовано внедрение автоматизированных листов ожидания оперативного лечения для повышения взаимодействия медицинских организации разного уровня.

Завершая свое выступление, академик РАН В.В. Нероев отметил, что курирующая деятельность НМИЦ осуществляется путем оказания организационно-методической помощи, проведения дистанционных консультаций пациентам и обучающих мероприятий для врачей с использованием телемедицинских технологий, содействия внедрению новых медицинских технологий.

Национальный проект «Здравоохранение», подчеркнул академик РАН В.В. Нероев, и входящие в него федеральные проекты, план деятельности Министерства здравоохранения направлены на совершенствование отечественной системы здравоохранения, повышение качества медицинского обслуживания населения по каждому профилю. Реализация всех мероприятий будет эффективна только при условии формирования единой системы с активным подключением каждого субъекта РФ с едиными требованиями к качеству оказания медицинской помощи. Национальные медицинские исследовательские центры призваны обеспечить быструю, эффективную связь между федеральным и региональным уровнями медицинской службы, способствовать повсеместному внедрению передовых технологий и решению региональных проблем организации медицинской помощи.

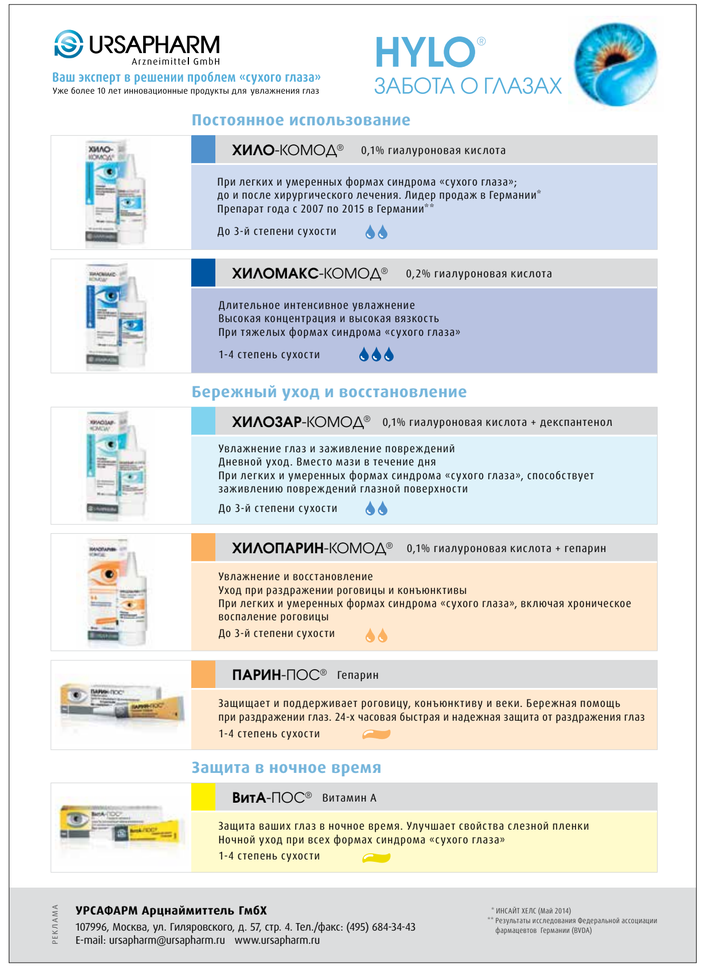

Современные возможности и проблемы лечения врожденных катаракт

С программным докладом на тему «Современные возможности и проблемы лечения врожденных катаракт» выступила главный детский офтальмолог Минздрава РФ, заместитель директора ФГБУ «НМИЦ глазных болезней имени Гельмгольца» по научной работе, профессор Л.А. Катаргина.

В Институте имени Гельмгольца, в отделе патологии глаз у детей, было прооперировано свыше 2000 детей с врожденной катарактой (ВК), при этом более половины операций было проведено детям в раннем возрасте.

Несмотря за достижения, полученные в диагностике и лечении, врожденная катаракта занимает значительное место в структуре слепоты и слабовидения.

В настоящее время в лечении ВК используется широкий спектр хирургических методов и современных технологий: факоаспирация, аспирация-ирригация, вискоаспирация, ленсвитрэктомия 25 и 27 G; применяются технологии малых тоннельных разрезов 1,2-2,2 мм, высококачественные вискоэластики. Наблюдается тенденция к ранней первичной внутрикапсулярной имплантации гибких моделей ИОЛ, обладающих биосовместимостью со структурами глаза. Таким образом, существуют все возможности оперировать ВК в раннем возрасте с положительным эффектом. Анатомооптические результаты хирургии ВК положительны примерно в 90% случаев.

Однако, отметила профессор Л.А. Катаргина, существует проблема несоответствия функциональных и хирургических результатов операции. По усредненным данным, только треть детей, прооперированных в раннем возрасте, имеет возможность обучаться в обычных школах, остальные относятся к категории слабовидящих.

На функциональные результаты влияют сроки удаления врожденной катаракты (выраженность и длительность зрительной депривации — обскурационная амблиопия); качество (полнота) коррекции аметропии (рефракционная амблиопия); наличие сопутствующей врожденной патологии глаз (микрофтальм, аномалия сетчатки и зрительного нерва, синдром ППГСТ и др.); наличие выраженных анатомо-морфологических изменений макулы, в том числе вследствие зрительной депривации с рождения.

Среди факторов, затрудняющих выработку единой тактики лечения ВК, докладчик выделила анатомические особенности строения детского глаза; полиморфизм клинических проявлений ВК; наличие сопутствующей патологии; наличие зрительной депривации в сенситивный период, приводящий как к функциональным, так и морфологическим нарушениям формирования глаза; сложности коррекции афакии в условиях роста и развития глаза.

Клинико-анатомическими особенностями детского хрусталика являются: прочность цинковых связок; частые гиалоидокапсулярные сращения; тонкость, неравномерная толщина передней и задней капсул, наличие врожденных помутнений.

Особенности детского глаза с врожденной катарактой (2-6 месяцев жизни): малый разрез глаза (ПЗО = 16,8-18,7); малый диаметр роговицы (8-10 мм); кривизна роговицы (47,00-51,00 D); тонкая эластичная склера; мелкая передняя камера; ригидный зрачок; гипопластичная радужка.

Сопутствующая патология глаз встречается в 36,8-77,3%. Это — косоглазие, нистагм; подвывих хрусталика; синдром ППГСТ (переднее расположение цилиарных отростков, тяж гиалоидной артерии); задний лентиконус; гиалиновые мембраны на радужке и в УПК; микрофтальм; миопия; зрачковые мембраны; патология сетчатки зрительного нерва.

Развитие зрительного анализатора ребенка проходит несколько этапов: в первое полугодие жизни ребенка происходит анатомическое формирование области желтого пятна и центральной ямки сетчатки, формирование и нарастание функциональной мобильности зрительных путей; анатомическое и функциональное совершенствование зрительных клеточных элементов коры и корковых зрительных центров — в течение первых двух лет жизни.

Созревание зрительной системы ребенка: первые 6-8 недель жизни — «латентный период» или прекортикальная стадия зрительного развития, в этот период устранение депривации фактически приводит к идеальному функциональному результату; до 6 месяцев — «критический период» формирования зрительного анализатора, наиболее чувствительный к ограничению зрительной афферентации, в течение которого пространственная разрешающая способность увеличивается более чем в 3 раза; до 18-24 месяцев — «сенситивный период», выраженной пластичности зрительной системы; до 7 лет (13-15 лет) — более медленное созревание и развитие зрительных функций.

Если оценивать факторы развития зрительного анализатора, возникает мысль, что оптимальным сроком удаления врожденной катаракты является возраст до 8 недель жизни ребенка. Однако международный опыт и опыт лечения ВК, полученный в Институте им. Гельмгольца, свидетельствует о том, что, несмотря на вероятность получения хороших функциональных результатов, даже односторонняя хирургия в столь раннем возрасте несет большую опасность: высокий риск осложнений, частое развитие экссудативно-пролиферативных реакций после операции, частое развитие вторичных катаракт и зрачковых мембран.

Самой серьезной проблемой ранней хирургии ВК профессор Л.А. Катаргина назвала частое развитие глаукомы неясного генеза. Ведущим фактором развития глаукомы является нарушение формирования дренажной системы вследствие операционной травмы и, возможно, субклинического воспаления.

Наиболее приемлемым сроком удаления ВК является период 2-6 месяцев жизни ребенка (ранние операции); условно ранние операции (7-12 месяцев) проводятся при частичной депривации при неполных формах врожденных катаракт. Поздние операции (3-4 года и старше) проводятся при частичных врожденных катарактах, при которых возможно формирование бинокулярного зрения.

Коррекция афакии контактными линзами у детей раннего возраста имеет свои преимущества и недостатки. Преимущества: КЛ не вызывают призматического действия и феномена «кольцевой скотомы»; обеспечивают возможность получения более высокой ОЗ, необходимой для бинокулярных функций. Недостатки: технические сложности подбора и ежедневного использования; необходимость замены каждые 3-5 месяцев; невозможность постоянной коррекции (потеря, повреждение, ОРВИ и др.); невозможность применения непосредственно после операции в связи с проведением местной терапии; нежелание родителей или отсутствие у них материальных возможностей; осложнения при длительном ношении (врастание сосудов в роговицу, папиллярный конъюнктивит, синдром «сухого глаза», кератиты, язвы роговицы и др.).

В последние годы все больше офтальмохирургов применяют первичную имплантацию эластичных ИОЛ, преимуществом которых по сравнению с контактной и очковой коррекцией является создание условий, наиболее близких к естественным. Преимущества гибких ИОЛ: постоянная и ранняя коррекция афакии; физиологическое положение ИОЛ; величина анизэйконии в 2,5 раза меньше, чем при контактной коррекции; возможность коррекции монокулярной афакии; высокая частота восстановления бинокулярного зрения; хорошая переносимость современных моделей ИОЛ грудными детьми.

Наряду с преимуществами у интраокулярной коррекции афакии имеются свои недостатки: ограниченные возможности использования ИОЛ при сопутствующей патологии переднего отдела глаза, неполное соответствие имеющихся моделей особенностям глаза детей раннего возраста.

Основная проблема, возникающая при использовании ИОЛ, заключается в сложности расчета оптической силы линзы, что обусловлено продолжающимся ростом глаза ребенка после операции и трудностями прогнозирования рефракции к 4-6 годам жизни. При расчете оптической силы имплантируемой ИОЛ у детей первого года жизни определяют величину гипокоррекции (от 4,0 D до 14,0 D) с учетом оптической силы роговицы и разницы исходной ПЗО и прогнозируемой ПЗО после физиологического роста глаза. Однако не все глаза растут статистически одинаково, кроме того, сама операция может оказывать влияние на развитие глаза.

Анализ индивидуального роста глаза у пациентов, прооперированных в Институте им. Гельмгольца, показал, что у ряда пациентов по неясным причинам происходили существенные отклонения в изменении ПЗО и в формировании миопической рефракции.

Далее профессор Л.А. Катаргина привела пример удачного расчета гипокоррекции для глаза с односторонней катарактой (ребенок прооперирован в 3-месячном возрасте), когда в возрасте 3-х лет была получена запланированная рефракция +2,0 D.

Независимо от способа коррекции афакии при лечении ВК у детей рекомендуется, помимо хирургического вмешательства с последующей медикаментозной терапией, включить комплекс мероприятий, направленных на создание оптимальных условий для развития зрения.

Прежде всего речь идет о диспансерном наблюдении после операции. Окулист должен обследовать ребенка 2 раза в течение первого месяца после выписки из стационара; 1 раз в месяц в течение 2-3 месяцев, 1 раз в 2 месяца в течение первого года после операции, 2 раза в год в течение 3 лет и 1 раз в год в последующем.

Основные направления повышения зрительных функций у детей с врожденными катарактами включают оптическую коррекцию афакии (докоррекцию артифакии) для близи и дали; окклюзию, своевременное плеоптическое лечение; выявление осложнений и их лечение (контроль за состоянием задней капсулы, ВГД, глазного дна).

В заключение профессор Л.А. Катаргина отметила, что хирургическое лечение ВК в настоящее время достаточно безопасно и позволяет получить неплохие функциональные результаты. Необходим дифференцированный подход к выбору сроков и объема хирургического лечения, способу коррекции афакии. Всем детям независимо от способа коррекции афакии необходимо обеспечить длительное и тщательное наблюдение специалиста. Наиболее сложной проблемой, требующей изучения, является исследование рефрактогенеза афакичных и артифакичных глаз, оперированных в ранние сроки, поиск причин миопизации и разработка методов ее профилактики с достижением рефракции цели к предшкольному периоду.

ПОДВОДИМ ИТОГИ ПРОШЕДШЕГО ГОДА

М.В. Будзинская, д.м.н., заместитель директора ФГБНУ «НИИГБ» по научной работе *(Москва)*

Год 2019-й был для меня очень интересным, прежде всего, в плане ретинологии. Опубликованы результаты двух больших исследований, и мы ждем выхода на рынок двух молекул, которые, я думаю, совершат революцию в лечении возрастной макулярной дегенерации и макулярных отеков, это — brolucizumab и abicipar pegol.

Однако это вовсе не означает, что новые анти-VEGF препараты идут на смену существующим. Можно провести аналогию с антибиотикотерапией: я даже не знаю, сколько антибиотиков присутствует на современном рынке. Подобная ситуация происходит на рынке анти-VEGF терапии: появился ranibizumab, и с каждым годом мы видим все большее количество лекарств. Скоро у нас будет большой выбор анти-VEGF агента, и мы сможем для каждого пациента подбирать не только режим, но и препарат, возможно, комбинацию препаратов. Это — первое, чем мне запомнился уходящий год.

Второе. На прошедшей в Париже конференции EURORETINA значительная часть докладов была посвящена искусственному интеллекту, что заставляет нас задуматься о роли врача. Большое внимание уделяется скринингу пациентов, поскольку все мы прекрасно понимаем, что, чем раньше поставлен диагноз, тем лучше результат и проще лечить пациента. В донной патологии, как известно, бессимптомное течение заболевания имеет достаточно продолжительный период. В этой ситуации просто необходимо проводить скрининг. Кто будет смотреть и оценивать снимки глазного дна? Труд офтальмолога-ретинолога за рубежом дорог, поэтому эту роль сможет выполнять машина. Ее задача будет заключаться в том, чтобы, выражаясь простым языком, делить снимки на «патологию» и «норму». Пациенты без патологии приглашаются на скрининг на следующий год, снимки с патологией отправляются в «ридинг-центры» для дальнейшего индивидуального осмотра каждого пациента. Снимать глазное дно может специально обученная медицинская сестра или медицинский техник; мобильные немидриатические фундус-камеры уже есть. Таким образом, внедрение скрининговых программ в нашей стране было бы крайне желательным с учетом больших расстояний.

В будущем году я с нетерпением жду выхода препаратов генной терапии, которые будут направлены на лечение наследственных заболеваний. Речь идет о лекарственных средствах совершенно нового уровня. Еще недавно мы не могли поверить, что в ближайшее время сможем вмешиваться в геном, лечить наследственные заболевания, такие как тапеторетинальная абиотрофия, амафроз Лебера. А сейчас наметился прорыв, и мы ждем появления новинки.

Коллегам в будущем году хочу пожелать мира, удачи и, главное, здоровья, поскольку мы, врачи, понимаем, насколько оно бесценно!

XII Российский общенациональный офтальмологический форум

С 1 по 3 октября 2019 года в Москве состоялся XII Российский общенациональный офтальмологический форум, в котором приняли участие более 2400 офтальмологов, представляющих все регионы РФ, а также многие зарубежные страны.

Работа конференции проходила по следующим основным направлениям: новые подходы к диагностике и лечению социально значимых заболеваний глаз; диагностика и лечение заболеваний сетчатки; профилактика, коррекция, медикаментозное и хирургическое лечение рефракционных нарушений; фундаментально-прикладные исследования в офтальмологии; современные тенденции в диагностике и лечении глаукомы и глаукомной оптической нейропатии; диагностика и лечение воспалительных заболеваний глаз.

В рамках форума были проведены заседания профильной комиссии по офтальмологии и детской офтальмологии при Экспертном совете Минздрава РФ, Президиум ООО «Ассоциация врачей-офтальмологов»; работала выставка офтальмологического оборудования и инструментария, лекарственных препаратов от ведущих отечественных и зарубежных компаний-производителей.

Участников и гостей форума приветствовал ректор Московского государственного медико-стоматологического университета им. А.И. Евдокимова, член-корреспондент РАН О.О. Янушевич.

От имени руководства ФГАУ «НМИЦ «МНТК «Микрохирургия глаза» им. акад. С.Н. Федорова» выступил заместитель генерального директора по организационной работе и инновационному развитию, профессор Н.С. Ходжаев. Он, в частности, сказал, что каждый форум служит импульсом для дальнейшего движения в науке, достижения новых знаний, открытий на благо пациентов.

Открытие «РООФ – 2019»

Новые подходы к диагностике и лечению социально значимых заболеваний глаз

Доклад «Ретинобластома: современные технологии и взгляд в будущее» представила профессор С.В. Саакян (Москва). Ретинобластома (РБ) — злокачественная опухоль оптической части сетчатки нейроэктодермального происхождения. Частота составляет 24 на 1 миллион младенцев или 1:15 000 живых новорожденных.

Причиной возникновения опухоли являются структурные и функциональные мутации в гене Rb1 — супрессора опухолевого роста.

Комбинированное лечение РБ включает системную и локальную химиотерапию в комбинации с локальными методами: лучевая терапия, брахитерапия, дистанционная гамматерапия, транспупиллярная термотерапия, криодеструкция.

Клинические признаки РБ с высоким риском метастазирования: вторичная неоваскулярная глаукома, гемофтальм, увеит, распространение опухоли на цилиарное тело и в переднюю камеру — псевдогипопион, отек периорбитальных и р/б тканей, болевой синдром, массивный некроз опухоли.

Организация помощи детям, страдающим РБ. Далеко зашедшая монолатеральная РБ: энуклеация — часто метод выбора (50%); при консервативном лечении — внутривенная ХТ+локальное лечение, СИАХТ+локальное лечение. СИАХТ: меньшая токсичность; менее выраженное локальное повреждение сосудов; радиационное излучение во время вмешательства; не предотвращает возможную диссеминацию опухоли.

Консервативное лечение следует прекратить при наличии активной опухоли, несмотря на многократное вмешательство, особенно при монолатеральной РБ; при вовлечении зрительного нерва; при невозможности визуализации глазного дна; при отсутствии зрения.

Перспективные направления в диагностике и лечении РБ: применение онкологических вирусов как в виде монотерапии, так и в составе комбинированной терапии в эксперименте +1 фаза клинических исследований у пациентов с далеко зашедшей РБ; молекулярно-генетические особенности РБ, включая изучение роли прогениторных клеток (до мутации RB1) и других звеньев патогенеза опухоли; использование минимально инвазивных методов изучения соматических мутаций при РБ (ДНК), выявление биомаркеров — жидкая биопсия (стекловидное тело, влага передней камеры, СПЖ); создания новых клеточных линий и животных моделей РБ, испытаний новых режимов локальной и системной химиотерапии.

В заключение профессор С.В. Саакян отметила, что офтальмоонкология — уникальное и социально значимое направление офтальмологии; даже доброкачественные опухоли являются угрозой органу зрения; злокачественные — угроза жизни!

Только ранняя диагностика, разработка и внедрение новых технологий позволяют сохранить жизнь и зрение больному. Будущее за фундаментальными исследованиями и методами таргетной терапии, созданием генно-модифицированных чипов и мультидисциплинарным подходом к лечению больных.

Главные принцип офтальмоонкологов — применять методы диагностики и лечения, снижающие риск метастазирования.

Профессор М.А. Фролов (Москва) выступил с сообщением на тему «Межслойная кератопластика — история, техника, клинические результаты». Докладчик рассказал об истории развития метода межслойной кератопластики, начиная с Барракера (1949) до сегодняшних дней. Показания: стабилизированная миопия высокой степени; простой, сложный миопический, смешанный и послеоперационный астигматизм; высокая анизометропия; непереносимость очковой и контрактной коррекции. Противопоказания: тяжелые общесоматические заболевания; острые и хронические заболевания глаза и его придатков; патологические состояния роговицы; прогрессирующая миопическая болезнь; монофтальм.

Профессор М.М. Бикбов (Уфа) от группы авторов представил преимущества фемтолазер-ассистированной хирургии при патологии переднего отрезка глаза. При удалении птеригиума применение фемтолазера упрощает и ускоряет хирургию, т.к. формирование лоскута становится проще и быстрее. Способ позволяет стандартизировать технику для объективного анализа эффективности результатов и частоты рецидивов (можно задать размер трансплантата по толщине и диаметру). Формирование ультратонкого аутотрансплантата учитывает патогенетические механизмы в развитии рецидивов и может способствовать снижению их частоты, т.к. сформированный трансплантат толщиной в 60 мкм содержит минимальное количество сосудов, клеточных элементов и факторов роста. Методика проста в освоении, является бесшовной, обеспечивая при этом оптимальный лечебный и косметический эффект.

При проведении лазерных рефракционных вмешательств применение фемтолазера позволяет сформировать лоскут при ЛАСИК, выполнить коррекцию без применения эксимерного лазера (FLEX, SMILE).

Использование фемтолазера при проведении кератопластики с применением донорского материала позволяет выполнять процедуры на донорской ткани и роговицы реципиента с точностью до нескольких микрон, позволяет выполнять различные вмешательства на роговице с формированием тоннелей, карманов, послойных и сквозных разрезов со сложным профилем.

В хирургии катаракты внедрение фемтолазера позволяет унифицировать и стандартизировать отдельные этапы хирургического вмешательства.

Однако, подчеркнул профессор М.М. Бикбов, несмотря на представленные преимущества, ключевым аспектом применения фемтосекундных лазеров остается экономическая составляющая.

«Микроимпульсное транссклеральное лазерное лечение глаукомы: эффективность и безопасность» — тема доклада профессора Н.С. Ходжаева (Москва). Приведенные автором данные публикаций, соответствующие удовлетворенному доказательному уровню, показывают, что увеличение мощности лазерного излучения более 150 Дж снижает ВГД в среднем на 45%, однако вызывает увеличение числа и профиля послеоперационных осложнений — воспаление в задней камере (46%), гипотония (18%), подъем ВГД (11%), гифема (17%), отек роговицы (2,5%), субатрофия глазного яблока (2,5%).

Использование мощности лазерного излучения менее 100 Дж нестабильно снижает ВГД до 30% от исходного, которое вновь возрастает; не вызывает осложнений, однако для поддержания гипотензивного эффекта потребовалось выполнение более одного сеанса мЦФК. Средние параметры мощности в диапазоне 112-150 Дж обеспечивают стабильное снижение ВГД на 30% при уменьшении или отсутствии осложнений.

Академик РАН А.Ф. Бровкина

Профессор В.В. Страхов (Ярославль)

Член-корреспондент РАН О.О. Янушевич (Москва)

Профессор С.В. Саакян (Москва)

Заключение на основании доказательств хорошего качества: среднеэнергетический диапазон мЦФК в in vivo экспериментах продемонстрировал возможность существенного увеличения гидропроницаемости склеры за счет формирования микроразрывов коллагеновых пучков, расширения межволоконных пространств, образования микропористых структур склеры, значительно повышающих ее гидропроницаемость. Поры сохраняются до 45 дней.

Таким образом, исследования показали, что активация оттоков в сочетании со снижением влагопродукции является основным действующим механизмом микроимпульсной циклофотокоагуляции, которая обладает также высоким профилем безопасности, контролируемости, предсказуемостью результатов — достижения эффекта на фоне кратного уменьшения гипотензивных лекарственных средств.

Однако профессор Н.С. Ходжаев обратил внимание на отсутствие данных рандомизированных контролируемых исследований, метаанализа РКИ, на отсутствие стандартизированного протокола лечения и выбора параметров лазерного воздействия при проведении мЦФК, что необходимо для определения оптимальных параметров лечения и воспроизводимости результатов. По мнению автора, необходимо дальнейшее расширенное изучение данного метода лечения.

Президиум секции «Новые подходы к диагностике и лечению социально значимых заболеваний глаз»

С современными подходами в офтальмотравматологии познакомил участников форума профессор А.Н. Куликов (Санкт-Петербург). Докладчик представил способы удаления внутриглазных инородных тел (ВГИТ) комбинированным путем, их результаты и осложнения. Основной принцип — перехватывание осколка в переднем отрезке глазного яблока, в качестве подложки используется радужка, остатки капсульной сумки. При этом используются различные комбинации инструментов: 2 пинцета, пинцет+магнит, магнит+магнит, а также пинцет Нойбауэра. Треть пациентов имела роговичную локализацию входного отверстия, 51% — роговично-склеральную, 18% — склеральную. Удаление проводилось по трансцилиарному или трансвитреальному пути. Наряду с высокой остротой зрения (до 0,5), были получены и невысокие функциональные результаты, что связано с характером травмы.

Удаление ВГИТ комбинированным путем позволяет существенно снизить риски развития интра- и послеоперационных осложнений, обеспечивает высокие функции и быструю реабилитацию таких больных.

Профессор Ю.С. Астахов (Санкт-Петербург) рассказал о современных возможностях исключения системных побочных эффектов при медикаментозном лечении глаукомы. Системные реакции возникают, прежде всего, из-за неправильной методики закапывания глазных капель. Профессор Ю.С. Астахов обратил внимание на тот факт, что 95% лекарственного вещества попадает туда, где оно не требуется. При закапывании одной капли тимолола (40 мкл 0,5% раствора или 0,2 мг) примерно 78% препарата проходит в кровяное русло, что дает эффект внутривенного введения. Определяющими факторами системного воздействия препарата являются размер капли, действующее вещество, его липофильность, гидрофильность, концентрация препарата, способность препарата метаболизироваться в слезной жидкости, связываться с белками, возможность и скорость оттока в слезоотводящие пути, толщина роговицы и слезной пленки; наличие гиперемии сосудов конъюнктивы, возраст больного, его профессия, физические нагрузки; сопутствующая общая патология и препараты для ее лечения.

Далее профессор Ю.С. Астахов остановился на противопоказаниях, побочных эффектах, взаимодействии β-блокаторов, α_2-агонистов.

На выбор препарата влияет не только состояние глаза, но и общее состояние больного. В связи с этим перед назначением лекарственного вещества необходимо не только определить ВГД, но и узнать уровень АД и частоту сердечных сокращений, какими глазными препаратами пользовался больной, какие препараты общего действия принимает больной; уточнить аллергологический анамнез, вредные привычки, наличие заболеваний сердечно-сосудистой системы, диабета, атеросклероза, болезней щитовидной железы, заболеваний ЦНС, почек.

Новые препараты, не оказывающие неблагоприятного воздействия на кровообращение глаза и системную гемодинамику: фиксированная комбинация бримонидин+бринзоламид, Vizulta — донатор NO, Rhopressa, Roclatan, новые простагландины и их новые формулы, генетические препараты.

О современных тенденциях развития катарактальной хирургии доложил профессор Э.В. Бойко (Санкт-Петербург). Основными требованиями к хирургии катаракты на сегодняшний день являются высокая острота зрения после операции, удовлетворенность качеством зрения, возможность полной коррекции астигматизма, уход от очковой коррекции, максимально точное попадание в рефракцию цели, снижение количества осложнений.

Профессор С.Ю. Астахов (Санкт-Петербург) продолжил тему хирургии катаракты. В своем докладе автор подробно остановился на сложностях и осложнениях факоэмульсификации. По данным статистики ESCRS, сложности в ходе операции факоэмульсификации катаракты возникают в 10,6% случаев: узкий зрачок, потребовавший механического расширения (3,13%); зрелая катаракта, потребовавшая окрашивания передней капсулы (2,22%); помутнения роговицы (0,9%); предшествовавшая витрэктомия (0,67%); предшествовавшая рефракционная хирургия (0,2%). Послеоперационные осложнения: отек роговицы (0,12%), повышение ВГД (0,04%); эндофтальмит (0,012%).

Факторами, влияющими на частоту развития эндофтальмита, являются: оснащение операционной, время операции — опыт хирурга, длина разреза, техника имплантации (пинцет, картридж, предзагрузка), частота осложнений, связанных с выпадением стекловидного тела; материал ИОЛ, вымывание вискоэластика из капсулярного мешка.

Введение раствора цефуроксима приводит к уменьшению числа эндофтальмитов в 5 раз.

Профессор С.Ю. Астахов подчеркнул, что при выполнении всех требований, использовании одноразовых инструментов, необходимости во внутрикамерном введении антибиотиков в послеоперационном периоде нет.

Важно помнить, отметил докладчик, что имплантация ИОЛ в sulcus ciliaris нередко ведет к миопизации вследствие смещения линзы кпереди, таким образом, для достижения запланированной рефракции при подборе ИОЛ следует несколько уменьшить ее оптическую силу.

Доклад на тему «Круговое пломбирование в системе витреоретинальной хирургии (ВРХ) регматогенных отслоек сетчатки» представил профессор М.М. Шишкин (Москва). Применение кругового пломбирования как дополнительного элемента ВХР оптимизирует санацию зоны базального витреума, ослабляет круговые тракции и компенсирует переднее смещение периферической сетчатки. Операция кругового пломбирования может явиться решением проблемы при рецидивах отслойки сетчатки на глазах после ВРХ с ретинотомией и силиконовой тампонадой. Наличие кругового вала вдавления позволяет в ряде случаев выполнить только локальную ретинотомию, избежать излишней травматизации сетчатки — неотъемлемого элемента круговой ретинотомии.

Д.м.н. О.Г. Оганесян (Москва) сделал доклад «Актуальные вопросы современной оптической кератопластики».

Академик РАН А.Ф. Бровкина (Москва) выступила с докладом «Меланома хориоидеи: клиническая картина и визуализирующие методы исследований. Что считать определяющим в постановке диагноза?» На сегодняшний день фактором риска плохого диагноза является старший возраст пациента, проминенция — более 5 мм, диаметр — более 10 мм.

Приблизительно 30% пациентов, направленных в офтальмоонкологическую службу с диагнозом «меланома хориоидеи», имеют неправильный диагноз. Псевдомеланомы, по мнению автора, могут привести к диагностической путанице, однако правильная оценка клинических симптомов помогает в дифференциации процесса.

Постановке корректного диагноза меланомы хориоидеи способствуют: правильный сбор анамнеза, биомикроофтальмоскопия неконтактная, биомикроофтальмоскопия контактная по 4 секторам (детализация), УЗИ (биометрия, топографические особенности), ОКТ (состояние перифокальных сосудов хориоидеи, характеристика слоев сетчатки); важное значение имеет исследование склеры; КТ и МРТ — малоинформативны.

Последние научные данные о влиянии синей части спектра видимого излучения на функциональное состояние глаз представила доктор Ф. Куинтела (Португалия).

Диагностика и лечение заболеваний сетчатки

К.м.н. Н.Л. Лепарская (Москва) в докладе «Прогнозирование результатов лечения травматической отслойки сетчатки» выделила 3 клинических признака, определяющих функциональный прогноз операций: площадь отслоенной сетчатки, стадии пролиферативной витреоретинопатии, количество разрывов.

К.м.н. Д.Г. Арсютов (Чебоксары) привел клинические примеры использования аутологической кондиционированной плазмы (АСР), обогащенной тромбоцитами, в хирургии регматогенной отслойки сетчатки с центральными, периферическими и парацентральными разрывами. Технология вмешательства состоит из стандартной субтотальной витрэктомии (25+, 27 G); после удаления задней гиалоидной мембраны следует максимальной удаление стекловидного тела в зоне разрыва; далее — воздушная тампонада и нанесение АСР; операция завершается воздушной тампонадой, в тяжелых случаях проводится силиконовая тампонада.

Профессор М.М. Шишкин (Москва) доложил о текущем состоянии проблемы заболевания сетчатки и путях его решения. За последние 20 лет наблюдается прогрессирование заболеваемости сетчатки в России в отличие от других заболеваний органа зрения; растет число инвалидов по причине ВМД и диабетической ретинопатии.

ПОДВОДИМ ИТОГИ ПРОШЕДШЕГО ГОДА

Л.Ш. Рамазанова, профессор кафедры офтальмологии Астраханского государственного медицинского университета, заведующая офтальмологическим центром Астраханской клинической больницы ФМБА России Южного окружного медицинского центра России, главный внештатный специалист-офтальмолог Южного федерального округа *(Астрахань)*

Год был очень серьезным, плодотворным и на уровне региональной офтальмологии, и на уровне российской офтальмологии в целом, так как в полной мере заработал институт Национальных медицинских исследовательских центров. Сейчас мы вправе подводить первые итоги, их в программном докладе озвучил Владимир Владимирович Нероев. Я думаю, что решение о создании Национальных медицинских исследовательских центров в Российской Федерации было очень своевременным, так как существует необходимость взаимодействия между правительственными органами и специалистами, которое может осуществлять либо общественная организация, либо структура, созданная на базе наших головных институтов.

Мы действительно ждем поддержки со стороны НМИЦ, ждем помощи в дальнейшем развитии нашей специальности, особенно в свете того что на развитие здравоохранения и на проблемы здравоохранения обратил свое внимание Владимир Владимирович Путин. Буквально недавно состоялись совещания, на которых обсуждалось положение дел в отечественном здравоохранении, и мы, врачи и пациенты, надеемся, что будет повышаться качество и доступность высокотехнологичной медицинской помощи на местах.

Это то, о чем я все время говорила. Наша задача заключается в том, чтобы в регионах уровень оказания офтальмологической помощи был не ниже уровня института имени Гельмгольца, НИИГБ, МНТК «Микрохирургия глаза». В этом я вижу свою задачу, и я надеюсь, что буду решать ее на своем рабочем месте.

Для того чтобы высокотехнологичная помощь стала доступной на местах, медицинские учреждения третьего уровня должны превратиться в «мини-институты Гельмгольца», хотя без головных организаций нам не обойтись — это локомотивы, двигающие офтальмологию вперед. Но, разработав определенные технологии, парадигмы, логистику при разного рода заболеваниях, сложных случаях, головные учреждения отправляют их нам, в регионы. И мы воплощаем их в клиническую практику на высокотехнологичном уровне.

Могу с гордостью сказать, что на базе нового центра ФМБА, который мы открыли в Астрахани, внедрены все возможные технологии лечения, кроме кератопластики, которая стоит в плане на 2020 год. Я уверена, что с внедрением кератопластики доступность медицинской помощи населению нашего региона будет обеспечена.

Коллегам в будущем году хочу пожелать, в первую очередь, здоровья и профессиональных успехов, удовлетворенности плодами своего труда, не терять стремления к новым вершинам!

Среди текущих проблем диагностики и лечения ВМД и ДМО в России докладчик выделил следующие: отсутствие точных эпидемиологических данных по заболеваниям сетчатки; несовершенство системы диспансеризации и дефицит целевых скриннинговых программ; недостаточная обеспеченность оборудованием и материалами для диагностики заболеваний сетчатки (фундус-камера, ОКТ, ФАГ); дефицит врачей первичного звена и нехватка времени для полноценного осмотра глазного дна на визите; нерегулярное наблюдение пациента у врача-офтальмолога; позднее начало лечения при выраженном нарушении зрительных функций; низкая приверженность пациента к лечению; недостаточное число выполняемых интравитреальных инъекций ингибиторов ангиогенеза и несоблюдение режима дозирования по причине ограничения финансирования.

Меры и предложения по повышению качества и доступности офтальмологической помощи при заболеваниях сетчатки: активное внедрение клинических рекомендаций в практическую работу для обеспечения соблюдения критериев качества оказания медицинской помощи; учет пациентов с заболеваниями сетчатки, создание федерального регистра пациентов с целью оценки эпидемиологической ситуации и разработки организационных, диагностических и лечебно-профилактических мероприятий; повышение укомплектованности медицинских учреждений современным оборудованием, в соответствии с «Порядком оказания медицинской помощи взрослому населению при заболеваниях глаз, его придаточного аппарата и орбиты»; внедрение/усовершенствование программ подготовки врачей-офтальмологов (офтальмохирургов); пересмотр тарифов на оказание медицинской помощи в системе ОМС пациентам с заболеваниями сетчатки, повышение тарифов на современные методы лечения заболеваний сетчатки в дневном стационаре с целью стимулирования стационарзамещающих технологий; дальнейшее развитие и внедрение стационарзамещающих технологий; увеличение объемов медицинской помощи по профилю «Офтальмология».

К.м.н. Т.Д. Охоцимская (Москва) от группы авторов сделала доклад на тему «Роль АПФ в глазном ангиогенезе». Проведенные исследования показали, что выявленные изменения концентрации АПФ у больных с ДМО могут обсуждаться в качестве дополнительного прогностического критерия развития ДМО у больных с ДР; изменения концентрации АПФ у пациента с ДМО на фоне антиангиогенной терапии свидетельствуют о взаимном влиянии ренин-ангиотензивной системы (РАС) и ангиогенной системы; аналогичные изменения, полученные после ИВВ ранибизумаба при ВМД, подтверждают взаимовлияние этих двух систем; представленные данные открывают перспективы для поиска новых путей патогенетически обоснованной терапии ДМО и ДР.

К.м.н. Д.С. Мальцев (Санкт-Петербург) от группы авторов представил доклад «Перенесенная бессистемная глубокая ретинальная ишемия на здоровом глазу у пациентов с окклюзиями вен сетчатки». В последнее время увеличивается количество сообщений об ассоциации парацентральной острой срединной макулопатии (ПОСМ) с системными, в том числе сосудистыми заболеваниями и различными глазными состояниями, что указывает на то, что глубокая ретинальная ишемия и ПОСМ не являются отдельными заболеваниями, но являются синдромом, клиническим признаком страдания микроциркуляторного русла на фоне действия сердечно-сосудистых факторов риска. Для подтверждения или опровержения этой теории авторами было проведено исследование, направленное на оценку распространенности глубокой ретинальной ишемии у пациентов с известным риском ретинальных сосудистых проблем, таких как окклюзия вен сетчатки.

Профессор Е.П. Таррута (Москва)

Президиум секции «Диагностика и лечение заболеваний сетчатки»

Д.м.н. О.Г. Оганесян (Москва)

Результаты проведенного исследования позволили авторам сделать предположение о том, что глубокая ретинальная ишемия является наиболее легкой и ранней формой ишемического поражения сетчатки, связанного с действием системных кардиоваскулярных факторов риска. Участки разрешившейся ПОСМ встречаются на парном глазу у подавляющего большинства пациентов с монолатеральной окклюзией вен сетчатки. Этот факт указывает на бессимптомно протекающую глубокую ретинальную ишемию у пациентов с известным риском окклюзии вен сетчатки. Участки разрешившейся ПОСМ могут указывать на повышенный риск окклюзии вен сетчатки.

Продолжила тему сосудистой патологии глаза профессор Т.Н. Киселева (Москва), представившая от группы авторов доклад на тему «Нарушение ретинального кровообращения при сердечно-сосудистой патологии: современный взгляд на старую проблему». Автор обратила внимание на вопросы профилактики факторов риска системных сосудистых заболеваний и роль антиоксидантов.

К.м.н. Г.Ю. Захарова (Москва) от группы авторов представила результаты анализа влияния неадекватно проведенной лазеркоагуляции периферических дистрофий на клинико-функциональное состояние сетчатки. Анализировались результаты лазеркоагуляции с гиперэффектом, лазеркоагуляции с избыточным количеством коагулятов, а также лазеркоагуляции с гиперэффектом и избыточным количеством коагулятов. Функциональные исследования показали, что лазеркоагуляции с гиперэффектом и избыточным количеством коагулятов приводит к существенному угнетению амплитуды b-волны, максимальному показателю электроретинограммы и осцилляторных потенциалов, в меньшей степени изменяются колбочковые ответы сетчатки. Эти показатели свидетельствуют о риске развития макулярных осложнений.

К.м.н. А.Г. Амирян (Москва) от группы авторов выступила с докладом «Гемангиома хориоидеи: клинические варианты и тактика лечения». Автор отметила, что, несмотря на доброкачественный характер опухоли, гемангиома представляет угрозу потери зрения и глаза больного. Диагностика должна быть комплексной, включать современные инструментальные методы исследования, и при планировании лечения необходимо основываться на данных клинической картины, анамнеза и результатах исследования.

К.м.н. О.А. Синявский (Санкт-Петербург) от группы авторов сделал сообщение, в котором были представлены главные условия органосохраняющей терапии увеальной меланомы с использованием гамма-ножа.

Профилактика, коррекция, медикаментозное и хирургическое лечение рефракционных нарушений

К.м.н. А.А. Антонов (Москва) в своем докладе представил отдаленные проблемы передней радиальной кератотомии, обратив особое внимание на методы коррекции прогрессирующей гиперметропии (Нм). По мнению авторов, перспективным направлением является применение склеральных жестких газопроницаемых контактных линз. Основные преимущества метода: высокая кислородопроницаемость, высокий кислородный индекс, стабильное положение относительно центральной зоны роговицы.

Остановившись на интраокулярной коррекции прогрессирующей Нм, А.А. Антонов отметил, что абсолютным показанием к ее применению является наличие выраженных возрастных помутнений хрусталика, существенно влияющих на остроту зрения; относительные показания: наличие начальных возрастных помутнений хрусталика с тенденцией к прогрессированию.

Таким образом, в качестве методов выбора коррекции прогрессирующей гиперметропии после радиальной кератотомии следует рассматривать очковые, контактные и интраокулярные линзы. Выбор метода коррекции зависит от анатомо-функционального состояния роговицы, преимуществ и недостатков метода в конкретном случае, а также приверженности пациента к лечению. При отсутствии показаний к факохирургии (выраженные помутнения хрусталика) в функциональном плане наиболее эффективной является контактная коррекция с применением склеральных жестких газопроницаемых линз.

Д.м.н. Г.А. Маркосян (Москва) от группы авторов сделала доклад на тему «Дальнейшее развитие склероукрепляющей хирургии при прогрессирующей близорукости: медикаментозный кросслинкинг

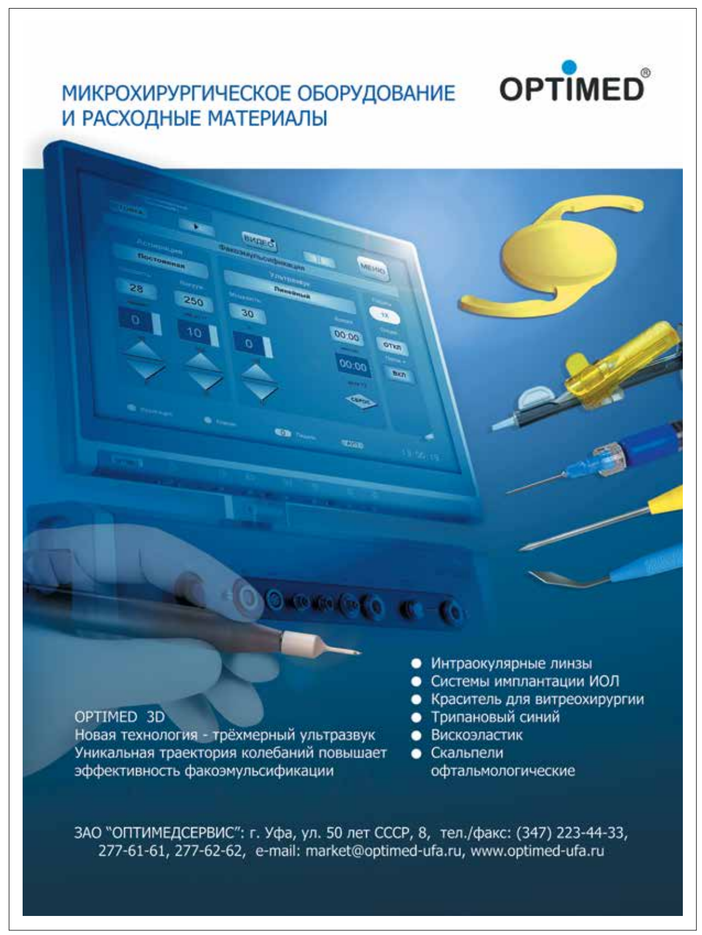

склеры». На сегодняшний день существуют такие направления развития технологий склероукрепляющего лечения прогрессирующей миопии, как склеромоделирование — повышение биомеханической стабильности склеры путем формирования дополнительных поперечных внутри- и межмолекулярных связей в коллагеновых структурах; укрепление склеры — имплантация пластических материалов, срастающихся со склерой и формирующих новый устойчивый биокомпозит; склерореконструкция — сочетание укрепления склеры с локальным биомеханическим и трофическим воздействием.

Перспективным направлением склероукрепляющего лечения, по мнению автора, считается склеромоделирование.

Кросслинкинг склеры может быть фотохимическим, медикаментозным и хирургическим.

Фотохимический кросслинкинг — малоинвазивная методика УФА-кросслинкинга, для проведения которого в Институте имени Гельмгольца разработано специальное устройство: сдвоенный наконечник через небольшой разрез конъюнктивы подводится к заднему полюсу глаза; через полый канал наконечника за 10 минут до УФА-обработки и каждые 5 минут во время обработки доставляется рибофлавин, а с помощью оптоволоконного вывода, расположенного в другом канале наконечника, в течение 30 минут осуществляется УФА-обработка склеры. В результате отмечается увеличение акустической плотности склеры: через 2 дня в среднем на 11,3 ye и через 1 месяц — на 16,3 ye.

Медикаментозный кросслинкинг склеры — комбинированное воздействие: медикаментозный кросслинкинг коллагена склеры в сочетании с антидистрофической терапией. Осуществляется путем введения склероукрепляющего состава «Склератекс» в субтеноновое пространство на поверхность склеры в верхне-наружном квадранте.

Морфологические исследования после 4 инъекций, проведенных в течение 1 месяца, показали формирование новообразованной соединительной ткани на поверхности склеры. Через 3 месяца, после 12 инъекций, соединительная ткань плотно спаяна со склерой.

Для проведения хирургического кросслинкинга склеры используется биологически активный трансплантат (БАТ) — трикотажное полотно на основе полиэфирного

Профессор Э.В. Бойко (Санкт-Петербург), профессор М.М. Шишкин (Москва), профессор С.Ю. Астахов (Санкт-Петербург)

волокна с полимерным покрытием, содержащим хитозан. Хитозан — универсальный биологический полимер, характеризующийся высокой биосовместимостью, антиоксидантной активностью и биостимулирующим действием. Хитозан стимулирует синтез коллагена и формирование внутри- и межмолекулярных связей в коллагеновых структурах.

Через 1 год после хирургического лечения прогрессирование миопии выявлено только у 12,8% детей от общего числа пациентов, оперированных с помощью БАТ на основе хитозана. После проведения МСП с БАТ на основе хитозана отмечается повышение акустической плотности склеры в обеих зонах оперированных и парных глаз на протяжении всего срока наблюдения. За весь период наблюдения не было выявлено новых дистрофических изменений или отрицательной динамики имеющихся ПВХРД, что свидетельствует о стабилизации состояния глазного дна. Новая зона ПВХРД обнаружена у одного пациента на парном глазу через 1 год.

Склерореконструкция — сочетание укрепления склеры с локальным биомеханическим и трофическим воздействием. Основное этиопатогенетическое звено дистрофического процесса составляет растяжение оболочек заднего полюса глаза с повреждением их сосудистых, нервных элементов, мембраны Бруха. Для поддержания заднего полюса, ослабления напряжения в оболочках разработана методика склеропластики с пломбированием заднего полюса у пациентов с различными формами и стадиями миопических стафилом. После операции отмечалось уплощение стафиломы, укорочение ПЗО, увеличение акустической плотности заднего полюса склеры, повышение остроты зрения. Полученные данные сохраняются в отдаленном периоде. Замедление и прекращение роста стафиломы сопровождается торможением дистрофического процесса в макуле.

К.м.н. Р.В. Ибрагимова (Москва) в своем докладе обратила внимание на то, что в качестве эффективного, неинвазивного способа коррекции зрения для замедления прогрессирования миопии у детей могут быть рекомендованы детские прогрессивные и призматические бифокальные линзы.

Д.м.н. О.В. Проскурина (Москва) от группы авторов сделала доклад, в котором подробно освещен российский и зарубежный опыт профилактики развития и прогрессирования близорукости. Как отметила докладчик, российские и мировые традиции влияния на прогрессирующую близорукость во многом схожи, однако существуют отличия. К примеру, зарубежные офтальмологи более привержены медикаментозной терапии, российские офтальмологи отдают предпочтение оптическим методам. В России также используются методы, которые не используются или применяются крайне редко зарубежными коллегами: очки, влияющие на периферический дефокус (перифокальные очки), инстилляции фенилэфрина, функциональное лечение, склеропластика.

На современных тенденциях медикаментозного контроля прогрессирования миопии остановился в своем докладе профессор В.В. Страхов (Ярославль). Остановившись на роли некоторых препаратов в контроле прогрессирующей миопии, автор отметил, что аторопин через блокаду ацетихолина и соответствующее увеличение экспрессии дофамина влияет на структурное ремоделирование склеры, делая ее более жесткой. Ирифрин влияет на прогрессирование миопии в функциональном формате, обеспечивая поддержку запрограммированной скорости роста глаза через влияние на аккомодацию вдаль, удерживая постоянство размера.

Препарат Мидримакс (фенилэфрин 5%, тропикамид 0,8%) может претендовать на оптимальный характер комбинации при прогрессирующей миопии, т.к. оказывает комплексное действие на все порции цилиарной мышцы; его можно применять с 12 лет; имеет показания к применению при прогрессирующей миопии, нарушениях аккомодации, КЗС.

По мнению профессора В.В. Страхова, универсальным ключом к пониманию механизма регуляции роста глазного яблока как в условиях изменения ретинального миопического дефокуса, так и при атропиновом контроле прогрессирования миопии может являться дофамин.

С.В. Милаш (Москва) сделал доклад на тему «Изменение толщины хориоидеи после коррекции бифокальными (дефокусными) мягкими контактными линзами». Проведенные исследования показали, что бифокальные линзы индуцируют значительный периферический миопический дефокус в зоне 15° в горизонтальной и вертикальной плоскости. Наведенный линзами миопический дефокус не зависит от исходной осевой рефракции. Коррекция бифокальными линзами увеличивает суммарный уровень аберрации волнового фронта, в основном за счет увеличения сферической аберрации. В среднесрочном периоде на фоне ношения мультифокальных МКЛ достоверно увеличивается субфовеолярная толщина сосудистой оболочки при сравнении с группой контроля. Коэффициент корреляции показал заметную отрицательную взаимосвязь между изменениями ПЗО глаза и толщиной (r= -0,66907). Авторы сделали предположение, что увеличение толщины хориоидеи в ответ на индуцированный дефокус может служить предиктором замедления роста глаза и успешной профилактики прогрессирования близорукости.

К.м.н. М.В. Епишина (Москва) от группы авторов доложила о результатах лечения прогрессирующей миопии с применением комбинации метода ортокератологической коррекции и инстилляций 0,01% атропина. По мнению авторов, присоединение инстилляций 0,01% атропина к ношению ОК-линз оказывает дополнительный тормозящий эффект у детей с неблагоприятным течением миопии — прогрессированием на фоне ночной ортокератологии. Применение 0,01% атропина на фоне ОК-коррекции не оказывает негативного воздействия на качество зрения вблизи, поскольку незначительное снижение аккомодации компенсируется псевдоаккомодацией, увеличивающейся вследствие специфических изменений топографии роговицы под действием ОК-линз.

К.м.н. Н.А. Тарасова (Москва) от группы авторов выступила с докладом «Помогает ли ирифрин в лечении прогрессирующей миопии?» Цель исследования заключалась в изучении влияния инстилляций 2,5% раствора ирифрина на рефракцию, показатели аккомодации и гемодинамику глаз с миопией.

Полученные результаты показали, что включение инстилляций 2,5% раствора ирифрина в комплекс лечения миопии снижает темп ее прогрессирования и повышает запас относительной аккомодации и объективный аккомодационный ответ. Ирифрин изменяет вегетативный тонус цилиарной мышцы в сторону симпатикотонии, что проявляется в тенденции к снижению динамической рефракции и темнового фокуса аккомодации.

По данным допплеровских методов выявлено увеличение показателей скорости кровотока в артериях глазного яблока: в глазной артерии, центральной артерии сетчатки и медиальных задних коротких цилиарных артериях, что может свидетельствовать об улучшении кровоснабжения оболочек глаза.

При длительных инстилляциях 2,5% раствора фенилэфрина («Ирифрина») в течение 1 месяца негативного влияния на показатели гемодинамики в сосудах глаза не обнаружено.

«Сравнительная функциональная и эргономическая оценка эксимерлазерной и ортокератологической коррекции миопии у пациентов старше 35 лет» — тема доклада, с которым от группы авторов выступила к.м.н. Н.В. Ходжабекян (Москва).

В исследовании принял участие 21 пациент: 12 пациентов после эксимерлазерной коррекции близорукости (средний возраст — 38,5 лет) и 9 пациентов после ортокератологической коррекции (средний возраст — 46,1 лет).

Оценивались: острота зрения вдаль и вблизи, пропускная способность зрительного анализатора (ПС), скорость чтения, мезопическое зрение, запасы относительной аккомодации (ЗОА), объективный аккомодационный ответ (ОАО), объем псевдоаккомодации, аберрации оптической системы.

В целом, по мнению авторов, оба метода позволили получить высокую остроту зрения вдаль и вблизи без дополнительной коррекции. Уровень аберраций волнового фронта значительно выше после ортокератологической, чем после эксимерлазерной коррекции; исключение составили аберрации вертикальная и горизонтальная кома, достоверно более высокие после хирургической коррекции. Динамика аберраций при расширении зрачка в обеих группах пациентов коррелирует с изменениями топографии роговицы после соответствующего воздействия. Остаточная миопия после ОК-коррекции оказалась в 2 раза выше, чем после эксимерлазерной. При этом острота зрения вдаль была одинаково высокой за счет высокого уровня аберраций и увеличенной глубины фокусной области.

Острота зрения вблизи без дополнительной коррекции была достоверно выше в группе ОК-линз за счет остаточной миопии, а также глубины фокусной области.

Параметры МАО, БАО и ЗОА оказались в 2 раза выше в группе пациентов после эксимерлазерной коррекции. ПА и сумеречная острота зрения вдаль — в 1,3 раза выше. Это следует объяснить более молодым возрастом пациентов в группе после эксимерлазерной коррекции.

Таким образом, пациентам в возрасте 35-40 лет целесообразнее рекомендовать проведение эксимерлазерной хирургии с гипокоррекцией, пациентам старше 45 лет — ортокератологические линзы.

Профессор М.М. Шишкин (Москва) в своем докладе рассмотрел вопросы рационального применения НПВС в послеоперационном периоде. Среди воспалительных осложнений хирургии катаракты докладчик указал на острый эндофтальмит (развивается на 2-7 сутки после ФЭК), хронический эндофтальмит (возникает через месяц и позже), неинфекционный экссудативный увеит, неинфекционный (стерильный) передний увеит, синдром Ирвина-Гасса.

Профессор М.М. Шишкин обратил внимание на то, что мероприятия по профилактике воспалительных осложнений после факоэмульсификации необходимо начинать до операции. Интраоперационное введение антибиотиков может быть оправдано при наличии факторов риска. Инстилляции антибиотиков третьего поколения остаются основным методом профилактики послеоперационного инфекционного воспаления. Применение НПВС после операции — надежный метод предупреждения развития синдрома Ирвина-Гасса.

«Фемтолазерная и комбинированная фемтоэксимерлазерная технология коррекции миопии» — тема выступления к.м.н. А.В. Артамоновой (Москва). В докладе была дана сравнительная оценка отдаленных результатов фемтолазерной (Relex) и комбинированной фемтоэксимерлазерной технологий (FemtoLasik) в коррекции миопии.

По критерию «безопасность» ни в одном случае не было отмечено каких-либо серьезных специфических осложнений, связанных с проведением кераторефракционного вмешательства; ни у одного пациента после операции не отмечалось снижения МКОЗ более чем на 10% по сравнению с дооперационной.

В связи с отсутствием этапа абляции фемтолазерная технология Relex имеет преимущество (p<0,05) при восстановлении зрения у пациентов с миопией высокой степени.

В результате сравнительного анализа выявлены: тенденция к более высоким показателям стабильности (на 2%) при проведении операции по фемтолазерной технологии Relex в сравнении с фемтоэксимерлазерной технологией (FemtoLasik) и преимущественно высокие показатели по критерию «предсказуемость» (на 14%) у пациентов с миопией высокой степени (p<0,05). Как отметила А.В. Артамонова, фемтолазерная технология Relex является методом выбора при миопии высокой степени.

К.м.н. А.В. Иванова (Москва) от группы авторов выступила с докладом «Одномоментная топографически ориентированная ФРК с ускоренным кросслинкингом роговичного коллагена в лечении пациентов с кератоконусом I стадии». Проведенные клинико-функциональные исследования показали эффективность и безопасность методики; снижение показателей офтальмометрии, сферического и цилиндрического компонентов рефракции, аберраций высшего порядка и повышение остроты зрения, что свидетельствует об улучшении оптических свойств роговицы; стабильные показатели корнеального гистерезиса и фактора резистентности роговицы, значительные структурные изменения роговицы свидетельствуют о биомеханической стабилизации кератоконуса.

Профессор В.У. Галимова (Уфа) в докладе «Малоинвазивная регенеративная хирургия кератоконуса» отметила, что перилимбальное введение диспергированного биоматериала «Аллоплант» стимулирует регенеративный потенциал лимбальных стволовых клеток и является патогенетически обоснованным малоинвазивным методом лечения кератоконуса. Метод способствует увеличению толщины роговицы у всех пациентов, повышению остроты зрения, уменьшению индекса кератоконуса у пациентов со II стадией заболевания и стабилизации этих показателей у пациентов с I и III стадиями заболевания.

Новые подходы к лазерной коррекции аметропий были представлены профессором И.М. Корниловским (Москва). Докладчик выделил следующие направления: защита глубже расположенных слоев стромы роговицы от индуцированного абляцией вторичного УФ-излучения путем насыщения роговицы рибофлавином; повышение прочностных и фотопротекторных свойств истонченной роговицы за счет эффекта кросслинкинга, возникающего при активации рибофлавина абляционным вторичным УФ-излучением; применение субабляционных режимов эксимерлазерного излучения для усиления эффекта лазер-индуцированного кросслинкинга и формирования большей толщины псевдобоуменовой мембраноподобной структуры на абляционной поверхности.

Предложенные подходы к лазерной коррекции аметропий и разработанные новые технологии фотоабляции с рибофлавином и лазер-индуцированного кросслинкинга, по мнению профессора И.М. Корниловского, обеспечивают снижение ответной асептической воспалительной и регенераторной реакций, повышение прочностных и фотопротекторных свойств истонченной роговицы, более раннюю стабилизацию визуальных и оптометрических показателей.

К.м.н. К.Б. Летникова (Москва) от группы авторов подробно остановилась на опыте применения склеральных линз. Показаниями для подбора склеральных линз являются: кератоконус, пеллюцидная маргинальная дегенерация, кератоглобус, ятрогенные кератэктазии, состояние после кератопластики, рубцы роговицы, тяжелые кератопатии.

Клинические примеры, представленные автором, свидетельствуют о том, что склеральные контактные линзы на сегодняшний день являются одним из лучших методов коррекции для пациентов с иррегулярной роговицей. Благодаря оптике и большому диаметру склеральные линзы обеспечивают высокую остроту зрения и комфортное ношение.

«Влияние гидратации роговицы на эффект эксимерлазерной хирургии и возможности ее измерения в эксперименте» — тема доклада, сделанного от группы авторов профессором Е.Н. Иомдиной. Нормальная роговица — это наиболее гидратированная ткань организма, содержащая 78-80% воды из-за наличия в межклеточном матриксе значительного количества гликозаминогликанов. Старение приводит к снижению гидратации роговицы. Как отметила докладчик, даже незначительное нарушение водного баланса (на 10%) может привести к развитию патологических состояний. В частности, в результате избыточного накопления воды в роговице может произойти потеря прозрачности, изменение рефракции; результатом дегидратации роговицы может быть дистрофический процесс, кератоконус, изменение формы роговицы и рефракции. Дегидратированная роговица может повлиять на результаты кераторефракционной хирургии.

При кераторефракционных вмешательствах пациентам с миопией среднего возраста (35-50 лет) планируют гипокоррекцию в пределах 0,5-1,5 дптр для чтения вблизи без дополнительной очковой коррекции пресбиопии.

По данным литературы, коэффициент преломления роговицы зависит от степени ее гидратации; содержание воды в строме существенно влияет на уровень поглощения лазерного излучения при абляции и тем самым изменяет рефракционный эффект.

Профессор Е.Н. Иомдина обратила внимание на то, что клинических методов контроля содержания воды в роговице не существует.

Внимание авторов привлекло известное физическое явление, связанное с тем, что наиболее значительное поглощение электромагнитного излучения водой происходит в терагерцовом (ТГц) частотном диапазоне. Высокий коэффициент отражения и безопасность для организма открывает возможность использовать ТГц-сканирование для обнаружения даже малейших изменений концентрации воды в биологических тканях.

Целью работы явилось изучение влияния исходной степени гидратации, определенной при помощи ТГц-сканирования, на результаты фоторефракционной кератэктомии (ФРК) в эксперименте на кроликах.

Исследования показали, что в раннем периоде (до 1 недели) после ФРК отмечается значительное снижение содержания воды в роговице (в среднем до 64%), затем гидратация постепенно восстанавливается, и через 3-4 месяца после вмешательства этот показатель, как правило, возвращается к исходному уровню; исходное содержание воды оказывает значительное влияние на толщину удаленного слоя, т.е. на эффект ФРК; при более низком содержании воды в роговице толщина роговицы после ФРК уменьшается более значительно, чем при более высоком содержании воды, т.е. чем больше в исходной ткани роговицы содержится воды, тем меньший объем ткани удаляется в результате абляции.

Таким образом, делает вывод автор, принципиальной причиной несовпадения запланированного при кераторефракционной эксимерлазерной хирургии гипоэффекта с фактически полученным рефракционным результатом может быть снижение содержания воды в роговице у пациентов с пресбиопией, вызванное возрастными изменениями ее соединительных структур.

ТГц-сканирование является эффективным бесконтактным методом контроля степени гидратации роговицы. Его применение в клинической практике офтальмолога может быть полезно при диагностике и контроле течения многих офтальмопатологий, в том числе позволит в перспективе более точно планировать гипокоррекцию у пациентов среднего возраста с миопией.

Материал подготовил
Сергей Тумар

Фотографии предоставлены оргкомитетом

Окончание читайте
в «Поле зрения» №1-2020

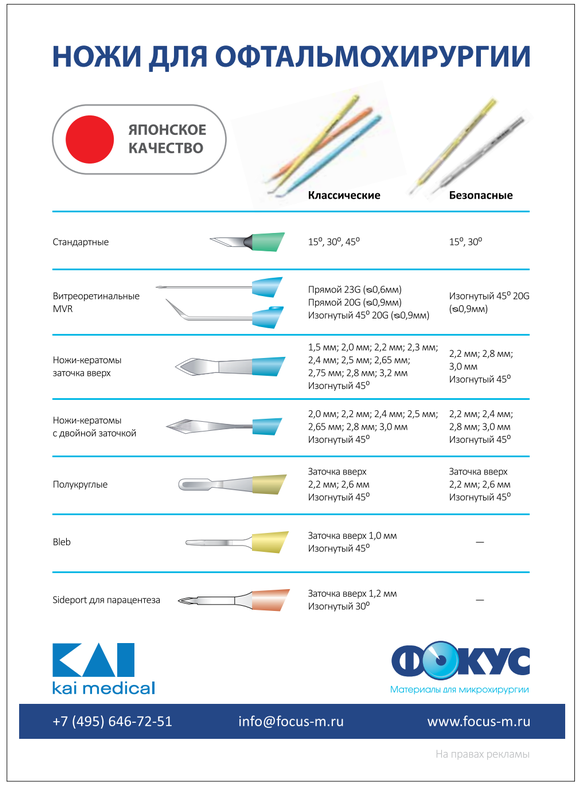

Games of Stroma («Игры стромы»)

Компания **«Трейдомед Инвест»** при участии компании **MORIA** (Франция) — лидера в области производства микрохирургических инструментов и микрокератомов для проведения различных операций на роговице — 30 сентября организовала и провела научно-практическую программу Games of Stroma («Игры стромы»).

Открыл работу симпозиума Frederic Giulj (Франция), представитель компании MORIA. Он коротко остановился на истории фирмы, которая в следующем году отметит свой 200-летний юбилей. Компания производит высококачественные хирургические инструменты, оборудование для кератопластики, рефракционной хирургии, микрокератомы и т.д. В настоящее время продукция французского производителя представлена в 85 странах мира. Докладчик отметил важность присутствия MORIA на российском рынке и дал высокую оценку сотрудничеству с компанией «Трейдомед Инвест», насчитывающему 20 лет.

Работа секции «Кератопластика» началась с сеанса «живой хирургии», во время которого доктор Massimo Busin (Италия) продемонстрировал технику проведения операций UT-DSAEK и DALK.

Профессор Ю.Ю. Калинников (Москва) представил доклад «Селективный подход — современный этап развития кератопластики». Докладчик коснулся истории развития кератопластики, продемонстрировал видеоматериалы, иллюстрирующие методики вмешательств, используемые в середине 1940-х годов и в настоящее время. Профессор Ю.Ю. Калинников особо отметил высокое качество современных трепанов, высекателей производства компании MORIA, применяемых при проведении как сквозной, так и послойной кератопластики. Сквозная кератопластика, доля которой хоть и падает в мире, все еще остается «золотым стандартом» роговичной хирургии, однако обладает рядом недостатков. Существует вероятность иммунного отторжения донорского эндотелия роговицы, риск развития эндофтальмита, трепанационных осложнений (повреждение радужки, хрусталика и т.д.), осложнений открытого глаза (эксплозивное хориоидальное кровоизлияние, повреждение радужной оболочки и хрусталика и т.д.), повышения ВГД, врастания эпителия в переднюю камеру, первичной эндотелиальной недостаточности донорского трансплантата, ускоренной потери эндотелиальных клеток донорского трансплантата, необходимость длительного местного применения кортикостероидов, долгий восстановительный период.

В конце 1990-х годов — начале 2000-х годов особое внимание исследователей было направлено на развитие послойных техник. В 1998 году Геррит Меллис описал заднюю послойную кератопластику; в 2001 году Марк Терри усовершенствовал процедуру, предложил использовать вискоэластик для стабилизации передней камеры; в 2004 году Меллис описал десцеметорексис; в 2006 году Марк Горовой впервые использовал микрокератом для расслоения трансплантата и ввел термин DSAEK; Меллис разработал технику DMEK.

Демонстрируя пример глубокой передней послойной кератопластики (DALK), докладчик обратил внимание на преимущества использования микроскопов с ОКТ на всех этапах вмешательства, а также подчеркнул, что трепаны и высекатели MORIA позволяют добиваться высокого результата операции без использования фемтосекундного лазера.

Возможные осложнения глубокой передней послойной кератопластики: разрывы десцеметовой мембраны (далее ДМ); микроперфорации ДМ; потеря эндотелиальных клеток и снятие швов; возможность использования трансплантата с плохим эндотелием; отсутствие рисков, связанных с «открытым небом», имеющихся при сквозной кератопластике; при необходимости может быть переведена в сквозную кератопластику.

Президиум: Ю.Ю. Калинников, А.А. Кузнецов, Л.В. Баталина, Е.М. Маковкин

Директор по продажам в странах СНГ С. Зубков *(в центре)* с участниками мероприятия

Показаниями к эндотелиальной кератопластике (DSAEK, Ultra Thin-DSAEK, DMEK) являются заболевания, при которых страдает эндотелий: дистрофия роговицы Фукса, врожденная эндотелиальная дистрофия, иридокорнеальный эндотелиальный синдром, задняя полиморфная дистрофия, вторичная ЭЭД роговицы, недостаточность эндотелия сквозного трансплантата роговицы.

В заключение профессор Ю.Ю. Калинников отметил, что будущее эндотелиальных операций — клеточная хирургия.

Доктор А.А. Кузнецов (Челябинск) сделал доклад на тему «Автоматизированная задняя послойная кератопластика с использованием консервированной роговицы в условиях многопрофильной клиники». В офтальмологическом центре Челябинской областной клинической больницы задняя послойная кератопластика проводится при дистрофии Фукса и вторичной эпителиально-эндотелиальной дистрофии роговицы. Докладчик представил клинические примеры, показывающие, что в условиях многопрофильной клиники при наличии донорского материала возможно освоение и внедрение методики DSAEK. Автор обратил внимание на то, что применение микрокератома MORIA Evolution 3E позволяет получать тонкие и ультратонкие графты, что обеспечивает высокий послеоперационный результат, сопоставимый с фемто-DSAEK.

В программу секции «LASIK» были включены два доклада: «Сравнение геометрии роговичных лоскутов, формируемых микрокератомами Moria M2 и OneUse-Plus», автор — к.м.н. Л.В. Баталина (Москва), и «Микрокератом Moria One Use-Plus: неограниченные возможности в решении сложных рефракционных проблем», с которым выступил к.м.н. Е.М. Маковкин (Санкт-Петербург).

Доктор Л.В. Баталина поделилась многолетним опытом использования микрокератома MORIA. Расширение возможностей эксимерных лазеров, использование кастомизированных профилей абляции, увеличение процента коррекции сложных аномалий рефракции, а также современные критерии безопасности и скорости достижения клинических результатов лазерного кератомилеза определяют и современные требования к геометрии роговичного лоскута.

Основными требованиями к работе современных микрокератомов являются максимальная безопасность и правильная геометрия роговичного лоскута.

Современные стандарты геометрии роговичного лоскута: толщина лоскута должна максимально соответствовать заявленной (правило 40%); диаметр находится в пределах 9,0-10,5 мм и соответствует диаметру абляции; профиль равномерный с минимальной разницей по центру и на периферии, что обеспечивает максимальную адаптацию лоскута, равномерность стромального ложа; расположение основания должно давать возможность изменять местоположение «ножки» для максимального соответствия профилю абляции и минимизации возможности попадания эксимерлазерных импульсов на ножку лоскута; форма края должна способствовать максимальной адаптации лоскута и предотвращению врастания эпителия.

Для анализа послеоперационных флэпов применяется ОКТ фирмы Optovue (США), обладающий высоким качеством изображения, возможностью оценки послеоперационного состояния эпителия, возможностью измерения толщин в любой точке, а также простотой и удобством в работе.

Докладчик представила данные сравнения толщины лоскута, получаемого на MORIA M2, MORIA One Use-Plus и фемтолазере, по данным ОКТ. M2 (одноразовое лезвие): планируемая толщина, мкм — 130, толщина в центре, мкм — 120-180, толщина на периферии, мкм — 180-215; M2 (одноразовая головка калибра 130): 130, 80-150, 150-180 (соответственно); фемтолазер: 120, 115-125, 115-125 (соответственно); One Use-Plus (одноразовая головка калибра 130): 130, 120-130, 130-145 (соответственно).

Л.В. Баталина обратила внимание на то, что параметры флэпа, получаемые при использовании микрокератома One Use-Plus сравнимы с параметрами фемтолазера.

Примеры геометрии лоскута по ОКТ, полученные с MORIA M2, демонстрируют неравномерность флэпа по площади, но хорошее качество состояния эпителия.

Исследование лоскута, полученного с Moria One Use-Plus в первые сутки после операции, показывает его максимальную адаптацию как со стороны края, так и со стороны основания, максимальное соответствие заявленной толщине практически по всей площади.

Результаты ОКТ через 1 месяц, через 2,5 месяца после операции демонстрируют высокое качество стромального ложа, интерфейса, равномерность толщины и состояние эпителия.

Сравнение результатов ОКТ микрокератомов MORIA M2 и One Use-Plus демонстрирует высокое качество поверхности глаза; основным отличительным признаком явилась значительная девиация по толщинам у MORIA M2.

Таким образом, по мнению автора, микрокератом MORIA One Use-Plus обладает следующими преимуществами: минимальное отклонение от заданной толщины лоскута уменьшает риск эктазии и внутриоперационных осложнений, связанных с лоскутом (правило 40%); геометрия формируемого лоскута приближена к фемтолазерному, что расширяет возможности использования микрокератома в случаях сложной анатомии и рефракции; расположение основания к носу минимизирует повреждение нервных окончаний, что уменьшает изменение роговичной поверхности и проявление ССГ в раннем послеоперационном периоде; форма вакуумных колец позволяет устанавливать их даже в анатомически сложных случаях; минимальная травматизация эпителия.

Переход от использования микрокератома модели MORIA M2 к модели One Use-Plus значительно расширяет возможности использования микрокератома и позволяет использовать его практически в равных условиях по безопасности с фемтолазером при значительно более низкой стоимости операции.

О возможностях микрокератома MORIA One Use-Plus в решении сложных рефракционных проблем рассказал доктор Е.М. Маковкин. Опыт работы автора с микрокератомами M1, M2, One Use-Plus насчитывает 19 лет.

С 2000 года моторы MORIA претерпели значительную эволюцию: M1 (продольный, полуавтоматический) — M2 (ротационный, автоматический) — One Use-Plus (продольный, автоматический). Модификация SBK SU 90 мкм позволяет проводить суббоуменовый кератомилез, формирование ультратонких роговичных лоскутов головкой калибра 90 мкм.

Преимущества техники One Use-Plus SBK в сравнении с M2: более стабильная толщина роговичного лоскута (меньше перепад толщины в центре и на периферии); безопасность применения на «крутых» роговицах (отсутствие button hole); возможность выполнения операций в самых сложных случаях — при большом астигматизме, крутой роговице, микрокорнеа, макрокорнеа; возможность коррекции больших степеней аномалий рефракции; возможность применения на тонкой и ультратонкой роговице, более высокая прогнозируемость толщины роговичного лоскута (минимальное расхождение получаемой толщины от планируемой).

Микрокератом One Use-Plus SBK позволяет безопасно формировать ультратонкие роговичные лоскуты при минимальной толщине роговицы от 450 мкм.

Преимущества микрокератома One Use-Plus SBK перед фемтосекундными лазерами: выше возможности применения при анатомических особенностях строения черепа и придатков глаза (энофтальм, выраженные надбровные дуги, малый диаметр глазницы, длинный нос и др.), при сложных рефракционных случаях (на «крутых» роговицах, при большом астигматизме, микрокорнеа и др.); для смещения зоны формирования роговичного лоскута относительно лимба и расширения диаметра роговичного лоскута.

По мнению Е.М. Маковкина, разнообразие предлагаемых вакуумных колец мотора MORIA One Use-Plus обеспечивает возможности для решения многих проблем. В частности, автор отметил преимущества вакуумных колец с овальными отверстиями перед кольцами с круглыми отверстиями: в 3 раза меньше частота пересечения капилляров краевой петлистой сосудистой сети; меньше вероятность полного среза; более плотная фиксация посадки на глаз; меньше вероятность формирования роговичных лоскутов неправильной формы; диаметр роговичного лоскута несколько меньше, что необходимо учитывать при формировании роговичного лоскута на «плоских» роговицах с горизонтальным диаметром более 12 мм.

Одноразовые комплекты One Use-Plus с пластиковыми вакуумными кольцами и головками необходимого калибра (130 или 90) имеют особенность — максимально плотный контакт между головкой и вакуумным кольцом. Такие кольца формируют роговичные лоскуты меньшего диаметра, чем стандартные металлические вакуумные кольца, что и делает целесообразным их применение при микрокорнеа и «крутых» роговицах.

Одноразовые комплекты One Use-Plus с пластиковыми вакуумными кольцами и головками для роговиц большого диаметра, многоразовое металлическое вакуумное кольцо для роговиц большого диаметра позволяют формировать роговичные лоскуты на глазах с сочетанием большого диаметра роговицы с гиперметропической рефракцией при макрокорнеа, при «плоских» роговицах.

Таким образом, делает вывод автор, микрокератом MORIA One Use-Plus имеет ряд преимуществ перед более ранними моделями и микрокератомами других производителей: разнообразие видов вакуумных колец расширяет возможности хирурга, позволяет учитывать анатомические особенности глаза пациента и решать самые сложные рефракционные проблемы; выбор One Use-Plus целесообразен при сложных рефракционных ситуациях, связанных с особенностями строения черепа, придатков глаза и глазного яблока; One Use-Plus SBK формирует ультратонкие роговичные лоскуты стабильной запланированной толщины, что позволяет безопасно проводить операции на «тонких» и «ультратонких» роговицах, корригировать большие степени аномалий рефракции. Это максимально приближает возможности микрокератома MORIA One Use-Plus к фемтосекундным лазерам.

Материал подготовил
Сергей Тумар

Вся правда о глазной поверхности — зеркале здоровья

Сателлитный симпозиум, организованный компанией **«Теа Фарма»**

1 октября в рамках Российского общенационального офтальмологического форума прошел сателлитный симпозиум на тему «Вся правда о глазной поверхности — зеркале здоровья». Организатором мероприятия выступила компания «Теа Фарма».

Первый доклад на тему «Подготовка пациентов с блефаритом к рефракционной хирургии» представил д.м.н. Д.Ю. Майчук (Москва). Блефарит может быть передний (аллергический) и задний (мейбомеит). Задача состоит в максимально быстром их купировании.

При заднем блефарите (мейбомеите) пациент предъявляет жалобы на тяжесть и отеки век, белесоватое пенистое отделяемое, трудность открывания глаз утром.

Терапия мейбомеита за 1 месяц до хирургии включает: гигиена век — Теагель 2 р/д 1 месяц предпочтительно с массажем краев век (необходимо обучить пациента); гигиена век — салфетки Блефаклин; перорально — комплекс с содержанием Омега 3 и 6 (Хилабак Омега) — 3 месяца; слезозаместители; антибиотик (возможно с кортикостероидом).

Хилабак Омега (производитель «Теа Фарма») — сбалансированный комплекс для поддержания зрения, разработанный диетологами и офтальмологами, специализирующимися на изучении синдрома «сухого глаза». Содержит незаменимые жирные кислоты Омега 3, Омега 6, витамин B6, витамин B9, витамин B12; антиоксиданты Цинк, Витамин E, Витамин C.

Антибактериальная терапия: азитромицин (Азидроп) — наносить на веко 2 р/д 3 дня, далее 1 р/д 12 дней или 2 р/д 3 дня, каждые 10 дней в течение 6 месяцев; антибиотики кортикостероид в комбинации — Декса-Гентамицин 4 р/д 7 дней; или как длительное применение антисептик Витабакт — 4 р/д можно курсами.

Пациентам с мейбомеитом в обязательном порядке назначается слезозаместительная терапия с гиалуроновой кислотой (Хилабак 0,15%) при выраженном ССГ; с осмопротекцией эпителия (Теалоз) при выраженном мейбомеите — эффект улучшения репарации и восстановления муцинов.

Терапия аллергии проводится за 1 месяц до хирургии, включает мазок+посев, антибактериальную терапию (Азидроп 2 р/д 3 дня); также проводятся: противовоспалительная терапия (Максидекс 3 р/д или Декса-гентамицин 4 р/д 7 дней); противоаллергическая терапия (Сигида-Дуо 2 р/д 7 дней + Визаллергол 1 р/д до момента операции); тест Ширмера и слезозаместительная терапия (Теалоз, Хилабак и др. 4 р/д).

Диагностические действия перед отбором на операцию включают: активный сбор жалоб, характерных для «сухого глаза»: чувство сухости, «песка», инородного тела, слезоточивости и т.д.; активный сбор жалоб, характерных для аллергии: сезонные проявления ринита, дерматиты, розацеа, пищевая аллергия; необходимо обращать внимание на явления дерматита на лице, фолликулез на конъюнктиве, мейбомеит; тест Ширмера.

К.м.н. И.Н. Околов (Санкт-Петербург) от группы авторов выступил с докладом «Возможности клеточных технологий в оценке безопасности слезозаместителей». Заболевания, приводящие к синдрому лимбальной недостаточности (СЛН), связаны с повреждением лимбальных стволовых клеток

Д.м.н. Д.Ю. Майчук (Москва), д.м.н., профессор С.В. Янченко (Краснодар), к.м.н. И.Н. Околов (Санкт-Петербург)

(ЛСК). Стратегия терапии заболеваний и восстановление глазной поверхности при лимбальной недостаточности включает тканевую трансплантацию или клеточную трансплантацию.

Успех клеточной терапии зависит от оптимизации состава биологических сред с помощью факторов роста и гормонов, предотвращающих возможные патогенные заражения, от разработки новых тканеинженерных конструкций, совершенствования хирургических процедур, грамотного подхода к выбору фармакологических препаратов для местной терапии.

При лечении СЛН используют местные фармакологические препараты: анестетики, антисептики, антибиотики, глюкокортикостероиды, НПВС, слезозаместители, — при этом большое значение имеет оценка безопасности лекарственных средств.

Изучение цитотоксичности проводится in vivo с использованием животных и in vitro с использованием клеточных структур.

В состав препаратов искусственной слезы входят активные вещества, консерванты, буферные вещества, антиоксиданты, осмотические агенты, пролонгаторы. Цитотоксическое действие могут оказывать консерванты и буферные вещества.

Исследование многочисленной группы слезозаместительных препаратов, в состав которых входили различные консервирующие агенты, показало, что наибольшее цитотоксическое действие на клетки конъюнктивы и роговицы оказывают препараты, имеющие в своем составе консервант бензалкония хлорид. Показано также токсическое воздействие БАХ и на лимбальные стволовые клетки.

Исследование препаратов, имеющих буферные системы и не содержащих консерванты, показало, что наиболее благоприятное действие на клетки конъюнктивы и роговицы оказывают препараты, имеющие в составе трис-буфер. Речь идет о препаратах компании «Теа»: «Теалоз», «Теалоз Дуо» и «Хилабак».

Для оценки влияния слезозаместителей на лимбальные клетки авторы провели исследование, цель которого заключалась в сравнительной оценке цитотоксичности слезозаместительных препаратов в условиях in vitro на нетрансформированных линиях лимбальных стволовых клеток человека и кролика.

Результаты исследования 18 препаратов показали, что бесконсервантные слезозаместители имеют практически одинаковые благоприятные показатели в отношении жизнеспособности лимбальных стволовых клеток.

В заключение И.Н. Околов выразил уверенность, что полученные данные помогут в выборе оптимального слезозаместительного препарата.

С заключительным докладом на тему «Изменения глазной поверхности до и после роговичной рефракционной и катарактальной хирургии: возможности диагностики и оптимизации терапии» от группы авторов выступил д.м.н., профессор С.В. Янченко (Краснодар). Докладчик привел результаты исследований, которые показали значительную распространенность синдрома «сухого глаза» перед рефракционной хирургией, составившую 38,9%.

Рутинный диагностический алгоритм ССГ должен включать: оценку симптомов ССГ (шкала OSDI) и его возможных факторов риска; определение времени разрыва слезной пленки (инвазивного/неинвазивного); выявление вододефицита (визуальная или ОКТ-менискометрия или тест Ширмера); выявление муцинодефицита и эпителиопатии конъюнктивы и роговицы (окрашивание лиссаминовым зеленым); выявление липидодефицита, связанного с ДМЖ (компрессионный тест Норна).

Наиболее распространенными и статистически значимыми факторами ССГ у пациентов перед рефракционными вмешательствами оказались: женский пол, дисфункция мейбомиевых желез, аллергия.

Определение патогенетического типа ССГ и ведущих факторов риска позволяет осуществлять персонализированный подход к терапии.

Патогенетически обоснованным воздействием при наличии ДМЖ является терапевтическая гигиена век.

Персонализированный подход к коррекции ССГ включает возмещение липидного дефицита слезной пленки, водного дефицита слезной пленки и муцинодефицита.

Для возмещения липидодефицита применяется гигиена век (Теагель+Блефаклин); для коррекции вододефицита применяется гиалуронат натрия (Хилабак), при необходимости — циклоспорин-А; для компенсации муцинодефицита используется 3% трегалоза (Теалоз).

Докладчик обратил внимание на то, что Теагель и салфетки Блефаклин являются гипоаллергенными, стерильными, не содержащими консерванта средствами для гигиены век, обладающими очищающими и увлажняющими свойствами.

Остановившись на подходах к периоперационному фармакологическому сопровождению рефракционно-роговичной и катарактальной хирургии, докладчик отметил необходимость минимизировать число препаратов или применять средства без токсичного консерванта; использовать антибактериальные препараты и/или антисептики с минимальной кератотоксичностью: в предоперационном периоде — Азидроп, Витабакт, в послеоперационном периоде — фторхинолон 3 поколения — 0,5% левофлоксацин (Сигницеф).

Глюкокортикостероиды в послеоперационном периоде назначаются на 3-4 недели со ступенчатой отменой. НПВС применяются с максимальной активностью и минимальной кратностью инстилляций 0,9% бромфенак (Броксинак).

Для купирования дисфункции мейбомиевых желез проводится терапевтическая гигиена век (Теагель/Блефаклин).

Таким образом, делает вывод С.В. Янченко, при ССГ легкой степени в условиях изолированного липидодефицита (обусловленного ДМЖ) лечебные мероприятия включают: инстилляции эмульсии типа «жир-вода» или 0,15% гиалуроната натрия (Хилабак) 3 раза в сутки, терапевтическую гигиену век (очищение краев век с применением Теагеля и/или салфеток Блефаклин) 2 раза в сутки (утро/вечер) в течение 2 месяцев.

При ССГ легкой степени на фоне комбинированного липидо-муцинодефицита следует проводить: инстилляции 3,0% трегалозы (Теалоз) 3 раза в сутки, терапевтическую гигиену век в течение 2 месяцев.

В условиях комбинированного ССГ средней тяжести вследствие комбинированного липидо-водомуцино-дефицита рекомендуется проводить: инстилляции 0,15% гиалуроната натрия (Хилабак) 3-4 раза в сутки и 3,0% трегалозы (Теалоз) 3-4 раза в сутки, терапевтическую гигиену век в течение 3 месяцев.

С учетом циркадного ночного снижения слезопродукции необходимо назначение вязких лубрикантов на ночь. При неэффективности терапии в течение 2-3 месяцев следует применять 0,05% (0,1%) циклоспорин-А в сочетании с дексаметазоном в инстилляциях.

Материал подготовил
Сергей Тумар
Фото Сергея Тумара

ПОДВОДИМ ИТОГИ ПРОШЕДШЕГО ГОДА

В.М. Шелудченко, д.м.н., профессор, главный научный сотрудник ФГБНУ «НИИГБ» *(Москва)*

Этот год в офтальмологическом плане был достаточно ярким: состоялось много интересных конференций.

Что касается работы в Институте, могу сказать, что руководство НИИГБ серьезное внимание уделяет развитию науки: созданы новые отделы, приобретено новое современное оборудование, проводятся интересные перспективные научные исследования по различным направлениям, в которых я с большим удовольствием принимаю участие.

Интересным событием для меня была Парижская конференция по рефракции и катаракте, где я узнал много нового, особенно по оценке качества зрения. Надеюсь, что руководство Института согласится с тем, чтобы применить новые методики на практике. В настоящее время оценка качества зрения приобретает не только субъективный смысл, но и объективный, т.е. существуют определенные технологии, позволяющие получить объективную оценку качества зрения.

Наступающий год будет проходить под знаком XII Съезда офтальмологов России, где будут подведены итоги развития офтальмологии за прошедший период и намечены основные направления развития.

Коллегам хочу пожелать новых знаний и хорошей работы!

Настоящее и будущее офтальмологии

Всероссийский конгресс с международным участием «VII Байкальские офтальмологические чтения»

С 27 по 29 августа 2019 года в Иркутске состоялся Всероссийский офтальмологический конгресс «VII Байкальские офтальмологические чтения», приуроченный к 30-летию создания Иркутского филиала ФГАУ «НМИЦ «МНТК «Микрохирургия глаза» им. акад. С.Н. Федорова». В прошлом номере («Поле зрения» № 5, 2019) был опубликован репортаж, посвященный торжественной части форума. В этом номере мы представляем подробный отчет о его научной части.

Директор Иркутского филиала ФГАУ «НМИЦ «МНТК «Микрохирургия глаза» им. акад. С.Н. Федорова», профессор А.Г. Щуко выступил с докладом «Лазерная хирургия: вчера, сегодня, завтра».

Докладчик остановился на основных этапах 30-летней истории Иркутского филиала МНТК.

Революция в офтальмологии произошла в 1960 году, когда американский ученый-физик Теодор Мэйвен изобрел лазер, который в скором времени был внедрен в клиническую практику.

В СССР пионером лазерной хирургии считается сотрудник Одесского института глазных болезней им. Филатова — профессор Л.А. Линник. В 1965 году он изобрел лазерный фотокоагулятор «ОК-1» и первым начал проводить вмешательства с применением нового прибора. В 1974 году профессор М.М. Краснов провел первую в стране лазерную иридэктомию.

В 1990 году в Иркутском филиале МНТК «Микрохирургия глаза» было открыто отделение лазерной хирургии, в 1996 году на базе филиала заработал Межтерриториальный лазерный центр.

На сегодняшний день Иркутский филиал является методическим обучающим центром лазерной хирургии.

На базе филиала работают кафедры Иркутского медицинского университета и Академии последипломного образования. Кроме стандартных глазных операций, в филиале проводятся вмешательства, разработанные по оригинальным методикам, например, удаление инородного тела с помощью YAG-лазера, лазеркоагуляция инфильтратов и язв роговицы. С 1993 года проводится аргонлазерная стимуляция в комплексном лечении различных форм амблиопии.

Иркутский филиал МНТК «Микрохирургия глаза» является одним из немногих центров в России, где широко ведется работа с редкими формами глаукомы, среди которых пигментная глаукома. В качестве профилактики пигментной глаукомы, а также при функциональном ангулярном блоке с успехом проводится лазерная иридэктомия.

В 1998 году впервые как обязательный адъювант НГСЭ определена ЛДГП.

Как часть мультимодального ведения пациентов после фистулизирующих антиглаукомных операций в филиале проводится лазерный YAG-сутуролизис; при ишемии сетчатки и зрительного нерва проводится транспупиллярная термотерапия диска зрительного нерва.

С 2012 года в филиале применяется методика паттерн-лазерной коагуляции; с 2018 года — навигационные технологии. Преимущества навигационной хирургии: высокая точность позиционирования лазерного аппликата и паттернов; безопасность; хорошая субъективная переносимость лазерного лечения; возможность бесконтактной работы в центральных отделах сетчатки и на узком (ригидном) зрачке; длина волны — 577 нм и оптика лазерной установки позволяют работать при снижении прозрачности оптических сред; увеличение поля обзора до 180° позволяет работать на крайней периферии сетчатки.

Профессор А.Г. Щуко (Иркутск)

Профессор Б.Э. Малюгин (Москва)

Профессор Бруно Лумброзо (Италия)

В заключение профессор А.Н. Щуко привел слова С.Н. Федорова: «Никогда не опускать планку ниже достигнутого, идти только вперед», что на протяжении 30 лет «мы пытаемся делать, так как самое главное для нас — это радость наших пациентов. Так было на протяжении 30 лет, так будет и дальше».

Секция «Оптико-реконструктивная и рефракционная хирургия»

Работу секции открыл заместитель директора ФГАУ «НМИЦ «МНТК «Микрохирургия глаза» им. акад. С.Н. Федорова» по научной работе, профессор Б.Э. Малюгин. Он представил доклад на тему «Современные стратегии хирургической реабилитации пациентов с эндотелиальными дистрофиями роговицы».

Роговица является «иммунопривилегированной» тканью; операции кератопластики в долгосрочный, 10-летний послеоперационный период дают высокий результат, который, однако, не превышает результатов пересадки почки и может быть ниже пересадки печени.

По статистике выживаемости после трансплантации солидных органов, по данным регистра США, сквозная кератопластика по результативности находится на уровне трансплантации легких и считается вмешательством высокого риска. В 10-летней перспективе выживаемость составляет порядка 30%.

Селективный подход к кератопластике позволяет уменьшить объем пересаживаемой ткани и, как следствие, получить более высокие результаты. На современном этапе при патологии эндотелия роговицы применяется метод эндотелиальной кератопластики в его различных современных вариантах.

В классическом варианте, претерпевшем эволюционное развитие, применяется микрокератом, предложенный доктором Марком Горовым. Получение лентикулы из задней поверхности роговицы обеспечивает высокие результаты.

В Российской Федерации ежегодно пересаживается около 4 тыс. роговиц (в США в 2017 году было проведено 48 763 трансплантации роговицы).

Личный опыт автора: ЗАПК (2010-2018) — 138 операций; ТЭДМ (2014-2018) — 126 операций.

Патология эндотелия часто сочетается как с осложненным исходным состоянием глаза, так и с осложненным течением оперативного лечения и в ряде случаев требует комплексной реконструкции переднего отрезка глаза, включая замену ИОЛ.

Выкраивание трансплантата роговицы с помощью фемтосекундного лазера привлекает возможностью более точного соблюдения толщины трансплантата, прецизионного выполнения необходимых разрезов.

Основные этапы ЗАПК с фемтосопровождением не отличаются от классической ЗАПК; определенные особенности имеет способ выкраивания трансплантата: донорская роговица помещается в специальный держатель эндотелием кверху; лазер отделяет слой роговицы необходимой толщины для формирования послойного трансплантата, который затем отделяется от ложа. На эндотелий наносится слой вискоэластического препарата, и трансплантат вводится в переднюю камеру глаза с последующей стандартной фиксацией пузырем воздуха. При необходимости проводится центрация трансплантата согласно анатомическим ориентирам передней камеры.

Трансплантация эндотелия на десцеметовой мембране (ТЭДМ) — более молодая технология эндотелиальной кератопластики — привлекает хирургов тем, что пересаживается существенный объем стромы роговицы. Технология позволяет уменьшить размер операционного доступа и получить более высокие функциональные результаты. Вмешательство начинается с удаления пораженной ткани, старой десцеметовой мембраны, поскольку ее оставление обеспечивает двойной интерфейс и приводит к снижению оптического качества роговицы. Для правильной ориентации имплантируемой мембраны существует ряд технических приемов, начиная со специальных меток и кончая интраоперационным ОКТ. Заканчивается операция стандартно для эндотелиальной кератопластики — фиксацией воздухом.

Показания к эндотелиальной кератопластике: эндотелиальная дистрофия роговицы Фукса; вторичная эндотелиальная дистрофия роговицы; декомпенсация эндотелия сквозного трансплантата роговицы; врожденная эндотелиальная дистрофия (CHED); иридо-корнеальный эндотелиальный синдром; задняя полиморфная дистрофия.

Преимущества эндотелиальной кератопластики: использование малых разрезов; минимальный индуцированный астигматизм; проведение операции в условиях стабильной глубины передней камеры; снижение риска интра- и послеоперационных осложнений; сохранение иннервации собственной роговицы; устойчивость глаза к травме; возможность точного расчета ИОЛ при проведении комбинированной операции; отсутствие необходимости в дополнительных манипуляциях (снятие швов) в позднем послеоперационном периоде; быстрая зрительная реабилитация; полное купирование симптоматики заболевания; снижение частоты отторжения трансплантата; возможность выполнения рекератопластики.

Выживаемость роговичных трансплантатов (5-летняя): ТЭДМ — 97%; ЗАПК — 77%; СКП — 55%. Как известно, результативность кератопластики зависит от исходной патологии глазного яблока и наличия сопутствующей патологии. В частности, при эндотелиальной дистрофии роговицы Фукса результаты трансплантации эндотелия и сквозной кератопластики существенно не отличаются, при этом существенно отличаются функциональные результаты.

Докладчик обратил внимание на то, что в течение 5 лет послеоперационного периода количество пересаженных эндотелиальных клеток существенно снижается; средний срок жизни сквозного трансплантата роговицы — 17 лет, и с течением времени придется сделать повторное вмешательство. Скорость потери эндотелиальных клеток при сквозной и эндотелиальной кератопластике в аналогичные сроки сравнимы, при этом реакция отторжения трансплантата связана с объемом пересаженной ткани: максимальная — при сквозной кератопластике; при пересадке эндотелия с фрагментами стромы количество отторжений снижается. Исследования показывают, что при трансплантации клеток (реакция отторжения трансплантата при ТЭДМ — 1%) является более перспективным направлением, чем пересадка ткани (реакция отторжения трансплантата при ЗАПК — 5-14%) не только с точки зрения достижения функционального результата, но и с точки зрения достижения долгосрочного результата.

Профессор Б.Э. Малюгин подчеркнул, что на результаты ЭК существенное влияние оказывают сопутствующие заболевания, в частности, глаукома. Возможность получения прозрачного приживления трансплантата у пациентов без глаукомы составляет 96%; у пациентов с глаукомой, компенсированной медикаментозно — 90%; после ТЭ — 59%; после трубчатого дренажа — 25%.

Эффективность повторной ЭК не уступает первичной.

Выбор метода зависит от стадии развития эндотелиальной дистрофии роговицы, от наличия сопутствующей патологии, от состояния иридо-хрусталиковой диафрагмы.

Условия проведения ТЭДМ: сохранная диафрагмальная функция зрачка (отсутствие мидриаза и больших колобом); интактное стекловидное тело; внутрикапсульная псевдофакия; адекватная прозрачность стромы роговицы.

Выбор метода ЭК: ТЭДМ — ЭДРФ (начальная, развитая), вторичная ЭДР (при отсутствии аномалий ИХД, внутрикапсульное расположение ИОЛ), иридо-корнеальный синдром, декомпенсация роговичного трансплантата (СКП, ЭК); ЭАПК — ЭДРФ (развитая, далеко зашедшая), вторичная ЭДР (дефекты ИХД, внекапсульная артифакия, трубчатые дренажи авитрия и др.), иридо-корнеальный эндотелиальный синдром, декомпенсация роговичного трансплантата (СКП, ЭК).

Далее профессор Б.Э. Малюгин представил данные о распространенности и методах лечения эндотелиальной дистрофии роговицы Фукса.

В заключение, остановившись на перспективах развития методов лечения эндотелиальных дистрофий, докладчик отметил инъекции культивированных эндотелиальных клеток роговицы в переднюю камеру глаза пациентов с недостаточностью эндотелиальных клеток, которые позволяют избежать кератопластики и восстановить прозрачность роговицы.

С докладом «Фемтоассистированная хирургия при далеко зашедших стадиях кератоконуса» выступил профессор А.Ю. Слонимский (Москва). Основными современными методами хирургического лечения кератоконуса являются кросслинкинг, имплантация интрастромальных роговичных кольцевидных сегментов или замкнутого кольца (Myoring), глубокая передняя послойная кератопластика, сквозная субтотальная кератопластика.

Достаточно безопасным и эффективным методом в лечении пациентов с прогрессирующим кератоконусом I-II стадии является фемтосекундный кросслинкинг.

Хорошие результаты демонстрирует трансэпителиальный интрастромальный фемтокросслинкинг в сочетании с имплантацией кольца Myoring у пациентов с прогрессирующим кератоконусом II и III стадий.

При III стадии с плотностью эндотелиальных клеток (ПЭК) не менее 1800 клеток на кв. мм рекомендуется проведение глубокой послойной передней кератопластики (ГППК), при IV стадии с ПЭК менее 1800 клеток рекомендуется сквозная кератопластика (СКП).

Осложнения при проведении ГППК: перфорации ДМ (микро- и макро-), происходящие на различном этапе ГППК, — при диссекции глубоких слоев стромы, при введении воздуха в процессе создания «big bubble», при наложении швов на трансплантат — при этом хирург оценивает ситуацию и принимает решение о продолжении намеченной процедуры или переходит к СКП.

Одним из самых сложных этапов проведения ГППК является создание «big bubble». С появлением возможности проведения фемтоассистированной ГППК на FEMTO LDV Z8 Ziemer с созданием ОКТ-контролируемого туннеля для последующего введения «big bubble» значительно снизило трудоемкость и повысило безопасность ГППК.

Среди инноваций в фемтоассистированной сквозной пересадке роговицы отмечается внедрение жидкостного интерфейса, а также неапланационная фемтотрепанация под контролем ОКТ, обеспечивающая вырезание донорского трансплантата и ложа реципиента с возможностью их идеального сопоставления без тканевых мостиков.

Преимущества жидкостного интерфейса сквозной кератопластики: снижение стресса для донорской роговицы; практическое отсутствие складок десцеметовой оболочки; лучшая геометрия трансплантата; меньшие значения посткератопластического астигматизма.

Далее был представлен новый способ хирургического лечения пациентов с далеко зашедшим кератоконусом — фемтолазерная рефракционная аутокератопластика (ФРАК) — метод разработанный группой авторов при участии профессора А.Ю. Слонимского. Идея заключается в уплощении собственной эктазированной роговицы пациента с использованием фемтосекундного лазера. ФРАК позволяет изменить форму собственной роговицы пациента и использовать ее оптический ресурс для повышения как некорригированной остроты зрения, так и корригированной остроты зрения у больных с кератоконусом III и IV стадии.

На первом этапе проводится непроникающая клиновидная резекция стромы роговицы по периферии с помощью фемтолазера; на втором — происходит удаление кольцевидного лоскута и поэтапное наложение узловых швов.

Результаты проведенных вмешательств показали, что в 80% случаев прибавка НКОЗ составила 2 строчки и более; средняя величина НКОЗ изменилась с 0,07 до 0,28; прибавка корригированной остроты зрения отмечена в 92% случаев; средняя величина КОЗ (переносимая очковая коррекция) увеличилась с 0,13 до 0,5. Всего у 1 пациента не удалось получить улучшения зрительных функций.

В заключение профессор А.Ю. Слонимский отметил, что рациональная тактика ведения больных при различной стадии кератоконуса дает возможность повысить остроту зрения и добиться более полноценной реабилитации больных; проведение фемтоассистированной глубокой передней кератопластики с созданием ОКТ-контролируемого туннеля значительно облегчает проведение этой трудоемкой операции; возможность проведения фемтоассистированной сквозной кератпластики с использованием жидкостного неапланационного интрефейса обеспечивает лучшие результаты; при далеко зашедшей стадии болезни (при отсутствии помутнений роговицы и разрывов десцеметовой оболочки) операцией выбора является фемтолазерная рефракционная аутокератопластика.

К.м.н. М.А. Шантурова (Иркутск) поделилась опытом оптико-реконструктивной хирургии в коррекции дефектов радужки различного генеза. Автор представила видеофрагменты хирургических вмешательств при врожденной колобоме радужки и прозрачном нативном хрусталике, при коррекции мидриаза с применением техники наложения узловых швов, обвивного кисетного шва; при коррекции иридодиализа с наложением П-образного иридосклерального шва, при коррекции иридодиализа (нативный хрусталик) с применением техники «швейной машинки»; была продемонстрирована комбинированная хирургия при ликвидации последствий контузии тяжелой степени; хирургическая техника имплантации искусственной радужки при аниридии.

Подводя итог выступлению, М.А. Шантурова отметила, что иридопластика является одним из основных этапов комплексного хирургического лечения травматических повреждений органа зрения. Восстановление анатомических взаимоотношений переднего отрезка глаза и диафрагмальной функции радужки является стимулом для реконструкции патологической и формирования новой, более эффективной оптической системы за счет создания оптимальных условий для формирования изображения на сетчатке.

Профессор Клаус Дитцен (Германия) представил доклад, посвященный коррекции гиперметропии при помощи роговичной рефракционной хирургии. Этот вид хирургии имеет определенные ограничения: центральная рефракционная зона — 6,5-7,0 мм; переходная зона — 7,0-9,0 мм; диаметр клапана — 10 мм; дооперационный радиус не должен быть круче 7,4 мм; кератометрия — макс. 47 дптр; толщина роговицы — более 500 мкм; «большие глаза» с радиусом более 7,9 мм, «малые глаза» с радиусом менее 7,9 мм; предел рефракционной абляции +5,5 дптр.

Профессор Дитцен продемонстрировал результаты исследования, включавшего 33 глаза с высокой гиперметропией (более 2,5 дптр). ЛАЗИК выполнялся кератомом Carriazo-Barraquer (Schwind); выкраивался лоскут диаметром 10 мм, толщиной 130 мкм; лазерная абляция проводилась эксимерным лазером MEL 80 (Carl Zeiss Meditec). По мнению докладчика, фемтосекундный лазер не является обязательным требованием проведения данного вмешательства. Пациенты обследовались через 3, 6 и 12 месяцев; измерялась острота зрения; анализировалась стабильность, предсказуемость и регрессия рефракционного эффекта.

Такие осложнения, как регресс рефракционного эффекта, врастание эпителия, складки лоскута, наблюдались в 6 глазах.

Ретроспективный анализ результатов через 12 месяцев после операции показал хорошую стабильность, безопасность и предсказуемость вмешательства.

Таким образом, заключил свой доклад профессор Клаус Дитцен, рефракционная хирургия высокой гиперметропии может с успехом проводиться с помощью эксимер-лазера. Технология позволяет лечить гиперметропию до +5,5 дптр в зависимости от дооперационной формы роговицы (были исключены маленькие гиперметропические глаза с радиусом менее 7,4 мм, а также глаза с крутизной роговицы более 47 дптр). Были отмечены хорошая стабильность, безопасность, предсказуемость, однако отмечены случаи недокоррекции и регресса при коррекции гиперметропии более +3,5-4,0 дптр. Гиперметропические глаза с рефракцией более +4,0 дптр являются кандидатами на проведение имплантации факичных ИОЛ при экстракции прозрачного хрусталика.

Тяжелых осложнений типа кератоконус зафиксировано не было. В настоящее время изучается возможность коррекции гиперметропии с применением технологии SMILE. По мнению доктора П. Стодулки, технология SMILE позволит корригировать гиперметропию до +7,0 дптр.

К.м.н. О.В. Писаревская (Иркутск) рассказала о новых модификациях и новых возможностях технологии SMILE. Среди неоспоримых преимуществ SMILE: прецизионная точность лазера, сохранение биомеханических свойств роговицы, широкая и четкая оптическая зона, высокое качество зрения пациента и редко встречающиеся феномены Halo и Glare, минимальное повреждение нервных волокон, минимальные ограничения в повседневной и профессиональной жизни. Технология обеспечивает возможность работы в экспертном режиме, позволяющем остановить и возобновить операцию на любом этапе оперативного вмешательства, а также возможность изменения толщины роговичного лоскута, нейтрального оптического слоя, диаметра оптической зоны, размеров и угла среза роговичного доступа.

Секция «Диагностика и лечение заболеваний сетчатки»

С докладом на тему «Когда следует прервать лечение хориоидальной неоваскуляризации в реальной жизни?» выступил профессор Бруно Лумброзо (Италия). Как отметил докладчик, в некоторых случаях лечение ХНВ приводит к успеху, в некоторых случаях заболевание переходит в хроническую стадию с достаточно хорошей остротой зрения (55%); в 45% случаев у пациентов продолжается процесс ухудшения зрительных функций.

Когда необходимо прекратить лечение? В ежедневной практике необходимо руководствоваться здравым смыслом. Прежде всего, ответить на вопрос, в какой стадии находится заболевание, в активной или неактивной. На этот вопрос может ответить исследование с применением структурного ОКТ, а именно — данные о содержании жидкости в сетчатке как показатель активности ХНВ. Мелкие, ветвящиеся капилляры с анастомозами, петли, визуализируемые при помощи ангио-ОКТ также свидетельствуют об активности

TRADOMED INVEST
TRADOMED GROUP

Инновационные методы диагностики и лечения патологий сетчатки

Оптический когерентный томограф RTVue-100 XR с функцией ОКТ-ангиографии

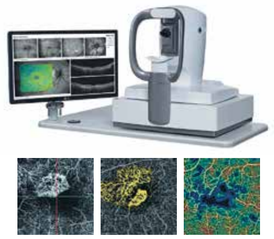

Программа Angio Analitics — количественный анализ сосудов сетчатки

- Исследование сосудов сетчатки и хориоидеи без использования красителей
- Максимальное качество ОКТ-ангиограмм за счет режима DualTrack, включающего:
  – трекинг — автоматическая компенсация микродвижений глаза во время съемки;
  – MCT — программа для дополнительной обработки изображения (обеспечивает 3D-коррекцию микродвижений)
- Измерение площади неоваскулярных мембран
- Послойные карты плотности сосудов в фовеолярной зоне
- Карта плотности сосудов ДЗН
- Измерение плотности сосудов в параваскулярной зоне
- Автоматическое построение графиков исследуемых параметров

OPTOVUE

Уникальная навигационная лазерная система Navilas 577s

NAVILAS® 577s

- Жёлтый лазер 577 нм с микроимпульсным режимом
- Автоматизированная система позиционирования лазерного пятна с трекингом и высокоскоростными гальванометрами
- Цифровая визуализация с помощью невидимой инфракрасной подсветки
- Возможность лечения без линзы в центральной зоне сетчатки и на периферии (опция)
- Наложение ОКТ, ФАГ, CLO и т.п. с любых внешних диагностических приборов
- Более быстрое, безболезненное и эффективное лечение
- Клинически доказанное превосходство для лечения макулярной патологии

Бесконтактный объектив для периферии (опция)

Цветная и ИК-визуализация

Реклама

109147, Москва, ул. Марксистская, д. 3, стр. 1, офис 412. Тел./факс: (495) 662-78-66
E-mail: info@tradomed-invest.ru www.tradomed-invest.ru

ХНВ. Визуализация крупных новообразованных сосудов без петель и анастомозов — признак «молчащей» ХНВ.

Трехлетние наблюдения 541 пациента показали, что в 20% случаев была достигнута длительная ремиссия ХНВ; хроническое течение наблюдалось в 35%; острое ухудшение состояния со значительным снижением остроты зрения — в 2%; ухудшение состояния, сопровождающееся фиброзом — в 18%, атрофией — в 25% случаев.

Докладчик отметил, что в результате длительного лечения с применением анти-VEGF терапии может развиться географическая атрофия: через год географическая атрофия развивается у 12% пациентов, через 2 года — у 17%, через 5 лет — у 38%.

Вопрос остановки лечения решается индивидуально, критерием является острота зрения и результаты ОКТ. Если эллипсоидная зона соединения внутренних и наружных фоторецепторов сохранена, необходимо продолжать лечение. Разрушение эллипсоидной зоны показывает необходимость прекращения лечения, т.к. в этом случае возможность улучшения зрения отсутствует.

Лечение следует остановить в случае продолжительной (более 6 месяцев) ремиссии, в случае отсутствия геморрагий и жидкости; если структурная ОКТ показывает отсутствие возможности улучшения зрения; при длительном кистозном отеке; при наличии субретинального фиброза, не позволяющего улучшить остроту зрения; при наличии табуляции сетчатки; при остроте зрения ниже 0,1 крайне нежелательно проводить более трех инъекций. Пациентам с неэкссудативной ХНВ следует проводить ОКТ-А каждые три месяца.

Подводя итог своему выступлению, профессор Лумброзо подчеркнул, что вопрос о прекращении лечения влажной формы ВМД решается индивидуально. Необходимо, прежде всего, учитывать остаточное зрение пациента. Лечение следует продолжать в проактивном режиме, если существует возможность улучшить остроту зрения (решается с применением структурного ОКТ). Лечение необходимо остановить, если наблюдается стойкая ремиссия, а также при отсутствии перспектив улучшения зрения.

Профессор А.А. Шпак (Москва) сделал доклад на тему «Артефакты в оптической когерентной томографии». В медицинской визуализации понимают любое изменение, не отражающее структуру тканей, а порождаемое методикой исследования. Артефакты обычно не препятствуют диагностике нарушений по общей картине ОКТ-сканов, но способны сильно

Профессор Клаус Дитцен (Германия)

Д.м.н М.В. Будзинская (Москва)

изменять количественные показатели. По данным разных авторов, существуют от 3 до 12 видов артефактов, частота варьирует от 20 до 90%.

Результаты проведенных исследований позволили авторам создать рабочую классификацию артефактов ОКТ. Чаще других наблюдались ошибки сегментирования по причине резко выраженных нарушений или эпиретинального фиброза, помутнения оптических сред, аномалии рефракции, ошибки программного обеспечения, а также в результате сочетания нескольких причин; «срезание» скана: причина — ошибки оператора, аномалии рефракции; смещение/выпадение сканов: причина — движение глаз, мигание, нистагм.

Прочие причины ошибок, не вошедшие в рабочую классификацию: загрязнение объектива прибора (ошибка неопытных операторов); децентрация (сканирование не по центру зрачка).

Профессор А.А. Шпак обратил внимание на то, что клинически значимые артефакты ОКТ встречаются в 19-65% случаев в зависимости от анализируемых структур глазного дна; наиболее распространены ошибки с резко выраженными нарушениями и эпиретинальными мембранами (фиброзом).

Рекомендации: постоянная настороженность в отношении артефактов при оценке количественных показателей; любое несоответствие количественных результатов ОКТ клиническим данным и результатам других исследований требует проверки на наличие артефактов; для выявления артефактов необходимо внимательное рассмотрение не только протоколов анализа, но также и исходных материалов (В-сканов).

Профессор Yali Jia (США) представила доклад «Проблемы и перспективы ОКТ-ангио».

К.м.н. С.И. Жукова (Иркутск) сделала доклад на тему «Миопическая хориоидальная неваскуляризация». Встречается у 5-11% лиц с патологической миопией (ПМ); в 35% случаев развивается на обоих глазах в течение 8 лет; при естественном течении сопровождается значительными повреждениями фоторецепторов и необратимой потерей центрального зрения; является основной причиной потери зрения у пациентов моложе 50 лет. Механизмы регуляции ангиогенеза при миопической хориоидальной неоваскуляризации (мХНВ) до конца не определены; единые схемы лечения и прогностические критерии, определяющие эффективность и резистентность терапии, возможность формирования рецидивов, отсутствуют.

Классификация мХНВ: активная, рубцовая, атрофическая. В активной стадии визуализируется купообразный гиперрефлекторный очаг с нечеткими контурами над ретинальным пигментным эпителием; интраретинальная и субретинальная экссудация минимальная или отсутствует; отслойка нейроэпителия над или перифокально вокруг мембраны; ОКТ-А позволяет визуализировать сеть новообразованных сосудов с признаками активности. В рубцовой стадии мембрана становится более плоской; увеличивается ее рефлективность (максимальная рефлективность на поверхности мембраны); исчезают признаки активности новообразованных сосудов. В атрофической фазе наблюдается регресс мембраны; увеличивается рефлективность мембраны и окружающей хориоидеи; формируется субретинальная атрофия — основная причина снижения зрительных функций.

Методом выбора в лечении мХНВ является анти-VEGF терапия. Исследование RADIANCE продемонстрировало эффективность и безопасность ранибизумаба у пациентов с мХНВ в течение 12 месяцев; при дальнейшем наблюдении прогрессирование заболевания выявлено у 12,5-41% пациентов; функциональный исход зависит от прогрессирования субретинальной атрофии. Автор обратила внимание на тот факт, что долгосрочные данные о лечении мХНВ отсутствуют.

«Перспективные направления эволюции анти-VEGF терапии заболеваний сетчатки» — тема доклада д.м.н. М.В. Будзинской (Москва). Возрастная макулярная дегенерация (ВМД) — ведущая причина тяжелой и необратимой потери зрения в мире. Сегодня 10-13% людей старше 65 лет страдает этим заболеванием. К 2040 году рост числа заболевших составит более 50% (до 288 миллионов человек).

Существует значительное количество нерешенных вопросов в области неоваскулярной ВМД: уменьшение терапевтической нагрузки на врача, уменьшение терапевтической нагрузки на пациента, повышение эффективности терапии, прогнозирование режима терапии. Даже получение трех загрузочных инъекций анти-VEGF препарата для возрастного пациента представляет значительную трудность.

Решением проблем, существующих в медицине, могут служить иммунобиологические препараты. Первостепенное значение приобретают моноклональные антитела. Их биологическая активность проявляется за счет специфичного связывания с соответствующим лигандом (обычно определяемым как антиген) и обуславливает такие эффекторные функции иммунной системы, как антителозависимая клеточная цитотоксичность (CDC). Размер молекулы моноклонального антитела в 800 раз выше, чем молекулы аспирина.

Терапевтические моноклональные антитела используются в онкологии, иммунологии, неврологии, при лечении инфекционных, сердечно-сосудистых заболеваний, в офтальмологии и др.

На сегодняшний день на 3-й фазе клинических исследований (завершенная либо близкая к завершению фаза) находятся несколько препаратов. Вероятность успеха клинических исследований в области офтальмологии значительно превышает прочие области медицины.

В числе инновационных разработок в лечении неоваскулярной ВМД находятся Faricumab (3-я фаза клинических исследований), Abicipar pegol (3-я фаза клинических исследований завершена, готовится регистрация препарата), Brolucizumab.

Далее М.В. Будзинская подробно остановилась на преимуществах препарата Brolucizumab (Novartis).

Завершил работу секции доклад «Эволюция и будущее хирургии 27G», с которым выступил профессор Митрофанис Павлидис (Германия).

Секция «Пресбиопия»

С докладом «Мультифокальная интраокулярная коррекция» выступил профессор В.Н. Трубилин (Москва). Докладчик рассказал об эволюции интраокулярной коррекции в России, поделился опытом применения ИОЛ различных производителей, подробно остановился на мультифокальных интраокулярных линзах Tecnis производства компании Johnson&Johnson, обратил внимание на преимущества ИОЛ Tecnis с точки зрения оптики, материала и дизайна.

Доктор Магда Рау (Германия) представила технологию «смешивай и совмещай» при интраокулярной коррекции в хирургии катаракты. Докладчик рассказала об исследовании с участием 126 пациентов, разделенных на три группы. Деление пациентов на группы происходило в зависимости от их образа жизни: профессия (работа в офисе, на свежем воздухе, вождение автомобиля), увлечения, занятия спортом, вождение автомобиля в ночное время, чтение газет, книг, журналов и т.д., работа за компьютером (продолжительность, расстояние от глаз до монитора). Пациентам первой группы (Comfort + Mplus X), желавшим избавиться от очковой зависимости и боявшимся засветов и гало, имплантировали линзу LENTIS Comfort в доминантный глаз. Если пациенты не были довольны достигнутой острой зрения вблизи, проводилась имплантация линзы Mplus X в парный глаз. Если у пациентов возникали проблемы с линзой Mplus X, связанные с гало, засветами, или по финансовым соображениям, им имплантировалась линза Comfort и во второй глаз. Пациенты второй группы (Comfort toric + Mplus toric X) по финансовым причинам, а также из-за опасений побочных эффектов в виде гало или засветов, останавливали свой выбор на Comfort toric. Если через некоторое время у пациентов возникало желание улучшить зрение вблизи, им имплантировали Mplus toric X во второй глаз. Третья группа (Mplus X + Mplus toric X) включала пациентов с некорригированным астигматизмом 1,25-1,5 дптр в первом глазу, неудовлетворенными качеством зрения вдаль и желающими улучшить зрение путем коррекции астигматизма во втором глазу. Для этого во второй глаз этим пациентам имплантировалась линза Mplus toric X.

Результаты исследований показали, что у всех пациентов, которым имплантировали ИОЛ по технологии mix & match была достигнута отличная бинокулярная острота зрения вблизи, на средней дистанции и вдаль.

Технология mix & match, по мнению авторов, представляет собой идеальное решение для повышения остроты зрения и соответствует высоким требованиям пациентов.

Профессор Клаус Дитцен (Германия) сделал доклад «ПресбиЛАСИК». Существует несколько подходов к коррекции пресбиопии: мультифокальные ИОЛ/аккомодационные/ИОЛ с увеличенной глубиной фокуса; склеральные импланты/расширение склеры; роговичные вкладыши небольшого диаметра; моновижен; мультифокальная ФРК/LASIK; Supracor/процедура Intracor с фемтосопровождением; асферический ФРК/LASIK — «лазерное смешанное зрение».

Моновижн ЛАСИК. Монофокальное лечение для одного глаза. Ведущий глаз «настраивается» для дали, ведомый — для близи. Однако если разница превышает 1,5 дптр, могут возникнуть проблемы с бинокулярным зрением.

Улучшение зрения вблизи может достигаться бифокальной/мультифокальной абляцией. Центральная зона настраивается для близи, периферическая — вдаль.

Далее автор подробно остановился на различных методиках коррекции пресбиопии, указал на их преимущества и недостатки.

По мнению профессора Дитцена, все подходы к пресбиЛАСИКу далеки от совершенства. Процедура лазерного смешанного зрения (LBV) в настоящее время — это технология, сопровождающаяся наименьшим количеством осложнений. Контрастная чувствительность при проведении LBV не снижается, т.к. профиль абляции асферический. Возможно, процедуры, проводимые внутри роговицы, будут иметь хорошие результаты.

Профессор Э.Н. Эскина (Москва) представила отдаленные результаты одномоментной коррекции аметропии и пресбиопии путем нанесения мультифокального профиля на роговицу. Наиболее популярные методы коррекции пресбиопии на роговице: МОНОВИЖН, LBV, SUPRACOR, PRESBYMAX HYBRID.

МОНОВИЖН. Преимущество: четкое ретинальное изображение; метод хорошо принимается врачами и пациентами; эффект не зависит от ширины зрачка. Недостаток: анизометропия (более 1 дптр); потеря стереопсиса; ограниченный по длительности эффект.

Создание сферической аберрации. Преимущество: является естественной для человеческого глаза; не требует длительной корковой адаптации. Недостаток: нечеткое ретинальное изображение; недостаточный эффект; эффект зависит от ширины зрачка.

Формирование мультифокальной поверхности. Преимущество: обеспечивает зрение на всех необходимых расстояниях; сохраняет стереопсис. Недостаток: зависит от размера зрачка; требует времени для нейроадаптации; существует вероятность снижения контрастной чувствительности.

PRESBYMAX — программное обеспечение для коррекции пресбиопии, формирующее мультифокальный биасферический профиль на роговице. Комбинированная технология, основанная на трех составляющих: мультифокальный профиль, микромоновижн, создание отрицательной сферической аберрации.

Принципы технологии: создание небольшой анизометропии и отрицательной сферической аберрации; доминантный глаз (DE) с эмметропической рефракцией для дали и мультифокальностью для поддержки вблизи; недоминантный глаз (NE) с миопической рефракцией -0,8 дптр и мультифокальностью для решения задач вблизи; аддидация в программе планирования +1,75 дптр.

Профессор Э.Н Эскина представила результаты собственного исследования клинических результатов операций, проведенных 50 пациентам с пресбиопией. Операции были запланированы с помощью ПО Custom Ablation Manager, операции выполнены на эксимерном лазере SCHWIND AMARIS. Клапан формировался на фемтолазере Visumax. Оценивались: НКОЗ вдаль и вблизи, а также на среднем расстоянии (UDVA, UNVA, UIVA) монокулярно и бинокулярно, клиническая рефракция, безопасность, сферическая аберрация роговицы до операции и в сроки 1, 3, 6, 12, 24-48 месяцев после операции.

Результаты: средняя бинокулярная НКОЗ очень высокая: вдаль — в среднем 0,95, вблизи — 0,8; 96% доминантных глаз находятся в пределах ±0,5 дптр от эмметропической цели; 82% недоминантных глаз находятся в пределах ±0,63 дптр от -0,8 дптр цели — таким образом предсказуемость рефракции на глазу с большей мультифокальностью несколько ниже; ОЗ вблизи восстанавливается быстрее, чем зрение вдаль; можно рассчитывать получить максимальную и стабильную ОЗ вблизи уже в 1-е сутки п/о; можно рассчитывать получить хорошую ОЗ вдаль через 2-4 недели п/о и максимальную — через 3 месяца п/о, после завершения корковой адаптации; безопасность PresbyMAX Hybrid находится на высоком уровне; изменения СА (4,0) более значимы на НГ.

Наилучший кандидат на PRESBYMAX: женщина; 48 лет; с гиперметропией; работает руководителем; имеет водителя; не может носить линзы; не может делать макияж; не любит носить очки — они слишком тяжелые; она использовала очки для чтения последние 5-10 лет; ее зрение вдаль снизилось за последние 2 года; она любит комфорт и слишком занята, чтобы часто заниматься подбором новых очков.

Заключительный доклад секции был сделан д.м.н. О.И. Розановой на тему «Нейропластичность зрительной системы при пресбиопии». Нейропластичность — способность головного мозга изменяться в ответ на изменение внешних воздействий. По данным литературы, нейропластичность отвечает за чувствительность к глэр-эффекту, за восприятие слабоконтрастных объектов; от нейропластичности зависит скорость передачи зрительного нервного импульса; изучение нейропластичности в катарактальной, рефракционной и других областях офтальмологии способно открыть новые перспективы в развитии триггерных стратегий для улучшения результатов лечения.

Молекулярная основа нейропластичности: ГАМК, белки миелина, норадреналин, серотонин, убиквитинлигаза E3A, холинергические рецепторы и др.

Факторы, снижающие нейропластичность: старение, лекарственные препараты, усиливающие функционирование ГАМК-рецепторов, антагонистов NMDA-рецепторов, антагонистов мускариновых рецепторов и др.

Факторы, повышающие нейропластичность: сон, решение разноплановых задач, обучение новым навыкам, музыка, ограничение сложных углеводов и др.

Бинокулярные нейроны занимают 80% от всех нейронов зрительной коры.

Оценить нейропластичность и готовность головного мозга к выполнению новых функциональных задач можно путем функциональной МРТ (ФМРТ), магнито-резонансной спектроскопии, транскраниальной магнитостимуляции, электроэнцефалографии, перцепционного обучения.

Формирование пресбиопии сопровождается изменением деятельности зрительной системы и развитием новых взаимоотношений в системе зрительного восприятия с наличием общих и индивидуальных признаков.

Трансформация зрительной системы при снижении аккомодации и развитии пресбиопии: острота зрения вблизи — фузионные пределы при конвергенции — длина фузионного поля в пространстве — диаметр зрачка в фотопических условиях — контрастная чувствительность, низкие частоты — толщина цилиарной мышцы — амплитуда а-волны ЭРГ — сдвиг внутренней вершины ЦТ — диаметр зрачка в сумерках — длина передней зонулы — порог светочувствительности — стереовосприятие.

В зависимости от объекта воздействия хирургия пресбиопии подразделяется на хирургию хрусталика (факоэмульсификация с имплантацией ИОЛ различного типа, фемтосекундная фотодезинтеграция хрусталика), хирургию склеры (бандажи, лазерная склеральная модуляция), хирургию роговицы (эксимерная абляция, Intracor, корнеальные импланты, кондуктивная кератопластика).

ПОДВОДИМ ИТОГИ 2019 ГОДА

Р.М. Гилязев, к.м.н., главный врач Центра микрохирургии глаза «Прозрение» *(Набережные Челны)*

Год, как всегда, был сложный и насыщенный. Мы открыли еще одну клинику в городе Елабуга. Продолжаем работать по ОМС, только объемы незначительные — квоты на бесплатные операции заканчиваются к середине года, да и платежеспособность граждан заметно снижается.

Но продолжаем работать — другого пути у нас нет.

Из интересных событий выделил бы, пожалуй, конференцию ESCRS в Париже.

А коллегам в новом году хочу пожелать успехов в работе, благодарных пациентов.

Цель — создание новой оптической системы либо за счет моновидения, либо за счет мультифокальности. Моновидение может сопровождаться проблемами приобретенной анизометропии: анизейкония, трудности бинокулярного слияния, доминантность, риск развития функциональной скотомы подавления и синдрома монофикации. Удовлетворенность пациентов составляет 60-75%.

Стратегия мультифокальности подразумевает использование прогрессивных очков, мультифокальных контактных линз, мультифокальных ИОЛ, применение технологии «мультифокальная роговица». К сложным прогрессивным линзам необходим определенный период адаптации, однако существует определенная доля пациентов с пресбиопией, которые не могут адаптироваться к такой коррекции. По данным литературы, период послеоперационной адаптации может продолжаться до 2-х лет.

Проблемы стратегии мультифокальности: не имеет физиологического аналога; трудности нейроадаптации, замедление нейропроводимости; в 5% случаев «синдром воскового зрения» приобретает жесткие формы, что является показанием для эксплантации ИОЛ.

Таким образом, выбор моновидения или мультифокальности зависит от индивидуальных нейробиологических особенностей человека.

Секция «Актуальные вопросы диагностики и лечения глазных заболеваний»

О современных направлениях терапии глаукомы в своем докладе рассказал профессор Е.А. Егоров (Москва). Докладчик подчеркнул, что пациенты с глаукомой часто имеют сопутствующие сердечно-сосудистые заболевания в анамнезе и для лечения кардиологической патологии широко используют системные бета-блокаторы. На фоне системных бета-блокаторов снижается эффективность местных бета-блокаторов, применяемых для лечения глаукомы. Для пациентов, получающих системные бета-блокаторы, целесообразно выбирать местную терапию, не содержащую бета-блокаторы.

Профессор Э.Н. Эскина (Москва) выступила с докладом на тему «Повреждения и протекция макулярной области. Мифы и факты. Настоящее и будущее». Возрастная макулярная дегенерация — заболевание полигенное; запуск геномных механизмов происходит под воздействием факторов внешней среды.

Профессор Э.Н. Эскина представила результаты исследования, цель которого заключалась в оценке состояния зрительных функций у пациентов с сухой формой ВМД на фоне приема препарата Нутроф Тотал. У пациентов, регулярно принимавших препарат, зафиксировано статистически значимое увеличение остроты зрения; статистически значимое ускорение восстановления ОЗ после засветов; статистически значимое увеличение оптической плотности макулярного пигмента; отмечено улучшения качества зрения и уменьшение проблем, связанных со зрением в повседневной жизни.

Докладчик обратила внимание на то, что использование витаминных добавок и антиоксидантных комплексов, содержащих достаточное количество оксикаротиноидов, а также ресвератрол, приводит к достоверному улучшению зрительных функций у здоровых людей и пациентов с начальной стадией ВМД.

С докладом «Контроль миопии. Мифы и реальность» выступил профессор А.В. Мягков (Москва). Докладчик обратил внимание на предикторы прогрессирования миопии, это — циклоплегический сферо-эквивалент осевой рефракции менее +0,75 дптр у детей до 6 лет; осевая длина более 23,5 мм при рефракции глаза +1,0 дптр; близорукость у обоих родителей или близорукость высокой степени у одного из родителей; соотношение AL/BC более 3; соотношение AK/A более 4Δ/D; псевдомиопия; гетерофории более 4Δ; сила внеосевой рефракции носовой половины глаза в 20-30° выше височной на обоих глазах, более чем на 0,5 дптр по сфероэквиваленту; гиподинамия при высокой зрительной нагрузке.

Нарушения аккомодации могут оказывать влияние на прогрессирование миопии, а именно: способствуют ускоренному рефрактогенезу (рефракция не соответствует физиологической); являются одной из причин формирования миопической рефракции при наличии других факторов риска; способствуют прогрессированию миопии; формируют аккомодационную астению; высокий acc. lag — важный предиктор прогрессирования миопии.

Возможности контроля миопии: очковая коррекция близорукости; контактная коррекция близорукости у детей и подростков, если целесообразна постоянная коррекция; бифокальные или мультифокальные КЛ рекомендуются детям с миопией и выраженными аккомодационными нарушениями; ортокератологические линзы; функциональное лечение для оптимизации рефрактогенеза и профилактики прогрессирования миопии; аппаратное лечение для оптимизации рефрактогенеза и профилактики прогрессирования миопии проводить 2-4 раза в год, чередовать (сочетать) его с домашними тренировками и медикаментозным лечением; физиотерапия, рефлексотерапия и массаж; в качестве медикаментозной терапии при прогрессирующей миопии использовать средства, влияющие на аккомодацию (α-адреномиметики (фенилэфрин 2,5%), реже М-холиномиметики (циклопентолат 1%, тропикамид 0,5-1%)); медикаментозное лечение используется в комплексном лечении близорукости наряду с оптической коррекцией и функциональным лечением.

Профессор В.И. Ларионова (Санкт-Петербург) в своем докладе остановилась на применении геномных технологий в клинической офтальмологии. Среди заболеваний с изолированным поражением различных структур глаза докладчик выделила заболевания вспомогательного аппарата глаза, заболевания глазницы, заболевания глаза в целом, заболевания нервно-мышечного аппарата глаза, аномалии и заболевания роговицы, заболевания радужки, заболевания хрусталика и стекловидного тела.

Заболевания, при которых имеются сочетания клинических проявлений со стороны органа зрения и других органов и систем: центральной нервной системы, нервно-мышечной системы, эндокринной системы, кроветворной системы, кожи, волос, ногтей и слизистых оболочек, заболевания внутренних органов: сердца, легких, почек, желудочно-кишечного тракта; опорно-двигательного аппарата, заболевания сосудов; заболевания, при которых вовлекается множество органов и систем.

Наследственные болезни обмена (НБО) с поражением органа зрения. Офтальмологические проявления НБО могут проявляться в изменениях со стороны роговицы, хрусталика (изменения положения и прозрачности), хориоидеи и сетчатки (атрофия, пигментный ретинит), зрительного нерва (атрофия); проявляются в повышении ВГД (глаукома), нистагме, снижении зрительных функций, офтальмоплегии, офтальмопарезе.

Офтальмологические симптомы некоторых НБО: катаракта — болезнь Вильсона; помутнение роговицы — нефропатический цистиноз, болезнь Вильсона, болезнь Фабри, тирозинемия II типа, болезнь Танжера; эктопия хрусталика — классическая гомоцистинурия; кератит — болезнь Фабри, тирозинемия II типа; миопия (тяжелая и прогрессирующая) — классическая гомоцистинурия; атрофия зрительного нерва — дефицит биотинизазы, гомоцистинурия, органические ацидурии, дефицит пируватдегидрогиназы; фотофобия — нефропатический цистиноз; пигментный ретинит — гомоцистинурия.

Профессор В.И. Ларионова особо подчеркнула, что именно понимание молекулярной и метаболической природы заболевания позволяет понять, какие генетические методы необходимо использовать при его лечении.

Материал подготовил ***Сергей Тумар***

Фотографии предоставлены оргкомитетом

ПОДВОДИМ ИТОГИ 2019 ГОДА

И.А. Филатова, д.м.н., начальник отдела пластической хирургии и глазного протезирования ФГБУ «НМИЦ глазных болезней им. Гельмгольца»

Пластическая офтальмохирургия, которой я посвятила всю свою жизнь, всегда стояла немного особняком, и мне отрадно, что в последнее время многие врачи проявляют к ней интерес, приезжают учиться, внедряют новейшие методы пластической хирургии в регионах. Очевидно, что пластическая хирургия становится более доступна нашим пациентам. Это хорошие тенденции, которые мне бы хотелось отметить.

Надеюсь, что мы на этом не остановимся, мы продолжим обучать докторов, используя новые методы обучения, такие как вебинары. Буквально недавно я провела первый всероссийский вебинар по глазному протезированию, в котором приняли участие все желающие. К сожалению, этот метод пока редко применяется нашими докторами, несмотря на то что такие пациенты есть и для них это крайне важно. Однако я уверена в том, что мы на правильном пути и в ближайшем будущем ситуация будет только улучшаться.



Профессор Ю.С. Астахов:
«Развитие отечественной медицинской промышленности — задача чрезвычайной важности»

Интервью с доктором медицинских наук, профессором кафедры офтальмологии ФГБОУ ВО ПСПбГМУ им. И.П. Павлова Минздрава России, вице-президентом ООО «Ассоциация врачей-офтальмологов России», сопредседателем Международного офтальмологического конгресса «Белые ночи», профессором **Юрием Сергеевичем Астаховым**.

С профессором Ю.С. Астаховым мы встретились в заключительный день работы Российского общенационального офтальмологического форума «РООФ-2019». В начале беседы мы попросили поделиться впечатлениями о прошедшем конгрессе.

— На РООФе четко наметилась следующая тенденция: с каждым годом растет число его участников. РООФ — очень популярный форум среди офтальмологов. Кроме того, обращает на себя внимание разнообразие тематики; семинары построены таким образом, что у специалистов есть возможность высказывать свою точку зрения без оглядки на уважаемых коллег, чье мнение относительно обсуждаемого вопроса может отличаться. Хочу отметить количество компаний, участвующих в форуме, а также представленное офтальмологическое оборудование и лекарственные препараты. Многие зарубежные конгрессы могли бы позавидовать и качеству докладов, и разнообразию выставленной аппаратуры, и уровню организации мероприятия. Так что, с моей точки зрения, Российский общенациональный офтальмологический форум — это чрезвычайно важный, солидный, познавательный конгресс, имеющий огромное значение для отечественных офтальмологов.

— Юрий Сергеевич, Вы один из самых авторитетных специалистов в отечественной офтальмологии, человек с широким научным кругозором. Ваш доклад «Современные возможности исключения системных побочных эффектов при медикаментозном лечении глаукомы» вызвал горячие отклики у слушателей. Вы, как всегда, привели различные мнения и представили собственные взгляды на проблему. Не могли бы Вы познакомить наших читателей с сутью доклада?

— Мое выступление продиктовано важным фактором, о котором мы не должны забывать: больной глаз — в больном организме. Если мы лечим глаз, применяем препараты, способные быстро всасываться в кровяное русло, мы должны знать, какой больной сидит перед нами, с какой патологией, какие препараты он принимает, нормальное ли у него артериальное давление, пульс, занимается ли он физическим трудом — то есть целый комплекс вопросов, ответы на которые врач обязан знать, чтобы избежать осложнений, свойственных некоторым препаратам.

У нас нет идеальных лекарств: одни дают местные побочные эффекты, другие — системные. Задача врача — знать действие этих препаратов, четко представлять, кому какое лекарственное средство назначить. Для правильного решения проблемы необходимо принять во внимание массу факторов, в том числе касающихся общего состояния больного и лечения, которое принимает пациент по поводу других соматических заболеваний, тем более что мы имеем дело с пожилыми людьми, страдающими целым набором различных недугов.

— Не могу не спросить Вас о форуме «Белые ночи», который весной этого года прошел уже в 25-й раз. Я считаю, что по уровню докладов, интересу, проявляемому офтальмологами к конгрессу, «Белые ночи» может вполне конкурировать с РООФом. Не могли бы Вы в тезисной форме представить двадцатипятилетнюю историю форума «Белые ночи»?

— Спасибо большое за оценку конгресса «Белые ночи». Прежде всего хочу отметить, что РООФ и «Белые ночи» — два основных мероприятия, проводимых Ассоциацией врачей-офтальмологов России. Между этими конгрессами нет никакой конкуренции, более того, мы поддерживаем друг друга, принимаем активное участие в подготовке конференций: москвичи — в организации «Белых ночей», мы — в организации РООФа. Скажу честно, я действительно очень благодарен Институту имени Гельмгольца, его сотрудникам, с которыми у нас установились прекрасные контакты.

История конгресса «Белые ночи» берет свое начало уже почти 26 лет назад, и связана она с приобретением нового зарубежного оборудования для городского офтальмологического центра на базе многопрофильной больницы № 2. В первой конференции «Белые ночи» приняли участие 40 человек, и перед нами стояла задача — научиться использовать новую современную технику. Я очень благодарен целой группе компаний-производителей, видным американским офтальмологам, обучавшим российских коллег работе на этой аппаратуре. Я хорошо помню, как одна из ведущих специалистов-инструкторов компании Storz приехала к нам зимой 1995 года (время тяжелое, холодное) и в течение нескольких недель проводила занятия и с врачами, и с медицинскими сестрами. С тех пор мы поддерживаем самые тесные отношения как с американскими офтальмологами, так и с коллегами из других стран.

Как мне кажется, одна из главных задач, стоящих перед нами, заключается в интернационализации офтальмологической науки. Зарубежные офтальмологи, исследователи должны лучше знать, что происходит в российской офтальмологической науке, и наоборот. Мы не можем находиться в изоляции друг от друга, это тупиковый путь. Обмен должен быть широкий, открытый, что и происходит на конгрессе «Белые ночи».

За эти годы, естественно, произошли колоссальные изменения в оснащении наших клиник. Могу с уверенностью сказать, что оборудование подавляющего большинства отечественных клиник не уступает уровню офтальмологических центров на Западе. Квалификация российских врачей совсем не хуже, чем квалификация врачей в Европе и Америке. Если сравнительно недавно мы были вынуждены отправлять своих пациентов из Санкт-Петербурга в другие клиники, теперь все виды диагностики и лечения мы проводим в городе.

Однако нам предстоит еще много сделать в области basic sciences, фундаментальных наук. Перечислю лишь несколько направлений: иммунология, генетика, биохимия — то есть базис, позволяющий возводить надстройку в виде клинических исследований.

За прошедшие годы количество участников форума «Белые ночи» выросло многократно, с 40 человек до 2600-2800. По мнению наших европейских коллег, «Белые ночи» — самый представительный ежегодный конгресс как в России, так и в Северной Европе. Форум способствует установлению тесных контактов с ведущими офтальмологами мира. Зарубежных коллег приглашают на конференции, проводимые по всей стране — от Калининграда до Сибири и Дальнего Востока.

Более того, конгресс стимулирует интерес молодежи к изучению иностранных языков, с тем чтобы они могли заявить о себе не только внутри страны, но и за рубежом. В этом направлении идет развитие нашей специальности, что, на мой взгляд, является положительной тенденцией.

— Юрий Сергеевич, научный обмен, в моем понимании, должен представлять собой движение в двух направлениях…

— Именно так. Приведу один пример. Совместно с французскими офтальмологами, с которыми несколько лет назад мы познакомились на «Белых ночах», была создана некоммерческая организация SOIESOU, основная цель которой — распространение медицинских знаний с Востока на Запад. Ежегодно в декабре месяце мы проводим научные конференции в Париже. Первая прошла во Дворце Инвалидов, сейчас в нашем распоряжении Российский духовно-просветительский центр, расположенный недалеко от Эйфелевой башни. Конференция строится таким образом, что мы представляем около 15 докладов на английском языке, с остальными докладами выступают зарубежные, в основном французские, коллеги. Мероприятие носит камерный характер, однако трансляция в сети значительно расширяет круг участников.

— Не могли бы Вы представить эту организацию нашим читателям.

— Название организации звучит так: SOIESOU — Societe d'Ophtalmologie Internationale d'Est en Ouest — Международное общество офтальмологии с Востока на Запад. Оно было создано в 2012 году. У его истоков с французской стороны стояли: профессор Bahram Bodaghi, профессор Christophe Baudouin, профессор Eric Soued, профессор Antoine Labbe, профессор Valerie Touitou, профессор Yves Lachar; с американской — профессор David Friedman, профессор Alon Harris, профессор Thomas Frieberg.

С нашей стороны в организационной работе Общества принимают участие: профессор С.Ю. Астахов, профессор Ю.В. Тахтаев, профессор С.Н. Тульцева, д.м.н. В.А. Шаимова (Челябинск), к.м.н. А.Б. Лисочкина, к.м.н. П.А. Нечипоренко, к.м.н. Е.Л. Акопов, к.м.н. В.В. Потемкин и Ваш покорный слуга.

Не могу не отметить вклад в организацию и работу SOIESOU сотрудников Института имени Гельмгольца и лично директора Института, члена-корреспондента РАН, профессора В.В. Нероева, а профессор Л.А. Катаргина не раз выступала с докладами.

— Что, на Ваш взгляд, мешает российской офтальмологии претендовать на то, чтобы крупнейшие конференции, именуемые сегодня «… с международным участием» превратились бы в полноценные международные конгрессы. Мировые форумы проводятся в Стамбуле, Будапеште, Лиссабоне, Маниле, Белграде, список можно продолжать, но российских городов мы в этом списке не увидим. Исключение составляет конгресс «EPAS-2015» в Санкт-Петербурге.

— Я знаю, что московские глаукоматологи хотят организовать международную конференцию в столице; со мной велись переговоры о проведении некоторых международных мероприятий в Санкт-Петербурге. Но Москва и Санкт-Петербург — не самые дешевые города в Европе, а это имеет большое значение. Вы знаете, что в нашем городе построен великолепный конгресс-центр, где проводится Международный экономический форум, однако аренда помещений в «Экспофоруме» будет стоить немалых средств. То есть существуют определенные материальные ограничения, но интерес к проведению мероприятий мирового уровня есть, и мы к этому придем. Я с оптимизмом смотрю в будущее. Не сомневаюсь, что в выигрыше будут все: и западные специалисты, и российские офтальмологи. К слову сказать, конгресс «Белые ночи» официально считается международным мероприятием, так как в нем участвуют представители более 30 стран.

Но хотел бы обратить внимание на один момент: я голосую за то, чтобы международные конгрессы назывались «международными» не потому, что докладчики приезжают из многих стран, а потому что география участников максимально широкая. Но, кроме финансовой стороны вопроса, не последнюю роль играет политическая составляющая: некоторые просто опасаются приезжать к нам в страну.

— Однако последний Чемпионат мира по футболу показал, что Россия — дружественная, миролюбивая страна, в чем убедились миллионы болельщиков со всего мира.

— Я уверен, что проведение таких глобальных мероприятий с точки зрения изменения отношения к России чрезвычайно важно, так как приведет к расширению контактов в различных сферах, в том числе в науке, медицине и т.д.

— Как Вы видите развитие отечественной офтальмологии в будущем?

— Президент и Правительство обозначили цели, которые мы должны достичь в плане увеличения доступности медицинской помощи, повышения ее уровня. Причем это должно касаться не только больших центров, но и отдаленных районов страны. В последнее время много говорится о телемедицине. Телемедицина — наше будущее, в этом я твердо убежден. В тренде такие темы, как цифровизация, искусственный интеллект. Но давайте спустимся на землю и посмотрим, что можно сделать в офтальмологии, как говорится, «здесь и сейчас».

Мы должны выполнить несколько, с моей точки зрения, важных задач. В свое время я прочитал и был впечатлен тем, как в одной из стран Латинской Америки выполнялась программа борьбы с диабетом. В самых отдаленных уголках страны были установлены фундус-камеры для фотографирования глазного дна. Причем делали это не врачи и не медсестры, то есть не специалисты высокой квалификации, а специально обученные фотографы. Снимки отправляли в так называемый reading centre, где эксперты читали 3D-картинку глазного дна, оценивали ситуацию и давали соответствующие рекомендации.

Некоторое время назад в Россию приезжали представители компании-производителя офтальмологического оборудования одной из стран Юго-Восточной Азии. Эта компания стоит на пороге создания фундус-камеры, способной оценить картину глазного дна. А теперь представьте себе: Россия, масса отдаленных уголков, где стоят приборы, которыми управляют люди, окончившие среднюю школу и получившие необходимые навыки для работы с такими приборами. Причем фундус-камеры, обладая искусственным интеллектом, дают предварительную оценку состояния глазного дна. Пациенты проходят осмотр; изображения, сопровождаемые первичным заключением, отправляются в reading centre для дальнейшей обработки опытными специалистами. На основании полученных данных складывается объективная картина заболеваемости по регионам, и люди получают необходимое лечение.

Но это еще не все. По картинке глазного дна мы можем оценить зрительный нерв, то есть определить наличие глаукомы; оценить возрастную макулярную дегенерацию, диабетическую ретинопатию и по прозрачности оптических сред в определенной степени можно судить об изменениях воспалительного характера и т.д.

Это и есть улучшение доступности, качества медицинской помощи, то, к чему нас призывает руководство страны.

— Что необходимо для этого? С чего начать?

— У нас есть прекрасные мозги, превосходные разработки. Президент призвал ВПК обеспечить отечественную медицину высококачественной продукцией, доля которой со временем достигла бы не менее 50%. Сейчас эта цифра значительно меньше, но мы должны стремиться именно к такому уровню. А утверждения о том, что создать такой аппарат сложнее, чем послать человека в космос, не выдерживают критики. У нас есть все условия, чтобы справиться с поставленной задачей. Кто будет ее выполнять? Люди, которым будет гарантирована закупка этих приборов. На мой взгляд, необходимо разработать программу повышения качества офтальмологической помощи, которая позволила бы Минздраву выявить потенциальных производителей современного оборудования. Далее следует организовать конкурс, который определит предприятия, способные в короткий срок перейти на выпуск необходимого оборудования. Жизнеспособность программы проверяется пилотным проектом. Переговоры о реализации такого проекта ведутся с департаментом здравоохранения одной из областей Северо-Запада России.

Развитие отечественной медицинской промышленности представляется мне задачей чрезвычайной важности. Как Вы думаете, какова доля офтальмологического оборудования российского производства?

— Не более 10%.

— По данным, которые я получил на совещании в Совете Федерации — 6%. Создание отечественной офтальмологической аппаратуры — это вопрос обеспечения безопасности страны. Представьте себе, если нам перекроют закупку оборудования…

— и лекарств…

— По лекарствам уже не так… Мы зависим от зарубежных производителей в значительно меньшей степени. У нас есть несколько крупнейших заводов, оснащенных самым передовым оборудованием. Я приглашаю Вас посетить один из них, когда приедете в следующий раз на «Белые ночи». Это — питерская компания Solopharm. Уверяю Вас, что будете впечатлены.

Но хочу еще раз повторить: наша первостепенная задача — восстановить отечественную медицинскую промышленность. В одном из своих выступлений я заявил о такой необходимости, на что мне ответили: «Юрий Сергеевич, неужели Вы не понимаете, что лапароскопическая стойка такого-то иностранного производителя будет лучше, чем произведенная у нас?» Да, конечно. Иностранная будет лучше, но только вначале. Постепенно качество сравняется. С другой стороны, если не начинать с чего-то, наше оборудование всегда будет хуже. Главное — начать. С моей точки зрения, это дало бы возможность правильнее использовать бюджетные средства.

Второй важный момент. Мы постоянно говорим об экстенсивном пути развития, то есть о необходимости готовить все больше и больше врачей. В этой связи я вспоминаю слова Святослава Николаевича Федорова, которые он повторял неоднократно: «Если половина населения будет ходить со стетофонендоскопом на шее, а вторая половина — лечиться, здравоохранение лучше не станет». Он был глубоко прав. Речь идет о двух вещах. Первое: врач должен быть хорошо обучен, уметь использовать современную аппаратуру. Второе: наличие этой аппаратуры. И дело, естественно, не в количестве врачей, а в их качестве. Максимум внимания мы должны уделить обучению врачей, в том числе по узким разделам, в частности, офтальмологии.

С другой стороны, если за границей на прием к врачу, например американскому, пришло 70 человек, он не будет в ужасе от такого числа пациентов. Доктор будет только рад, так как он получит хороший доход, и, главное, он сможет оказать помощь пришедшим к нему на прием пациентам. Вы спросите, как это возможно? Все дело в том, что с американским доктором на приеме работают три-четыре (!) помощника. Профессор Павел Андреевич Воробьев, председатель правления Московского городского научного общества терапевтов, в одной из своих статей писал, что без института помощников врачей нам не обойтись.

— Каким должен быть уровень подготовки помощника?

— В США помощник — это выпускник средней школы, проучившийся 1-1,5 года в одном из колледжей при университете или среднем специальном медицинском учреждении. В колледже будущий помощник врача получает базовые знания по медицине, по своей будущей медицинской специальности (например, офтальмологии), навыки обращения с диагностическими приборами (периметр, фото фундус-камера, HRT и др.). На приеме помощник проводит исследования и приносит врачу данные для расшифровки. При этом врач абсолютно уверен в том, что исследование проведено в строгом соответствии с протоколом. На сегодняшний день в Америке только с офтальмологами работают около 30-40 тысяч помощников. Они имеют следующую градацию: medical assistant (ассистент врача), medical technician (медицинский техник), medical technologist (медицинский технолог). Это люди, имеющие лицензию на проведение узкоспециализированных исследований в зависимости от потребности и от наличия аппаратуры. Помощник вводит в компьютер под диктовку врача результаты исследования, заносит прочие данные в историю болезни.

Мы можем поставить сколько угодно компьютеров в кабинеты врачей, но ими должен уметь владеть человек. Представьте: врач предпенсионного возраста раньше не имел дело с такой техникой, а ему в кабинет ставят компьютер, чтобы вести историю болезни в электронном виде. Будет ли этот врач доволен нововведением?

Все эти моменты необходимо учитывать. Без помощников мы не сможем сдвинуть с места решение целого ряда проблем. Без дистанционных приборов, о которых я говорил чуть выше, мы не добьемся в нашей необъятной стране всеобщего равного доступа к современным медицинским технологиям.

В нашей специальности, офтальмологии, необходимо добиться подготовки большего числа оптометристов со средним и высшим образованием. Следует пересмотреть учебные программы оптометристов, повысить требования к уровню их знаний. Это необходимо не только для работы с врачами, знания будут востребованы на предприятиях, выпускающих офтальмологическую продукцию.

— Я знаю, что несколько лет назад Вы выступали в Санкт-Петербурге с идеей пересмотра системы подготовки оптометристов.

— О-о-о! Я столько раз выступал с этой идеей! Конечно, какое-то движение происходит, но очень медленно! Правда, я не теряю надежды, что со временем мы сможем преодолеть трудности.

— Вы являетесь не единственным сторонником этого проекта. Профессор А.В. Золотарев придерживается такой же точки зрения относительно статуса оптометристов.

— Многие разделяют эту позицию. Дело в том, что я часто оказывался в ситуации, когда мне говорили: «Юрий Сергеевич, что Вы зря ломаете копья, ведь ничего изменить нельзя». Тем не менее удавалось решать вопросы, которые, казалось бы, не поддавались решению. С другой стороны, я не могу сказать, что нас не поддерживают. Я чрезвычайно благодарен Валентине Ивановне Матвиенко, которая на посту губернатора Санкт-Петербурга очень много сделала для здравоохранения города. Я очень благодарен Сергею Михайловичу Миронову: будучи председателем Законодательного Собрания Санкт-Петербурга, он очень помог воплотить в жизнь программу «Диабет», которая до сих пор работает. И так бывает обидно, когда приходят некомпетентные люди и начинают крушить то, что было сделано до них. К сожалению, мы часто сталкиваемся с явлением, которое называется «воинствующая некомпетентность». Я подчеркиваю — «воинствующая», и процветает она не только в медицине. Государственный подход к решению насущных проблем — залог наших успехов.

— Юрий Сергеевич, газета выйдет накануне Нового года. Что Вы могли бы пожелать ее читателям, коллегам-офтальмологам?

— Прежде всего, здоровья, хорошего настроения и поддержки друг друга. Хочу, чтобы между офтальмологами царило взаимопонимание, взаимоуважение, коллективизм, коллегиальность и чтобы эти принципы шли на пользу больному. Еще хочу пожелать плодотворных встреч как на международном уровне, так и на «домашних» форумах. Всегда буду рад видеть всех офтальмологов в Санкт-Петербурге на «Белых ночах»!

— Я благодарю Вас за интересную беседу!

Интервью подготовил
Сергей Тумар

Первому филиалу Центра 25 лет!

8 октября 2019 года Екатеринбургский центр МНТК «Микрохирургия глаза» отметил 25-летие своего первого филиала в Уральском регионе, положившем начало в создании внешней сети клиники. Сегодня в Уральском регионе функционируют 18 подразделений Центра, где работает 231 сотрудник, а объем услуг оценивается в 2 160 посещений в день. При этом 80% медицинских услуг оказываются бесплатно, в рамках территориальной программы госгарантий ОМС.

Создание филиалов клиники напоминает сеть, которую в свое время в общероссийском масштабе развернул основатель комплекса МНТК «Микрохирургия глаза» Святослав Николаевич Федоров. Он воплотил в жизнь идею «трансляции» лучших офтальмологических технологий в другие города страны, сделав таким образом специализированную помощь доступнее для россиян. В 1996 г. Святослав Николаевич приехал в Екатеринбургский Центр с ознакомлением новой по тем временам программы распространения передового офтальмологического опыта в регионы и посетил первый филиал Центра, который открылся в конце сентября 1994 г. в городе Нижний Тагил по инициативе Администрации города и ОАО «НТМК».

25 лет интенсивной работы и непрерывного развития позволили структурному подразделению Центра в Нижнем Тагиле из небольшого поликлинического кабинета вырасти до уровня современной офтальмологической клиники. За четверть века в филиале прошли диагностическое обследование более 350 000 пациентов (из них 55 000 — дети), 7 767 пациентам проведена лазерная хирургия, 47 467 — получили консервативное лечение, 29 879 тагильчан прооперированы на основной базе в Екатеринбурге и 1 936 — в самом представительстве. Согласитесь, цифры впечатляют! И это еще не предел!

Высокие гости, приехавшие лично поздравить с юбилеем коллектив филиала, среди которых глава города Нижний Тагил, представители Минздрава и ТФОМС Свердловской области, отметили высокую значимость оказываемых услуг. Прямо на торжественном мероприятии, посвященному юбилею подразделения, офтальмохирурги Центра О.Б. Фечин и С.В. Ребриков провели две показательные операции в формате «живой хирургии».

Сегодня в Нижнетагильском филиале проводится диагностика, курсы консервативного лечения, лазерная и полостная хирургия. Работает детское отделение, где все процедуры у маленьких пациентов проходят в форме игры — по программе «Школа зрения» (единственной в России), разработанной специалистами Екатеринбургского Центра. В филиале есть кабинет бесконтактной доврачебной тонометрии, где любой житель города без записи, бесплатно, может проверить внутриглазное давление для выявления глаукомы. На базе филиала открыт операционный блок (в Горнозаводском районе не выполняется глазная хирургия вообще), где два раза в неделю оперируют лучшие специалисты Екатеринбургского Центра.

Нижнетагильский филиал Екатеринбургского центра МНТК «Микрохирургия глаза» — это успешный 25-летний проект, где реализовались те принципы работы, отношения к пациентам, которые были свойственны команде академика Федорова. Это яркое воплощение передачи накопленных знаний и технологий в регионы, оказание пациентам поэтапной высококвалифицированной помощи на основе новейших лечебно-диагностических офтальмологических технологий и постоянного развития.

Заслуженный врач России из частной клиники

Уважаемый Олег Владимирович! Поздравляем Вас с присвоением звания «Заслуженный врач России». Вы посвятили себя служению офтальмологии, добились больших успехов в сложной профессии врача. Творческий труд и самоотдача нашли отклик в сердцах Ваших пациентов и завоевали уважение среди коллег. Желаем здоровья и творческих успехов!

Редакция газеты «Поле зрения» и издательство «АПРЕЛЬ»

Летом 2019 года Полномочный представитель Президента России в Уральском федеральном округе Н.Н. Цуканов в соответствии с Указом Президента Российской Федерации В.В. Путина за большой вклад в развитие здравоохранения и многолетнюю добросовестную работу торжественно вручил нагрудный знак «Заслуженный врач Российской Федерации» генеральному директору Екатеринбургского центра МНТК «Микрохирургия глаза», главному внештатному офтальмологу Министерства здравоохранения Свердловской области О.В. Шиловских. От имени Президента и от себя лично Н.Н. Цуканов выразил сердечную благодарность за добросовестный труд на благо России.

В ответном слове О.В. Шиловских поблагодарил за присвоение высокого звания и сказал: «Я считаю эту награду прорывом для нашего коллектива! Несмотря на то что мы являемся частной медицинской организацией, на протяжении 25 лет мы делаем самое большое количество бесплатных операций для населения в рамках ОМС. Это здорово!»

Все эти годы О.В. Шиловских совмещает руководящий пост с научной деятельностью и обязанностями практикующего врача-офтальмохирурга. В год им выполняется более 800 операций.

В 2018 году возглавляемый Олегом Владимировичем Центр был признан Министерством здравоохранения РФ лучшей частной клиникой России.

Поощрения Президента Российской Федерации

19 сентября 2019 г. В.В. Путин подписал распоряжение О поощрении № 313-рп. «За заслуги в области здравоохранения и многолетнюю добросовестную работу наградить Почетной грамотой КОПАЕВУ Валентину Григорьевну — профессора научно-образовательного центра федерального государственного автономного учреждения «Национальный медицинский исследовательский центр «Межотраслевой научно-технический комплекс «Микрохирургия глаза» имени академика С.Н. Федорова», г. Москва» — сказано в документе.

Грамоту Президента РФ и нагрудный знак в торжественной обстановке вручил генеральный директор

ФГАУ «НМИЦ «МНТК «Микрохирургия глаза им. акад. С.Н. Федорова», профессор А.М. Чухраёв.

Уважаемая Валентина Григорьевна! Многие годы Вы преданно служите офтальмологии, подаете пример вдохновенного труда. Ваша деятельность является подлинным эталоном профессионального мастерства. Желаем Вам крепкого здоровья, творческого вдохновения и воплощения намеченных планов!

Редакция газеты «Поле зрения» и издательство «АПРЕЛЬ»

Уважаемые читатели! Вы можете оформить подписку на газету
«ПОЛЕ ЗРЕНИЯ. Газета для офтальмологов»
Подписной индекс: **15392**
и на журнал
«НАЦИОНАЛЬНЫЙ ЖУРНАЛ ГЛАУКОМА»
по каталогу «Газеты и журналы» агентства Роспечать
в любом отделении связи.
Подписной индекс: **37353**

Достижения в области исследований по глаукоме

С 26 по 28 сентября 2019 года в Амстердаме состоялась очередная конференция, посвященная инновациям в области изучения глаукомы (Advances in Glaucoma Research and Clinical Science Congress). Это мероприятие проводится по инициативе профессора J. Samples (Портленд, США) при поддержке Kugler Publications во главе с его генеральным директором Simon Bakker.

Цель конференции — осветить наиболее перспективные тенденции в области патогенеза, диагностики и лечения глаукомы с акцентом на терапевтические инновации. Камерный формат мероприятия, предполагающий доклады известных экспертов и коллективное обсуждение проблемы, делает его особо привлекательным и полезным с точки зрения практической офтальмологии.

Первый день конференции был посвящен патофизиологии оттока внутриглазной жидкости и инновациям в области лечения, направленного на улучшение этого оттока.

Всемирно известный исследователь морфологии трабекулярной сети профессор E. Tamm (Германия) в своем докладе подробно остановился на необходимости защиты трабекулярного эндотелия. Он подчеркнул, что трабекулярный эндотелий — очень хрупкая структура, имеющая толщину всего 5-10 мкм, представляющая собой внутреннюю стенку шлеммова канала (ШК) и юкстаканалликулярную ткань, которая состоит из соединительной ткани. При этом она является мощной системой сопротивления оттоку внутриглазной жидкости (ВГЖ). Потеря эластической ткани в ней неизбежно ведет к нарушению оттока ВГЖ. Другой причиной является снижение сократительной способности ШК и отложение в нем экстракленточного матрикса. В 2012 г. было показано, что повышение экспрессии фактора соединительной ткани (CTGF) приводит к модификации активного цитоскелета в трабекулярной сети, что изменяет свойства сократительного белка — актина. Все эти процессы регулируются особым ферментом — Rho-киназой. Ингибиторы Rho-киназы (ИРК) меняют образование актина и, таким образом, обладают гипотензивным действием. Главная идея доклада профессора Tamm заключается в том, что необходимо не просто снижать ВГД, а лечить саму трабекулу.

В докладе профессора P. Knepper (США) было подчеркнуто еще одно важное свойство ИРК (препарат Rhopressa) — снижать гиперактивацию тромбоцитов в капиллярной сети. Данному феномену уделяется особое внимание в патогенезе не только глаукомы, но и ВМД, поскольку повышенная активность тромбоцитов реализуется нарушением микроциркуляции. В качестве демонстрации докладчик привел примеры ОКТ-ангиографии макулярной зоны при глаукоме и ВМД в молодом и пожилом возрасте в норме. Снижение кровотока было очевидным при глаукоме и ВМД. Как показали экспериментальные данные, Rhopressa снижает активность тромбоцитов в 4 раза.

В серии докладов была рассмотрена история создания новой группы препаратов — ингибиторов Rho-киназы компанией Aerie Funding group под руководством известного профессора Dave Epstein. Главная цель исследований этого выдающегося офтальмолога состояла в постоянном поиске препаратов, сохраняющих ткани глаза при глаукоме. Это стало лейтмотивом всей конференции.

Препарат Netrasudil (Netrasudil) был одобрен FDA к применению в клинике в 2017 г., став первым антиглаукомным препаратом в XXI веке, одобренным FDA. История создания препаратов нового поколения была очень продолжительной. В 1998 г. была впервые опубликована статья об актин-миозиновых клетках трабекулы. В 2000 г. было показано, что эта сократимость независима от ионов кальция; далее начались многочисленные экспериментальные, а затем и клинические исследования. В 1995 г. впервые в клинике был применен ИРК фасудил при лечении церебрального вазоспазма. Но до внедрения препаратов этой группы в офтальмологическую практику было еще далеко. В общей сложности на доведение этого проекта до клиники заняло более 40 лет.

Dan Stamer (США) подчеркнул, что проводились исследования и других препаратов. Например, если учесть, что важную роль в оттоке играет еще напряжение цилиарной мышцы, то очень актуальным является регуляция синтеза оксида азота (NO), который расслабляет трабекулу, в отличие от пилокарпина, который приводит к сокращению цилиарной мышцы (ЦМ) и коллапсу ШК. Однако препараты на основе NO вызывали столь значимые побочные эффекты (покраснение глаз в связи с расширением сосудов), что испытания их были приостановлены. Важно, что Netrasudil обладает принципиально иным механизмом действия, приводя к расслаблению трабекулы. Кроме того, ИРК расширяют эписклеральные вены, а это — еще один путь усиления оттока ВГЖ (исследование Kazemi, 2018). Особенно эффективным является комбинации Netrasudil + Latanoprost (Netrasudil 0,02%/Latanoprost 0,005%).

Casey Kopczynski рассказал об истории разработки ИРК в Японии компанией Kowa (Ripasudil K-115). 0,4% Ripasudil был допущен в клинику в 2014 г. Он обладает тем же эффектом, что и Netrasudil (0,02%), но находится в тканях дольше (6 и 8 часов соответственно). Благодаря этому, он более щадяще действует на роговицу, что важно при таких заболеваниях, как синдром Фукса. В дискуссии, последовавшей за этим докладом, речь шла о том, что слишком много времени ушло на создание систем контроля эффекта оттока ВГЖ, необходимых для исследований этих препаратов. Существенный прорыв был сделан благодаря введению в практику метода ОКТ для переднего отрезка глаза.

В дискуссии также было отмечено, что ИРК стимулируют рост клеток корнеального эндотелия. Считают, что это большая ниша для применения этих препаратов, в том числе при разных видах хирургии и при СЛТ, а также при синдроме Фукса. Были комментарии о том, что ИРК способствуют миграции клеток роговичного эндотелия и тем самым они замещают потерянные клетки.

В докладе Shan Lin (США) было подчеркнуто, что Netrasudil (Netrasudil), помимо усиления оттока ВГЖ, понижает интрасклеральное венозное давление приблизительно на 9%. В исследовании ROCKET Study, где сравнивали Netrasudil (Rhopressa) с тимололом у больных с глаукомой разных форм и офтальмогипертензией, было показано, что снижение ВГД оказалось одинаково выраженным, независимо от исходного ВГД при лечении Ропрессой, но не тимололом, который более эффективен при исходно более высоком ВГД. Это открывает горизонты для лечения глаукомы нормального давления препаратами данной группы.

Casey Kopczynski рассказал о продвижении препарата в США. Он подчеркнул, что эта группа препаратов обладает совершенно особым механизмом действия, что системные и местные побочные эффекты совсем незначительные, а однодневное закапывание экономически очень выгодно. Более того, препарат может сочетаться с другими медикаментами.

Гипотензивный эффект более выражен, чем у Ксалатана: Netrasudil снижает ВГД на 6 мм рт.ст., Ксалатан — только на 3 мм рт.ст., однако Латанопрост снижал ВГД на 1 мм рт.ст. больше при исходно более высоком ВГД.

Было установлено, что как в норме, так и при глаукоме, наблюдалось снижение интрасклерального венозного давления на 10%, но при этом при глаукоме отток ВГЖ повышался на 33%, а в норме — только на 22 %.

Еще одна интересная находка: ИРК снижают ВГД одинаково в течение суток, в отличие от всех других препаратов, которые в ночное время либо вообще не работают, либо их эффект значительно снижается по сравнению с дневным временем суток (например, аналоги простагландинов). Особенно эффективна комбинация Netrasudil + Latanoprost: ВГД менее 17 мм рт.ст. достигалось у 70% больных.

Casey Kopczynski остановился на побочных действиях фиксированной комбинации Netrasudil 0,02%/Latanoprost 0,005%, подчеркнув, что ее гипотензивный эффект более выражен, чем при изолированном применении препаратов. Были отмечены следующие побочные действия: гиперемия (средней степени) — в 10%; в 10,6% — геморрагии конъюнктивы; в 15% — cornea Verticillata (отложение пигментных депозитов и помутнение). Было отмечено, что отказываются от использования этих препаратов в силу непереносимости не более 5% больных.

В дискуссии обсуждался вопрос, будут ли отвечать на данное лечение больные после СЛТ? Механизм действия СЛТ очень близок к механизму действия данного препарата. Поэтому предполагают, что эффект будет более слабым. Также, по-видимому, более слабым будет действие при псевдоэксфолиативной глаукоме, хотя это пока не исследовано.

В докладе, посвященном лечению глаукомы в будущем, J. Sampels подчеркнул важность того, чтобы гипотензивные препараты одновременно могли лечить и другие проблемы, например, связанные с диабетом, ВМД, а также чтобы они одновременно лечили ткани глаза и, таким образом, обладали цитопротекторным действием, как, например, ИРК в лечении клеток трабекулярного эндотелия.

Эту идею поддержал профессор W. Stamer (США), который подчеркнул, что препараты с аналогичным эффектом должны действовать пролонгированно, высвобождаясь постепенно из каких-либо имплантируемых в глаз устройств (имплант, подобный Озурдексу, в настоящее время разрабатывается для биматопроста). При этом ожидается, что выделяемое вещество будет способствовать расщеплению экстракленточного матрикса, а также изменять экспрессию генов, действующих на этот матрикс, тем самым снижая ВГД.

С точки зрения лечения трабекулярного эндотелия, по мнению докладчика, хорошие перспективы у генной терапии шлеммова канала, что сейчас активно и успешно разрабатывается.

Говоря о нейропротекторном действии препаратов, многие докладчики подчеркивали, что у каждого пятого больного ГОН прогрессирует при нормализованном ВГД. Но пока нет ни одного препарата с убедительно доказанными нейропротекторными свойствами. Для того чтобы это показать, нужен правильный дизайн исследования и надежные критерии эффективности препарата. В то же время, если взять пример с ИРК, то они явно обладают нейропротекторной активностью, поскольку ингибируют нейровоспаление.

Очень перспективны свойства данных препаратов по воздействию на фибробласты соединительной ткани и фактор роста, что потенциально направлено на изменение биомеханики глаза (уменьшение жесткости склеры, в том числе и заднего полюса).

В будущем для лечения глаукомы рассматриваются препараты с небольшим молекулярным весом и возможностью постепенного высвобождения в тканях глаза. В аналогичном направлении идет поиск новых препаратов для лечения ВМД, синдрома «сухого глаза» и других заболеваний.

Докладчики сошлись во мнении о целесообразности введения нового термина: «ВГД-независимая глаукома». Если блокада аксоплазматического тока, давление спинномозговой жидкости, потеря синаптических связей, нарушение оттока внутриглазной жидкости — это атрибуты ВГД-зависимой глаукомы, то дефицит нейротрофических факторов, эксайтотоксический феномен, сосудистая дисрегуляция (синдром Фламмера), аутоимунная активация, митохондриальная и эндотелиальная дисфункция — все это характеристики ВГД-независимой глаукомы.

В докладе «Биология увеосклерального оттока» E. Tamm обратил особое внимание на тот факт, что в склеральной шпоре есть механорецепторы, чувствительные ко многим медиаторам. Наиболее сильным релаксатором в глазу по отношению ко всем мышцам является оксид азота (NO). Он вырабатывается клетками ШК и регулирует отток ВГЖ. В 2017 г. было показано, что VEGF — это паракринный регулятор оттока ВГЖ.

В ШК есть эндотелий, и он также выделяет VEGF. Таким образом, при введении ингибиторов VEGF при лечении ВМД снижается отток ВГЖ.

Еще один «игрок» в этих событиях — TGF β2, который регулирует функцию соединительной ткани.

ПОДВОДИМ ИТОГИ ПРОШЕДШЕГО ГОДА

Н.П. Парфенова,
к.м.н., генеральный директор и главный врач ООО «Клиника здорового зрения»

2019-й год для «Клиники здорового зрения» стал своеобразным испытательным годом, так как клиника наша молодая, и буквально недавно мы отпраздновали первую годовщину ее работы. Мы начали прием пациентов, которым предлагаем средства профилактики и контроля прогрессирования близорукости, освоили новые методы, такие как дефокусные линзы, выпускаемые различными компаниями, проанализировали эффективность этого метода коррекции. Нами также используются очки, предназначенные для остановки роста глаза у ребенка.

Это — специальные очки, выпускаемые ведущими производителями, такими как Essilor (Франция). В настоящее время для профилактики роста близорукого глаза у ребенка используются прогрессивные, сферопризматические, перифокальные очковые линзы.

Мы на собственном опыте убедились в эффективности этих методов коррекции и назначаем специальные методы коррекции совместно с дефокусными линзами, что повышает процент остановки роста глаза у близорукого ребенка. По нашим наблюдениям, эффективность такого лечения достигает 45%, что коррелирует с данными, полученными в ведущих отечественных исследовательских центрах и зарубежных клиниках.

Уходящий год ознаменовался также тем, что мы начали работу со сложными роговицами: оказываем помощь пациентам с кератоконусом, особенно его развитыми формами, пациентам после рефракционной хирургии. В лечении в основном применяются склеральные линзы с высоким уровнем кислородопроницаемости, обеспечивающие пациентам хорошую остроту зрения (до 9-10 строчек) в течение всего дня.

В этом году наш ведущий специалист по ортокератологии Сейфулла Ниярa Рошеновна ездила в Японию на конференцию, организованную Международным институтом миопии, принимала участие в работе «круглых столов», представила стендовый доклад. По словам Нияры Рошеновны, результаты нашей работы коррелируют с результатами исследований, доложенными на форуме. Это вселяет в нас уверенность в том, что мы движемся в правильном направлении.

Своим коллегам и друзьям в следующем году хочу пожелать здоровья, здоровья, хорошего зрения их пациентам. Хочу призвать коллег идти в ногу с современными тенденциями, не бояться использовать новейшие методы лечения, применять новые очковые и контактные линзы. Сложные на первый взгляд методики в руках опытных докторов оказываются простыми и эффективными.

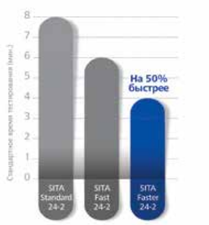

Благодаря новому алгоритму ZEISS SITA Faster
вы сможете ускорить процедуру обследования
и сократить время диагностики на 50%

Подробнее о приборах на сайте
www.optecgroup.com
8-800-2000-567 (звонки по России бесплатно)

ZEISS

Повышенная концентрация этого фактора приводит к снижению оттока ВГЖ при глаукоме.

По мнению Tamm, важно найти препараты, которые бы могли непрерывно расщеплять экстракле-точный матрикс, что направлено на повышение оттока ВГЖ.

В докладе «Биохимия глаукомы: протеиновый мисфолдинг» профессор Knepper рассуждал о том, что было бы неплохо иметь биохимические тесты для диагностики глаукомы, подобно тому как это существует при других нейродегенеративных заболеваниях (Альфа-синуклеин — при болезни Паркинсона и β-амилоид — при болезни Альцгеймера).

Протеиновый мисфолдинг — это своего рода фенотип, свойственный нейродегенерации.

При недостаточном выведении «свернутых» при мисфолдинге белков они становятся токсичными. Важно, что при этом нервная ткань поражается двумя путями: непосредственно в результате воздействия на клетки токсичного амилоида и в результате ишемии, поскольку амилоид также поражает сосуды, питающие нервную ткань.

Автор подчеркнул, что уже исследованы свойства ИРК оказывать положительное воздействие на прекурсор амилоида β.

На вопрос о возможности клинически изменить жесткость РМС профессор Tamm ответил, что этой теме посвящены исследования профессора Куикли, однако результаты работы в клиническую практику пока не внедрены.

Был задан также вопрос о том, почему при глаукоме болезнь Альцгеймера встречается не чаще, чем в обычной популяции. На это профессор Knorp ответил, что это — вопрос гиподиагностики.

Далее прозвучал комментарий, что было бы полезно проследить именно факторы риска экспрессии тех или иных генов, хотя не очень понятно, как можно в перспективе корректировать эти факторы, с учетом многообразия их влияния на болезнь.

В докладе, посвященном интерпретации данных ОКТ при глаукоме, Hans Lemij (Нидерланды) остановился на артефактах, возникающих при сканировании.

Главные ошибки, по мнению докладчика, возникают из-за проблем с сегментацией. Чаще всего это происходит при трракционном синдроме (появляется симптом «мнимого утолщения» СНВС). Те же проблемы имеют место при оценке прогрессирования. В этом плане лучше смотреть ДЗН, чем макулярную зону.

Было показано несколько примеров нарушения автоматической сегментации. Причиной может служить, в том числе, и помутнение хрусталика. Докладчик также описал явление «сосуд-мираж» — впечатление некоего дополнительного сосуда при ошибках сегментации.

Что касается анализа ганглиозного слоя, то, по мнению Hans Lemij, лучше смотреть комплекс ГКС, чем отдельно ганглиозные клетки без СНВС. Описывая известный «floor эффект», докладчик подчеркнул, что атрофирующийся СНВС отодвигается к виску из-за крупных сосудов. В результате на периферии СНВС оказывается более толстым.

При описании глаукомного ДЗН следует более ориентироваться на СНВС, а не на ЭДЗН, т.к. размеры последней отнюдь не свидетельствуют о глаукоме, если речь идет о крупных ДЗН.

В докладе, посвященном измерению УПК, S. Lin (США) подчеркнул, что надо всегда стремиться делать УБМ при узком профиле УПК, особенно если есть подозрение на ЗУГ. Он показал, что частой причиной узкого УПК могут быть кисты. Другая проблема — плоская радужка, которая наблюдается у 40% пациентов с ПОУГ и узким профилем УПК.

В докладе, посвященном СЛТ, J. Sampels подчеркнул, что проблема состоит в том, что ответ на СЛТ — неспецифический! Вероятно, было бы более правильным воздействовать на плоскую часть цилиарного тела для стимуляции длительного увеосклерального оттока. На вопрос, сколько раз повторять СЛТ, докладчик ответил: столько раз, пока ткань отвечает выработкой цитокинов.

В докладе о лечении ПЗУГ и ЗУГ профессор S. Lin (США) подчеркнул преимущества проведения ФЭК по сравнению с иридотомией. Он также отметил, что является противником иридопластики, которая приводит к воспалению и синехиям. Кроме того, отметил докладчик, не было ни одного исследования, показавшего успех этой процедуры в отдаленном периоде.

В дискуссии обсуждался вопрос, надо ли делать ПЛИТ при пигментном дисперсионном синдроме. S. Lin считает, что да, но вопрос остается пока открытым. Американское глаукомное общество не рекомендует проводить ПЛИТ при данном синдроме, так как не у всех впоследствии разовьется пигментная глаукома.

На вопрос, надо ли выполнять ПЛИТ при синдроме «плоской радужки», докладчик ответил, что надо, хотя она и не поможет, но диагноз в таком случае будет более обоснованным.

Интересным был доклад профессора Констанс (Греция) о фиксированных комбинациях (ФК) гипотензивных препаратов. ФК повышают приверженность больных к лечению на 26%. Побочных действий от Тимолола меньше при ФК, а приверженность к лечению составляет 60% по сравнению с 43% при назначении изолированных препаратов. Другое важное преимущество ФК — продолжительность их действия (более 24 часов). Трехмесячное исследование эффективности применения Латанопроста и его ФК выявило, что лучше ФК назначать на ночь.

По исследованию ФК бримонидина с бринзоламидом (Weinreb «Ophthalmology», 2019) оказалось, что днем ВГД снижается на 22%, а ночью только на 6%, т.е. этот эффект практически не отличался от плацебо, что оказалось неожиданным результатом.

Что в перспективе? Докладчик подчеркнул, что это будут ФК с тремя и более активными составляющими в одном, например, Биматопрост с Бринзоламидом и Тимололом. ФК будут обладать нейропротекторным эффектом и контролировать ВГД более 24 часов. При этом все препараты не будут содержать консерванты. Это будет стартовая терапия при глаукоме.

Как улучшить приверженность больных к лечению? Профессор Констанс рассказал об исследовании, в котором проводили электронное мониторирование с целью выяснить, как пациент ежедневно закапывает свои капли.

Оказалось, что приверженность больных к лечению при монотерапии — всего 36%, а при назначении ФК — всего 56%! Комплаенс удавалось существенно повысить в том случае, если больным подробно объяснялось, что такое глаукома и как ее лечить.

Проблемы хирургии глаукомы рассматривались, главным образом, в разрезе микроинвазивных операций, которые уверенно потеснили синустрабекулэктомию в силу их более щадящего воздействия на глаз. Однако все присутствующие согласились, что при операциях, затрагивающих склеру, необходимо назначение метаболитов для предупреждения избыточного рубцевания путей оттока, а также кортикостероидов.

На сессии, посвященной постерным докладам, российские офтальмологи рассказали о своих исследованиях в области диагностики глаукомы (профессор Н.И. Курышева, д.м.н. С.И. Жукова) и фундаментальных исследований (д.м.н. Е.В. Карлова).

*Материал подготовила профессор **Н.И. Курышева***

Проблемные вопросы глаукомы: фокус на прогрессирование заболевания

VIII Международный симпозиум

15 ноября 2019 года в Москве прошел VIII Международный симпозиум «Проблемные вопросы глаукомы», который в этом году был организован в формате вэбинара. Инициатива и организация телемоста Москва – Нью-Йорк – Сеул – Гонконг принадлежит заведующей кафедрой глазных болезней Медико-биологического университета инноваций и непрерывного образования, руководителю консультативно-диагностического отделения Центра офтальмологии ФМБА России ФМБЦ имени АИ. Бурназяна, профессору **Н.И. Курышевой**.

Открыл вэбинар президент Российского общества катарактальных и рефракционных хирургов, под эгидой которого проводится симпозиум, руководитель Центра офтальмологии ФМБА России, профессор В.А. Трубилин. Он подчеркнул важную образовательную составляющую данного проекта, который проходит уже в восьмой раз при участии ведущих мировых экспертов в области глаукомы. В этом году докладчиками выступили: профессор Дж. Либман, руководитель отдела глаукомы Колумбийского университета Нью-Йорка, главный редактор Journal of Glaucoma и руководитель основных многоцентровых исследований по глаукоме; профессор Д. Худ, главный редактор Investigative Ophthalmology and Visual Science, который также представлял Колумбийский университет Нью-Йорка; профессор Ки Хо Пак, президент Азиатско-Тихоокеанской ассоциации глаукомы, президент Общества офтальмологов Южной Кореи и руководитель офтальмологического факультета национального университета Сеула и профессор Кристофер Люн, руководитель отдела визуализации в офтальмологии и отдела последипломного образования в Китайском университете Гонконга, соавтор текущей концепции по диагностике и оценке прогрессирования глаукомы. В вэбинаре также приняла участие профессор Линда Зангвил из института Гамильтон (Университет Южной Калифорнии, Сан-Диего).

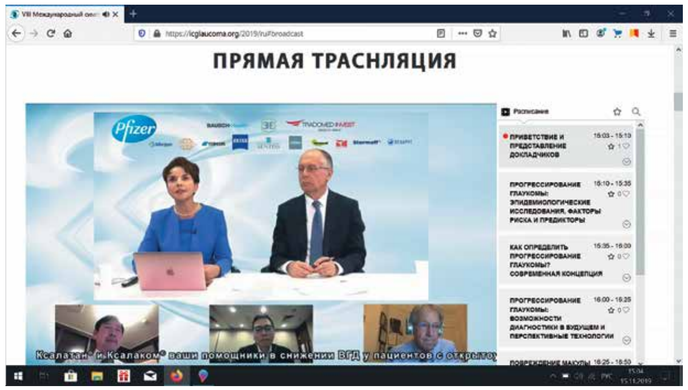

Во вступительном слове профессор Н.И. Курышева представила докладчиков и перешла к докладу на тему «Прогрессирование глаукомы: эпидемиологические исследования, факторы риска и предикторы». Она сделала экскурс в историю вопроса и рассказала, что поводом к проведению первых многоцентровых исследований, стартовавших на рубеже тысячелетий, был установленный факт, что глаукома может прогрессировать при нормальном ВГД, а офтальмогипертензия может никогда не перейти в глаукому. Профессор Н.И. Курышева подчеркнула противоречивость данной проблемы, подробно остановилась на результатах главных многоцентровых рандомизированных исследований и закончила доклад обзором современных исследований при глаукоме, которые сконцентрированы на выяснении патогенеза заболевания и проводятся с применением всех современных методов визуализации и генетических методов.

Тема доклада логично была продолжена в сообщении профессором Л. Зангвил, которая является непосредственным координатором многоцентрового международного проекта генетического исследования глаукомы у африканцев и европейцев (руководитель проекта — профессор Роберт Вайнрэб). Этот проект только стартовал, и результаты его в плане понимания патогенеза глаукомы весьма многообещающие.

В докладе «Современная концепция оценки прогрессирования глаукомы» профессор К. Люн подчеркнул, что суть концепции заключается в одновременной оценке как макулярных изменений (слоя ганглиозных клеток + внутреннего плексиформного слоя), так и перипапиллярного слоя нервных волокон сетчатки (СНВС). Он акцентировал внимание аудитории на том, что только при широкопольном сканировании появляется возможность «не упустить ранних дефектов нервной ткани». Эту тему продолжил профессор Ки Хо Пак, который подчеркнул значимость исследования изменений в полуполях сканограмм (особенно макулярной области) и заметил, что самые ранние изменения наступают в нижней гемисфере макулы, что соответствует дефектам в верхней гемисфере поля зрения. Данные изменения, как правило, предшествуют истончению перипапиллярного СНВС, что особенно заметно у больных с глаукомой нормального давления (ГНД), которая преобладает среди больных в Южной Корее. Он также подробно остановился на перспективах диагностики глаукомы, рассказав о SWEPT-Source OCT (ОКТ с перестраиваемым источником сканирования), об адаптивной оптике и искусственном интеллекте.

В докладе «Раннее поражение макулы при глаукоме» профессор Д. Худ рассказал о тех глубоких исследованиях с привлечением ОКТ, электрофизиологических методов и гистологических наработках, которые позволили ему впервые описать макулярные дефекты на начальных этапах глаукомного процесса. Докладчик подчеркнул, что эти дефекты сложно выявить методом САП по протоколу 24-2, поскольку они оказываются вне зоны исследования, а потому пропускаются. Между тем именно ранние изменения во внутренних слоях сетчатки макулы, где сосредоточено 30% всех ганглиозных клеток сетчатки (ГКС) — ключ к ранней диагностике.

Профессор Либман рассказал о результатах тех многоцентровых исследований, которые были организованы им 20 лет назад. Результаты этих исследований, некоторые из которых продолжались до 20 лет, отчетливо продемонстрировали роль сосудистых факторов, в частности, перфузионного давления глаза в прогрессировании заболевания. Он акцентировал внимание врачей на том, что снижение АД (антигипертензивное лечение) — это наиболее важная причина прогрессирования глаукомы, а потому в лечении данного заболевания важно кооперироваться с терапевтом и корректировать лечение системной гипертензии. Он также коснулся проблемы фенотипов при глаукоме, т.к. именно они определяют склонность того или иного пациента к определенному характеру течения заболевания. Отвечая на вопросы аудитории о природе геморрагий на ДЗН, профессор Либман сообщил, что у американских офтальмологов в этом вопросе взгляды отличаются от европейских коллег, в частности, профессора Фламмера. По мнению профессора Либмана, природа кровоизлияний на ДЗН кроется в механических факторах прогрессирования глаукомы, когда имеет место перегиб сосудов в зоне ЭДЗН.

В дискуссии, вопросы которой были составлены заранее профессором Курышевой, участники вэбинара обсудили преимущества тех или иных методов диагностики глаукомы как в плане раннего выявления заболевания, так и его прогрессирования, а также оценки качества лечения, включая нейропротекторное. На вопрос, какова природа макулярных повреждений при глаукоме, профессор Худ ответил, что пока это неизвестно. Возможна роль биомеханических факторов, но не исключена также роль сосудистого компонента. Профессор Курышева дополнила ответ данными ОКТ-ангиографии макулы, которые уже сейчас показывают приоритетность изменений в плотности капиллярной сети парафовеа в нижней гемисфере по сравнению с истончением ГКС и СНВС. Она продемонстрировала клинические данные, полученные ею в ходе наблюдения за больными с быстрым прогрессированием заболевания, и подчеркнула роль ОКТ-ангиографии (на данный момент алгоритм оценки динамики сосудов доступен только в томографе Optovue Avanti) в оценке прогрессирования заболевания. Коллеги также обсудили роль снижения ВГД при выявлении прогрессии. Профессор Пак сообщил, что, несмотря на нормальный офтальмотонус, в Южной Корее принято проводить синустрабекулэктомию при ГНД, если болезнь прогрессирует. На это профессор Либман добавил, что если требуется несколько антиглаукомных операций и ВГД удается снизить до низких цифр, а болезнь продолжает прогрессировать (а этот сценарий приходится наблюдать весьма часто), то необходимо искать другие причины прогрессирования, прежде всего связанные с контролем АД.

В телемосте приняли участие более 800 докторов из всех регионов Российской Федерации, а также зарубежных стран: США, стран Азиатско-Тихоокеанского региона, Китая и других. Вся информация о симпозиуме «Проблемные вопросы глаукомы: фокус на прогрессирование» и запись трансляции доступны на сайте www.icglaucoma.org.

*Материал подготовила профессор **Н.И. Курышева***

«МАКУЛА на-дону» 2020
22–24 мая 2020
РОСТОВ-НА-ДОНУ
ИНТЕР ЮНА
IX ВСЕРОССИЙСКИЙ (*и зарубежья*) СЕМИНАР
(«круглые столы», кулуары и «подковёрье»)
«Пуд соли»... в лазерной микрохирургии» - 44 года ростовской школе лазерной микрохирургии глаза. 16 лет нашим «МАКУЛАМ»
НАУЧНАЯ ТЕМАТИКА. Тематика и акценты на «круглом столе», в целом, прежние: абсолютно все, что имеет отношение к **патологии макулы, фовеа, фовеолы – патогенез, клиника, лечение, систематизация** и т.д.
- Выдержки из фундаментальных работ по **(пато-) морфологии и (пато-) физиологии макулы.** Нейролингвистика и нейроиконика. Зрение и стресс. Глаз в невесомости.
- Точные методы оценки функций макулы. Проблемы достоверного и корректного прогноза зрительных функций после лечения. Тестирование цветового зрения.
- **ЦСХРПатия – лечение без Ф.А.Г.?** Ангажированный миф или желанная перспектива? **Макулопатии: миопические, диабетические, возрастные. Принципы и методы лечения.**
- **Новые нюансы в хирургическом лечении патологии макулы.**
- **Роль, место и тенденции развития «классической» лазеркоагуляции:** принципы, тактика. **Другие** методики лазерного лечения.
- Медикаментозное лечение патологии макулы (антиVEGF- и другие препараты): принципы, эффективность, проблемы, осложнения. Целесообразность и мотивация антиVEGF-монотерапии.
- **Реабилитация** утраченных ретинальных функций. Возможности и перспективы.
- **Мультифокальные и др. типы ИОЛ** при патологии макулы.
- Макулопатии (или их рецидивы), вызванные хирургическим вмешательством – после рефракционной, катарактальной, витреоретинальной и других типов хирургии.
- **Отдельные клинические наблюдения (демонстрации, парад мнений), «релакс-разминки» и «релаксы» ретинолога.** Видеофестиваль «Фовеа-на-Дону-2020».

В рамках 7 «круглых столов» предполагается обсудить более 30 докладов ведущих ученых. Из них более трети – доклады и микролекции от коллег из Зап. Европы и Сев. Америки.
Все вопросы участия на сайте:www.interyuna.ru/macula; e-mail: macula@interyuna.ru
тел. оргкомитета: +7(863) 292-44-33. Тезисы докл. — до 15 февраля

Фирменный стиль и подрядчики

Три совета владельцу клиники, аптеки и оптики от юристов, специализирующихся на интеллектуальной собственности

Две трети существующих аптек, оптик и небольших клиник могут закрыться в ближайшие пять лет вследствие общего падения платежеспособности. Конкуренция на рынке частной медицины, премиальных медицинских услуг и товаров, направленных на повышение качества жизни, идет за сужающуюся прослойку населения. Стремление противостоять демпингу при уже достаточно высоком качестве услуг и товаров вынуждает повышать качество сервиса, увеличивать представленность и узнаваемость брендов. Управляющий и старший партнеры юридической компании «Патент.Лаб» дали читателям газеты «Поле зрения» три юридических совета по работе с брендом.

С редакцией «Поля зрения» беседуют:

Александр Игоревич Язовский,

Управляющий партнер, арбитражный юрист «Патент.Лаб». Компетенции: представительство в судах всех уровней, арбитражные процессы, споры о праве, корпоративная практика, защита бизнеса, интеллектуальная собственность.

Карен Тигранович Мусаелян,

Старший партнер, патентный поверенный «Патент.Лаб». Компетенции: регистрация товарных знаков, лицензионные договоры, патентное право и судебное представительство.

— Уважаемые Александр Игоревич, Карен Тигранович, вот гипотетическая ситуация: предположим, московская оптика с частной клиникой и европейским производителем создают локальный бренд в области ортокератологии и в рамках его продвижения информируют спортсменов-подростков и их родителей о ночных линзах, и сразу проводят скрининг. Как новый бренд защитить?

Александр Язовский:

— Думаю, вы только что подарили своим читателям хороший совет. Могу представить: придумано много оригинальных образов, которые должны запомниться, под новый бренд созданы страницы в соцсетях, наверное, в случае подростков это будет остроумный аккаунт в Instagram и дерзкий Tik Tok, для родителей сделан рассудительный лендинг. Найдены способы доступа к аудитории и нужные словесные, зрительные, возможно, и звуковые метафоры. Получился комплексный фирменный стиль, который большими бюджетами трех компаний (оптики, клиники и производителей линз) превращается в бренд для центральной России с возможностями расширения. Конкуренты от такого прогревания ниши просыпаются, их аналитики изучают направления интернет-трафика, и они просто копируют раскрученные страницы в интернете, и с этого момента половина трафика и клиентов идут к их окулистам. При этом неважно, лучше их медицинская помощь или хуже, тот же производитель или нет. Клиент видит бренды и путается от сходства их дизайна. Если мы правильно поняли ситуацию, то вопрос сводится к простому: какие действия нужно сделать, чтобы раскрученную страницу в интернете не скопировали, а в случае с айдентикой никто даже не пытался делать похожую?

Первое, что нужно сделать — это провести информационный поиск на предмет того, не использовался ли ваш бренд, ваша идея кем-то другим. В случае если совпадения не обнаружены, то можете смело регистрировать объект интеллектуального права как товарный знак, еще говорят «торговую марку», это одно и то же. Для некоторых неожиданно, но прежде чем в свою оригинальную разработку вкладывать деньги, лучше проверить ее оригинальность — очень вероятно, что есть гораздо менее компетентные конкуренты с похожими идеями, которые просто не смогли их красиво реализовать. В таком случае весь ваш маркетинговый талант и рекламные бюджеты будут играть против вас — конкурент с похожим более ранним брендом вас рано или поздно заметит и захочет паразитировать на вашем успехе.

Даже если вы уже начали, проверить ситуацию не поздно. На юридическом сленге это называется «патентный поиск», хотя речь здесь не о патентах, а о товарных знаках. Как бы то ни было, не пожалейте времени. У нас есть инструкция как оптике, частной клинике или аптеке самостоятельно и без помощи юристов проверить собственный бренд или бренд конкурента на предмет возможной регистрации. Мы дарим бесплатный доступ к этой инструкции читателям «Поля зрения» *(ссылка на инструкцию в конце интервью — прим. ред. «Поле зрения»)*. Если выяснится, что ваш товарный знак уже кем-то зарегистрирован, то тут возможно несколько вариантов действий. Сначала нужно определить, является ли регистрация актом добросовестной или недобросовестной конкуренциями.

Если знак зарегистрирован добросовестным конкурентом, который также занимается бизнесом, схожим с вашим, находится на том же товарном рынке, то целесообразно или изменить свой товарный знак, или получить письменное согласие на регистрацию вашего товарного знака, либо уже в судебном порядке доказывать свои права на товарный знак и прекращать правовую охрану знака конкурента, например, по причине неиспользования — такое бывает очень частно, но нужно это сделать раньше конкурента, ведь он может начать изображать использование, чтобы противостоять вам.

В случае если товарный знак используется недобросовестным конкурентом, который регистрирует его не для защиты собственных интересов, а для того чтобы навредить вам, то в данном случае, следует обращаться в антимонопольную службу и в суд для защиты своих интересов.

Наконец, в лучшем случае, если ваш товарный знак вами уже зарегистрирован, то вы обладаете исключительным правом на него. Соответственно, вы можете запрещать другим лицам использовать данный товарный знак. Любой акт использования без вашего согласия, без лицензии, в том числе использование в фирменных наименованиях, в доменных именах и на сайтах сети интернет, в рекламной продукции, является правонарушением. При обнаружении таких нарушений необходимо обращаться в компетентные органы и задействовать вышеуказанные способы защиты. И речь здесь не только о полном копировании, но и о создании очень похожих образов и наименований — если клиент путается и, желая идти к вам, идет к конкуренту, то этому можно и нужно противостоять.

— То есть бороться можно, но важно обладать средством — зарегистрированным товарным знаком или несколькими знаками. А как создать фирменный стиль юридически грамотно, чтобы авторство было действительно за владельцами бренда?

Карен Мусаелян:

— Бороться можно и нужно, к тому же побеждать в итоге выгодно. Да, зарегистрированные товарные знаки — хорошее средство. При этом важнейшим пунктом здесь является дата приоритета: неважно сколько знак регистрируется, главной является дата подачи документов на регистрацию знака, тут идет борьба за дни. Подать бумаги днем раньше конкурента, значит, судя по судебной статистике и по нашему опыту, увеличить свои шансы на победу до 80%, впрочем, у нас процент побед выше. Что касается последнего вопроса, то в большинстве случаев фирменный стиль разрабатывает не сам учредитель компании, а дизайнеры, внутренние или внешние. Конечно, директор или другое лицо могут давать идеи и в итоге утверждать заказ, но от этого не легче, остается вопрос, что же делать заказчику при принятии дизайна, айдентики, у дизайнера?

Про важность поиска подобных дизайнерских решений среди зарегистрированных Роспатентом и поданных на регистрацию товарных знаков я повторяться не буду: любой знак перед использованием очень важно проверить на охраноспособность и уникальность.

Но при работе с авторским продуктом, важно еще и другое: заказчику очень важно в договоре с дизайнером прописать, что исключительные права на дизайн переходят заказчику после выполнения работ. Иначе дизайнер через год-другой выступит с досудебной претензией с запретом использовать его дизайн на вашем сайте, хотя вы давно все оплатили. Такие ситуации бывают. И чтобы не обесценить все рекламные средства, придется платить второй раз и гораздо больше, так как дизайнер сможет поставить любую цену. Также заказчику нужно указать пункты, которые предусматривают ответственность и обязанность дизайнера проверить товарный знак на уникальность. Это позволит избежать ситуации, в которой разработанный бренд будет копированием уже существующего, что сделает невозможным его фактическое использование. Так дизайнер будет знать, что с него будут взысканы и стоимость работ, и судебные издержки, если из-за его неоригинального творчества заказчик попадет в процесс. Обычно подобные вещи стимулируют креативность.

Итак, самый первый и основной способ: тщательно проверенный на уникальность бренд зарегистрировать как товарный знак в Роспатенте. Конечно, дизайн защищается как объект авторского права, это происходит с момента создания любого произведения, но это не защищает от создания похожих дизайнов, не защищает названия и слоганы и вообще дает мало возможностей для защиты. Еще правообладатель может получить патент на промышленный образец — это усилит защиту вывески или дизайна, что особенно важно, когда вы вкладываете значительные средства в рекламу. Использование и комбинирование всех этих способов поможет получить максимально возможную защиту дизайна.

— А что делать в случае с нашим примером: новым брендом ортокератологии для спортсменов-подростков, ведь там наверняка будут использовать дополнительно бренды и оптики, и клиники, и производителя линз. Как законно использовать логотипы одних брендов при продвижении других?

Александр Язовский:

— В вашем примере переменной может быть европейский производитель: конечно, они заинтересованы в расширении рынка, но вряд ли им выгодно эксклюзивное сотрудничество. Более того, нередко они связаны обязательствами и внешними регуляторами так, что не могут дать официальное разрешение, лицензию, на использование своих товарных знаков. Мы часто сталкиваемся с подобным, вот совсем нередкий пример: дизайнер-бизнесмен хочет выпустить коллекцию какой-нибудь одежды, например, футболок, скачивает принты, например, с надписью Coca-Cola. Разумеется, это риск потерять миллионы. Если нам не передано право на использование конкретного бренда, то у нас нет никаких прав на то, чтобы размещать и зарабатывать на нем. Так как в этом случае мы нарушаем права владельца товарного знака, то соответственно можем получить от него претензию и даже попасть на судебный процесс. Поэтому использовать бренды можно только в том случае, если имеется согласие правообладателя на их использование. Пусть даже брендом владеет ваш друг, бизнес-партнер или компания, в которой вы являетесь соучредителем.

То же и с использованием чужих изображений на вашем сайте или в буклетах. Изображение является произведением, созданным творческим трудом, и, соответственно, является объектом интеллектуальной собственности. У такого произведения есть автор, который является правообладателем данного объекта. Поэтому, прежде чем использовать изображение, необходимо получить согласие автора или иного правообладателя или убедиться, что такое согласие не требуется, например, при воспроизведении в личных целях или в случае перехода произведения в общественное достояние. Если изображение, например, принт на футболку или иллюстрация в буклет для рекламной кампании зарегистрированы как промышленный образец или товарный знак, лицензия на его использование также подлежит регистрации в Роспатенте.

Если в рамках своей рекламной кампании вы тем гипотетическим спортсменам-подросткам будете дарить одежду с принтом, логотипами или изображениями очень похожими на логотипы, лицензии на использование которых у вас нет, то ответственность за соблюдение прав будете нести вы. То же и с нарушением авторских прав. Если же вы получаете лицензию на использование чьего-то логотипа, даже логотипа компании партнера, то эта лицензия должна быть зарегистрирована в Роспатенте. А если вы приобретаете принты для последующего использования, к примеру, для печати на футболках или упаковках средств по уходу для ночных линз, необходимо убедиться, что не нарушаются авторские права. Необходимо получить подтверждение наличия лицензии у магазина, который осуществляет продажу этих принтов или самостоятельно получить лицензию или согласие автора.

Юристы Александр Игоревич Язовский и Карен Тигранович Мусаелян любезно предоставили читателям «Поля зрения» план самостоятельного пошагового патентного поиска для защиты и капитализации товарного знака. 10-страничный план с чек-листами доступен по ссылке ***bit.ly/2qqRrWf*** *или по QR-code, направьте на него камеру телефона и попадете на соответствующую страницу.*

Роговица: от эпителия к эндотелию — полумарафон не по алфавиту

Сателлитный симпозиум, организованный компанией **«Урсафарм»**

1 октября компания «Урсафарм» в рамках XII Российского общенационального офтальмологического форума провела сателлитный симпозиум на тему «Роговица: от эпителия к эндотелию — полумарафон не по алфавиту». Мероприятие было организовано в форме совместного доклада-дискуссии, в котором приняли участие д.м.н. О.Г. Оганесян (Москва) и к.м.н. С.Ю. Голубев (Москва).

В ходе дискуссии участники попытались ответить на следующие вопросы: «Где граница лечения каплями?», «Что делать за этой границей?», «Какие существуют варианты использования препаратов?»

К.м.н. С.Ю. Голубев отметил, что роговица представляет собой «старт зрения», с нее начинается самая сильная преломляющая среда (за исключением слезной пленки), формирующая изображение на сетчатке.

Д.м.н. О.Г. Оганесян: «Из учебников мы знаем, что роговица имеет пять слоев, хотя на самом деле она состоит из большего количества слоев. Эпителий роговицы уникален тем, берет начало из лимба. Роговица чувствует боль, что доказал Фрейд 100 лет назад». В центре эпителия — 5 слоев клеток, по периферии — 10 слоев. Первый слой — базальные клетки, далее — крыловидные клетки. Боуменовый слой не является базальной мембраной эпителия, не содержит клеток, не способен к регенерации. Является барьером между эпителиальными и стромальными клетками. Исчезновение боуменовой мембраны может вызвать субэпителиальный фиброз. В результате рефракционной операции (ФРК) удаление боуменовой мембраны не вызывает осложнений. Таким образом, функции спорны, до конца не изучены.

Второй клеточный слой после эпителия — строма, состоящая из упорядоченных коллагеновых волокон, благодаря чему обеспечивается прозрачность роговицы. Существует понятие «стромальное давление», равное приблизительно 60 мм рт.ст., обеспечивающееся протеогликанами, которые располагаются вокруг коллагеновых волокон. Суть давления заключается в притяжении жидкости в роговицу. Прозрачность роговицы обеспечивается протеогликановым давлением, гидратацией роговицы со стороны эпителия и эндотелия.

Десцеметова мембрана — базальная мембрана, не содержит клеток, регенерирует; волокна расположены хаотично. Эндотелиальный слой — клетки in vivo, не подвергающиеся митозу, ex vivo успешно культивируются.

К.м.н. С.Ю. Голубев. Что произойдет, если какой-то из функциональных сегментов роговицы перестанет работать? Эпителий (особенно измененный) служит преградой для попадания жидкости внутрь глаза. Роговица, отталкивая воду, оберегает себя, так как лишнее количество жидкости в роговице приводит к необратимым последствиям — нарушению прозрачности.

Д.м.н. О.Г. Оганесян. Трудно объяснить причину отека роговицы. В норме эпителий не пропускает жидкость со слезной пленки в строму роговицы. Однако с появлением дефектов в эпителии (эрозии, ятрогенные повреждения и т.д.) жидкость со слезной пленки немедленно проникает в строму, вызывая отек. Таким образом, проникновение лекарств через неповрежденный эпителий достаточно затруднено.

К.м.н. С.Ю. Голубев. Возникает вопрос о замене боуменовой мембраны.

Д.м.н. О.Г. Оганесян. Боуменовой слой возможно заменять. Технология замены успешно используется при заболеваниях, связанных с отсутствием, либо с дефектами боуменовой мембраны, которые наблюдаются при наследственной дистрофии БМ либо после рефракционных операций.

К.м.н. С.Ю. Голубев. Боуменова мембрана представляет собой плотно «упакованную» ткань, состоящую из фибрил и микрофибрил; при нарушении этой структуры жидкость попадает в межклеточное пространство, образуя отек. БМ не регенерирует, представляет собой опорную структуру, обеспечивающую трофику и поддержку структуры роговицы.

Д.м.н. О.Г. Оганесян. Основные функции десцеметовой мембраны и боуменового слоя — раздел трех клеточных компонентов роговицы: эпителий — кератоциты — эндотелий, чтобы эпителий и эндотелий не смешивались с кератоцитами. Десцеметова мембрана и боуменовый слой не содержат клеток, поэтому не подвержены воспалению, при этом возможны воспаления эпителия и стромы.

К.м.н. С.Ю. Голубев. Изменение уровня офтальмотонуса вызывает образование складок на десцеметовой мембране.

Эпителий и эндотелий функционально крепко связаны. Эндотелий — уникальная структура, снабжающая роговицу жидкостью. В одной клетке содержится около 3 миллионов метаболических помп. Эндотелий не регенерирует, плотность клеток с возрастом меняется, клетки становятся более плоскими. Нарушение функций эндотелия приводит к буллезной кератопатии.

Д.м.н. О.Г. Оганесян. Несмотря на плотные межклеточные связи эндотелия, обеспечивающие удержание жидкости, внутрикамерная влага достаточно легко проникает через межклеточные связи эндотелия, в отличие от межэпителиальных связей. Функция эндотелия заключается в обратной резорбции жидкости. На периферии плотность эндотелиальных клеток значительно выше, там имеется «пул» эндотелиальных стволовых клеток, являющихся в течение жизни источником дополнительных эндотелиальных клеток для поддержания плотности.

«Мы привыкли по инерции очень многие заболевания, в том числе эндотелиальную дистрофию, лечить различными каплями. Однако к лечению необходимо относиться более патогенетически».

К.м.н. С.Ю. Голубев: «Лимб — отдельная тема. Именно с лимба начинается рост эпителия роговицы».

Д.м.н. О.Г. Оганесян: «Зона «палисад Фогта» была описана почти 100 лет назад, она состоит из сосудистых гребней и межпалисадных пространств. В этой зоне располагаются стволовые клетки, дающие начало эпителию. Говорю это для того, чтобы доктора, лечащие ту или иную патологию, не боялись применять кортикостероиды. Поверьте, если эпителий работает хорошо, не следует отказываться от кортикостероидов, если существуют показания к применению, например, с противовоспалительной, противоотечной или противоаллергической целью.

К.м.н. С.Ю. Голубев (Москва), д.м.н. О.Г. Оганесян (Москва)

«Палисад Фогта» располагается на 12 и 6 часах, именно поэтому эпителиальная патология выглядит линейно, «вихревато», так как миграция эпителиальных клеток с патологическими включениями происходит в виде вихрей».

К.м.н. С.Ю. Голубев: «Когда лимб не справляется со своими задачами или поврежден, в этом случае речь может идти только о пересадке, поскольку других способов восстановить эпителий не существует».

Роговица имеет свойство отталкивать воду. За счет чего удерживается жидкость на поверхности роговицы? Слезная пленка благодаря муциновому слою прикрепляется к микроворсинкам, что приводит к увлажнению ткани глазной поверхности. Существует ряд заболеваний, вызывающих различные нарушения. Вода в роговице появляется только в результате патологии, что приводит к нарушению прозрачности и патологическому каскаду. Более медленный процесс — дистрофия роговицы.

Д.м.н. О.Г. Оганесян. Дистрофия роговицы в зависимости от локализации подразделяется на эпителиальную, связанную с патологией лимба, либо с генетическими изменениями в лимбальной зоне, а также на дистрофические изменения боуменового слоя. Дистрофия чаще имеет наследственно-обусловленный характер. Медикаментозное лечение в этих ситуациях достаточно спекулятивно. Пример: в случае проведения сквозной пересадки роговицы при стромальной дистрофии через несколько лет (десятков лет) дистрофия повторяется на сквозном кератотрансплантате, так как на периферии находятся SOS-ные кератоциты, генетически запрограммированные на дефект.

К.м.н. С.Ю. Голубев. Как лечить роговицу? В США с 2001 по 2014 годы FDA одобрило 23 препарата в офтальмологии, при этом 48% лекарств для лечения роговицы и конъюнктивы. Лекарственные препараты должны обладать свойством преодоления барьеров и проникновения внутрь глаза непосредственно к патологическому очагу. Сложность также заключается в удержании препарата на гидрофобной поверхности роговицы. Лекарственные препараты должны обладать свойствами гидратации, содержать противовоспалительный компонент, успешно бороться с инфекцией.

Д.м.н. О.Г. Оганесян. Лечение должно быть этиологическим, патогенетическим, симптоматическим, основываться на знании анатомии, физиологии, морфологии. Лечение должно быть осознанным.

К.м.н. С.Ю. Голубев. На сегодняшний день в большинстве лекарственных препаратов содержится гиалуроновая кислота, используемая «в разных весовых категориях». При одинаковой концентрации гиалуроновой кислоты вязко-эластичные свойства препаратов могут варьировать от 0,16 до 21. Вязко-эластичные свойства способны обеспечить длительное увлажнение. Один из вариантов обеспечения длительного увлажнения тканей глазной поверхности — использование молекул с большей массой.

Эталонная гиалуроновая кислота входит в состав всей линейки препаратов системы КОМОД компании «Урсафарм»: «ХИЛО-КОМОД», «ХИЛОЗАР-КОМОД» и т.д. Кроме того, эталонная гиалуроновая кислота с высокой молекулярной массой обладает противовоспалительным эффектом.

Сроки лечения. В случае синдрома «сухого глаза» терапия — пожизненная. При дистрофических состояниях лечение носит длительный характер.

Д.м.н. О.Г. Оганесян. Проблемы, связанные с количеством и качеством слезы, — хронические и подразумевают пожизненное лечение. Однако лечение с применением только слезозаменителей не может быть успешным. Часто приходится прибегать к хирургическим методам лечения.

К.м.н. С.Ю. Голубев представил схему слезозаместительной терапии после ЛАСИК, разработанную в Новосибирском филиале МНТК «Микрохирургия глаза»: ХИЛО-КОМОД применяется, если пациента не устраивают капли высокой вязкости; ХИЛОЗАР-КОМОД — преимущественно до операции после длительного ношения МКЛ; ХИЛОПАРИН-КОМОД — в случае длительного течения ССГ (более 4 недель), жжения, покраснения. Все препараты не имеют консервантов, по мнению хирургов, они являются наиболее безопасными.

Далее С.Ю. Голубев привел пример успешного применения препарата ХИЛО-КОМОД для пациента с диагнозом «миопизирующая ядерная катаракта» после факоэмульсификации с имплантацией трифокальной ИОЛ, а также схему применения ХИЛОЗАР-КОМОД при ношении ОК-линз с целью профилактики сухости глаз: по 1 капле 2 раза в день постоянно (либо чаще по субъективным ощущениям). По мнению крымских офтальмологов, преимуществами такой схемы профилактики являются безопасность, отсутствие консерванта, наличие в составе декспантенола, возможность капать препарат на контактные линзы, возможность длительного применения, что особенно важно для пациентов с ОК-линзами.

В заключение О.Г. Оганесян поделился собственным опытом применения склеральных линз в лечении «сухого глаза» на фоне ревматоидного артрита, системной красной волчанки, синдрома Шегрена и обратил внимание на то, что правильно подобранные склеральные линзы не соприкасаются с роговицей и пространство между контактной линзой и роговицей может быть заполнено таким препаратом, как ХИЛОПАРИН, являющимся эффективным средством для лечения тяжелой категории больных.

Материал подготовил
Сергей Тумар
Фото Сергея Тумара

ПОДВОДИМ ИТОГИ 2019 ГОДА

К.И. Попова, ординатор второго года обучения МГМСУ им. Евдокимова

Главным итогом уходящего года стало то, что я окончила ординатуру первого года под руководством Лии Шамильевны Рамазановой в городе Астрахани и успешно сдала вступительные экзамены для продолжения обучения на кафедре в Институте имени Гельмгольца. Весной этого года вместе с Лией Шамильевной была в Питере на форуме «Белые ночи», и мне очень понравилось. Можно сказать, что я вошла в профессию. Это — главный итог уходящего года.

Следующий год, я надеюсь, пройдет под знаком учебы, получения новых знаний (сейчас существует для этого масса способов, было бы только желание), успешной сдачи экзаменов, аккредитации и устройства на работу.



Дорогой добра

Профессору Е.Г. Лазареву и его коллегам — земским врачам Тульской губернии посвящается

Сестры милосердия Тульской губернии

Ольга Евсюкова

Продолжение, начало см. в «Поле зрения» № 2-5, 2019 г.

Графиня Александра Львовна Толстая

С началом Первой мировой войны младшая дочь великого писателя Александра Львовна Толстая *(1884 – 1979)* ушла добровольцем на фронт сестрой милосердия; была начальником земского отряда санитарного поезда.

Во Всероссийском Земском Союзе, куда А.Л. Толстая обратилась по поводу отправки на фронт, ей предложили место сестры милосердия в 187-м санитарном поезде, действующем на Северо-Западном фронте. Целый месяц санитарный поезд колесил по дорогам Северо-Западного фронта, то появлялся в Белостоке, то следовал вновь на передовые позиции, где нужна была помощь.

В октябре 1914 года Толстую перевели на Турецкий фронт. Добровольно она пошла по направлению Эривань-Игдырь и далее, вглубь Турции, где, по словам главного врача, «свирепствуют все три вида тифа, длинные тяжелые переходы верхом через перевалы без дорог».

Игдырь оказался маленьким местечком у подножия Арарата, на берегу бурной реки Евфрат. Здесь, в бывшей школе, был организован первый перевязочный пункт Всероссийского Земского Союза. Вскоре Толстую перевели в операционную на помощь опытной фельдшерице-хирургу. «Ранения были тяжелые, турки употребляли разрывные пули «дум-дум».

Затем отряд переместился в деревню Каракалису Алашкертскую, где в небольших убогих домах были размещены раненые, их было мало, но большинство из них — зараженные тифом всех трех видов: брюшным, сыпным и возвратным. Не хватало питания в тех случаях, когда задерживался караван верблюдов, являвшихся основным грузовым транспортом в этих краях.

Ночью сестры дежурили по очереди. Четыре палаты по 40-50 больных в каждой. На каждую палату один дежурный санитар, а на все палаты одна сестра.

Графиня Александра Львовна Толстая

Затем Толстая получила назначение в город Ван, где в то время находилось много тифозных больных и где надо было открыть питательный пункт для пленных турок, в основном женщин, стариков и детей. И вновь сестре приходится совершать длительные переходы через горы. «Когда мы приехали в Ван, часть пленных уже умерла. Осталось около 800 человек».

В три дня, летом 1916 года, под Сморгонью был развернут госпиталь на четыреста коек. В этом районе он периодически подвергался бомбардировкам со стороны немецких аэропланов. Александра чудом избежала смерти, задержавшись у уполномоченного в Минске, когда часть ее дома была разбомблена немецким снарядом, семь санитаров убито, а трое врачей тяжело ранено.

Под Сморгонью немцы стали применять отравляющие газы — сестрам и врачам приходилось работать в противогазах.

Из воспоминаний Александры Толстой: «Я ничего не испытала более страшного, бесчеловечного в своей жизни, как отравление этим смертельным ядом сотен, тысяч людей. Бежать некуда. Он проникает всюду, убивает не только все живое, но и каждую травинку. Зачем?"

За свои заслуги Александра Львовна получила звание полковника и стала кавалером двух Георгиевских крестов.

(Информация и фото из фондов музея-усадьбы «Ясная Поляна»)

Александра Толстая среди служащих полевого госпиталя. Турецкая Армения, 1915 г.

На фронте. Мария Алексеевна (слева на фото) с родной сестрой Анной Алексеевной

Мария Алексеевна Челищева

Мария Алексеевна Бобринская (в замужестве Бобринская) — внучка А.С. Хомякова.

Мария Алексеевна Бобринская родилась в 1886 году в усадьбе своих родителей, Алексея Михайловича и Ольги Алексеевны Челищевых, Федяшеве, расположенной под Тулой.

Детство прошло в большой и счастливой семье в Федяшеве, которая придерживалась дворянских устоев и православия. С наступлением войны вместе с родной сестрой была на фронте сестрой милосердия.

Во время Первой мировой войны Анна окончила курсы сестер милосердия и служила в 45-м отряде Красного Креста.

Главной фигурой в духовном наследии Марии Алексеевны был ее дед Алексей Степанович Хомяков.

Внучка унаследовала ум и вдохновенность деда. Марья Алексеевна имела красивую внешность. Была добра и сострадательна. Умерла Мария Алексеевна на 86 году жизни, 16 мая 1973 года.

Валентина Евгеньевна Чирикова

Валентина Евгеньевна Чирикова (в замужестве Геринг, Ульянищева) — потомок командора, великого русского мореплавателя Алексея Чирикова (родовое имение дворян Чириковых — с. Лужное Тульской губернии) — филолог, художница, библиотекарь.

Валентина Евгеньевна Чирикова родилась 15/27 февраля 1897 года в г. Минске.

Ее отец, Евгений Николаевич Чириков, был в то время уже известным писателем, мать, Валентина Георгиевна Чирикова, будущая

Валентина Евгеньевна Чирикова

А.С. Хомяков (1804 – 1860)

Тульское имение А.С. Хомякова — Богучарово

актриса Иолшина, делала первые шаги на театральной сцене. В 1914 г. Валентина с золотой медалью окончила в Санкт-Петербурге женскую гимназию Е.И. Песковой, затем поступила в университет на филологический факультет. Когда началась Первая мировая война, Валентина добровольно записалась на медицинские курсы и после их окончания была направлена на передовую сестрой милосердия 3-го врачебно-питательного отряда Красного Креста («Летучки»), где служила в 1914-1915 гг.

В феврале 1920 г. Валентина и ее старшая сестра Людмила покинули родину. Их вывез из Новороссийска друг семьи — художник И.Я. Билибин. Начались скитания по свету: Египет, Болгария, Чехословакия, Франция, Алжир, Югославия, снова Чехословакия.

Алексей Чириков — кадровый офицер Первой мировой войны

Валентина Евгеньевна Чирикова

Е.Н. Чириков — отец В.Е. Чириковой

Леонид Чириков (слева на фото) — кадровый офицер Первой мировой войны

Геннадий Рождественский (родственник Чириковых). Погиб в Первую мировую войну. Похоронен в Нижнем Новгороде

Е.Н. Чириков с сыном Георгием и дочерью Валентиной. Прага, 1922 г.

М.А. Чириков

В 1948 году Валентина Евгеньевна вернулась на родину.

Главной ее мыслью по возвращении в Россию было вернуть русскому читателю имя ее отца, писателя Е.Н. Чирикова, произведения которого были запрещены в советские годы.

Е.Н. Чириков — отец В.Е. Чириковой

Писатель Евгений Николаевич Чириков ушел на фронт военным корреспондентом газеты «Русские ведомости», его братья Алексей и Леонид Чириковы — кадровыми офицерами.

Валентина Евгеньевна похоронила двух своих мужей, которых горячо и преданно любила, и с двумя еще совсем юными дочками вернулась с первым эшелоном репатриантов из Чехословакии в Советский Союз или, как она говорила, в Россию. В полную неизвестность. Она осуществила то, о чем мечтал ее отец. И во многом благодаря ей мы теперь говорим, что имя писателя Евгения Николаевича Чирикова вернулось на Родину.

Валентина Евгеньевна вернулась не просто в Россию, она приехала в любимый Чириковыми край — на Волгу, сначала в маленький Арзамас, а затем благодаря хлопотам Екатерины Павловны Пешковой в город Горький, который она помнила как Нижний Новгород. Здесь — в Нижнем — из под ее талантливой руки вышли воспоминания об отце, о художнике Иване Яковлевиче Билибине, о Марине Ивановне Цветаевой, с которой ее объединяла и одновременно разъединяла любовь к Константину Родзевичу.

Здесь она впервые вышла на публику читать произведения своего отца Евгения Николаевича и рассказывать о его драматической судьбе. Воспоминания свои она печатала на той самой дореволюционной печатной машинке «Идеалъ», которая долгие годы служила писателю рабочим инструментом, а потом в 80-е годы была куплена музеем Леси Украинки в Киеве для экспозиции о Е.Н. Чирикове, открывшем в свое время великой украинской поэтессе дорогу в большую литературу. В текстах о Марине Цветаевой часто упоминается Валентина Георгиевна Чирикова (урожденная Григорьева, театральный псевдоним Иолшина; 1876 – 1966) — жена писателя Е.Н. Чирикова, мать Валентины Евгеньевны.

Валентина Евгеньевна Чирикова скончалась 3 февраля 1988 г. в возрасте 91 года и была похоронена в лесной части Стригинского кладбища Нижнего Новгорода.

(Фото и информация предоставлены Михаилом Александровичем Чириковым — внуком В.Е. Чириковой)

Графиня Екатерина Николаевна Игнатьева

Е.Н Игнатьева принадлежит роду известного промышленника И.А. Мальцова, одна из усадеб которого расположена на территории Тульской губернии (ныне с. Воскресенское Дубенского района Тульской области).

В 1892 г. Екатерина Игнатьева вступила в Свято-Троицкую общину сестер милосердия, учрежденную по инициативе Великой княгини Александры Николаевны в Санкт-Петербурге. Там она проходит обучение и получает необходимые знания по уходу за ранеными и больными, основам фармации, теоретическому курсу медицины.

Особой известностью пользовалась женская больница общины, которая находилась по адресу: ул. 2-я Советская, 2, где в наши дни располагается Российский НИИ гематологии и трансфузиологии. Женская больница принимала у себя бедных больных женщин разных возрастов и званий и представляла собой нечто вроде современного хосписа. В этой больнице и начала свою милосердную деятельность графиня Игнатьева.

С больницей Свято-Троицкой общины активно сотрудничали известнейшие врачи эпохи: Н.Ф. Арендт, Н.И. Пирогов, Н.Ф. Здекауэр, Е.В. Павлов.

В начале XX века Екатерина Игнатьева работала сестрой милосердия в Китае во время Ихэтуаньского восстания. В июне 1900 г. по распоряжению Главного управления Российского общества Красного Креста (РОКК) она в составе отряда сестер милосердия была направлена в Забайкалье, где формировались воинские части русской армии для подавления восстания.

Героическая и плодотворная деятельность графини Игнатьевой на поле брани в период подавления Ихэтуаньского восстания была отмечена медалью «За храбрость» на Георгиевской ленте за перевязку раненых под неприятельским огнем.

В сентябре 1902 г. Е.Н. Игнатьева вместе со сводным отрядом сестер милосердия возвращается в Санкт-Петербург и продолжает работать в больницах и госпиталях города.

Во время русско-японской войны графиня Игнатьева в числе первого отряда из 17 сестер милосердия была командирована в Маньчжурию в распоряжение РОКК.

На передовых позициях сестра милосердия Екатерина Игнатьева перевязывала раненых, ассистировала хирургам при операциях, выхаживала больных. Она была не только сестрой милосердия, но мыла и стирала, кормила и подбадривала, хоронила и сообщала родным о смерти их сыновей, мужей или братьев.

Весной 1905 г. Екатерина Игнатьева вместе с группой сестер милосердия Свято-Троицкой общины из Манчжурии отправляется во Владивосток, где устраивается на работу в Морской госпиталь. За отвагу и мужество, проявленные в период русско-японской войны, Е.Н. Игнатьева была награждена двумя Георгиевскими медалями. В 1912 г. во время Балканской войны 1912-1913 гг. она отправилась сестрой милосердия в Болгарию.

Графиня Екатерина Николаевна Игнатьева

Во время Первой мировой войны Екатерина Николаевна работала старшей сестрой военно-санитарной организации Великой княгини Марии Павловны.

Умерла графиня Екатерина Игнатьева 16 ноября 1914 года в Варшаве на боевом посту, заразившись столбняком.

Софья Алексеевна Бобринская

Софья Алексеевна Бобринская (1866 – 1927) родилась в г. Богородицке Тульской губернии. Всю свою жизнь посвятила общественной деятельности, а личные средства тратила на благотворительность. Получила медицинское образование в Англии. В родовой усадьбе Бобринских (г. Богородицк Тульской губернии) в двухэтажном доме организовала Общину сестер милосердия Красного Креста по уходу за больными в земских больницах.

Во время русско-японской войны 1904-1905 гг. Софья Алексеевна создает в Богородицке отряд Красного Креста из двух десятков врачей и сестер милосердия и отправляется с ними в Манчжурию в действующую армию.

Софья Алексеевна Бобринская

Дворец графов Бобринских, г. Богородицк

На станции Жданка отряд Красного Креста погрузил в вагоны палатки, необходимое бытовое оборудование, медицинскую аппаратуру, медикаменты, продукты питания и прочее и отправляется в далекую неведомую Манчжурию за десять тысяч верст, где воюют их соотечественники.

Русская армия терпит одно поражение за другим. Разгром в сражении при Мукдене, поражение русской эскадры при Цусиме и неудачная оборона Порт-Артура. Работали медики сутками с коротким отдыхом, но зато спасли сотни раненых от неминуемой смерти в этой гористой суровой местности.

Завершилась русско-японская война Портсмутским мирным договором в 1905 г. Россия потеряла не только тысячи солдат и офицеров, но и стратегически и экономически важные дальневосточные территории.

За самоотверженный труд в военных условиях командованием фронта Софья Алексеевна была награждена Георгиевской серебряной медалью.

Вернувшись с фронта, графиня активно продолжала заниматься благотворительностью в уезде. Через 10 лет после русско-японской началась Первая мировая война, и графиня собирается уже на Запад. Немолодая 48-летняя женщина, грузная и медлительная, но неутомимая и сильная, рвется на помощь страждущим. Шли тяжелые бои между русскими войсками Юго-Западного фронта и австро-венгерской армией. Наши войска в августе-сентябре 1914 года отбросили противника за реки Сан и Дунаец, создав угрозу вторжения в Венгрию и Селезию. Но и русская армия понесла большие потери убитыми и ранеными. Поэтому прибытие 1-го медотряда Государственной Думы, который возглавляла С.А. Бобринская, был очень своевременным и нужным в Украинской Галиции. Здесь за доблестный труд и отвагу Софья Алексеевна удостоилась второй Георгиевской медали.

В 1916 году ей доверяют ответственное поручение в Персии (Иране) — она уполномоченный санитарных отрядов Земского союза России в этой стране. Графиню не страшит непредсказуемый народ Персии, где фанатики убили талантливого дипломата и писателя А.С. Грибоедова.

Скончалась С.А. Бобринская в 1927 году, прожив 61 год и всю жизнь посвятив служению народу.

(Фото и информация предоставлена Богородицким дворцом-музеем)

Любовь Петровна Оболенская

Любовь Петровна Оболенская (1888 – 1980) — дочь князя П.Н. Трубецкого и княжны Александры Владимировны Оболенской. 31 января 1909 года вышла замуж за офицера лейб-гвардии Кавалергардского полка князя Алексея Александровича Оболенского (1883 – 1942); во время Первой мировой войны работала сестрой милосердия в военном госпитале. После 1917 года Л.П. Оболенская вместе с мужем и детьми эмигрировала.

Молоденки (Введенское) — бывшее имение Самариных, находившееся в Епифанском уезде Тульской губернии. Оно было приобретено П.Н. Трубецким в 1910 г. на имя Л.П. Оболенской.

Любовь Петровна жила в Молоденках с мужем А.А. Оболенским с 1910 года до самого начала революции.

Наталья Васильевна Любомудрова

Наталья Васильевна Любомудрова — сестра милосердия одного из лазаретов города Тулы

В 1892 году А.А. Любомудров был избран гласным Тульской городской Думы и прослужил в этом качестве 13 лет. В 1900 году Дума доверила ему пост председателя Тульского городского попечительства о бедных, благодаря которому в городе открылось не меньше десятка различных благотворительных учреждений — школ, больниц, приютов, богаделен.

В 1906 году Любомудров стал главой города. По его инициативе в Туле открывается несколько городских школ и училищ, не без его помощи появляется служба такси и станция скорой медицинской помощи. При его непосредственном участии начинается освоение денежных средств, завещанных купцом Д.Я. Ваныкиным на строительство больницы, торжественно открытой 20 января 1908 года. А.А. Любомудров не только лично контролировал ход работ. По его инициативе архитектор В.Н. Сироткин внес изменения в проект, и главный корпус Ваныкинской больницы был развернут фасадом по нынешней ул. Первомайской. Именно Любомудрову было дано право открыть первое в городе бесплатное лечебное учреждение для туляков всех сословий.

Напутствуя врачей и персонал больницы, Любомудров заметил, что их задача — не просто лечение больных, а именно самоотверженное служение, сердечное внимание к больным, милосердие. Он подарил медикам икону Богоматери «Утоли моя печали», чей праздник как раз отмечался 25 января — в первый день работы больницы, и свое выступление он закончил словами: «Да поможет же Пречистая вам утолять печали тех, кто будет на руках ваших».

(Информация и фото предоставлена сайтом «Тульские бренды»)

Татьяна Сергеевна Лопухина

Имение ее родителей — Хилково Крапивенского уезда Тульской губернии — в 1917 году было уничтожено.

Имение Хилково — тринадцать десятин луга и тринадцать фруктового сада — находилось на реке Уперте недалеко от ее впадения в Упу. Название Уперта происходило от нескольких плотин и водяных мельниц, расположенных вдоль всего ее течения и запиравших ее; она была глубокая. В ней водилось множество рыбы, берега ее отличались живописностью, среди полей и лугов слегка холмистой местности зеленели рощи, белели колокольни... *(из воспоминания С.М. Голицына)*.

В 1918 году в связи с революционными событиями Т.С. Лопухина приехала в Тюмень, где стала работать сестрой милосердия вместе с сестрой Евгенией в одном из тюменских госпиталей.

Личные вещи Т.С. Лопухиной (находятся в музее-усадьбе Колокольниковых, г. Тюмень)

Александра Владимировна Медведникова

Александра Владимировна Медведникова родилась 5 июля 1873 года в имении своих родителей Липицы Тульской губернии (ныне Заокский район Тульской области). Семья ее принадлежала к купеческому роду Медведниковых.

Александра выбрала специальность врача. В 1905 году Александра Владимировна окончила училище для фельдшериц при Старо-Екатерининской больнице и получила диплом о среднем медицинском образовании.

В том же году она поступила на медицинский факультет Лозаннского университета. Однажды в русской церкви Лозанны она встретилась с великой княгиней Елизаветой Федоровной. Это знакомство стало началом их многолетней дружбы. Великая княгиня предложила Александре после завершения учебы приехать в Марфо-Мариинскую обитель, что она и сделала в 1912 году, успешно защитив докторскую диссертацию и получив диплом доктора.

С 1913 года Александра Владимировна стала сестрой милосердия. В начале Первой мировой войны работала врачом-хирургом в лазарете обители, а в 1915 году выехала на фронт в качестве врача Российского Общества Красного Креста Кавказского фронта. Во время гражданской войны Александра Владимировна служила старшим врачом санитарного поезда конного корпуса Думенко. А в 1922-1923 годах была переводчицей в Медицинском отделе Американской администрации помощи, созданном для спасения голодающих. В 1924 году работала врачом на Московском подшипниковом заводе.

Своей семьи Александра Владимировна не имела и, несмотря на то что блестящих предложений было предостаточно, всю жизнь посвятила служению людям. В начале Великой Отечественной войны

в возрасте 68 лет Александра Владимировна была арестована. По нескольким статьям получила двадцать лет.

В лагере Александра Владимировна бескорыстно лечила людей, спасая многих от неминуемой гибели. Неоднократно обращалась к лагерному начальству, требуя человечного обращения с заключенными.

В 1953 году, получив свободу, Александра Владимировна поселилась в Рыбинске, а в 1954 году вернулась в Москву, к своей сестре Марии Владимировне, профессору МГУ. Она читала на трех языках, получала книги из-за границы и следила за передовой медицинской мыслью. Несмотря на запрет заниматься врачебной практикой, она помогала людям, лечила с верой в успех и молитвой. В январе 1973 года Александра Владимировна простудилась, ее положили в больницу с диагнозом «воспаление легких», где она и скончалась 16 января 1973 года. До последних дней она несла людям добро и милосердие.

ISBN 978-5-905212-88-8 ©

SWEPT-SOURCE ОПТИЧЕСКАЯ КОГЕРЕНТНАЯ ТОМОГРАФИЯ СЕТЧАТКИ

М.М. Бикбов, Т.Р. Гильманшин, А.А. Зиннатуллин, Р.Р. Файзрахманов, Й. Йонас

ГБУ «Уфимский научно-исследовательский институт глазных болезней Академии наук Республики Башкортостан»

В основу атласа были включены материалы Ural Eye and Medical Study. Ural Eye and Medical Study — популяционное исследование, целью которого является анализ влияния различных факторов на развитие тех или иных заболеваний, изучение анатомо-функциональных особенностей органа зрения населения региона.

Протокол исследования включал оценку состояния каждого участника исследования по 683 параметрам, из них: анкетирование и общесоматические исследования (293 параметра); офтальмологические исследования (355); лабораторные исследования (35).

Атлас подготовлен в ООО «Издательство «АПРЕЛЬ».

Предлагаем вашему вниманию главы из атласа. Печатается с купюрами.

Глава 6. Изменения сетчатки при общих заболеваниях

6.4. Гипертоническая и атеросклеротическая ретинопатия

Клинический случай 2. Атеросклеротическая ангиоретинопатия

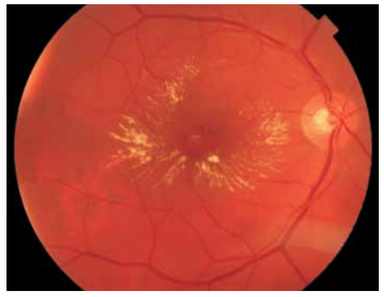

Рис. 218. Цветная фотография глазного дна. Артериосклероз в виде побледнения артериального сосудистого дерева с легким повышением извитости артерий, наличием твердых экссудатов и отека центральной сетчатки. Калибр сосудов значительно не изменен. Очаговые скопления твердого экссудата в виде радиально расположенных вытянутых желтоватых линий вокруг фовеа образуют фигуру «неполной макулярной звезды» с прерыванием рисунка в верхнем секторе. ДЗН без изменений.

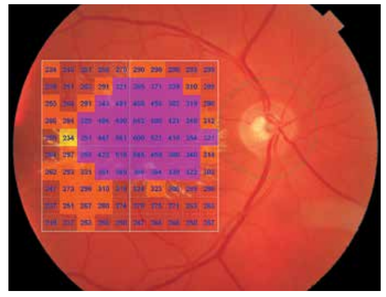

Рис. 219. Изображение глазного дна с наложением интегральной карты толщины сетчатки с цветовой дифференциацией и количественной характеристикой в 100 точках исследуемой области. Значительные, почти равномерные изменения толщины сетчатки в фовеа, парафовеа.

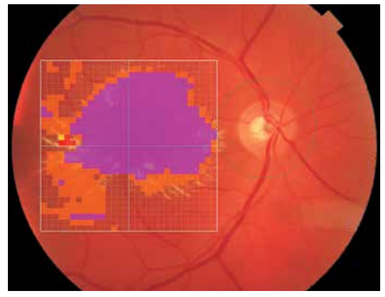

Рис. 220. Цветная фотография глазного дна с обзорным цифровым ячеистым картированием и цветовой дифференциацией.

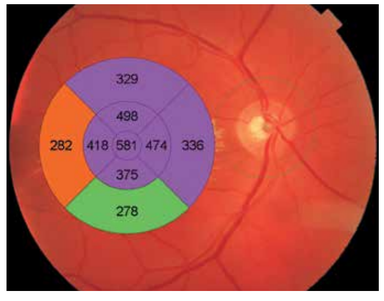

Рис. 221. Изображение глазного дна с наложением интегральной карты средних числовых значений толщины сетчатки с цветовой дифференциацией в 9 секторах заданной области. Увеличение средних значений толщины сетчатки за исключением нижнего сектора перифовеа.

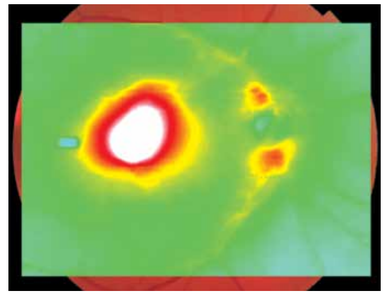

Рис. 222. Цветовая топографическая интегральная карта толщины сетчатки, наложенная на фундус-изображение глазного дна, демонстрирует значительное очаговое изменение толщины сетчатки макулярной области.

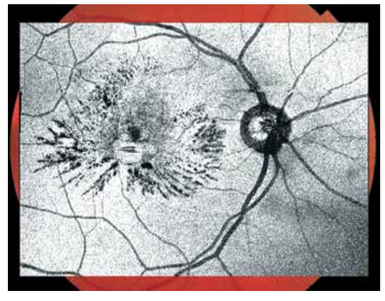

Рис. 223. Шедоуграмма. Отсутствие структур, препятствующих визуализации глазного дна. Извитость артерий, более выраженная в нижней сосудистой аркаде. Изменения, связанные с отложением твердого экссудата, в виде темных мелких продолговатых радиально расположенных очагов с четкими контурами в виде неполной фигуры звезды вокруг фовеа с прерыванием в верхнем секторе. Локальное размытое затемнение, более выраженное в области парафовеа, отражает изменение ткани в данной области.

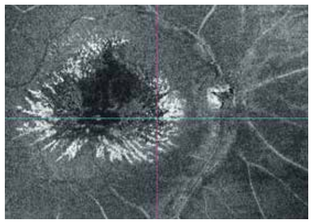

Рис. 224. Фронтальный срез En Face в режиме flattening, адаптированный на уровне наружного ядерного и сетчатого слоев. Дефект тканей сетчатки на уровне указанных слоев в виде гетерогенной зоны оптически пустых пространств в фовеа, парафовеа, окаймленный оптически плотными структурами – твердыми экссудатами, образующими неполную фигуру звезды.

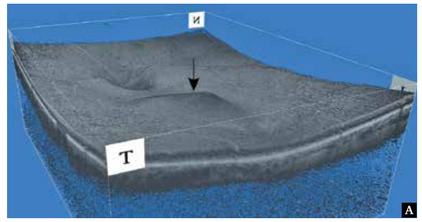

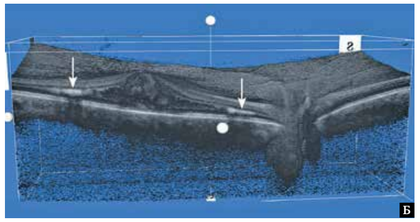

Рис. 225. Изображение поверхностного профиля сетчатки в формате 3D: А – выпуклость поверхности сетчатки в области фовеа, парафовеа (черная стрелка); **Б – поперечный срез фовеа.** Расслоение сетчатки с приподнятостью внутренних ретинальных слоев. Гетерогенная среда между наружными и внутренними слоями. Твердый экссудат в виде светлых линий на уровне наружных ядерного и сетчатого слоев (белые стрелки).

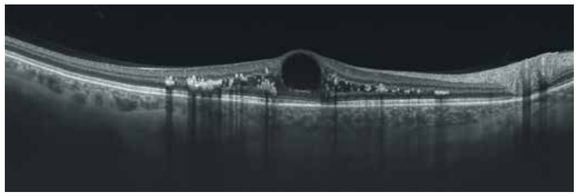

Рис. 226. В-сканограмма поперечного оптического среза диаметром 12 мм. Конвекс-деформация ретинального профиля в фовеа вследствие кистозного отека. Крупная единичная киста фовеальной области. Очаги твердого экссудата.

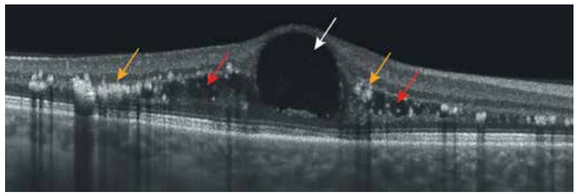

Рис. 227. В-сканограмма поперечного оптического среза диаметром 6 мм. Крупная интраретинальная киста в зоне центральной ямки (белая стрелка). За пределами центральной ямки в наружном плексиформном слое – ячейки кистозного отека, расположенные в ряд (красные стрелки), и плотные гиперэхогенные твердые экссудаты с эффектом экранирования нижележащих слоев сетчатки (желтые стрелки). Эллипсоид и наружная пограничная мембрана сохранены.

Глава 7. Окклюзии сосудов сетчатки

7.4. Окклюзия верхневисочной ветви центральной вены сетчатки на фоне диабетической ретинопатии

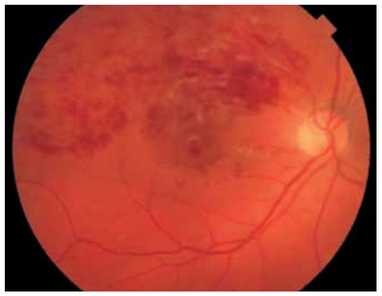

Рис. 269. Цветная фотография глазного дна. Множественные интраретинальные кровоизлияния в виде языков пламени, штрихов и точек по ходу верхневисочной сосудистой аркады. Очажки экссудата в виде светлых размытых фокусов. Рисунок макулярной области стушеван, сглажен. Отек фовеальной области. Частичная деколорация височной половины ДЗН.

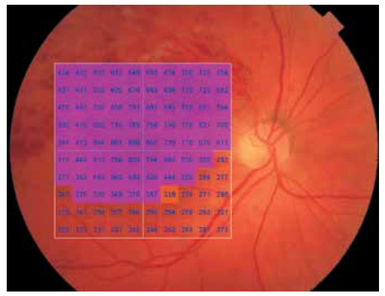

Рис. 270. Изображение глазного дна с наложением интегральной карты толщины сетчатки с цветовой дифференциацией и количественной характеристикой в 100 точках исследуемой области. Значительные изменения толщины сетчатки в фовеа и вышележащей области.

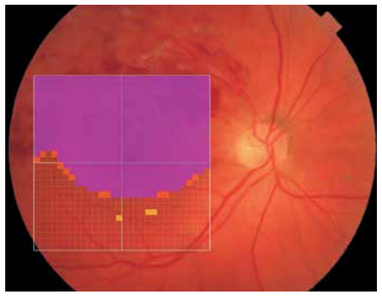

Рис. 271. Изображение глазного дна с наложением обзорной интегральной карты толщины сетчатки с цветовой дифференциацией.

Рис. 272. Цветовая топографическая интегральная карта толщины сетчатки в 9 секторах, наложенная на фундус-изображение глазного дна. Увеличение средних значений толщины сетчатки во всех исследуемых секторах, за исключением нижнего.

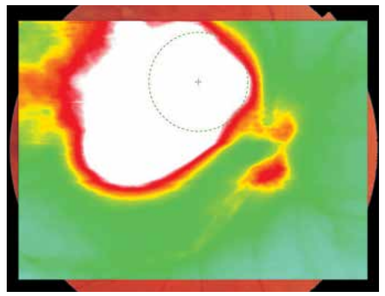

Рис. 273. Цветовая топографическая интегральная карта толщины сетчатки с наложением на фундус-изображение глазного дна. Значительное обширное изменение толщины сетчатки в центральной и вышележащей областях.

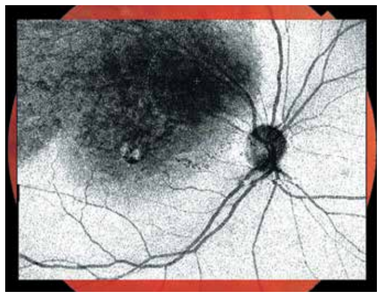

Рис. 274. Шедоуграмма. Визуализация структур глазного дна затруднена. Изменения в виде диффузного неравномерного затемнения в макулярной зоне и по ходу верхневисочной сосудистой аркады связаны с изменениями ткани сетчатки в данной области.

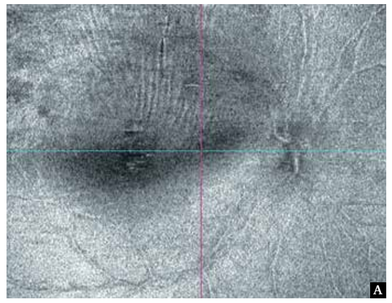

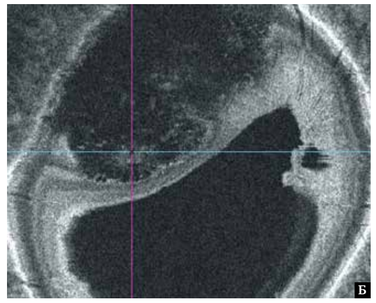

Рис. 275. Фронтальный срез En Face: А – в режиме flattening, адаптированный на уровне наружной пограничной мембраны. Изменения витреоретинального интерфейса в виде неравномерности контура и радиальной складчатости поверхности сетчатки. Гетерогенная зона в фовеа с пониженной эхогенностью обусловлена изменениями сетчатки в данной области; **Б – в режиме slanting,** адаптированный на уровне наружного ядерного слоя сетчатки. Неравномерная ограниченная зона с пониженной эхогенностью, охватывающая центральную и вышележащую области, обусловлена изменением ретинальной ткани.





Рис. 276. Изображение поверхностного профиля сетчатки в формате 3D:
А – неравномерная выраженная выпуклость поверхности сетчатки захватывает центральную и нижележащую области (черная стрелка);
Б – срез макулярной области в сагиттальной плоскости, неравномерная приподнятость нейроэпителия сетчатки с кистозным отеком в ядерных ретинальных слоях.

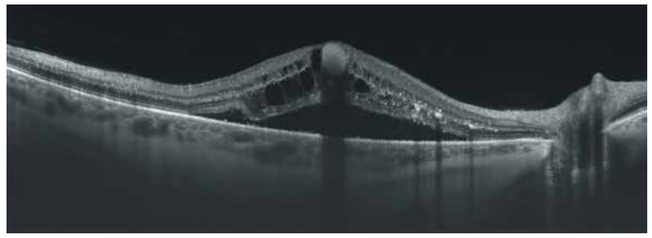

Рис. 277. В-сканограмма поперечного оптического среза диаметром 12 мм. Увеличение толщины сетчатки, конвекс-деформация ретинального профиля. В толще сетчатки – кистозный отек в виде множественных интраретинальных оптически пустых полостей разной формы и размера, твердые экссудаты в виде оптически плотных гиперэхогенных скоплений. Четко очерченный очаг мягкого экссудата на уровне внутренних слоев сетчатки в фовеа отбрасывает акустическую тень на нижележащие слои. Центральная серозная отслойка нейроэпителия сетчатки.

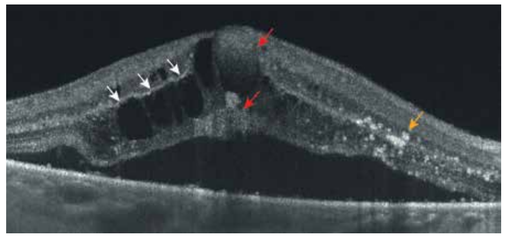

Рис. 278. В-сканограмма поперечного оптического среза диаметром 6 мм. Утолщение среза сетчатки с исчезновением центральной ямки с выпуклой деформацией профиля сетчатки. Кистозный отек визуализируется на уровне наружного ядерного слоя сетчатки (белые стрелки). Разнокалиберные полости неправильной формы с перемычками из резидуальной ткани сетчатки разной толщины. Содержимое кистозных полостей гипо- и анэхогенное. Стенки кистозных полостей гладкие. Множественные оптически плотные интраретинальные очаги – твердые экссудаты в правой части скана (желтая стрелка). Внутренняя поверхность серозной отслойки сетчатки неровная. В области фовеолы на уровне внутренних слоев – ограниченный очаг мягкого экссудата средней рефлективности, с дезорганизацией слоев сетчатки (красные стрелки). В области серозной отслойки наружные слои нейроэпителия неровные, четко не дифференцируются. Линия ПЭС ровная, неравномерная.

Глава 9. Врожденные и наследственные заболевания сетчатки

9.1. Болезнь Штаргардта

Клинический случай 2. Болезнь Штаргардта (симметричные изменения на правом и левом глазах)

Рис. 349. Цветная фотография глазного дна. Крупный овальный очаг в макулярной области, размером около двух диаметров ДЗН, с неровными краями, атрофией пигментного и хориокапиллярного слоя. Усиление пигментации по краям очага. Гетерогенная крапчатость в виде беловато-желтоватых пятен вокруг очага связана с изменениями ПЭС. Парапапиллярно аномальный световой рефлекс.

Рис. 350. Изображение глазного дна с наложением интегральной карты толщины сетчатки с цветовой дифференциацией и количественной характеристикой в 100 точках исследуемой области. Выраженные изменения толщины сетчатки.

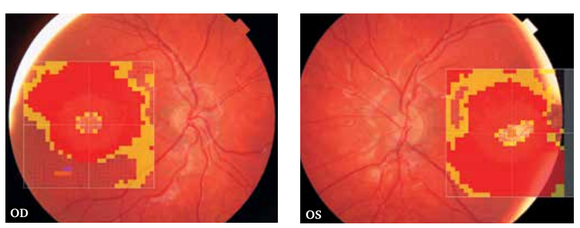

Рис. 351. Цветная фотография глазного дна с обзорным цифровым ячеистым картированием и цветовой дифференциацией.

Рис. 352. Изображение глазного дна с наложением интегральной карты средних числовых значений толщины сетчатки с цветовой дифференциацией в 9 секторах заданной области. Значительные изменения толщины сетчатки в парафовеа, перифовеа более выражены в левом глазу.

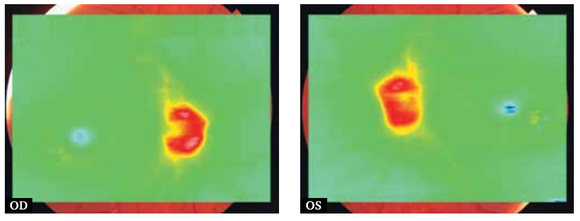

Рис. 353. Цветовая топографическая интегральная карта толщины сетчатки, наложенная на фундус-изображение глазного дна. Локальные изменения толщины сетчатки в макулярной области.

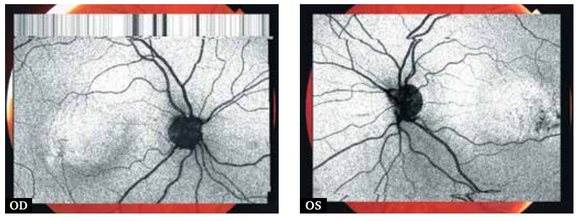

Рис. 354. Шедоуграмма. Отсутствие структур, препятствующих визуализации глазного дна. Калибр и ход сосудов не изменены. Крупный размытый овальный очаг локальной деколорации в макулярной зоне связан с изменениями ткани сетчатки в этой области.

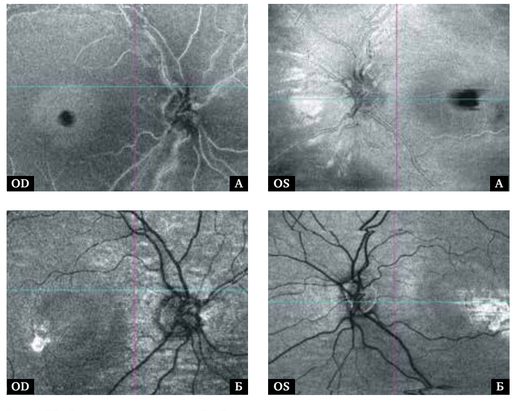

Рис. 355. Фронтальный срез En Face, адаптированный на уровне наружных слоев сетчатки:
А – в режиме slanting. Очаг интенсивного локального затемнения с четкими границами в области фовеа, контрастирующий с окружающими тканями, отражает изменение тканей сетчатки в данной области;
Б – в режиме flattening. Гетерогенная зона атрофии ретинальной ткани в макулярной области.



Рис. 356. Изображение поверхностного профиля сетчатки в формате 3D:
А – локальное равномерное углубление сетчатки в макулярной области (белая стрелка);
Б – срез фовеа в сагиттальной плоскости, склеральная депрессия и истончение сетчатки в центральной области.

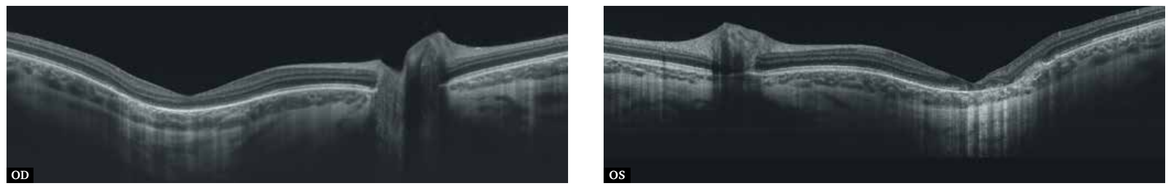

Рис. 357. В-сканограмма поперечного оптического среза диаметром 12 мм. Аномальный контур сетчатки со склеральной депрессией (стафилома). Дистрофические изменения сетчатки на уровне стафиломы (больше в левом глазу).

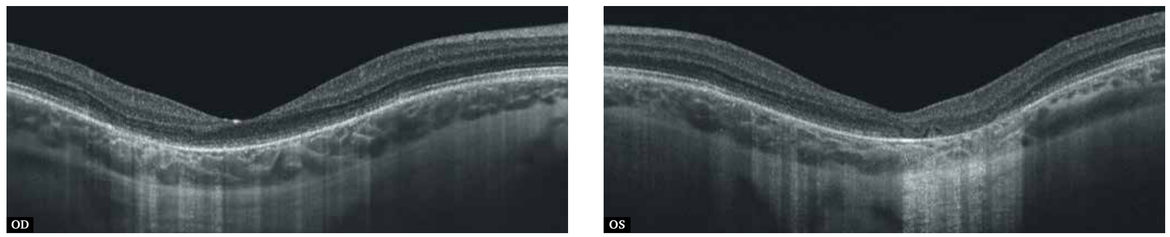

Рис. 358. В-сканограмма поперечного оптического среза диаметром 6 мм. Дегенерация наружных слоев сетчатки в зоне стафиломы. В области склеральной депрессии наружный пласт нейроэпителия четко не дифференцируется. В сосудистой оболочке явных изменений не выявлено.

Глава 10. Другие заболевания сетчатки

10.3. Географическая атрофия сетчатки (симметричные изменения на правом и левом глазах)

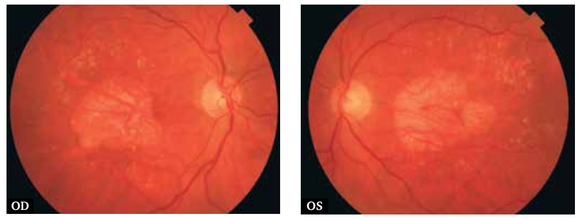

Рис. 410. Цветная фотография глазного дна. Очаг атрофических изменений ПЭС и слоя хориокапилляров в фовеа в виде большой ограниченной депигментированной зоны неправильной формы с четкими границами, через которую визуализируются крупные хориоидальные сосуды. Множественные небольшие друзы в виде светло-желтых очагов атрофии овальной, округлой или неправильной формы с четкими границами, расположенные по периферии от зоны депигментации в основном в верхневисочном квадранте. Ход и калибр сосудов не изменены.

Рис. 411. Изображение глазного дна с наложением интегральной карты толщины сетчатки с цветовой дифференциацией и количественной характеристикой в 100 точках исследуемой области. Значительные изменения толщины сетчатки охватывают центральную область.

Рис. 412. Изображение глазного дна с наложением обзорной интегральной карты толщины сетчатки с цветовой дифференциацией.

Рис. 413. Цветовая топографическая интегральная карта толщины сетчатки в 9 секторах, наложенная на фундус-изображение глазного дна, демонстрирует патологическое истончение толщины сетчатки в фовеа и парафовеа.

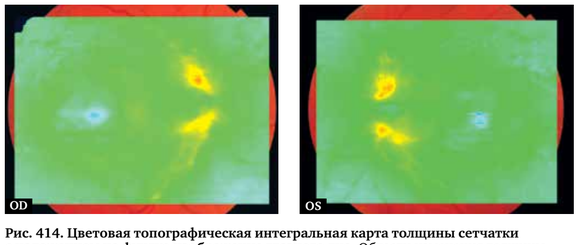

Рис. 414. Цветовая топографическая интегральная карта толщины сетчатки с наложением на фундус-изображение глазного дна. Области изменения толщины сетчатки в фовеа, парафовеа.

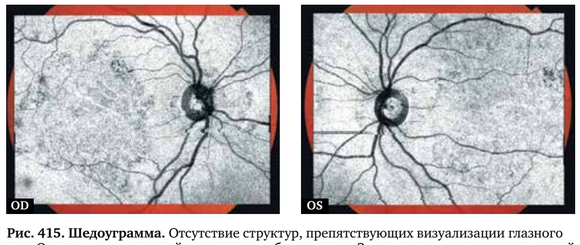

Рис. 415. Шедоуграмма. Отсутствие структур, препятствующих визуализации глазного дна. Отсутствие нарушений хода или калибра сосудов. Заметны изменения в макулярной области в виде обширных неравномерных очагов затемнения.

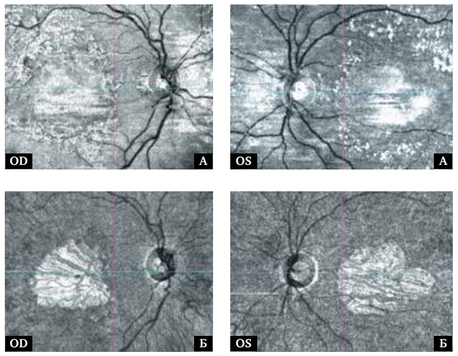

Рис. 416. Фронтальный срез En Face в режиме flattening, адаптированный: **А** – на уровне слоя ПЭС. Видна атрофия слоя ПЭС в макулярной области в виде крупного светлого очага и множественных очажков вокруг; **Б** – на уровне слоя хориокапилляров. Атрофия слоя хориокапилляров в макулярной области в виде крупного светлого очага с четкими границами и просвечиванием сосудов хориоидеи.

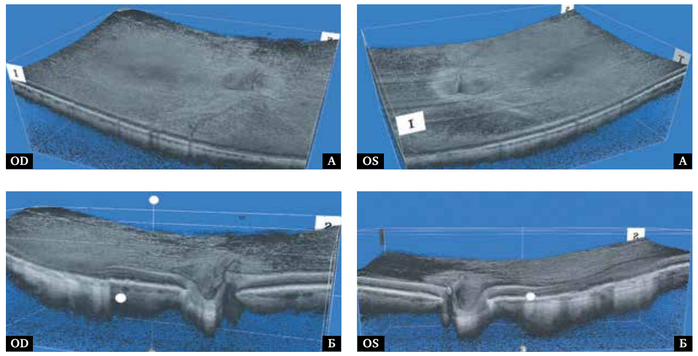

Рис. 417. Изображение поверхностного профиля сетчатки в формате 3D: А – отсутствие значительных изменений профиля сетчатки; **Б – поперечный срез на уровне фовеа,** истончение и дегенерация наружных слоев сетчатки, слоя ПЭС и хориокапилляров.

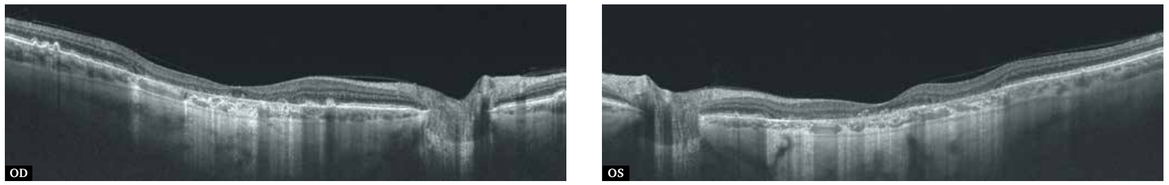

Рис. 418. В-сканограмма поперечного оптического среза диаметром 12 мм. Контур сетчатки изменен. Выраженное истончение сетчатки с отсутствием наружного ретинального пласта в центральной зоне.

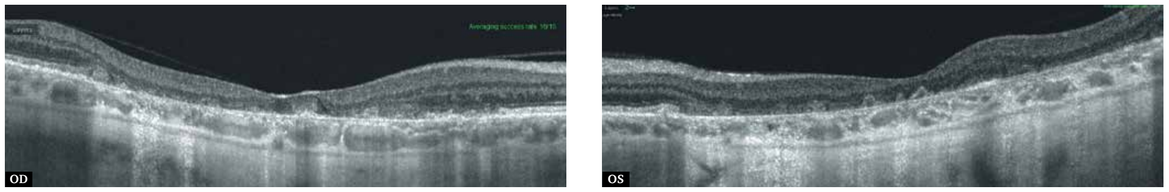

Рис. 419. В-сканограмма поперечного оптического среза диаметром 6 мм. Расширение и углубление центральной ямки. В центральной области архитектоника сетчатки нарушена. Отсутствие наружного ядерного слоя и зон сетчатки, связанных с отростками фоторецепторов, – локальная вторичная атрофия фоторецепторного слоя сетчатки. Атрофия слоя ПЭС. Истончение сосудистой оболочки.

10.7. Посттравматические фиброваскулярные изменения сетчатки

Рис. 459. Цветная фотография глазного дна. Обширный гетерогенный проминирующий белесовато-сероватый очаг неправильной формы с четкими границами, расположенный преимущественно в центральной области.

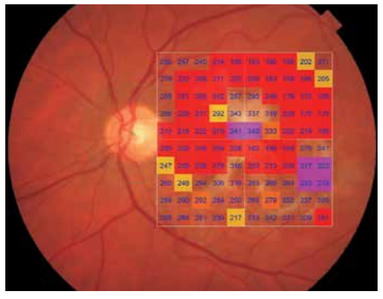

Рис. 460. Изображение глазного дна с наложением интегральной карты толщины сетчатки с цветовой дифференциацией и количественной характеристикой в 100 точках исследуемой области. Неравномерные изменения толщины сетчатки в макулярной области.

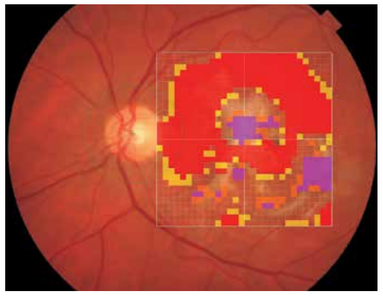

Рис. 461. Цветная фотография глазного дна с обзорным цифровым ячеистым картированием и цветовой дифференциацией.

Рис. 462. Изображение глазного дна с наложением интегральной карты средних числовых значений толщины сетчатки с цветовой дифференциацией в 9 секторах заданной области. Изменения толщины сетчатки выражены практически во всех исследуемых секторах.

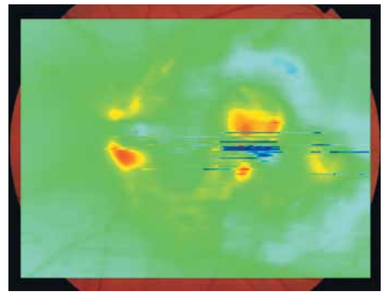

Рис. 463. Цветовая топографическая интегральная карта толщины сетчатки, наложенная на фундус-изображение глазного дна. Неравномерное изменение толщины сетчатки в макулярной области.

Рис. 464. Шедоуграмма. Отсутствие структур, препятствующих визуализации глазного дна. Выраженная деформация поверхности сетчатки в макулярной области.

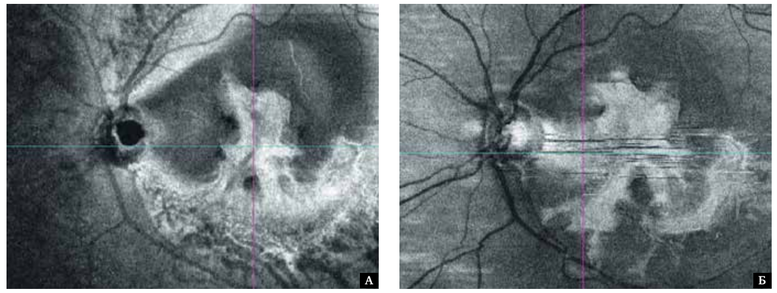

Рис. 465. Фронтальный срез En Face в режимах flattening и slanting на уровне наружных слоев сетчатки: **А, Б** – в макулярной области плотный гиперэхогенный очаг неправильной формы с четкими границами.



> Рис. 466. Изображение поверхностного профиля сетчатки в формате 3D: А – субретинальная фиброваскулярная мембрана в виде ограниченной выпуклости поверхности сетчатки в области фовеа, парафовеа (белая стрелка); **Б – срез фовеа в поперечной и сагиттальной плоскостях,** субретинальная фиброваскулярная мембрана в виде гиперрефлективного очага неправильной формы между нейроэпителием и ПЭС.

Рис. 467. В-сканограмма поперечного оптического среза диаметром 12 мм. Конвекс-деформация центральной области сетчатки за счет отека нейроэпителия и субретинальной неоваскулярной мембраны.

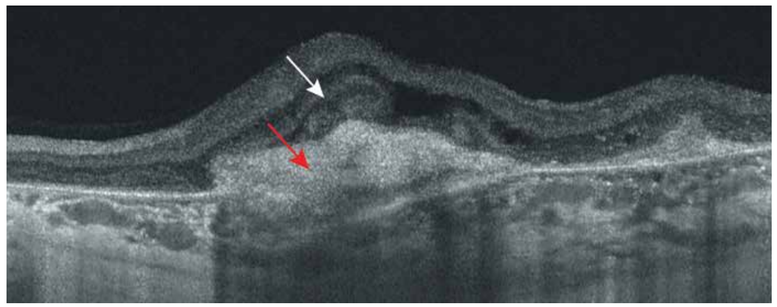

Рис. 468. В-сканограмма поперечного оптического среза диаметром 6 мм. Субретинальная неоваскулярная мембрана в стадии организации в виде массивного гетерогенного очага неправильной формы с четкими границами, спаянного со слоем ПЭС (красная стрелка). Деформация наружных ретинальных слоев с тенденцией к образованию тубулярных изменений в результате обширного поражения фоторецепторов (белая стрелка). Наружная пограничная мембрана и эллипсоидная зона разрушены. В области фиброваскулярной мембраны линия ПЭС деформирована, не исключается локальный посттравматический разрыв комплекса ПЭС – мембрана Бруха.

Маркетинг оптического предприятия — составляющие успеха

Редакция газеты «Поле зрения» и компания «Маркет Ассистант Груп» продолжает цикл публикаций для управленцев оптического предприятия. В цикле мы рассматриваем технологии увеличения клиентского потока в клинику или магазин оптики и, как следствие, рост прибыльности предприятия. Для достижения этой цели мы вспоминаем и структурируем постулаты маркетинга, применительно к оптическому рынку, и разбираем конкретные примеры из современной российской действительности.

Формирование коммуникационной политики

Е.Н. Якутина

Генеральный директор ООО «Маркет Ассистант Груп», доцент МосГУ

Продолжение, начало см. в №№ 4-6/2016, 1-6/2017, 1-6/2018, 1-4/2019

На последних конференциях по медицинскому маркетингу самой жаркой всегда бывала дискуссия о том, что надо рекламировать и продвигать: бренд клиники (магазина оптики), товарные марки, которые существует внутри предприятия (коллекции очков, оправ, линз, контактных линз), персонально директора, главного врача клиники или врача, ведущего прием пациентов.

Мой ответ — реклама должна быть комплексной, PR — систематическим, и все вместе должно укладываться в продуманную коммуникационную политику. О ней сегодня и пойдет речь.

Если вы «пиарите» врача, то это не должно быть случайно, а целенаправленно отвечать задачам, поставленным перед всем предприятием в целом. Врач, согласившийся на такую акцию, в свою очередь, обязан подписать соответствующие документы: о соблюдении коммерческой тайны, об ответственности за использование результатов коммуникационной кампании в личных целях. Врач должен быть поставлен в известность о содержании планируемых публикаций и должен быть готов к тому, что его фотографии появятся в публичном пространстве.

Врач в данном контексте — часть коммуникационной политики, он должен принадлежать системе вашего бренда как единого целого организма, быть его неотъемлемой частью.

И если цель определена, и вы знаете куда вы хотите попасть, тогда начать надо с ответов на стратегические вопросы:

- В каком сочетании для вашего типа бизнеса элементы комплекса маркетинга будут наиболее рациональны для налаживания эффективных маркетинговых коммуникаций;
- Какие конкретные инструменты необходимы для продвижения вашего бренда и его комплекса в целом;
- Какие сроки (и/или сезоны) надо учитывать для коммуникаций.

И если горизонт планирования для стратегических коммуникаций обычно определяется в 3-5 лет, то тактические задачи ставятся в зависимость от текущей ситуации и прописываются на полгода-год вперед:

- Какие конкретные методы продвижения продуктов необходимы на данном этапе развития бизнеса;
- Каков план коммуникационной кампании;
- Сколько необходимо и какой бюджет мы можем себе позволить для осуществления кампании;
- При запуске и проведении кампании как расходуются средства и насколько эффективна кампания;
- Кто осуществляет планирование, запуск и контроль коммуникационной деятельности.

> Под продвижением продукта понимается совокупность различных видов деятельности по доведению информации о достоинствах продукта до потенциальных потребителей и стимулированию возникновения у них желания его купить.

Коммуницировать с людьми или организациями можно с помощью прямых (например, реклама) и косвенных (например, интерьер клиники или магазина) средств.

В коммуникационный комплекс включается реклама, стимулирование сбыта (продаж), персональная продажа и связи с общественностью. Однако в магазине оптики коммуникационную функцию могут выполнять также дизайн товара, его упаковка и цена. В комплекс, как мы уже говорили выше, в медицинской клинике включается общение врача с пациентом, хотя в данной случае речь о продаже может не идти.

В голове потребителя происходят разные процессы, направление на осознание и принятие решения о покупке товара или услуги: первоначальная осведомленность, появление интереса, решение, действие, удовлетворенность — так называемая формула AIDAS.

Чтобы привести клиента к покупке, необходимо использовать разные способы коммуникации с ним, исходя из приведенных выше этапов принятия решения.

Налаживание эффективных маркетинговых коммуникаций осуществляется в следующей последовательности:

– определяется целевая аудитория;

– ставится цель, например, информирование о новой услуге, визит в клинику или совершение покупки;

– определяются цели коммуникационной кампании; разрабатывается коммуникационное сообщение;

– выбираются коммуникационные каналы;

– определяется лицо, которое делает сообщение (передает информацию);

– устанавливается обратная связь с целевой аудиторией;

– разрабатывается общий бюджет продвижения (коммуникационный бюджет);

– выбираются методы продвижения и оценивается эффективность коммуникационной деятельности.

> Целевая аудитория представляет собой совокупность потенциальных или существующих покупателей, или потребителей, принимающих покупательские решения или оказывающие на них влияние. В качестве целевой аудитории могут рассматриваться индивиды, группы людей, различные слои общественности.

Если пройтись по стадиям «созревания» покупателя, то представить цепочку коммуникативного воздействия можно условно таким образом.

1. Для привлечения внимания повторять название предприятия и того продукта, который необходимо продвинуть.

2. На стадии интереса сообщить дополнительные сведения, историю или легенду, и/или о ее определенных продуктах. Выработать у потребителей благоприятное мнение.

3. Создать чувство предпочтения по отношению к продвигаемому продукту путем описания его достоинств.

4. Перевод в убежденность о необходимости совершения покупки. Подталкивание с помощью акций, бесплатных консультаций, пробных процедур.

5. Одобрить выбор клиента после приобретения товара/услуги.

Процессы, происходящие в голове у потребителя связаны с его фактическими действиями, знание последовательности шагов потребителей дает возможность точнее определять цели коммуникационной кампании и лучше ее спланировать.

После определения желаемой реакции аудитории разрабатывается коммуникационное сообщение: его содержание и форма подачи. В основе содержания три принципа: рациональный, эмоциональный и моральный.

В форме обращается внимание на заголовок, слоган (девиз), иллюстрацию, цвет, шрифт, логотип.

Коммуникационные каналы бывают личными и безличными. Личные: разговор врача и пациента или оптика-консультанта и покупателя. К ним же отнесем вирусное распространение информации через экспертов и ближайшего окружения потребителя. Безличностные коммуникационные каналы: СМИ и наружные носители информации (биллборды, афиши); атмосфера организаций (интерьер); различные мероприятия, проводимые организациями с теми или иными целями, например, презентации, юбилеи, дни открытых дверей, подведение итогов конкурсов и т.д.

Коммуникационное сообщение также может быть опосредованным или переданным коммуникатором — исходить от значимого для целевой аудитории лица.

И о формировании бюджета я уже говорила в одной из ранних публикаций, немного повторюсь здесь для последовательности изложения темы.

Методы определения затрат на продвижение:

1) от имеющихся средств;

2) процент от объема прошлого сбыта;

3) долевого участия в рынке;

4) конкурентного паритета;

5) процент от планируемого дохода.

Поясню некоторое методы. Если предприятие хочет увеличить долю рынка, то, помимо бизнес-решений, необходимо увеличить бюджет на коммуникации сообразно доле. Например, если организация имеет 5% рыночной доли, то она должна вкладывать в продвижение 7% отраслевых вложений в продвижение.

Метод конкурентного паритета — разработка бюджета на продвижение продукта, в котором затраты устанавливаются на уровне соответствующих затрат конкурентов, часто на уровне среднеотраслевых затрат. Предполагается, что бюджет конкурента основан на коллективной мудрости отрасли и что такой подход препятствует возникновению войн в области продвижения продуктов.

Очень распространено в розничной торговле и в медицинском маркетинге тестирование рекламы эмпирическим путем. Сейчас такие эксперименты проводятся также в сети интернет при помощи таргетированной рекламы и smm-продвижения.

Для коммуникационных кампаний следует учитывать характер самого продукта, географические, социально-экономические и прочие характеристики целевого рынка. Так, если размеры рынка ограничены, то наиболее эффективным методом продвижения может быть персональная продажа. Если рынок носит локальный характер, то целесообразно в целях продвижения использовать местные СМИ, а также социальные сети.

Жизненный цикл продукта

Методы продвижения могут быть различными для разных стадий жизненного цикла продукта. Заложите в бюджет 15% от планируемой прибыли на стадии внедрения и 5% — в стадии стабилизации для поддержания информированности аудитории. На стадии спада уменьшайте деятельность по продвижению «старых» продуктов, особенно использование рекламы. Больше внимания уделяйте персональной продаже и стимулированию сбыта.

Цена также существенно влияет на выбор методов продвижения. Если ваша клиника делает элитные солнцезащитные очки и оправы — это требует интенсивного использования персональной продажи, так потенциальные покупатели желают получить более конкретную информацию о ценовой политике. Для экономичных товаров нужна обычная и незамысловатая прямая реклама.

Анализируй это

После завершения коммуникационной программы не забывайте все проанализировать, ошибки и успехи, чтобы в следующий раз создать еще более эффективную коммуникацию. Под эффективностью мы понимаем соотношение между степенью воздействия на целевую аудиторию и затратами.

Оценить эффективность отдельных методов продвижения по конечным результатам, скажем, росту объема продаж, чрезвычайно сложно. Поэтому часто используется относительная оценка, когда стоимость того или иного метода продвижения относится к числу контактов (звонков, визитов, ответных писем и т.п.) потребителей.

Генеральный директор Института «Реакомп» **Сергей Ваньшин**:

Мы способствуем формированию доступной среды

Илья Бруштейн

Московский Институт «Реакомп» (Реабилитация и Компьютер) называют «мозговым штабом» Всероссийского общества слепых (ВОС). «Наша организация решает три основные задачи: во-первых, мы способствуем формированию доступной среды, в частности, в сфере культуры, во-вторых, мы стремимся помочь инвалидам научиться жить и работать в существующих обстоятельствах. Мы расширяем жизненные горизонты незрячих и слабовидящих людей, давая им компьютерные знания. В-третьих, мы осуществляем подготовку и повышение квалификации кадров для ВОС, участвуем в формировании кадрового резерва. А значит, Общество слепых сможет работать эффективно не только сегодня, но и завтра», — с этих слов началась беседа корреспондента газеты «Поле зрения» с создателем и бессменным — с 2001 года — генеральным директором Института «Реакомп», кандидатом педагогических наук Сергеем Николаевичем Ваньшиным.

С.Н. Ваньшин — один из самых известных в России экспертов по созданию доступной среды для людей с ограниченными возможностями здоровья. В возрасте пяти лет из-за болезни он потерял зрение. В детстве и юности у него еще оставался крошечный остаток зрительных функций (1-2%), а к тридцати годам он полностью ослеп. Учился в московской школе-интернате для слепых и слабовидящих детей. С отличием окончил Московский институт культуры. Стал библиотекарем и библиографом. Учился в аспирантуре. Защитил кандидатскую диссертацию по библиографии.

— Сергей Николаевич, как складывалась Ваша профессиональная деятельность?

— С 1983 года по 1992 год я работал в Республиканской государственной библиотеке для слепых. Начал работать в библиотеке, еще учась в аспирантуре. В 1990 году при библиотеке был открыт компьютерный центр, который мне было поручено возглавить. В 1992 году Компьютерно-методический центр стал отдельным подразделением при Центральном правлении ВОС. Меня назначили его директором. А в 2001 году на базе Компьютерно-методического центра возник Институт «Реакомп» (Реабилитация и компьютер).

Могу сказать, что все эти годы я работаю по специальности. Современная библиография теснейшим образом связана с развитием компьютерных технологий. Поэтому у меня была возможность использовать знания, полученные в институте.

— Чем именно Вы занимались, работая в Республиканской государственной библиотеке для слепых?

— Моя работа всегда была связана с использованием тифлотехнических средств, то есть специального оборудования, облегчающего жизнь незрячих, дающих им возможность заниматься интеллектуальной деятельностью и т.д. Если говорить кратко, то мне предстояло самому освоить эти технические средства, а потом научить этому других незрячих людей.

— Получается, что специализированная библиотека — это не только место, где читатели могут получить рельефно-точечные и звуковые книги, но и центр инновационных технологий.

— Совершенно верно. Это развитие началось еще в докомпьютерную эпоху. В 1983 году, в тот год, когда я начал работать в библиотеке, к нам поступил из Западной Германии первый русифицированный электронный тифлоприбор «Braillex 09 D» с электромагнитным дисплеем.

Если говорить простым языком, то это был текстовый редактор. Незрячий пользователь с помощью брайлевской (рельефно-точечной) клавиатуры мог записывать, вносить информацию в буферную память прибора, исправлять опечатки, вносить в текст коррективы. Оборудование подсоединялось к электронной пишущей машинке-принтеру. И текст можно было самостоятельно распечатать на бумаге обычного формата.

Таким образом, незрячий человек смог самостоятельно, без помощи зрячего секретаря, работать с текстами. Студенты, аспиранты, ученые с помощью этого оборудования готовили к печати учебные и научные статьи, автореферaты диссертаций.

— А раньше таких приборов в России не было?

— Похожая техника американского и западногерманского производства поступала в библиотеку уже с конца семидесятых годов. Но она не была русифицирована, не умела работать с русскими текстами. Кроме того, по ряду других причин эксплуатацию этого оборудования не удалось наладить в наших условиях. Поэтому тифлоприборы «Braillex 09 D» действительно стал прорывом в деле организации работы незрячих людей интеллектуального труда.

Давайте не забывать о том, что в эту эпоху и зрячие люди все еще активно пользовались механическими печатными машинками и услугами машинисток, машинописных бюро. Это была распространенная профессия! Тексты надо было помногу раз заново перепечатывать после внесения в них исправлений.

— Получается, что слепые люди обогнали зрячих?

— Можно сказать и так! Я сам с помощью «Braillex 09 D» готовил автореферат своей диссертации. И это очень облегчило мою работу. После встреч со своим научным руководителем я мог быстро внести в текст изменения. Мне не нужно было ждать, пока машинистка напечатает новый вариант текста, не нужно было пользоваться услугами чтецов.

Через несколько лет на смену «Braillex 09 D» пришли одиннадцать аппаратов «Versobraille» с более надежным дисплеем. В нем в качестве носителя информации применялись стандартные компакт-диски, что упрощало для читателей использование этой техники. К «Versobraille» можно было присоединить и обычный, и брайлевский принтер. Таким образом, текст мог быть распечатан и в плоскопечатном виде, и рельефно-точечным шрифтом. А старый аппарат — «Braillex 09 D» — давал возможность подготовить только плоскопечатный вариант. Таким образом, в конце восьмидесятых годов работа незрячих людей еще более упростилась.

— Этой техникой нужно было научиться пользоваться.

— Этим я и занимался. В конце восьмидесятых годов в библиотеке появились четыре первых аппарата прямого чтения «Optacon», давшие возможность незрячим людям познакомиться с любым текстом, любой книгой, напечатанными плоскопечатным шрифтом. Эти аппараты взяли на себя функции чтецов. Они могли даже распознать и озвучить простейшие чертежи и схемы. Конечно, чтобы научиться пользоваться этой техникой, требовалось время. Например, обучение пользованием аппаратом «Optacon» требовало от 30 до 70 часов занятий.

В 1989 году в стенах Республиканской государственной библиотеки для слепых была проведена выставка немецкой компьютерной техники для незрячих. Ее организовала фирма «Баум», один из мировых лидеров в этой сфере.

Я прекрасно помню, какой огромный общественный резонанс имела эта экспозиция. За пять дней ее посетили около пяти тысяч (!) незрячих и слабовидящих людей из различных регионов Советского Союза. В рамках выставки были организованы мастер-классы по использованию компьютерной техники. Их проводил незрячий сотрудник фирмы «Баум» Йозеф Эндер, прекрасно владеющий русским языком.

— Почему Вы вспомнили сейчас об этой выставке?

— Мне думается, что тогдашняя выставка стала ключевым, знаковым событием в деле «компьютеризации незрячих» в России. У нас и раньше шла эта работа. Но выставка придала развитию компьютерных технологий новый импульс. С фирмой «Баум» у нас наладилось не только деловое сотрудничество, но и настоящее партнерство и теплая дружба.

Конечно, можно сожалеть о том, что современная компьютерная техника для незрячих пока не производится в нашей стране. Но в России уже на раннем этапе стали доступны компьютерные новинки. И это замечательно!

— Сергей Николаевич, в 1992 году на базе отдела тифлотехнических средств Республиканской библиотеки для слепых была создана самостоятельная организация — Компьютерно-методический центр. Что изменилось в Вашей работе?

— Мы стали работать более интенсивно. Это была работа по четырем направлениям. И по всем эти направлениям мы и сейчас продолжаем работать, уже в рамках Института «Реакомп».

Первое. Компьютерно-методический центр стал целенаправленно заниматься обучением незрячих людей пользованию компьютерной техники. И речь, конечно, шла не только о москвичах. К нам приезжают и приезжали инвалиды по зрению со всей России.

Второе. Сотрудники Компьютерно-методического центра, и я в том числе, участвовали в разработке отечественных компьютерных программ для незрячих пользователей, в том числе программ голосового доступа.

Третье. Мы участвовали в разработках отечественных брайлевских дисплеев. Пока, к сожалению, не удалось наладить их производство. Но такая работа идет.

И четвертое направление — создание компьютеризированных рабочих мест для незрячих. Уже в середине девяностых годов стали появляться такие рабочие места. Мы начали сотрудничать с властями города Москвы, других регионов, с коммерческими компаниями.

— Не могли бы Вы подробнее рассказать об этом аспекте Вашей работы.

— Пилотным проектом стало создание рабочего места сотрудника справочной службы «Аэрофлота» в 1997 году в Москве. Люди звонили в справочную, незрячий оператор находил информацию в компьютере, она появлялась на его брайлевском дисплее. И клиент получал нужный ответ, например, информацию о конкретном полете. Человек, позвонивший в справочную «Аэрофлота», даже не знал, что его обслуживает тотально незрячий сотрудник! Да эта информация в данном случае никому и не нужна. Главное, что инвалид по зрению может работать так же качественно, как и человек без инвалидности.

— Вроде бы все просто.

— На самом деле нам необходимо было преодолевать не только организационные, но и психологические барьеры. Некоторые руководители предприятий и рядовые сотрудники задавали мне странные вопросы: «А зачем нам эти слепые? А кто их будет водить в туалет?» Они воспринимали инвалидов по зрению как людей немощных, беспомощных. Как обузу. Предстояло доказать, незрячие — такие же работники, как и все остальные. Они совсем не нуждаются в ежеминутной опеке, а наоборот, могут принести пользу и работодателю, и коллективу.

В любом случае, опыт справочной «Аэрофлота» был удачным. В дальнейшем мы оборудовали рабочие места и для адвокатов, и для финансовых консультантов, и для специалистов по продажам и т.д.

Но создание конкретных рабочих мест — это только часть нашей работы. Мы также занимаемся сертификацией подобной деятельности, участвуем в выработке государственных стандартов.

— 1 июля 2001 года Вы были назначены генеральным директором Института «Реакомп». Чем отличается «Реакомп» от Компьютерно-методического центра?

— Мы продолжаем заниматься теми же вопросами, связанными с разработкой и продвижением компьютерных технологий.

Слушатель компьютерных курсов осваивает работу с брайлевским дисплеем

Знакомство с макетами в Институте «Реакомп»

Но, помимо этого, Институт взялся и за решение целого ряда других проблем. У нас действует сектор реабилитации слепоглухих, который занимается организацией помощи этой группе инвалидов. Для людей с одновременными нарушениями зрения и слуха проводятся различные физкультурно-спортивные, культурно-образовательные мероприятия, тренинги по социально-бытовым навыкам. Они осваивают компьютерную технику.

«Реакомп» занимается всеми вопросами, связанными с созданием доступной среды: от тактильных указателей на асфальте и вывесок с рельефно-точечным шрифтом до обслуживания «особых» посетителей в музеях и государственных учреждениях.

Мы также разрабатываем стандарты в сфере тифлокомментирования кинофильмов и готовим тифлокомментаторов. Еще одно направление работы: обучение и повышение квалификации сотрудников и активистов Всероссийского общества слепых, работа с кадровым резервом. Обучение проводится по самым разным направлениям: от бухгалтерского учета и особенностей налогового законодательства до выработки лидерских качеств.

И, конечно, нельзя не упомянуть нашу гостиницу, которая сертифицирована как трехзвездочная и выполняет две важнейшие функции. Во-первых, доходы от гостиницы являются основой для финансирования «Реакомпа». Во-вторых, в нее селятся участники наших образовательных программ. Они и живут, и учатся, и питаются под одной крышей.

— Хотелось бы подробнее поговорить с Вами о Вашей музейной работе, так как «Реакомп» уделяет ей огромное внимание. Вы часто выступаете в прессе как эксперт по данной теме, принимаете участие в круглых столах, научно-практических конференциях. Что Вы понимаете под «доступной средой» применительно к музеям? Что ждет от посещения музея незрячий человек?

— Существуют нормативные акты Министерства культуры России, которые предписывают всем музеям обеспечить создание доступной среды для всех категорий людей с инвалидностью: по зрению, по слуху, опорно-двигательному аппарату, с особенностями интеллектуального развития и эмоционального восприятия. То есть человек с любыми физическими и психическими недугами должен чувствовать себя в музее комфортно. Это не любезность конкретного музея, а его обязанность.

Нормативные акты Министерства культуры относятся к федеральным музеям. Почти во всех регионах существуют аналогичные документы, касающиеся региональных и местных музеев. И частные музеи, открытые для широкой публики, тоже должны учитывать эти рекомендации. Так же как кафе, рестораны, банки, магазины и т.д., музеи должны не допускать дискриминации инвалидов.

Что это означает применительно к инвалидам по зрению? Незрячий человек должен иметь возможность получить адекватное представление о музейной экспозиции. Разумеется, нужно быть реалистами. При отсутствии зрения невозможно познакомиться со всеми экспонатами. Не все из них предназначены для тактильного восприятия. И в этом нет ничего страшного!

Но рассказ экскурсовода должен учитывать зрительные возможности экскурсантов. Второе. Также каждому музею необходимо определить, к каким же экспонатам могут прикасаться незрячие, а какие лучше оставить в покое…

Эту работы должны провести научные сотрудники и методисты. Здесь недопустима самодеятельность конкретного экскурсовода или смотрителя зала! Экспонаты, которые разрешается трогать незрячим, важно обозначить специальными табличками с брайлевскими обозначениями. Мы рекомендуем каждому музею определить два типа экспонатов: те, которые разрешается трогать всем посетителям, и те, к которым разрешено прикасаться только инвалидам по зрению. Это общемировая практика. Все-таки инвалиды по зрению составляют сравнительно небольшую группу посетителей, и нагрузка на экспонат оказывается существенно меньше, чем при «всеобщем доступе».

Необходимо использовать другие органы чувств, кроме зрения. Экскурсия может включать в себя прослушивание аудиофрагментов, использование каких-то запахов и даже дегустацию блюд и напитков.

Еще один аспект: доступность муляжей, макетов, копий (уменьшенных копий) экспонатов и других материалов. Все это дает возможность получить представление о тех экспонатах, которые недоступны для «особых посетителей». Например, вместо прикосновения к царскому трону можно предложить незрячим людям познакомиться с его уменьшенной копией. Вместо старинной рубашки, которая находится под стеклом, можно принести аналогичную, похожую рубашку из научно-вспомогательного фонда или хотя бы кусок оригинальной ткани, из которой она сделана.

В каждом музее должен работать квалифицированный методист, отвечающий за обслуживание инвалидов. У этого сотрудника могут быть и другие функции. Но среди его служебных обязанностей должна быть и работа с «особыми посетителями».

— Ваш Институт занимается подготовкой таких специалистов?

— Да. Мы занимаемся подготовкой и методистов, и экскурсоводов. Обычно в музее достаточно иметь одного методиста в этой сфере. А экскурсоводов, способных провести яркую экскурсию для «особых посетителей», может быть несколько.

— Доступная среда, о которой Вы говорили, уже создана в российских музеях?

— Она реально создана во многих музеях, и столичных, и провинциальных. Где-то работа идет успешнее, где-то она только начинается… Как правило, стремление адаптировать экспозицию для незрячих посетителей идет на пользу и зрячим людям. Ведь им тоже интересно активнее «задействовать» другие органы чувств: слух, обоняние, осязание и т.д. Те же муляжи, копии и макеты экспонатов, которые многие музеи в последнее время изготовляют для специализированных экскурсий, полезны и при работе с другими посетителями, например, при проведении интерактивных занятий с детьми.

— Не могли бы Вы привести конкретные примеры?

— Например, в Москве, совсем недалеко от Красной площади, на улице Варварка, есть небольшой музей «Старый английский двор». Он расположен в одном из самых старых сохранившихся московских зданий, возведенных еще в начале шестнадцатого века. Во времена Ивана Грозного в этом здании находилась английская торговая миссия, которая одновременно выполняла и функции посольства.

В этом музее сразу же начинают быть задействованы почти все чувства, даже чувство равновесия. Здание с низкими потолками, крутыми винтовыми лестницами. Там можно прикоснуться к старинной штукатурке. Можно потрогать сундуки, лавки, посуду. Даже есть английская пивная кружка из кожи. Раньше я даже не знал, что существуют пивные кружки из кожи.

Конечно, речь не идет о подлинных предметах шестнадцатого века. Мы — и слепые, и зрячие — прикасаемся к копиям. Но они мастерски сделаны и дают представление об эпохе. В этом музее предлагают понюхать редкие заморские приправы, которые английские купцы в шестнадцатом-семнадцатом веках доставляли в Россию. Там звучит старинная музыка.

В музее проводятся интерактивные программы для детей и взрослых, во время которых можно спуститься в подвалы, заняться поиском клада. Посетители учатся по особенностям одежды отличать русских купцов от английских, для них проводятся уроки арифметики и навигационного дела по старинным учебникам.

Что касается рельефно-точечных этикеток… Они не только дают незрячим посетителям важную информацию и указывают на экспонаты, доступные для тактильного восприятия, но и способствуют популяризации брайлевского шрифта, системы, созданной Луи Брайлем. А это важное, благородное дело!

— О каких еще музеях или других культурно-просветительских учреждениях, адаптирующих свою экспозицию для незрячих пользователей, Вы могли бы рассказать?

— Интереснейшие экскурсии для незрячих и слабовидящих детей организует московский зоопарк. У них есть контактный зоопарк, где дети могут осторожно прикоснуться к ежику, погладить кролика, сибирского полоза…

— Контактные зоопарки сейчас очень распространены.

— Они далеко не всегда разумно организованы. Часто звери там подвергаются огромному стрессу, массовому нашествию посетителей. Животные быстро умирают. А в московском зоопарке эта работа поставлена на научную основу, чтобы и животные не страдали, и незрячие дети могли с ними познакомиться.

Разумеется, далеко не ко всем зверям можно и нужно прикасаться. Поэтому сотрудники зоопарка используют в своих экскурсиях и лекциях муляжи животных, различные игрушки. Они приносят незрячим детям обрезки меха различных зверей. Кроме того, используются мешочки различного веса, чтобы малыш понял, сколько обычно весит мышка, сколько весит кошка. Ведь детские игрушки не передают реальный вес животных. Поэтому идея с мешочками представляется мне очень разумной! Самое главное, что в московском зоопарке к организации экскурсий и лекций подходят творчески, с душой.

Конечно же, нельзя не упомянуть Дарвиновский музей в Москве. У этого музея накоплен огромный опыт работы с посетителями с различными группами инвалидности. Для незрячих созданы скульптуры и реконструкции вымерших зверей, древних людей. Сотрудники музея собрали целую коллекцию экспонатов, доступных для тактильного осмотра: костный материал, чучела птиц и животных, кусочки меха млекопитающих.

Всем посетителям Дарвиновского музея, в том числе и незрячим, во время интерактивных занятий и экскурсий предлагается взять в руки живых насекомых: тараканов, палочников, саранчу, сверчков, цветочных жуков. В оранжерее и на экологической тропе рядом с музеем можно прикоснуться к редким растениям.

Интересный опыт работы накоплен в обновленном Музее космонавтики в Москве. Там можно и со скафандром космонавта познакомиться, и к метеориту прикоснуться, и конструкцию спускаемого аппарата изучить.

— А что Вас заинтересовало из зарубежного опыта музейного опыта?

— Очень интересно было познакомиться с музеем музыкальных автоматов в немецком городе Брухзале. Там можно послушать различные шарманки, механические пианино…

Большое впечатление на меня произвел мультимедийный музей истории Берлина с английским названием «The Story of Berlin». Он состоит из 23 залов общей площадью шесть тысяч квадратных метров. Каждый зал освящает одну из сторон берлинской и немецкой жизни.

Там очень интересное звуковое сопровождение. Например, ты оказываешься на лестничной площадке берлинского многоквартирного дома. Из одной квартиры слышится ругань, в другой квартире играет музыка, в третьей — течет вода… Вроде бы какофония звуков, но она создает иллюзию жилого дома, а не музея.

В другом зале я обратил внимание на ухающий паровой молот, запах машинного масла, вздрагивающий пол… Еще один зал представлял из себя воссозданный кинотеатр двадцатых-тридцатых годов с репертуаров тех лет. Все это было очень интересно!

Кроме того, составной частью этого музея является бомбоубежище, сооруженное в семидесятые годы на случай атомной войны.

— Хотелось бы подробнее поговорить с Вами об образовательной деятельности Института «Реакомп».

— Наша работа состоит из двух составных частей. И обе эти составные части очень важны. Во-первых, мы готовим специалистов по доступной среде в образовательных организациях и учреждениях культуры, экскурсоводов и музейных методистов, обслуживающих инвалидов. Также «Реакомп» проводит обучение тифлокомментаторов и тифлосурдопереводчиков (специалистов по работе со слепоглухими).

Эта работа ведется на платной основе. Но образовательные услуги оплачивают, как правило, не сами участники образовательных программ, а те организации и учреждения, которые их к нам направляют.

Также ведется обучение сотрудников и активистов Всероссийского общества слепых. Им все услуги предоставляются бесплатно. В сфере информационных технологий мы проводим обучение и повышение квалификации по только пользователей компьютеров, но и преподавателей информатики, руководителей компьютерных курсов в регионах. У нас учатся председатели и секретари местных организаций ВОС, руководители и специалисты учебно-производственных предприятий.

Что касается кадрового резерва… Мы отбираем и проводим обучение людей, которые в будущем могли бы занять руководящие посты в обществе. Речь идет о курсах менеджмента, проходящих в несколько этапов. Продолжительность каждого этапа составляет около месяца.

Задача состоит в том, чтобы найти людей, имеющих организаторские способности и соответствующие моральные качества для работы во Всероссийском обществе слепых. С одной стороны, нам нужны прагматики, которые разбираются и в экономических, и в юридических вопросах. С другой стороны, на руководящие должности в ВОС необходимо выдвигать альтруистов, людей болеющих за дело, способных к сопереживанию со своими товарищами по несчастью. Будущим руководителям ВОС придется иметь дело с людьми, находящимися в стрессовой ситуации, в том числе и с теми, кто недавно потерял зрение… Здесь необходимо обладать огромной выдержкой, чувством такта.

— Сергей Николаевич, хотелось бы поговорить с Вами о тифлокомментировании. Наверное, не все наши читатели знают, что именно Вы ввели этот термин в русский язык. Именно Вы впервые в России разработали концепцию тифлокомментирования.

— На самом деле обучение тифлокомментаторов в нашем Институте происходит на основе методических разработок, созданных мной и моими коллегами. По своей сути, эта услуга идентична сурдопереводу для глухих и помогает инвалидам по зрению преодолеть информационные барьеры, получить ту информацию, которая для них недоступна.

Тифлокомментирование получило наибольшее распространение именно в сфере кино. Но оно также возможно и во многих других сферах. Можно комментировать телевизионные передачи, театральные постановки, массовые мероприятия, концерты, эстрадные и цирковые представления, спортивные соревнования.

— Тифлокомментаторы, которых Вы готовите, все это умеют?

— Да, тифлокомментатор высшей категории обязан все это уметь. Он может комментировать и фильм, и цирковое представление, и спектакль драматического или кукольного театра.

Дать незрячему человеку адекватное представление о фильме — непростая задача. Если мы проанализируем тифлокомментарии, которые сейчас присутствуют на российском рынке, то можно обнаружить немало ошибок и недочетов. Например, порой тифлокомментатор заглушает голоса актеров. А это недопустимо.

Супруги Ваньшины, актер Сергей Безруков, актриса Ирина Безрукова

Или, например, бывают ситуации, когда вместо тифлокомментария произносится ненужная информация, «словесная шелуха». Например, герой картины в гневе выходит из комнаты и хлопает дверью. А комментатор говорит: «Он хлопнул дверью…» Но зачем об этом говорить, если хлопок дверью незрячий зритель и так воспринимает на слух?

Существуют тифлокомментарии без грубых ляпов, но излишне многословные, перегруженные различными подробностями и деталями. Этот словесный поток мешает зрителю погрузиться в атмосферу фильма, составить о нем собственное представление.

А есть другие ситуации. Некоторые тифлокомментаторы почему-то забывают сообщить зрителю принципиально важную для него информацию. Например, один из героев приставил к виску другого пистолет. Но в тифлокомментарии об этом не упомянули… Как в такой ситуации зритель может понять дальнейшее развитие сюжета?

Тифлокомментатор должен не только обладать красивым, хорошо поставленным голосом, но и уметь уловить в кинофильме главное… Что касается иных жанров комментирования, то требования к ним похожи. Необходимо дать конкретную информацию о том, что происходит на манеже цирка или на театральных подмостках.

Тифлокомментарии могут быть подготовленными или прямыми (горячими). Случается, что у эксперта нет возможности предварительно посмотреть фильм. И ему приходится работать, что называется, «с листа». Это требует особого навыка. Также комментируются и спортивные матчи.

При разработке методик тифлокомментирования мы использовали опыт радиорепортажей, в том числе со спортивных соревнований и массовых мероприятий. Слушатели радио в силу специфики этого СМИ не могут получать визуальную информацию. Вместо нее на радио происходит словесное описание картинок. И слушатель может их представить. А значит, любой радиожурналист и радиоведущий в определенном смысле является тифлокомментатором.

— В настоящее время в различных городах России появляется все больше специализированных кинозалов для инвалидов по зрению.

— Эти залы, как правило, многофункциональны. Зрячие и незрячие зрители могут наслаждаться фильмами, не мешая друг другу. Инвалиды по зрению получают наушники, а специальная аппаратура синхронизирует саундтрек фильма и звукозапись комментария.

— На что тифлокомментатору нужно обратить особое внимание?

— Это зависит от сюжета фильма. Самое главное, чтобы развитие действия, основные идеи, заложенные в картине, были понятны для «особенного зрителя». Поэтому нужно обратить внимание на «немые» сцены, невербальную коммуникацию героев, использование мимики, жестикуляцию и т.д. Также логично обратить внимание на необычный декор интерьера, какие-то важные, знаковые предметы.

— Сергей Николаевич, в конце нашей беседы хотелось бы спросить: у Вас есть жизненный девиз?

— Еще в детстве мне врезалась в память такая фраза: «Любите людей и книги — и жизнь будет прекрасна!» Честно говоря, не могу сказать, сам ли я эту фразу сформулировал или где-то ее прочитал или услышал. Но эта мысль мне понравилась. И она вполне подходит для жизненного девиза.

Фото Ильи Бруштейна и из архива С.Н. Ваньшина

СОБЫТИЕ В ПОЛЕ ЗРЕНИЯ

Национальная премия оптической индустрии «Золотой лорнет – 2020»

11 февраля 2020 года состоится VI Церемония награждения Национальной премией оптической индустрии при официальной поддержке Минздрава Российской Федерации. Торжественное мероприятие пройдет в ресторане Backstage в МВЦ «Крокус Экспо».

В настоящий момент подано 110 заявок от 45 компаний. География участников охватывает города всей России: Москва, Санкт-Петербург, Архангельск, Владимир, Волгоград, Воронеж, Екатеринбург, Иркутск, Казань, Киров, Краснодар, Нижний Новгород, Пятигорск, Ростов-на-Дону, Томск, Улан-Удэ, Чебоксары, Челябинск.

Расскажем о трех салонах оптики, которые ярко заявили о себе.

Сеть салонов оптик и линзоматов **«Омега Оптик»** из Краснодара будет бороться за приз в номинации «Салон года». Компания прошла долгий путь от франшизы к собственному бренду. В салонах работают оптометрист и квалифицированный врач-офтальмолог. Особенность сети в том, что взрослые и дети любого возраста получают здесь полное комплексное обследование. А полную компьютерную диагностику можно пройти бесплатно и без предварительной записи. Салон ведет активную социальную работу: сотрудничает с детскими развивающими центрами, проводит дни здорового зрения для детей и взрослых, выездные экспресс-проверки зрения и оказывает социальную поддержку воспитанникам реабилитационного центра.

26 лет на рынке — солидный срок для оптического бизнеса. Сеть салонов оптики **«Очки и Линзы»** из Иркутска открыла первый салон в 1993 году. В настоящий момент сеть насчитывает семь салонов. «Очки и линзы» намерены взять главный приз в категории «Сеть года». Приоритет сети салонов — это качество товаров и услуг. Все члены команды имеют медицинское образование, постоянно проходят внутренние тесты на знание офтальмологии и информации по услугам и товарам салона. Проверка зрения проводится на сертифицированном оборудовании из Германии и Японии. Выбор оправ и солнцезащитных очков — от классики до ультрасовременных моделей — это результат работы с проверенными поставщиками с упором на пожелания клиентов.

Первыми, кто запустил собственный бренд оправ в Ростове-на-Дону, стал салон **«Люмен Оптик»**. Оправы из фрезерованного итальянского пластика на 80% сделаны вручную. Салон был открыт в 2013 году и стал единственным магазином оптики в городе, который делает очки на заказ только с линзами из Франции, Германии и Испании. За шесть лет было изготовлено 15 тысяч корригирующих очков и представлено 18 продаваемых торговых марок для 13 тысяч клиентов.

Обучение сотрудников — приоритет салона. Ежемесячно консультанты проходят тестирование и успешно подтверждают свою квалификацию. Ежеквартально оптометристы посещают круглые столы, участвуют в вебинарах и проходят тестирования от производителей линз. «Люмен Оптик» проводит активную социальную программу: за 2019 год на благотворительной основе салон изготовил на заказ 78 очков детям из детских домов, малоимущих семей и благотворительного фонда «Нет мамы».

Организаторы премии «Золотой лорнет» и торжественной церемонии награждения:

МВЦ «Крокус Экспо», дирекция проекта MIOF, компания «Маркет Ассистант Груп».

Официальная поддержка Минздрава Российской Федерации.

Информационные спонсоры

Журналы:

«Оптический MAGAZINE», «Вестник оптометрии», «Оправы и линзы», «Цены на оптику».

Интернет-порталы:

«Оптический MAGAZINE», «Кто есть кто в медицине», «Новости Юга», «Образ жизни», EyeNews, Fabrika, Weboptica, Optica4all, YugNews.

Чтобы стать информационным спонсором или гостем Премии и задать вопросы, свяжитесь, пожалуйста, с представителем организаторов:

Елена Якутина
Тел: +7 (495) 749-04-49
E-mail: goldlornet@gmail.com
www.goldlornet.ru

ПРИЛОЖЕНИЕ

Московская международная оптическая выставка MIOF (www.optica-expo.ru)

Главное событие для российских и иностранных специалистов оптической индустрии. На выставке демонстрируются новые технологии в сфере офтальмологии, оборудование и программное обеспечение для специализированных розничных компаний, а также последние тенденции очковой моды. В работе выставки в сентябре 2014 года приняли участие более 130 компаний из России, Германии, Чехии, Китая, Республики Корея, Турции и Белоруссии. В рамках выставки проходит Деловой и образовательный форум.

Агентство «Маркет Ассистант Груп» (www.ma-g.ru)

Основано в 1997 г. Маркетинговое сопровождение компаний на рынке, единственное маркетинговое агентство, специализирующееся на сопровождении бизнеса в оптической индустрии. Услуги в области маркетинга, исследований рынка, рекламы, PR, социологии, журналистики, дизайна в России, Италии, Корее, Франции. Официальный партнер MIOF, организатор Делового и образовательного форума выставки, издатель журналов семейства «Оптический MAGAZINE», выставочной газеты «Оптика Экспо».

iSert® 150 iSert® 151
iSert® 250 iSert® 251

Предустановленная | Гидрофобная Акриловая

Surgix
ophthalmic surgical products

Дистрибьютор ООО "Серджикс"
www.surgix.ru | info@surgix.ru
+7 (495) 543-74-73

HOYA
SURGICAL OPTICS

издательство Апрель

Приглашаем всех офтальмологов к сотрудничеству. Ждем ваших статей, интересных случаев из практики, репортажей. Мы с удовольствием будем публиковать ваши материалы на страницах нашей газеты «Поле зрения».

Подписной индекс: 15392
www.aprilpublish.ru

Газета «ПОЛЕ ЗРЕНИЯ. Газета для офтальмологов». Учредитель: ООО «Издательство «АПРЕЛЬ». Свидетельство о регистрации средства массовой информации ПИ ФС77-43591 от 21.01.2011 г. Федеральная служба по надзору в сфере связи, информационных коммуникаций (Роскомнадзор). Периодичность: 1 раз в 2 месяца. Газета распространяется в Москве, Подмосковье и 60 регионах России. С предложениями о размещении рекламы звонить по тел. 8-917-541-70-73. E-mail: aprilpublish@mail.ru. Слайды, иллюстрирующие доклады, фото, предоставленные авторами, публикуются в авторской редакции. Издательство не несет ответственность за представленный материал (научные тексты, иллюстрации, рекламные блоки, текстовую рекламную информацию). Авторы гарантируют, что их статьи не является плагиатом полностью или частично произведением других авторов. Перепечатка и любое воспроизведение материалов и иллюстраций допускается только с письменного разрешения газеты «Поле зрения». Дата выхода газеты: Декабрь 2019. Тираж 2000 экз. Газета изготовлена в ООО «Издательство «АПРЕЛЬ». Адрес издательства: 107023 Москва, площадь Журавлева, д. 10, офис 202. © «Поле зрения», 2019. © ООО «Издательство «АПРЕЛЬ». Отпечатано в типографии «CAPITAL PRESS». 111024, г. Москва, шоссе Энтузиастов, д. 11А, корп. 1.