ИЗДАНИЕ МОСКОВСКОГО НАУЧНОГО ОБЩЕСТВА ОФТАЛЬМОЛОГОВ

ПОЛЕ ЗРЕНИЯ

ГАЗЕТА ДЛЯ ОФТАЛЬМОЛОГОВ №6(20) НОЯБРЬ-ДЕКАБРЬ 2013 ISSN 2221-7746

ОФТАЛЬМОЛОГИЧЕСКИЕ ЦЕНТРЫ РОССИИ

Кафедре офтальмологии Военно-медицинской академии им. С.М. Кирова — 195 лет.

Вклад кафедры в изучение проблем патогенеза, диагностики, классификации и лечения глаукомы

Проблемы патогенеза, диагностики, классификации и лечения глаукомы, одной из главных причин слепоты в мире, составляют важнейшее направление в офтальмологии. Изучение на современном уровне этого направления традиционно относится к числу приоритетов в научно-исследовательской и клинической работе первой в России кафедры офтальмологии – кафедры офтальмологии Военно-медицинской академии им. С.М. Кирова.

В 1886 г. Л.Г. Беллярминов, в будущем 5-й руководитель кафедры офтальмологии ВМА (1893-1924) и последний почетный лейб-окулист (1914), защитил докторскую диссертацию «Опыт применения графического метода к исследованию движения зрачка и внутриглазного давления (при посредстве фотографии)». Один из многочисленных учеников профессора Л.Г. Беллярминова – К.И. Ноишевский, который в 20-е годы стал заведующим кафедрой офтальмологии медицинского факультета Варшавского университета, в период 1908-1915 гг.

> стр. 3

ОФТАЛЬМОЛОГИЧЕСКИЕ ЦЕНТРЫ РОССИИ

Офтальмология оптимизма

Руководителем Всероссийского центра глазной и пластической хирургии является профессор, доктор медицинских наук, заслуженный врач России Э.Р. Мулдашев. В 1973 году Эрнст Рифгатович запатентовал и впервые применил при проведении офтальмохирургической операции уникальный биоматериал «Аллоплант».

Использование аллопланта при восстановительной хирургии глаза стало темой кандидатской диссертации уфимского офтальмолога, защищенной в 1975 году. В 1995 году состоялась защита докторской диссертации, посвященной принципам применения аллопланта в пластической хирургии.

Всероссийский центр глазной и пластической хирургии

С 1973 года по 1983 год Э.Р. Мулдашев работал в Уфимском институте глазных болезней. В 1983 году ученый возглавил лабораторию консервации тканей, созданную на базе Уфимской городской больницы № 10. В 1986 году под руководством Эрнста Рифгатовича на базе лаборатории создается Республиканский центр пластической офтальмохирургии и офтальмоонкологии.

В 1987 году лаборатория консервации тканей передается в состав МНТК «Микрохирургия глаза» на правах структурного подразделения «Уфимская лаборатория трансплантатов для офтальмохирургии». В этом же году

> стр. 6

АКТУАЛЬНОЕ ИНТЕРВЬЮ

Каждая минута врача должна работать на больного
Интервью с профессором А.М. Чухраёвым > стр. 14

КОНФЕРЕНЦИИ

Российская офтальмологическая школа имеет крепкие корни, традиции и будущее
Интервью с профессором Б.Э. Малюгиным > стр. 16

ВЕЛИКИЕ ИМЕНА

«Уроки Краснова»
Г.Е. Столяренко > стр. 32
Глава из книги «Посвящение»

ЛЕКЦИИ

Б.Э. Малюгин > стр. 35
Технические особенности и клинические результаты использования современных фемтосекундных лазерных систем в хирургии хрусталика. Кто прав — скептики или энтузиасты?

П.А. Ермолаев > стр. 39
У истоков имплантации ИОЛ в хрусталиковую сумку

Также в номере:

Оптометрия > стр. 34
Вопросы последипломного образования > стр. 42
В помощь практикующему врачу > стр. 44, 48
Календарь > стр. 49
К незримому солнцу > стр. 51
Записки американской медсестры > стр. 54

Вероника Скворцова не ожидает снижения качества медпомощи в РФ

По мнению министра здравоохранения РФ Вероники Скворцовой, в России не ожидается снижения качества и объемов оказываемой медицинской помощи. С 2011 по 2016 год расходы на здравоохранение планируется увеличить почти на триллион рублей. К тому же, по мнению министра, которое приводит агентство РИА «Новости», благодаря переводу части высокотехнологичной медицинской помощи (ВМП) в систему ОМС, она станет более доступной для россиян.

По словам министра, в 2014 году почти 460 методов высокотехнологичной медицинской помощи в 2014 году планируется профинансировать из фондов обязательного медицинского страхования (ОМС), а получить ее смогут на 250 тысяч человек больше, чем в 2013 году. В 2012 году, по сведениям министерства, ВМП смогли получить 140 тысяч россиян.

Фото Владимира Трефилова, РИА Новости

Средства на здравоохранение сейчас направляются в основном в Федеральный фонд обязательного медицинского страхования (ФФОМС). При этом впервые 459 методов высокотехнологичной помощи в этом году перейдут в ОМС.

«Это методы, которые уже сейчас широко растиражированы, используются в региональных медицинских учреждениях. С другой стороны, снятие квот, к которым были адаптированы эти методы лечения, позволит системе ОМС оказывать помощь всем тем, кто в них нуждается», — пояснила глава ведомства.

medportal.ru

За последние 8 лет американские фармкомпании потратили более 50 млрд долларов на поиск новых лекарств

Но США были вынуждены признать, что большинство инновационных препаратов были произведены десятилетия назад. Становится все сложнее разработать принципиально новое, эффективное и безопасное средство, которое по свойствам превзойдет имеющиеся аналоги.

Когда журнал Prescrire в 2011 году опубликовал рейтинг инновационных лекарственных средств, оказалось, что лишь 17 из 984 препаратов, которые были разработаны с 2001 года, признаны «прорывом в медицине». Средства, коренным образом меняющие представления врачей, продолжают появляться для лечения лейкемии, ВИЧ, гепатита С, возрастной макулярной дегенерации.

В исследовании, опубликованном недавно в журнале Health Affairs, рассматривалось 315 клинических испытаний. В процессе этих испытаний ученые сравнивали действие различных лекарственных препаратов и плацебо, изучаемые средства назначали пациентам для лечения болезней сердца и сосудов, дыхательной системы, онкологических заболеваний, инфекций. Результаты были размещены в четырех лучших журналах: BMJ, JAMA, NEJM и The Lancet, в период с 1966 по 2010 год. В первые годы лекарства легко побеждали плацебо, в среднем были в 4,5 раза эффективнее пустышек. К 1980 году эффективность лекарств была в 4 раза выше, в 1990-е годы — в 2 раза. К концу 2000-х препараты стали эффективнее плацебо лишь на 36%. Исследователи пришли к неутешительному выводу: старые препараты оказываются более эффективными, чем большинство новых.

Многие ошибочно полагают, что современные лекарства обязательно эффективнее, чем их предшественники, служившие человечеству не один десяток лет, что одобрение со стороны государства получают только лучшие препараты, у которых нет серьезных побочных эффектов. Врачи тоже попадают под влияние рекламы и иногда могут выписать более новое и дорогое лекарство, полагая верным сделать выбор в пользу современного средства.

В недавней публикации в издании Journal of Law, Medicine and Ethics было отмечено, что 9 из 10 новых лекарственных препаратов не приносят существенной пользы для пациентов, являются альтернативой старым лекарствам. Управление по контролю качества пищевых продуктов и лекарственных средств США (FDA) одобряет новый препарат, если польза от его применения превышает возможные риски. Это не означает, что новый препарат эффективнее своих предшественников.

С целью сравнения эффективности проводят клинические исследования, сравнивая новое лекарство со старым, проверенным средством, признанным «золотым стандартом» для лечения конкретной болезни. Если новый препарат демонстрирует высокую эффективность, и доказательства убедительны, рекомендации по лечению заболевания могут быть изменены.

medportal.ru

ФМБА озабочено: регионы экономят на оборудовании

Отмена централизованных закупок медицинского оборудования для региональных учреждений службы крови беспокоит Федеральное медико-биологическое агентство (ФМБА) — регионы экономят на оборудовании, а качество и безопасность заготавливаемой крови из-за этого снижается.

Как считает заместитель руководителя ФМБА России Елена Хавкина, оснащение региональных учреждений службы крови разным оборудованием может привести к снижению безопасности процедур. Такая ситуация возникла из-за отмены централизованных закупок:

– Из-за банальной экономии регионы приобретают более дешевое оборудование и расходные материалы. Цена такой экономии — снижение качества и безопасности заготавливаемой крови и ее компонентов, возможный риск заражения.

По словам представителя ведомства, руководство ФМБА неоднократно обращалось в Минздрав РФ и Правительство РФ с предложениями вернуться к централизованной закупке, но их обращения услышаны не были.

Из-за ограниченного бюджета регионы неохотно закупают высокотехнологичное оборудование, требующее специальных помещений, а также дополнительного финансирования на расходные материалы. Единичными по сравнению с централизованными поставками являются и закупки мобильных комплексов для заготовки крови, — уточнила она.

Одновременно с этим представитель ФМБА указала на проблему освоения федеральных субсидий. По ее информации, в 2012 году субъекты РФ — участники программы развития службы крови смогли освоить только треть от выделенных средств.

– По решению агентства неиспользованные средства в размере 2,5 млрд рублей были перенесены на 2013 год. Однако и в 2013 году участники программы смогли освоить выделенные средства только на 25%. Мы считаем, что это недопустимо, выделяемые средства не могут перетекать из года в год. Рано или поздно Министерство финансов может принять решение об отзыве средств из программы, что плохо соотносится с нашей концепцией развития службы крови, — передает слова представителя ведомства «Фармвестник».

Фармвестник

Минздрав России запустил модель по отработке основных принципов непрерывного медицинского образования

Минздрав России начал отработку основных принципов непрерывного медицинского образования для трех основных врачебных специальностей: врачей-терапевтов участковых, врачей-педиатров участковых и врачей общей практики (семейных врачей).

Отработку основных принципов для перечисленных специальностей будут осуществлять 15 государственных образовательных учреждений из Воронежа, Краснодара, Казани, Москвы, Санкт-Петербурга, Ставрополя, Тюмени, Екатеринбурга и Хабаровска по дополнительным профессиональным программам повышения квалификации.

В проект входят четыре активных равноправных участника: профессиональные врачебные общества, государственные образовательные организации, регионы и сами врачи.

Модель отработки основных принципов непрерывного медицинского образования реализуется с 1 декабря 2013 г. по 31 января 2015 г. Для врачей участие в пилотном проекте является добровольным и бесплатным.

Российское агентство медико-социальной информации АМИ

Кафедре офтальмологии Военно-медицинской академии им. С.М. Кирова — 195 лет.

Вклад кафедры в изучение проблем патогенеза, диагностики, классификации и лечения глаукомы

Э.В. Бойко, В.В. Волков, И.Л. Симакова

Военно-медицинская академия им. С.М. Кирова, Санкт-Петербург

< стр. 1

изучал в лаборатории И.П. Павлова в Петрограде неблагоприятное действие трепанации черепа у 3 собак на состояние диска зрительного нерва. Автор на гистологических препаратах демонстрировал экскавацию ДЗН, которая напоминала глаукоматозную экскавацию.

Научные изыскания при изучении глаукомы были продолжены профессором В.Н. Долгановым, руководившим кафедрой с 1925 по 1941 гг., а затем его учеником — профессором Б.Л. Поляком, возглавлявшим кафедру в суровые военные годы и послевоенное время (1942-1967). Динамическая классификация глаукомы, разработанная в 1948 г. профессором Б.Л. Поляком, была новаторской по сравнению с различными международными классификациями глаукомы того времени, так как впервые благодаря данной классификации врачу-офтальмологу предлагались диагностические критерии не только для определения стадии глаукомы, но и для оценки глаукоматозного процесса в динамике по данным суточной кривой внутригланого давления и по состоянию границ поля зрения. Эта классификация была утверждена Министерством здравоохранения СССР в 1952 г. и почти четверть века имела статус отечественной классификации глаукомы в нашей стране. В 1975 г. по предложению А.П. Нестерова и А.Я. Бунина с учетом накопившихся в науке сведений о глаукоме были приняты некоторые поправки к ней с сохранением принципа оценки стадийности заболевания (однако введенное в классификацию новое понятие стабилизации глаукоматозного процесса порой вступало в противоречие с оценкой того же случая по компенсации офтальмотонуса).

Дальнейшее и наиболее интенсивное развитие научное направление по изучению проблем глаукомы получило под руководством ученика профессора Б.Л. Поляка — профессора В.В. Волкова, возглавлявшего кафедру офтальмологии академии в 1967-1989 годы. Более 50 лет В.В. Волков посвятил изучению проблем патогенеза, ранней диагностики, классификации и лечения глаукомы и особенно ее наиболее коварной формы, которая возникает и прогрессирует без явных признаков повышения офтальмотонуса.

В 50-е годы прошлого века под руководством профессора Б.Л. Поляка В.В. Волков принял участие в разработке и изучении отечественных препаратов из группы холиномиметиков, заменивших в то время в нашей стране дорогостоящий импортный пилокарпин. В 1954 г. по результатам этого исследования В.В. Волков защитил кандидатскую диссертацию «О действии фурамона, метамона и бензамона на орган зрения животных и здоровых людей, а также на течение глаукоматозного процесса». Кроме того, им была написана в соавторстве с Б.Л. Поляком глава XXII «Консервативное (нехирургическое) лечение глаукомы» для многотомного «Руководства по глазным болезням» (под редакцией В.Н. Архангельского, 1960).

Для повышения эффективности оперативного лечения глаукомы профессором В.В. Волковым также сделано немало. Еще в 1972 г. В.В. Волковым в совместной работе с профессорами А.И. Горбанем и Н.А. Ушаковым сообщалось об успешном использовании при так называемой «сеттон-операции» простейших дренажей из полиамидных жилок с оплавленными концами и пенополиуретановых пленок. Результаты этих исследований нашли отражение в кандидатской диссертации А.Ф. Юмагуловой (1981), выполненной под руководством профессора Н.А. Ушакова. Для усовершенствования стандартной антиглаукомной хирургии по предложению В.В. Волкова в 80-е годы в клинике академии стали применять вариант его операции синустрабекулэктомии. Позитивные ее результаты отражены в работах учеников профессора В.В. Волкова (Сухинина Л.Б., 1987; Султанов М.Ю., 1998), а также в монографии В.В. Волкова «Глаукома при псевдонормальном давлении» (2001, стр. 284-286). Изучению возможностей лазерного лечения глаукомы посвящена кандидатская диссертация Д.В. Ганина «Лазерная склеростомия в эксперименте» (1994), выполненная под руководством В.Ф. Даниличева при научной консультации В.В. Волкова. Многие разработанные на кафедре хирургические способы лечения глаукомы нашли отражение в монографии В.В. Волкова, В.В. Бржеского, Н.А. Ушакова «Офтальмохирургия с использованием полимеров» (2003, 2009).

Но наибольшую известность в России и за рубежом получили фундаментальные труды профессора В.В. Волкова, посвященные патогенезу и диагностике открытоугольной глаукомы.

В середине прошлого века в нашей стране в диагностике глаукомы широко использовались такие методы, как тонография и гониоскопия. Доцентом кафедры В.С. Красновидовым в докторской диссертации «О значении гониоскопии и тонографии для оценки гидродинамики глаза в клинической практике» (1970), выполненной при научной консультации профессора В.В. Волкова, были подтверждены не только достоинства нового метода — тонографии, но и выявлены его определенные недостатки. В частности, тонографические показатели оказались высоко вариабельными не только у одного и того же человека в разные дни, но и в пределах каждой из групп обследуемых (здоровые, офтальмогипертензия, глаукома), поэтому опираться только на их значения при ранней диагностике глаукомы было нельзя.

Профессор Л.Г. Беллярминов — начальник кафедры офтальмологии ВМА (1893-1924), почетный лейб-окулист (1914)

Приват-доцент ВМА К.И. Ноишевский — ученик профессора Л.Г. Беллярминова

Профессор В.Н. Долганов — начальник кафедры офтальмологии ВМА (1925-1941)

Профессор Б.Л. Поляк — начальник кафедры офтальмологии ВМА (1942-1967)

Профессор В.В. Волков — начальник кафедры офтальмологии ВМА (1967-1989)

В 1971 г. Е.Н. Индейкиным была защищена докторская диссертация «Острый приступ первичной глаукомы и его лечение», выполненная при научной консультации профессора В.В. Волкова, в которой были систематизированы взгляды кафедры на патогенез и лечение этой тяжелой офтальмопатологии.

В это же время на кафедре под руководством профессора В.В. Волкова выполнялись пионерские исследования, посвященные изучению взаимосвязи уровней артериального, внутричерепного и внутриглазного давлений. Эти научные изыскания были логическим продолжением экспериментальной работы приват-доцента кафедры К.И. Ноишевского, занимавшегося в начале прошлого столетия изучением влияния пониженного внутричерепного давления на возникновение экскавации диска зрительного нерва у собак после трепанации черепа, как уже упоминалось выше. К середине прошлого века в клинике глазных болезней академии накопилось большое число наблюдений о неблагоприятном течении глаукомы на фоне системной артериальной гипотензии. В связи с этим на Всероссийской научной конференции в г. Орджоникидзе (1970) В.В. Волковым в соавторстве с Т.Я. Ромовой было высказано суждение о необходимости при оценке индивидуальной нормы офтальмотонуса учитывать уровень артериального давления.

С целью детального изучения патогенеза глаукомы при «нормальном», а по предложению В.В. Волкова псевдонормальном уровне внутриглазного давления, Р.И. Коровенковым в 70-е годы прошлого века на кафедре была выполнена экспериментальная работа, в которой изучалась взаимосвязь давлений жидкостей в межоболочечных пространствах зрительного нерва и внутри глаза у кролика. В результате этого технически сложного исследования по измерению давления в очень малых объемах жидкостей впервые в мире в 1974 г. (при консультации начальника кафедры физики и биофизики академии профессора В.О. Самойлова) удалось измерить давление ликвора в межоболочечных пространствах зрительного нерва в опытах на кроликах и подтвердить гипотезу В.В. Волкова о существовании градиента в плоскости решетчатой мембраны между интраневральным (тканеликворным в зрительном нерве) и внутриглазным давлениями, нарушение которого может быть ключевым фактором в развитии глаукомной оптической нейропатии. В 1978 г. Р.И. Коровенков по результатам данной экспериментальной работы защитил кандидатскую диссертацию «Циркуляция жидкости в зрительном нерве», выполненную под руководством профессора В.В. Волкова. Только в 1995 г. в Австралии данный эксперимент повторил W. Morgan с группой коллег в опытах на собаках с тем же результатом, а именно у 85% животных перепад давлений от внутриглазного к тканевому в зрительном нерве происходил также в слое ткани решетчатой мембраны. В последние годы этому факту было получено подтверждение и в клинических наблюдениях на людях (Ren R. et al., 2010; Berdahl J. et al., 2010; Wang N. et al., 2012).

Первый глаукотестер Волкова-Сухининой-Тер-Андриасова (1974)



Пособие по визоконтрастопериметрии (Шелепин Ю.Е., Волков В.В., Колесникова Л.Н и др., 1988)

В соответствии с теорией патогенеза глаукомы профессора В.В. Волкова на кафедре с 1974 г. начали проводить компрессионно-периметрические исследования с целью ранней диагностики заболевания. Прежде на добровольцах учениками В.В. Волкова было показано, что повышение внутриглазного давления на 10 мм рт. ст. на срок до 5 минут не оставляет неблагоприятных последствий для зрительных функций (Перепелкин Н.Н., 1974; Захаров С.В., 1974). В клинических наблюдениях первоначально в подочковое пространство оправы, герметично укрепленной на лице, нагнетали под давлением воздух. Позже, при создании на Ленинградском заводе «Красногвардеец» промышленного образца прибора, названного «Глаукотестером Волкова-Сухининой-Тер-Андриасова», применили принцип вакуумирования. Проба позволяет дифференцировать не только офтальмогипертензию от глаукомы или преглаукомы, но и улавливать нарушение стабилизации процесса, в том числе при глаукоме с псевдонормальным давлением.

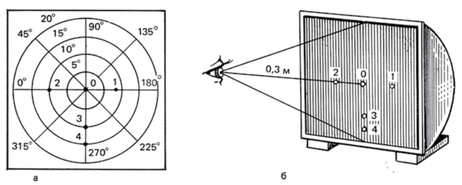

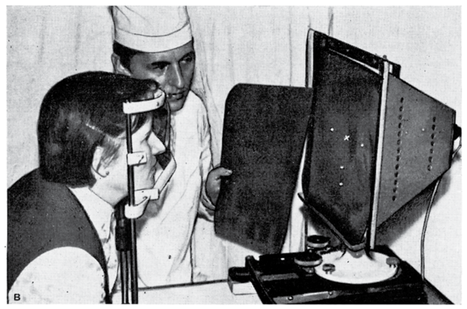

Множественная центральная статическая периметрия по В.В. Волкову, В.П. Сергееву, А.Ф. Бугровой (1983)

Эта нагрузочная проба до сих пор с успехом используется не только на кафедре (М.В. Сухинин), но и в других клиниках нашей страны, получив дальнейшее развитие в модификациях С.В. Балалина и В.П. Фокина (1998, 2007), Ю.С. Астахова и соавт. (2001), Н.В. Морозовой (2002), Г.А. Виньковой (2004).

Термин «псевдонормальное давление» был предложен профессором В.В. Волковым для обозначения формы глаукомы, называемой за рубежом глаукомой с «низким» или «нормальным» офтальмотонусом, и как более корректный получил широкое распространение в нашей стране. Идеи профессора В.В. Волкова, основанные на структурно-функциональном подходе к патогенезу, диагностике и классификации открытоугольной глаукомы, в том числе при псевдонормальном давлении, неоднократно докладывались автором и его учениками на многочисленных международных, Всероссийских научных конференциях, конгрессах, съездах. Эти идеи подтверждены в исследованиях авторитетных зарубежных ученых, многие из которых в рамках Всемирной Глаукомной Ассоциации с 2003 г. выступают в роли международных экспертов, и подробно изложены В.В. Волковым в фундаментальных монографиях: «Глаукома, преглаукома, офтальмогипертензия» (Волков В.В., Л.Б. Сухинина, Е.И. Устинова, 1985), «Глаукома при псевдонормальном давлении» (Волков В.В., 2001) и «Глаукома открытоугольная» (Волков В.В., 2008). Реализацией идей профессора В.В. Волкова являются также кандидатские диссертации его учеников: «Диск зрительного нерва и зрительные функции в оценке глаукоматозного процесса» (Журавлев А.И., 1986), «Видеограмма и диск зрительного нерва при разных стадиях открытоугольной глаукомы и в оценке эффективности ее оперативного (хирургического и лазерного) лечения» (Симакова И.Л., 1997).



Пороговая периметрия FDT

Ф.И.О.: А.М.А.
Дата рождения: 7.11.1953
Правый глаз: глаукома III стадии
Левый глаз: глаукома I стадии
Пространственная частота: 0.25 цикл/град.
Временная частота: 30 Гц
Заключение: отрицательная динамика в состоянии светочувствительности сетчатки обоих глаз, более выраженная в правом глазу по сравнению с 2008 г.
Рекомендации: контроль в динамике через 3-4 мес.
Врач: д.м.н. Симакова И.Л.
Дата теста: 26.9.2012

T	OS				N	OD				T*
	0.78	0.91	0.84	0.85		0.69	0.76	0.87	0.87	
	0.75	0.93	0.91	0.89		0.33	0.82	0.93	0.85	
	0.82	0.92	0.93	0.91		0.00	0.88	0.92	0.78	
	0.9	0.85	0.88	0.87		0.00	0.00	0.14	0.65	

Норма (среднее значение): 0.91
Среднее по тесту (OS): 0.87; Среднее по тесту (OD): 0.6;
MD (OS): -0.0431 MD (OD): -0.3176



Скрининговая периметрия FDT

Ф.И.О.: А.М.А.
Дата рождения: 7.11.1953
Пространственная частота: 0.25 цикл/град.
Временная частота: 30 Гц
Врач: д.м.н. Симакова И.Л.
Дата теста: 26.9.2012

T	OS				N	OD				T*

Приложение:
Норма: все квадраты белые, допускается один серый
Подозрение на глаукому: от двух до восьми серых квадратов
Глаукома: больше восьми серых квадратов или хотя бы один черный

Периметрия с удвоенной пространственной частотой (FDT-периметрия) в виде скринингового и порогового вариантов (Симакова И.Л., Волков В.В., Бойко Э.В., Клавдиев В.Е., 2003-2009)

С учетом накопившихся в науке сведений о глаукоме, особенно при псевдонормальном давлении, профессором В.В. Волковым разработана на строго количественной оценке признаков и предложена (2001, 2005, 2007) новая клиническая классификация открытоугольной глаукомы по стадиям болезни и темпам ее прогрессирования. Кроме того, в данной классификации на основе особенностей патогенеза выделены три клинические формы заболевания: офтальмогипертензивная, мембранодистрофическая и оптико-ликворгипотензивная. Наличие их хорошо обосновано имеющимися в литературе экспериментальными биомеханическими и биохимическими данными. Классификация В.В. Волкова в оценке стадийности заболевания весьма сходна с современной широко принятой за рубежом классификацией открытоугольной глаукомы (Mills R. et al., 2006).

Полагая, что прицельная периметрия является важнейшим методом ранней диагностики глаукомы, профессор В.В. Волков много сделал для создания простых, экономически доступных и эффективных методов периметрии, предназначенных для скрининга на глаукому. Так, в 80-е годы XX века на кафедре под его руководством был разработан простой, но весьма эффективный метод множественной центральной статической периметрии (1983), который до сих пор при отсутствии современных приборов для выполнения стандартной автоматической периметрии может с успехом использоваться врачами-офтальмологами для ранней диагностики глаукомы. Кроме того, в Институте физиологии им. И.П. Павлова РАН Ю.Е Шелепиным при активном участии профессора В.В. Волкова и доцента кафедры Л.Н. Колесниковой впервые в нашей стране была разработана «частотно-контрастная» периметрия в виде метода клинической визоконтрастопериметрии (1983). Результаты этих совместных исследований отражены в докторской диссертации «Визоконтрастометрия и нейрофизиологические механизмы пространственного зрения» Ю.Е. Шелепина (1987), основоположника метода исследования пространственно-контрастной чувствительности в нашей стране.

Визоконтрастопериметрия продолжала изучаться как новое направление в диагностике различной офтальмопатологии, в том числе и глаукомы в клинике глазных болезней академии во время руководства кафедрой ученика профессора В.В. Волкова — профессора В.Ф. Даниличева (1989-1997). Результаты этих исследований отражены в кандидатских диссертациях С.А. Коскина (1994), И.Л. Симаковой (1997). В фундаментальной монографии А.М. Шамшиновой и В.В. Волкова «Функциональные методы исследования в офтальмологии» (1998) в одной из глав подробно изложено учение о контрастной чувствительности на основе нейрофизиологических процессов, происходящих в сетчатке и зрительно-нервном пути. Это новое направление в диагностике глаукомы получило дальнейшее развитие на кафедре в начале XXI века.

В 2003 г. по предложению профессора В.В. Волкова, поддержанном начальником кафедры профессором Э.В. Бойко, и при активном участии доцента И.Л. Симаковой на базе кафедры офтальмологии Военно-медицинской академии совместно с учеными кафедры прикладной математики Санкт-Петербургского государственного политехнического университета впервые в России была разработана новая технология периметрии. Это периметрия с удвоенной пространственной частотой или FDT-периметрия в виде порогового и скринингового вариантов. Как показали исследования, разработанная в виде программного продукта новая технология периметрии, в которой оценивается способность испытуемого к восприятию зрительной иллюзии удвоения низкой пространственной частоты, по чувствительности и специфичности результатов в ранней диагностике глаукомы не уступает зарубежной, а в скрининговом варианте оказалась более чувствительной. Новый метод периметрии, разработанный в виде программного продукта, был отмечен золотой медалью на X Международном салоне промышленной собственности (2007), получены 2 патента. В 2011 г. И.Л. Симакова по результатам многолетних клинических исследований защитила докторскую диссертацию «Периметрия с удвоенной пространственной частотой как основа скрининга на глаукому и мониторинга глаукоматозного процесса» при научной консультации профессора Э.В. Бойко. Разработанная новая технология периметрии, как показали исследования последних лет, реально претендует на роль эффективного, безопасного, технически простого и недорогого метода для проведения широких скрининговых исследований в группах риска на глаукому в стране.

В зарубежной литературе самого последнего времени (Wang N. et. al., 2012) приводятся новые факты в пользу биомеханической концепции патогенеза глаукомы со ссылкой на суждения, высказанные впервые В.В. Волковым еще в 1976 году (Офтальмол. журн. – 1976. – № 7. – С. 500-504). ■

Уважаемые читатели!

Вы можете оформить подписку на газету «ПОЛЕ ЗРЕНИЯ. Газета для офтальмологов» по каталогу «Газеты и журналы» агентства Роспечать в любом отделении связи.

Подписной индекс: 15392

Вы можете оформить подписку на журнал «ГЛАУКОМА. Журнал НИИ глазных болезней РАМН» по каталогу «Газеты и журналы» агентства Роспечать в любом отделении связи.

Подписной индекс: 37353

Профессор Э.Р. Мулдашев с юной пациенткой

Офтальмология оптимизма

< стр. 1

Министерство здравоохранения РСФСР зарегистрировало биоматериал «Аллоплант» и рекомендовало его к широкому применению.

В 1988 году Республиканский центр пластической офтальмохирургии и офтальмоонкологии был преобразован в Башкирский республиканский центр пластической хирургии. В Уфе проходит Первый Международный семинар по технологии «Аллоплант».

В 1990 году Башкирский республиканский центр пластической хирургии был реорганизован во Всероссийский центр пластической хирургии глаза Минздрава РСФСР. С 1996 года организация носит свое нынешнее название — Всероссийский центр глазной и пластической хирургии Министерства здравоохранения Российской Федерации.

На сегодняшний день Центр является научно-производственным, лечебно-диагностическим и учебно-методическим комплексом, специализирующимся на вопросах тканевой и клеточной регенерации и обеспечивающим широкое внедрение аллопланта в клиническую практику.

Во Всероссийском центре глазной и пластической хирургии проводится более десяти тысяч операций в год, большинство из которых относят к высокотехнологичным. 600-800 сложнейших операций ежегодно проводит сам Эрнст Рифгатович. При этом до 95% всех хирургических вмешательств выполняется с использованием разработанных в Центре биоматериалов «Аллоплант». Для их изготовления здесь создан крупнейший в стране многопрофильный тканевой банк с лабораторией консервации тканей. На сегодня производится 96 видов биоматериалов, которые успешно используют более 600 клиник России в самых различных сферах клинической медицины. В структуре Центра также действует служба комплексной нейрофизиологической и психологической реабилитации пациентов. Специалисты данной службы завершают лечебно-рекреационный курс после сложных трансплантационных операций на органе зрения.

Корреспондент газеты «Поле зрения» побывал в Уфе и встретился с руководителями и ведущими сотрудниками Всероссийского центра глазной и пластической хирургии. В беседах с журналистом речь шла не только о развитии медицинских технологий и организации лечебной работы, но и о жизненной позиции, философии Э.Р. Мулдашева и его коллег, о взаимоотношениях между врачами и пациентами.

Генеральный директор Всероссийского центра глазной и пластической хирургии, профессор, д.м.н., заслуженный врач РФ **Эрнст Рифгатович Мулдашев**:

Оптимисты прозревают, пессимисты остаются в темноте

Эрнст Рифгатович, позвольте сердечно поблагодарить Вас за то, что в своем плотном рабочем графике Вы нашли время для встречи с корреспондентом газеты «Поле зрения». Вы не первый раз выступаете на страницах нашей газеты. Надеюсь, что наше сотрудничество будет продолжаться и развиваться.

— Я являюсь давним и внимательным читателем газеты «Поле зрения». И мне очень приятно, что Ваше издание проявляет интерес к деятельности Всероссийского центра глазной и пластической хирургии.

— Изначально газета хотела представить Вас не только как известного офтальмолога, но и как человека, художника, писателя, философа. Вы предложили изменить формат публикации…

— Совершенно верно. Я с большим удовольствием даю это интервью, но мне бы не хотелось, чтобы публикация была посвящена личности Мулдашева. Подобных статей в последнее время и так было достаточно много… Давайте лучше расскажем уважаемым читателям о сотрудниках нашего Центра, о той лечебной и научной работе, которая у нас ведется.

Честно говоря, мне, вообще, неловко, когда наше учреждение называют «клиникой Мулдашева». У меня нет и никогда не было никакой частной клиники, названной моим именем. Мы являемся федеральным научным медицинским Центром. Это государственное бюджетное учреждение. Его успешная работа определяется работой всего коллектива.

— Не могли бы Вы как руководитель представить Ваш коллектив?

— У нас работают почти 400 сотрудников. В коллективе царит теплая, творческая, доброжелательная атмосфера. При этом душевность и демократизм сочетаются с жесткой дисциплиной.

Для меня очень важно, чтобы в коллективе не было интриг, чтобы люди могли раскрыть свои таланты, чтобы не было зависти… Когда я сказал о «талантах», то имел в виду, разумеется, не только таланты врачей, но и медсестер, санитарок, технических сотрудников. В лечебном учреждении нет малозначительных должностей. Роль каждого человека очень важна для успеха общего дела!

Оперирует профессор Э.Р. Мулдашев

Команда единомышленников — в это короткое определение я вкладываю глубокий смысл. И это не просто те руководители, которые непосредственно окружают меня. Любой проект можно успешно реализовать только в том случае, когда каждый его участник болеет за результат, чувствует ответственность и видит его конечные цели.

Применительно к нашему научно-медицинскому учреждению — это и сотрудник регистратуры, первым встречающий пациента. Его сопереживание и добрая улыбка уже дают позитивный заряд больным, прибывающим нередко с последней надеждой. Затем пациент поступает в клинику. И здесь уже целая цепочка: санитарка, медицинская сестра, лечащий доктор, заведующий отделением… Мы порой забываем простую истину: от каждого из них зависит успех того, что в статистических отчетах именуется лечебным процессом.

В одной из московских клиник мне довелось увидеть портрет нянечки, который был размещен в одном ряду с именитыми академиками. Более века отделяет нас от создания той картинной галереи. Мне пояснили, что каждый послеоперационный больной, к которому прикасались руки этой благородной русской женщины, непременно исцелялся от любого недуга. Какая же вселенская любовь должна была жить в этой душе? И не это ли истинный пример для сегодняшних служителей богу Эскулапу.

В нашем коллективе делается многое, чтобы сохранить традиции российской медицины, построенные на абсолютном доверии больного к врачу, взаимном уважении, глубинном внутреннем понимании всего комплекса проблем человека страждущего.

В качестве примера я хочу обратить внимание на одну просто уникальную реликвию — письмо, выполненное арабской вязью явно детской рукой. Это послание на фарси мы получили от десятилетнего пациента из Тегерана, глаз которого был спасен в нашем Центре. В посольстве Ирана в Москве мы нашли профессионального переводчика, который сказал, что это непереводимые на русский язык стихи.

На вопрос изложить их смысл, мы услышали следующий ответ: «Можно излечить больного самой современной аппаратурой и инструментами, но и они часто бессильны. В вашей клинике человека исцеляют не только высокие медицинские технологии. Вы вкладываете в больного свою душу и сердце. И я вам желаю, чтобы вы не теряли этих главных врачебных богатств».

Как тонко подмечено десятилетним мальчиком, приехавшим из-за границы, главное богатство нашего Центра!

— Руководимый Вами Центр является не только медицинским, но и научным. Как создавались научные подразделения? По какому принципу происходит подбор кадров?

— При создании Сибирского отделения Академии наук СССР один из его организаторов так сформулировал кадровую политику в науке: «профессионализм обязательно, характер — по возможности». В целом считаю эту позицию правильной. В то же время исключительно важно правильно организовать работу научных лабораторий. По моему убеждению, эффективны небольшие коллективы, объединенные общей идеей.

Вспомните крылатую фразу Н.И. Пирогова: «Там, где витает дух науки, делаются большие дела и малыми силами». Данный тезис я хотел бы подтвердить на примере нашего учреждения. У нас действуют лаборатории и отделы самого различного направления: отдел морфологии с лабораторией электронной микроскопии, отдел медико-информационных технологий, лаборатория нейрофизиологии зрения, лаборатория психофизиологической реабилитации, лаборатория консервации тканей.

И вполне понятно, что в этих лабораториях трудятся люди самых различных специальностей: офтальмохирурги и морфологи, нейрофизиологи и психологи, иммунологи и специалисты тканевого банка. Но главное в том, что есть объединяющее начало — все они обеспечивают разработку, изготовление, доклинические и клинические испытания инновационных биоматериалов «Аллоплант».

Причастность к общему научному поиску, ответственность за конечный результат порождает чувство единого коллектива. И потому здесь нет места для выяснения отношений. Конечно, в ходе работы бывают моменты непонимания. Этого не избежать. Но они быстро сходят на нет, поскольку атмосфера в коллективе создается единым творческим духом. Большое общее дело цементирует коллектив.

— Вы отметили, что Центр — это команда единомышленников. Но у любого коллектива есть ядро — тот остов, на котором строится весь сложный организм. Кого бы Вы хотели отметить из своих коллег? О ком необходимо рассказать в нашей публикации?

— Каждая личность индивидуальна. Из уникальности каждого сотрудника вырастает неповторимый облик всего коллектива. Но Вы правы в том, что есть заместители директора, руководители подразделений, роль которых особенно велика.

К сожалению, в срочной командировке находится первый заместитель директора, профессор Галимова Венера Узбековна. Поэтому она не сможет дать интервью для этого номера газеты «Поле зрения». Именно с нее я хотел бы начать представление коллектива. И дело не только в статусе заместителя директора. В ней сочетаются качества прекрасного хирурга, талантливого исследователя, педагога и организатора здравоохранения. Кандидатская диссертация В.У. Галимовой была посвящена строению конъюнктивы и методам ее пластики с использованием различных биоматериалов.

Фундаментальный труд В.У. Галимовой по применению биоматериала «Аллоплант» в лечении пигментного ретинита издан в виде монографии и успешно защищен как докторская диссертация. Без ее участия невозможно представить разработку нового направления в офтальмологии — регенеративную хирургию органа зрения на основе биоматериалов «Аллоплант». Клиницист номер один нашего Центра, профессор В.У. Галимова, по приглашению офтальмологических клиник Мексики, Бразилии, Венесуэлы, Ирландии, Болгарии, Испании выезжала с курсами лекций и показательными операциями.

В.У. Галимова имеет почетное звание «Заслуженный врач РФ». Она автор более 200 научных работ, изданных в России и за рубежом, и целого ряда патентов, участник всероссийских и международных научных форумов, лауреат премии комсомола в области науки, имеет сертификаты и дипломы офтальмологических обществ вышеперечисленных стран. Венера Узбековна — активный участник всех научных проектов Центра, реализуемых как в различных сферах офтальмологии, так и в других областях медицины.

И это далеко не полный перечень всех граней деятельности моего заместителя — Галимовой Венеры Узбековны.

В медицинской среде бытует мнение, что офтальмология — узко специализированная область. Возможно, в качестве клинической специальности с этим можно согласиться. Но если на офтальмологию взглянуть с позиции научной дисциплины, то следует признать ее интегративный характер. Она включает в себя такие разделы медицины и биологии, как физиологию и ее раздел — нейрофизиологию, психологию зрительного восприятия, современные аспекты биофизики и биохимии, генетики и, конечно, целый комплекс морфологических наук от анатомии до цитологии.

И не случайно в нашем Центре трудится высокопрофессиональная группа морфологов, в составе которой четыре доктора наук. Один из них заместитель директора по научной работе, профессор, д.м.н. Рафик Талгатович Нигматуллин. Руководимая им научная часть успешно координирует многоплановые исследования, выполняемые в клинических подразделениях, лабораториях физиологического профиля, тканевом банке и, конечно, в отделе морфологии. Курация научной работы специалистом-анатомом позволила внедрить изготавливаемые в Центре биоматериалы «Аллоплант» в самые различные сферы современной хирургии. Мне не раз доводилось выступать на морфологических конференциях, и я всегда с гордостью говорю, что в нашем офтальмологическом центре научную работу организует и координирует анатом. И наша практика подтверждает известную истину о том, что фундаментальная наука является основой клинической медицины.

Первый заместитель директора, профессор В.У. Галимова

Руководитель тканевого банка, профессор О.Р. Шангина

Руководитель реабилитационно-диагностической службы, к.б.н. А.Р. Шарипов

Руководитель учебной части, профессор Г.Г. Корнилаева

Важнейшей структурой нашего Центра является многопрофильный тканевой банк с лабораторией консервации тканей. Руководитель банка — доктор биологических наук, профессор Шангина Ольга Ратмировна — в настоящее время находится в командировке в Оренбурге, где принимает участие во Всероссийской конференции морфологов. Считаю необходимым представить данную лабораторию и ее руководителя. Примечательно, что Ольга Ратмировна «выросла» в нашем Центре от лаборанта до руководителя целой службы. Это хороший пример того, что у нас созданы все условия для профессионального роста.

Лаборатория консервации тканей — одна из крупнейших не только в России, но и в Европе. Уникальное технологическое оборудование лаборатории — единственный в стране комплекс селективной радиационной стерилизации биоматериалов создан в ходе реализации нашего совместного проекта с Российским федеральным ядерным центром (г. Саров). В технологический цикл производства биоматериалов включено устройство лазерного моделирования донорских тканей. Лабораторный регламент позволяет на выходе получать биоматериалы с заданной структурой, гистохимическими и биопластическими свойствами. В итоге биоматериалы «Аллоплант» способны индуцировать направленную тканевую регенерацию. На сегодняшний день разработано 96 видов различных биоматериалов «Аллоплант» и более 150 видов операций с их использованием. Биоматериалы «Аллоплант» применяют более 600 клиник России и стран СНГ.

Отдельно должен сказать о главном враче клиники, кандидате медицинских наук Кульбаеве Нафисе Давлетбаевиче. Наш центр федеральный, и пациенты поступают из всех регионов России, большой поток зарубежных больных. И все это надо отрегулировать подобно часовому механизму, сохранив индивидуальное отношение к каждому больному. Немалых усилий требует четкое взаимодействие и преемственность в работе диагностического отделения, операционного блока, стационара, реабилитационных служб. Данные вопросы успешно решаются под руководством главного врача Н.Д. Кульбаева.

Представляя руководителя реабилитационно-диагностической службы, кандидата биологических наук А.Р. Шарипова, я должен сказать о специфике нашего Центра. Значительная доля поступающих к нам больных является слабовидящими, имеют хронические дегенеративные или сосудистые поражения сетчатки и зрительного нерва, пороки развития глазного яблока.

И в подобных случаях нельзя ограничиваться хирургическим восстановлением тонких анатомических структур. Исключительно важно, чтобы в послеоперационный период с пациентом трудились нейрофизиологи, психологи, добиваясь функционального восстановления органа зрения. Весь реабилитационный комплекс в Центре реализуется под руководством к.б.н. А.Р. Шарипова. Результаты выполняемых в этой орбите научных исследований доложены на пленарном заседании Российского общенационального офтальмологического форума (2013) и получили положительную оценку наших коллег из самых разных офтальмологических клиник.

С удовольствием представляю руководителя учебной части нашего Центра, профессора Корнилаеву Гузэль Галеевну — доктора медицинских наук, врача высшей категории. Ее повседневный труд — работа с курсантами, клиническими ординаторами, аспирантами. И это при том, что Гузэль Галеевна является одним из ведущих хирургов нашей клиники. Ее научные труды по хирургии глаукомы хорошо известны в стране и получили высокую оценку коллег.

— Мне довелось по Вашему приглашению наблюдать за проведением операций из смотрового коридора. Нельзя не отметить слаженную работу операционной бригады…

— Как офтальмохирург я могу полностью положиться на свою операционную бригаду, включающую в себя реаниматолога, операционную медсестру, санитарку и других коллег. А как руководитель клиники — уверен в добросовестности и профессиональной квалификации практически всех сотрудников. Мы очень внимательно и тщательно проводим отбор персонала.

Могу привести Вам один пример. Во многих фильмах на медицинскую тему зрители видят, как хирург во время операции дает указания операционным медсестрам, просит подать скальпель, другой инструмент…

— Эти сцены соответствуют действительности?

— Может быть, в каких-то операционных так и происходит… Но у нас Вы не увидите ничего подобного! Во время проведения операций я и мои коллеги-офтальмохирурги не даем никаких указаний. Операционные медсестры и так знают все свои действия. Мы работаем практически беззвучно.

Разумеется, операционная сестра, также как и офтальмохирург, следит за ходом операции по монитору. В случае любых нештатных ситуаций и врачи, и медицинские сестры предпринимают необходимые меры. Благополучный исход операции порой решают считанные секунды. В этой ситуации невозможно начинать обсуждения и совещания — необходимо действовать!

— В Вашем медицинском Центре огромное значение имеют не только современные технологии, но и психологическая работа с пациентами.

— Суть нашего метода можно обозначить как «офтальмология оптимизма».

— Что Вы имеете в виду?

— Оптимисты прозревают, пессимисты остаются в темноте. Это утверждение сохраняет свою правоту при многих тяжелых офтальмологических заболеваниях. Не нужно забывать, что в наших стенах совершаются сложнейшие операции. По направлению наших коллег, офтальмологов из других регионов, в клинику Центра поступают пациенты в расчете на хирургию «последней надежды».

Этим пациентам уже, увы, не суждено иметь хорошее зрение, но можно вернуть хотя бы небольшую часть зрительных функций. Большинству пациентов можно помочь. Но эта помощь нередко возможна только при одном условии: сам пациент должен приложить значительные психологические усилия для своего успешного лечения и реабилитации.

И самое главное — пациент должен страстно хотеть видеть. Оптимизм состоит в том, чтобы хотеть прозреть и верить в свое прозрение. Такие люди, как правило, на самом деле прозревают.

Необходимо не посыпать себе голову пеплом из-за ухудшения зрительных функций, а радоваться тем возможностям — пусть и весьма ограниченным — которыми обладаешь.

— Почему психологические аспекты имеют, на Ваш взгляд, такое значение для сохранения и развития зрительных функций?

— Если здоровый человек 24 часа в сутки будет проводить в постели, то его двигательные возможности существенно сократятся…

Аллопланты

Лазерная резка аллоплантов

Тот, кто не хочет ходить, через какое-то время разучится ходить. То же самое происходит и со зрением. Если человек — пусть и слабовидящий и даже почти незрячий — с радостью, восхищением и любопытством вглядывается, всматривается в окружающий мир — его зрение улучшается.

Если же пациент теряет интерес к окружающему миру, то зрительные функции неминуемо страдают. Давайте не будем забывать о том, что глаз — это всего лишь орган зрения. А сам процесс зрения возникает в коре головного мозга. Поэтому от психологического настроя зависит очень много.

Я всегда советую своим пациентам-мужчинам чаще вглядываться в красивых женщин, находящихся рядом с ними, чаще говорить комплименты своим женам и подругам. Это не только способствует семейной гармонии, но и улучшает зрительные функции.

— Вероятно, такой же совет можно адресовать и женщинам.

— Прекрасным дамам тоже можно порекомендовать чаще любоваться своими сильными и мужественными рыцарями. Хорошее настроение и радость жизни помогут сохранить зоркость глаз на долгие годы и справиться со многими офтальмологическими и другими заболеваниями.

— Кроме оптимизма, пациентам порой требуется и огромная сила воли, чтобы бороться за свое выздоровление.

— Я бы сравнил этот процесс с прокладыванием колеи в глубоком снегу. Когда ты по пояс в снегу, то каждый шаг дается с большим трудом. Но вот, колея проложена — и теперь идти по ней может даже маленький ребенок.

— Эрнст Рифгатович, Вы являетесь не только офтальмологом, но и художником. По просьбе редакции несколько своих работ Вы отобрали для публикации в газете «Поле зрения»...

Операционная бригада Мулдашева

— Среди всех этих работ мне особенно дорог рисунок «Рваться наверх». Он отражает мою жизненную философию. Мы видим девушку, которая находится среди почти отвесных скал. Но вся ее фигура устремлена ввысь.

— Каким образом эта девушка прорвется наверх? Станет карабкаться по скале? Взлетит?

— Эти вопросы мне самому хотелось бы задать зрителям. Думается, что художник не должен давать ответы на житейские вопросы. Его задача — разбудить мысль, разбудить чувства.

— Наша беседа немыслима без вопроса об аллопланте. Если я не ошибаюсь, аллоплант применяется практически во всех операциях, проводимых в вашем Центре.

— Аллоплант мы применяем во всех операциях, кроме факоэмульсификации катаракты. В частности, аллоплант применяется в операциях по поводу глаукомы, субатрофии глаза, сенильной макулодегенерации сетчатки, диабетической ретинопатии, пигментного ретинита, атрофии зрительного нерва, неврита зрительного нерва, увеита, прогрессирующей миопии... С полным списком проводимых операций можно ознакомиться на нашем сайте www.alloplant.ru

— В чем же секрет такого широкого применения аллопланта в офтальмохирургии?

— Аллоплант широко применяется не только в офтальмологии, но и во многих других областях медицины. Это биоматериал, изготавливаемый из тканей умерших людей, в котором изменены свойства матрикса. В этом случае пересаженная трупная ткань перестает быть антигенной. Она не отторгается, а стимулирует регенерацию собственных тканей. Хотел бы обратить внимание еще на одно важное свойство аллопланта. Его применение предотвращает рубцевание.

Изменяя свойство матрикса, в одном случае удается достигнуть регенерации кровеносных сосудов, в другом — регенерации лимфатических сосудов, в третьем — регенерации кости, в четвертом — нервов...

Мы имеем дело с регенеративной хирургией. С помощью регенеративной хирургии можно помочь пациентам, которые ранее считались безнадежными. Механистический принцип хирургии на нынешнем уровне развития медицины во многом исчерпал свои возможности. Требуется биологический принцип, то есть стимулирование роста собственных тканей. Таким образом, развитие и применение аллопланта можно рассматривать как одно из направлений развития регенеративной хирургии.

— Не могу не поинтересоваться, как Вы оцениваете основные направления развития современной медицины. Какие тенденции Вы рассматриваете как позитивные, и где бы Вы поставили знак «минус»?

— Думаю, что одни и те же инновации могут нести как положительный, так и отрицательный заряд. Например, технократизация современной медицины. С одной стороны, благо — высокий уровень диагностического, хирургического, анестезиологического оборудования. С другой стороны — изоляция больного и врача, утрата доверительного, я бы сказал, душевного начала. Ведь как бы не развивались медицинские технологии, останутся врач и больной. И на гранях их отношений должна строиться вся система его лечения и реабилитации. И даже с приобретением современной хирургической системы «Да Винчи» не должен обезличиться врач.

Очень опасная тенденция, подрывающая основы медицины в целом и отечественной медицины в особенности, это превращение здоровья в товар, который, якобы, всегда можно приобрести. И в этой же связи можно упомянуть о жесткой регламентации деятельности врача, установление стандартов в лечебной работе. Очевидно, что вся система страховой медицины требует стандартов лечения для определения объемов финансирования... Думаю, что компромисс может быть найден в гибкой системе финансового мониторинга, при которой в рамках выделенного коридора доктор имеет возможность индивидуально подойти к лечению больного.

Мы также не должны забывать о традициях отечественной медицины, восходящих к истокам православной культуры и исполненным русской идеей, творцами которой были Н.Ф. Федоров, В.С. Соловьев... И в этом смысле С.П. Боткин воспринимается как гений, воплотивший ее постулаты во врачебном искусстве. И потому можно с уверенностью утверждать, что каждый больной, приходя в клинику, мечтает не только и не столько о высокотехнологичной операции, но и простом человеческом общении, внимании и заботе к его проблемам.

Эту потребность мы чувствуем не только у россиян. Однажды ко мне на прием попросились две пациентки почтенного возраста из Германии. Они прошли у нас полный курс лечения от хирургической операции до нейрофизиологической и психологической реабилитации. Поблагодарив за лечение, они задали вопрос: «Вы думаете, мы приезжаем в вашу клинику только ради новой российской технологии?» И сами же ответили на него: «Для нас не менее важно то, что с нами здесь общаются, и доктора, и медицинские сестры. И этот дефицит общения врача и больного мы особенно ощущаем у себя на родине». Есть над чем задуматься, коллеги! Полагаю, между врачом и больным не должны стоять ни юрист, ни фининспектор, ни пухлые тома законов и инструкций. И тогда согревающая душу фраза: «Здесь с нами общаются доктора» — станет обыденностью.

— Эрнст Рифгатович, настоящее интервью выйдет в канун нового 2014 года. Хотел бы попросить Вас обратиться в эти предновогодние дни со страниц газеты «Поле зрения» к профессиональному цеху коллег-офтальмологов.

— Дорогие коллеги-врачи, медицинские сестры и все, кто служит нашей благородной профессии офтальмологии — вам адресовано это обращение. Человек не вправе выбирать эпоху, в которой ему жить. Жребий нашей судьбы выпал на рубеж двух тысячелетий, непростое время, когда рушатся традиционные нравственные устои. Впервые в обозримой истории даже римский папа, не выдержав крушения христианских ценностей, уходит в отставку. Задумаемся, разве папа может уйти от долга перед своей паствой, отец — выбросить духовные родительские скрепы... И это лишь один симптом глубокого системного кризиса современной цивилизации.

И сегодня как никогда нам близки и дороги слова знаменитого русского поэта Федора Ивановича Тютчева: «Блажен, кто посетил сей мир в его минуты роковые». Они возвращают нас к истокам российской культуры, ее высоким духовным ценностям. Сохранить веру в будущее своего Отечества, не растерять нравственный закон внутри себя, и с этим чувством можно вступать в год будущий, двигаться вперед. Неистребимой веры в себя и свои силы желаю коллегам в году предстоящем. За верой последуют духовный и творческий порыв, которые и возродят страну. Здоровья и благополучия, мои коллеги, вам, вашим родным и близким!

— Эрнст Рифгатович, искреннее благодарю Вас за интересную беседу!

«Из тьмы»

«Рваться наверх»

«Воля»

«Дай-то Бог!»

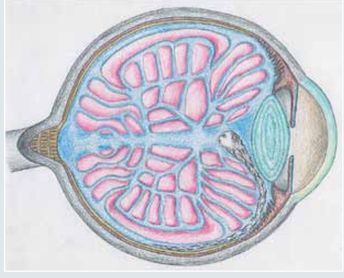

«Сердце воды»

Рисунки Э.Р. Мулдашева



Заведующий отделом морфологии, доктор медицинских наук, профессор Сагит Асхатович Муслимов:

Эксперимент как базис клинической медицины

Сагит Асхатович, в каком году организован Ваш отдел?

— Морфологические исследования мы начали еще до официального создания отдела. В начале восьмидесятых годов наш Центр имел очень скромный статус лаборатории консервации тканей при Уфимской городской больнице № 10. Была небольшая научная группа, проводившая экспериментальные исследования. Аппаратуры было мало, но был большой энтузиазм.

— Каким оборудованием Вы сейчас располагаете?

— В составе отдела четыре лаборатории: гистологическая, иммуногистохимическая, электронной и лазерной микроскопии. В своей исследовательской работе мы применяем все современные морфологические методы.

— Разработанные у Вас биоматериалы являются инертными для организма, или как сейчас говорят, «биосовместимыми»?

— Биоматериалы «Аллоплант» биосовместимы. Они не вызывают иммунной реакции, так как в процессе физико-химической обработки происходит элиминация иммуногенных компонентов. Но считать аллоплант инертным материалом нельзя, так как после имплантации в организме реципиента развивается клеточная реакция, направленная на лизис, т.е. разрушение компонентов биоматериала. Биоматериал постепенно замещается собственными тканями.

Этот процесс и является самым интересным, позволяющим стимулировать регенерацию различных тканей. Наше достижение заключается в том, что мы научились направлять регенерацию многих тканей за счет использования биоматериалов с различным строением и химическим составом, а также изменяя структурное состояние аморфного матрикса трансплантатов, сопряженного с кластерами свободной и связанной воды. Естественно, что разработка технологии управляемой регенерации потребовала многолетних экспериментальных и клинических исследований.

— В разработке материалов для глазных операций Ваш отдел тоже принимал участие?

— Да, и самое непосредственное.

— Какие биоматериалы были разработаны в первую очередь?

— Вначале мы проводили исследования, задачей которых было изучить, что же происходит с различными материалами после их пересадки, т.е. как замещаются пересаженные ткани при кератопластике, пластике конъюнктивы, склеропластике, пластике век и т.п. Это был первый этап наших исследований, когда биоматериалы применялись для пластических операций на глазном яблоке.

В результате этих исследований в достаточной степени были изучены механизмы регенерации тканей, замещающих пересаженный биоматериал, но выявились и другие феномены — например, отсутствие рубцевания. Как известно, любая хирургическая операция вызывает небольшое воспаление и стимулирует регенерацию тканей, но эта стимуляция не приводит к полноценному восстановлению из-за рубцевания. Об этом свидетельствует весь мировой хирургический опыт. Рубцовая ткань, как показали и наши исследования, это ткань с упрощенной структурой (без сосудов и нервов); ее образование может свести к нулю результат успешно проведенной операции.

Например, возможно заращение фистулы при антиглаукоматозной операции. Оказалось, что бороться с рубцеванием можно, если изучить характер межклеточных взаимодействий. При использовании биоматериалов рубец не образуется, так как подавляются факторы, стимулирующие синтез коллагена — основного компонента рубца. В настоящее время клеточный механизм этого процесса изучен нами достаточно подробно. С помощью электронномикроскопических и иммуногистохимических исследований мы обнаружили новую субпопуляцию макрофагов, ответственных за регенерацию полноценной по структуре ткани.

— А что за клетки — макрофаги?

— Макрофаги — это клетки, которые за счет выделяемых ферментов вызывают распад биоматериала на макромолекулярные компоненты, а также влияют на поведение других клеточных линий. Мы обнаружили, что есть субпопуляция макрофагов (мы их назвали «матрикс формирующие»), которая секретирует вещества, необходимые для построения новой ткани.

— Результаты этих исследований опубликованы?

— Да, в двух европейских журналах.

— Знакомство с вашей клиникой показало, что значительная часть операций имеет целью реваскуляризацию (зрительного нерва, хориоидеи и т.д.). Каков механизм эффекта этих операций? Вы это исследовали в своих экспериментах?

— Могу сказать, что этим операциям были посвящены самые продолжительные экспериментальные исследования. Суть их заключалась в моделировании патологии сетчатки и зрительного нерва у кроликов, а затем — операция с аллоплантом.

— И каков же механизм?

— Механизм заключается в перемещении хорошо васкуляризованного лоскута эписклеры к хориоидее (сосудистой оболочке глаза) и создании дополнительных путей кровоснабжения, что приводит к улучшению питания сетчатки, зрительного нерва или цилиарного тела, в зависимости от места оперативного вмешательства.

— Но ведь реваскуляризации и раньше проводили... У многих офтальмологов утвердилось мнение, что эта операция малоэффективна. В чем же преимущество вашего метода?

— В классическом варианте или его некоторых модификациях эта операция дает краткосрочный эффект. Причину мы исследовали подробно в экспериментах. Все дело в пресловутом рубцевании, о котором я уже говорил. Отличие нашего метода заключается в том, что в разрез склеры вводится не просто богатый сосудами лоскут, а своеобразный сэндвич из лоскута и биоматериала. Биоматериал не только препятствует образованию рубца на месте операции, но и стимулирует рост сосудов. За счет этого достигается стабильный эффект, и результаты клиники это подтверждают.

— Насколько я понял, рубцевание — это своего рода склероз?

— Да, это верно.

— Но ведь это универсальный процесс, с возрастом развивающийся во всех органах? А это можно лечить с помощью аллопланта?

— К сожалению, склероз, а по-научному — фиброз, развивается не только с возрастом, но и после различных воспалительных заболеваний. С этим явлением знакомы все врачи. Не знают только, как с ним бороться. Для лечения заболеваний, приводящих к фиброзу, нами разработана диспергированная, т.е. порошкообразная, форма биоматериала. Такой биоматериал вводится инъекционно в виде суспензии на физиологическом растворе или растворе анестетика.

В свое время мы экспериментально, с подробным изучением механизмов, обосновали возможность лечения таких заболеваний, как увеит, деабетическая ретинопатия, язвенная болезнь, цирроз печени, пародонтит, лейкоплакия и т.п. Работали в сотрудничестве с хирургами, эндоскопистами, стоматологами, гинекологами.

Заведующий лабораторией нейрофизиологии, кандидат биологических наук
Дмитрий Иванович Кошелев:

Нейрофизиология и психофизика на службе офтальмологии

Дмитрий Иванович, расскажите, пожалуйста, о Вашей лаборатории.

— Наша лаборатория функционирует уже более 20 лет. Ее создание было продиктовано необходимостью более глубокого понимания механизмов действия аллопланта, детальной диагностики функционального состояния сетчатки и вышележащих отделов зрительной системы.

— Какие исследования проводятся в лаборатории?

— В лаборатории проводится исследование функций сетчатки, проводящей части зрительного анализатора и ее центральных отделов. Кроме того, исследуются пороговые и динамические характеристики зрительной системы и движения глаза в процессе зрительной работы. Каждое из этих направлений имеет многочисленные варианты, использование которых зависит от поставленных задач и состояния испытуемого.

— Можно ли сказать, что исследования, проводимые в Вашей лаборатории, позволяют точно поставить диагноз?

— Диагноз выставляется врачом на основании многочисленных данных и непосредственного осмотра пациента. Наши данные являются частью процесса определения функционального состояния различных подсистем, обеспечивающих зрение. Они позволяют врачу более точно выявлять слабые звенья зрительного процесса и учитывать это в диагностике и при планировании реабилитационных мероприятий.

В ходе исследований различных функций мы получаем информацию о скрытых особенностях функционирования зрительной системы конкретного человека, которые не контролируются сознательно, хотя и тесно связаны с уровнем сознания. Кроме того, отдельные виды исследований не зависят от прозрачности оптических сред глаза и позволяют получить данные о функциях зрительной системы в условиях невозможности осмотра глазного дна.

— Занимается ли Ваша лаборатория вопросами реабилитации офтальмологических пациентов?

— На этапе реабилитации проводится мониторинг состояния зрительных подсистем, что позволяет врачу более эффективно регулировать процесс реабилитации. Кроме того, наши исследования способствуют оценке потенциальных возможностей зрительной системы, что является необходимым компонентом в ходе целенаправленного улучшения зрительных функций.

Важнейшим показателем работы зрительной системы является острота зрения. Этот показатель определяется множеством факторов, один из которых — положение точки фиксации на сетчатке. При патологии центрального зрения пациент вынужден использовать периферические области для зрения. Мы можем точно указать положение точки фиксации и указать предельную остроту зрения для этого участка. Сравнение реализуемой остроты зрения с потенциальной позволяет оценить ресурс зрительной системы. Кроме того, оценивается наличие маркеров нормального зрительного процесса.

Заместитель генерального директора по научной работе Всероссийского центра глазной и пластической хирургии, доктор медицинских наук, профессор, заслуженный деятель науки Российской Федерации, академик Российской академии естественных наук
Рафик Талгатович Нигматуллин:

Ежедневно доказывать право быть лидером

Рафик Талгатович, Вы не только занимаете ключевую должность заместителя генерального директора по научной работе, но и являетесь одним из наиболее давних членов «команды Мулдашева»...

— С Эрнстом Рифгатовичем Мулдашевым мы познакомились во время учебы в Башкирском государственном медицинском институте. Мы были членами научного общества, которое работало под руководством заведующего кафедрой нормальной анатомии А.Г. Габбасова (1928-2006).

Ахнаф Габбасович увлек и меня, и Эрнста анатомией. Думаю, что изобретение аллопланта было бы невозможно без студенческого научного общества. Именно там возник костяк команды, которая успешно работает по сегодняшний день.

Эрнст Мулдашев всегда был и остается «человеком с искоркой, с огоньком». Он способен увлечь людей. Он лидер по натуре. Но при этом был и остается «человеком команды», понимающим, что право быть лидером необходимо доказывать ежедневно.

— Расскажите, пожалуйста, о своей роли в создании аллопланта?

— Аллоплант — это результат коллективного труда группы ученых и специалистов. Генератором идей был и остается профессор Э.Р. Мулдашев. Свой собственный вклад я вижу, в первую очередь, в проведении морфологических исследований.

В 1997 году меня избрали профессором кафедры анатомии Башкирского государственного медицинского университета. Стараюсь совмещать работу во Всероссийском центре глазной и пластической хирургии и преподавательскую работу на кафедре.

— Хотелось бы попросить Вас рассказать об основных вехах в истории Всероссийского центра глазной и пластической хирургии.

— Историю нашего Центра невозможно отделить от истории создания и применения аллопланта. Здесь можно выделить несколько этапов. С 1968 года по 1973 год проводились морфологические исследования, создавалась теоретическая база этого направления в трансплантологии. Именно в те годы во время наших научных дискуссий возникла идея использования регенеративного потенциала тканей в офтальмохирургии.

Проводились не только морфологические, но и гистохимические, биомеханические, иммунологические и другие исследования. Необходимо было провести комплексную оценку трансплантируемых тканей на всех уровнях их структурной организации.

Мы пришли к выводам, что в зависимости от конкретных задач хирургической вмешательства возможно подобрать биоматериал с соответствующими свойствами. Были созданы каркасные, фиксирующие, мембранные, ангиогенные и другие аллопланты.

— Затем, вероятно, наступил этап клинической апробации...

— Этот этап продолжался с 1973 года по 1983 год. Важной вехой стала Всероссийская конференция по трансплантации органов и тканей 1978 года, на которой нами были подробно представлены методики применения различных аллоплантов. Разработки нашего коллектива были впервые представлены на научном форуме трансплантологов и получили их высокую оценку. Эрнст Рифгатович до настоящего времени с теплотой вспоминает напутственные слова, сказанные патриархом отечественной медицинской науки, академиком Ю.М. Лопухиным, что в городе Уфе рождается новое направление трансплантологии. Естественно эта поддержка нас вдохновила и придала нам уверенность. И мы с еще большим рвением продолжили наши исследования.

В течение десяти лет небольшой авторский коллектив морфологически обосновал и экспериментально апробировал целый ряд аллоплантов, которые можно использовать при хирургическом лечении поражений конъюнктивы, век, склеры, роговой оболочки и т.д. Мы проводили исследования, призванные максимально снизить антигенные свойства аллоплантов, что удалось достигнуть путем элиминации отдельных фракций гликозаминогликанов с учетом индивидуальных, возрастных, структурных и биомеханических особенностей тканей с обязательным гистохимическим контролем на этапах физико-химической обработки.

— С начала восьмидесятых годов началось массовое внедрение аллопланта в клиническую практику. Как проходил этот процесс?

— Широкое внедрение аллоплантов началось с 1983 года после проведения многочисленных технических, токсикологических и медицинских испытаний. Была создана и усовершенствована законодательно-нормативная база, связанная с применением трупных тканей.

Токсикологические испытания, проведенные во Всесоюзном научно-исследовательском и испытательном институте медицинской техники, показали, что аллопланты не вызывают раздражающего, аллергического и общетоксического действия и по своим параметрам соответствуют всем медико-техническим требованиям. Эффективность биологических материалов показали многочисленные исследования, проведенные в ведущих офтальмологических центрах Советского Союза.

В восьмидесятые годы аллопланты были внедрены в различные области хирургии. В частности, они стали успешно использоваться в нейрохирургии и кардиоваскулярной хирургии, травматологии и ортопедии, пластической и челюстно-лицевой хирургии, оториноларингологии, урологии и гинекологии, для лечения патологий внутренних органов (бронхов, легких, кишечника, желудка, печени и др.). При этом выполнена целая серия комплексных исследований с участием специалистов самого различного профиля.

Безусловно, важной вехой нашей деятельности стало создание в г. Уфе Всероссийского центра пластической хирургии глаза в 1990 году и его последующее преобразование во Всероссийский центр глазной и пластической хирургии. Основной целью создания федерального учреждения явилось широкое внедрение в клиническую практику трансплантационной технологии «Аллоплант».

В области своей специализации Центр является ведущим научным, лечебным и учебно-методическим учреждением страны. Он получил заслуженное признание коллег, и что для нас особенно важно, востребован среди российских и зарубежных пациентов.

Заведующая отделом иммунологии, кандидат биологических наук
Нелли Наилевна Курчатова:

Иммунология на страже зрения

Нелли Наилевна, расскажите, пожалуйста, о себе и об иммунологической лаборатории. Давно ли Вы работаете в Центре?

— Фактически в этот коллектив я попала сразу после школы. Тогда я стала работать лаборантом. Это произошло не случайно. Еще когда я училась в десятом классе, Эрнст Рифгатович практически спас мне глаза. Он сделал мне операцию с применением аллопланта. С тех пор моя жизнь неотделима от жизни Центра. Отработав лаборантом в течение года, я поступила на биологический факультет Башкирского государственного университета. После получения диплома о высшем образовании стала работать уже в должности врача-лаборанта. Ни минуту не пожалела о своем выборе.

Наша лаборатория существует с 1992 года. Тогда мы занимались только иммунологическими исследованиями. Нам очень помогла профессор, иммунолог Ольга Семеновна Слепова из Института глазных болезней им. Гельмгольца. Большая благодарность ей за это.

В настоящее время спектр наших исследований достаточно широк. Можно выделить три основные направления нашей работы. Во-первых, это общеклинические исследования каждого пациента, поступающего к нам на лечение. Второй большой раздел — инфекционная диагностика. Спектр выявляемых инфекционных агентов очень широкий и постоянно расширяется.

Мы обследуем в обязательном порядке не только пациентов, но и весь биологический материал, используемый для производства аллоплантов. И, наконец, третье — пожалуй, самое интересное направление нашей работы — это иммунологические исследования.

Оценка состояния иммунитета очень актуальна при офтальмопатологии. Очень часто заболевания глаз, в частности увеиты, обусловлены аутоиммунными процессами. Поэтому, наряду с оценкой общего иммунного статуса, мы проводим специфические офтальмоиммунологические исследования гуморального и клеточного иммунитета с использованием чистых тканеспецифических антигенов глаза (роговицы, хрусталика и сетчатки). Подобный спектр обследования нигде в России больше не проводится.

— Сколько сотрудников работает под Вашим руководством?

— Коллектив лаборатории состоит из двенадцати человек, из них пять врачей-лаборантов, трое из которых защитили кандидатские диссертации. Врачи, составляющие сейчас костяк лаборатории, пришли еще в начале девяностых, практически сразу после института. Есть и молодые врачи-лаборанты, которые сначала пришли после медицинского колледжа и уже потом без отрыва от работы получили высшее образование. То есть в лаборатории уже есть преемственность поколений и постоянно идет подготовка собственных кадров. Коллектив у нас очень дружный, и вне работы мы никогда не делим друг друга на врачей, лаборантов или санитарок. Отношения как в хорошей семье. Это очень помогает в решении рабочих моментов.

— Не могли бы Вы рассказать об оборудовании, имеющемся в лаборатории?

— Развитие сегодняшней медицинской лабораторной диагностики невозможно представить без использования современного качественного оборудования и реактивов, обеспечивающих получение достоверных результатов. В частности, в лаборатории мы уже много лет работаем на проточном цитофлуориметре. Также в работе лаборатории задействованы биохимический, гематологический, иммунохимический анализаторы. А качество и точность инфекционной диагностики обеспечивается применением автоматических систем для иммуноферментного анализа. Также у нас проводится ПЦР-диагностика в режиме реального времени. Благодаря использованию такого современного оборудования лаборатория имеет возможность выдавать результаты в день обращения пациента.

— Вы занимаетесь только клинической работой?

— Конечно, нет. В Центре постоянно идет разработка новых видов операций и аллоплантов, мы принимаем активное участие в исследовательской работе. Наша лаборатория внесла большой вклад в изучение системного и локального ответа организма на пересадку биоматериалов «Аллоплант». Сотрудники лаборатории являются авторами многих научных статей и участвуют в научных медицинских конференциях.

Заведующий отделением восстановительной медицины, кандидат медицинских наук
Радик Фаязович Галиахметов:

Союз медицины Востока и Запада

Радик Фаязович, расскажите, пожалуйста, о Вашем отделе? Для решения каких задач он создавался?

— Важнейшим направлением деятельности Центра является восстановительная медицина. Создание отдела продиктовано целым рядом причин. Прежде всего, офтальмологические больные после сложнейших микрохирургических операций на зрительном нерве, сетчатке, роговице нуждаются в курсе восстановительного лечения. Кроме того, довольно часто патология зрительного анализатора сопряжена с поражениями структур головного мозга, периферических нервов, сердечно-сосудистой системы. Очевидно, что данный контингент больных нуждается в комплексном лечении.

Базовая технология нашего отдела создана на стыке традиционной восточной медицины и современных методов трансплантации биоматериалов «Аллоплант». Данная методика предполагает введение диспергированных форм биоматериала «Аллоплант» в акупунктурные точки, а также его локальное применение в зонах поражения. При этом используются аллопланты, специально разработанные для введения в биоактивные точки и зоны. И здесь уместно напомнить читателям, что системное действие биохимических факторов донорских тканей на организм человека было открыто еще академиком В.П. Филатовым. Он же разработал методику, которую назвал «тканевой терапией». И с этой точки зрения мы на новом витке спирали, в современных условиях развиваем идеи, заложенные нашим выдающимся соотечественником.

— А каков механизм действия такого метода лечения? И чем он отличается от обычного иглоукалывания?

— Известно, что при традиционном иглоукалывании происходит раздражение биологически активных точек, выделение активных веществ (гормонов, факторов роста) не только в месте воздействия, но и в структурах центральной нервной системы. Это приводит к селективному раздражению структур мозга, управляющих определенными функциями организма. Стимуляция или торможение, в зависимости от активности работы органа, способствуют улучшению или гармонизации его работы.

Однако известно, что биологически активные вещества, выделяющиеся при этом организмом, быстро разрушаются и терапевтический эффект длится недолго — от двух до четырех недель. Нами доказано, что при введении аллопланта в биологически активные точки и зоны происходит их длительная стимуляция, эффект продолжается до полугода и более.

Кроме того, экспериментальные и клинические испытания доказывают комплексное влияние наших биоматериалов на организм человека при участии нервной, иммунной и эндокринной систем. Стимулируются клеточные структуры, которые запускают механизмы регенерации, обеспечивая восстановление поврежденных тканей или органов.

Накопленный нами клинический опыт успешного лечения системных заболеваний опорно-двигательного аппарата, желудочно-кишечного тракта, поражений головного и спинного мозга, периферических нервов, кровеносных сосудов, эндокринопатий, иммунодефицитных состояний с использованием представляемых технологий является еще одним доводом в пользу разрабатываемого направления.

— При каких заболеваниях органа зрения используется представляемая Вами методика?

— Конечно, наши технологии восстановительной медицины могут использоваться как самостоятельные методики. Однако в условиях нашего Центра акупунктурное введение биоматериала «Аллоплант» является звеном лечебно-реабилитационного курса и выполняется, как правило, в комплексе с хирургическим лечением офтальмологических больных.

В частности, мы располагаем многолетним опытом по комплексному лечению различных форм нистагма, ретинопатии недоношенных, пигментного ретинита, нисходящей атрофии зрительного нерва, как правило, с положительными результатами.

— Как происходит диагностика и определение точек, которые необходимо использовать при рефлексотерапии?

— Прием пациентов, предварительная диагностика и последующее лечение осуществляются на современном оборудовании известных отечественных и зарубежных фирм. У пациентов предварительно выявляются измененные биологически активные зоны и меридианы, ассоциированные с пораженными органами. Рецептура точек определяется в соответствии с методами традиционной рефлексотерапии, по методу Фолля, Накатани. В последующем по показаниям осуществляется акупунктурное введение биоматериала «Аллоплант». Курс лечения строго индивидуален и включает от одного до четырех сеансов, что определяется состоянием пациента, диагнозом, спецификой лечебного или профилактического курса.

Подготовил ***Илья Бруштейн***

Фотографии Ильи Бруштейна, Андрея Старостина и из архива Всероссийского центра глазной и пластической хирургии (г. Уфа)

«EURETINA – 2013»

XIII Конгресс Европейского общества витреоретинальных специалистов

26-29 сентября 2013 года, Гамбург, Германия

26-29 сентября 2013 года в Гамбурге (Германия) состоялся XIII Конгресс Европейского общества витреоретинальных специалистов «EURETINA – 2013». Местом проведения мероприятия был выбран «Конгресс Центр» Гамбурга — крупнейший выставочный центр Германии. В этом году конгресс признан самым большим в истории Общества. Это связано с большим количеством участников, обширной выставкой, многопрофильностью заседаний. Традиционно конгресс проводился на английском языке.

В работе конгресса участвовало более 4,5 тысяч экспертов и исследователей в области патологии сетчатки и стекловидного тела из 98 стран. Научная программа конгресса включала 10 основных сессий, 30 учебных курсов, 20 сессий устных докладов и 16 сателлитных симпозиумов. Заседания одновременно проходили в 9 залах. Основные направления работы конгресса: возрастная макулярная дегенерация, хирургия переднего и заднего сегментов глаза, внутриглазные новообразования, новые технологии терапии патологии сетчатки, увеиты, диабетические поражения глаз, витреоретинальная хирургия.

На церемонии открытия профессор Gisbert Richard, президент EURETINA, отметил, что ежегодный конгресс витреоретинальных специалистов дает основной импульс для исследований и развития витреоретинальной хирургии: «Наша задача сохранить то, что мы достигли, чтобы продвигать и развивать новшества, не теряя индивидуальность офтальмологии».

В рамках церемонии открытия конгресса президент EURETINA, профессор G. Richard, вручил почетные дипломы Европейского общества витреоретинальных специалистов профессору Mark Blumenkranz (США), профессору Leonidas Zografos (Греция) и профессору М.М. Бикбову (Россия).

Профессор Leonidas Zografos представил доклад на тему «Radiotherapy on Ocular Oncology», в котором он детально изложил возможности и будущее в лечении новообразований глаза. Профессор Mark Blumenkranz был отмечен как лучший докладчик. В своей работе «Evolving concepts in innovation and academic technology transfer in the vitreoretinal world: Lessons learned in Silicon Valley» профессор M. Blumenkranz представил современные тенденции использования нанотехнологий в офтальмологии. Директору Уфимского НИИ глазных болезней, профессору М.М. Бикбову был вручен диплом за вклад в развитие офтальмологии и осуществление научного и клинического сотрудничества между Востоком и Западом. К диплому был приложен чек на круглую сумму от Vereinigung der Freunde der Universität Tübingen E.V.

В честь 60-летия с момента изобретения фотокоагуляции Gerd Meyer-Schwickerath в глазной клинике University Eye Clinic Hamburg-Eppendorf был организован симпозиум «Laser in Ophthalmology».

Основные сессии были посвящены проблемам диагностики и лечения различных видов офтальмопатологии: внутриглазных новообразований, неоваскуляризации при возрастной макулярной дегенерации, воспалительных заболеваний глаз, влажной форме макулодистрофии, окклюзионной патологии вен сетчатки, пролиферативной витреоретинопатии и регматогенной отслойки сетчатки, диабетической ретинопатии. Рассматривались также вопросы картирования патологических изменений глазного дна и инновационные технологии витреоретинальной хирургии.

На сессии по внутриглазным новообразованиям большая часть докладов была посвящена методам диагностики и лечения меланомы. Доктор M. Zeschnigk (Германия) представил доклад, посвященный зависимости течения патологического процесса внутриглазных новообразований от генетического статуса, наследуемого по аутосомно-доминантному типу. Профессор N. Bechrakis (Австрия) предложил новые методы хирургического лечения, направленные на уменьшение рецидивирования патологического процесса.

Сессия, посвященная неоваскуляризации при возрастной макулярной дегенерации сетчатки, включала большое количество докладов по антивазопролиферативной терапии. Доктора N. Ferrara и R. Spaide (США) представили независимые работы по дифференциальному подходу к использованию антивазопролиферативных препаратов. Актуальность этой проблемы обусловлена тем, что ингибиторы ангиогенеза на сегодняшний день используются независимо от степени фиброзирования фовеолярной зоны, что снижает эффективность проводимой терапии. Подобные вопросы изучаются в рамках международных исследований, в частности, IVAN trial, результаты которых представил профессор U. Chakravarthy (Великобритания). Учитывая тяжесть поражения центрального отдела сетчатки при макулодистрофии, многие исследователи не прекращают поисков новых технологий. Так, доктор L. Da Cruz (Великобритания) представил свое видение использования технологий трансплантологии при лечении патологии центрального отдела сетчатки.

На сегодняшний день появление нового диагностического оборудования в офтальмологии дает возможность картирования различных слоев сетчатки и сосудистого русла. В рамках основного заседания была организована сессия по графической визуализации патологических структур глазного дна, на которой были представлены доклады по использованию оптической когерентной томографии (доктор C. Boon, Нидерланды; доктор S. Schmitz-Valckenberg, Германия) и флуоресцентной ангиографии (доктор S. Wolf, Швейцария; доктор G. Staurenghi, Италия).

Наиболее яркой была сессия по инновациям в витреоретинальной хирургии. Профессор B. Corcostegui (Италия) поднял вопрос о методах лечения пролиферативной витреоретинопатии. Актуальность этой проблемы обусловлена разработкой новых фармакологических препаратов, оспаривающих использование хирургических технологий. Ряд докладов (доктора Z. Koshy, D. Steel и G. McGowan, Великобритания) был посвящен вопросам субмакулярной хирургии, а также субмакулярным геморрагиям. Доктор J. Hillenkamp (Германия) продемонстрировал возможность использования блокаторов ангиогенеза при субретинальных геморрагиях. При этом использование антивазопролиферативной терапии пациентов с окклюзионной патологией на сегодняшний день остается основным методом лечения. Доктор F. Bandello (Италия) показал разработки в этом направлении в своем докладе на сессии, посвященной окклюзионной патологии венозного русла глазного дна. В свою очередь, доктор B. Kuppermann (США) представил доклад о применении стероидов при патологии вен сетчатки. Многопрофильность терапии данной нозологии подчеркнул доктор I. Mc Allister (Австралия), показав перспективность лазерных технологий.

Всего 5 устных докладов из России были включены в научную программу, причем 3 из них были представлены сотрудниками УфНИИ ГБ:

– Бойко Э.В. Удаление инородного тела из глаза в эру миниинвазивных технологий: Новые подходы к старым проблемам (Санкт-Петербург);

– Байбородов Я.О. Новые особенности патогенеза ямки диска зрительного нерва, осложненной отслойкой нейроэпителия (Санкт-Петербург);

– Бикбов М.М., Файзрахманов Р.Р., Ярмухаметова А.Л., Гильманшин Т.Р. Влияние антивазопролиферативной терапии на макулу при ее диабетическом макулярном отеке (Уфа);

– Бикбов М.М., Файзрахманов Р.Р., Ярмухаметова А.Л., Гильманшин Т.Р. Эпиретинальный фиброз при влажной форме возрастной макулярной дегенерации (Уфа);

– Бикбова Г.М., Тосиюки О., Ямамото С. Каспаза-зависимый и независимый путь гибели клеток, обусловленный гибелью нейроцитов сетчатки крыс, подвергшихся воздействию AGE (Уфа – Университет Чиба, Япония).

В этом году на конгрессе были представлены практически все офтальмологические общества со всех континентов — Европы, Америки, Азии, Африки. Был организован World Retina Day, где представители каждого направления могли обсудить проблемы офтальмологии, определить пути их решения со своей стороны.

Большой интерес у участников конгресса вызвала видеосессия, на которой были представлены новые методики хирургического лечения патологии сетчатки и стекловидного тела. Постерная сессия включала более 50 докладов.

В работе выставки приняли участие более 65 компаний, представившие новые разработки в лечении патологии сетчатки. Особое внимание заслуживают работы в области лечения патологии макулярной области. Компания, расположенная в Силмар (Калифорния), производит устройство Second Sight («Второе зрение»), представляющее собой протез сетчатки для пациентов с патологией фоторецепторного ее компонента, например, при поздних стадиях пигментного ретинита — дегенеративного заболевания глаз, которое может привести к слепоте. Это первый утвержденный протез для лечения этой болезни в Соединенных Штатах. На его основе создан интраретинальный чип Argus II, который обеспечивает формирование зрительного образа, попадающего на сетчатку. Нервные импульсы от фоторецепторного слоя передаются проводящему компоненту, а затем в головной мозг, что обеспечивает формирование зрительного образа в центральной нервной системе. Основная функция имплантата заключается в том, чтобы обеспечить слепым пациентам достаточное зрение для возможности передвигаться. Компания продолжает работу в этом направлении: разрабатывает программное обеспечение, которое позволит устройству стимулировать сетчатку пациентов путем передачи электрических сигналов разной частоты и даст возможность различать цвета.

Компании Alcon, Opticon представили новое оборудование для витреоретинальной хирургии — витреоретинальные машины, такие как Constilation, Revolution, позволяющие проводить операции с высокой частотой резов.

На Генеральной Ассамблее было объявлено, что IV зимняя сессия EURETINA пройдет в Риме 25 января 2014 года, и основное направление ее работы будет связано с аспектами фундаментальной науки.

Р.Р. Файзрахманов

ГБУ «Уфимский НИИ глазных болезней АН РБ»

Профессора I. Kreissig, М.М. Бикбов и президент «EURETINA-2013», профессор G. Richard

Президент «EURETINA-2013», профессор G. Richard, профессора I. Kreissig и M. Blumenkranz (США)

Президент «EURETINA-2013», профессор G. Richard, сенатор D. Stapelfeldt, профессор L. Zografos (Греция)

Делегация Уфимского НИИ глазных болезней на конгрессе «EURETINA-2013»

НОВОСТИ

Межрегиональная общественная организация «Ассоциация специалистов по контактной коррекции зрения»

В декабре 2012 года была учреждена Межрегиональная общественная организация «Ассоциация специалистов по контактной коррекции зрения». В январе 2013 года Министерством юстиции Российской Федерации Ассоциация была официально зарегистрирована. Главная цель Ассоциации заключается в объединении специалистов по контактной коррекции зрения для профессиональной разработки, обсуждения и принятия основополагающих аспектов развития контактной коррекции зрения в России.

Ровно год тому назад, 3 декабря 2012 года, в Москве состоялось Учредительное собрание Ассоциации специалистов по контактной коррекции зрения. На заседании был утвержден Устав Ассоциации и избраны ее руководящие органы.

Председателем Координационного совета Ассоциации избрана Лобанова Ирина Владимировна, кандидат медицинских наук, доцент кафедры офтальмологии педиатрического факультета Российского национального исследовательского медицинского университета им. Н.И. Пирогова.

В состав Координационного совета Ассоциации вошли:

Абугова Т.Д. — кандидат медицинских наук, главный врач-офтальмолог сети «ОПТИК СИТИ»;

Андриенко Г.В. — главный врач ООО «Оптикал нет»;

Захарова О.А. — руководитель направления профессионального обучения компании Alcon Vision Care;

Лещенко И.А. — кандидат медицинских наук, доцент кафедры офтальмологии ФМБА России, медицинский советник компании Johnson & Johnson Vision Care;

Парфенова Н.П. — кандидат медицинских наук, врач-офтальмолог, член Международной ассоциации преподавателей контактной коррекции зрения, консультант по медицинской оптике «Компании Гранд Вижн»;

Рыбакова Е.Г. — доктор медицинских наук, профессор кафедры офтальмологии лечебного факультета Российского национального исследовательского медицинского университета им. Н.И. Пирогова, директор образовательных программ The Vision Care Institute;

Белоусов В.В. (главный редактор журнала «Вестник оптометрии») — ревизор Ассоциации.

Руководящими органами Ассоциации являются:

• Конференция делегатов региональных отделений — высший руководящий орган, который созывается 1 раз в 2 года;

• Координационный Совет Ассоциации — выборный, постоянно действующий руководящий коллегиальный орган;

• Председатель Координационного Совета — руководитель Ассоциации, организующий ее работу.

Основные направления деятельности Ассоциации:

• объединение профессионалов для решения актуальных задач контактной коррекции зрения;

• содействие в повышении качества и доступности оказываемой населению помощи по контактной коррекции зрения;

• обсуждение и содействие в принятии необходимых документов для развития контактной коррекции зрения;

• содействие развитию саморегулирования профессиональной деятельности в области контактной коррекции зрения;

• содействие формированию системы профессиональной подготовки кадров в области контактной коррекции зрения;

• представление и продвижение интересов членов Ассоциации на государственном уровне;

• оказание помощи членам Ассоциации в профессиональных вопросах;

• участие в разработке законопроектов и иных нормативно-правовых актов, направленных на создание оптимальных условий развития сектора по контактной коррекции зрения в России;

• разработка правил и стандартов организации деятельности, связанной с контактной коррекцией зрения, с последующим внедрением данных стандартов и правил;

• разработка программы популяризации контактных линз среди населения, формирования культуры ношения контактных линз и соблюдение рекомендаций специалистов.

Ассоциация приняла на себя обязательства оказывать содействие:

• в разработке и поддержке продвижения программ по проверке зрения и необходимости его коррекции;

• в разработке рекомендаций и программ для последующего усовершенствования по контактной коррекции зрения;

• в развитии и поощрении научных исследований в области контактной коррекции зрения, выделение грантов на проведение исследований.

Ассоциация также планирует оказывать помощь молодым специалистам, организовывать профессиональные конкурсы с премированием лучших в профессии.

Планы на будущее:

• проводить конференции, форумы и конгрессы с введением поощрительной системы баллов за участие;

• обеспечивать правовую защиту специалистов, работающих в области контактной коррекции зрения;

• развивать деловые связи с родственными международными Ассоциациями;

• разрабатывать программы поддержки и развития популярности профессии специалиста по контактной коррекции зрения;

• реализовывать различные мероприятия и акции, направленные как на поддержку профессии, так и на развитие цивилизованного рынка контактной коррекции зрения в России.

В 2014 году Ассоциация планирует:

• развивать сеть региональных представительств Ассоциации;

• создавать условия для расширения профессиональных связей и обмена опытом специалистов по контактной коррекции зрения в субъектах Российской Федерации;

• оказывать юридическую и правовую помощь членам Ассоциации;

• разработать официальный сайт Ассоциации в сети Интернет;

• участвовать в специализированных выставках и конференциях;

• проводить мероприятия, направленные на повышение квалификации специалистов по контактной коррекции зрения.

По состоянию на ноябрь 2013 года в Ассоциации создано 28 региональных отделений.

ПРИГЛАШАЕМ К СОТРУДНИЧЕСТВУ!

Координаты Ассоциации:

г. Москва, ул. Большая Дмитровка, д. 7/5, стр. 4.

E-mail: igraskkz@gmail.com

www.optika4all.ru

Каждая минута врача должна работать на больного

Это интервью получилось спонтанным. К нему я не готовилась, не отправляла заранее вопросы своему собеседнику. Просто мы увиделись с профессором А.М. Чухраёвым перед началом утренней сессии второго дня конференции «Современные технологии катарактальной и рефракционной хирургии», обменялись впечатлениями о дне прошедшем. Было видно, что генеральный директор в этот момент никуда не спешил, он не стоял в окружении свиты, что случается крайне редко с руководителями такого ранга. Александр Михайлович пригласил к себе в кабинет, где мы продолжили беседу, начатую полтора года назад*.

Читайте «Поле зрения» № 4, 2012 на **www.aprilpublish.ru «Знакомьтесь: профессор Александр Михайлович Чухраёв»*

— Уважаемый Александр Михайлович! В этом году научно-практическая конференция «Современные технологии катарактальной и рефракционной хирургии» проходит в ФГБУ «МНТК «Микрохирургия глаза» им. акад. С.Н. Федорова» уже в четырнадцатый раз. Какие важные вопросы рассматриваются на форуме?

— Конференция «Современные технологии катарактальной и рефракционной хирургии» давно стала традиционной ежегодной встречей офтальмологов России, стран СНГ и ведущих зарубежных ученых. Отличительная черта нынешней конференции — включение в повестку дня новых разделов инновационной направленности, в частности, утреннее заседание первого дня конференции было посвящено хирургии катаракты с использованием фемтосекудных лазеров. Организация работы секции Всеиндийского общества офтальмологов, увеличение числа сеансов «живой хирургии», обсуждение нетипичных случаев в хирургии осложненных катаракт, проведение круглых столов и заседаний в формате дискуссий — все это говорит о высоком научном и организационном уровне мероприятия. Привлечение к участию в конференции большего количества всемирно известных зарубежных ученых и офтальмохирургов помогает найти путь к развитию будущих новых направлений. Отрадно отметить, что у нас существует конструктивный диалог с иностранными коллегами. Обмен опытом позволяет идти в ногу со временем, с новейшими мировыми достижениями в офтальмологии.

Говоря об инновациях, следует иметь в виду не только появление, внедрение и использование нового оборудования, но и новые управленческие решения. У нас, в системе МНТК, сегодня работают 5 фемтосекундных установок, и уже накоплен определенный опыт (несколько сотен операций) использования современных фемтолазерных систем в хирургии хрусталика. В докладе заместителя генерального директора по научной работе «МНТК «Микрохирургия глаза» им. акад. С.Н. Федорова», д.м.н., профессора Б.Э. Малюгина был дан анализ применения данной технологии в мировой и отечественной офтальмологии. Оперативные вмешательства и послеоперационные исследования, проводимые в МНТК по единому протоколу, позволили представить в целом положительные результаты этой работы. Мы сочли возможным вынести данный вопрос на обсуждение, не скрывая сложности и всевозможные риски. Кстати, накануне конференции вместе с инженерной группой фирмы «Алкон» наши специалисты обсудили ряд замечаний и предложений по совершенствованию оборудования, с которыми конструкторы согласились. Тема использования лазерной энергии в хирургии катаракты близка коллективу МНТК. Около 30 лет назад академик С.Н. Федоров и профессор В.Г. Копаева предложили современную технологию лазерной экстракции катаракты без участия ультразвука. Валентина Григорьевна посвятила изучению этой проблемы многие годы своей научной жизни. К слову, недавно профессор В.Г. Копаева была удостоена звания Почетного профессора «Харбинского медицинского университета», с которым у нас заключен договор о научном сотрудничестве.

— В первый день работы конференции Вы задали профессору Б.Э. Малюгину вопрос: риски, неудачи, осложнения — результат технологий или освоения технологий? Он ответил: и то, и другое.

— Он дал блестящий ответ. Основная наша задача заключается в том, чтобы определить место фемтолазера в структуре оперативных пособий, в оказании высокотехнологичной помощи. Мы должны понять, какой аппарат приемлем для того или иного учреждения, как с максимальной отдачей встроить его в алгоритм оказания офтальмологической помощи. Иными словами, мы возвращаемся к идее Святослава Николаевича Федорова о конвейерном методе лечения, разумеется, с поправкой на сегодняшний технологический уровень. Только в головной организации по поводу экстракции катаракты делается до 500 операций в неделю, а всего по комплексу до 1500. Мы подходим к рубежу 80 тысяч аналогичных операций в год. А по всей стране количество операций по поводу катаракты составляет в среднем 400 тысяч в год. Получается, что каждая пятая операция выполняется в МНТК. Это при том, что в системе МНТК трудится далеко не каждый пятый хирург в стране, то есть нагрузка на наших микрохирургов колоссальная. Доктор А.И. Петров из Иркутского филиала в прошлом году выполнил более 1500 операций по поводу экстракции катаракты. В этом году около 10 хирургов перешагнут тысячный рубеж.

Сегодня в МНТК технология лечения катаракты доведена до совершенства. Мы серьезно работаем над систематизацией всех диагностических приборов, увязываем в локальную сеть лечебно-диагностические мероприятия, хирургические вмешательства, контроль качества, осуществляемый группой независимых экспертов. Причем экспертизе подвергаются планируемые и достигнутые результаты, применяемая технология, документация, время, проведенное пациентом в институте. Мы всерьез озабочены организацией потоков пациентов, чтобы люди тратили меньше времени в очередях. Почему возник этот вопрос? Дело в том, что сама операция длится минуты, но чтобы получить направление, иной раз требуется недели и месяцы хождения по кабинетам, полдня человек может провести и в нашей поликлинике.

— Раньше считалось, что длинные очереди к специалистам — признак высокой популярности МНТК.

— В определенной степени это верно и сегодня: у института высокий авторитет, многие люди стремятся попасть именно к нам. Но только ли авторитет «виновен» в очередях? Может быть, нерасторопность, неумение четко управлять потоками пациентов? Если видим, что какое-то обследование занимает больше времени и у кабинета скапливается много людей, значит необходимо увеличить пропускную способность этого вида обследования, поставить второй, третий аппарат. Мы сегодня приобретаем дополнительное оборудование, чтобы помочь всем нуждающимся. Порой к нам приезжают люди из разных регионов страны, которым было проведено недостаточно качественное обследование, и мы здесь стараемся исправлять ошибки. Основная беда в том, что офтальмологи, выполняя огромный объем работы, не находятся в системе, когда бы доктор из Урюпинска, Рыльска или Рыбинска мог почувствовать, что он работает в единой офтальмологической системе. Он должен понимать, что его роль в лечении больных так же важна, как и роль профессоров Э.В. Егоровой, В.К. Зуева, В.Д. Захарова, Л.И. Балашевича, В.В. Егорова, Б.Э. Малюгина, А.В. Доги, В.В. Нероева, академиков Л.К. Мошетовой, А.Ф. Бровкиной, С.Э. Аветисова. Каждый из нас должен занимать свой сектор, и выпадение этого сектора поставит под угрозу работу всей системы. Мы должны это понимать и должны именно так выстраивать свою работу, чтобы вся система работала качественно и эффективно. А у нас порой говорят: «Ну, я же оперирую». А кому нужны эти 5-10 операций в год? Мы у себя определили, что сотрудник МНТК не может выполнять менее 300 операций в год, чтобы каждая минута времени врача работала на больного. Под этим я понимаю не только собственно лечебный процесс, но и общение с больным, умение найти такие слова, которые могли бы успокоить человека перед операцией, передать пациенту уверенность доктора в благополучном исходе лечения.

Мы сегодня можем прогнозировать исход операции в абсолютном большинстве случаев, оперируем такими понятиями, как микроны, ведем исследования на молекулярном уровне, подошли к рубежу, когда возможности человеческой руки, человеческого глаза исчерпаны и на помощь хирургу придут роботы. Но все равно главным был и останется врач.

— Александр Михайлович, Вы не хотели бы возродить производство, как это было при С.Н. Федорове?

— В настоящее время кое-что удалось восстановить. Если бы мы в свое время не разгромили существовавшую систему, у нас были бы ученый, врач, изобретатель-исследователь и производство в единой системе. На сегодняшнем этапе мы не в состоянии производить лазерные установки, но многое мы постепенно возвращаем. Запустили производство наиболее востребованных интраокулярных линз, созданных в стенах МНТК, работаем с компанией «Репер-НН» по линзе «Градиол», это тоже наша разработка. Недавно в НЭП (научно-экспериментальное производство) закупили оборудование — будем делать линзы у себя, так как мы несем колоссальные затраты — более полумиллиарда рублей идет только на покупку ИОЛ. Собственное производство снизит эти издержки.

Мы предложили модели искусственной радужки, разработанные нашими учеными, и начали их производство, наладили выпуск атравматичной нити в Чебоксарском филиале, колец, канюль, микротупферов и т.д., все это на самом современном технологическом уровне в головном учреждении.

— Изделия предназначены только для внутреннего потребления?

— Нет, не только. Мы вышли с предложением к китайским коллегам, и там идут согласования по пяти нашим изделиям. Экспериментально-техническое производство работает на рынок Белоруссии, Украины, и продажи постепенно увеличиваются. Да, нелегко, но надо прорываться. Мы ведем переговоры о переоборудовании ЭТП. Возродить производство — это не самоцель, должна работать система, которую предложил С.Н. Федоров, и благодаря чему отечественная офтальмология высоко котируется в мире.

Болезненным вопросом является максимальная зависимость от импорта. 1990-е и 2000-е годы нанесли огромный урон взаимоотношениям между поставщиками и потребителями, во многих случаях эти отношения приобрели просто уродливые формы. Наша философия — равноправное партнерство. Бизнес наших партнеров во многом основан на социальной составляющей, но некоторые его аспекты у меня, например, вызывают недоумение. Приведу один пример. Если год назад iPhone стоил 1000 долларов, сегодня его цена 500 или того ниже. Снижение в два раза. Почему линза, выпускаемая 10 лет, не только не становится дешевле, а напротив — дорожает. Такого быть не может: линза абсолютно та же, ничего нового в ней нет. Или формы оплаты, особенно, это касается бюджетных организаций. Но если мы внятно ставим вопросы и отстаиваем свою позицию, наши партнеры идут нам навстречу. Буквально недавно мы купили три фемтосекундные установки на условиях рассрочки платежа. Да, не можем оплатить сразу, не можем взять кредит, поэтому мы договорились о рассрочке. Очередным шагом в совершенствовании лечения заболеваний стекловидного тела и сетчатки стала новейшая методика витрэктомии 27G. Сегодня это — пик, последнее слово, по атравматичности, эффективности.

Но инновационная хирургия обходится дорого. Причем мы овладели совокупностью приемов и знаний, фактически перескочив через одну ступень, и получили колоссальный эффект. Хирурги, оперирующие по технологии 27G , пользуются определенными преференциями, так как она входит в список ВМП. Тем не менее мы тратим огромные средства на расходные материалы, все это требует очень дорогого обеспечения. В среднем данная операция оценивается государством в 40 тысяч рублей, это при том, что ее себестоимость в два раза выше. Мы частично покрывали расходы за счет платных услуг, но вечно так продолжаться не может. Мы не хотим завышать цены на одну услугу с тем, чтобы покрыть расходы на оказание другой услуги. Вопрос стоял так: либо мы спускаемся на три ступени ниже, экономим средства, но теряем технологию, либо находим средства и продолжаем работать по новейшей технологии с колоссальной медицинской эффективностью. Мы пригласили представителей компании, производящей расходные материалы, и сказали, что технология находится под угрозой из-за своей дороговизны, что мы не можем позволить себе работать на прежних условиях. Нам ответили, что снизить расходы нельзя. Но когда мы с карандашом в руках сделали расчеты, перепроверили каждую позицию, то оказалось, что достаточно поднять цены на 3-5% по сравнению с предыдущей технологией, чтобы сохранить новую. Фирма за счет увеличения количества заказов получит запланированную прибыль, технология будет сохранена и воспроизведена в десятках тысяч операций от Хабаровска до Санкт-Петербурга. Мы благодарны компании за это. На следующий год на этот вид микрохирургических вмешательства государство выделяет уже 70 тысяч рублей, и я думаю, что мы впишемся в эти рамки.

— Не секрет, что многие компании хотят работать с МНТК. Как выстраиваются отношения с партнерами? Вы несете огромные затраты на приобретение оборудования, расходных материалов…

— У нас есть и преимущества, и сложности. Сначала о преимуществах. Последние два года все дорогостоящее оборудование мы закупаем централизованно. Что нам это дает? Прежде всего, возможность приобретать аппаратуру по более низким ценам. Я понимаю, что мало кто может позволить себе купить сразу 15 микроскопов или 10 факомашин. В определенных случаях мы отказываемся от услуг дистрибьюторов, наши объемы позволяют нам обращаться непосредственно к производителям и добиваться приемлемых условий. Важнейшим критерием для принятия решения для нас остается принцип «цена-качество». Мы обеспечили свободный доступ фирмам-производителям на заседания медико-технического совета, где принимается коллективное профессиональное заключение. Мы объявили о том, что если офтальмологическое оборудование, лекарственные препараты не пройдут предрегистрационные испытания, клиническую апробацию в МНТК, принятие решения об их приобретении может занять не один год. Если производитель желает играть по таким правилам, то и мы — «за». Мы — сторонники продуктивных паритетных взаимоотношений. Но когда ты получаешь заключение по исследованию на трех больных и в малоизвестном коллективе, остается только развести руками. Совершенно неприемлемо, на мой взгляд, положение, когда, приходя на рынок, крупные компании отдают свои приборы на клиническую апробацию в частные клиники, хотя я толерантно отношусь ко всем типам медицинских учреждений. Частные клиники заняли свое определенное место на рынке офтальмологических услуг, которое соответствует уровню их оборудования, квалификации врачей, и перед ними стоит задача не только заработать деньги, но и качественно выполнить операцию.

— МНТК предоставляет населению гарантированный объем бесплатной медицинской помощи из средств ОМС, выполняет более 200 тысяч операций, а это немалые средства, которые зарабатывает коллектив. Может ли сегодня отечественная офтальмология обеспечить себя всем необходимым?

— Нет. Мы выполняем четверть миллиона операций в год. Но, к сожалению, даже свободные финансовые ресурсы мы не можем пустить на закупку оборудования. Во-первых, в системе ОМС мы только переходим на полный тариф. Во-вторых, существует лимит в 100 тысяч рублей. В таких энергоемких, фондовооруженных отраслях медицины, как офтальмология, просто не существует аппаратов за 100 тысяч. Современная фемтосекудная установка стоит около 20 миллионов рублей. Поэтому мы приобретали и приобретаем оборудование за счет бюджетных средств. Пользуясь случаем, хочу сказать, что модернизация позволила значительно обновить ресурсный парк. Но, повторяю, к сожалению, дорогостоящее офтальмологическое оборудование приобретаем за счет платных услуг.

Среди иностранных участников конференции, как Вы сумели заметить, известные в мире хирурги, ученые, которые определяют политику в своих странах. Помните, кто-то из них спросил, как нам удается приобретать такое оборудование и тем более использовать его для лечения пациентов по линии ОМС? Так вот, мы будем и дальше покупать новейшую технику и с ее помощью лечить наших пациентов. Каждый год в систему ОМС государство выделяет все больше средств, более цивилизованными становятся правила игры… Конечно, хотелось бы быстрее, но как есть!

— …А одним из базовых показателей уровня развития медицинского обслуживания в стране по-прежнему остается «койко-день».

— Это не безобидный вопрос. Он очень важен, потому что больной приходит к нам не полежать на койке, а решить свою проблему. К сожалению, этот показатель является порой главным маркером в расчете цены операции, расходов, оценки деятельности коллектива. Зачастую именно «койко-день» приводит к искусственному созданию очереди на востребованные операции. Стандартами медицинской помощи больных с катарактой в разных регионах страны предусматривается нахождение пациента в клинике от одного до 10 и более дней. Абсурд! Не чиновник должен определять, сколько времени должен находиться в стационаре пациент, а технологии, врач и положительный результат лечения. Думаю, после заседания президиума Госсовета РФ мы наконец-то расстанемся с этим пережитком. Современные технологии в офтальмологии зачастую позволяют решить проблемы больного в течение одного дня. Вот только психологически пациенты не всегда готовы адекватно принять произошедшие изменения, что клиника — не санаторий. Некоторые до сих пор уверены в том, что чем дольше находишься в стационаре, тем более качественную медицинскую помощь получаешь. Приведу пример: один человекбуквально терроризировал клинику: «Будете держать мою жену сколько положено! Я заслуженный человек!» Пошли у него на поводу — женщина пролежала у нас 12 дней, при том что стандартами, которые мы ругаем, предписано держать пациента в клинике не более 5-ти дней, а большинству больных и часа достаточно при нынешних технологиях.

— Александр Михайлович, прошло 2 года с тех пор, как Вы были назначены на должность. Изменились ли отношения с сотрудниками, остались ли трудности, или все идет своим чередом, «в рабочем порядке»?

— Мне трудно судить, может лучше спросить сотрудников. Но мне не было сложно.

— Институт стал для Вас родным домом?

— Не то слово. Я первым приезжаю в институт задолго до начала рабочего дня, и все об этом знают. Только однажды я попал в бурю и впервые за всю свою жизнь опоздал на работу. Я лучше приеду на час, полчаса раньше, хотя понимаю, что это тоже не лучший вариант.

Мой принцип, что все сотрудники должны «служить делу, а не телу», наверное, возымел определенное действие. Они увидели, что мое отношение ко всем ровное. Были нюансы, когда на вопрос, почему «хромают» показатели, мне говорили о тридцатилетнем стаже, о чем-то другом, не отвечая по существу. Но в конце концов мы нашли общий язык. Перед нами стоят проблемы, которые необходимо решать, а не искать виновных. Ведь наши проблемы — это проблемы пациентов. Для меня всегда МНТК служил маяком новой системы организации и эффективности работы. Сегодня мы говорим о доступности высококвалифицированной медицинской помощи, а в системе МНТК этот вопрос был решен еще 30 лет назад. Страна не выдержала перипетий, а институт выстоял и работает.

— У Вас есть на кого положиться?

— У нас работают великолепные, блестящие хирурги, трудяги, о которых мало пишут, которых не увидишь по телевизору. Государству, телевидению, конечно, выгоднее показывать «Дом-2», чем дом, где людям возвращают зрение. Вы когда-нибудь видели регулярные передачи о каком-нибудь лечебном учреждении? Нет. А «Домом-2» людей пичкают уже много лет…

Недавно приветствовал студентов и молодых докторов. Как бы порадовался С.Н. Федоров, что вместе с именитыми учеными стоят молодые, блестящие хирурги. Не хочу называть имен, но он — мальчишка (кто бы меня так назвал!) — сегодня уже делает 1000 операций, он недавно защитил диссертацию. Мы для них создаем все условия, принимаем в аспирантуру ребят со всей России, почти все — золотые медалисты, с отличием окончили ВУЗы, многие прекрасно владеют иностранными языками, «продвинутые» пользователи IT-технологий. Вот — наше будущее, и на всех этих ребят можно положиться. Но есть и антиподы. Вы не представляете, как бывает стыдно, когда среди сотен благодарностей, вдруг видишь жалобу на хамское поведение кого-то из сотрудников. Я всегда говорю, профессия врача — это не профессия, это — образ жизни. Когда ты надел халат — знай, что у тебя нет права на хамство, у тебя не будет выходных, в череде близких людей на первом месте у тебя будет стоять тяжелый больной и только потом — к сожалению, твои родственники и друзья.

— Александр Михайлович, хочу Вас поблагодарить за интервью. Оно прошло у нас в режиме экспромта. Должна сказать, что с Вами легко общаться, а это любят и ценят журналисты. Надеюсь, оценят и читатели.

С профессором А.М. Чухраёвым беседовала Лариса Тумар

Российская офтальмологическая школа имеет крепкие корни, традиции и будущее

XIV Научно-практическая конференция с международным участием «Современные технологии катарактальной и рефракционной хирургии»

24-26 октября 2013 года, Москва

24-26 октября в ФГБУ «МНТК «Микрохирургия глаза» им. акад. С.Н. Федорова» прошла очередная конференция «Современные технологии катарактальной и рефракционной хирургии». Это одно из значимых событий, посвященных данной проблеме. Четырнадцатая ежегодная московская конференция побила рекорд как по числу участников (более 1500), так и по представительству офтальмологических школ. Форум отразил тенденции различных направлений в катарактальной и рефракционной хирургии не только в России, но и в других странах. С докладами выступили как известные отечественные офтальмологи, так и молодые ученые, а также коллеги из Австрии, Болгарии, Великобритании, Венгрии, Дании, Индии, Казахстана, Канады, Румынии, Украины, Франции, США, Турции, Швеции. Почетные лекции, пленарные доклады задали высокий академический уровень конференции и были сфокусированы на актуальных задачах развития отечественной и мировой офтальмохирургии.

Традиционным стало проведение сессии Американского общества катарактальных и рефракционных хирургов (ASCRS) с демонстрацией видеофильмов, ставших призерами фестиваля ASCRS в 2013 году.

Возможность обмена опытом с коллегами была предоставлена и на видеосимпозиуме по нестандартным и осложненным случаям в хирургии катаракты.

Надо отдать должное организаторам конференции, сумевшим так составить программу, что после каждой сессии оставалось достаточно времени для обмена мнениями.

Редакция газеты «Поле зрения» обратилась к заместителю генерального директора по научной работе, д.м.н., профессору **Борису Эдуардовичу Малюгину** с просьбой ответить на вопросы по итогам прошедшей конференции.

— Борис Эдуардович, какие достижения в области катарактальных и рефракционных технологий произвели наибольшее впечатление на Вас в уходящем 2013 году? Как можно оценить работы отечественных исследователей, какие исследовательские группы достигли заметных успехов?

— Полагаю, что сегодня говорить о прогрессе в катарактальной хирургии без упоминания фемтосекундных лазеров невозможно. Благодаря им хирурги получили возможность решения ряда технических и медицинских проблем. Именно фемтосекундные лазеры, на мой взгляд, определяют сейчас главный тренд в офтальмохирургии катаракты.

Что же касается интраокулярных линз, то в фокусе научных исследований находятся различные варианты линз со сложной комбинированной оптикой — мультифокальной и торической. К последним трендам дизайна мультифокальных ИОЛ следует отнести переход от двухфокусной к трехфокусной оптике. Пионером в этом направлении стала компания PHYSIOL, а позднее — присоединилась компания Carl Zeiss. Отмечу и отечественную разработку — продукт совместной работы МНТК «Микрохирургия глаза» и «Репер-НН» — линзу «Градиол». У нее до настоящего времени нет аналогов в мире.

Торические ИОЛ прочно вошли в нашу практику, но здесь есть свои плюсы и минусы. Так, если при высоких степенях астигматизма им нет равных, то при малых его значениях хирурги часто сталкиваются с остаточным астигматизмом. В проблеме точности расчетов определенную роль играют погрешности систем, используемых для измерений кривизны роговицы. Но не менее важен фактор, который практикующие врачи часто не принимают во внимание, а именно величину астигматизма, индуцируемого задней поверхностью роговицы. Учет этих значений и их интеграция в системы для расчетов торических линз позволят существенно повлиять на точность оптических результатов хирургии катаракты.

Серьезное внимание сейчас уделяется разработке инструментов для правильной дооперационной маркировки осей, определяющих позиционирование линзы в ходе операции. И здесь, помимо традиционных маркеров, маятникового или уровневого типов, появились компьютерные системы, основанные на распознавании рисунка эписклеральных сосудов и радужки. Более того, активно развиваются системы, интегрирующие диагностические приборы с операционным микроскопом, ультразвуковыми, а в перспективе и фемтолазерными, системами. Это шаг в направлении создания единой компьютерной сети, интегрирующей все данные о пациенте на разных этапах его нахождения в клинике — диагностическом, операционном и послеоперационном. Среди них в наибольшей степени продвинулись разработчики системы Callisto (Carl Zeiss) и Verion (Alcon).

Еще одно направление — развитие операционных микроскопов, которые теперь способны не только предоставлять визуальную информацию высочайшего качества, регистрировать ее на цифровых носителях, но также при помощи специальных насадок интраоперационно выполнять аберрометрию (ORA, Holos), необходимую для верификации расчетов сферического и цилиндрического компонентов оптики ИОЛ, и даже оптическую когерентную томографию (Moller-Wedel).

Что касается отечественной школы, то в течение последних десятилетий приборная база и микроэлектроника не стали локомотивами нашей медицинской промышленности, по крайней мере, в офтальмологии. Отсюда проистекает зависимость от зарубежных производителей. Тем не менее считаю, что у нас есть хорошие разработки в области материаловедения, оригинальных моделей интраокулярных линз, дизайна микрохирургического инструментария и конструкции имплантатов для использования в осложненных случаях хирургии катаракты.

— В первый день конференции состоялось Ваше развернутое, чрезвычайно интересное выступление на тему «Технические особенности и клинические результаты использования современных фемтолазерных систем в хирургии хрусталика».

Лекция вызвала оживленную дискуссию. Вы поставили вопрос: «Кто прав — скептики или энтузиасты? Технические особенности и клинические результаты использования современных фемтолазерных систем в хирургии хрусталика». Представьте, пожалуйста, для наших читателей основные тезисы Вашей лекции.*

— В своем докладе я постарался дать общую характеристику данного метода и определить его реальное место в арсенале офтальмохирургов на настоящий момент. Все это тесно взаимосвязано с конструктивными особенностями, которые существенно различаются у различных производителей и влияют на способы применения и получаемые результаты.

Приведу один пример — стыковки головки лазера с глазом пациента. Для этого могут быть использованы плоские, вогнутые (повторяющие форму роговицы) и так называемые «жидкие» интерфейсы. Плоский интерфейс дает хорошую аппланацию и высокую точность наводки лазера, что в особенности важно при выполнении роговичных разрезов. «Жидкий» интерфейс не оказывает непосредственного давления на роговицу и, как следствие, препятствует возникновению складок. Фокусировка лазерного луча внутри глаза в этом случае происходит более прецизионно, не повышается внутриглазное давление. Однако страдает прецизионность проведения роговичных разрезов, либо возникает необходимость дополнительного этапа операции — перестыковки лазерного наконечника с глазом пациента для удаления влаги из интерфейса на этапе формирования разрезов. Вогнутый интерфейс является компромиссом между двумя выше перечисленными, однако, имея стандартную кривизну, может подойти не для каждого глаза в связи с индивидуальной вариабельностью формы роговицы.

*Лекция в полном объеме опубликована на стр. 35

Профессор Б.Э. Малюгин, Аджай Аврора (Индия), Дебашиш Бхатахарья (Индия)

С.В. Костенев, С.В. Милова, профессор З.И. Мороз

Профессор Б.Э. Малюгин, на трибуне — Джордж Бейко (Канада)

Джон Маршалл (Великобритания)

Стивен Шеллхорн (США)

Карл Фейнбаум (Швеция)

В лекции я также описал каждый этап операции, в ходе которого используется энергия фемтосекундного лазера (капсулорексис, фрагментация ядра, разрезы). Отметил как положительные аспекты фемтолазерного этапа, так и его отрицательные стороны. Предупредил о сложностях, которые могут встретиться на пути хирурга. Кроме того, был сделан краткий обзор публикаций по данному вопросу в ведущих зарубежных журналах.

Одним из серьезных аргументов в пользу лазерной технологии является автоматизация критически важных этапов экстракции катаракты и возможность устранения ошибок, связанных с человеческим фактором. Но опыт моих коллег, да и мой собственный, показал, что данная технология имеет ряд особенностей и не позволяет полностью исключить ошибки. Мало того, она сама способна генерировать ошибки, что требует от хирурга определенного опыта и знаний.

Поэтому эффекта, который мы имеем при работе с некоторыми современными электронными устройствами — включил и интуитивно начал пользоваться — у нас пока нет. Все это позволяет мне констатировать, что фемтолазерная технология хирургии катаракты на сегодняшний день не доработана и ей предстоит дальнейшее развитие.

В целом в докладе, о котором Вы спросили, была представлена, на мой взгляд, достаточно взвешенная точка зрения на эту проблему, отражающая как ее положительные качества, так и недостатки. И что немаловажно, они были основаны на собственном опыте применения данной технологии в клинической практике. Доклад, наверное, потому и вызвал такую реакцию, что был объективен и не защищал интересы конкретной компании.

— Во второй день конференции была заслушана почетная лекция «Фемтолазерная хирургия катаракты: клинические и медико-экономические аспекты использования» доктора из Канады Джорджа Бейко. У меня сложилось впечатление, что он достаточно скептически относится к фемтолазерной хирургии, по его мнению, скептиков больше, чем энтузиастов. Не кажется Вам, что фирмы-производители торопятся с внедрением этой технологии в медицинскую практику?

Рамеш Шах (Индия)

Тежа Шах (Индия)

Профессор М.А. Фролов

Томас Олсен (Дания)

— Я согласен с Вами, доктор Бейко действительно занимает позицию скептика. Он весьма убедительно доказывал, что на сегодняшний день опытному хирургу фемтолазерная система не нужна. Человек, обладающий хорошим опытом и хирургическими навыками, выполняющий все этапы операции корректно, абсолютно не нуждается в лазере. Более того, преимущества, которые озвучены на сегодняшний день производителями данного оборудования, например лучшая центрация капсулорексиса, приводящая к более оптимальному позиционированию ИОЛ по отношению к оптической оси, не находят отражения в лучших клинических результатах, более высокой остроте зрения. Например, при помощи лазерной фрагментации мы снижаем ультразвуковую энергию в ходе удаления ядра хрусталика на 40-60%. Можно считать это доказанным фактом, однако дает ли это пациенту на следующий день лучшее зрение, чем при стандартной УЗ-факоэмульсификации, Ответ на сегодняшний день — нет. Поэтому многие потенциальные преимущества, которые сегодня выносятся в заголовок данной технологии, так пока и остаются недоказанными. Завтра ситуация вполне может поменяться, будут собраны и опубликованы убедительные доказательства, но на сегодняшний день их нет, а то, что мы видим в реальной жизни, и то, что заявлено производителями, совпадает не полностью.

— В программу конференции были включены три почетные лекции, среди них: «Расчеты ИОЛ: прошлое и настоящее» Томаса Олсена из Дании. Тема популярная, но в ней так много тонкостей. Что нового для себя Вы почерпнули из данного материала?

— Считаю, что тема этой лекции очень интересна всем без исключения практикующим хирургам. И именно поэтому мы специально пригласили доктора Олсена, который является признанным мировым авторитетом в области расчета интраокулярных линз. Свою лекцию он начал с исторических аспектов, при этом упомянув, что первая оптическая формула для расчета ИОЛ была разработана С.Н. Федоровым с соавторами. На ней, по сути, как на фундаменте базируются все современные формулы — более точные и совершенные. Существует множество формул и систем расчета оптики ИОЛ, однако мы в своей практике, как правило, пользуемся четырьмя-пятью более распространенными. В их основе два ключевых параметра, получаемых в ходе предоперационной диагностики: форма роговицы и длина глаза.

Доктор Олсен сделал акцент на том, что мы не всегда получаем корректные данные измерений роговицы, особенно в тех случаях, когда последняя ранее подвергалась внешнему воздействию, а именно — кераторефракционным вмешательствам. Он дал ряд рекомендаций по изучению ключевых параметров роговицы с применением различных приборов и их использованием при расчетах. Основной посыл доктора Олсена был в применении нескольких методик, перепроверке и сравнении их данных.

Что же касается длины глаза, то здесь нам грех жаловаться — существуют великолепные приборы (IOL Master, LensStar), основанные на оптическом принципе измерения. Их использование практически исключает ошибку измерения, за исключением небольшого количества случаев, в которых применение данных приборов невозможно по техническим причинам (зрелая катаракта).

Еще один важный компонент расчетов — это факторы, связанные с интраокулярной линзой и правильным предсказанием ее положения в глазу после операции. Это зависит от конструкции линзы, но также и от строения самого глаза. Лекция ответила на многие насущные вопросы, расширила наш кругозор в данной области и дала практические рекомендации, что весьма важно.

— Почетная лекция профессора М.А. Фролова «Многолетний опыт интрастромальных вмешательств в рефракционной хирургии». Какое значение представляет данный материал для практикующего врача?

— Нам было очень приятно предложить Михаилу Александровичу выступить с этой лекцией, поскольку он является ярким представителем школы профессора В.С. Беляева. Последний был одним из пионеров интрастромальной хирургии, предполагающей введение различных биологических и полимерных конструкций в толщу роговицы с целью воздействия на ее оптические свойства. Представленные наработки обладают не только отечественной, но и мировой новизной. Поэтому нам было крайне важно, чтобы профессор М.А. Фролов поделился этим опытом. Тем более это важно потому, что на сегодняшний день интрастромальные технологии занимают все более существенное место в клинической практике, в частности, при лечении кератоконуса. И здесь мы можем гордиться отечественной офтальмологической школой.

— Об этом свидетельствует и лекция А.П. Ермолаева «У истоков имплантации ИОЛ в хрусталиковую сумку. Памяти Бориса Николаевича Алексеева», которая вызвала огромный интерес у аудитории. Она будет опубликована в нашей газете.

— Вы правы. Мы обязаны помнить наших корифеев, которых уже нет с нами, но чей вклад в науку и практическое здравоохранение неоценим.

Профессор Б.Э. Малюгин, профессор Н.Ф. Боброва (Украина)

«Живая хирургия»

— Я бы хотела отметить дискуссионный характер сессий. Программа была построена так, что оставалось время для дискуссий, самой сложной образовательной технологии, в которой представлены различные точки зрения по обсуждаемым вопросам. Более того, в программе была отдельно выделена дискуссионная сессия «Имеется ли в Вашем распоряжении оптимальная технология коррекции пресбиопии?» Модераторы — К. Фейнбаум (Швеция) Р. Шах (Индия) и Ш. Генасия (Франция). Темы для обсуждения были хорошо продуманы: предпочтительный метод для коррекции пресбиопии, критерии отбора пациентов, роль фемтосекундного лазера, технологии «Relex» и «Smile», повторные операции после проведения таких роговичных вмешательств, как «Supracor», «Intracor» или «PresbyLasik» и т.д. Но аудитория была пассивна. В дискуссии приняли участие фактически только сами модераторы и присутствовавшие в зале иностранные коллеги. Как Вы можете прокомментировать этот факт?

— Мне немного жаль, что наша аудитория не была подготовлена на том уровне, который задали приглашенные лекторы. Но ведь мы их специально зовем потому, что они глубоко и досконально знают свою проблематику. И это лишь одна сторона вопроса. Другая заключается в том, что на сегодняшний день в России технологии, о которых шла речь, пока не вошли в широкую практику. Поэтому коллеги, присутствующие в аудитории, не обладающие опытом хирургической коррекции таких больных, к сожалению, не могли в полной мере поддержать дискуссию.

Поэтому сессия сложилась скорее как обзорная и обучающая, нежели чем дискуссионная. Уверен, что в скором времени мы наработаем в этом вопросе достаточный собственный опыт, чтобы поделиться им с иностранными коллегами.

Справедливости ради хочу сказать, что и за рубежом подавляющее большинство рефракционных хирургов еще не приняли технологии хирургической коррекции пресбиопии. Приведу лишь одну из причин этого. При лазерной коррекции пресбиопии «PresbyLasik» необходимость в повторных вмешательствах с целью докоррекции рефракции доходит до 30%. По сути дела, треть пациентов не удовлетворены достигнутым результатом. Так что я разделяю осторожный подход как наших, так и зарубежных офтальмологов.

Еще раз возвращаясь к прошедшей сессии, хочу сказать, что в ходе нее прозвучали все методики хирургической коррекции пресбиопии, существующие на сегодняшний день. При этом слушатели имели возможность составить свое мнение и выбрать оптимальную технологию для применения в клинической практике в перспективе. Думаю, это и было самым главным результатом, к которому мы стремились.

— Борис Эдуардович, как и в прошлые годы велико представительство зарубежных коллег. Каким образом Вам удается поддерживать тесные связи с ведущими мировыми учеными?

— Круг общения складывался на протяжении многих лет и был тесно взаимосвязан с активной вовлеченностью и участием в международном сообществе катарактальных и рефракционных хирургов. Мне кажется, в немалой степени этому способствовало то, что основатель нашего комплекса — академик С.Н. Федоров — был признанным в мире авторитетом в данной области. Но рано или поздно приходится доказывать собственную состоятельность, что, поверьте мне, весьма непросто, учитывая, что в мире немало одаренных, ярких исследователей, представляющих ведущие университеты и клиники. И чтобы говорить с ними на равных, чтобы на тебя не смотрели «сверху-вниз», необходимо было приложить много усилий, немало их требуется и сейчас.

За годы сложился хороший круг общения, я и многие из моих коллег знакомы практически со всеми, кто находится на первых позициях в данной области офтальмологии. Не секрет, что не у многих, особенно молодых офтальмологов, имеется возможность выезжать за рубеж, участвовать в больших международных конгрессах. Именно поэтому мы и приглашаем на конференции ведущих мировых специалистов, чтобы они приезжали и делились своим уникальным опытом. В следующем году планируется проведение уже 15-й по счету конференции «Современные технологии катарактальной и рефракционной хирургии». Но и у нас есть, чем поделиться с зарубежными коллегами, так что это определенно двухсторонний интерес.

— Ваше общение с коллегами из других стран, скорее всего, не ограничивается встречами на конференциях. Бывают ли ситуации, что у Вас возник какой-то вопрос и Вы звоните, предположим, в Лондон или еще куда-нибудь?

— Конечно, примеров взаимопомощи могу привести много. Самый обыденный случай — это когда зарубежные коллеги просят о консультации их родственников или знакомых. Среди них бывают и забавные случаи, так этим летом обратился коллега из США с просьбой порекомендовать ему квалифицированного офтальмолога в Болгарии. Мол, мы соседи и друг друга лучше знаем.

Но если говорить серьезно — более ценным бывает совет в сложной клинической ситуации. Недавно ко мне на консультацию пришла молодая семья с двойняшками двухлетнего возраста. У мальчиков была врожденная дистрофия роговицы, и я заподозрил CHED. Это — довольно редкая форма врожденной эндотелиальной дистрофии роговицы. Направил пациента в Медико-генетический научный центр РАМН, где диагноз был подтвержден. Дальше возник вопрос о лечении. К сожалению, ни в нашей клинике, ни в других ведущих отечественных институтах опыта по выполнению эндотелиальной кератопластики при такой патологии не было. Поэтому пришлось обратиться в отдел хирургии роговицы Института Джулиуса Стайна (при Калифорнийском университете г. Лос-Анджелес) — одну из ведущих клиник по лечению заболеваний роговицы в США. Однако и там коллеги не обладали достаточным опытом лечения данного заболевания, но в свою очередь порекомендовали коллег из Индии и Саудовской Аравии, которые на тот момент времени имели наибольший опыт хирургии при данной патологии. Связавшись с ними по электронной почте, а затем и по Скайпу, удалось получить немало ценных советов и наметить правильную тактику лечения здесь, в России.

Вот еще недавний пример — в интернете появилась информация, что линзы одного из ведущих японских производителей во всем мире проходят процедуру отзыва. У нас в России информация по данному вопросу была крайне скудная и невнятная. Нам сказали, что все в порядке, проблем нет, но при этом упомянули, что в случае необходимости готовы линзы забрать и позднее — провести замену. Мы связались с коллегами из Японии, выяснили, в чем проблема, и решили, как поступить дальше в этой ситуации. Такие вот «рабочие» контакты очень важны и помогают в самых разных вопросах.

— Борис Эдуардович, я не буду оригинальна, если скажу, что выступления иностранных экспертов отличает краткость, четкость формулировок, разнообразный иллюстративный материал, умение общаться с аудиторией, ссылки на собственные публикации по обсуждаемой теме в авторитетных журналах. Но меня особенно поражает, что иностранные коллеги (на конференции это продемонстрировали Стивен Шеллхорн (США), Джон Маршалл (Великобритания)) ссылаются на результаты исследований, проведенных на десятках тысячах пациентов. Я не слышала ничего подобного в докладах наших ученых. Ваша точка зрения?

— Вы говорите о том, что иностранные лекторы очень профессиональные, и это действительно так. Мы ведь и приглашаем лучших из лучших, и не просто выдающихся ученых, но еще и очень интересных людей. Отсюда — умение общаться, держать интерес аудитории и представлять результаты своих исследований. Надо сказать, что докладчиков такого уровня во всем мире не так уж и много.

Что касается крупных исследовательских проектов, они проводятся при поддержке национальных структур здравоохранения, либо общественными организациями (например ESCRS) или же компаниями-производителями. И в этих исследованиях принимают участие десятки ведущих офтальмологических клиник. Отсюда и вытекают такие значимые результаты.

У нас, в российской науке, сложилась практика моноцентровых исследований, т.е. когда некий институт, клиника либо кафедра ведут работу в рамках определенной научной темы, нередко — в рамках диссертационного исследования. В силу этого количество наблюдений ограничено десятками, реже — сотнями пациентов, случаев. Нисколько не хочу умалить значение этих работ, поскольку при корректной статистической обработке результатов значимость выводов велика. Тем не менее уровень закономерностей, которые обнаруживаются на больших когортах пациентов, конечно выше.

В мире также существует практика, когда научная работа ведется по программам национальных проектов и спонсируется серьезными государственными грантами. Например, исследования ВМД (возрастной макулярной дегенерации) — Beaver Dam Study или Blue Mountain Study. В этом случае речь идет уже о 10-20-летних наблюдениях за тысячами пациентов, аналогов таких программ в России пока не было, но я очень надеюсь, что они появятся.

При этом должен упомянуть, что мы имеем опыт проведения в системе МНТК «Микрохирургия глаза» мультицентровых исследований с участием головной организации и филиалов. Таким образом, например, проводили апробацию линз «Градиол». Полученные результаты были очень полезными и интересными.

— А что Вы скажете по поводу ссылок докладчиков на собственные публикации в ведущих офтальмологических изданиях?

— Я не вижу в этом ничего зазорного. Конечно, когда тебя цитируют коллеги в своих работах — это высшая форма признания и уважения. Однако если результаты вашей работы, на которую вы сами и ссылаетесь, опубликованы в ведущем мировом журнале и прошли сито строгого отбора и процесс рецензирования, то такая работа достойна, чтобы на нее ссылаться. Конечно, в ситуации, когда это является уместным.

— Сессия Всеиндийского общества офтальмологов собрала немало поклонников хирургических технологий из Индии. Ее название, «Жемчужины технологий», должно характеризовать его сущность. Ваше мнение о технологиях, используемых индийскими хирургами? Что нового было продемонстрировано коллегами?

— Да, в Индии много жемчужин и одна из них — индийская офтальмология, к которой я лично отношусь с большим уважением. По количеству операций по поводу катаракты — 5 000 000 в год — наши коллеги превосходят Россию в 10 с лишним раз, а США — почти в 2 раза. А ведь это не просто большие цифры. Если в стране выполняется такое количество операций, значит, здесь работают тысячи хирургов высочайшей квалификации, значит, имеется сильная офтальмологическая школа, опыт которой можно и нужно перенимать. Кроме того, в Индии имеется достаточно мощная инфраструктура, поддерживающая офтальмохирургию. Это — фармакологическая индустрия, производители ИОЛ, вискоэластиков, инструментария и т.д.

Что же касается истории российско-индийских совместных симпозиумов, то 3 года назад меня пригласило Всеиндийское общество офтальмологов выступить с лекцией на своем ежегодном конгрессе. Я увидел, что это очень серьезное мероприятие с многотысячной аудиторией и самым высоким уровнем организации. Родилась идея продолжить контакты, и было решено, что ежегодно мы будем проводить индийскую сессию в России на конференции «Современные технологии катарактальной и рефракционной хирургии» и российскую — в Индии на Всеиндийском конгрессе офтальмологов. В этом, 2013 году, мы провели в Хайдерабаде сессию по хирургии катаракты в осложненных случаях. В следующем году российская делегация, представляющая несколько ведущих клиник, поедет на конференцию в г. Агру, где познакомит коллег с нашими достижениями в области хирургии глаукомы.

— Видеосимпозиум по нестандартным случаям в хирургии катаракты, ставший традиционным, вызвал неподдельный интерес участников. Зал был переполнен до самого конца сессии. Во время демонстрации сложных случаев, может быть, стоило пустить бегущую строку: «Непрофессионалам просьба не беспокоиться. Опасно для здоровья пациентов»? Вдруг у недостаточно опытного хирурга появится желание повторить то, что он увидел?

— Можно использовать и другие забавные слоганы, например: «Особо нервным и неопытным — просьба ни в коем случае не повторять». Ну, а если серьезно, то нам удалось собрать в этой сессии хирургов экстра-класса, высочайшей квалификации. И ее основной целью было продемонстрировать случаи, которые в клинической практике даже у опытного хирурга встречаются чрезвычайно редко. На самом деле задача по организации данной сессии в том, чтобы привить хирургам постоянную готовность к любому развитию событий, к любому сценарию, даже к самому маловероятному.

— Наша газета продолжает публиковать интервью с видными отечественными офтальмологами и, прежде всего, с теми людьми, которые отвечают за развитие науки в крупных государственных медицинских учреждениях. Вы — человек известный, добились серьезных успехов и вошли в элиту отечественной науки. Не могли бы Вы вспомнить какие-то важные моменты Вашей жизни как ученого?

— Это довольно сложный вопрос. Когда каждый день находишься в круговороте жизни, нередко свежесть восприятия утрачивается, поневоле перестаешь замечать яркие моменты. Сложно давать себе оценку, пожалуй, я и не стану этого делать. Не хочу кичиться достижениями, ведь успехи отдельного человека рождаются и реализуются в рамках его окружения. Очень важную роль играет среда, в которой идет научный процесс. Я и мои коллеги работаем в ключе, который в свое время внедрил Святослав Николаевич. То есть постоянно находимся в поиске чего-то нового, неизведанного. Это неутолимый исследовательский зуд, который надо все время «чесать», но ведь иначе просто неинтересно работать. Если нет новизны, врач превращается в ремесленника, ведь недаром существует система непрерывного медицинского образования. Специалист по меньшей мере обязан следить за всеми нововведениями, но если при этом он еще и принимает активное участие в их разработке, то значимость такого специалиста возрастает многократно. Я одной из своих главных задач вижу вовлечение в этот процесс молодежи, чтобы у них медицинская жизнь была креативной, направленной на создание будущего.

— Верно, что у врача особый склад ума?

— Думаю, что отчасти это верно. Ведь далеко не все люди идут учиться на врача, также как, впрочем, не все становятся инженерами или военными. Я думаю, что каждая профессия требует определенного склада характера и набора личностных качеств. Но если Вы меня попросите их перечислить, то боюсь, я скажу банальные вещи.

— Если не офтальмология, какую область медицины Вы выбрали бы для себя?

— Меня всегда привлекала хирургия. В свое время, когда передо мной встал выбор профессии, я четко определил для себя, что буду хирургом. Но проблема состояла в том, что я не знал каким хирургом, думал над разными специализациями. Но когда попал в институт, понял, что офтальмология — именно та область хирургии, которой я бы хотел заниматься.

— Будучи заместителем генерального директора по научной работе, Вы даете интеллектуальную свободу своим подчиненным?

— Обязательно. Без этого, мне кажется, абсолютно невозможно работать. Если у человека нет определенной степени свободы, то он не может заниматься наукой. Здесь важно и другое — общение. Когда я работаю с аспирантами, молодыми врачами, то передаю им свои знания, учу профессии, но нередко и сам учусь. Потому что молодые врачи сейчас владеют большим объемом информации и во многих узкоспециализированных проблемах, которыми увлечены, нередко обладают глубокими знаниями. Это двухсторонний процесс, и мне такое общение чрезвычайно интересно.

— Как определить, хороший это ученый или не очень?

— Известность ученого складывается из многих факторов. В мире существуют наукометрические системы, к которым мы в последние годы приходим. К ним относятся количество публикаций, индексы цитирования. Системы далеко не идеальные и, по мнению многих, обладают целым рядом недостатков, но пока ничего более объективного не придумано.

— Как Вы думаете, возможно ли определить потенциал человека, выйдет ли из него толк или это пустая трата времени?

— Мне кажется, это можно сделать. Когда тесно работаешь с человеком, видишь его часто, сразу становится заметна разница. Здесь многое зависит от собранности, концентрации, способности выделить главное и решать задачи последовательно. В хорошем исследователе должны сочетаться умственные способности с умением правильно организовать свое рабочее время. Последнее очень важно.

— Можно ли запрограммировать результат в научном творчестве?

— Запрограммировать результат, несомненно, можно. Приведу простой пример. Вчера мы на Ученом совете рассматривали 4 аннотации кандидатских диссертаций. Это всегда очень интересная дискуссия, иногда довольно бурная. Бывало и так, что некоторые руководители в сердцах покидали зал заседаний, не удовлетворенные результатами обсуждения и вынесенным решением. Но тем интереснее этот процесс. В зал, кстати, собирается довольно много молодежи — учатся, перенимают опыт.

Возвращаясь к теме соотношения творчества и научного плана. Так, в ходе обсуждения мы моделируем результат, который, по нашим предположениям, должен получить исследователь через 2-3 года. Мы не программируем второстепенные детали, но задаем основной вектор движения. Ставится цель, определяются методы и средства. Понятно, что в итоге цель будет достигнута с определенным результатом, который может ведь и не вполне совпадать с первоначальным, а может серьезно от него отличаться, но при этом все равно будет значимым для науки. Так что научные исследования могут и должны планироваться и программироваться.

— Спасибо, Борис Эдуардович, за интересную беседу.

Пресс-релиз о XIV Научно-практической конференция с международным участием «Современные технологии катарактальной и рефракционной хирургии» на http://www.mntk.ru/news/spec_news/view/253/

Интервью подготовили
Сергей Тумар, Лариса Тумар

Alcon
a Novartis company
Август, 2012

Систейн
Больше, чем просто защита

1. Christensen MT, Blackie CA, Korb DR, et al. An evaluation of the performance of a novel lubricant eye drop. Poster D692 presented at: The Association for Research in Vision and Ophthalmology Annual Meeting; May 2-6,2010; Fort Lauderdale, FL. 2. Кристенсен МТ, Блекки СА, Корб ДР, и др. Оценка эффективности новых увлажняющих глазных капель. Постер Д692 представлен на ежегодном собрании Ассоциации исследований зрения и офтальмологии, Май 2-6,2010; Форт Лудердейл, Фл. 3. Lane S, Paugh JR, Webb JR, Christensen MT. An evaluation of the in vivo retention time of a novel artificial tear as compared to a placebo control. Poster D923 presented at: The Association for Research in Vision and Ophthalmology Annual Meeting; May 3-7,2009; Fort Lauderdale, FL. 4. Лэйн С, Пауг ДР, Вебб ДР, Кристенсен МТ. Оценка времени фиксации in vivo нового препарата группы искусственных слез в сравнении с плацебо-контролем. Постер Д923 представлен на ежегодном собрании Ассоциации исследований зрения и офтальмологии, Май 3-7,2009; Форт Лудердейл, Фл. 3. Davitt WF, Bloomenstein M, Christensen M, et al. Efficacy in patients with dry eye after treatment with a new lubricant eye drop formulation. J Ocul Pharmacol Ther. 2010;26(4):347-353. 4. Дэвитт ВФ, Блюменштейн М, и др. Эффективность лечения новыми увлажняющими глазными каплями пациентов с синдромом синдрома «сухого глаза». Ж. Окул Фармакол. Тер. 2010;26(4):347-353.) 4. Geerling G., et al. The International Workshop on Meibomian Gland Dysfunction: Report of the Subcommittee on Management and Treatment of Meibomian Gland Dysfunction. IOVS. 2011;52(4). (Гиерлинг Г. И др. Международная рабочая группа по Дисфункции Мейбомиевых желез: Отчет подкомитета по руководству и лечению дисфункции мейбомиевых желез. IOVS 2011;52(4).

ПЕРЕД ПРИМЕНЕНИЕМ ОЗНАКОМЬТЕСЬ С ИНСТРУКЦИЕЙ
О ВОЗМОЖНЫХ ПРОТИВОПОКАЗАНИЯХ ПРОКОНСУЛЬТИРУЙТЕСЬ СО СПЕЦИАЛИСТОМ

Гиперметропия: оптические и анатомо-функциональные проблемы

IV симпозиум «Осенние рефракционные чтения»

22-23 ноября 2013 года, Москва

Организаторы симпозиума: Российская академия медицинских наук; Федеральное государственное бюджетное учреждение «Научно-исследовательский институт глазных болезней» РАМН; Первый Московский государственный медицинский университет имени И.М. Сеченова; НОЧУ ДПО «Учебный центр повышения квалификации медицинской оптики и оптометрии».

22-23 ноября 2013 года в ФГБУ «НИИГБ» РАМН (Москва) прошел IV симпозиум «Осенние рефракционные чтения». Ежегодная встреча по сути своей является дискуссионной площадкой, где практикующие врачи имеют возможность получить ответы на интересующие вопросы. Симпозиум прошел в форме «живого» общения с аудиторией. Организаторы остались верны себе, они выбрали узкую тему для обсуждения, чтобы максимально полно осветить проблемы гиперметропии. Форматом симпозиума было предусмотрено проведение четырех блоков научно-практической направленности, двух блоков образовательной программы, а также сеанса «живой хирургии» (фемтосекундная факоэмульсификация с имплантацией ИОЛ). После каждого блока выступлений была запланирована сессия вопросов и ответов. Академик РАМН С.Э. Аветисов, профессора Е.П. Тарутта, В.Р. Мамиконян, В.П. Еричев, А.В. Мягков, к.м.н. Н.Ю. Кушнаревич умело построили дискуссию: следили за соблюдением регламента, контролировали процесс обсуждения, аргументированно излагая доказательства, соображения, идеи. Ни одно выступление не осталось без внимания модераторов. У участников симпозиума было достаточно времени, чтобы задать вопросы экспертам и получить обстоятельные ответы.

Академик РАМН С.Э. Аветисов

Профессор Е.П. Тарутта

Доктор биологических наук Е.Н. Иомдина

Профессор Э.В. Егорова

Профессор Е.А. Егоров

Доктор медицинских наук И.Л. Куликова (Чебоксары)

А.В. Апаев

Профессор В.М. Шелудченко

В первый день конференции были рассмотрены следующие вопросы: функциональные проблемы гиперметропии, современные возможности оптической коррекции гиперметропии, анатомо-функциональные особенности гиперметропического глаза, гиперметропия и сочетанная патология.

Открыл работу симпозиума академик РАМН С.Э. Аветисов. В своем выступлении он научно обосновал оптические и анатомо-функциональные проблемы гиперметропии: клинические особенности гиперметропической рефракции и факторы, которые могут влиять на рефрактогенез. Докладчик подробно остановился на вопросах классификации и перечислил наиболее значимые достижения последних лет: внедрение новых диагностических технологий; совершенствование прогрессивного принципа очковой коррекции; переход на контактные линзы плановой замены, внедрение в клиническую практику мягких торических линз; четкое разграничение показаний к применению кераторефракционных и интракокулярных методов хирургической коррекции гиперметропии. В своем докладе академик С.Э. Аветисов сделал акцент на вопросе, требующим детального изучения: правомерность применения контактной коррекции и рефракционных хирургических вмешательств у детей. Сергей Эдуардович подчеркнул, что при выборе метода коррекции рефракционных нарушений у детей необходимо четкое разделение тактического и стратегического эффекта коррекции. Существенным вопросом является выбор метода коррекции. Условия перехода от очковой к контактной коррекции и кератерефракционной хирургии индивидуальны, не связаны с возрастом пациента и, в первую очередь, обусловлены необходимостью профилактики рефракционной амблиопии (т.е. достижения стратегического эффекта), например, при «высокой» гиперметропии, выраженности анизометропического и астигматического компонентов рефракции.

Профессор В.Р. Мамиконян

Кандидат медицинских наук А.В. Короленко (Иркутск)

О новых методах диагностики и оценки эффективности лечения амблиопии при нистагме и гиперметропии рассказал А.В. Апаев (Москва). Микропериметрия — инновационное средство диагностики, позволяющее создавать карты чувствительности путем наблюдения реальной картины, обследуемой сетчатки с определением точного анатомического местоположения стимула. С помощью нового способа объективной регистрации параметров оптического нистагма и чувствительности сетчатки стало возможным проводить мониторинг больных с нистагмом, выбирать методики лечения и оценивать их эффективность. Профессор Е.П. Таррута (Москва) представила доклад «Объективная аккомодометрия при гиперметропии». Группой ученых впервые выявлены особенности состояния аккомодации при гиперметропии и миопии: в глазах с гиперметропией слабой степени, так же как и в глазах с миопией, тонус покоя аккомодации всегда положительный; при гиперметропии средней и высокой степени нарастает доля глаз с отрицательным тонусом аккомодации. Полученные данные могут иметь важное значение для понимания механизмов постнатального рефрактогенеза.

В ходе обсуждения вопросов о современных возможностях оптической коррекции гиперметропии Р.В. Ибрагимова (Москва) выдвинула на первый план подбор прогрессивных очковых линз. Она считает, что это оптимальный способ коррекции гиперметропии, так как зрение в линзе скорригировано

во всем диапазоне расстояний (от дали до близи). Коррекция прогрессивными линзами дает плавное нарастание оптической силы линзы и поддерживает аккомодацию.

Доктор медицинских наук Г.Б. Егорова (Москва) считает, что главным преимуществом контактной коррекции афакии после ранней хирургии врожденных катаракт является возможность изменения оптической силы контактных линз по мере роста глаза и изменения его рефракции. Показаниями к контактной коррекции гиперметропии принято считать гиперметропию в сочетании с анизометропией, гиперметропический астигматизм, одностороннюю и двустороннюю афакию, а также афакию после ранней хирургии врожденных катаракт. Острота зрения при контактной коррекции афакии после ранней хирургии врожденных катаракт в 45% достигает до 0,1, в 34% — до 0,2-0,3, в 21% — до 0,4.

Профессор В.М. Шелудченко (Москва) подробно остановился на существующих способах хирургической коррекции гиперметропии и гиперметропического астигматизма. Общими показаниями являются: гиперметропия сферическая и астигматизм, анизометропия, отсутствие амблиопии высокой степени, низкая некорригируемая острота зрения, существенная разница между остротой зрения с коррекцией и без, отсутствие парадоксальной формы косоглазия, гиперметропия и пресбиопия. Далее докладчик перечислил хирургические методы: эксимерлазерная коррекция — сферическая и астигматическая фотоабляция роговицы; интракорнеальные имплантаты, факичные ИОЛ; факохирургия, комбинация методов: имплантация факичных ИОЛ + эксимерлазерная коррекция (биоптика), факоэмульсификация с имплантацией различных ИОЛ + эксимерлазерная коррекция (докоррекция), факоэмульсификация с имплантацией различных ИОЛ + имплантация «добавочных» ИОЛ (докоррекция). Профессор В.М. Шелудченко перечислил достоинства и недостатки каждого метода для «идеального» пациента.

Доктор медицинских наук И.Л. Куликова (Чебоксары) в докладе «Кераторефракционная лазерная хирургия у детей с гиперметропией» так сформулировала цель своего исследования: «определить эффективность и безопасность лазерного интрастромального кератомилеза с использованием фемтосекундного лазера (ФемтоЛАЗИК) в сочетании с консервативными методами в лечении анизометропической амблиопии у детей с гиперметропией». Докладчик считает, что когда традиционные методы лечения недостаточно эффективны, клиницист должен задуматься о рефракционной хирургии у детей. Своевременное исправление рефракционного нарушения с помощью операции ФемтоЛАЗИК является безопасным и эффективным методом лечения амблиопии и восстановления бинокулярных функций у детей с гиперметропической анизометропией.

Третий блок вопросов, касающихся анатомо-функциональных особенностей гиперметропического глаза, открыла доктор биологических наук Е.Н. Иомдина (Москва) докладом «Биомеханические аспекты гиперметропической рефракции». По результатам анатомо-оптических, акустических и биомеханических исследований Е.Н. Иомдина с соавторами считает, что можно выделить гиперметропию средней и высокой степени как отдельную конституциональную форму. При слабой гиперметропии биофизические и биомеханические свойства склеры не имеют принципиальных отличий от нормы, что позволяет предполагать участие функциональных

Доктор медицинских наук Г.Б. Егорова

Доктор медицинских наук А.П. Ермолаев

Кандидат медицинских наук А.А. Антонов

О.В. Даниленко

(расстройства аккомодации, дефокус, аберрации), а не морфологических (строение склеры) механизмов в переходе слабой гиперметропии в миопию. Особенности структуры и механических свойств склеры глаз детей и подростков с гиперметропией средней и высокой степени, прежде всего избыточный уровень поперечной связанности коллагена, могут оказывать тормозящее влияние на процесс эмметропизации.

А.А. Антонов (Москва) определил зависимость биомеханических параметров фиброзной оболочки от размеров переднезадней оси глаза. На основании собственных исследований докладчик с соавторами обосновали, что биомеханические показатели, измеряемые с помощью двунаправленной пневмоапланации роговицы, зависят от величины переднезадней оси глаза. У пациентов с гиперметропической рефракцией были выявлены изменения биомеханических показателей, указывающие на увеличение жесткости фиброзной оболочки глаза. При тонометрических исследованиях у таких пациентов вероятно завышение показателей внутриглазного давления.

Академик РАМН С.Э. Аветисов в докладе «Биометрические отличия структур переднего отдела глаза при гиперметропии» остановился на истории вопроса, перечислил потенциальные проблемы, обусловленные биометрическими особенностями структур переднего отрезка глаза при гиперметропии; рассказал о современных возможностях биометрии в офтальмологии; привел результаты сравнительных исследований. Относительно зависимости показателей от переднезадней оси Сергей Эдуардович представил следующие результаты: объем хрусталика практически не зависит от величины переднезадней оси, в то время как глубина, объем и ширина угла передней камеры закономерно нарастают по мере увеличения продольного размера глаза. Несмотря на идентичный объем, толщина хрусталика в «коротких» глазах превышает аналогичный показатель в «нормальных» и «длинных» глазах в среднем на 0,53 мм, что может быть объяснено особенностями конфигурации хрусталика.

Четвертый блок научно-практической направленности затронул вопросы гиперметропии и сочетанной патологии.

Профессор Э.В. Егорова (Москва) в докладе «Факоэмульсификация при закрытоугольной глаукоме в глазах с гиперметропической рефракцией» представила показания к факоэмульсификации хрусталика как операции первого выбора в лечении первичной ЗУГ на базе дифференциальной диагностики внутриглазных блоков методом УБМ. Методом ультразвуковой биомикроскопии впервые были выявлены специфические анатомо-топографические нарушения иридоцилиарной зоны, присущие блоку, индуцированному хрусталиком, которые имеют достоверные отличия от относительного зрачкового блока. Лазерная иридэктомия, выполненная перед факоэмульсификацией хрусталика при блоке, индуцированном хрусталиком, может рассматриваться как подготовительный этап для профилактики интраоперационных осложнений в случаях исходно высокого ВГД, мелкой передней камеры с протяженным контактом радужки с роговицей. Факоэмульсификация хрусталика при блоке, индуцированном хрусталиком, позволяет добиться стойкой компенсации офтальмотонуса с сохранением и улучшением зрительных функций. Об особенностях объемного глазного кровотока в «коротких» глазах в норме и при глаукоме рассказала О.А. Шмелева-Демир. Высокие значения объемного глазного кровотока являются очевидной гемодинамической особенностью глаз с размером ПЗО менее 22 мм. Несмотря на высокий уровень объемного глазного кровотока, индивидуальная норма внутриглазного давления «коротких» глаз достоверно не отличается от нормы внутриглазного давления глаз с большим размером ПЗО. Объемный глазной кровоток на «коротких» глазах с глаукомой соответствует норме при компенсации ВГД по критерию индивидуальной нормы, статистически достоверно ниже нормы при отсутствии компенсации.

О факторах перехода предрасположенности гиперметропии к закрытоугольной глаукоме в реальную форму заболевания доложил д.м.н. А.П. Ермолаев (Москва). Несмотря на то что о предрасположенности гиперметропичного глаза к ПЗУГ можно говорить уже в раннем возрасте, по мнению докладчика, реальное развитие заболевания происходит только во второй половине жизни. При наличии анатомической предрасположенности к развитию ПЗУГ, возникновение задней отслойки стекловидного тела (ЗОСТ) нарушает стабильность ширины угла передней камеры, что может стать причиной подъема ВГД. При обследовании пациентов с предрасположенностью к ПЗУГ для решения вопроса о целесообразности проведения лазерной иридэктомии в качестве одного из диагностических критериев можно рассматривать наличие ЗОСТ.

Во время заседания

Профессор В.П. Еричев, профессор А.В. Золотарев, профессор Е.А. Егоров, академик РАМН С.Э. Аветисов

Завершило работу первого дня конференции выступление академика РАМН С.Э. Аветисова, в котором он раскрыл возможные причины прогрессирующей гиперметропии после радиальной кератотомии. В механизме сдвига рефракции в сторону гиперметропии в отдаленном после РК периоде предположительно можно выделить две составляющих: повышение ВГД и снижение жесткости роговицы. Проявление указанного сдвига только у части пациентов после РК на фоне повышения ВГД возможно связано с исходно сниженной жесткостью роговицы. В указанных условиях именно роговица, а не решетчатая пластинка, становится «мишенью» биомеханических изменений при глаукоме. С практической точки зрения пациентов с гиперметропическим сдвигом рефракции в отдаленном после РК периоде следует относить к группе риска развития глаукомы.

Первый день конференции завершился широкой дискуссией по заявленным вопросам.

Второй день конференции был посвящен рассмотрению практических аспектов коррекции гиперметропии. И.В. Лобанова (Москва) отметила проблемы формирования бинокулярного зрения у детей с гиперметропической рефракцией. Основным преимуществом контактной коррекции у детей является отсутствие вертексного расстояния и аберраций, неограниченное поле зрения, ретинальное изображение, близкое к физиологическому, отсутствие меридиональной анизоэйконии при астигматизме, нормализация работы аккомодации.

А.В. Короленко (Иркутск) рассказала о системе реабилитации детей с разными формами амблиопии при гиперметропической рефракции. Результаты исследования ученых доказывают, что метод комбинированного воздействия, заключающийся в последовательном применении транспупиллярной терапии, аргонлазерстимуляции и бинариметрии, патогенетически обоснован и имеет высокую клиническую эффективность.

С предварительным сообщением о влиянии контактных линз на биометрические показатели глаза у гиперметропов выступил профессор А.В. Мягков (Москва). Группой ученых не выявлено влияния контактной или очковой коррекции на рост глаза у детей с гиперметропией. Оптическая (бесконтактная) биометрия является удобным и безопасным методом определения биометрических параметров глаза у детей. Профессор А.В. Мягков считает, что в отдаленном периоде целесообразно продолжить наблюдения за изменениями биометрических показателей глаза у данных групп детей.

Признание целесообразности рефракционных операций у детей при неэффективности традиционного консервативного лечения способствовало более успешному лечению анизометропической амблиопии. Но хирургические методы являются лишь «пусковым моментом» для создания условий лечения амблиопии. Важным этапом в лечении амблиопии является разработка корригирующих методик, направленных на мобилизацию резервных возможностей зрительной системы человека через ее центральные механизмы. Т.И. Косороткина (Чебоксары) привела доказательства, что своевременное исправление рефракционного нарушения с помощью операции ФемтоЛАЗИК с последующим проведением не менее трех курсов консервативного лечения с целью мобилизации резервных возможностей зрительной системы через центральные механизмы посредством комплекса «Функциональное биоуправление с обратными связями» является перспективным и эффективным методом лечения амблиопии у детей с гиперметропической анизометропией. Преимущества метода ФБУ: тренировочные упражнения ФБУ направлены на центральные звенья регуляции зрительных функций; учитываются индивидуальные частотные характеристики биоэлектрической активности мозга, данный метод способствует ослаблению межполушарной асимметрии.

Е.А. Рогожникова (Иркутск) считает, что мультифокальные контактные линзы являются эффективным методом плеоптического лечения, позволяющим добиться быстрого функционального результата при дисбинокулярной амблиопии у детей, и могут быть рекомендованы для применения в клинической практике.

А.В. Овчинникова (Москва) в своем выступлении назвала аспекты торможения рефрактогенеза у детей с гиперметропической рефракцией. По мнению докладчика, формирование осевой гиперметропии имеет многофакторный генез; триггерным фактором торможения рефрактогенеза могут выступать патология беременности, интра- и раннего неонатального периодов; одним из основных препятствий к физиологическому росту глазного яблока выступает ухудшение эластических свойств склеры, обусловленное нарушением морфологических характеристик.

Тема V Международного симпозиума «Осенние рефракционные чтения – 2014» — «Индуцированные аметропии: патогенез, профилактика, коррекция и лечение.

Свой репортаж хочу закончить цитатой, которую привел академик РАМН С.Э. Аветисов в докладе «Прогрессирующая гиперметропия после радиальной кератотомии (РК): возможные причины»: «Гипотезы — это леса, которые возводят перед зданием и сносят, когда здание готово» (И.В. фон Гете).

Материал подготовила
Лариса Тумар

«Возможности высокотехнологичной офтальмологической помощи пациентам с тяжелой витреоретинальной патологией в условиях многопрофильного стационара»

Так звучит тема состоявшейся 21 ноября 2013 года в Москве, в Российском национальном медико-хирургическом центре им. Н.И. Пирогова, научно-практической конференции. В ней приняли участие офтальмологи Самары, Уфы, Перми, Кемерова, Харькова, Ростова-на-Дону, Рязани, Санкт-Петербурга, Москвы.

С приветствием к участникам конференции обратился генеральный директор Национального медико-хирургического центра им. Н.И. Пирогова, профессор О.Э. Карпов. Он подчеркнул, что в Центре накоплен богатый опыт лечения офтальмологических заболеваний у пациентов с сочетанной патологией, и пожелал участникам конференции плодотворной работы. В своем выступлении главный офтальмолог Минздрава РФ, профессор В.В. Нероев дал высокую оценку работе Центра и особо отметил большой личный вклад профессора М.М. Шишкинав развитие отечественной офтальмологии. Главный офтальмолог Министерства обороны РФ, профессор Э.В. Бойко поблагодарил своего учителя, профессора М.М. Шишкина, за то, что в качестве основной темы конференции была выбрана столь важная проблема.

Профессор О.Э. Карпов, профессор В.В. Нероев

Профессор М.М. Шишкин

Научную часть конференции открыл главный офтальмолог РНМХЦ им. Н.И. Пирогова, профессор М.М. Шишкин докладом «Возможности и особенности реабилитации пациентов с тяжелой витреоретинальной патологией в условиях НМХЦ им. Н.И. Пирогова». Центр им. Н.И. Пирогова рассчитан на оказание высокотехнологичной помощи по ряду специальностей, в том числе и по офтальмологии. Офтальмологическая клиника Центра начала работу в мае 2003 года. В настоящее время пациенты с витреоретинальной патологией по квотам Минздрава составляют почти 70% от общего числа. 32% пациентов, поступающих для витреоретинальной хирургии, больные с пролиферативной диабетической ретинопатией. Клиника полностью обеспечена необходимым оборудованием, позволяющим использовать все возможности современной витреоретинальной хирургии. В лечении применяются также и дорогостоящие приборы, имеющиеся в оснащении Центра. В лечении пациентов используются все стандарты витреоретинальной хирургии: газы, тяжелые жидкости, различные лазеры, применяется микрохирургия малых калибров, 23-25 G, при необходимости — бимануальная техника. Совместно с Военно-медицинской академией им. С.М. Кирова (Санкт-Петербург) развивается такое важнейшее направление, как комбинированная хирургия больших внутриглазных меланом. Госпитализация пациентов с этим заболеванием именно в многопрофильные лечебные учреждения имеет значительные преимущества: к лечению привлекаются онкологи, специалисты других направлений, что положительно сказывается на результатах лечения. Это касается и больных с тяжелыми формами пролиферативной диабетической ретинопатии, у которых имеются изменения в других системах, например, изменения углеводного обмена. Такие больные требуют участия эндокринолога, кардиолога, терапевта.

Кандидат медицинских наук
С.В. Сосновский (Санкт-Петербург)

Доктор медицинских наук
С.И. Харлап

Кандидат медицинских наук
О.А. Синявский (Санкт-Петербург)

Профессор Р.Л. Трояновский (Санкт-Петербург)

Профессор С.Ю. Анисимова, профессор Ю.А. Иванишко

С докладом «Хирургическое лечение острого некроза сетчатки» от группы авторов выступил П.А. Илюхин (ФГБУ «Московский НИИ глазных болезней им. Гельмгольца»). Он отметил, что первоначально острый некроз сетчатки (ОНС) считался аутоиммунным заболеванием, но в 1982 году появились доказательства прямого участия в его развитии вирусов группы герпеса. Наиболее частым причинным агентом ОНС считается вирус Herpes zoster. Функциональные исходы и прогноз, по словам докладчика, этого заболевания неблагоприятные. Приблизительно у 2/3 больных острый некроз сетчатки заканчивается слепотой вследствие быстрого развития патологического процесса с высокой частотой развития отслойки сетчатки, макулярного некроза и оптического неврита. До последнего времени стандартного подхода к лечению ОНС не существовало. Лечение проводится терапевтическим или хирургическим методами. Терапевтический метод включает незамедлительное лечение с использованием внутривенного введения противовирусных препаратов широкого спектра (ацикловир, валацикловир, ганцикловир), системное введение кортикостероидов, профилактическую противовирусную оральную терапию. Были зарегистрированы случаи успешного лечения с помощью интравитреальных инъекций ацикловира, ганцикловира и фоскарнета. Наиболее широко используется комплексное лечение, в котором доминантным является терапевтический метод, а витректомия, как правило, проводится в последнюю фазу, когда отслойка сетчатки уже развилась. Функциональные исходы остаются низкими и высока вероятность развития повторной отслойки сетчатки. В последние годы появились единичные публикации, оправдывающие проведение ранней витректомии в сочетании с интравитреальным введением противовирусных препаратов, применение лазерной демаркации омертвевших областей сетчатки, вдавливание склеры, газовую или силиконовую тампонаду, когда еще нет множественных разрывов и отслойки сетчатки. Это может остановить отслойку сетчатки, а также помочь сохранить зрительные функции. Однако результаты проведенных операций у больных с острым некрозом сетчатки показывают, что остается нерешенным вопрос о единой тактике хирургического лечения ОНС, что определяет актуальность разработки оптимальных схем дифференциальной диагностики ОНС и показаний для проведения ранней витректомии в острую фазу заболевания. По данным авторов, проведение раннего хирургического лечения даже при возникновении тотальной отслойки сетчатки у пациентов с ОНС позволяет получить более высокие зрительные функции, а также длительную ремиссию процесса.

Выступивший от группы авторов С.В. Сосновский (Военно-медицинская академия им. С.М. Кирова, Санкт-Петербург) с докладом «Очаги риногенной и одногенной инфекции как факторы риска пролиферативной витреоретинопатии и рецидива отслойки сетчатки» подчеркнул, что анатомическое сообщение орбиты с соседними областями, в которых проходят сосудистые пучки, способствует возможности диссеминации и распространения как инфекции, так и воспалительного процесса. Одной из нерешенных проблем в офтальмологии является прогрессирование пролиферативной ретинопатии как основной причины рецидивов отслойки сетчатки. По мнению авторов, своевременное выявление и санация очагов параокулярной инфекции является важным условием предотвращения прогрессирования ПВР и успешного хирургического лечения отслойки сетчатки.

Кандидат медицинских наук Е.В. Горбачева (Харьков)

Кандидат медицинских наук И.В. Шкуренко

Кандидат медицинских наук Н.Л. Лепарская

Об особенностях работы витреоретинального хирурга в многопрофильном учреждении на примере ОГАУЗ «Томская областная клиническая больница» доложил Д.В. Петрачков (СОКОБ им. Т.И. Ерошевского, Самара).

О путях эффективного взаимодействия частной офтальмологической клиники и многопрофильного стационара в своем докладе подробно рассказал И.В. Шкуренко (Клиника лазерной медицины профессора Э.Н. Эскиной «Сфера»).

«Современные подходы к хирургическому лечению травматической отслойки сетчатки» — тема доклада Н.Л. Лепарской (ФГБУ «Московский НИИ глазных болезней им. Гельмгольца»). Ежегодно травму глаза получают более 1,5 млн человек, при этом в 63% случаев речь идет о травме глазного яблока и орбиты. По данным литературы, травматическая отслойка развивается в 3,8-36,8% случаев. В большинстве своем пациенты — мужчины трудоспособного возраста. Результаты проведенной работы по исследованию микроциркуляции, гемодинамики позволили установить, что нормализация гемодинамики при контузионной отслойке сетчатки наступает через год, что дает возможность прогнозировать как рецидивы, так и зрительные функции. Клиника травматической отслойки сетчатки разнообразна, особенностью травмы являются изменения переднего отрезка: патология роговицы, сопутствующая патология хрусталика, набухающая катаракта, афакия, комплекс «афакия-аниридия», встречается начальная передняя ПВР, цилиохориоидальная отслойка, гемофтальм. В связи с этим витреоретинальная хирургия начинается с реконструкции переднего отрезка: проводится ревизия склеры при контузии, при тяжелой травматической отслойке сетчатки может удаляться прозрачный хрусталик для более тщательного удаления базиса стекловидного тела для перехода на круговую ретинотомию. Важно сохранение иридохрусталикового барьера для профилактики выпада силиконового масла в переднюю камеру. Витреоретинальная хирургия проводится по известной методике, при местном либо общем наркозе. Эффективность хирургии зависит от тяжести изменений и от сроков проведения: чем раньше — тем лучше. Однако, по мнению автора, витреоретинальная хирургия противопоказана при амоврозе, при экссудативной отслойке и при субатрофии глазного яблока.

М.К. Набиева (ФГБУ «Московский НИИ глазных болезней им. Гельмгольца») в своем докладе остановилась на особенностях морфогенеза осложнений при травматической отслойке сетчатки после витреоретинальной хирургии. Современные достижения офтальмохирургии показали ведущую роль витреоретинальных операций в лечении травматической отслойки сетчатки, в частности, витректомии с тампонадой полости стекловидного тела различными имплантами, среди которых большое внимание привлекает силиконовое масло. Однако до сих пор не существует единого мнения относительно переносимости силиконового масла. Одни авторы считают необходимым обязательное удаление СМ, другие полагают возможным удаление в более поздние сроки или вовсе его не удалять с учетом риска рецидива отслойки с более тяжелым исходом. Морфологическое исследование энуклеированных глаз с длительным пребыванием силиконового масла в полости глаза показало комплекс специфических изменений в структурах глаза, где ведущими являются деструктивные процессы в сетчатке с гибелью ее нейронов. Полученные результаты, по мнению авторов доклада, позволяют обосновать целесообразность обязательного удаления силиконового масла с целью профилактики разрушения структурных элементов ткани сетчатки, связанного с пропитыванием СМ.

Л.М. Балашова (Медицинский центр ГБОУ ВПО РНИМУ им. Н.И. Пирогова) представила доклад на тему «Клинико-иммунологические особенности и лазерное лечение периферических хориоретинальных дистрофий с предразрывами и разрывами сетчатки в области зон хориоретинальной атрофии». Докладчик остановилась на исследовании общего и локального иммунитета при периферических витреохориоретинальных дистрофиях сетчатки в виде хориоретинальной атрофии для прогнозирования течения заболевания и выбора метода лечении. При отсутствии истончений и разрывов сетчатки показано наблюдение 1 раз в год. При их появлении обязательна лазеркоагуляция сетчатки в 2 ряда вокруг этой зоны в пределах здоровых тканей. При появлении участков дистрофии с уплотнением стекловидного тела в развилке сосудов необходимо осторожно провести отграничивающую лазеркоагуляцию сетчатки в 1-3 ряда в зависимости от зоны дистрофии и далее по ходу сосудов. Главный принцип — «не пережечь» сетчатку, иначе зоны выявленной пролиферации могут уплотниться и привести к усилению тракций, разрыву сетчатки, гемофтальму и дальнейшей ее отслойке. При этом режим лазеркоагуляции подбирается строго индивидуально. При отсутствии разрывов сетчатки не формируются антитела к тканеспецифическим антигенам как в слезе, так и в сыворотке крови у большинства больных. При обнаружении тканеспецифических антител в слезе показано повторное, более тщательное, исследование больных. При выявлении истончений, разрывов сетчатки и субклинической ее отслойки рекомендуется провести профилактическую или отграничивающую лазеркоагуляцию вокруг зоны дистрофии или вокруг очага в развилке сосудов и далее по ходу этих сосудов.

Н.С. Крячко (3-й Центральный военно-клинический госпиталь им. Вишневского) остановился на особенностях информационного обеспечения организации и оказания высокотехнологичной помощи больным с витреоретинальной патологией в многопрофильном лечебном учреждении.

С.В. Сдобникова (ФГБУ «НИИГБ» РАМН) выступила с докладом «Системный подход к лечению больных с заболеваниями сетчатки на фоне тяжелой соматической патологии». Из наиболее часто встречающихся вариантов витреоретинальной патологии только регматогенная отслойка сетчатки и тракционный макулярный синдром являются состояниями, не сопровождающимися выраженной системной патологией. Остальные составляющие основной удельный вес в структуре этой заболеваемости представляют собой состояния, которые протекают на фоне выраженной соматической патологии. Поэтому целесообразность системных подходов к лечению таких заболеваний не вызывает сомнений, и разработка новых путей совместного лечения специалистами различного профиля также чрезвычайно актуальна. Суть патогенеза диабетической ретинопатии, по мнению автора доклада, сводится к изучению механизмов возникновения стойкой хронической артериальной гиперперфузии всех органов, не только почек и сетчатки, но и кожи, мозга и т.д. и следующей за этим стадии венозного полнокровия. Термин «диабетическая ретинопатия» С.В. Сдобникова считает не совсем корректным, сегодня необходимо говорить о пролиферативном глазном синдроме, т.к. неваскуляризация в органе зрения и микроваскулярные нарушения наблюдаются во всех отделах сосудистого тракта глазного яблока: в сетчатке, хориоидее, радужке и периферических отделах сетчатки или цилиарного тела, так называемая переднегиалоидная фиброваскулярная пролиферация.

Докладчик обратила внимание на резкое снижение числа обращений и витреоретинальных вмешательств в связи с тяжелой диабетической ретинопатией, связанное, по мнению автора, с улучшением качества наблюдения за больными сахарным диабетом со стороны эндокринологов и лучшей коррекцией гликемии самими пациентами. Однако, по данным мировой статистики, наблюдается неуклонный рост заболеваемости сахарным диабетом и проявления метаболического глазного синдрома, что свидетельствует о разных причинах возникновения этих тенденций. По данным ВОЗ, распространенность метаболического синдрома среди лиц старше 30 лет составляет до 20% (в США — до 25%). Метаболический синдром — артериальная гипертензия, сахарный диабет — это фактор риска развития ретинопатии. Препараты, используемые в лечении метаболического синдрома, — это препараты, блокирующие кальциевые каналы, диуретики, бета-блокаторы, фенотиазины, трициклические антидепрессанты и т.д., которые ведут к снижению толерантности к глюкозе и ингибированию секреции инсулина. Анализ частоты развития сахарного диабета II типа в зависимости от антигипертензивной терапии показывает связь заболеваемости с применением бета-адреноблокаторов и антагонистов кальция. В связи с этим, резюмирует автор, целесообразно резко ограничить системное применение многих фармакологических препаратов и их комбинаций, т.к. их положительное влияние не доказано. При системной коррекции метаболического синдрома необходимо учитывать, что в настоящий момент неизвестно, насколько ятрогенные влияния фармакологических препаратов и их комбинаций доминируют над терапевтическим эффектом в отдаленном периоде. Витреоретинальная хирургия и лазеркоагуляция сетчатки при сосудистых заболеваниях, в том числе диабетическом ее поражении, демонстрирует высокую эффективность, отсутствие системного ятрогенного влияния и более стабильный результат, чем интравитреальные инъекции кортикостероидов и ингибиторов ангиогенеза.

А.В. Колесников (ГБУ РО КБ им. Н.А. Семашко, Рязань) доложил о результатах комбинированной хирургии хрусталика и стекловидного тела. Как отметил автор, комбинированная хирургия позволяет добиться высоких функциональных результатов при нестандартных ситуациях. Применение объемных интраокулярных вмешательств при высоких соматических рисках на базе многопрофильных лечебных учреждений целесообразно и предпочтительно с точки зрения профилактики соматических и окулярных осложнений, своевременного оказания специализированной медицинской помощи по общему состоянию, подготовки пациента и адекватного анестезиологического пособия.

Д.В. Шамрей от группы авторов (Военно-медицинская академия им. С.М. Кирова, Санкт-Петербург) познакомил участников конференции с возможностями витреоретинальной хирургии в реабилитации пациентов с посттравматической субатрофией глазного яблока (ПСГЯ), которая в большинстве случаев (69,1%) заканчивается энуклеацией травмированного глаза, что в свою очередь провоцирует возникновение анофтальмического синдрома, сопровождающегося целым комплексом косметических дефектов. Среди вариантов хирургической реабилитации пациентов с ПСГЯ — подшивание различных биоматериалов к фиброзной капсуле глаза с целью создания опорного каркаса, тем самым предупреждается развитие и прогрессирование ПСГЯ; выполнение энуклеации или эвисцерации поврежденного глазного яблока с формированием опорно-двигательной культи эксплантатами с пористой пространственной структурой; применение органосохранной комбинированной витреоретинальной операции, разработанной профессором М.М. Шишкиным. Ее методика заключается в реконструкции цилиарного тела, максимальном освобождении цилиарного тела от патологических сращений, устранении трансокулярных тракций — круговая ретинотомия. В результате проведенного вмешательства у всех обследованных пациентов был достигнут долговременный органосохранный эффект от проведенного оперативного лечения. Было выполнено важнейшее условие профилактики субатрофии — поддержание необходимого уровня офтальмотонуса, ни в одном случае не было отмечено прогрессирование посттравматической субатрофии, что подтверждалось данными переднеэднего размера глазного яблока до и после операции. В 14% случаев было достигнуто улучшение зрительных функций на 0,02, что существенно повысило качество жизни пациентов. При оценке косметического статуса были также получены удовлетворительные результаты, показатель коэффициента эстетичности составил более 80%.

Профессор В.В. Нероев, профессор М.М. Шишкин

Профессор Э.Н. Эскина, профессор Э.В. Бойко

Кандидат медицинских наук С.В. Сдобникова, профессор И.П. Хорошилова-Маслова

С докладом на тему «Оценка функционального зрения у пациентов с витреоретинальной патологией» выступил Т.Р. Гильманшин (ГБУ «Уфимский НИИ глазных болезней АН РБ»). Современная оценка состояния органа зрения традиционно учитывает изменения (или отсутствие таковых) одной или нескольких функций, например, остроты зрения или поля зрения, в то время как иногда возникает необходимость в более комплексной и разносторонней системной оценке основных функций зрения. Большое значение в этой связи может иметь исследование функционального зрения. Функциональное зрение — это совокупность функций зрительного анализатора, определяющая способность субъекта выполнять деятельность, связанную со зрением. Принцип оценки функционального зрения заключается в комплексной количественной и качественной оценке состояния органа зрения как бинокулярной системы в целом. Проведенные исследования позволили сделать вывод о том, что наиболее выраженное нарушение функционального зрения у пациентов с витреоретинальной патологией отмечали у пациентов с пролиферативной формой диабетической ретинопатии и влажной формой ВМД.

Л.Л. Арутюнян (Глазной центр «Восток-Прозрение») в своем выступлении остановилась на возможностях фемтолазерной хирургии при сочетании катаракты и глаукомы, Ю.Н. Бардеева (ГБУЗ МО МОНИКИ) представила случай мукормикоза у больной с впервые выявленным сахарным диабетом. Е.С. Филимонова от группы авторов доложила о клиническом исследовании и первых результатов применения интравитреального имплантата дексаметазона «Озурдекс» в терапии посттромботического макулярного отека.

После небольшого перерыва конференция продолжила работу. Профессор А.А. Казарян (ФГБУ ФНКЦ ФМБА России) от группы авторов выступила с докладом «Функциональная характеристика макулярной зоны и особенности томографической картины при окклюзии вен сетчатки (ОВС)». Окклюзия вен сетчатки занимает 2-е место по распространенности среди заболеваний сосудов сетчатки. Во всем мире более 16 млн человек страдают этим заболеванием, 25% приходится на тромбозы центральной вены сетчатки, около 70% — тромбозы ветвей ЦВС и 5% — гемоцентральные и гемосферические тромбозы. Основной причиной снижения остроты зрения при тромбозах вен сетчатки является макулярный отек. Основным методом на сегодняшний день является интравитреальное введение антиангиогенных препаратов. Целью исследования явилась морфологическая характеристика макулярной зоны сетчатки и анализ корреляции функциональных и морфометрических показателей у больных с окклюзией ретинальных вен до и в ранние сроки после интравитреального введения люцентиса. Результаты показали, что исходные томографические особенности сетчатки при макулярном отеке вследствие окклюзии вен сетчатки являются прогностическим фактором для результата лечения: серозная отслойка сетчатки при макулярном отеке является предотвращающим фактором повреждения фоторецепторов и скорость улучшения функциональных данных при МО с серозной отслойкой нейроэпителия опережает морфологические.

О.А. Синявский (Ленинградская областная клиническая больница) от группы авторов представил первые результаты кооперации радиохирургов и офтальмологов в лечении увеальной меланомы с применением гамма-ножа с последующей эндорезекцией опухоли. По мнению авторов, комбинированное стереотаксическое лечение средних и больших меланом хориоидеи является перспективным для сохранения глаза и его функций.

В.Н. Бусырева (Пермская краевая клиническая больница) выступила с докладом «Тактика лечения посттравматических гемофтальмов». Автор отметила, что метод кругового эписклерального пломбирования в сочетании с интравитреальным введением гемазы и глюкокортикостероидов в субтеноново пространство на фоне патогенетически ориентированной терапии при травме глаза способствует рассасыванию гемофтальма, купированию воспаления, снижает токсическое влияние геморрагического экссудата на сетчатку, а также является клинически эффективным в профилактике развития пролиферативной витреоретинопатии в ранние и поздние сроки после травмы глаза.

Профессор С.Ю. Анисимова (Глазной центр «Восток-Прозрение») от группы авторов в своем докладе дала высокую оценку эффективности фемтолазерного сопровождения в хирургии катаракты: методика позволяет провести капсулорексис при любой степени зрелости катаракты и диаметром зрачка более 4 мм, а также факофрагментацию при плотных ядрах. Факоэмульсификация с фемтолазерным сопровождением является безопасным методом, сокращает время интраокулярной работы хирурга, снижает процент ультразвука, снижает нагрузку на связочный аппарат при фрагментации ядра.

В.С. Стебнев (ГОУ ВПО «Самарский государственный медицинский университет») представил доклад «Хромовитрэктомия витреомакулярного интерфейса». Хромовитрэктомия — раздел витреоретинальной хирургии, предусматривающий использование во время операции эндовитреальных красителей для лучшей визуализации стекловидного тела, преретинальных и ретинальных структур, и направлена на получение максимальной визуальной идентификации удаляемых структур при использовании минимальных концентраций, объемов и экспозиции красителя. Эндовитреальные красители контрастируют кортикальные слои СТ, ВПМ, эпиретинальные мембраны, облегчают «пилинг» этих структур, делают процесс их удаления более деликатным, снижают риск ятрогенного повреждения сетчатки. Их целесообразно использовать дифференцировано по отношению к различным структурам заднего отрезка глаза, что позволяет максимально снизить их объемы, концентрации и экспозиции. Хромовитрэктомия оптимизирует витреоретинальную хирургию заднего отрезка глаза: значительно облегчает ее, делает безопасной, щадящей и эффективной.

Выступление В.В. Михайлова (СЗГМУ им. И.И. Мечникова, Санкт-Петербург) было посвящено

современному хирургическому подходу в лечении тиреоидного экзофтальма.

Профессор Р.Л. Трояновский (Военно-медицинская академия им. С.М. Кирова, Санкт-Петербург) в докладе «Ретинопатия недоношенных: предупреждение и лечение отслоек сетчатки у взрослых» обратил внимание на необходимость пожизненного наблюдения пациентов независимо от тяжести ретинопатии недоношенных, а также на то, что врач должен быть готов к проведению таким пациентам неоднократных вмешательств, иначе шансов на сохранение зрения нет.

П.И. Шалдин (Глазной центр «Восток-Прозрение») рассказал об опыте лечения неоваскулярной формы возрастной макулярной дегенерации методом субпорогового 577 нм микроимпульсного лазерного воздействия.

Профессор Е.Е. Гришина (ГБУЗ МО МОНИКИ) подробно остановилась на междисциплинарных проблемах внутриглазных лимфом.

Цель исследования, о котором в своем докладе от группы авторов рассказала С.Н. Солонина (Ленинградская областная клиническая больница, Санкт-Петербург), заключалась в изучении влияния антиоксидантной терапии на биохимические и клинические показатели у больных с ПВР различной этиологии. Результаты свидетельствуют о том, что развитие ПВР происходит на фоне повреждающего действия свободных радикалов и ухудшения состояния антиоксидантной системы. Комплексное применение антиоксидантов приводит к достоверному снижению уровня МДА и АФК в сыворотке и клеточных элементах крови и аспиратах СТ, повышению антиоксидантной активности у больных с ПВР, а также значительно улучшает клинические показатели.

С.И. Харлап (ФГБУ «НИИГБ» РАМН) подробно остановился на методе оценки состояния стекловидного тела при помощи цифрового, пространственного анализа, дающего возможность витреоретинальному хирургу видеть адекватное клиническое изображение изменений стекловидного тела до оперативного вмешательства.

О.А. Румянцева (РНИМУ им. Н.И. Пирогова) от группы авторов поделилась опытом применения портативного периметра в оценке функционального состояния зрительного анализатора в условиях многопрофильного стационара. Исследование поля зрения представляет интерес не только для офтальмологов, но и для терапевтов, кардиологов, неврологов, нейрохирургов, эндокринологов, ЛОР-врачей, т.к. проводящие пути зрительного анализатора чувствительны ко многим системным заболеваниям. Имеющиеся в настоящее время приборы для периметрии обладают существенными недостатками: высокая стоимость, большие размеры, требующие отдельного помещения, хорошо обученного персонала, исследование выполняется только в положении пациента сидя, что исключает использование этого метода обследования у лежачих и сильно ослабленных больных, невозможность исследования в неспециализированных кабинетах, а также существенная погрешность, заключающаяся в сужении поля зрения из-за механической преграды в виде носа, надбровья и скуловой кости. Эти недостатки привели к созданию инновационного, малогабаритного, удобного в пользовании и недорогого сферопериметра. Он может быть использован во всех лечебно-профилактических учреждениях, а также в домашних условиях для ранней диагностики первичной глаукомы и других заболеваний, ограничивающих поле зрения глаза, и позволяет получить границы полей зрения по всем меридианам до 85-90° от точки фиксации взора. Существенным достоинством устройства является легкость управления и возможность его работы в программной среде Windows.

Т.В. Шелковникова (ГУЗ «Кемеровская областная клиническая офтальмологическая больница) представила доклад «Особенности лабораторной и клинической диагностики изменений в системе гемостаза у пациентов с тромбозами центральной вены сетчатки и ее ветвей». Исследования показали, что у всех пациентов с ретинальной венозной окклюзией выявлена сосудисто-тромбоцитарная, плазмокоагуляционная тромбофилия. Многофакторная тромбофилия выявлена в 60% случаев и чаще — у пациентов с ишемическими формами венозной ретинальной окклюзии. У пациентов с ишемическим тромбозом ЦВС и ветвей ЦВС выявлены высокие показатели активности фактора Виллебранда и фактора VIII, что связано с выраженной эндотелиальной дисфункцией.

Е.В. Горбачева (Харьковский национальный университет имени В.Н. Каразина, Украина) дала оценку эффективности применения препарата «Кортексин» в лечении больных с сосудистым поражением сетчатки и зрительного нерва в условиях многопрофильного стационара.

Об особенностях гипотензивной терапии при витреоретинальной патологии в своем выступлении доложила Ж.Ю. Алябьева (НИЛ глаукомы и дистрофических заболеваний глаза РНИМУ им. Н.И. Пирогова).

А.А. Анисимов (Военно-медицинская академия им. С.М. Кирова, Санкт-Петербург) от группы авторов представил доклад «Лазерные оптические технологии в диагностике витреоретинальной патологии». Цель исследования заключалась в определении критериев объективной оценки и разработке методики цифрового анализа изменений структур стекловидного тела и сетчатки на основе совмещенных данных CLSO и OCT в диагностике регматогенной отслойки сетчатки. Результаты исследований показали, что CLSO, OCT и цифровой анализ данных этих методик позволяют выработать количественный подход в диагностике пролиферативного процесса внутри каждой стадии, а расширенный диагностический алгоритм позволяет уточнить объем оперативного вмешательства и спрогнозировать возможные осложнения и послеоперационные риски.

Заключительный доклад на тему «Современный алгоритм ведения больных с сахарным диабетом II типа. Профилактика воспалительных осложнений» представила И.В. Воробьева (РМАПО).

…Нет сомнения в том, что ценность подобных мероприятий во много раз повышается, если повестка дня спланирована таким образом, чтобы у участников оставалось время на дискуссию. В этом отношении организаторы справились с этой, довольно сложной, задачей блестяще. Практически каждое выступление сопровождалось дискуссией, которая порой приобретала черты научных дебатов.

…Подвел итог конференции главный офтальмолог и заведующий кафедрой глазных болезней ФГБУ «НМХЦ им. Н.И. Пирогова», профессор М.М. Шишкин. Михаил Михайлович отметил, что «тематика конференции была выбрана не случайно, т.к. я — витреоретинальный хирург и привык работать в многопрофильных стационарах. Конечно, хотелось бы услышать больше докладов на заданную тему: оказание высокотехнологичной помощи пациентам с витреоретинальной патологией в условиях многопрофильного стационара. Не всем, к сожалению, это удалось связать. Однако каждый пытался показать себя, поделиться опытом. Сегодняшние доклады станут прекрасной учебой для выступающих, а критические замечания, которые услышали некоторые докладчики во время дискуссий, несомненно, пойдут им на пользу». ■

Материал подготовил
Сергей Тумар

Новинки от издательства «Апрель»

ИЗДАТЕЛЬСТВО Апрель

Возрастная макулярная дегенерация

Бикбов М.М., Файзрахманов Р.Р., Ярмухаметова А.Л.

Монография посвящена вопросам патогенеза, диагностики и лечения возрастной макулярной дегенерации. Подробно описана современная концепция развития заболевания, учтены основные факторы риска, собрана последняя информация о методах диагностики, рассмотрены морфофункциональные особенности заболевания, а также представлены различные методы лечения влажной формы возрастной макулярной дегенерации.

В монографии представлены схемы, таблицы, данные офтальмоскопии, оптической когерентной томографии, что позволяет объективно оценить эффективность предложенных диагностических и лечебных мероприятий при возрастной макулярной дегенерации. Книга предназначена для врачей-офтальмологов.

ISBN 978-5-905212-24-6



Ранняя диагностика, мониторинг и лечение ретинопатии недоношенных (3-е изд., перераб. и доп.)

Терещенко А.В., Белый Ю.А., Трифаненкова И.Г., Терещенкова М.С.

В книге представлены результаты собственных исследований авторов по ранней диагностике, мониторингу и лечению ретинопатии недоношенных. Приведены данные комплексного офтальмологического обследования детей с активными стадиями ретинопатии недоношенных, базирующиеся на использовании современных высокоинформативных методов: цифровой ретиноскопии с морфометрией сетчатки и ее сосудов, ультразвуковой биомикроскопии, флюоресцентной ангиографии. Определена эффективность паттерной лазеркоагуляции сетчатки и ранней витреальной хирургии в лечении ретинопатии недоношенных. Работа насыщена иллюстративным материалом: цифровыми фотографиями глазного дна, УБМ-снимками, флюоресцентными ангиограммами, – которые отражают особенности характера течения активных стадий ретинопатии недоношенных, а также результаты лечения. Книга предназначена для врачей-офтальмологов.

ISBN 978-5-905212-27-7

Современные методы лазерного лечения патологий сетчатки

Сателлитный симпозиум

Организатор: компания «Трейдомед Инвест».

Председатель симпозиума: директор МНИИ глазных болезней им. Гельмгольца В.В. Нероев.

Модератор симпозиума: заведующий отделением НПЦ лазерных методов лечения глаза Центра микрохирургии глаза С.А. Сук (Киев).

1 октября 2013 года в рамках Российского общенационального офтальмологического форума (РООФ-2013) прошел сателлитный симпозиум на тему: «Современные методы лазерного лечения патологий сетчатки», организованный компанией «Трейдомед Инвест».

Открыл работу симпозиума директор ФГБУ «Московский научно-исследовательский институт глазных болезней им. Гельмгольца», профессор В.В. Нероев. В своем кратком вступлении он отметил, что современные лазерные технологии занимают одно из ведущих мест в лечении многих заболеваний глазного дна, прочно вошли в клиническую практику отечественных офтальмологов и теперь широко доступны для населения Российской Федерации. Профессор В.В. Нероев дал высокую оценку деятельности компании «Трейдомед Инвест» по внедрению новейших технологий диагностики и лечения офтальмопатологии.

Профессор А.В. Золотарев (Самара) выступил с докладом на тему: «Прецизионная лазеркоагуляция сетчатки: навигационная система Navilas», в котором представил результаты двухлетнего применения лазера Navilas. Система объединяет лазеркоагулятор с ай-трекером и фундус-камерой с функцией ФАГ и позволяет проводить весь комплекс мероприятий, необходимых для лечения патологии сетчатки: диагностику, планирование лазеркоагуляции на основе аппаратного совмещения всех вариантов изображения глазного дна, процесс коагуляции как в автоматизированном, так и в ручном режиме. Инфракрасная подсветка в процессе лазерного воздействия полностью исключает засветку сетчатки пациента и хирурга. В ходе работы ведется полное документирование каждого этапа диагностики и операции.

Методика получила название «прецизионной лазеркоагуляции», т.к. операция защищена от ошибок хирурга и движений глаза пациента, система обеспечивает точное попадание импульса в необходимую точку. Далее докладчик подробно остановился на методике применения лазера Navilas в лечении тяжелых пациентов с диабетическим макулярным отеком и центральной серозной хориоретинопатией и сравнил полученные результаты с результатами после традиционной лазеркоагуляции.

С 2012 года появилась возможность наложения на изображение сетчатки карт ОКТ, полученных на различных томографах, что дает дополнительные возможности в планировании коагуляции с учетом топографии ретинального отека или иных томографических изменений.

Лазеркоагуляция на сегодняшний день остается «золотым стандартом» лечения ряда заболеваний сетчатки, однако метод не лишен недостатков, в частности, клинический результат сопровождается повреждением части структур нейроэпителия. Но А.В. Золотарев выразил надежду, что система Navilas «сможет остановить процесс «жертвоприношения».

Завершая свое выступление, профессор А.В. Золотарев отметил, что навигационный режим лазеркоагуляции позволяет существенно повысить эффективность лечения патологических изменений сетчатки в заднем полюсе. В случаях диабетического макулярного отека наилучшие результаты были получены при условии компенсации сахарного диабета, нормализации артериального давления и показателей липидного обмена. В случае некомпенсированного диабета, по мнению докладчика, традиционная лазеркоагуляция обеспечит более предсказуемый результат. Разработка оптимальных режимов лазеркоагуляции представляется актуальной задачей в ближайшей перспективе.

С докладом на тему: «Анти-VEGF резистентные формы ВМД. Возможности лазерной терапии (ретинальная ангиоматозная пролиферация, коагуляция питающих сосудов СНМ, полипоидная васкулопатия)» выступил к.м.н. С.А. Сук (Киев). По словам докладчика, в настоящее время на смену восторженным откликам по поводу эффективности анти-VEGF терапии приходит более взвешенная оценка показаний и ожидаемых результатов лечения. К настоящему времени установлено, что существует определенный процент анти-VEGF резистентных форм ВМД, одной из которых является ретинальная ангиоматозная пролиферация (RAP). Диагностика данной патологии осуществляется на основе результатов комплексного обследования пациента с применением ангиографии с индоцианином зеленым. С.А. Сук обосновал необходимость сочетания при ретинальной ангиоматозной пролиферации анти-VEGF препаратов с фотодинамической терапией или транспупиллярной термотерапией. Применяется также фокальная лазерная коагуляция в режиме MicroPulse 35%.

Тему продолжил к.м.н. С.Г. Саксонов (Киев). Докладчик представил результаты лечения пациентов с анти-VEGF резистентными формами заболевания с помощью транспупиллярной термотерапии. Расчет энергии лазерного излучения рассчитан на экспрессии heat-shock протеинов (Hsp70, Hsp90) на модели комплекса «сетчатка-хориоидея»; мощность составляла 70 мВт, экспозиция — 60 сек., диаметр пятна — 600 мкм. Было выполнено последовательно с интервалом в один месяц два сеанса транспупиллярной термотерапии. Средний показатель максимально корригированной остроты зрения по группе повысился от 0,2 до 0,5. В течение последующего срока наблюдения (7 месяцев) результат оставался стабильным.

Идиопатическая полиповидная васкулопатия также резистентна к анти-VEGF терапии. Основными патогистологическими изменениями при данном заболевании являются концевые разрастания хориокапилляров. В зонах сосудистых аномалий нарушается проницаемость стенок сосудов, возникают массивные отслойки пигментного и нейроэпителия. Диагностика осуществлялась с помощью комбинации флюоресцентной и индоцианиновой ангиографий. С.Г. Саксонов приводит результаты лечения двух пациентов с такой патологией. У пациента с локализацией процесса в заднем полюсе применялась транспупиллярная термотерапия. После однократного воздействия острота зрения повысилась на 0,2, отмечалась регрессия макулярного отека, результат оставался стабильным в течение всего периода последующего наблюдения (8 месяцев). В случае периферической локализации полиповидной васкулопатии успех был достигнут при использовании трансклеральной диодной фотокоагуляции зоны патологических изменений с помощью инфракрасного лазера и специального зонда.

В докладе «Место субпороговой микроимпульсной лазерной терапии в лечении рецидивирующей формы центральной серозной хориоретинопатии» О.Б. Клепинина (Москва) отметила, что на сегодняшний день актуальным остается вопрос выбора метода лечения при рецидивирующей форме центральной серозной хориоретинопатии, встречающейся в 40-50% случаев. Сложность выбора оптимальной тактики ведения пациента подчас обусловлена отсутствием явной точки фильтрации по данным ФАГ, а также ее субфовеальным расположением. Кроме того, при рецидивирующем течении заболевания повторные сеансы лазеркоагуляции не приводят к клиническому эффекту, но могут стать причиной роста хориоидальной неоваскуляризации и возникновения стойких парацентральных скотом.

О.Б. Клепинина отметила, что интенсивное развитие лазерных технологий в последнее время привело к внедрению в клиническую практику методики микроимпульсной субпороговой лазерной терапии. Эта методика позволяет достичь необходимого эффекта коагуляции на уровне пигментного эпителия и минимизировать тепловое повреждение нейроэпителия и хориокапилляров. Результаты субпорогового лазерного воздействия при длине волны в 810 нм впервые были описаны в 2004 г. В настоящее время, по мнению докладчика, при макулярной патологии наиболее перспективным представляется использование субпорогового воздействия лазера с длиной волны в желтом диапазоне. Лазерное излучение 577 нм не абсорбируется ксантофильным пигментом нейроэпителия, но характеризуется высоким коэффициентом поглощения меланином пигментного эпителия.

Далее О.Б. Клепинина на клинических примерах дала оценку эффективности и безопасности применения субпороговой микроимпульсной лазерной терапии (СМЛТ) с длиной волны в 577 нм в лечении рецидивирующей формы центральной серозной хориоретинопатии (ЦСХ). Улучшение остроты и качества зрения, а также томографической картины, отмечалось практически у всех пациентов и имело стойкий характер. Результаты исследований позволили прийти к выводу, что данная методика является эффективной и безопасной, позволяет проводить повторные лазерные вмешательства без лазериндуцированных повреждений, а также дает возможность осуществлять лазерные аппликации при субфовеальной точке фильтрации, при хронической форме с диффузной гиперфлюоресценцией без активной точки просачивания.

Завершил работу сателлитного симпозиума доклад А.Н. Злобиной (Иркутск) «Оценка эффективности различных методов лечения хронической центральной серозной хориоретинопатии». ЦСХ остается актуальной проблемой офтальмологии, так как до сих пор не существует единого мнения об этиологии и патогенезе данного заболевания, следовательно, нет и единой точки зрения на его лечение. На сегодняшний день выделяют острую и хроническую формы ЦСХ. Причиной острой формы является повышение проницаемости сосудистой стенки хориокапилляров с эффектом просачивания и формированием отслойки пигментного и нейроэпителия сетчатки. Поэтому выявление точки фильтрации с ее последующей лазеркоагуляцией является эффективным и патогенетически обоснованным методом лечения острой ЦСХ. В отличие от этого, при хронической ЦСХ определяются диффузные участки атрофии пигментного эпителия с отслойкой нейроэпителия, но без точек просачивания.

Наиболее распространенной теорией формирования хронической ЦСХ является развитие хориоидальной ишемии, приводящей к атрофии и гиперплазии пигментного эпителия. Вследствие чего единственным методом лечения хронической ЦСХ в настоящее время является консервативная терапия, эффективность которой не доказана.

В Иркутском филиале ФГБУ «МНТК «Микрохирургия глаза» им. акад. С.Н. Федорова» разработан и с 2007 года широко применяется метод транспупиллярной термотерапии (ТТТ) в лечении сосудистых нарушений сетчатки и зрительного нерва. А.Н. Злобина дала оценку эффективности этой методики в лечении хронической формы ЦСХ в сравнении с консервативным лечением.

Результаты исследований показали, что на фоне консервативного лечения у пациентов не произошло значительных изменений в остроте зрения, толщине сетчатки и высоте отслойки пигментного и нейроэпителия. После проведения ТТТ уже на следующий день острота зрения улучшилась, а через три месяца повышение остроты зрения в среднем по группе составило 34%, пациенты отмечали значительное повышение качества зрения, отек сетчатки уменьшился в 1,5 раза, высота отслоек пигментного и нейроэпителия — в 2-2,5 раза.

Таким образом, подчеркнула докладчик, ТТТ является высокоэффективным и безопасным методом лечения хронической ЦСХ, направленным на коррекцию хориоидального кровотока. Своевременное проведение ТТТ способствует быстрому регрессу макулярного отека, что в свою очередь предотвращает развитие атрофии пигментного эпителия сетчатки и необратимое снижение зрительных функций.

Активная дискуссия, сопровождавшая каждое выступление, показала актуальность темы и живой интерес участников к обсуждаемым вопросам. ■

TRADOMED INVEST

Диодный лазер IQ577 желтого спектра с микроимпульсным режимом и паттерным модулем

- Снижение уровня мощности лазерного излучения при коагуляции по сравнению с лазерами зеленого спектрального диапазона
- Меньшее рассеивание луча при прохождении преломляющих сред глаза
- Большая однородность коагулятов в различных зонах сетчатки
- Высокая эффективность при коагуляции васкуляризированных патологических структур при минимальном повреждении прилегающих пигментированных структур
- Излучение не поглощается хроматофорами сетчатки, меньшая ретинальная фототоксичность
- Сниженный риск болевых ощущений у пациента

Основные технические параметры
Длина волны излучения: **577 нм**
Максимальная мощность: **2000 мВт,**
Параметры лазерного излучения в стандартном режиме
Длительность импульса: **10-3000 мс**
(до 60 с в непрерывном режиме)
Интервал между импульсами: **10-3000 мс**
Параметры излучения в микроимпульсном режиме
Длительность микроимпульса: **0,05-1,00 мс**
Интервал между микроимпульсами: **0,1-10 мс**
Паттерный модуль
Вид: **квадрат (2x2-7x7), окружность, дуга**

109147, Москва, ул. Марксистская, д. 3, стр. 1, офис 412. Тел./факс: (495) 662-78-66
E-mail: info@tradomed-invest.ru www.tradomed-invest.ru

Современные тенденции обеспечения безопасности и качества лечения в офтальмологии

Сателлитный симпозиум компании «АО Сантэн»

Одним из образовательных мероприятий VI Российского общенационального офтальмологического форума стал сателлитный симпозиум, организованный компанией «АО Сантэн», на котором его участники познакомились с новыми препаратами компании.

С докладом на тему «Профилактика инфекционных осложнений при проведении интравитреальных вмешательств» выступила к.м.н. О.И. Сарыгина (МНИИ глазных болезней им. Гельмгольца).

Благодаря внедрению новейшей медицинской техники, инновационных технологий, новых классов лекарственных препаратов достигнуты значительные успехи в лечении самых тяжелых патологий глаза.

В развитых странах наиболее частой причиной слепоты среди людей старше 50 лет является возрастная макулярная дегенерация (около 50% случаев). Несмотря на то что у большинства пациентов с ВМД наблюдается сухая форма, у каждого пятого пациента она переходит во влажную форму, которая и является основной причиной слепоты и слабовидения при данном заболевании, отметила докладчик.

У 10-20% пациентов с сахарным диабетом встречается диабетический макулярный отек — еще одно серьезное заболевание, приводящее к снижению зрения.

Значительно возросло количество больных с тромбозом центральной вены сетчатки и ее ветвей, и, по данным литературы, от 60 до 100% пациентов с этим заболеванием имеют макулярный отек, почти в половине случаев переходящий в хроническую форму и являющийся основной причиной снижения зрения у пациентов. В настоящее время пришло понимание, что в основе патогенеза многих сосудистых заболеваний лежит гиперэкспрессия факторов роста сосудов, в связи с чем возник интерес к использованию ингибиторов факторов эндотелиального роста сосудов (анти-VEGF). В зарубежных странах с 2005 года, а в России с 2008 года, широко используется препарат луцентис. Режим интравитреальных инъекций применяемый при всех этих заболеваниях, зависит от динамики остроты зрения, клинической картины, уровня отека в центральной зоне сетчатки, определяемого оптической когерентной томографией. Индивидуальный подход к лечению данных пациентов позволяет значительно повысить зрительные функции, сохранить зрение и улучшить качество жизни.

Однако возможные инфекционные осложнения, связанные с интравитреальными инъекциями, могут свести на нет все усилия. Необходимо уделять большое внимание профилактике инфекционных осложнений, которые могут привести как к функциональной, так и к анатомической гибели глаза. Наиболее тяжелой формой инфекционного поражения глаза является эндофтальмит.

Кандидат медицинских наук О.И. Сарыгина

Печатается с разрешения Н.В. Муратовой

К.м.н. Н.В. Муратова, медицинский директор компании Сантэн

Риск возникновения эндофтальмита прямо пропорционален числу интравитреальных инъекций. Основным средством предупреждения инфекционных осложнений являются антибактериальные препараты. Для обеспечения надежной профилактики антибактериальные препараты должны отвечать следующим требованиям: обладать высокой бактерицидной эффективностью, широким спектром действия, высокой проникающей способностью, создавать высокую концентрацию в слезе и во влаге передней камеры, обладать низкой токсичностью, хорошей переносимостью и должны быть удобными для применения. Фторхинолоны 3-го поколения отвечают всем этим требованиям. Препараты действуют также и на синегнойную палочку.

Среди таких препаратов — глазные капли «Офтаквикс» (левофлоксацин 0,5%), производства компании Santen, который обладает хорошей проницаемостью в ткани глаза, в переднюю камеру, позволяет добиться высокой концентрации во внутриглазных тканях, хорошо растворяется в слезе, не выпадает в осадок. В результате проведенных исследований О.И. Сарыгиной был сделан вывод о том, что препарат является высокоэффективным антибактериальным средством и может быть рекомендован к применению при витреоретинальном вмешательстве с целью профилактики инфекционных осложнений. В послеоперационном периоде не было отмечено токсических реакций со стороны тканей переднего отдела глаза, все пациенты хорошо переносили препарат, не отмечалось аллергических реакций. Глазные капли «Офтаквикс» являются препаратом выбора как при подготовке пациента к интравитреальным инъекциям, так и в послеоперационном периоде, подвела итог своему выступлению О.И. Сарыгина.

Профессор В.В. Бржеский (Санкт-Петербургский государственный педиатрический медицинский университет) выступил с докладом «Ксеротические осложнения терапии глаукомы и методы их профилактики», в котором подчеркнул актуальность проблемы синдрома «сухого глаза» в отечественной офтальмологии. Факторами риска развития ССГ, прежде всего, являются длительное использование гипотензивных препаратов, систематическое повреждение роговицы при диагностических манипуляциях, в том числе при проведении контактной офтальмометрии, изменение конгруэнтности поверхности глазного яблока и век после перенесенных антиглаукомных вмешательств, увеличение площади экспонируемой зоны роговицы при врожденной глаукоме.

Профессор В.В. Бржеский

Кандидат медицинских наук Г.М. Чернакова

Кандидат медицинских наук Т.Д. Охоцимская

При использовании гипотензивных препаратов, содержащих консерванты, по данным Jaenen, ССГ развивается в 2 раза чаще, чем при использовании препаратов без консервантов. Проблема консервантов касается не только бета-адреноблокаторов, но и простагландинов. Простагландины без консервантов соответствуют по эффекту Placebo и не вызывают поражения глазной поверхности.

Бета-адреноблокаторы вызывают снижение слезопродукции, при этом снижение может достигать 30%. По данным отечественных исследователей, частота развития синдрома «сухого глаза» у больных с первичной открытоугольной глаукомой на фоне закапывания бета-андреноблокаторов с консервантами составляет 80%, что сопровождается снижением стабильности слезной пленки и другими признаками «сухого глаза». По данным профессора В.Н. Алексеева (Санкт-Петербург), до 65% больных глаукомой не выполняют предписания врача: допускают перерывы в закапывании или вовсе отказываются от капель. В 70% случаев причиной такой некомплаентности является раздражающий эффект препаратов, содержащих консервант.

Лечение больных глаукомой с ССГ предполагает использование безконсервантных гипотензивных препаратов, гипотензивных препаратов с включенными в их состав полимерами и лечение ксероза в случае его развития. Профессор В.В. Бржеский обратил внимание на появившиеся на отечественном рынке препараты, содержащие полимеры, которые снижают частоту развития синдрома «сухого глаза». Существует также путь лечения ССГ, который заключается в снижении в составе препарата консервантов до гомеопатических доз.

В.В. Бржеский остановился на глазных каплях «Офтан Тимогель» (0,1% растворе тимолола) (Santen), недавно появившемся на рынке. Благодаря крупномолекулярному полимеру карбомеру, который содержится в его составе, была снижена концентрация тимолола без ущерба для эффективности. Эффективность 0,1% раствора тимолола в составе глазных капель «Офтан Тимогель» соответствует 0,5% тимололу. В плазме крови препарат не определяется, т.к. его концентрация в 5 раз ниже, чем у эквивалентного по эффективности 0,5% раствора тимолола. Кроме того, докладчик обратил внимание на то, что переход от 0,5% раствора тимолола к «Офтан Тимогелю» приводит к существенному снижению признаков синдрома «сухого глаза».

Подводя итог своему выступлению, профессор В.В. Бржеский отметил, что в основе профилактики и лечения синдрома «сухого глаза» у пациентов с глаукомой лежит комплексное решение проблемы: применение препаратов, которые в минимальной степени вызывают ССГ, закапывание искусственных слез и метаболическая противоаллергическая терапия.

Далее с докладом на тему «Офтальмогерпес: аспекты клиники и диагностики» выступила доцент кафедры офтальмологии ГБОУ ДПО РМАПО (Москва), к.м.н. Г.М. Чернакова. Она с сожалением констатировала, что препараты для лечения вирусных инфекций глаз появляются примерно 1 раз в 10 лет.

Разработка и внедрение в клиническую практику противовирусного средства — глазного геля «Зирган» (ганцикловир 0,15%) открывает новую страницу борьбы с офтальмогерпесом, который является первопричиной инфекционной роговичной слепоты. Наиболее частые этиологические агенты офтальмогерпеса — вирусы простого герпеса 1-го и 2-го типов, а также вирус ветрянки-зостер (ВВЗ), по меткому выражению д-ра R.L. Hendricks (США), те самые «гости, которые однажды придя к нам в дом, больше никогда его не покидают». По словам Г.М. Чернаковой, эпидемиология вирусов простого герпеса 1-го и 2-го типов претерпела значительные изменения. По данным литературы, хорошие условия жизни, соблюдение требований гигиены привели к тому, что вирус простого герпеса 1-го типа перестал попадать в организм человека через слизистую рта, однако он стал «атаковать» глазную поверхность. Данные последних исследований указывают на рост числа случаев первичных герпетических кератитов. В то же время растет число случаев офтальмогерпеса, обусловленных ВПГ-2 — болеют дети, рожденные от матерей, инфицированных генитальным герпесом. В целом, по самым минимальным подсчетам, в год в мире регистрируется около 1,5 млн новых случаев герпетического кератита. Г.М. Чернакова отметила, что данные масштабного ретроспективного исследования профессора Ю.Ф. Майчука убедительно свидетельствуют о том, что каждый второй случай кератита является герпетическим.

С тех пор, как человечество открыло вирусы и как только началась эпоха фармакохимии, начались поиски борьбы с этими грозными микроорганизмами, ведь в переводе с латинского «virus» означает «яд». Эти попытки поначалу не увенчались успехом, потому что ученые поняли, что при уничтожении вируса приходится жертвовать клеткой, в которой он размножается. Многие годы офтальмологи пользовались неселективными аналогами нуклеозидов — веществами, имеющими определенный противовирусный эффект, но обладавшими, вследствие грубого воздействия на метаболизм клеток, высокой токсичностью.

Эра побед над герпетическими инфекциями в целом, и над офтальмогерпесом в частности, началась в 1988 году с появлением ацикловира — вещества, избирательно активирующегося только в больной вирусом клетке. Примерно в те же годы офтальмологи получили в распоряжение местную лекарственную форму — глазную мазь на основе ацикловира. К сожалению, липидная мазевая основа этого препарата и определенная токсичность во многом сдерживали его противовирусный эффект.

В 2012 году в России появился принципиально новый препарат в виде глазного геля «Зирган», содержащий активный избирательный антиметаболит — ганцикловир 0,15%. Фактически ганцикловир является пролекарством, активизирующимся только в зараженной вирусом клетке. Эта важная особенность обуславливает малую токсичность этой лекарственной формы. В то же время широкий противовирусный спектр и антивирусная активность способствуют высокой клинической эффективности. Немаловажно, что в состав глазного геля «Зирган» входит карбомер, который продлевает действие ганцикловира и способствует регенерации роговицы. Г.М. Чернакова обосновала важность строгого соблюдения пятикратного применения глазного геля ганцикловира «Зирган» — только такой режим инстилляций обеспечивает высокий вирусостатический эффект препарата. За период 2012 по 2013 год глазной гель «Зирган» включался в схему лечения пациентов (стационар ОКБ г. Москвы) с различными формами герпетических кератоувеитов, обусловленных как вирусами простого герпеса, так и вирусом ветрянки-зостер с отличным клиническим эффектом. Местная антивирусная терапия дополнялась системной пероральной. В среднем, в течение 3-5 дней отмечалось купирование всей клинической симптоматики, значительно повышалась острота зрения за счет резорбции воспаления в роговице и передней камере. Таким образом, как отметила Г.М. Чернакова, глазной гель «Зирган» — антивирусная офтальмологическая лекарственная форма с широким диапазоном приложения в клинической практике и большим будущим — от лечения различных форм герпетических кератитов до профилактической терапии при предоперационной подготовке пациентов с высокими рисками развития офтальмогерпеса.

К.м.н. Т.Д. Охоцимская (ФГБУ «МНИИ глазных болезней им. Гельмгольца») представила доклад «Современные возможности профилактики и лечения сухой формы возрастной макулярной дегенерации». В России встречаемость этого заболевания составляет более 15 человек на 1000 человек населения. По данным международных исследований, в группе 40-50 лет далеко зашедшая форма ВМД практически не встречается, после 80 лет она встречается примерно у 10% больных. Помимо возраста, факторами риска развития ВМД являются наследственность, женский пол, особенности пигментации, у представителей белой расы ВМД встречается чаще, чем у представителей негроидной расы. Факторами риска развития ВМД являются также курение, гиперхолистериемия, повышенное артериальное давление, повышенная инсоляция, неправильное питание (низкий уровень антиоксидантов). В качестве профилактики ВМД Т.Д. Охоцимская назвала правильное питание, а также прием биологически активных препаратов, содержащих лютеин и зеоксантин, полиненасыщенные жирные кислоты, микроэлементы меди, цинка, антоцианины, а также витамины С и Е. Все эти компоненты представлены в препарате «Лютакс АМД Плюс» компании Santen.

Результаты двухмесячного применения препарата «Лютакс АМД Плюс» показали повышение остроты зрения в среднем по исследуемой группе с 0,7 до 0,75. Проводилась также субъективная оценка качества зрения больных: 50% пациентов отмечали повышение зрения в сумерках, 40% — улучшение общего самочувствия. Микропериметрия показала рост светочувствительности в среднем с 11,5 дБ до 13,5 дБ. Ни в одном случае не было зафиксировано отрицательной динамики и случаев прогрессирования заболевания. Таким образом, отметила Т.Д. Охоцимская, «Лютакс АМД Плюс» можно рекомендовать для профилактики и лечения пациентов с сухой формой ВМД.

Во время дискуссии участники симпозиума задавали докладчикам интересующие их вопросы, делились собственным опытом применения различных лекарственных препаратов производства компании Santen.

Подводя итог мероприятию, медицинский директор компании Santen Н.В. Муратова поблагодарила участников симпозиума и дала высокую оценку выступлениям экспертов. ■

Материал подготовил
Сергей Тумар

Уважаемые коллеги!

Приглашаем Вас принять участие в IV Всероссийской научной конференции с международным участием на тему

«Фармакотерапия в современной офтальмологической практике»,

которая состоится **27-28 ноября 2014 года** в гостинице «Парк Инн Пулковская» *(Санкт-Петербург, пл. Победы, 1).*

Темы для обсуждения и дискуссии:

- Медикаментозное сопровождение хирургических вмешательств на органе зрения.
- Гипотензивная терапия в лечении больных, страдающих первичной глаукомой.
- Антибиотики и антисептики в курации больных с воспалительными заболеваниями глаз.
- Диабетическая витреоретинопатия и современные способы ее лечения.
- Аллергические заболевания глаз и современные методы их лечения.
- Медикаментозное лечение больных с дистрофическими заболеваниями хрусталика и сетчатки.
- Лекарственная терапия больных с различными этиологическими формами синдрома «сухого глаза».
- «Живая» инновационная хирургия.

Официальные языки конференции: русский и английский.

Материалы конференции будут выпущены в виде сборника статей. Статьи, которые по своему уровню соответствуют требованиям ВАК, будут опубликованы в специальном номере журнала «Офтальмохирургия».

Правила оформления статьи:

- объем до 5 страниц формата А4 (поля сверху и снизу – 2 см, слева – 3 см, справа – 1,5 см);
- шрифт Times New Roman, 14, полуторный интервал, без переносов, формат MS Word с расширением doc;
- рисунки в пригодном для печати виде – в формате jpg;
- графики – в формате Excel или Word;
- таблицы – в формате MC Word, шрифт Times New Roman, 14.

Структура статьи:

- название работы заглавными буквами;
- инициалы и фамилия автора (авторов) маленькими буквами;
- название организации, города, страны;
- текст статьи с выделением разделов; актуальность, цель, материал и методы, результаты, выводы (заключение),
- список литературы.

Работы принимаются до 01.09.2014 г. по электронной почте: **org2014@mntk.spb.ru** (для д.м.н. Гацу Марины Васильевны).

Участие в конференции и сборнике научных работ бесплатное. Для участия в конференции Вы можете предварительно зарегистрироваться на нашем сайте. Адрес нашего сайта: **www.mntk.spb.ru**

Телефоны для связи: **8 (812) 771-34-20**, профессор Сомов Евгений Евгеньевич.

Для проживания в Санкт-Петербурге Вы можете заказать место в гостинице «Парк Инн Пулковская» в качестве участника конференции на специальных условиях.

Идеальное зрение в любом возрасте

Круглый стол

23 октября 2013 года в подмосковном «Arthurs Village & SPA» отеле при поддержке компании Stormoff и Abbott Medical Optics состоялся круглый стол «Идеальное зрение в любом возрасте»

Приветствие Елены Шадурской, представителя компании AMO в России.
Президиум: профессор Steven Schallhorn (США), Jose-Ramon Palau Segura (Испания)

Участников круглого стола приветствует профессор В.Н. Трубилин.
Слева: Вице-президент RSCRS профессор М.Д. Пожарицкий. Справа: Елена Шадурская, профессор Steven Schallhorn (США)

Формат круглого стола позволяет рассмотреть проблемы наиболее полно и разносторонне, сформулировать пути решения возникающих проблем. Модератором круглого стола выступил профессор В.Н. Трубилин (Москва). По признанию участников мероприятия, предложенный формат оправдал их ожидания в части актуальности тематики, предметности докладов и демократичности регламента делового общения.

Участников круглого стола приветствовала Елена Шадурская, представитель Abbott Medical Optics в России, в частности, она сказала: «Руководство компании серьезно рассматривает партнерские взаимоотношения и уделяет большое внимание развитию бизнеса в России. Я рассчитываю, что подобные встречи будут способствовать повышению интереса как к деятельности компании, так и ее продукции».

Основной доклад сделал Steven Schallhorn (сеть клиник Optical Express, США). Бывший летчик ВМС США, профессор-офтальмолог, подробно описал технологию iLasik с использованием фемтосекундного лазера Intralase в коррекции зрения американских астронавтов и военных летчиков. Он отметил, что 60% астронавтов нуждаются в оптической коррекции, при этом они не могут пользоваться очками и контактными линзами в условиях невесомости. Руководством НАСА было принято решение изучить возможности технологии Lasik в коррекции зрения американских астронавтов. Остановившись на истории вопроса, профессор Schallhorn рассказал о двух масштабных исследованиях, проведенных среди военных летчиков и курсантов. Для первого исследования было отобрано 785 опытных летчиков, имевших более 40 тыс. часов налета и совершивших до 12 тыс. посадок на палубу авианосцев. Они пользовались контактными линзами и были прооперированы по технологии ФРК. Процедура для подавляющего большинства пилотов прошла

Jose-Ramon Palau Segura (Испания)

Профессор Steven Schallhorn (США)

Профессора М.Д. Пожарицкий и К.Б. Першин

без осложнений, позволила им продолжить службу и налетать еще не одну тысячу часов. Однако в ряде случаев возникали хейзы (9 человек), по поводу чего пациенты в течение года получали стероидные препараты и только потом смогли приступить к полетам.

Во втором, не менее крупном исследовании, приняли участие будущие военные летчики. Если раньше, по словам докладчика, в летные училища могли поступать молодые люди, имеющие 100% зрение, то сейчас курсантами становятся и после процедуры коррекции зрения. В исследовании приняли участие 700 человек, которым была сделана фоторефракционная кератэктомия, после чего они приступили к учебе. Результаты исследования показали, что коррекция зрения по методике ФРК не препятствует освоению программы будущими пилотами ВМС. Это привело к значительным изменениям в стандартах Министерства обороны США относительно зрения военнослужащих.

Однако у методики ФРК имеется «ахиллесова пята» — длительный реабилитационный период. Прооперированный пилот мог возвратиться к полетам не раньше, чем через три месяца. Поэтому дальнейшее внимание ученых было обращено на технологию Lasik, которая, в отличие от ФРК, обеспечивает значительно более короткий реабилитационный период. Уже через неделю после вмешательства летчик мог вернуться к полетам. Но и методика Lasik вызывала определенное беспокойство, связанное, прежде всего, со стабильностью роговичного лоскута и качеством зрения. Серия проведенных 15 лет назад экспериментов показала, что даже теоретически смещение роговичного лоскута маловероятно, а контрастная чувствительность восстанавливалась в течение месяца. Но качество зрения оставляло желать лучшего. Поиски более совершенных технологий Lasik привели к выбору методики, основанной на данных аберрометрии, при этом лоскут формировался с помощью фемтосекундного лазера Intralase (процедура iLasik). Использование iLasik обеспечило хорошую контрастную чувствительность, качественное ночное зрение, стабильность лоскута и высокую безопасность процедуры. В результате процедура iLasik была рекомендована FDA (Food and Drug Administration, агентство Министерства здравоохранения и социальных служб США) в качестве метода коррекции зрения для пилотов ВМС и астронавтов.

В процессе обсуждения докладчик ответил на вопросы участников круглого стола.

Вопрос: Какие ограничения по степени близорукости существуют для коррекции зрения пилотов и космонавтов?

Ответ: Минус 8 диоптрий. Это ограничение было введено из-за риска отслойки сетчатки. Чем более высокая степень миопии, тем более высокий риск отслойки сетчатки.

Вопрос: Как решается вопрос пресбиопии? Не секрет, что среди астронавтов много людей уже пожилого возраста.

Ответ: Отличный вопрос. У военных пилотов такой проблемы нет, потому что они все молодые, уходят на пенсию очень рано. Но такая проблема действительно существует у астронавтов. Для них единственный вариант коррекции зрения — это бифокальная линза. Пилотам гражданской авиации разрешено проводить мультифокальную коррекцию. У астронавтов очень много приборов на приборной доске, в связи с этим проводится только бифокальная коррекция.

Вопрос: Разрешены ли такие способы, как факичная коррекция и псевдофакичная коррекция?

Ответ: Да, конкурирующие методики разрешены, разрешена имплантация ИОЛ у астронавтов. Многие из них имеют линзу на одном глазу. Астронавты находятся в группе риска по развитию катаракты, так как им приходится работать в условиях ионизирующего излучения. В этом случае факичные линзы нельзя использовать.

Вопрос: До какого порядка Вы корригируете аберрации своим пациентам?

Ответ: Если говорить об аберрациях, то вы действительно можете их уменьшить. Чем больше их было изначально, тем в большей степени вы можете их сократить. Если исходно глаз не имеет аберраций высшего порядка, то у вас нет других вариантов, кроме одного — свести их к нулю. Если имеются сильно выраженные аберрации высокого порядка до операции, то вы можете их уменьшить. Если исходно аберраций мало, в конечном счете вы не сможете сделать их меньше, чем ноль. Но если они есть, вы можете их уменьшить, а стандартная процедура их увеличивает. Если вы возьмете 100 пациентов без астигматизма и сделаете им всем процедуру Lasik, то в результате вы можете получить не нулевой цилиндр. Это происходит потому, что возникают так называемые индуцированные аберрации. Однако сейчас существуют методы обработки роговицы, которые могут существенно уменьшить аберрации.

Вопрос: Вы сторонник коррекции аберрации всего оптического тракта или только аберраций роговичной поверхности? Дело в том, что с возрастом аберрации человеческого глаза меняются: стареет хрусталик и меняются аберрации всей оптической системы. То есть молодые люди, прооперированные сейчас и получившие хорошее зрение, в возрасте 45 лет будут видеть хуже, чем они видят сейчас.

Ответ: Корректируются аберрации всей оптической системы глаза. Представим себе, что у нас есть 2 диоптрии цилиндра. Одна диоптрия — за счет роговицы, вторая — за счет хрусталика. Как вы поступите? Если вы делаете ЛАСИК, то уберете 2 диоптрии астигматизма, несмотря на то что только одна из них роговичная. Потому что вы хотите, чтобы у пациента было максимально хорошее зрение. Но у вас может возникнуть вопрос, а что если этот пациент лет через 30 захочет прооперировать катаракту, а у него лишняя диоптрия цилиндра в роговицу заложена? Я хочу дать пациенту лучшее зрение, но не могу сказать: «Знаете, я не полностью уберу ваш астигматизм, потому что когда через 40 лет у вас будет катаракта, вы мне скажете «спасибо». Конечно, я так делать не буду. Я буду корригировать обе диоптрии цилиндра, и у пациента будет очень хорошее зрение. А затем, если у него разовьется катаракта, я позабочусь о роговичном цилиндре. То же самое и с аберрациями высшего порядка. Я хочу дать пациенту наилучшую остроту зрения сейчас, если в будущем у него появятся другие проблемы, то будем решать их по мере поступления.

Вопрос: У Вас огромная статистика, наверное, самая большая в мире. Скажите, сколько случаев «суперзрения» у Вас было, я имею в виду зрение больше 180-200%?

Ответ: В 25% случаев была острота зрения 20/12, а 20/16 — до 80%.

Вопрос: Мы очень большое значение уделяем алгоритму лазерной абляции в зависимости от диаметра зрачка в мезопических и скотопических условиях. Какие Вы здесь видите правильные решения по диаметру оптической зоны, переходной зоны, общему диаметру и т.д.?

Ответ: Мы уделяем большое внимание размеру зоны абляции и соотносим ее с размером зрачка. Мы делаем оптическую зону 6 мм, а переходную — 8 мм, что позволяет не зависеть от диаметра зрачка.

Профессор Steven Schallhorn также выступил с докладом «Номограммы Custom Vue». Он представил данные статистического анализа номограмм, составленных по результатам операций, проведенных на 70 000 глазах в 42 хирургических центрах компании Optical Express, в которой профессор Schallhorn является медицинским директором.

Основная цель самого масштабного в мире исследования заключалась в повышении прогнозируемости рефракционного результата CustomVue, в максимальном приближении к нулевому сфероэквиваленту. При разработке номограммы учитывались самые различные параметры, которые теоретически могли бы повлиять на конечный результат. Среди них — пол, возраст, расовая принадлежность, рефракция по данным аберрометрии, температура и влажность операционной, техника выкраивания лоскута и др. Докладчик отметил, что значительная часть параметров не оказывала сколько-нибудь значимого влияния на конечный результат, в частности, температура и влажность в операционной в момент проведения вмешательства. Профессор Schallhorn очень подробно описал процесс составления номограмм, теоретические выкладки, которые легли в основу новых номограмм Custom Vue.

Докладчик также дал сравнительный анализ операций на 25 000 глазах, проведенных по новой номограмме, с контрольной группой (54 000 глаз), прооперированных по старой номограмме. Исследование показало, что достигнутые результаты операций Custom Vue, проведенных по новой номограмме, превосходят не только результаты вмешательств по старым номограммам, но и ожидаемые.

Полученные результаты в силу масштабности исследований были достоверными, статистически значимыми и продемонстрировали улучшение предсказуемости рефракционного результата.

Большой интерес также вызвало выступление представителя Abbott Medical Optics Jose-Ramon Palau Segura (Барселона, Испания), которое мы предлагаем нашим читателям в сокращенном виде.

Свое выступление Segura начал с вопросов: «Что дает лазерная хирургия катаракты для повседневной практики, насколько она безопасна? Какова эффективность этой технологии? Нужно ли по-другому вести бизнес, переходя на новый уровень технологии?

Безопасность и эффективность

Чтобы ответить на этот вопрос, я хотел бы представить результаты, полученные при трансплантации роговицы. Первое место среди показаний к трансплантации роговицы занимает отек после хирургии катаракты. 19% всех пересадок происходит из-за декомпенсации роговицы после факоэмульсификации.

Идея лазерной катарактальной хирургии заключается в том, чтобы в одной системе объединить различные этапы операции: роговичные разрезы, капсулорексис, фрагментацию ядра, коррекцию астигматизма. Если все это возможно сделать с помощью одного нажатия педали, то процедура становится более простой, быстрой и безопасной.

В научной литературе я пытался найти достоверные данные на эту тему, но мне удалось найти лишь несколько статей. С помощью лазера можно легко выполнять трехступенчатые разрезы, интрастромальные дуговидные разрезы. Новое программное обеспечение для Intralase позволяет выполнять трехступенчатые разрезы для факоэмульсификации и послабляющие дуговые роговичные разрезы. В меню есть опция «Cataract» и «ARC», т.е. можно одновременно делать разрезы для фако и послабляющие на всю толщину или интрастромальные. Для этого необходимо просто поменять параметры.

Есть ли смысл выполнять капсулорексис лазером? По данным профессора Michael C. Knorz (Германия), в случае мануального капсулорексиса только 10% попыток достигают точности ±0,25 мм.

Факоэмульсификация с фемтосопровождением

В 2011 году на конгрессе ESCRS в Вене профессор Michael C. Knorz (Германия) сообщил об изменении эффективного времени фако на 43% и изменении количества ультразвука на 51%. Сейчас есть публикации, которые сообщают об уменьшении эффективного времени фако на 96,2% (Ophthalmology 2013;120:942–948 © 2013 by the American Academy of Ophthalmology, “Toward Zero Effective Phacoemulsification TimeUsing Femtosecond Laser Pretreatment”).

С развитием технологий фемтофако уменьшается потеря эндотелиальных клеток. В 2011 году сообщалось о 28% снижении потери эндотелиальных клеток. А в 2013 году средняя потеря эндотелиальных клеток составляла всего 7,9% через неделю после операции.

Таким образом, мы ответили на первые два вопроса. Да, действительно, процедура становится более безопасной и эффективной.

Steven Schallhorn «iLASIK & NASA»

Jose-Ramon Palau Segura «Новые технологии в фемтосекундной катарактальной хирургии»

Фемтосекудный лазер Catalys

С помощью фемтосекудного лазера Catalys можно делать капсулорексис, фрагментацию хрусталика, послабляющие разрезы и многоплоскостные катарактальные доступы.

С использованием жидкого интерфейса давление на роговицу не осуществляется. Если оказывать давление на роговицу, то происходит смещение анатомических структур, при этом ВГД может повышаться до 60 мм рт.ст. В случае с жидким интерфейсом давление повышается только до 15 мм рт.ст., подсос слабый. Это позволяет избежать появления подконъюнктивальных кровоизлияний.

У фемтосекудного лазера Catalys очень простой и интуитивно понятный интерфейс, который напоминает iPad. Управление осуществляется с помощью джойстика и сенсорного дисплея. Световой индикатор указывает на правильность центрации.

Все что нужно хирургу — это направить лазерный луч в безопасную зону, чтобы лазер не повредил заднюю капсулу или радужку. Необходимо учитывать, что может произойти подвывих хрусталика и линза встанет под наклоном. Именно поэтому хирург должен оценить два взаимно перпендикулярных скана OCT (имеется ортогональная конструкция) с целью определения положения линзы, если она смещена. Если имеется подвывих хрусталика, можно просто подправить на компьютере ось линзы (выбор безопасной зоны). Далее необходимо выбрать диаметр капсулорексиса, отметить круглый капсулорексис и способ центрирования (по зрачку, по лимбу, сканированной капсуле хрусталика). В меню выбрать способ фрагментации ядра. Все это происходит буквально за считанные секунды: позиционирование интерфейса пациента и подсасывающего кольца — 53 секунды; время для просмотра снимков OCT и персонализация положения всех лазерных разрезов — 52 секунды; время, необходимое для лазерной процедуры, в зависимости от плотности хрусталика, от степени катаракты — 59 секунд. В сумме получается 2 минуты 44 секунды. Итак, я ответил на поставленные вопросы: процедура более безопасная, более простая, более быстрая.

Свое выступление Jose-Ramon Palau Segura закончил цитатой из доклада доктора Julien Stevens, сделанного в Амстердаме на симпозиуме ESCRS: «Переход от экстракапсулярной экстракции к факоэмульсификации занял 10 лет. В начале развития технологии факоэмульсификации мы обсуждали те же вопросы, которые мы обсуждаем сегодня: безопасность, эффективность, время операции, рабочий поток, сложность и так далее. Кто сегодня делает экстракапсулярную экстракцию катаракты? Сегодня быстрее, чем можно было ожидать, многие из хирургов переходят на фемто-фако».

Материал подготовили
Лариса Тумар и Сергей Тумар



Уроки Краснова

Глава из книги «Посвящение. Михаил Михайлович Краснов в воспоминаниях»

Академик М.М. Краснов — выдающийся деятель мировой и советской офтальмологической науки и основатель одного из флагманов отечественного здравоохранения — НИИ глазных болезней РАМН. Наверное, так нужно начинать воспоминания о Михаиле Михайловиче для сборника к юбилею созданного им института. Но я на этом хотел бы закончить официальную и научную части. Об этом с более глубоким знанием деталей напишут другие. Я же хочу использовать представившуюся мне возможность рассказать о своих впечатлениях от общения с этим человеком, о том, как это общение повлияло на мою жизнь, по сути, об уроках Краснова.

Любая сложная, одаренная, ведущая активную социальную жизнь личность всегда многогранна. И грани эти очень разные. Одна грань кому-то путь подсветит отраженным светом, другая — кому-то засветит глаз, о третью кто-то даже поранится... Я и не делаю попытки осветить «личность героя», так сказать, панорамно. Мой рассказ — весьма субъективный, от лица провинциального коллеги, нечаянно ставшего москвичом.

Мое личное знакомство с Михаилом Михайловичем (обозначим его в дальнейшем для краткости М.М.) состоялось летом 1982 года. Мне было 28 лет, я жил в городе Горьком, работал врачом-офтальмологом в областной больнице им. Семашко, много оперировал и вместе с профессором Л.В. Коссовским разрабатывал новейшие в то время технологии ультразвуковой факофрагментации и механической витреоэктомии. Словом, уже достаточно хорошо отличал офтальмологический «Божий дар» от «яичницы». Имел опыт посещения ведущих клиник страны. Л.В. Коссовский договаривался с шефами других клиник — мол, разрешите мальчику посмотреть операционную. Это был чудесный опыт. Я приезжал в статусе юного ординатора «из Мухосранска». Никто из хирургов меня-блоху в упор не видел, я же мог видеть все, что хотел без занавеса обычной для тех времен секретности и рассмотреть «золотую» перевязь Портоса со всех сторон. Видеть и понимать, что во всем, что касается хирургии, мы ни в чем «великим» не уступаем, а в чем-то и фору можем дать. Но «околоофтальмологическая» жизнь была куда шире глазного яблока, и на этом поле юный провинциал начала 80-х чувствовал себя папуасом на балу. А атмосфера в офтальмологическом сообществе страны того времени, надо сказать, была чрезвычайно наэлектризованной. Каждая конференция в глазах офтальмологической публики являла собой поле битвы двух непримиримых лагерей. С одной стороны М.М. Краснов, Э.С. Аветисов, В.С. Беляев и их ученики, с другой — пламенный трибун-революционер С.Н. Федоров, почти в одиночку (МНТК-то еще не было) бившийся с москвичами за право нести знамя советской науки. Нужно ли говорить, кому тогда аплодировала офтальмологическая молодежь?

И вот в такой обстановке случается в Горьком выездная сессия общего собрания АМН СССР с участием и Краснова и Федорова. Л.В. Коссовский как узкопрофильная принимающая сторона решает: будем встречать обоих. Но порознь.

Я был назначен ответственным за встречу, развоз и культурную программу. По сути, получил «доступ к телам» обоих солнц. На наше счастье, М.М. приехал на день раньше и был готов провести весь день с нами. Мы разузнали, что в юности он увлекался радиоконструированием. Программа была составлена такая: посещение клиники, музея радио (там в свое время была лаборатория самого Попова), этнографического музея под открытым небом, обед в квартире Коссовских. Все в этот день шло великолепно. Мы показали М.М. наши собственные работающие модели факофрагментатора, полную систему для механической витреоэктомии. Он с явным пониманием вопроса рассматривал, слушал, задавал вопросы. Я показал ему свою гордость — картотеку из двух огромных каталожных боксов с более чем 3000 библиографических карточек с микрофильмами и микрофишами (ксерокс был еще роскошью). На что М.М. сказал: «Это надо завещать». Я был на седьмом небе.

В музее радио он с неподдельным интересом рассматривал древние радиопередатчики, радиолампы и т.д. Видно было, что он в этом понимает.

В этнографическом музее нас принимала замечательная женщина, потрясающий знаток и энтузиаст краеведения. И опять М.М. проявил непостижимый для меня тогда уровень эрудиции и осведомленности.

На обеде у Коссовских М.М. снова блистал знанием коньяков, поэтов, истории, религии. Лев Владиславович сам, под настроение, блестящий рассказчик, был под глубоким впечатлением от таланта М.М. вести умную и интеллигентную беседу. Возникла атмосфера, будто мы не первый день знакомы, а как если бы знали и любили этого человека многие годы. Это при том, что я неоднократно видел М.М. на трибунах, и никакой особой очарованности им на расстоянии у меня не возникало. М.М. не был оратором — но был блестящим мастером «ближнего боя».

Через месяц должен был состояться очередной всесоюзный съезд офтальмологов в Куйбышеве. М.М. посетовал, что ему жуть как докучает эта обязаловка публичности и протокольных встреч. Коссовский предложил ему организовать где-нибудь в пригороде Куйбышева убежище от этой публики. М.М. сказал, что это было бы прекрасно. Да так убедительно, что мы даже чуть не начали такое убежище организовывать. Но в Куйбышеве нам не удалось зацепить М.М. даже взглядом. Его взор скользнул, он кивнул нам, как сотням знакомых лиц вокруг, и остался неуловимым.

Но тем не менее волшебного впечатления от запомнившегося дня в Горьком это не испортило.

На следующий день мы принимали С.Н. Федорова с Ирэн Ефимовной. Культурная программа и посещение клиники были гостем отменены. Остался только обед у Коссовских. Контраст между этими двумя днями был поразительным. Не то что бы один был хорошим, а другой — плохим. Федоров просто был совсем другим. Перед нами был человек с колоссальным личным магнетизмом, который притягивал к себе, как сирены притягивали Одиссея. Но при этом в душе возникало ощущение какого-то огромного механизма, в котором одновременно крутились и как-то тревожно звучали большие и малые детали, едва уловимо напоминая барабанную дробь из Седьмой «Ленинградской» симфонии Д. Шостаковича. Не было в разговорах ни поэтов, ни истории, ни религии. Но было ощущение грандиозного, великого.

Через два года многое изменилось в моей личной жизни, и я уехал из Горького на ПМЖ в Москву. Естественно, встал вопрос: куда идти работать? Реально я думал о двух вариантах: к Краснову или к Федорову. Было ощущение, что не откажут ни тот, ни другой. Несколько дней раздумий привели к убеждению, что становиться

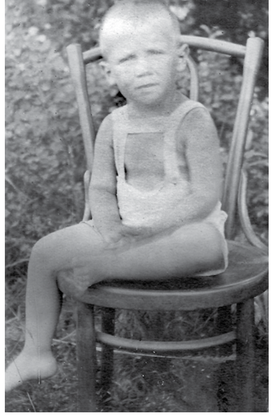

Миша Краснов

С мамой и сестрой Наташей

С сестрой Натальей



Внешние признаки могущества были для него не только инструментом. Ему нравилось — производить впечатление...

Профессор Э.С. Аветисов, профессор М.М. Краснов

М.М. не был оратором – но он был блестящим мастером «ближнего боя»

Профессор С.Э. Аветисов, профессор М.М. Краснов

деталью пусть даже хорошо отлаженного и добротно смазанного механизма я все-таки не хочу. Возобладала магия мудрого высокообразованного собеседника, возникшая в памятный день, проведенный с М.М., и ощущение, что с таким шефом мои шансы сохранить свою идентичность выше. И я отнес свое заявление в НИИ глазных болезней МЗ СССР.

Уже позже, вспоминая отдельные реплики М.М. относительно методов ведения диалога, например: «О чем с ним разговаривать? Библии не знает» или «Царь Соломон мог вести беседу на нескольких десятках уровней общения в зависимости от уровня собеседника: высокомудрому — соответствовать, малограмотному — не показать превосходства и не обидеть» — я понял, что моя судьбоносная впечатленность от близкого контакта с М.М. была вызвана не только глубиной его личности и невероятно высокой эрудицией, но и знанием законов выстраивания диалогов в нужном тебе русле.

И это был урок Краснова, осмысленный лишь позже, назовем его первым: очень важно быть не просто образованным и эрудитом, важно владеть техникой персонифицированного общения, превращать нейтральных, и даже не очень, людей в друзей и последователей. М.М. обладал этой техникой и умело ею пользовался, хотя книги Карнеги в СССР были еще недоступны. Правда, была детская книга про Гудвина, «великого и ужасного», который представал перед собеседником в том виде, в котором тот готов был его увидеть.

М.М. подписал мое заявление, переданное через секретаря. Видимо, вспомнил.

ВНИИ глазных болезней располагался тогда в трех местах. По месту его рождения — в четвертом корпусе горбольницы № 52 находилось отделение микрохирургии под руководством бессменного секретаря институтской парторганизации В.Е. Бочарова. На двух этажах терапевтической клиники по адресу: Погодинская, 10 и в роскошном, свежевыстроенном и еще не освоенном здании на улице Россолимо. Все, разумеется, рвались в новое здание. 52-я больница, расположенная практически на окраине города, считалась местом ссылки. Однако на момент моего появления, в январе 1985 года, там еще базировалась целая когорта авторитетных докторов и научных сотрудников: В.В. Архангельский, Б.Е. Удинцов, М.Л. Двали, Н.П. Нарбут, С.И. Варнаков и др. Я прибыл на новое место со своим инвентарем: самодельным витреотомом и прочим инструментарием. На вопрос Б.Е. Удинцова, чем же я хочу здесь заниматься, я ответил: «Тем же, чем и в Горьком — хирургией стекловидного тела». Вся ординаторская грохнула от смеха (а было там человек восемь). Отсмеявшись, Борис Евгеньевич сказал: «Вот Виталий Витальевич Архангельский — хирург от Бога, у него в руках первый в стране американский витреотом. Он делает им за год 15 операций. Нет таких больных. Не дури, займись чем-нибудь другим». После этого коллеги потеряли ко мне интерес — не конкурент.

Я не знаю, какие слова сказал М.М. обо мне Бочарову, но его отношение ко мне установилось весьма лояльное. Тут надо понимать, что́ за человек был Вячеслав Ефимович. Он первым в СССР защитил кандидатскую диссертацию по факоэмульсификации. Однако хирургическая карьера его как-то не очень задалась. Оперировал он мало, хотя имел в полном своем распоряжении настоящий факоэмульсификатор Келмана от «Cavitron». Будучи человеком весьма неглупым, по своему складу характера он был настоящим партработником с вязкой печальной речью, украшенной ленинской картавинкой, и непреходящим выражением лица больного, только что выпившего горькую микстуру. Как правило, он выполнял в институте роль «злого полицейского», четко проводя в жизнь волю руководства в лице М.М. Были в институте и пострадавшие от Бочарова. Одной из таких ярких фигур в стране на офтальмонебосклоне восьмидесятых был Н.Н. Пивоваров — блестящий хирург с мощной харизмой, любимец пациентов и женщин. Был он признанным специалистом по классической хирургии катаракты и отслойки сетчатки, чем, может быть, и вызвал ревность шефа. Так или иначе, но доступа к новейшим технологиям — факоэмульсификации и витреоэктомии — он не получил. И отслеживал реализацию этого недопуска Николая Николаевича к современной технологии именно Бочаров. И очень успешно. Так, что в 1983 году Пивоваров ушел от Краснова к Федорову.

Надо отдать должное Бочарову: он практически не вмешивался в мою лечебную и научную работу. Я делал то, что мне было интересным. Более того, я мог свободно ездить по стране и даже за границу. Ездить по стране Бочаров отпускал сам, даже без сообщения в отдел кадров. Для поездок же «за кордон» приходилось сначала получать визу М.М. Это обычно требовало 4-5 часов высиживания в приемной, но заканчивалось 10-15-минутной аудиенцией, как правило, с положительным решением (главное, чтобы институт денег не платил) и даже некими разговорами на отвлеченные темы. В одном из таких разговоров М.М. так ответил на мою просьбу о закупке какого-то прибора: «Денег не дам, но у тебя есть свобода». И тогда до меня дошел глубокий смысл отправки меня «на выселки», в 52-ю больницу под крыло педантичного Бочарова. Там, на «хуторе», я был защищен от придворной иерархии сложившихся отношений звезд разной величины, от интриг и прочих приключений. Можешь работать — ищи способы и работай. И это был еще один урок Краснова: хочешь дать вырасти способному человеку — дай ему свободу и не давай сбивать на взлете.

М.М. был настоящим сыном своего времени, выросшим в сталинской зиме, повзрослевшим в хрущевской оттепели, вошедшим в номенклатуру в раннебрежневском похолодании. Он виртуозно владел византийским искусством выживания и процветания в этой среде. Как писал А. Кушнер, «время не выбирают, в них живут и умирают».

Я, например, не видел ни одного документа с резолюцией Краснова, только мелко исписанные маленькие буквально клочки бумаги, прикрепленные скрепкой. Так, на всякий случай.

Вопросы престижа и внешние признаки высокого положения были для М.М. очень важны. Он имел весь советский «иконостас» символов государственного признания — и Герой труда, и премию Ленинскую, и Государственную и Совминовскую и прочая, прочая... Ну, так ведь Партия и Правительство награждали, скажет неискушенный читатель. А искушенный промолчит. Sapienti sat. Знает, как эти регалии выхаживаются.

Наверное, этот «иконостас» был необходимым орудием для открывания высоких статусных дверей. Чтобы, например, построить институт в историческом центре Москвы. Построил. Хотя мечтал о другом — не об институте глазных болезней, а об институте глаза. Никакого здравоохранения, а просто изучать ГЛАЗ. И пять коек — для носителей изучаемого объекта.

И все-таки внешние признаки могущества были для него не только инструментом. Ему это нравилось — производить впечатление. Даже в мелочах. Например, зачем мне, молодому его сотруднику, было узнавать от него, что живет он в совминовском доме в стометровой трехкомнатной квартире (по тем временам немыслимая роскошь!)? Или что цвет его личной «Волги» черный? И это был еще один урок Краснова: великие — тоже люди, и все человеческое в них может быть. И от того, что нам что-то в них не нравится, они не становятся менее великими.

М.М., по моему убеждению, был очень одиноким человеком и не очень счастливым. Я ничего не слышал о его друзьях, но слышал о непростых отношениях с ближайшими родственниками. Бог не дал ему настоящей семьи и детей. Он не смог подготовить преемника и довести его до беспроблемной «передачи власти» в созданном им институте. При этом была у него естественная потребность в тепле и нежности. В конце его директорства случился интересный эпизод. Наша домашняя кошка Алиса родила четырех симпатичных котят. Как-то в разговоре с М.М. я упомянул, к слову, об этом. К моему удивлению, он захотел взять котенка. И даже сам приехал со своей спутницей последних лет к нам домой на такси выбрать «зверушку». Выбрал девочку. И сколько же нежности было у него в глазах, когда он держал в руках этот живой пушистый комочек!..

Так часто происходит, что одинокие люди на склоне лет, да еще обремененные солидным приданым (квартира в совминовском доме, дача в Барвихе), становятся мишенью для охотника. Так рядом с М.М. появилась годящаяся ему в дочери спутница, быстро начавшая подбирать в свои руки управление институтом. «Ничто не ново под луной»: с ее появлением М.М. начал быстро физически сдавать. Было очень тяжело видеть одряхлевшего льва с умными, все понимающими глазами, подчиненного в силу своей немощи чужой воле. В итоге прожил М.М. на 12 лет меньше своего отца. Ни рака, ни инфаркта, ни инсульта — просто угас.

Последние годы директорства М.М. чуть не привели к катастрофе его детище. Уникальный институт со своим узнаваемым профилем едва не попал в чужие руки. Очевидно, что тогда в тех же стенах стало бы развиваться что-то совсем иное, чем то, что выращивал всю свою жизнь М.М. Только ценой героических усилий интеллектуального ядра института удалось сохранить руководство Alma Mater за одним из ближайших учеников М.М. Это и обеспечило сохранность научной школы, ее дух.

И это последний урок Краснова: все имеет свой конец. Я не берусь фантазировать о мироощущении М.М. последних лет его жизни. Но пример его судьбы сильно повышает в моих глазах ценность тепла и заботы родных и близких людей в системе приоритетов среди таких важных вещей, как научная карьера, официальное признание и его материальные атрибуты.

Мой рассказ, повторюсь, очень личный. У многих людей, знавших и работавших с М.М., возможно, сложился другой его образ и иные мнения о нем как о человеке и ученом-руководителе. Я только хочу еще раз выразить свое чувство глубокой благодарности М.М. Краснову за его уроки. И уверен, что в этом буду не одинок. ■

Столяренко Георгий Евгеньевич
ООО «Центр диагностики и хирургии заднего отдела глаза», Москва



ISBN: 978-5-905212-25-3
Издательство «АПРЕЛЬ», 2013

Это приведет к прокрашиванию... или нет?

В последнее время споры о прокрашивании роговицы теряют свою актуальность, и все внимание переключается на инфильтративный кератит, связанный с ношением контактных линз — **Marc Bloomenstein** расскажет, как это можно использовать в практической деятельности.

В течение последних полутора лет четко прослеживается тенденция к значительному изменению обсуждаемых на офтальмологических конференциях тем, с переходом от дискуссий по поводу многофункциональных растворов и контактных линз, бессимптомного окрашивания роговицы к обсуждению транзиторной гиперфлюоресценции, ассоциированной с МФР, также известной как PATH (см. ниже).

Ситуация отличается от прошлых лет, особенно периода с 2006 по 2009 год, когда проходили оживленные дискуссии относительно прокрашивания роговицы через два часа воздействия раствора, но почти никто не упоминал о таблице Андрашко[1]. Это связано с проведением новых убедительных исследований, в которых было установлено, что флюоресцеин может проникать в здоровые делящиеся клетки[2], а установленные для МФР изменения (PATH) обратимы, не свидетельствуют о неблагоприятном воздействии[3-5] и характерны для всех растворов, в зависимости от того, когда производится оценка после надевания линзы[1,6,7].

Еще больший интерес вызывает то, что консервант поликватерниум-1 (Поликвад/PQ-l), который входит в состав ряда МФР, для которых установлены низкие степени PATH через два часа воздействия, вызывает разрушение клеточных мембран кератиноцитов при воздействии концентраций 7-8 ppm; то есть при концентрациях, которые соответствуют (3 ppm в растворе RevitaLens OcuTec; AMO) или ниже (10 ppm Opti-Free Express и RepleniSH; Alcon), чем концентрации в трех доступных в продаже растворах[3]. В то же время для полигексаметилен бигуанида (PHMB), консерванта, входящего в состав растворов, для которых характерны высокие уровни PATH через два часа воздействия, не было установлено влияния на мембраны этих же моделей кератиноцитов при использовании концентраций, почти в 100 раз превышающих концентрации в доступных в продаже растворах.

Новые результаты исследований, представленные на некоторых конференциях в 2010[4,5] и 2011 годах[3], объясняют, с чем связан этот феномен, характерный для ряда консервантов в определенные моменты времени после надевания линз и не имеющий патологических последствий. Это также подтверждается новыми, более доскональными исследованиями, опубликованными в литературе, согласно которым при PATH не возникают симптомы, такие как снижение комфорта[8,9] и не происходит окрашивание роговицы (как при длительном ношении линз). Также PATH не связан с образованием инфильтратов роговицы[10-12], вопреки опубликованным ранее данным, которые сейчас считаются ошибочными[13,14].

Клинически значимые данные

Неинфекционные воспалительные заболевания роговицы, такие как инфильтраты/инфильтративный кератит, связанные с ношением контактных линз, вызывают большое беспокойство у офтальмологов. Это связано с тем, что многие врачи наблюдали увеличение частоты возникновения этих заболеваний, особенно врачи, сталкивающиеся с большим количеством пациентов, а также специализирующиеся на контактных линзах и оказывающие консультативные услуги по другим направлениям[15,16]. Сообщения об увеличении частоты возникновения инфильтративного кератита (ИК)/инфильтративного кератита, связанного с ношением контактных линз CLAIK, при применении раствора Opti-Free RepleniSH и ношении силикон-гидрогелевых линз (СГ) впервые были получены в 2008 году, и в последующем еще больше работ, посвященных этому вопросу, было опубликовано в литературе и представлено на конференциях. Еще большее беспокойство вызывает то, что симптоматический ИК (у недовольных пациентов с покраснением и раздражением

Большое значение имеют гигиена рук и режим очистки линз

глаз, которые возвращаются или звонят вам во внерабочее время)[17] чаще возникает при использовании раствора Opti-Free RepleniSH[25]. Кроме того, для симптоматического ИК/CLAIK после использования МЦР RepleniSH и СГ-линз, особенно линз из сенофилкона А (Acuvue Oasys; Vistakon), наиболее популярных контактных линз, существует достоверно более высокая связь (в обоих случаях $p<0,01$) с более тяжелым течением заболевания[23].

Сведения о том, при использовании какого-то определенного СГ материала чаще всего возникают инфильтраты, не однозначны. В ряде сообщений указывался сенофилкон А[18,19,21,23], лотрафилкон А (Night&Day; CIBA Vision)[17] и лотрафилкон В (AirOptix; CIBA Vision)[18], а при использовании растворов Opti-Free/Opti-Free RepleniSH не было установлено связи между типом линз и образованием инфильтратов[22,24].

Становится все труднее игнорировать эту вызывающую резонанс у врачей проблему и ее влияние на здоровье пациентов. Это особенно касается существующей экономической ситуации, так как общие затраты на лечение нетяжелых (чаще всего неинфекционных) и тяжелых (чаще всего инфекционных) явлений инфильтрации роговицы, согласно расчетам, составляют 1 002,90 долларов США и 1 496,00 долларов США соответственно[26].

Бактериальная бионагрузка, соблюдение рекомендаций и инфильтраты

В недавно опубликованных исследованиях было подтверждено, что частота образования инфильтратов связана с бионагрузкой линз и контейнера для линз. Согласно данным нового исследования, уровень бионагрузки контейнеров для контактных линз с контаминацией у лиц, которые пользовались раствором Opti-Free RepleniSH был достоверно выше ($p=0,0001$), и у лиц, которые пользовались раствором Opti-Free RepleniSH, наблюдалась достоверно более высокая бионагрузка контейнеров для линз и самих линз грамотрицательными бактериями ($p=0,0001$), тогда как у лиц, которые использовали МФР на основе PHMB и пероксида водорода, бионагрузка была схожей[29]. В этом же исследовании было установлено, что у лиц, которые используют раствор Opti-Free Express, наблюдались наиболее низкая контаминация и уровень бионагрузки для любого типа контаминации, особенно грамотрицательными бактериями ($p=0,0001$). Эти данные согласуются с результатами исследования Carnt и соавт., опубликованными в 2009 году[17], а также с описанием ряда случаев, представленным Kislan, в которых подавляющее большинство пациентов пользовались раствором RepleniSH, и только в одном описанном случае пациент использовал раствор Opti-Free Express[23].

Неоднократно подчеркивались важность мытья рук и несоблюдение гигиены рук в при возникновения осложнений, в том числе «стерильных» инфильтратов[30] и инфекционного кератита[32]. Как клиницисты, большинство из нас (92%) рекомендует выполнять этапы механической обработки и ополаскивания линз во время процедуры очистки линз[32]. Это делается не просто так, и поэтому мы должны прекратить рекомендовать МФР, которые не соответствуют стандартам в нашей профессиональной области.

Использование результатов исследований для лучших исходов у пациентов

До тех пор пока мы не получим больше сведений, можно использовать в практической деятельности ряд подходов, которые позволят снизить вероятность возникновения инфильтративных явлений у ваших пациентов:

• Давайте четкие рекомендации относительно растворов для линз и объясняйте, с чем это связано, в том числе:

– Предлагайте растворы, в которых к новому флакону с раствором прилагается новый контейнер для линз. И объясняйте пациентам, что нужно выбросить старый контейнер!

– Предлагайте растворы, для которых рекомендуется выполнять этапы механической обработки и ополаскивания, что позволяет уменьшить бионагрузку.

– Рекомендуйте первичным пациентам и переводите пациентов, которые давно носят линзы, на использование систем ухода за линзами, при употреблении которых не устанавливается частая связь с возникновением явлений инфильтративного кератита, рассказывайте пациентам, что описывалось множество случаев воспалительных заболеваний при использовании одной из этих систем по уходу за линзами.

• Давайте пациентам особые указания по соответствующей гигиене линз, в том числе показывайте, как мыть руки, промывать линзы и контейнер для линз после их использования.

• Следите за последними данными по осложнениям при ношении контактных линз — посещайте научные конференции и участвуйте в дискуссиях с коллегами.

– Как врачи мы должны сообщать об этих явлениях производителям и оставлять сообщения на сайте MedWatch FDA.

• Очень важно, чтобы вы получали актуальную информацию, уделяя время на ознакомление с последними публикациями в дополнение к сведениям, представляемым на конференциях. Это позволит вам принимать научно обоснованные решения так, чтобы они не основывались на таблицах, которые больше похожи на маркетинговый ход, с указанием не совсем достоверных данных и ошибочных заключений, сделанных одним или двумя консультантами, якобы не зависящими от компаний-производителей.

Литература

1 Andrasko G, Ryen K. A series of evaluations of MPS and silicone hydrogel lens combinations. Rev Cornea Contact Lenses, March 2007:36-42.

2 Bakkar M, Maldonado-Codina C, et al. Development of an in-vitro model of solution induced corneal staining. Optom Vis Sci, 2010;87(suppl):E-abstract 100959.

3 Bright FV, Maziarz P, et al. PHMB and PQ-1 impact on a liposome corneal surface membrane model. Invest Ophthalmol Vis Sci, 2011;52:E-Abstract 6491.

4 Bright FV, Maziarz P, et al. Cell membrane integrity modeling with polyaminopropyl biguanide (PHMB) exposure using fluorescent spectroscopy and liposome assays. The 6th Biennial Scientific Symposium of the Contact Lens Association of Ophthalmologists Education & Research Foundation; 2010 September 23-25; Las Vegas, NV.

5 Bright FV, Maziarz P, et al. Using a liposome cell membrane model to evaluate corneal surface integrity with high dosage oolyaminopropyl biguanide (PHMB) exposure. The Annual Global Specialty Lens Symposium; 2010 January 27-30; Las Vegas, NV.

6 Garofalo RJ, Dassanayake N, et al. Corneal staining and subjective symptoms with multipurpose solutions as a function of time. Eye Contact Lens, 2005;31(4):166-74.

7 Kislan T. An evaluation of corneal staining with 2 multipurpose solutions. Optometry, 2008;79(suppl):330.

8 Willcox MD, Phillips B, et al. Interactions of lens care with silicone hydrogel lenses and effect on comfort. Optom Vis Sci, 2010;87(11):839-46.

9 Sorbara L, Peterson R, et al. Multipurpose disinfecting solutions and their interactions with a silicone hydrogel lens. Eye Contact Lens, 2009;35(2):92-7.

10 Carnt NA, Keay L, et al. Risk factors associated with corneal inflammation in soft contact lens daily wear. Invest Ophthalmol Vis Sci, 2007;48(suppl):E-Abstract 4326.

11 Szczotka-Flynn L, Lass JH, et al. Risk factors for corneal infiltrative events during continuous wear of silicone hydrogel contact lenses. Invest Ophthalmol Vis Sci, 2010;51(11):5421-30.

12 Willcox M. Ophthalmic Devices Panel Meeting. Food and Drug Administration Ophthalmic Devices Advisory Panel. Washington, DC: Food and Drug Administration, 2008.

13 Szczotka-Flynn L, Debanne SM, et al. Predictive factors for corneal infiltrates with continuous wear of silicone hydrogel contact lenses. Arch Ophthalmol, 2007; 125(4): 488-92.

14 Carnt N, Jalbert I, et al. Solution toxicity in soft contact lens daily wear is associated with corneal inflammation. Optom Vis Sci, 2007;84(4):309-15.

15 Kislan TP, Hom MM. Corneal infiltrates with multipurpose solutions and contact lens combinations. Invest Ophthalmol Vis Sci, 2010;51(suppl):E-Abstract 3424.

16 Shovlin J, Eiden SB, et al. Infiltrative keratitis in daily lens wearers: do you see what I see? Contact Lens Spectrum, April 2011;26(suppl).

17 Carnt NA, Evans VE, et al. Contact lens-related adverse events and the silicone hydrogel lenses and daily wear care system used. Arch Ophthalmol, 2009;127(12):1616-23.

18 Hine N. Hypersensitivity with Silicone Hydrogels: Material or Solution Effect? In the Practice. September ed: www. siliconehydrogels.org, 2008.

19 Kislan T. Recent increase in contact lensassociated infiltrative keratitis. Optician, February 2011:14-16.

20 Sacco AJ. Contact lens-associated infiltrative keratitis and multipurpose solutions. Contact Lens Spectrum, 2011;26(4):40-45.

21 Sacco A. Silicone hydrogel contact lenses, lens care and sterile infiltrates: is there a connection? The Annual Global Specialty Lens Symposium; 2011 January 27-30; Las Vegas, NV.

22 Reeder R. Trends associated with corneal infiltrative events in soft lens wearers. The Annual Global Specialty Lens Symposium; 2011 January 27-30; Las Vegas, NV.

23 Kislan TP. Case characteristics of persons presenting with contact lensassociated infiltrative keratitis (CLAIK) with multipurpose solutions and contact lens combinations. Invest Ophthalmol Vis Sci, 2011;52(suppl):E-Abstract 6521.

24 Diec J, Evans VE, Naduvilath TJ. Performance of polyquad, PHMB and peroxide solutions with silicone hydrogel lenses. Invest Ophthalmol Vis Sci, 2009;50(suppl):E-Abstract 5633.

25 Nichols J. Contact lenses 2010. Contact Lens Spectrum, 2011;26(1):24-28.

26 Smith AF, Orsborn G. Estimating the annual economic burden of illness due to corneal infiltrative events in the United States. Invest Ophthalmol Vis Sci, 2011;52(suppl):E-Abstract 5537.

27 Kiernan DF, Chin EK, et al. Multiple drugresistant Alcaligenes xylosoxidans keratitis in a sanitation worker. Eye Contact Lens, 2009;35(4):212-4.

28 Ozkan J, Mandathara P, et al. Risk factors for corneal inflammatory and mechanical events with extended wear silicone hydrogel contact lenses. Optom Vis Sci, 2010;87(11):847-53.

29 Willcox MD, Carnt N, et al. Contact lens case contamination during daily wear of silicone hydrogels. Optom Vis Sci, 2010;87(7):456-64.

30 Radford CF, Minassian D, et al. Risk factors for nonulcerative contact lens complications in an ophthalmic accident and emergency department: a case-control study. Ophthalmology, 2009;116(3):385-92.

31 Bourcier T, Sauer A, The French Study Group for Contact Lens-related Microbial Keratitis. Risk factors for contact lenses related microbial keratitis: a prospective multicenter case-control study. Invest Ophthalmol Vis Sci, 2011;52:E-Abstract 6516.

32 Wu Y, Carnt N, Willcox M, Stapleton F. Contact lens and lens storage case cleaning instructions: whose advice should we follow? Eye Contact Lens, 2010;36(2):68-72.

Выражение признательности: Автор благодарит компанию BioScience Communications, Нью-Йорк, за помощь в составлении и редактировании статьи.

Marc Bloomenstein занимает должность руководителя оптометрической службы Центра лазерной хирургии глаз им. Шварца в Скоттсдейле, шт. Аризона. Автор подтверждает отсутствие финансовой заинтересованности в отношении упомянутой в статье продукции и компаний.
DrBloomenstein@schwartzlaser.com

Печатается с разрешения компании Bausch+Lomb.

Технические особенности и клинические результаты использования современных фемтосекундных лазерных систем в хирургии хрусталика.

Кто прав — скептики или энтузиасты?

Б.Э. Малюгин

ФГБУ «МНТК «Микрохирургия глаза» им. акад. С.Н. Федорова»

Тема, которую мы обсуждаем, является одной из наиболее острых. Речь идет об использовании фемтолазерных систем в хирургии катаракты.

Первый клинический опыт таких операций был получен в 2008 году нашими европейскими коллегами, позднее фемтолазер в хирургии катаракты стали использовать североамериканские, а затем и азиатские офтальмологи. На сегодняшний день перед нами дилемма, и она заключается в том, вытеснит ли фемтолазерная хирургия катаракты ультразвуковую факоэмульсификацию и станет ли она новым общепризнанным стандартом хирургического лечения данной патологии.

Для того чтобы прийти к заключению по вопросу, вынесенному в заголовок доклада, необходимо оценить функциональные возможности и конструктивные особенности различных фемтолазерных систем, имеющихся в нашем распоряжении, оценить их потенциальные и реальные преимущества, проанализировать результаты, достигнутые к настоящему моменту. Я также планирую поделиться с вами опытом работы на фемтолазерных установках в системе клиник МНТК «Микрохирургия глаза». Ну и, конечно, упомяну медико-экономические аспекты данной технологии и ее дальнейшие перспективы.

Функциональные возможности фемтолазерных систем в катарактальной хирургии ограничиваются на сегодняшний день тремя основными этапами операции: выполнение разрезов, переднего капсулорексиса и фрагментация ядра. Помимо этого, в качестве опции, производители предлагают релаксирующие разрезы или лимбальную кератотомию.

В распоряжении хирургов на сегодня имеются пять установок различных фирм-производителей, лишь 3 из них зарегистрированы в России. Однако в силу интересных технических решений, все они достойны упоминания. Итак, мы рассматриваем установки LenSx (Alcon), Victus (Bausch+Lomb), Catalys (AMO), LensAR (LensAR) и Galilei (Ziemer).

По спектру применения данные системы подразделяются на специализированные и комбинированные. Первые предназначены только для хирургии катаракты (LenSx, Catalys, LensAR), в то время как вторые (Victus, Galilei) позволяют хирургу выполнять также рефракционные вмешательства на роговице, кератопластику и формировать тоннели для имплантации внутрироговичных

Рис. 1.

Рис. 2.

сегментов. С нашей точки зрения, большинство производителей рано или поздно придет к конструкции лазерного комбайна, по крайней мере такая логика, очевидно, прослеживается.

Помимо этого, фемтолазерные системы отличаются по технологиям визуализации структур переднего отрезка глаза, вариантам интерфейса «лазер-пациент» или так называемым системам «докинга». Есть среди них определенные различия в паттернах абляции ядра хрусталика и технологии выполнения разрезов роговицы.

Несколько слов о технологиях визуализации. Для того чтобы прицельно сфокусировать лазерный луч в нужной точке, важно прежде всего визуализировать структуры переднего отрезка глаза и определить их топографические ориентиры. Оптическая когерентная томография (ОКТ) — наиболее распространенная среди технологий визуализации. На *рис. 1* представлено изображение переднего отрезка глаза на дисплее лазера. Хорошо видны роговица, радужка и хрусталик, намечены контуры лазерной фрагментации хрусталика. Передняя капсула в поперечном сечении имеет вид волнистой линии вследствие того, что некоторые ее точки расположены выше или ниже изолинии, сама же сканограмма развернута по плоскости. Это определяет особенности паттерна лазерного воздействия, имеющего не линейный, а скорее — лентовидный вид.

Что касается ОКТ, то и здесь есть определенные нюансы. Так, например, некоторые системы (LenSx) осуществляют сканирование переднего отрезка глаза только в самом начале операции, другие (Catalys) — используют постоянный контроль анатомических параметров в режиме реального времени. В последнем варианте лазер способен подстраиваться под вариабельные ситуации, возникающие в ходе операции.

Существенным этапом операции является процесс стыковки рабочей части лазера с глазом пациента. Она может быть «жесткой», когда глаз больного контактирует с апланирующей линзой (LenSx), либо применяется так называемый «жидкий» интерфейс, когда расстояние между линзой и роговицей пациента заполнено солевым раствором (Catalys). Некоторые производители используют их сочетания на различных этапах операции (Victus). Например, при проведении капсулорексиса и фрагментации ядра между роговицей и головкой лазера имеется слой жидкости, который затем удаляется при переходе на этап формирования роговичных разрезов.

В чем особенности этих двух подходов, каковы их преимущества и недостатки? Первоначально производители стали использовать плоские апланационные линзы подобно тем, которые применяются в фемтолазерных системах, предназначенных для рефракционной хирургии. Уплощение роговицы дает возможность получить более ровный и точный ее срез. Однако апланация приводит к образованию складок роговицы на периферии и в центре. Каждая такая складка вызывает эффект микролинзирования и дефокусирует лазерный луч. Следствием этого является неполное просечение ткани, формируемое капсулотомическое отверстие имеет края с перфорациями по типу «почтовой марки». Это, в свою очередь, понижает резистентность капсулорексиса к механическому воздействию и может приводить к его радиальным разрывам в ходе операции со всеми вытекающими последствиями. В силу этого, на настоящий момент, большинство производителей от плоских интерфейсов отказались в пользу вогнутых. Однако и они не позволяют полностью избавиться от данной проблемы. На *рис. 2* представлен пример ОКТ, демонстрирующий образование складок роговицы, которые в основном имеют циркулярный характер и располагаются на ее средней и крайней периферии.

«Жидкий» интерфейс позволяет избежать вышеозначенной проблемы. Кроме того, при его использовании в меньшей степени повышается внутриглазное давление в процессе вакуумной фиксации глазного яблока. Это дает возможность некоторым исследователям (B. Dick, 2013) применять данный лазер, в частности, при проведении заднего кругового капсулорексиса.

Для фрагментации хрусталика, можно еще назвать этот этап «лазерным пре-чопом», как правило, используют радиальные и циркулярные паттерны, а чаще всего — их сочетания. При этом достигается снижение затраченного УЗ на 30-50%. Также описан кубический паттерн фрагментации хрусталика (Catalys), который позволяет некоторым хирургам говорить о том, что в 96% случаев им не понадобилось использовать ультразвуковую энергию на этапе эвакуации содержимого капсульной сумки.

Давайте вернемся к вопросу о том, является ли фемтолазерная экстракция катаракты более эффективной и более безопасной? Очевидно, стремление к новым технологиям основано на ожиданиях, что с их помощью удастся не только повысить эффективность работы хирурга, но, что самое главное, обеспечить лучшую безопасность для пациента.

В головной организации МНТК «Микрохирургия глаза» мы имели возможность сравнить работу двух систем: Victus (Bausch+Lomb) и LenSx (Alcon). В общей сложности к настоящему моменту мы выполнили 137 операций. Следует сказать, что фемтолазерные установки сегодня работают в пяти клиниках системы МНТК. Однако в ходе этого доклада я поделюсь с вами наблюдениями, полученными в головной организации.

Перед клиникой, решившей использовать фемтолазерную экстракцию катаракты (ФЛЭК), в первую очередь встают организационные вопросы: куда поместить лазер, как рационально наладить работу персонала? Многое зависит от того, как инсталлирован лазер. Здесь есть два варианта. Первый — лазер находится непосредственно в операционной. Некоторые наши зарубежные коллеги предпочитают именно этот вариант. Он более предпочтителен для относительно небольших частных клиник, когда хирург может выполнять оба этапа операции, не переходя из одной операционной в другую и не снимая пациента с операционного стола. Второй вариант — это выполнение лазерного и хирургического этапов в разных помещениях, что, по-видимому, более оправдано для ситуаций, когда мы имеем дело с крупными специализированными клиниками и большим потоком пациентов.

Но в том и в другом случае нам требуется дополнительный персонал. Как минимум — это оператор, который будет следить за настройкой и подготовкой прибора и вводить данные. При раздельной инсталляции — необходим второй хирург, выполняющий лазерный этап вмешательства.

Наш опыт установки лазера в отдельных помещениях и выполнении обоих этапов операции одним хирургом показал, что такое распределение является нерациональным. Данный алгоритм работы операционной не только не ускоряет, напротив — существенно замедляет течение потока пациентов. Лазерный этап занимает относительно немного времени, как правило, порядка восьми минут. Однако при этом продолжительна пауза между операциями. И это достаточно существенный фактор, как видно из представленных на *рис. 3* цифр. Следует подчеркнуть, что данный фактор не зависел от типа лазерной установки (Victus, LenSx).

Рис. 3.

Рис. 4.

Рис. 5.

Рис. 6.

Рис. 7.

Рис. 8.

Автор	Год	Потеря ЭК	Сроки наблюдения (мес)
Conrad-Hengerer	2013	13,7	3
Park	2013	5,2-9,1	2
Schriefl	2013	4,9-6,3	18
Vasavada	2013	0,2-4,9	3
Nayak	2012	5,0-8,4	6
Faramarzi	2011	5,9-13,6	3
Can	2010	1,3-2,6	3
Kurz	2010	1,3-5,4	2
Yao	2008	5,4-9,2	3
Menucci	2006	6,3-6,5	3
Alio	2005	2,2-9,2	3

Рис. 9.

Рис. 10.

Теперь обратимся к особенностям техники лазерной экстракции. И здесь мы должны осознать, что степень автоматизации ФЛЭК вовсе не тождественна ее простоте. Как и ряд других хирургических технологий, она требует определенного периода обучения. Последнее является многосторонним и предполагает не только техническое освоение прибора, но и адаптацию приемов хирурга и его навыков к особенностям методики операции.

Докинг — новый этап, непривычный для катарактального хирурга, однако хорошо знакомый коллегам, выполняющим лазерные рефракционные вмешательства. К нашему удивлению, пациенты, большинство из которых были преклонного возраста, хорошо переносили этот этап. Он, как правило, не вызывал существенного дискомфорта и субъективных отрицательных ощущений и, за исключением двух случаев, был успешен. Оба эти случая были связаны с особенностями анатомического строения глаза или лицевого скелета, которые не позволили произвести стыковку головки лазера с глазом, обеспечивающую надежную вакуумную фиксацию последнего.

С другой стороны, использование вакуумной фиксации глазного яблока вызывало характерные субконъюнктивальные геморрагии примерно у 70-80% пациентов. На *рис. 4* видна довольно характерная картина геморрагии в виде полоски, располагающейся концентрично лимбу. Вакуумная фиксация, на фоне повышенной ломкости и проницаемости капилляров у пациентов преклонного возраста, служит причиной развития данного осложнения.

Имеются два варианта рабочих частей лазера, при помощи которых осуществляется докинг. Это однокомпонентные (LenSx, LensAR), когда головка лазера со сменным интерфейсом непосредственно контактирует с глазом больного и фиксируется к нему при помощи вакуума. И двухкомпонентные (Victus, Catalys) — предполагающие предварительное наложение вакуумного кольца, к которому пристыковывается лазерная головка. В первом варианте стыковка с глазом происходит быстрее, во втором — требуются дополнительные манипуляции, однако при этом, с нашей точки зрения, облегчается докинг в условиях, когда анатомические параметры глаза или лицевого скелета пациента имеют существенную девиацию от среднестатистических.

Характерным последствием лазерного этапа операции является миоз. Последний зависит от ряда факторов: сопутствующая офтальмопатология, медикаментозный режим, время ожидания второго (хирургического) этапа, величина лазерной энергии, работа лазера в непосредственной близости от края зрачка и ряд других. В нашей серии данную проблему в той или иной степени встречали примерно у трети пациентов. Очевидно, сужение зрачка на этапе экстракции катаракты предоставляло хирургу определенные технические трудности.

Выполнение лазерного капсулорексиса и фрагментации ядра сопровождаются интенсивным газообразованием *рис. 5*. Объем пузырьков газа взаимосвязан с энергетическими параметрами. Возможное воздействие данных пузырьков на эндотелий пока не очевидно, однако в начале операции требуется их эвакуация из передней камеры, что осуществляют, как правило, при помощи вытеснения вискоэластиком.

Что касается лазерного капсулорексиса, то это один из критически важных этапов операции. По нашему опыту, использование системы Victus обеспечивало практически в 100% случаев свободное отделение лоскута капсулы от ее периферических отделов. Так, даже у пациента после радиальной кератотомии, где мы ожидали найти выраженные перемычки капсулорексиса из-за экранирующего действия рубцов, таковых практически не было *рис. 6*.

При использовании системы LenSx, качество просечения передней капсулы было худшим, что характеризовалось необходимостью мануального завершения капсулорексиса при помощи пинцета, служащего для разрыва перемычек. По информации производителя (Alcon), новый интерфейс, снабженный мягкой контактной линзой, позволяет существенно повысить производительность лазерного капсулорексиса и лишен вышеуказанного недостатка.

При гистологическом исследовании капсул, забранных в ходе операции, на большом увеличении (x400) светового микроскопа видно, что край лазерного капсулорексиса напоминает край «почтовой марки». Это отличает его от механического капсулорексиса, край которого имеет ровную поверхность даже при электронной сканирующей микроскопии. Форма края, с нашей точки зрения, не может не сказываться на механической прочности лазерного капсулорексиса. Нам встретилась всего одна работа, посвященная механической прочности капсулорексиса, в которой автор утверждает, что фемтолазерная технология ее не снижает. На наш взгляд, такое утверждение не вполне очевидно и требует дальнейшей верификации.

К преимуществам капсулорексиса выполненного фемтолазером, которые подчеркивают сторонники технологии, относятся ровная и идеально циркулярная форма края капсулы, а также возможность выполнения его с высокой повторяемостью. Действительно, стандартная девиация размера капсулорексиса от планируемого составляет всего 30 микрон, тогда как при мануальном капсулорексисе — на порядок выше. Лазерный капсулорексис дает возможность более точно и предсказуемо достичь прикрытия периферии оптики интраокулярной линзы листком передней капсулы. Последнее представляет собой непременный атрибут современной техники факоэмульсификации, способствующим профилактике вторичной катаракты и более равномерному фиброзированию капсульного мешка.

Остается, тем не менее, открытым вопрос: «А обеспечивает ли прецизионное соблюдение размеров и лучшая центрация капсулорексиса более высокий функциональный результат?» Гипотетически, более точная рефракция достигается за счет лучшего прогнозирования положения интраокулярной линзы в глазу вдоль оптической оси глаза (ELP — эффективное положение линзы), меньшей ее децентрации и наклона. Оптимальная центрация линзы ведет к максимальной реализации ее полезных оптических свойств, что, конечно, в наибольшей степени касается асферических и мультифокальных конструкций.

В этой связи уместно привести результаты исследования, которое было проведено О. Финдлом в начале этого года. Он сравнил механический капсулорексис, выполненный 9 хирургами на 635 глазах, и оценил влияние параметров капсулорексиса на финальные зрительные функции. Пациентов наблюдали на протяжении 2-х месяцев после операции. Выводы автора заключались в отсутствии взаимосвязи нарушений формы и размеров переднего кругового капсулорексиса и положения ИОЛ, глубины передней камеры, децентрации ИОЛ, а также конечного рефракционного результата операции. Японские исследователи также придерживаются мнения, что не существует корреляции между биометрическими параметрами капсулорексиса и рефракционными результатами.

Таким образом, на сегодняшний день можно утверждать, что прецизионное расположение и идеальная форма капсулорексиса, к сожалению, пока не выливаются в ощутимые функциональные преимущества для пациентов. Соответственно преимущества лазерного капсулорексиса на сегодняшний день не очевидны, и возможно их еще только предстоит доказать.

Несколько слов о центрации капсулорексиса. На *рис. 7* видно, что центрировать капсулорексис можно по зрительной оси, по центру передней капсулы, по лимбу или по зрачку. Какой из перечисленных вариантов наиболее рационален — еще только предстоит определить. Таким образом, можно констатировать, что у нас есть интересные технические возможности, однако как в полной мере реализовать их потенциал, не вполне понятно. Думаю, что в ближайшем будущем мы должны найти ответ на этот вопрос.

Применение лазера должно оградить нас от ошибок и хирургических погрешностей, связанных с человеческим фактором. Однако, по нашему опыту, это не всегда так. На *рис. 8* видно, что капсулорексис, выполненный фемтолазером, расположен эксцентрично. Это было связано с тем, что хирург, задавая параметры капсулорексиса, сдвинул его книзу для того, чтобы обойти локальную спайку радужки и передней капсулы хрусталика. Данная потребность, очевидно, возникла в результате операционной ситуации, однако он иллюстрирует то, что лазерный капсулорексис вовсе не идентичен термину «идеальный капсулорексис».

Следующим этапом операции является гидродиссекция. Он в ходе ФЛЭК имеет ряд особенностей. В частности, затруднения связаны с тем, что передние кортикальные массы, расположенные непосредственно под капсулой, подвергаются воздействию лазера. «Спекание» этих слоев затрудняет распространение волны жидкости. Вторая особенность связана с аккумуляцией позади хрусталика пузырьков газа как результата фемтолазерной фрагментации ядра.

С особенной осторожностью мы стали относится к этапу гидродиссекции после публикации австралийских коллег. Они сообщили о синдроме «капсульного блока», который возникал при форсированной гидродиссекции, приводящей к разрыву задней капсулы, и сопровождался дислокацией ядра хрусталика в полость стекловидного тела.

На сегодняшний момент гидродиссекцию мы проводим очень деликатно. По мере плавного введения жидкости контролируем положение пузырьков газа и стараемся их выпустить из ретролентикулярного пространства с целью снижения внутрикапсульного давления. Завершаем данный этап при условии полной ротации ядра, что свидетельствует о полноценном его отделении от капсульной сумки.

Теперь несколько слов о фрагментации ядра при помощи лазера и о том, позволяет ли она снизить травматичность вмешательства в целом? Хотел бы привести клинический пример удаления плотного ядра хрусталика. Предварительно ядро фрагментировали с использованием циркулярных и радиальных паттернов. Несмотря на наличие щелевидных полостей в ткани ядра, хирургу пришлось манипулировать, чтобы разделить его задние слои. Часть ядра не подверглась лазерному воздействию в связи с необходимостью соблюдения так называемой «зоны безопасности». Ее протяженность варьирует от 700 до 1000 микрон кпереди от задней капсулы хрусталика. При мягкой катаракте эпинуклеарные массы, расположенные в этой зоне, достаточно мягкие и не вызывают проблем с расколом ядра. Мы знаем, что при традиционной факоэмульсификации катаракт высокой плотности, задние слои существенно осложняют раскол ядра, затрудняя работу хирургов. К сожалению, пока лазер не дает нам возможности реализовать свои потенциальные преимущества именно в этой критической зоне.

По сообщениям ряда исследователей, использование лазерной энергии уменьшает последующее время работы ультразвука. Соответственно, обеспечивается лучшая сохранность эндотелия роговицы, снижается степень воспаления, уменьшается риск макулярного отека. В результате после ФЛЭК мы ожидаем увидеть более спокойное клиническое течение послеоперационного периода. Так это или нет? Степень снижения зависит от плотности ядра и вариантов, применяемых при фрагментации лазерных паттернов. По данным литературы, совокупные значения затраченной УЗ-энергии снижаются на 30-60% и даже более при радиально-циркулярной фемтолазерной фрагментации ядра (Золтан Наги, система LenSx). А доктор Буркхард Дик, применяя кубический паттерн (система Catalys), сообщает о том, что отказался от УЗ в 90% случаев.

Традиционно в хирургии катаракты вопрос снижения энергетической нагрузки на ткани глаза тесно увязан со степенью послеоперационной потери эндотелиальных клеток. Недавние исследования германских коллег (Conrad-Hengerer, 2013) показали, что ультразвуковая факоэмульсификация приводила к потере эндотелиальных клеток в 13,7% случаев, в то время как фемтолазерная экстракция катаракты сопровождалась потерей всего 8% эндотелиальных клеток. На *рис. 9* мы привели относительно недавние публикации (с 2005 г. по настоящее время), посвященные данному вопросу. Видно, что средняя потеря эндотелиальных клеток при использовании современной технологии ультразвуковой факоэмульсификации составляет порядка 6%. Откуда у авторов взялась в 2 раза большая цифра, остается только догадываться. Не исключаем, что это было связано с контингентом больных, превалированием катаракт осложненных или с высокой плотностью. Таким образом, на мой взгляд, данные, опубликованные германскими учеными, выглядят не вполне убедительно и, по меньшей мере, требуют верификации.

Что касается эвакуации хрусталиковых масс, то наш опыт показывает, что при ФЛЭК хирург встречает определенные затруднения на данном этапе. Это было связано с особенностями этапа гидродиссекции, который полноценно удавалось осуществить не у всех пациентов. Сохранявшиеся при этом локальные кортико-капсулярные адгезии требовали большего времени на этапе удаления хрусталиковых масс. Следует подчеркнуть, что для опытного хирурга это не представляет серьезных затруднений, однако в ряде случаев на задней капсуле оставались нитевидные элементы — остатки хрусталиковых волокон. Отсутствие или наличие их воздействия на степень последующего фиброза капсулы в отдаленном периоде после операции еще только предстоит оценить.

Один из ключевых этапов, который следует охарактеризовать отдельно, — это фемтолазерные разрезы роговицы. На сегодняшний день, к сожалению, отсутствуют публикации в литературе, которые отражали бы убедительные преимущества лазерных разрезов по сравнению с традиционными. Это, однако, вовсе не означает, что они не появятся в ближайшее время.

Надо сказать, что лазерные разрезы имеют ряд особенностей. В частности, есть проблема их позиционирования по отношению к лимбу, что не всегда удается точно сделать, ориентируясь на изображение роговицы на экране лазера. Еще одна особенность в том, что лазер позволяет располагать разрезы симметрично и циркулярно по отношению к центру роговицы. Однако у многих пациентов роговица имеет овальную, эллипсовидную форму. Соответственно, в таких ситуациях, располагая основной тоннельный разрез у лимба, парацентез выполняется слишком центрально (более «роговично») или наоборот. И здесь мы видим возможности дальнейшего совершенствования приборов для ФЛЭК.

Также на начальных этапах освоения фемтолазерной методики хирургии катаракты мы встретились с трудностями раскрытия тоннеля и необходимости использования для этого специального инструментария. Также возникла проблема ожогов роговичного тоннеля, связанная с применением избыточной энергией на этапе освоения технологии фемтолазерных разрезов. Избыточная энергия, как я уже отмечал, приводила к проблемам герметизации разреза и требовала наложения швов.

Одной из интересных особенностей лазера является то, что он позволяет нам проводить циркулярную кератотомию. Преимуществом использования лазерной энергии на данном этапе является повышение точности и прогнозируемости рефракционного эффекта на фоне уменьшения травматичности. Лазерная кератотомия хорошо дозируется, может производиться по точно заданным параметрам: глубине, диаметру оптической зоны, длине, расположению.

На сегодняшний день мало данных по поводу результатов лазерной кератотомии, которая проводилась в ходе экстракции катаракты. Имеется лишь одна работа (2009) по данному вопросу, подавляющее большинство остальных сообщают об использовании лазерной кератотомии для коррекции астигматизма после сквозной кератопластики. Таким образом, говорить о доказанных преимуществах коррекции астигматизма при ФЛЭК пока рано.

Среди вариантов кератотомии, которые позволяет сделать лазер и которые невозможны при помощи ножа, — это выполнение разрезов интрастромально, без повреждения поверхностных слоев стромы роговицы и боуменовой мембраны. Преимущества операции данного типа заключаются в снижении риска инфицирования раны,

устранении светобоязни и слезотечения (посткератотомический синдром). Расположение разреза не перпендикулярно поверхности роговицы, а наискосок, дает возможность немного увеличить рефракционный эффект вмешательства. Тем не менее, он и при этом остается не очень значительным — до 1,0 диоптрии.

Целесообразность полной реализации возможностей лазера по коррекции астигматизма остается не вполне очевидной в свете широкого распространения в наши дни торических интраокулярных линз. Ряд исследований показали, что они обеспечивают более предсказуемый результат по сравнению с традиционной мануальной кератотомией. При этом возможности коррекции выходят далеко за пределы эффективности инцизионных методов роговичной хирургии. Отсюда, полагаю, вытекает то, что лазерная кератотомия не станет сильным аргументом в пользу преимущественного использования фемтолазерных установок.

Несколько слов об осложнениях. При ФЛЭК частота разрывов задней капсулы хрусталика была выше на этапе освоения данной технологии по сравнению с ультразвуковой факоэмульсификацией. На *рис. 10* представлены проблемы, с которыми встретились наши австралийские коллеги при выполнении первых 200 лазерных операций с использованием системы LenSx. Самой грозной была дислокация ядра хрусталика в стекловидное тело, которая встретилась в 2% случаев и была вызвана синдромом капсульного блока, о котором я уже говорил. Должен отметить, что последующая публикация этих же авторов, анализирующая уже результаты более 1000 операций, показала снижение количества осложнений, которые не выходили за рамки допустимых значений.

Теперь перейдем к рассмотрению возможностей лазерной энергии в осложненных и нестандартных случаях хирургии катаракты.

В последнее время появились публикации об использовании фемтолазерных установок в хирургии катаракты у детей. Доктор Роберт Чионни сообщил об опыте применения лазерной капсулотомии у пациентов с подвывихом хрусталика при синдроме Марфана. Есть опыт использования ФЛЭК у пациентов с узким зрачком — Золтан Наги применял с этой целью Malyugin Ring. Лазерная методика была применена при сочетании хирургии катаракты и витрэктомии и в ряде других случаев. Некоторые исследователи дали положительную оценку результатов работы лазера при выполнении заднего кругового капсулорексиса. Здесь речь в основном идет о приборах с «жидким» интерфейсом, не оказывающих существенного давления на роговицу и не вызывающих выраженного повышения внутриглазного давления при вакуумной фиксации глаза. Иными словами, мы сегодня являемся свидетелями непрерывно расширяющегося спектра возможностей лазерной хирургии, которая уже не ограничивается обычными, неосложненными катарактами.

На нашем опыте, у пациентов со зрелой катарактой фрагментация ядра была технически невозможна, однако при плотной и достаточно утолщенной передней капсуле хрусталика лазерный луч позволял провести капсулорексис с достаточно высокой степенью надежности.

Завершая обзор фемтолазерной экстракции катаракты и анализируя ее статус на сегодняшний день, необходимо, хотя бы и кратко, но упомянуть о медико-экономических аспектах данной технологии. Стоимость прибора на сегодняшний день велика, кроме того, использование данной технологии предполагает высокие затраты на сервисное обслуживание, расходные материалы. Мы не должны забывать и о непрямых расходах. Они заключаются в том, что для расположения и обслуживания лазера должны быть выделены помещения и обученный персонал. Врач тратит время на консультирование и разъяснение особенностей технологии пациенту и т.д. Все это предполагает дополнительную экономическую нагрузку на клинику, в которой используется данное оборудование.

По расчетам д-ра Пола Розена, представленным в этом году на конгрессе ESCRS в Амстердаме, себестоимость исключительно лазерного этапа операции (из расчета 300 операций в год) составляет 33 000 рублей. При выполнении 600 операций в год — 25 000 рублей. Следует подчеркнуть, что это прямые затраты на лазер, его годовое техническое обслуживание и комплект расходных материалов для лазера. При этом в данный расчет не вошли: себестоимость хирургического этапа операции (работа хирурга и операционного персонала, расходные материалы для прибора-факоэмульсификатора, вискоэластики, стоимость интраокулярной линзы и пр.).

Итак, возвращаясь к вопросу, который был задан в самом начале выступления: «Кто прав — скептики или энтузиасты?» Ответ на него истекает из представленного материала, и я оставляю его за вами.

А себе позволю сделать заключение, что на сегодняшний день фемтолазерная экстракция катаракты обладает рядом потенциальных преимуществ по сравнению с традиционной технологией факоэмульсификации. Однако эти преимущества в полной мере еще только предстоит реализовать. И, что самое важное, их потребуется подтвердить клиническими результатами. В данный момент мы переживаем этап освоения как аппаратного оснащения, так и базовых оперативных приемов, необходимых хирургу для полного овладения данной операцией. И то и другое, с нашей точки зрения, требует дальнейшего совершенствования.

Препятствующим широкому распространению данной технологии является экономический фактор. Однако мы знаем, что цена лазерных систем будет постепенно снижаться, эта тенденция прослеживается со всеми новыми технологиями.

С нашей точки зрения, наметившийся тренд по использованию фемтолазерной энергии в хирургии катаракты необратим. Эта технология на долгие годы заняла свое место в практической офтальмологии и пребудет с нами в обозримом будущем. ■

Новинки от издательства «Апрель»

ИЗДАТЕЛЬСТВО Апрель

Ультразвуковое исследование глаза и тканей орбиты при саркоидозе

С.Э. Аветисов, К.С. Аветисов, Э.А. Вашкулатова, Т.Н. Сафонова, С.И. Харлап, О.В. Эксаренко

В данной работе приведены результаты акустического анализа состояния тканей глаза и орбиты у 35 пациентов (70 орбит) с верифицированным диагнозом системного саркоидоза. Кроме того, по результатам анализа современных источников литературы, посвященных этому вопросу, подробно охарактеризовано влияние специфических локальных изменений на состояние глаза и тканей орбиты.

Впервые предложен новый метод оценки клинического состояния этих анатомических структур, основанный на использовании комбинации ряда режимов современных цифровых ультразвуковых технологий. Получена и проанализирована новая диагностическая информация о прижизненных изменениях тканей у пациентов, страдающих саркоидозом, которые ранее нельзя было определить при помощи стандартных методов исследования. Выявлены диагностические признаки деформации акустического изображения глазного яблока, слезной железы, стекловидного тела, зрительного нерва и глазной артерии. В сочетании с клинической картиной, данными лабораторных и инструментальных исследований эти признаки могут быть рекомендованы специалистам, изучающим саркоидоз, и офтальмологам для оценки изменений глаза и орбиты.

ISBN 978-5-905212-38-3

В начале 2014 года ООО «Издательство «Апрель» выпустит в свет серию пособий по глаукоме, предназначенную для врачей, интернов и клинических ординаторов. Тематика брошюр продиктована актуальностью проблем. В подготовке издания приняли участие известные российские офтальмологи.

Медикаментозная гипотензивная терапия глаукомы

В.П. Еричев

Пособие посвящено общим вопросам гипотензивной терапии первичной глаукомы. Представлена характеристика лекарственных препаратов различных фармакологических групп. Особое внимание уделено лекарственному взаимодействию. Содержится подробная информация о фиксированных комбинированных формах. Пособие рассчитано на врачей-офтальмологов.

ISBN 978-5-905212-36-9

Осложнения дренажной хирургии глаукомы

В.П. Еричев, А.П. Ермолаев, С.Ю. Петров

Пособие посвящено актуальной проблеме – осложнениям дренажной хирургии глаукомы, представляющей наибольшие трудности в офтальмохирургической практике. Описаны часто встречающиеся осложнения, причины их возникновения и пути устранения. Пособие рассчитано на офтальмохирургов.

ISBN 978-5-905212-37-6

Лазерное лечение глаукомы

А.В. Большунов, Т.С. Ильина

Пособие обобщает 40-летний опыт работы, накопленный сотрудниками лазерного подразделения ФГБУ «НИИ глазных болезней» РАМН в области лазерного лечения глаукомы. Подробно разбираются показания и противопоказания к лазерным вмешательствам при различных формах глаукомы, возможные осложнения и анатомо-функциональные особенности, оказывающие влияние на результаты этих вмешательств. Пособие иллюстрировано большим количеством фотографий и схем и предназначено для врачей, интернов и клинических ординаторов.

ISBN 978-5-905212-34-5

Трабекулэктомия: практические советы

С.Ю. Петров

В работе представлены современные рекомендации, касающиеся наиболее распространенной антиглаукомной операции – трабекулэктомии. Подробно рассмотрены показания, особенности предоперационной подготовки и техники проведения вмешательства, профилактика и лечение послеоперационных осложнений. Особое внимание уделено деталям послеоперационной терапии с применением антиметаболитов, а также выполнению нидлинга. Рекомендовано для офтальмохирургов, практикующих антиглаукомные вмешательства.

ISBN 978-5-905212-35-2

У истоков имплантации ИОЛ в хрусталиковую сумку*

40 лет назад Борисом Николаевичем Алексеевым была произведена первая в мире имплантация интраокулярной линзы в собственную сумку хрусталика

А.П. Ермолаев

ФГБУ «НИИГБ» РАМН, Москва

В ноябре 1949 года Гарольд Ридли (Harold Ridley) произвел первую имплантацию искусственного хрусталика, изготовленного из полиметилметакрилата (ПММА). Искусственный хрусталик Ридли по форме представлял точную копию человеческого хрусталика. Модель была крайне несовершенной, проведенные операции завершились осложнениями, но сама идея имплантации в глаз интраокулярной линзы стала подлинной революцией в офтальмологии. В качестве знака глубочайшего уважения к его заслугам королевой Великобритании в 2000 году Ридли был произведен в рыцари. Как в шутку говорили об этом его коллеги, он стал «рыцарем операционного стола».

Через некоторое время, после бурных дебатов, офтальмологи по достоинству оценили идею Ридли. Начался бум на изобретение новых интраокулярных линз (ИОЛ).

Не остались в стороне и наши соотечественники. Нельзя переоценить вклад в этот вопрос С.Н. Федорова, благодаря которому имплантация ИОЛ пришла в нашу страну. В 1967 году он и В.Д. Захаров сконструировали свой искусственный хрусталик, получивший название «ирис-клипс-линзы», что в дальнейшем принесло им мировую известность. В 1969 году М.М. Красновым была предложена интраокулярная линза «медальон», которая фиксировалась платино-иридиевыми ножками к передней поверхности радужки впереди зрачка, а в 1972-1973 годах С.Н. Федоров и Э.В. Егорова предложили аутопластическую модель ИОЛ с транссклеральной фиксацией гаптической части волокнами из сухожилий пациента.

При всем разнообразии моделей искусственных хрусталиков (а их к началу 70-х в мире уже были предложены десятки) у всех предложенных моделей были существенные недостатки. Оперированный глаз после имплантации искусственного хрусталика оказывался в зоне высокого риска развития таких осложнений, как рецидивирующий иридоциклит, вторичная глаукома, эпителиально-эндотелиальная дистрофия роговицы. Хрусталики



Рис. 2. Б.Н. Алексеев

не имели достаточной устойчивости и были склонны к дислокации. Модели ИОЛ, которая отвечала бы всем требованиям офтальмологов, пока еще создано не было.

И вот 40 лет назад, 18 октября 1973 года, в Комитет по делам изобретений и открытий при Совете Министров СССР была подана заявка № 1967853/13 на «искусственный хрусталик, имплантируемый в сумку хрусталика после удаления его ядра и масс», на которое было получено авторское свидетельство № 653174(77) *(рис. 1)*. Автор заявки — Борис Николаевич Алексеев *(рис. 2)*.

Метод установки искусственного хрусталика в собственную хрусталиковую сумку, предложенный Б.Н. Алексеевым, стал фундаментом, на котором базируется современная методология имплантации ИОЛ, ставшая сегодня не только мощной самостоятельной ветвью в офтальмологии, не только интернациональной индустрией с многомиллионными оборотами, но и инструментом массового прозрения (не побоюсь этого высокопарного слова), без которого жизнь современного общества просто немыслима.

Подчеркну, первая в мире имплантация ИОЛ в хрусталиковую сумку была произведена в 1973 году Борисом Николаевичем Алексеевым. Но Борис Николаевич был непубличным человеком, а Россию в тот момент отделял от всего мира «железный занавес»… и официально считается, что первым это сделал S. Shearing в 1976 году.

Таким образом, в 2013 году исполнилось ровно 40 лет с момента первой имплантации ИОЛ в хрусталиковую сумку, которая была произведена в России, здесь в Москве, с чем вас, уважаемые коллеги, я и поздравляю! А эту конференцию, на которой я имею честь делать данное сообщение, можно рассматривать как юбилейную конференцию, посвященную 40-летию столь значимого события.

Способ имплантации искусственного хрусталика, предложенный Алексеевым, оказался той самой «золотой» крупицей, поиском которой были заняты офтальмологи всего мира. С этого момента имплантацию ИОЛ можно было производить легко и безопасно. Искусственный хрусталик, помещенный в подготовленную сумку собственного хрусталика, вставал устойчиво и надежно, не нуждаясь в дополнительной фиксации. У него отсутствовала тенденция к вывихиванию. Хрусталиковая сумка создавала естественный барьер, отделяющий его от радужки и цилиарного тела, раздражение которых могло привести к развитию рецидивирующего воспаления. Сводился до минимума риск развития эндотелиально-эпителиальной дистрофии роговицы. Искусственный хрусталик, локализованный в хрусталиковой сумке, обеспечивал необходимое разделение глазного яблока на две камеры, не нарушал при этом нормального пассажа внутриглазной жидкости и не создавал риска развития зрачкового гидродинамического блока. И, кроме того, положение искусственного хрусталика в собственной сумке было оптимальным с точки зрения геометрической оптики, сводя до минимума вероятность возникновения анизометропии. Способ имплантации ИОЛ, предложенный Б.Н. Алексеевым, был поистине эвристическим решением, изменившим не только развитие офтальмологии, но и улучшившим качество жизни огромного количества людей.

Позвольте мне сделать небольшое лирическое отступление и вспомнить, как появляются эвристические решения, когда человек придумывает что-то принципиально новое. Для этого важно, что бы человек не просто смотрел, но замечал и видел, что вокруг происходит. Как гласит легенда, Архимед залез в ванну, залил соседей внизу и… открыл свой знаменитый закон. На Ньютона упало яблоко… и он открыл закон всемирного тяготения. Сэр Гарольд Ридли после войны обследовал пилотов, получивших проникающие ранения глаз, и обратил внимание, что осколки ПММА (оргстекла), из которого изготавливался колпак кабины самолета, попав в глаз, не дают побочных реакций, что и дало повод идее создания искусственного хрусталика.

Ну, а что же было с Алексеевым? Что подтолкнуло его к мысли сделать так, как никто другой в мире еще пока не делал?

Борис Николаевич рассказывал, что в тот период было очень популярно производить криоэкстракцию катаракты, при которой мутный хрусталик примораживался к наконечнику инструмента, потом раскачивался, пока не рвались фиксирующие его цинновы связки. Затем хрусталик удалялся целиком, в капсуле. Одним из наиболее тяжелых осложнений при криоэкстракции было «раздевание» хрусталика. Поясню для тех, кто никогда с этим не сталкивался. В случае если хирург начинал

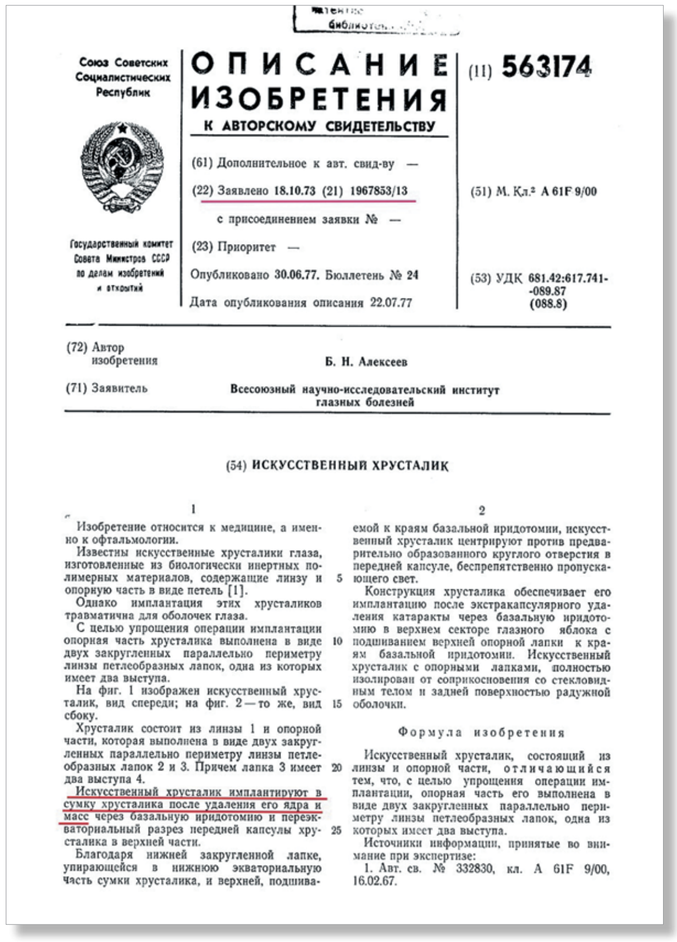

Союз Советских Социалистических Республик

Государственный комитет Совета Министров СССР по делам изобретений и открытий

ОПИСАНИЕ ИЗОБРЕТЕНИЯ
К АВТОРСКОМУ СВИДЕТЕЛЬСТВУ

(11) 563174

(61) Дополнительное к авт. свид-ву —
(22) Заявлено 18.10.73 (21) 1967853/13
с присоединением заявки № —
(23) Приоритет —
Опубликовано 30.06.77. Бюллетень № 24
Дата опубликования описания 22.07.77

(51) М. Кл.² A 61F 9/00
(53) УДК 681.42:617.741-089.87 (088.8)

(72) Автор изобретения Б. Н. Алексеев
(71) Заявитель Всесоюзный научно-исследовательский институт глазных болезней

(54) ИСКУССТВЕННЫЙ ХРУСТАЛИК

1

Изобретение относится к медицине, а именно к офтальмологии.

Известны искусственные хрусталики глаза, изготовленные из биологически инертных полимерных материалов, содержащие линзу и опорную часть в виде петель [1].

Однако имплантация этих хрусталиков травматична для оболочек глаза.

С целью упрощения операции имплантации опорная часть хрусталика выполнена в виде двух закругленных параллельно периметру линзы петлеобразных лапок, одна из которых имеет два выступа.

На фиг. 1 изображен искусственный хрусталик, вид спереди; на фиг. 2 — то же, вид сбоку.

Хрусталик состоит из линзы 1 и опорной части, которая выполнена в виде двух закругленных параллельно периметру линзы петлеобразных лапок 2 и 3. Причем лапка 3 имеет два выступа 4.

Искусственный хрусталик имплантируют в сумку хрусталика после удаления его ядра и масс через базальную иридотомию и переэкваториальный разрез передней капсулы хрусталика в верхней части.

Благодаря нижней закругленной лапке, упирающейся в нижнюю экваториальную часть сумки хрусталика, и верхней, подшиваемой к краям базальной иридотомии, искусственный хрусталик центрируют против предварительно образованного круглого отверстия в передней капсуле, беспрепятственно пропускающего свет.

Конструкция хрусталика обеспечивает его имплантацию после экстракапсулярного удаления катаракты через базальную иридотомию в верхнем секторе глазного яблока с подшиванием верхней опорной лапки к краям базальной иридотомии. Искусственный хрусталик с опорными лапками, полностью изолирован от соприкосновения со стекловидным телом и задней поверхностью радужной оболочки.

Формула изобретения

Искусственный хрусталик, состоящий из линзы и опорной части, отличающийся тем, что, с целью упрощения операции имплантации, опорная часть его выполнена в виде двух закругленных параллельно периметру линзы петлеобразных лапок, одна из которых имеет два выступа.

Источники информации, принятые во внимание при экспертизе:

1. Авт. св. № 332830, кл. A 61F 9/00, 16.02.67.

Рис. 1. Авторское свидетельство, выданное Б.Н. Алексееву на искусственный хрусталик

*Лекция прочитана в октябре 2013 г. на XIV конференции с международным участием «Современные технологии катарактальной и рефракционной хирургии», состоявшейся в ФГБУ «МНТК «Микрохирургия глаза» им. акад. С.Н. Федорова». Печатается с сокращениями.

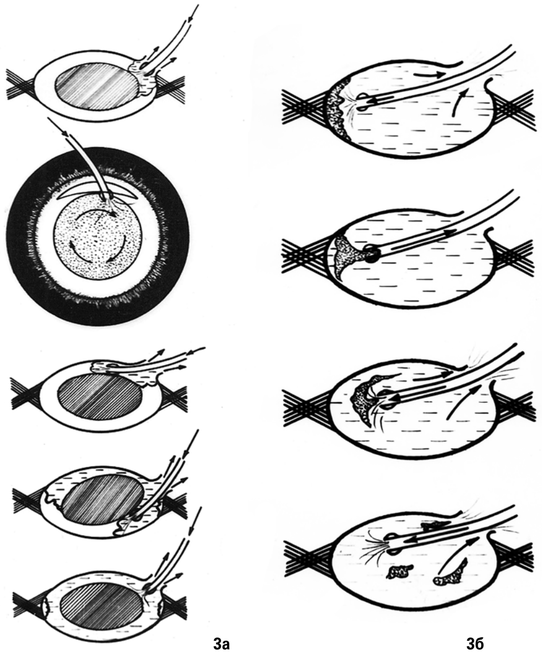

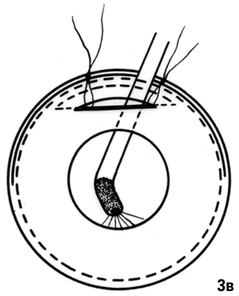

Рис. 3а-в. Подготовка хрусталиковой сумки к имплантации ИОЛ



Рис. 4. ИОЛ модели Алексеева с полипропиленовыми гаптическими элементами

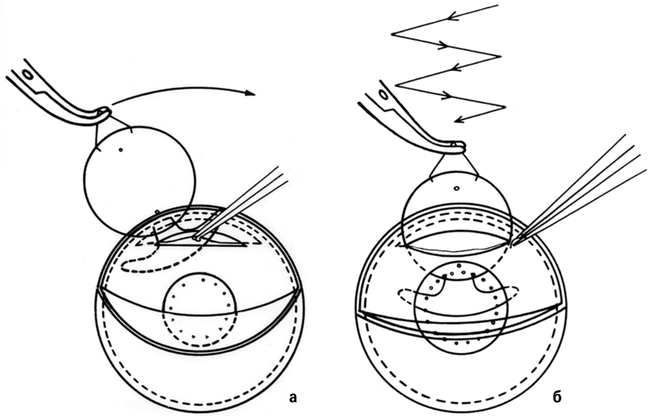

Рис. 5а-б. Процесс имплантации ИОЛ Алексеева в хрусталиковую сумку

«вытягивать» хрусталик, когда цинновы связки еще не порвались, и фиксация хрусталика оставалась еще достаточно крепкой, хрусталиковая капсула лопалась. При этом хрусталиковое ядро и массы выливались наружу, что могло привести к серьезным проблемам, это удлиняло время и осложняло прогноз операции. Данное осложнение при криоэкстракции катаракты встречалось весьма нередко. И вот однажды, когда Борис Николаевич оперировал кого-то из близких ему людей, предполагая после криоэкстракции имплантировать зрачковую модель ИОЛ, возникла такая ситуация. Хрусталиковая сумка разорвалась в зоне экватора сверху, но в других местах осталась целой, не потеряв своей фиксации. Возникли хирургические проблемы. Он очень переживал по этому поводу, пытался понять, где сделал ошибку, ночью плохо спал… И вдруг неожиданно в голову пришла мысль: а ведь именно в хрусталиковую сумку можно имплантировать искусственный хрусталик! Это будет идеальным ложем для ее местоположения. Вот с этого все и началось.

Коллеги, я призываю вас внимательнее относиться к своим снам. Не пропустите гениальные мысли, которые могут прийти ночью, как ранее это было у Менделеева или у Алексеева.

Однако в связи с появлением новой методики имплантации линзы в хрусталиковую сумку возникли новые требования к подготовке хрусталиковой сумки. Для этого Б.Н. Алексеев использовал технику экстракапсулярной экстракции катаракты под названием «конверт». Я не уверен в том, что вся эта методика разработана им, но предполагаю, что это именно так. Потому что до появления методики имплантации ИОЛ в хрусталиковую сумку, необходимости в такой ее подготовке просто не существовало. Итак, хрусталиковая сумка рассекалась сверху по горизонтальной хорде, после чего передняя капсула хрусталика гидромеханически, при помощи тонкой, тщательно отшлифованной канюли, отделялась от ядра. После того как появлялась уверенность в том, что это произошло (для этого ядро «раскручивалось» канюлей внутри сумки), ядро хрусталика через корнеосклеральный катарактальный разрез выводилось наружу. Представленные рисунки со схемой операции сделаны самим Борисом Николаевичем *(рис. 3а-в)*. Далее, хрусталиковые массы удалялись по периферии хрусталиковой сумки. Алексеев мастерски проводил эту манипуляцию при помощи обычного стеклянного десятикубового шприца и изогнутых канюль, которые он делал сам из обычных инъекционных иголок. Он сам шлифовал их, контролируя безупречность их поверхности под микроскопом. Проведение экстракапсулярной экстракции катаракты по методике «конверт» имело важные преимущества по сравнению с другими, бытовавшими тогда методиками экстракции катаракты. Во-первых, практически не повреждался эндотелий роговицы, потому что несмотря на длительное аспирационно-ирригационное удаление хрусталиковых масс, оторвавшиеся хрусталиковые фрагменты не ударялись в заднюю поверхность роговицы, а «крутились» внутри капсульного конверта, после чего «выплывали» из хрусталиковой сумки наружу через разрез в передней капсуле прямо к зоне катарактального разреза, через который и выходили наружу с потоком сбалансированного раствора. По этой причине в передней камере не возникало турбулентного движения жидкости, и эндотелий роговицы травмировался минимально. Очистку хрусталиковой сумки он делал очень тщательно, особое внимание уделялось центральной зоне задней капсулы, для чего он использовал специальную канюлю с абразивным покрытием. Затем наступало время имплантации ИОЛ.

Теперь про сам искусственный хрусталик Алексеева. Здесь показана одна из его последних модификаций с полипропиленовыми гаптическими элементами *(рис. 4)*. В первых моделях ИОЛ Алексеева они выполнялись из платиново-иридиевого сплава, а оптическая часть всегда делалась из ПММА.

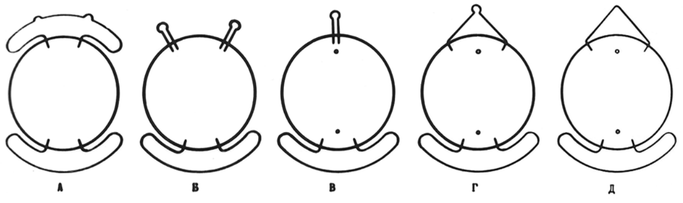

Рис. 6. «Эволюция» формы гаптических элементов у первых вариантов ИОЛ модели Алексеева

Рис. 7. ИОЛ Алексеева с платиново-иридиевыми гаптическими элементами

Рис. 8. ИОЛ Алексеева с платиново-иридиевым гаптическим элементом с измененной формой, подготовленная для имплантации в деформированную хрусталиковую сумку при оперировании посттравматической катаракты

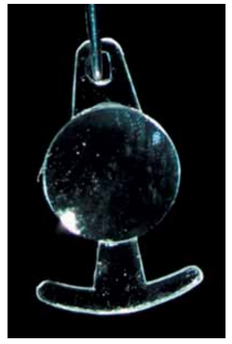

Рис. 9. Цельноштампованная ИОЛ модели Алексеева, готовившаяся к серийному выпуску

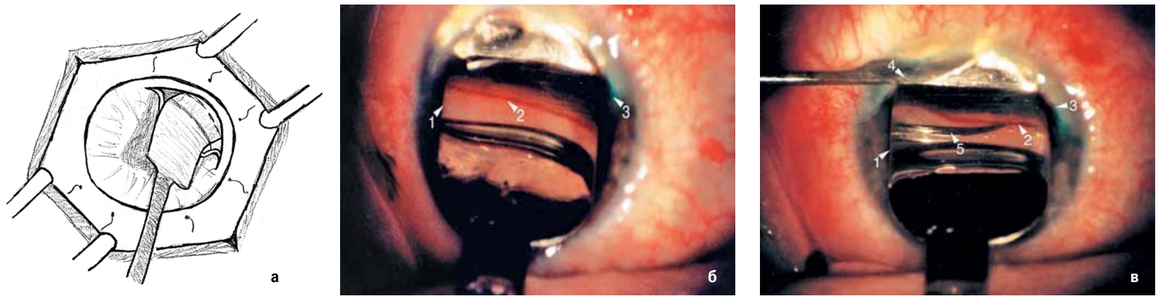

Рис. 10. Трабекулотомия с доступом ab interno одномоментно с экстракапсулярной экстракцией катаракты при комбинации катаракты с глаукомой: **а** – рисунок (вид сверху); **б** – рефлюксно заполненный шлеммов канал, отраженный в гониоскопическом зеркале; **в** – процесс проведения трабекулотомии (фото 1998 г.): 1 – металлический гониоскоп-зеркало; 2 – отраженный шлеммов канал, заполненный венозной кровью; 3 – край корнеосклерального разреза; 4 – нож Сато, рассекающий трабекулярную стенку шлеммова канала; 5 – отражение ножа Сато в гониоскопе-зеркале

Я имел опыт имплантации нескольких сотен таких хрусталиков и хотел бы подчеркнуть: с моей точки зрения, до наступления эпохи малых катарактальных разрезов, при проведении экстракапсулярной экстракции катаракты, эта была одна из самых удачных моделей ИОЛ. Процесс имплантации не составлял труда *(рис. 5а-б)*. (Рисунки все также сделаны самим Борисом Николаевичем. Он был из рода богомазов, которые расписывали когда-то церкви). ИОЛ Алексеева имела форму якоря. После введения в переднюю камеру через катарактальный разрез нижнего опорного элемента хирург начинал производить легкие маятникообразные движения линзой, одновременно с поступательным проталкиванием ИОЛ внутрь хрусталиковой сумки. Линза легко входила между листками капсулы и занимала свое «правильное» и весьма устойчивое положение.

После этого верхний гаптический элемент заправляли в верхний капсульный карман. А в центральной части передней капсулы, которая обычно быстро теряет свою прозрачность, производилось иссечение центральной зоны.

Теперь немного об «эволюции» искусственного хрусталика Алексеева. Ведь всякая «живая» идея имеет тенденцию к развитию. Так и здесь. На рисунке можно видеть, как менялись гаптические элементы хрусталика Алексеева *(рис. 6)*. Изначально Борис Николаевич делал сверху большой горизонтальный разрез радужки вдоль лимба, через который выводилось хрусталиковое ядро, а затем имплантировалась ИОЛ, верхний гаптический элемент подшивался к верхней части радужки с обратной ее стороны, а разрез радужки ушивали. Однако после приобретения должного навыка он перешел к транспиллярному проведению операции, которое и стало каноническим.

Как я упоминал выше, изначально линзы были с гаптическими элементами, выполненными из платиново-иридиевого сплава *(рис. 7)*, что позволяло хирургу деформировать их, если так требовала ситуация. Эта фотография *(рис. 8)* взята из моей кандидатской диссертации, которая была посвящена имплантации ИОЛ Алексеева в хрусталиковую сумку при посттравматических катарактах и выполнена под руководством Бориса Николаевича. Нижний гаптический элемент, как вы видите, был изогнут для установки в деформированную хрусталиковую сумку.

А потом ИОЛ стали делать с опорными элементами из полипропилена, так как они более дешевые в изготовлении.

В изготовлении искусственных хрусталиков огромную роль играла оптико-механическая лаборатория нашего института, сотрудники которой помогали в экспериментах Алексеева. Но помимо этого, Борис Николаевич готовил хрусталик своей модели к серийному выпуску. Была разработана монолитная модель ИОЛ, которую можно было бы штамповать из ПММА *(рис. 9)*. Линза была подготовлена к серийному производству на Изюмском оптико-механическом заводе. Однако начать выпуск помешал спад производства в период перестройки. А потом Изюм стал иностранным, украинским городом, и проект прекратил свое существование.

Даже если бы Борис Николаевич Алексеев не сделал ничего, кроме имплантации ИОЛ в хрусталиковую сумку, его имя все равно должно было быть вписано золотыми буквами в историю офтальмологии. Но помимо этого, вклад Алексеев в другие вопросы офтальмологии нельзя назвать иначе, как очень значимый. В 1961 году он предложил зонд для восстановления целостности слезного канальца при травмах века. В 1972 году Б.Н. Алексеевым была разработана методика бесконтактно-капельной эхографии, позволяющая диагностировать плоскую цилиохориоидальную отслойку.

Начиная с 1972 года, Б.Н. Алексеев работал над непроникающими антиглаукомными операциями, значительно опередив в этом вопросе других исследователей. В 1975 году им была разработана методика «синусокюретаж», а в 1982 году — операция «трабекулоретракция», которые проводятся при разных уровнях поражения дренажных путей. Для тех, кто интересуется этим вопросом подробнее, представлена библиография *(см. в конце публикации)*.

Для проведения диагностики уровня поражения дренажной системы глаза на операционном столе в процессе проведения антиглаукомной операции в 1978 году В.Н. Алексеев предложил проводить перфузирование шлеммова канала с вытеснением жидкости из интрасклеральных путей оттока, а также диагностическое провоцирование рефлюксного венозного заполнения шлеммова канала.

Алексеевым была разработана методика проведения трабекулотомии с доступом ab interno одномоментно с экстракапсулярной экстракцией катаракты при комбинации катаракты с глаукомой. Об этой методике скажу немного поподробнее. После проведения катарактального разреза давление внутри передней камеры становится равным атмосферному. В этой ситуации, в случае если препятствием для оттока жидкости является только пораженная трабекула, а интрасклеральные пути оттока не поражены, кровь из капилляров, несмотря на то что давление там не превышает 8-10 мм рт.ст., начинает ретроградно заполнять шлеммов канал. Алексеев сделал специальное металлическое гониоскопическое зеркальце, которое после завершения этапа экстракции катаракты и имплантации ИОЛ вводилось через катарактальный разрез в переднюю камеру. В этом зеркальце, через окуляры микроскопа, было хорошо видно, что в случаях, когда интрасклеральные пути оттока сохранны, шлеммов канал, заполненный венозной кровью, приобретает буро-бардовую окраску. А далее, под прямым оптическим контролем, при помощи ножа Сато или другого изогнутого режущего инструмента, под гониоскопическим контролем производилось рассечение трабекулярной стенки шлеммова канала. В тех участках, где трабекула была рассечена, возникали микрокровоизлияния в переднюю камеру, что позволяло контролировать участки, где трабекула уже рассечена, а где еще нет *(рис. 10а-в)*.

За 40 лет имплантация ИОЛ в хрусталиковую сумку была произведена миллионам пациентов во всем мире. За это время появились новые методики удаления катаракты и имплантации ИОЛ, а сами искусственные хрусталики неузнаваемо изменились, но сама концепция имплантации ИОЛ в собственную сумку хрусталика, предложенная Алексеевым, осталась неизменной и, судя по всему, вряд ли изменится.

К сожалению, у нас нет полномочий, чтобы представить Бориса Николаевича Алексеева к присвоению рыцарского титула, как Гарольда Ридли, хотя вклад Алексеева в офтальмологию и в то, чтобы привести к прозрению огромное количество людей, ничуть не меньше.

Позвольте мне закончить свое выступление словами философа Бернарда Шартрского: «…мы подобны карликам, усевшимся на плечах гигантов. Мы видим больше и дальше, чем они, но не потому, что обладаем лучшим зрением и не потому, что выше их, но потому, что они нас подняли и увеличили наш рост собственным величием».

Рис. 11. Б.Н. Алексеев с автором статьи А.П. Ермолаевым

Литература

1. Алексеев Б.Н. Устройство к ультразвуковому датчику для бесконтактно-капельной эхографии в офтальмологии // Вестн. офтальмологии. – 1972. – № 6. – С. 70-74.
2. Алексеев Б.Н. Искусственный хрусталик. Авт. св. № 563174 по заявке № 1967853/13 с приоритетом от 18.10.73.
3. Алексеев Б.Н. Интракапсулярная имплантация искусственного хрусталика // Вестн. офтальмологии. – 1976. – № 5. – С. 31-36.
4. Алексеев Б.Н. Микрохирургия внутренней стенки шлеммова канала при открытоугольной глаукоме // Вестн. офтальмологии. – 1978. – № 4. – С. 18-19.
5. Алексеев Б.Н. Трабекулоретракция (Аутореканализация склерального синуса) // Вестн. офтальмологии. – 1988. –Т. 104. – № 4. – С. 7-12.
6. Алексеев Б.Н., Ермолаев А.П. Трабекулотомия ab interno в комбинации с одномоментной экстракцией катаракты // Вестн. офтальмологии. – 2003. – Т. 119. – № 4. – С. 7-10.
7. Alexeev B., Ermolaev A. Trabeculotomia ab interno under the gonioscopic control simultaneous to cataract extraction and IOL implantation // 2 International Glaucoma Symposium. Jerusalem. – 1998. – P. 213.
8. Shearing S.P. Intraocular lens. – US Patent Appl. No.: 806.957 Jun. 15, 1977.

Уважаемые коллеги!

26-27 сентября 2014 г. в г. Астрахань
состоится научно-практическая конференция офтальмологов Южного федерального округа

«Инновационные технологии в офтальмологической практике регионов»

Основные направления работы конференции:

1. Рефракционные нарушения и патология оптических сред глаза.
2. Глаукома: патогенез, ранняя диагностика, лечение и мониторинг.
3. Дистрофические и сосудистые заболевания органа зрения.
4. Травмы органа зрения. Реконструктивные и пластические вмешательства.
5. Инфекционные и паразитарные заболевания глаза.
6. Социальные вопросы офтальмологии. Организация офтальмологической помощи.

Оргкомитет: тел.: 8 (8512) 210268, факс: 8 (8512) 256138; сайт: **www.minzdravao.ru**
Контактные лица:
Напылова Ольга Александровна, тел.: 8 (8512) 210268, 8 (927) 6623003; e-mail: olusha_88@mail.ru
Ковалева Дарья Александровна, тел.: 8 (8512) 210268, 8 (961) 8151332, e-mail: dasha-kov@list.ru
Рамазанова Лия Шамильевна, тел.: 8 (8512) 210268, 8 (908) 6180947; 8(968)8048389; e-mail: ram-l@list.ru

Научно-исследовательская работа как составная часть образовательного процесса врачей-интернов на кафедре офтальмологии

Т.В. Гаврилова

ГБОУ ВПО ПГМА им. ак. Е.А. Вагнера Минздрава РФ, Пермь

Выступление интерна Татьяны Гордеевой на XII конференции офтальмологов Пермского края. В президиуме: В.У. Галимова — д.м.н., профессор, зам. генерального директора Всероссийского центра глазной и пластической хирургии (Уфа); Е.А. Дроздова — д.м.н., профессор кафедры офтальмологии ФПДПО Южно-Уральского ГМУ; Н.А. Собянин — к.м.н., главный внештатный офтальмолог УЗ г. Перми; М.В. Шевченко — д.м.н., профессор кафедры офтальмологии Самарского ГМУ. Июнь 2013 г.

Основной формой последипломного обучения на кафедре офтальмологии Пермской государственной медицинской академии является одногодичная первичная специализация — интернатура, в которой ежегодно обучаются от 15 до 20 врачей. Кроме основных задач — предоставления специальных теоретических знаний и практических умений по основным разделам офтальмологии, в подготовке молодых специалистов активно используются различные формы научно-исследовательской работы. Цель этого раздела обучения — расширение знаний по специальности путем написания реферата с использованием современной медицинской литературы, овладения навыками работы с архивным материалом и последующей статистической обработкой полученных данных, написание научной статьи и выступление с докладом на научно-практических конференциях клиники, конференциях молодых ученых ПГМА, заседаниях Краевого научного офтальмологического общества.

Для выработки навыков работы с медицинской литературой и обеспечения информационными материалами ежегодно в сентябре месяце проводится встреча с работниками Краевой медицинской библиотеки, на которой выступают ординаторы с презентациями своих работ, выполненных в прошлом учебном году, сотрудники библиотеки с сообщениями по заранее выбранным темам. Затем всех интернов знакомят с принципами работы библиотеки и регистрируют в качестве ее пользователей. Оставляя свой электронный адрес, каждый врач в дальнейшем получает информацию в электронном виде по интересующей его проблеме.

В конце учебного года по традиции проводится конференция молодых офтальмологов, на которую собираются врачи-офтальмологи Пермской краевой клинической больницы (ПККБ), слушатели факультета усовершенствования врачей, участники студенческого научного общества.

В июне 2013 года на такой конференции были представлены доклады по наиболее актуальным проблемам офтальмологии. В ряде работ анализировались причины удаления глазного яблока по данным трех глазных отделений ПККБ. С разных сторон рассматривалась проблема глаукомы: были выявлены особенности проявления синдрома «сухого глаза» на фоне гипотензивной терапии, оценивалась эффективность проведения лазерной трабекулопластики, непроникающей хирургии, а также органосохранных лазерных операций у больных с рефрактерной глаукомой. Кроме того, были освещены проблемы офтальмоонкологии, в частности, рассматривался важный вопрос возникновения ретинобластомы у детей Пермского края, проводился анализ результатов хирургического лечения новообразований век по данным глазного отделения ГКБ № 2 имени доктора Ф.Х. Граля. Два доклада были посвящены применению контактных линз: мягкие линзы успешно используются в лечении патологии переднего отрезка глаза в медицинском центре «Технологии зрения», а жесткие линзы ночного ношения — для коррекции миопии в Пермском центре ортокератологии. Очень важными и актуальными явились сообщения о поражении органа зрения при ВИЧ-инфекции и туберкулезе.

Напутствие молодым ученым. На трибуне: Н.А. Собянин — к.м.н., главный внештатный офтальмолог г. Перми и Т.В. Гаврилова — д.м.н., профессор, зав. кафедрой офтальмологии ПГМА

Выступает профессор М.В. Черешнева

Выступает интерн Ольга Атепаева. Июнь 2013 г.

Выступает интерн Владислав Рудометов. Июнь 2013 г.

Эти работы выполнялись на базе Краевого центра по профилактике и борьбе со СПИД и инфекционными заболеваниями и ГУЗ КПКД № 1 «Фтизиопульмонология» совместно с ординатором и аспирантом кафедры. В нескольких работах был проведен анализ деятельности пункта неотложной помощи офтальмологического отделения ГКБ № 2 и лазерного глазного кабинета ПККБ.

Оживленное обсуждение и многочисленные вопросы аудитории показали, что все представленные доклады актуальны, важны и полезны. Молодые доктора успешно разобрались в своих темах, подготовили хорошие выступления не только по содержанию, дав краткий литературный обзор и анализ результатов исследования, но и по форме, представив качественные презентации. В завершение конференции по традиции перед собравшимися выступила куратор этих исследований — профессор, заслуженный деятель науки РФ Маргарита Владимировна Черешнева. Она отметила важность такого вида работы врачей-интернов, пожелала им успехов в будущей практической и научной деятельности. А лучший доклад Татьяны Гордеевой был представлен на ежегодной конференции офтальмологов Пермского края.

Безусловно, проведение научно-исследовательской работы по такой обширной тематике не было бы возможным без тесного контакта с врачами вышеперечисленных медицинских учреждений. Доброжелательное отношение, терпение опытных специалистов помогают сотрудникам кафедры формировать самостоятельное клиническое мышление у подрастающего поколения офтальмологов Пермского края. ■

Аудитория конференции молодых офтальмологов. Июнь 2013 г.

Выступает интерн Алина Габитова. Июнь 2012 г.

Эффективность применения транссклеральной диодной лазерной циклофотокоагуляции в лечении пациентов с далеко зашедшей глаукомой

Т.М. Гордеева *(врач-интерн)*

Руководители: Т.В. Гаврилова, М.В. Черешнева

ГБОУ ВПО ПГМА им. ак. Е.А. Вагнера Минздрава РФ, Пермь

Лечение больных с далеко зашедшей стадией глаукомы представляет порой определенные сложности из-за выраженных дистрофических изменений дренажной системы глаза, цилиарного тела, радужной оболочки. В последние годы используются щадящие операции, направленные на снижение уровня секреции водянистой влаги. К ним относится деструкция цилиарного тела с помощью диодного лазера. С его помощью выполняется циклофотокоагуляция (ЦФК) — транссклеральное воздействие в области проекции на склеру цилиарных отростков. Гипотензивный эффект ЦФК достигается как снижением секреции внутриглазной жидкости за счет прямого коагуляционного воздействия на пигментный эпителий цилиарных отростков, так и умеренной стимуляцией увеосклерального оттока влаги за счет посткоагуляционной воспалительной реакции. Показаниями к ЦФК, согласно Национальному руководству по глаукоме (2011 г.), являются: первичная глаукома некомпенсированная, преимущественно при далеко зашедшей стадии, вторичная глаукома с высоким внутриглазным давлением (ВГД), неподдающаяся традиционным способам лечения, в том числе неоваскулярная, посттравматическая. Лазерное вмешательство направлено на нормализацию ВГД, а также купирование болевого синдрома.

Цель исследования — анализ результатов проведения транссклеральной диодной лазерной циклофотокоагуляции в далеко зашедшей стадии глаукомы.

Материалы и методы

Проведен ретроспективный анализ амбулаторных карт 48 больных (48 глаз) с глаукомой в далеко зашедшей стадии, находившихся на лечении в глаукомном отделении Пермской краевой клинической больницы, которым в лазерном кабинете в 2006 г. была проведена транссклеральная диодная лазерная ЦФК. Период наблюдения составил 5 лет (2006-2011 гг.). ЦФК проводилась по стандартной методике транссклеральным доступом контактно-компрессионным способом диодным лазером «Милон-200» (Санкт-Петербург). Пациенты операцию переносили хорошо. В раннем послеоперационном периоде имели место единичные случаи реактивного иридоциклита, который купировался инъекциями и инстилляциями противовоспалительных средств.

Результаты

С далеко зашедшей стадией глаукомы из 48 пациентов (48 глаз) в возрасте от 45 до 84 лет (в среднем 68 лет) мужчин было 34 (70,8%), женщин — 14 (29,2%). Преимущественно это были люди пенсионного возраста — 40 человек (83,3%): мужчин — 26, женщин — 14. Стаж глаукомы колебался от 1 года до 16 лет (в среднем 4 года), причем в 71% случаев — до 5 лет. Болевой синдром имел место на 16 глазах (33,3%). Исходное ВГД при максимальном режиме гипотензивных капель было нестабильно компенсированное на 1 глазу (2,1%), субкомпенсированное — на 17 (35,4%), декомпенсированное — на 30 (62,5%). Показаниями к ЦФК явились безуспешность ранее выполненных хирургических гипотензивных вмешательств, очень низкая острота зрения, говорящая о переходе процесса в IV стадию, а также наличие болевого синдрома.

Больных с первичной глаукомой было 44 человека (44 глаза, 91,7%): мужчин — 33 (75,0%), женщин — 11 (25,0%); болевой синдром был выражен на 14 глазах (31,8%). Кроме глаукомы, на этих глазах были изменения: катаракта — на 26 (74,3%), артифакия — на 4 (11,4%), афакия — на 3 (8,6%), старое помутнение роговицы — на 3 (8,6%), циклит — на 2 (5,7%), центральная хориоретинальная дистрофия — на 1 (2,9%). Ранее на всех глазах были выполнены гипотензивные вмешательства: лазерная трабекулопластика — на 16 (36,4%) глазах; хирургические операции — на 19 (43,2%), из них синусотрабекулэктомия — на 7, непроникающая глубокая склерэктомия — на 12; комбинация лазерного и хирургического методов лечения — на 9 (20,4%) глазах. Острота зрения была следующей: 0,001-0,005 — на 12 глазах; 0,01-0,03 — на 16; 0,03-0,06 — на 4; 0,08-0,1 — на 6; 0,2-0,3 — на 6 глазах.

При обследовании парного глаза глаукома имела место на 31 глазу (70,5%), из них первичная глаукома — на 30 (97%): I стадия — на 8 глазах (25%), II стадия — на 8 (25%), III стадия — на 10 (31,3%), IV стадия — на 6 (18,7%); вторичная глаукома III стадии — на 1 глазу (3%). При рецидиве болевого синдрома на 2 глазах ЦФК проводилась повторно через 3 дня после первого вмешательства.

Анализ состояния ВГД на 5-е сутки после операции показал следующее. До ЦФК компенсированный уровень ВГД был на 1 глазу (2,3%), после операции стал на 24 (54,5%); субкомпенсированный — был на 15 глазах (34,1%), стал на 18 (40,9%); декомпенсированный — был на 28 глазах (63,6%), остался на 2 (4,5%). Болевой синдром после ЦФК не был зарегистрирован ни на одном глазу.

Больных с вторичной глаукомой было 4 человека (4 глаза, 8,3%): 1 мужчина и 3 женщины; по происхождению посттромботическая глаукома была на 2 глазах, неоваскулярная — на 2. Выраженный болевой синдром имел место на 2 глазах. Кроме глаукомы, на этих глазах были изменения: катаракта — на 3 глазах, артифакия — на 1, секундарная катаракта — на 1, гифема — на 1, птеригиум III степени — на 1 глазу. Острота зрения была 0,005 на 3 глазах, 0,02 — на 1. Ранее на этих глазах хирургические вмешательства не проводились. При обследовании парного глаза открытоугольная глаукома I стадии выявлена на 1 глазу.

Анализ состояния ВГД на 5-е сутки после операции показал следующее. До ЦФК компенсированный уровень ВГД не был ни на одном глазу, субкомпенсированный — на 2, декомпенсированный — на 2; после операции лишь на 2 глазах он стал компенсированным. Болевой синдром после ЦФК не был зарегистрирован ни на одном глазу.

Отдаленные наблюдения прослежены у 31 пациента (31 глаз, 64,6%): с первичной глаукомой — у 29, с вторичной — у 2 в сроки до 5,5 лет. Переход из III в IV стадию глаукомы имел место на 25 (80,6%) глазах, причем на 9 глазах после повторных (от 1 до 3 раз) ЦФК. Некомпенсированное ВГД было на 13 глазах, субкомпенсированное — на 5, компенсированное — на 13; боли беспокоили 5 пациентов. Повторно ЦФК проводилась на 9 глазах (25,8%), причем на двух — трижды в течение 5,5 лет от первого вмешательства. Несмотря на безуспешное повторное проведение ЦФК и в связи с переходом глаукомы в терминальную болящую стадию, удалены 5 глаз (16%): с первичной глаукомой — 4 глаза, с вторичной — 1; из них 3 глаза удалены в течение ближайшего года после первого вмешательства, 2 — через 5 лет.

Заключение

Проведенный анализ показал, что применение диодной циклофотокоагуляции с анальгезирующей и гипотензивной целью у больных с далеко зашедшей стадией глаукомы является достаточно эффективным методом: снижение ВГД до нормы наблюдалось в половине случаев, полное устранение болевого синдрома — у всех пациентов. ■

Структура детской инвалидности по зрению в Пермском крае

З.А. Баканова, Е.Г. Носкова *(врачи-интерны)*

Руководители: Т.В. Гаврилова, М.В. Черешнева

ГБОУ ВПО ПГМА им. ак. Е.А. Вагнера Минздрава РФ, Пермь

Социально-экономические проблемы оказывают наиболее сильное влияние на самые незащищенные слои общества — детей. Е.С. Либман (2010) указывает, что общее число детей-инвалидов по зрению в РФ в 2008 г. составило 18653; ежегодно 4300 детей становятся инвалидами по зрению и реабилитируются лишь 5% из них. В Пермском крае, по данным официальной статистики, первичная детская инвалидность вследствие глазной патологии на 10000 человек детского населения увеличилась с 1,07 в 2008 г. до 1,7 в 2010 г. В структуре общей инвалидности у детей региона глазная патология остается стабильной в течение последних лет и занимает четвертое место.

Цель работы — анализ структуры инвалидности по зрению среди детей Пермского края.

Материалы исследования

Проведен ретроспективный анализ 264 амбулаторных карт детей-инвалидов, находящихся на диспансерном учете у офтальмолога Краевой консультативной поликлиники на 1 января 2012 г.

Результаты

Установлено, что из 264 детей-инвалидов мальчиков было 143 (54,2%), девочек — 121 (45,8%); в сельской местности проживает 58,4%, в городах — 41,6%. Возраст детей был следующим: до 1 года — 3 человека, 1-3 года - 20, 4-9 лет — 80, 10-14 лет — 116, 15-18 лет — 45, при этом 38 человек обучаются в школе для слабовидящих и слепых детей, 8 — находятся в детском доме. Данные об организованности отсутствуют у 220 человек. Инвалидность была установлена в возрасте до 4 лет — у 117 детей, 4-9 лет — у 78, 10-14 лет — у 8, нет данных у 61 человека. Все пациенты имели врожденные изменения со стороны органа зрения. Инвалидами вследствие аномалии рефракции являлись 72 (27,2%) человека, из них 60 (83%) — с миопией высокой степени, 12 (17%) — с гиперметропией высокой степени. Глазную патологию имели 192 ребенка (72,8%): нистагм был у 91, ретинопатия недоношенных — у 25, первичная атрофия зрительного нерва — у 23, пигментная дегенерация сетчатки — у 11, катаракта врожденная — у 11, альбинизм — у 10, глаукома врожденная — у 3; пороки развития глаз выявлены у 18 человек, среди них микрофтальм был у 6, птоз — у 4, аниридия — у 3, бельмо роговицы — у 2, колобома зрительного нерва — у 1, врожденная эктопия хрусталика — у 1, анофтальм — у 1 ребенка. Патология со стороны других органов и систем имела место у 155 (58,6%) человек: центральной нервной системы — у 88, пороки развития других органов — у 22; признаки выраженной недоношенности — у 37; генетически детерминированные синдромы — у 8 детей (Ленца, Мебиуса, Марфана, Холлермана-Штрайфа, Штурге-Вебера, BPES). Оперативное лечение проведено у 57 детей на 110 глазах: укрепление склеры — на 54 глазах, экстракция катаракты — на 22, устранение косоглазия — на 12, устранение отслойки сетчатки — на 9, антиглаукоматозные операции — на 6; энуклеация глазного яблока проведена у 3 детей. Несмотря на проводимое лечение, ни у одного ребенка не была снята группа инвалидности.

Заключение

Дать достоверную картину структуры детской инвалидности по зрению в Пермском крае по имеющимся данным не представляется возможным, так как с 2005 г. изменились нормативы присвоения инвалидности. Однако проведенный анализ указывает на важность усиления проводимой работы по профилактике причин, приводящих к инвалидности у детей. Необходимо постоянно повышать культуру населения в отношении здорового образа жизни, обращая особое внимание на охрану здоровья женщины, начиная с ее рождения; расширять службу медико-генетического консультирования, повышать уровень оказания высокотехнологичной офтальмологической помощи детям-инвалидам в Пермском крае, улучшать условия для проведения как офтальмологических, так и социальных реабилитационных мероприятий, повышать качество жизни этой категории молодого поколения нашей страны. ■

ИЗДАТЕЛЬСТВО Апрель
www.aprilpublish.ru

ВОПРОСЫ ЛАЗЕРНОЙ ОФТАЛЬМОЛОГИИ

Под редакцией д.м.н., профессора А.В. Большунова

Издание знакомит читателя с новейшими технологиями лазерного лечения важнейших заболеваний переднего и заднего отделов глаза с использованием современных лазерных офтальмологических установок отечественного и зарубежного производства.

Предлагаем вашему вниманию главу из книги.

ISBN: 978-5-905212-28-4
Издательство «АПРЕЛЬ»

Глава 14. Лазерная профилактика и лечение отслоек сетчатки

Большунов А.В., Ильина Т.С., Прививкова Е.А.

Попытки разработать средства профилактики отслойки сетчатки (ОС) предпринимались давно, но до сих пор эта проблема остается актуальной и тесно связана с компетентной диагностикой и лечением предрасполагающей к ней патологии.

Новые перспективы в этом направлении открылись с разработкой метода световой коагуляции сетчатки. Однако на первых этапах применения этого метода лазеркоагуляцию проводили почти при всех видах периферической дегенерации и ретинальных разрывов (РР).

С появлением в 1962 г. работ Straatsma и Allen, доказавших, что разрывы сетчатки встречаются у 13,7% населения, но далеко не всегда ведут к ОС, энтузиазм в отношении профилактических мероприятий всех без исключения разрывов и дегенераций сетчатки заметно уменьшился [32].

По мнению многих авторов и нашим собственным наблюдением выявлено, что отдельные виды периферических хориоретинальных дистрофий (ПХРД) и РР представляют реальную угрозу для возникновения ОС и относятся к «факторам повышенного риска» [10, 11, 13, 15, 24, 26]. Доказанным фактором риска возникновения ОС является витреоретинальная патология, в частности, тракционные действия стекловидного тела на определенные участки сетчатки [20, 29]. В зависимости от этого все ПХРД подразделяются на дегенерации с доброкачественным (где отсутствует тракционный компонент) и с недоброкачественным течением, так как они представляют реальную угрозу возникновения ОС из-за повышенного тракционного действия стекловидного тела в участках их локализации.

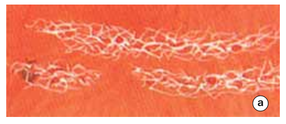

Рис. 14.1. «Решетчатая» дегенерация сетчатки: **а** — общий вид; **б** — решетчатая дегенерация с дырчатым разрывом, отграниченная лазерными коагулятами

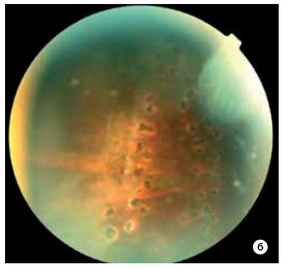

Рис. 14.3. Дегенерация типа «след улитки»: **а** — общий вид; **б** — дегенерация типа «след улитки» после лазерной коагуляции

Рис. 14.4. «Инееподобная» дегенерация

Рис. 14.5. «Белая без вдавливания» дегенерация

Рис. 14.6. Дегенерация типа «булыжная мостовая»

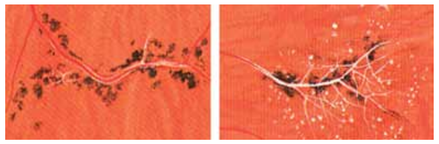

Рис. 14.2. Варианты гиперплазии ретинального пигмента

Рис. 14.7. Экваториальные друзы

Рис. 14.8. Пигментная орапараллельная дегенерация

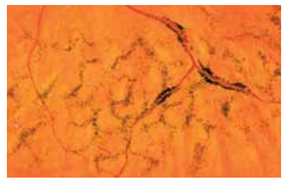

Рис. 14.9. Сотовидная дегенерация

ПХРД с недоброкачественным течением

Из ПХРД с ***недоброкачественным течением*** особенно опасными являются следующие.

I. «Решетчатая» дегенерация *(рис. 14.1а, б)* часто осложняется образованием на ней ретинальных разрывов, ведущих к ОС.

Этот вид дегенерации подлежит обязательной лазерной коагуляции (ЛК) особенно:

1) если она встречается на «втором» глазу при односторонней отслойке сетчатки;

2) если сочетается с миопией и афакией;

3) если выявлена перед предстоящей экстракцией катаракты или рефракционными операциями.

В случаях, когда из-за помутнения хрусталика ЛК невыполнима, лечение следует проводить как можно раньше после операции.

Разновидностью решетчатой дегенерации является гиперплазия ретинального пигмента *(рис. 14.2)*, располагающаяся часто в области экватора, радиально.

Отношение к этому виду дегенерации такое же, как к «решетчатой».

II. Дегенерация типа «след улитки» *(рис. 14.3)* часто осложняется образованием тракционных разрывов, имеет выраженную тенденцию к возникновению ретинальной отслойки.

III. «Инееподобная» дегенерация *(рис. 14.4)* встречается как самостоятельно, так и часто сочетается с «решетчатой» и ретиношизисом.

Согласно современным взглядам на патогенез ретиношизиса, «инееподобная» дегенерация рассматривается как I стадия возникновения ретиношизиса.

IV. «Белая без вдавливания» *(рис. 14.5)* дегенерация, по нашим наблюдениям, встречается редко, получила такое оригинальное название из-за стойкой белой окраски, наблюдающейся без дополнительной компрессии.

Этот вид располагается параллельно зубчатой линии и является разновидностью «инееподобной», относится к дегенерациям с недоброкачественным течением, так как часто ведет к образованию линейных РР на границе со здоровой сетчаткой.

ПХРД с доброкачественным течением

I. Дегенерация типа «булыжной мостовой» встречается у 25% населения в здоровых глазах *(рис. 14.6)*. Часто очаги дистрофии окружены пигментным кольцом.

II. Экваториальные друзы *(рис. 14.7)*.

III. Пигментная орапараллельная *(рис. 14.8)* также располагается параллельно зубчатой линии, на фоне ее нередко отмечается окклюзия артериол 3-го порядка.

IV. Сотовидная *(рис. 14.9)* встречается чаще у пожилых людей, не вызывает ОС.

Все периферические дегенерации с доброкачественным течением лазерной коагуляции не подлежат, за ними следует осуществлять контрольное наблюдение. При появлении признаков витреоретинальной тракции решать вопрос о лазеркоагуляции сетчатки.

Ретинальные разрывы

Ретинальные разрывы (РР) встречаются в 9-12% в здоровых глазах. Отслойка сетчатки (ОС) возникает в 0,01% этих случаев. Встает вопрос, всегда ли при наличии «немых» разрывов следует проводить профилактическое лечение? Для этого следует дифференцировать разрывы, ведущие к отслойке сетчатки, т.е. симптоматические, и с меньшей степенью риска — асимптоматические.

Симптоматические разрывы — свежие с явлением активной витреальной тракции *(рис. 14.10)*, сопровождающиеся зрительной симптоматикой (фотопсии, плавающие помутнения, иногда снижение зрения как следствие витреальной геморрагии). В этих случаях риск возникновения ретинальной отслойки высок и лазерная коагуляция проводится в обязательном порядке.

Асимптоматические разрывы — обычно старые, являются случайными находками при осмотре глазного дна *(рис. 14.11)*, нередко хорошо блокированы самостоятельно образовавшимся пигментным рубцом и дополнительного вмешательства не требуют. Исключение составляют бессимптомные разрывы, наблюдающиеся на фоне «решетчатой» дегенерации, в миопических глазах (особенно у молодых пациентов), в афакичных и «вторых» глазах при односторонней ОС.

Терапевтическая эффективность ЛК как профилактического метода при разрывах сетчатки варьирует от 75 до 100% [17, 19]. Различие в приводимых данных обусловлено неоднородностью показаний к ее проведению. В ряде случаев профилактическое ограничение разрывов и ПХРД проводится при отсутствии осложняющих факторов (зрительной симптоматики, афакии, наличия субретинальной жидкости (СРЖ) у края разрыва, локального тракционного воздействия), а также без учета типа и локализации ретинального дефекта.

В отдельных работах [23] утверждается, что естественная эволюция разрывов в факичных глазах, не подвергнутых профилактической ЛК, имеет благоприятный исход и редко ведет к отслойке сетчатки (ОС), а следовательно, не требует профилактических мероприятий.

Однако до сих пор не установлены четкие общепринятые критерии проведения ЛК разрывов, что заставляет лазерных хирургов решать этот вопрос, полагаясь главным образом на собственный опыт. Мы со своей стороны считаем, что благоприятное течение обусловлено топографическими соотношениями базиса стекловидного тела и периферической сетчатки, когда неповрежденный корковый слой тампонирует разрывы сетчатки [2].

В некоторых работах встречаются указания на различие естественной эволюции ретинальных разрывов в зависимости от их типа. Так, в частности, из работы [16] следует, что наиболее часто встречающиеся округлые (атрофические) отверстия сетчатки редко прогрессируют при наличии сопутствующих факторов риска: «решетчатой» дегенерации, «парных» глаз, наличии субклинической ОС. В то же время клапанные разрывы достаточно часто приводят к ОС, поскольку находятся под действием тракционных сил, в особенности при возникновении неполной задней гиалоидной отслойки (ЗГО). При оценке возможности прогрессирования ретинальных разрывов придается большое значение такому фактору риска, как высокая миопия. Поскольку прогрессирование миопии приводит к нарастанию дистрофических изменений периферии сетчатки, этот фактор при выборе тактики лечения ретинальных разрывов относится к прогностически неблагоприятным [14]. С другой стороны, высказывается мнение [20, 29], что завершенная отслойка заднегиалоидной мембраны, которая часто сопутствует высоким степеням близорукости, является благоприятным прогностическим признаком, поскольку разрывы на ее фоне освобождены от тракционного действия коркового слоя стекловидного тела.

В выборе показаний к ЛК сетчатки при ретинальных разрывах играет роль наличие или отсутствие клинических симптомов. Ряд авторов [7, 18] рекомендуют проводить ЛК при всех формах симптоматических разрывов сетчатки.

Обращает на себя внимание мнение некоторых исследователей о нецелесообразности проведения ЛК вокруг больших клапанных разрывов, локализующихся в верхних отделах глазного дна [9, 26], для этой цели предлагают использовать криопексию или пломбирование. Однако, по мнению других авторов [15, 21], лазерные ограничивающие вмешательства эффективны при клапанных разрывах вне зависимости от их локализации. Мы полагаем, что эволюция разрыва зависит не от верхнего или нижнего его расположения, а от локализации последнего относительно основания стекловидного тела и топоанатомических соотношений коркового слоя стекловидного тела и сетчатки.

Для блокирования круглых разрывов некоторые авторы [19] не рекомендуют применять ЛК, отдавая предпочтение другим методам (криопексия, склеральное пломбирование). Наши наблюдения показали, что в отношении разрывов сетчатки, не превышающих в размерах одного квадранта (при отсутствии клинической отслойки сетчатки), эффективность метода имеет тенденцию к снижению [5] с нарастанием размера отграничиваемого дефекта.

Шварты стекловидного тела нередко обуславливают локальное тракционное действие на край разрыва и служат в этих случаях причиной отслойки сетчатки. Тяжи стекловидного тела, прикрепляющиеся у вершины клапана, определяемые офтальмоскопически, формируют его характерный вид (с завернутыми краями) при отсутствии завершенной ЗГО, могут снижать терапевтическую эффективность лазерных отграничивающих вмешательств. Из приведенного выше анализа факторов риска вытекает, что на терапевтическую эффективность отграничивающей лазерной коагуляции при разрывах сетчатки оказывает влияние лишь один фактор — тракционное действие шварт стекловидного тела по краю разрыва при отсутствии завершенной ЗГО.

В последние годы расширились показания к профилактической ЛК в связи с эксимерной коррекцией аномалий рефракции (LAZIK). При проведении кератомилеза ВГД кратковременно повышается до 60 мм рт.ст., что требует надежного закрытия не только разрывов сетчатки, но и периферических дегенераций.

Анализ современной литературы и наши собственные наблюдения [2, 8] позволяют выделить группу абсолютных показаний к проведению отграничивающей ЛК при разрывах сетчатки:

1) все типы разрывов при наличии выраженной тракции их края;

2) симптоматические клапанные разрывы;

3) разрывы в афакичных глазах;

4) все типы разрывов с наличием субретинальной жидкости, распространяющейся свыше 1 диаметра ДЗН (ДД) от края разрывов;

5) все типы разрывов протяженностью более 30° (или 1 часа по меридиану);

6) все типы разрывов на парных глазах при односторонней отслойке сетчатки;

7) разрывы и периферические дегенерации с недоброкачественным течением перед операцией LAZIK.

«Вторые» глаза при односторонней отслойке сетчатки относятся к глазам повышенного риска, так как частота возникновения отслойки в них доходит до 44,9% [22, 31]. Это обусловлено целым рядом факторов: наследственными гиалоидоретинопатиями, наличием близорукости и дегенераций, а нередко и разрывов сетчатки, непрямой травмой и т.п.

Наиболее эффективным методом активной профилактики ОС является лазеркоагуляция, показания к которой в связи с этим значительно расширяются. Мы считаем целесообразным проводить ЛК не только симптоматических, но и асимптоматических разрывов, хориоретинальных дистрофий с недоброкачественным течением, а также других дистрофий с наличием в них тракционного компонента, прогрессирующего ретиношизиса без или при прорыве линии самоограничений. В этих случаях при проведении лазеркоагуляции сетчатки рекомендуется использовать минимально низкие уровни энергии, необходимой для получения коагулятов с одновременным увеличением площади коагуляции (в 2-3 раза), что позволяет снизить частоту отслоек до минимума [8].

Можно предположить, что при более жесткой коагуляции происходит повреждение корковых отделов стекловидного тела с возникновением его сокращения и более выраженной тракции сетчатки вследствие сращения гиалоидной мембраны с последней.

Повышение уровня диагностического обследования больных при правильно определенных показаниях к профилактической коагуляции позволяет свести до минимума частоту возникновения отслоек на «парных» глазах.

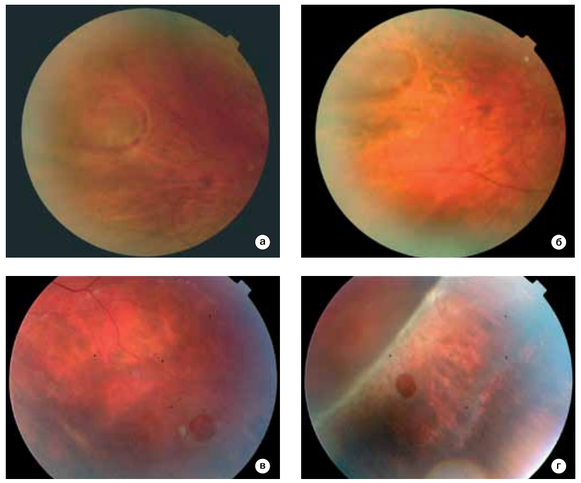

Рис. 14.10. Разрывы сетчатки: **а** — клапанный разрыв до лазерного лечения; **б** — после лазерной коагуляции; **в** — дырчатый разрыв с начинающейся отслойкой сетчатки; **г** — дырчатый разрыв на валу вдавления

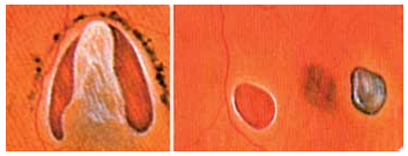

Рис. 14.11. Асимптоматические разрывы сетчатки

Лазерное лечение отслоек сетчатки

При уже свершившейся отслойке сетчатки нередко проводится комбинированное хирургическое и лазерное лечение. Основной целью хирургии отслоек сетчатки является достижение ее анатомического прилегания для сохранения или улучшения зрительных функций оперированного глаза. Роль экстрасклерального пломбирования (ЭСП) наряду с эндовитреальными методами лечения трудно переоценить (прилегание сетчатки достигается в 95-98%). Функциональные результаты до сих пор оставляют желать лучшего. Даже после успешно проведенных операций по поводу ОС, не распространяющихся на макулярную область, нередко отмечается заметное снижение остроты зрения оперированного глаза [9]. Основными причинами в этих случаях бывают отек сетчатки в макулярной области, ухудшение кровоснабжения сетчатки, микроскладчатость, затекание и медленное рассасывание субретинальной жидкости (СРЖ), дистрофия сетчатки в макулярной области вследствие смещения последней в сторону пломбы и др. Таким образом, стремление к наиболее надежному и гарантированному анатомическому успеху (увеличение объема экстрасклерального пломбирования, постоянного вдавления, субтотальное дренирование СРЖ, массивная криоретинопексия) часто приводит к существенному ухудшению визуальных исходов и повышению вероятности рецидивов в результате развития обширной витреоретинальной ретракции. При тенденции, направленной на сокращение объема операции (временное вдавление надувными баллонами, бездренажные операции, бескоагуляционные операции локального экстрасклерального пломбирования), снижается надежность операции.

При уменьшении травматичности операции с целью улучшения визуальных результатов возрастает риск возникновения рецидивов из-за разблокирования РР.

Совершенствование хирургических методов лечения в комбинации с современным научно обоснованным подходом

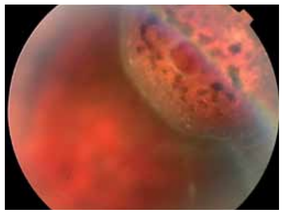

Рис. 14.12. Лазерное дополнительное блокирование разрыва на валу вдавления

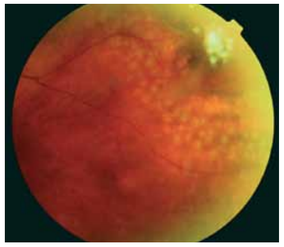

Рис. 14.13. Лазеркоагуляция разрыва и плоской отслойки сетчатки

к использованию ЛК у хирургических больных в до- и послеоперационном периодах позволяет существенным образом уменьшить как риск таких осложнений, как рецидивы ОС, так и снижение функциональных результатов [4, 30].

Нами была разработана схема поэтапной ЛК, проводимой в до- или послеоперационном периодах у хирургических больных, максимально учитывающая основные факторы риска возникновения рецидивов ОС, а также возможность сохранения и даже повышения остроты зрения у больных с ОС [3].

Тактика выполнения ЛК зависела от отсутствия или распространения ОС на центральные отделы.

I этап — в предоперационном периоде проведение лазерного барража макулярной зоны у больных с ОС, не захватывающей макулярную область, с целью профилактики затекания СРЖ, что позволяет снизить риск макулярного фиброза и сохранить высокую остроту зрения.

II этап — в послеоперационном периоде ЛК вокруг разрыва на валу вдавливания повышает надежность блокирования РР пломбой меньшего размера *(рис. 14.12)*.

III этап — ЛК центральнее вала вдавливания или парамакулярный барраж с целью повышения остроты зрения в послеоперационном периоде (профилактика послеоперационного затекания СРЖ, дистрофии макулярной области вследствие смещения сетчатки в сторону пломбы и формирования микроскладчатости, макулярного отека).

IV этап — лазеркоагуляция «опасных» зон в других отделах сетчатки оперированного глаза позволяет отказаться от цирклажа во время операции (цирклаж существенно снижает функциональные результаты).

V этап — лазерная ретинотомия основания клапанного ретинального разрыва с целью ослабления витреоретинальной тракции и уменьшения риска ретракционного рецидива отслойки сетчатки.

Выполнение ЛК преследовало следующие цели:

1) сохранение высокой остроты зрения путем «барража» макулы;

2) закрепление эффекта операции и создание прочной хориоретинальной спайки в зоне разрыва на валу и под валом вдавливания;

3) повышение остроты зрения в послеоперационном периоде путем предупреждения или уменьшения макулярного отека, микроскладчатости;

4) предупреждение рецидива ОС на оперированном глазу с помощью коагуляции «опасных» зон;

5) ослабление витреоретинальной тракции методом лазерной ретинотомии основания клапана.

- быстрое наступление мидриаза
- лекарственное средство десятилетиями применяемое для диагностики в офтальмологии
- низкое содержание консервантов
- превосходная переносимость, гарантированная физиологическим уровнем pH

УРСАФАРМ Арцнайминттель Гмбх
107996, Москва, ул. Гиляровского, д. 57, стр. 4. Тел./факс: (495) 684-34-43
E-mail: ursapharm@ursapharm.ru www.ursapharm.ru
URSAPHARM

Итак, есть основания считать, что в настоящее время сложились все условия для разработки оптимальной тактики лечения больных первичной отслойкой сетчатки, к определению показаний к тому или иному методу хирургического и поэтапного лазерного лечения с максимальным учетом факторов риска рецидивов отслойки сетчатки.

Лазерная коагуляция сетчатки как самостоятельный метод лечения ОС до настоящего времени имеет очень ограниченное применение и используется в основном для лечения небольших плоских ОС, локализирующихся в пределах одного квадранта, и отслоек с разрывами, прилегающих после постельного режима.

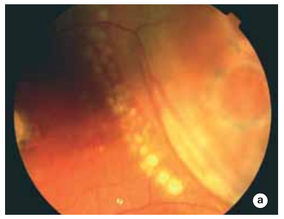

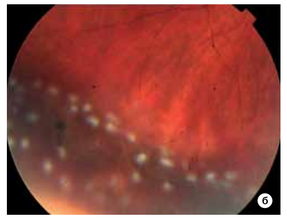

Рис. 14.15. Отграничивающая коагуляция: **а** — участка отслойки сетчатки с разрывом; **б** — очагов дегенерации сетчатки



Рис. 14.16. Схема нанесения дополнительных коагулятов по ходу крупных сосудов

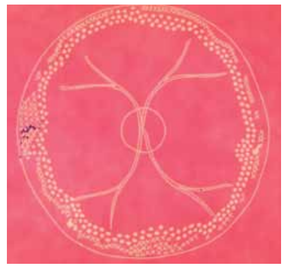

Рис. 14.17. Круговая лазерная коагуляция сетчатки

В последние годы сотрудниками нашего института проводились работы, направленные на расширение показаний к лазерной коагуляции как самостоятельному методу лечения ОС [5, 6].

Проведенные исследования позволили выявить, что ЛК как самостоятельный метод является достаточно эффективной для лечения следующих видов ОС:

- субклинической локальной ОС протяженностью до 1 ДД от края разрыва (стадия А);
- свежей подвижной отслойки, занимающей не более одного квадранта (стадии А, В);
- малоподвижной локальной ОС (стадия В) с тенденцией к прилеганию на фоне постельного режима;
- частичной самоотграничивающейся отслойки (стадии В, С1).

Преимуществом данного метода является неинвазивность и более высокие функциональные результаты, что делает его приоритетным в лечении вышеуказанных видов ОС *(рис. 14.13)*.

Методика обследования и коагуляции сетчатки

Необычайно важным для диагностики и правильного определения показаний к профилактической ЛК является тщательная офтальмоскопия глазного дна с помощью бинокулярного офтальмоскопа или трехзеркальной линзы типа Гольдмана, использование которой мы считаем оптимальной, так как она обеспечивает увеличение, позволяющее дифференцировать тончайшие изменения в сетчатке [25].

Большой вклад в разработку и внедрение этого метода в клиническую практику принадлежит отечественным и зарубежным ученым [1, 7, 10, 13, 24, 26, 27, 33 и др.].

Для коагуляции сетчатки применимы все виды лазеров с непрерывным типом излучения (аргоновый, криптоновый, диодный и проч.), критерием точной фокусировки является получение четкого светло-серого коагулята на сетчатке.



Рис.14.14. Схема барьерной коагуляции очага

Подбор дозы облучения следует начинать с минимальных значений, так как в случае превышения ее может возникнуть нежелательная перфорация сетчатки или геморрагия в месте воздействия. Непременным условием для проведения ЛК сетчатки является наличие прозрачности сред глаза (роговицы, хрусталика, стекловидного тела), максимальный мидриаз. В зависимости от локализации разрывов или очагов дегенерации сетчатки применяются следующие методики.

1. ***Барьерная*** ЛК сетчатки проводится при локализации очагов дегенерации или РР в зоне зубчатой линии *(рис. 14.14)*. Лазерные коагуляты наносятся в шахматном порядке центральнее участка поражения, приближая края цепочки коагулятов максимально к периферии, формируя в этом месте как бы новую зубчатую линию.

При локализации патологических очагов в экваториальной и предэкваториальной зонах рекомендуется проводить отграничивающую лазеркоагуляцию, окружая пораженные участки сетчатки двойным или тройным рядом коагулятов в пределах здоровой сетчатки *(рис. 14.15а, б)*.

При проведении отграничивающей коагуляции участков плоской отслойки сетчатки или ретиношизиса, помимо цепочки коагулятов, проводили коагуляцию сетчатки по ходу крупных сосудов в этом секторе глазного дна с целью создания дополнительного барьера в случае прорыва линии отграничения *(рис. 14.16)*.

2. Если дегенеративные изменения и разрывы носят распространенный характер, захватывая периферические отделы сетчатки по всей окружности глазного дна, целесообразно провести ***круговую*** ЛК цепочкой двойного, а местами — тройного ряда коагулятов *(рис. 14.17)*.

3. При выявлении свежих очагов дегенерации или РР на контрольных осмотрах следует выполнить ***дополнительную*** лазеркоагуляцию по указанным выше методикам.

Итак, обязательной лазерной коагуляции подлежат следующие виды хориоретинальных дистрофий и ретинальных разрывов.

1. Все симптоматические ретинальные разрывы.

2. Асимптоматические разрывы, если они встречаются:

- в миопических глазах;
- в афакичных глазах;
- перед экстракцией катаракты;
- на «вторых» глазах при односторонней ОС;
- при наследственной предрасположенности.

3. Хориоретинальные дистрофии с недоброкачественным течением:

- «решетчатая»;
- «след улитки»;
- «инееподобная»;
- другие виды дистрофий с явлениями витреоретинальной тракции.

4. Все виды хориоретинальных дистрофий с недоброкачественным течением и ретинальные разрывы на «вторых» глазах при проведении рефракционных операций.

5. Прогрессирующий ретиношизис.

Из сказанного выше следует, что лазерная коагуляция сетчатки показана и эффективна при тех видах дегенераций и разрывов, где имеет место тракционное действие стекловидного тела на определенных участках сетчатки. Необоснованное проведение лазерной коагуляции при благоприятно протекающих ПХРД, как и недооценка явных показаний к лечению, может привести к росту числа осложнений и снижению терапевтической эффективности метода.

Литература

1. Акопян В.С. Лазерная коагуляция при заболеваниях глазного дна // Актуальные проблемы офтальмологии. – М., 1981. – С. 192.

2. Большунов А.В., Ильина Т.С., Родин А.С., Лихникевич Е.Н. Влияние факторов риска на терапевтическую эффективность отграничивающей лазеркоагуляции при разрывах периферии сетчатки / Офтальмологическая хирургия и терапия. – СПб., 2001. – Т. 1. – С. 53-58.

3. Большунов А.В., Ильина Т.С., Прививкова Е.А., Родин А.С. Профилактика осложнений при комбинированном (лазерном и экстраокулярном) лечении отслойки сетчатки // Вестн. офтальмологии. – 2004. – № 5. – С. 5-7.

4. Большунов А.В., Ильина Т.С., Прививкова Е.А. Улучшение функциональных результатов после экстрасклеральной хирургии отслоек сетчатки поэтапной лазеркоагуляцией // Ерошевские чтения: Научно-практ. конф.: Сб. тр. – Самара, 2002. – С. 267-268.

5. Велиева И.А., Ильина Т.С., Прививкова Е.А., Гамидов А.А. Лазерная коагуляция как самостоятельный метод лечения отслойки сетчатки // Лазеры в офтальмологии: вчера, сегодня, завтра: Научно-практ. конф.: Сб. науч. ст. – М., 2009. – С. 161-164.

6. Велиева И.А., Ильина Т.С., Прививкова Е.А. и др. Эффективность лазерной коагуляции в лечении регматогенной отслойки сетчатки // Вестн. офтальмологии. – 2010. – № 5. – С. 40-43.

7. Волков В.В., Трояновский Р.Л. Новые аспекты патогенеза, лечения и профилактики отслойки сетчатки // Актуальные проблемы офтальмологии. – М., 1981. – С. 140-171.

8. Ильина Т.С., Пивоваров Н.Н., Акопян В.С., Багдасарова Т.А. Отдаленные результаты лазерной профилактики отслойки сетчатки на «втором» глазу // Лазерные методы лечения в офтальмологии: Сб. науч. тр. – М., 1994. – С. 140-145.

9. Ильницкий В.В. Временное и постоянное эписклеральное пломбированиие в хирургии отслойки, ее профилактика: Дис. … д-ра мед. наук. – М., 1995. – 296 с.

10. Краснов М.М., Сапрыкин П.И. и др. Электронномикроскопическое изучение тканей глазного дна после лазеркоагуляции // Вестн. офтальмологии. – 1973. – № 3. – С. 8-13.

11. Линник Л.А. Сравнительная оценка влияния излучения различного типа на ткани глаза и перспективы их использования офтальмологии // Съезд офтальмологов УССР, 5-й: Тез. докл. – 1973. – С. 271-272.

12. Петропавловская Г.А., Саксонова Е.О., Приставка Э.Ф. и др. Световая и хирургическая отслойки сетчатки на «парном» и здоровом глазу у больных с односторонней отслойкой сетчатки // Науч. конф., посвящ. 100-летию со дня рождения А.П. Филатова: Тез. докл. – Одесса, 1975. – С. 43.

13. Сапрыкин П.И. Изучение возможностей и определение оптимальных параметров лазерных вмешательств на переднем и заднем сегменте глаза: Дис. … д-ра мед. наук. – М., 1974.

14. Рабаданова М.Г. Многомерный анализ факторов риска прогрессирования и прогнозирования осложнений при близорукости: Автореф. дис. … канд. мед. наук. – М., 1994. – С. 28.

15. Харизов А.А. Аргоновый лазер в лечении и профилактике при высокой осложненной миопии: Автореф. дис. … канд. мед. наук. – М., 1986. – С. 24.

16. Alexander L. Primary care die posterior segment. – Norwalk: Appeleton & Lange, 1994. – P. 391-399.

17. Byer N.E. Prognosis of asymptomatic brears //Arch. Ophthalmol. – 1974. – Vol. 92. – P. 208-210.

18. Bloom S.M., Brucker A.J. Laser surgery of the posterior segment. – Philadelphia: Lippincot Ravon, 1997. – 414 p.

19. Bloome M.A., Garcia C.A. Manual of retinal and choroidul distrophies. – New York: Appleton-Centary Crofts, 1982.

20. Burton T.C. The influence of ren-active error and lattice degeneration on die incidence retinal detachment // Trans. Amer. Ophthalmol. Soc. – 1989. – Vol. 87. – P. 143-157.

21. Chignell A.H., Shilling J. Prophylaxis of detachment // Br. J. Ophthalmol. – 1973. – Vol. 57. – P. 291-298.

22. Davis M. Natural history of retinal breaks without detachment // Arch. Ophthalmol. – 1974. – Vol. 92. – P. 183-194.

23. Haimann M.H., Burton T.C., Brawn C.K. // Arch. Ophthalmol. – 1982. – Vol. 100. – P. 289-292.

24. L'Esperance F.A. The ocular histopathologic effect of crypton argon laser radiation // Amer. J. Ophthalmol. – 1969. – Vol. 68. – P. 263-273.

25. L'Esperance F.A. Stereoscopic atlas of photocoagulation. – 1975.

26. Meyer-Schuwicherafh G. Judications and limi-tation of light coagulation // Am. Arch. Ophthalmol. Otolaryngol. – 1959. – Vol. 63. – P. 725-738.

27. Maiman T.H. Stimulated optic radiation in raby // Nature. – 1960. – Vol. 187. – P. 493-494.

28. Ocun E., Cibis P. The role of photocoagulation in management of rethinochisis // Arch. Ophthalmol. – 1964. – Vol. 72. – P. 309-314.

29. Poors R.Y., Wheeler N.C. Vitreoretinal juncture synchysis senilis and posterior detachment // Ophthalmology. – 1982. – Vol. 89. – P. 1505-1512.

30. Ren Q., Simon G., Paree J.M., Smiddy W. Laser scleral bucking for retinal detachment // Amer. J. Ophthalmol. – 1993. – Vol. 115. – P. 758-762.

31. Schepens C., Freeman H. // Frans. Am. Acad. Ophthalmol. Otolaryngol. – 1967. – Vol. 71. – P. 477-487.

32. Staatsmaa B., Allen R. // Frans. Am. Acad. Ophthalmol. Otolaryngol. – 1962. – Vol. 66. – P. 600-613.

33. Francois J., Gamble E. The argon laser slit lamp photocoagulation: indication and results // Ophthalmology. – 1974. – Vol. 169. – P. 362-370. ■

ТРАВАТАН®
травопрост 40 мкг/мл, глазные капли
НОВЫЙ ПОДХОД К СНИЖЕНИЮ ВГД

ПРЕДСТАВЛЯЕМ НОВУЮ ФОРМУЛУ ПРЕПАРАТА *ТРАВАТАН®*

Аналог простагландина в мультидозе без бензалкония хлорида, содержащий в качестве консерванта ПОЛИКВАД®

сентябрь 2013 RU5131TA003

Номер регистрационного удостоверения П N015625/01
ООО «Алкон Фармацевтика»
Тел.: (495) 258 52 78. Факс: (495) 258 52 79

Alcon®
a Novartis company

ИНФОРМАЦИЯ ПРЕДНАЗНАЧЕНА ДЛЯ МЕДИЦИНСКИХ И ФАРМАЦЕВТИЧЕСКИХ РАБОТНИКОВ

Низкочастотная магнитотерапия в комплексном лечении больных с офтальмопатологией

А.А. Федотов

ГБУ Рязанской области «Клиническая больница им. Н.А. Семашко»

В структуре патологии, приводящей к необратимой слепоте и инвалидизации у взрослых старше 50 лет, наряду с травмами и дегенеративной миопией наиболее значимы патология сетчатки и зрительного нерва (Либман Е.С., Калеева Э.В., 2010). Несмотря на широкое распространение хирургических, лазерных и медикаментозных методов лечения, не всегда удается добиться стабилизации зрительных функций у данной категории больных. В связи с этим разработка эффективных способов немедикаментозного воздействия для стабилизации зрительных функций у больных с патологией сетчатки и зрительного нерва на всех этапах реабилитации является особенно актуальной.

Доступность и относительная безопасность искусственных магнитных полей (МП) делают их более привлекательными у данной группы пациентов, чем другие методы физических воздействий. Низкочастотные импульсные магнитные поля модифицируют активность энзимов, регулируют внутренний синтез окиси азота, модулируя функциональную активность многих нейронных ансамблей (Bawin S.M., Adey W.R., 1976). Резонанс электромагнитного поля клетки с внешним когерентным электромагнитным полем увеличивает приток дополнительной энергии, амплитуду колебания клеток, активацию биохимических процессов. Такое взаимодействие является биоинформационным (Афромеев В.И. с соавт., 1997) и обладает определенной степенью универсальности при использовании магнитотерапии (МТ) в лечении различных по этиологии заболеваний.

При этом перспективным направлением развития магнитотерапевтической техники является создание излучателей, максимально адаптированных к органу зрения, а также оптимизация биотропных параметров поля, воздействующего на ткани глаза и параокулярные структуры (Соколов В.А. и др., 1998).

Целью настоящего исследования явилось изучение эффективности применения импульсного низкочастотного МП распределенного характера магнитотерапевтического офтальмологического аппарата АМТО-01 diathera в комплексном лечении больных с патологией сетчатки и зрительного нерва.

Материалы и методы

В условиях ГБУ РО «Клиническая больница им. Н.А. Семашко» проведено обследование и лечение 134 больных, из них МТ в комплексном лечении была применена у 86 пациентов (36 мужчин и 50 женщин в возрасте 35-76 лет) — основная группа. Курс магнитотерапии составил 12-15 сеансов по 10 минут каждый с использованием импульсного магнитного поля.

Состав больных основной группы: макулодистрофия (МД) — 21 человек (42 глаза), (13ж/8м) средний возраст — 69,6±2,69 лет; атрофия зрительного нерва (АЗН) — 15 человек (30 глаз), (11ж/4м) средний возраст — 59,7±3,19 лет; дегенеративные сосудистые заболевания органов зрения — 10 человек (20 глаз), (7ж/3м) средний возраст — 65,15±3,89 лет; первичная открытоугольная глаукома (ПОУГ) — 15 человек (29 глаз), (10ж/5м) средний возраст — 71,54±3,51 лет; травматические повреждения органов зрения — 25 человек (25 глаз), (9ж/16м) средний возраст — 49,31±4,32 лет.

Таблица 1. **Изменение ОЗ больных ПОУГ основной и контрольной групп после курса лечения**

Группы больных	Острота зрения до лечения		Острота зрения после лечения		Изменение в % к исходному	P
	n_1 (глаза)	($M_1 \pm m_1$)	n_2 (глаза)	($M_2 \pm m_2$)		
Все стадии						
Основная	29	0,37±0,02	29	0,42±0,02	15,07	>0,05
Контрольная	28	0,39±0,04	28	0,43±0,04	10,83	>0,05

Таблица 2. **Изменение периферического зрения больных ПОУГ основной и контрольной групп после курса лечения**

Группы больных	Поле зрения до лечения (°)		Поле зрения после лечения (°)		Изменение в % к исходному	P
	n_1 (глаза)	($M_1 \pm m_1$)	n_2 (глаза)	($M_2 \pm m_2$)		
Все стадии						
Основная	29	319,82± 8,46	29	349,75± 8,49	9,36	<0,05*
Контрольная	28	307,93±13,92	28	324,24± 13,87	5,30	>0,05

Таблица 3. **Изменение тонометрического ВГД больных ПОУГ основной и контрольной групп после курса лечения**

Группы больных	ВГД до лечения (mmHg)		ВГД после лечения (mmHg)		Изменение в % к исходному	P
	n_1 (глаза)	($M_1 \pm m_1$)	n_2 (глаза)	($M_2 \pm m_2$)		
Все стадии						
Основная	20	27,03±0,35	20	23,51±0,24	-13,04	<0,05*
Контрольная	14	25,76±0,59	14	24,58±0,57	-4,58	>0,05

Сопутствующая патология — ишемическая болезнь сердца, артериальная гипертензия, сахарный диабет, патология желудочно-кишечного тракта — установлена у 79 пациентов (91,86%).

Всем пациентам в день поступления и при выписке по окончании курса лечения были проведены традиционные офтальмологические методы исследования: визометрия, исследование суммарного значения границ поля зрения, глазная тонометрия по методу Маклакова, исследование АД на плечевой артерии по методу Короткова.

В контрольную группу вошли 13 больных с МД, 5 — с АЗН, 14 больных — с ПОУГ, 5 — с дегенеративными сосудистыми заболеваниями и 11 — с травмами органа зрения, получавших комплексное лечение без применения МТ.

Результаты и обсуждение

Оценивая результаты лечения пациентов групп наблюдения, следует отметить хорошую переносимость процедур и отсутствие отрицательных реакций. Наряду с этим у 14% больных с артериальной гипертензией в процессе лечения отмечалось снижение систолического АД на 12-19 мм рт.ст.

Характеризуя динамику зрительных функций, следует подчеркнуть преимущество комплексной терапии. Так, у 25% больных основной группы улучшение остроты зрения отмечено уже на 6-7-й день лечения, у 60% — на 11-12-й день комплексной терапии наряду с регрессом воспалительных и геморрагических проявлений у больных с травмой органа зрения. В контрольной группе динамика данного симптома формировалась достоверно позже и у меньшего числа больных.

Проводилось сравнение показателей в группе исследования и контрольной группе. Достоверность различий между группами определялась с использованием парного t-критерия Стьюдента. Различия считались достоверными при P<0,05.

У больных с МД и АЗН в обеих группах на фоне лечения произошло уменьшение субъективных симптомов заболевания, острота зрения повысилась с 0,37±0,02 до 0,39±0,02, поле зрения расширилось с 319,82±8,46 до 349,75±8,49, однако в отношении остроты и поля зрения статистической разницы между основной и контрольной группами установлено не было. Тем не менее в основной группе отмечалось достоверно более выраженное уменьшение симптома искажения предметов.

Сходные результаты получены и у больных с дегенеративными сосудистыми заболеваниями органа зрения. При этом отмечено более быстрое рассасывание ретинальных геморрагий и транссудатов по сравнению с контрольной группой.

У больных с ПОУГ в комплексную терапию включено гипотензивное медикаментозное лечение по схеме, подобранной до госпитализации. Улучшение остроты зрения на 15% в ходе комплексной МТ носило статистически недостоверный характер *(табл. 1)*. При этом поле зрения расширилось на 9,36%, что носило статистически достоверный характер. ВГД статистически достоверно снизилось на 13,04% у больных основной группы *(табл. 2, 3)*. У пациентов контрольной группы наблюдения ВГД снизилось на 4%, и эти изменения носили статистически недостоверный характер.

У одного больного на глазу, перенесшем гипотензивные операции и факоэмульсификацию катаракты, ВГД существенно не изменилось.

Выводы

1. Комплексное лечение с включением МТ аппаратом АМТО-01 оказывает определенный дополнительный терапевтический эффект в комплексном лечении макулодистрофии сетчатки и атрофии зрительного нерва.

2. Применение низкочастотной МТ при ПОУГ приводит к снижению ВГД на 13%, сопровождающееся расширением поля зрения на 9,36% и улучшением остроты зрения.

3. Аппарат АМТО-01 diathera позволяет существенно расширить спектр комплексного лечения офтальмологических больных в условиях поликлиники.

Литература

1. *Афромеев В.И., Субботина Т.И., Яшин А.А.* Корреляционный подход и роль физиологических ритмов в объяснении эффектов взаимодействия электромагнитных полей с живым организмом // Вестник новых медицинских технологий. – 1997. – № 3. – С. 31-35.

2. *Либман Е.С., Калеева Э.В.* Состояние и динамика инвалидности вследствие нарушений зрения в России // Съезд офтальмологов России, 9-й: Тез. докл. – М., 2010. – С. 73.

3. *Соколов В.А., Юдаев Ю.А., Федотов А.А.* Выбор параметров магнитотерапии в офтальмологии (обзор) // Российский медико-биологический вестник им. И.П. Павлова. – 1998. – № 1-2. – 105-111.

4. *Bawin S.M., Adey W.R.* Sensitivity of calcium binding in cerebral tissue to weak environmental electric fields oscillating at low frequency // Proc. Natl. Acad. Sci. USA. – 1976. – Vol. 73. – P. 1999-2003.

Январь

24 января
Москва
XV Научно-практическая нейроофтальмологическая конференция «Актуальные вопросы нейроофтальмологии»
НИИ нейрохирургии им. акад. Н.Н. Бурденко РАМН
www.nsi.ru/conference/18

Февраль

27 февраля
Москва
Конференция офтальмологов ФМБА России «Актуальные проблемы офтальмологии»
www.medprofedu.ru/glavnaya.htm

27 февраля
Ярославль
Заседание офтальмологического общества Ярославской области.
Тема: «Болезни роговицы. Болезни стекловидного тела и сетчатки».
Модератор – проф. В.В. Страхов.
Ярославская областная клиническая больница

27-28 февраля
Санкт-Петербург
Российская глаукомная школа: VII конференция «Глаукома: теория и практика. Горизонты нейропротекции»
Межрегиональная общественная организация «Ассоциация врачей-офтальмологов»
Северо-Западный государственный медицинский университет имени И.И. Мечникова
www.congress-ph.ru/event/glaukoma-14

Март

1 марта
Москва
3-й Международный симпозиум «Москва Премиум».
Тема: «Хирургия катаракты»
www.organum-visus.com/moscow-premium-cataract

13-16 марта
Москва
13-я Всероссийская школа офтальмолога
Российский национальный исследовательский медицинский университет им. Н.И. Пирогова

20-21 марта
Москва
XII Научно-практическая конференция «Современные технологии лечения витреоретинальной патологии»
ФГБУ «МНТК «Микрохирургия глаза» им. акад. С.Н. Федорова»
www.mntk.ru/specialists/Konferents/konf_vitreo

21 марта
Краснодар
Межрегиональная научно-практическая конференция «Актуальные вопросы офтальмологии», посвященная Всемирному дню борьбы с глаукомой
Центр грудной хирургии Краевой клинической больницы № 1 им. проф. С.В. Очаповского
www.kkbo.ru/home/the-news.html

28 марта
Уфа
Научно-практическая конференция «Актуальные проблемы лечения глаукомы»
ГБУ «Уфимский НИИ глазных болезней АН РБ»
www.ufaeyeinstitute.ru

28 марта
Ярославль
Межрегиональная конференция офтальмологов и оптометристов.
Тема: «Современная оптическая коррекция зрения»
Место проведения: Ярославская областная клиническая больница

Апрель

10-11 апреля
Москва
Научно-практическая конференция с международным участием «Актуальные вопросы детской офтальмологии – 2014»
МНИИ глазных болезней им. Гельмгольца
www.helmholtzeyeinstitute.ru/rus/index.php?id=790

18-19 апреля
Казань
Всероссийская научно-практическая конференция «Новые технологии в офтальмологии»
Республиканская клиническая офтальмологическая больница
Место проведения: Отель «Ривьера»
www.rkob.ru/konferencii/show/6

25-26 апреля
Санкт-Петербург
Научная конференция офтальмологов с международным участием «Невские горизонты - 2014»
Санкт-Петербургский государственный педиатрический медицинский университет
Место проведения: «Сокос Отель Палас Бридж»
www.eye-gpma.ru/?p=nevskie_gorizonti83

Май

15 мая
Оренбург
V Всероссийская научно-практическая конференция «Современные аспекты деятельности медицинских сестер в офтальмологии»
Оренбургский филиал ФГБУ «МНТК «Микрохирургия глаза» им. акад. С.Н. Федорова»
www.ofmntk.ru/science/22

16-18 мая
Ростов-на-Дону
МАКУЛА-2014: VI Всероссийский семинар-«круглый стол» с международным участием
Глазная клиника «ИнтерЮна»
www.interyuna.ru/imgs/wysiwyg/mak14.jpg

20 мая
Москва
VI Научно-практическая конференция «Актуальные вопросы офтальмологии»
Организатор: ФБГУ «НИИГБ» РАМН
Место проведения: Здание Правительства Москвы (Москва, ул. Новый Арбат, 36/9)

22 мая
Хабаровск
Межрегиональная научно-практическая конференция «Новые технологии диагностики и лечения заболеваний органа зрения в Дальневосточном регионе» в рамках XIII Международного конгресса «Доказательная медицина – основа современного здравоохранения»
Хабаровский филиал ФГБУ «МНТК «Микрохирургия глаза» им. акад. С.Н. Федорова»
www.khvmntk.ru

25 мая
Санкт-Петербург
Третья конференция Российского общества катарактальных и рефракционных хирургов (RSCRS-2014)
www. rscrs.org

26-30 мая
Санкт-Петербург
XX Международный офтальмологический конгресс «Белые ночи»
www.ocwn.org/congress

Июнь

5-6 июня
Уфа
Научно-практическая конференция по офтальмохирургии с международным участием «Восток-Запад»
ГБУ «Уфимский НИИ глазных болезней АН РБ»
www.ufaeyeinstitute.ru/news/conference/14523

18 июня
Москва
IX Всероссийская научная конференция молодых ученых в рамках научно-практической конференции «Федоровские чтения» «Актуальные проблемы офтальмологии»
ФГБУ «МНТК «Микрохирургия глаза» им. акад. С.Н. Федорова»
www.mntk.ru/specialists/Konferents/akt_prob

19-20 июня
Москва
XII Всероссийская научно-практическая конференция с международным участием «Федоровские чтения»
ФГБУ «МНТК «Микрохирургия глаза» им. акад. С.Н. Федорова»
www.mntk.ru/specialists/Konferents/fed_cht

26-28 июня
Новосибирск
Всероссийский «Круглый стол», посвященный 25-летию Новосибирского филиала «Фундаментальные исследования в офтальмологии»
Новосибирский филиал ФГБУ «МНТК «Микрохирургия глаза» им. акад. С.Н. Федорова»
www.mntk.nsk.ru

Август

8 августа
Чебоксары
Региональная конференция «Новые технологии в офтальмологии», посвященная дню рождения акад. С.Н. Федорова
Чебоксарский филиал ФГБУ «МНТК «Микрохирургия глаза» им. акад. С.Н. Федорова»
www.websight.ru/prof/index_conf.php

Сентябрь

Сентябрь
Москва
Научно-теоретическая конференция «Дискуссионные вопросы офтальмологии»
ФГБУ «НИИГБ» РАМН

6 сентября
Иркутск
«V Байкальские офтальмологические чтения», посвященные 25-летию Иркутского филиала ФГБУ «МНТК «Микрохирургия глаза» им. акад. С.Н. Федорова»
Иркутский филиал ФГБУ «МНТК «Микрохирургия глаза» им. акад. С.Н. Федорова»
www.mntk.irkutsk.ru

24 сентября
Москва
Конференция офтальмологов ФМБА России «Глаукома: фокус на глазной кровоток»
www.medprofedu.ru/glavnaya.htm

26-27 сентября
Астрахань
Научно-практическая конференция офтальмологов Южного федерального округа «Инновационные технологии в офтальмологической практике регионов»
www.minzdravao.ru/site-page/konferencii

30 сентября – 2 октября
Москва
Научно-практическая конференция с международным участием «VII Российский общенациональный офтальмологический форум»
МНИИ глазных болезней им. Гельмгольца
www.helmholtzeyeinstitute.ru

Октябрь

30 октября – 1 ноября
Москва
XV Научно-практическая конференция с международным участием «Современные технологии катарактальной и рефракционной хирургии»
ФГБУ «МНТК «Микрохирургия глаза» им. акад. С.Н. Федорова»
www.mntk.ru/specialists/Konferents/katarakt_konf/katar_obsh

24 октября
Уфа
Научно-практическая конференция «Актуальные проблемы лечения заболеваний переднего отрезка глаза»
ГБУ «Уфимский НИИ глазных болезней АН РБ»
www.ufaeyeinstitute.ru

31 октября
Чебоксары
Круглый стол «Как разобраться в многообразии противоглаукомных гипотензивных препаратов. Что и когда назначать?»
Чебоксарский филиал ФГБУ «МНТК «Микрохирургия глаза» им. акад. С.Н. Федорова»
www.websight.ru/prof/index_conf.php

Ноябрь

Ноябрь
Москва
V Международный симпозиум «Осенние рефракционные чтения – 2014»: Индуцированные аметропии: патогенез, профилактика, коррекция и лечение
ФГБУ «НИИГБ» РАМН
www.niigb.ru

27 ноября
Ярославль
Научно-практическая конференция офтальмологов Ярославской области. Модератор – профессор В.В. Страхов
Место проведения: Ярославская областная клиническая больница

27-28 ноября
Санкт-Петербург
IV Всероссийская научная конференция с международным участием на тему «Фармакотерапия в современной офтальмологической практике»
Санкт-Петербургский филиал ФГБУ «МНТК «Микрохирургия глаза» им. акад. С.Н. Федорова»
www.mntk.spb.ru

28 ноября
Уфа
Научно-практическая конференция «Актуальные проблемы лечения заболеваний заднего отрезка глаза»
ГБУ «Уфимский НИИ глазных болезней АН РБ»
www.ufaeyeinstitute.ru

Декабрь

5 декабря
Москва
XII Международная конференция «Глаукома: теории, тенденции, технологии»
Российское глаукомное общество
www.eyenews.ru
www.glaucomanews.ru

24-26 декабря
Оренбург
XXV Всероссийская научно-практическая конференция с международным участием, посвященная 25-летию Оренбургского филиала «Новые технологии микрохирургии глаза»
Оренбургский филиал ФГБУ «МНТК «Микрохирургия глаза» им. акад. С.Н. Федорова»
www.ofmntk.ru/science/22

25 декабря
Екатеринбург
XXII Региональная научно-практическая конференция по вопросам хирургического и консервативного лечения заболеваний органа зрения
Екатеринбургский центр ФГБУ «МНТК «Микрохирургия глаза» им. акад. С.Н. Федорова»
www.eyeclinic.ru

Январь

8-10 января
Вена, Австрия
5-й Международный курс по эстетической хирургии, окулопластике и травматологии
Vienna General Hospital
www.ophthalmictrainings.com/en/current%20courses/5_reconstruction_traumatology

25 января
Рим, Италия
4-й Зимний конгресс EURETINA
www.euretina.org/rome2014/default.asp

Февраль

13-17 февраля
Фахардо, Пуэрто-Рико
Зимний конгресс ASCRS&ASOA
www.ascrs.org/meetings-and-events/2014-ascrsasoa-winter-update

14-16 февраля
Любляна, Словения
18-й Зимний конгресс ESCRS
www.escrs.org/Ljubljana2014/default.asp

20-22 февраля
Сингапур
7-й Международный конгресс по хирургии глаукомы (ISGS 2014)
www.isgs.ucsd.edu

21-22 февраля
Панама, Республика Панама
XXII Пан-американский региональный курс по офтальмологии
www.paao.org/index.php?component=com_articles&id_art=90

27 февраля
Вашингтон, США
24-й Ежегодный конгресс Американского глаукомного общества
www.americanglaucomasociety.net/meeting/upcoming_annual_meeting_overview

Март

1-6 марта
Рио-Гранде, Пуэрто-Рико
40-я Ежегодная встреча Североамериканского нейроофтальмологического общества (NANOS)
www.nanosweb.org/i4a/pages/index.cfm?pageid=3724

7-10 марта
Краков, Польша
Весенний конгресс офтальмологической онкологической группы (OOG)
www.oog.eu.com

9-15 марта
Международная неделя глаукомы, WGW2014: World Glaucoma Week
www.wgweek.net

20-23 марта
Лиссабон, Португалия
5-й Мировой конгресс по спорным вопросам в офтальмологии (СОРНу)
www.comtecmed.com/cophy/2014

20-23 марта
Атланта, США
Научный конгресс по исследованию макулы (MVRF)
www.mvrf.org/mvrf-scientific-conference

31 марта – 3 апреля
Мельбурн, Австралия
11-й Международная конференция по слабовидению (Vision 2014)
www.vision2014.org/index.html

Апрель

2-6 апреля
Токио, Япония
Мировой конгресс по офтальмологии (WOC)
www.woc2014.org

25 апреля
Бостон, США
День глаукомы ASCRS в рамках Конгресса ASCRS&ASOA
www.ascrs.org/meetings-and-events/2014-glaucoma-day

25-29 апреля
Бостон, США
Конгресс ASCRS&ASOA
www.ascrs.org/meetings-and-events/2014-ascrsasoa-symposium-congress

Май

10-13 мая
Париж, Франция
120-й Конгресс FSO
Французское офтальмологическое общество
www.sfo.asso.fr/congres/congres-sfo-2014

22-25 мая
Дубровник, Хорватия
ISOT 2014: Конгресс международного общества по травме глаза
www.isot-hod.com

29-31 мая
Пунта-дель-Эсте, Уругвай
XXIII Пан-американский региональный курс по офтальмологии
www.paaoregional2014.org

Июнь

7-11 июня
Ницца, Франция
11-й Конгресс Европейского глаукомного общества (EGS)
www.oic.it/~egsnice2014

19-22 июня
Рейкьявик, Исландия
11-й Международный симпозиум по окулярной фармакологии и терапии (ISOPT)
www.isopt.net

Июль

14-16 июля
Балтимор, США
4-я Международная конференция по клинической и экспериментальной офтальмологии
http://ophthalmology2014.conferenceseries.net

Сентябрь

13-17 сентября
Лондон, Великобритания
XXXII Конгресс ESCRS
www.escrs.org/London2014/default.asp

19-20 сентября
Венеция, Италия
Вторая Европейская конференция по аниридии
www.aniridia.it

Октябрь

1-4 октября
Ницца, Франция
EVER-2014
Европейская ассоциация зрения и исследований в области органа зрения
www.ever.be

18-21 октября
Чикаго, США
AAO 2014
Ежегодный конгресс Американской академии офтальмологии
www.aao.org/meetings/annual_meeting/chicago.cfm

19-22 октября
Сан-Франциско, США
Конференция по патологиям зрения (DPA)
www.digitalpathologyassociation.org/pathology-visions-conference

Ноябрь

13-16 ноября
Джайпур, Индия
27-й Ежегодный съезд Азиатско-Тихоокеанской ассоциации катарактальных и рефракционных хирургов (APACRS)
www.apacrs.org



Обрести друзей, преодолеть слепоглухоту

Илья Бруштейн

Сергея Алексеевича Сироткина с полным правом можно назвать «героем». Слово «героизм» несколько затаскалось и потеряло свой первоначальный смысл. Но в данном случае, думается, что оно вполне уместно. Героическим может быть не только отдельный поступок, но и вся жизнь человека.

С.А. Сироткин родился в 1949 году в деревне с поэтическим названием Красавица Кологривского района Костромской области в крестьянской семье. Когда мальчику было два года, его отец устроился водителем на строительстве московского метро, и семья переехала в Москву. С рождения Сережа лишен зрения. В 7 лет он практически полностью оглох. Только 15 лет назад — уже в зрелом возрасте! — удалось подобрать слуховой аппарат, который частично вернул функции слуха.

В 1977 году слепоглухой юноша успешно закончил психологический факультет Московского государственного университета им. М.В. Ломоносова. С 1979 года является заведующим сектором социальной реабилитации слепоглухих Института профессиональной реабилитации и подготовки персонала «Реакомп» Всероссийского общества слепых (ВОС). В 1988 году стал кандидатом философских наук. В 1992 году Сергей Алексеевич создал Общество социальной поддержки слепоглухих «Эльвира», бессменным президентом которого он является уже более двадцати лет.

Деятельность С.А. Сироткина получила общероссийское и международное признание. В 2003 году он был избран вице-президентом Европейского союза слепоглухих (EBDU), а в 2008 году возглавил эту авторитетную международную организацию. С 2000 года он также руководит Комиссией по деятельности слепоглухих при Европейском союзе слепых (ECC). Героизм Сироткина — это его напряженная, ежедневная, кропотливая работа, которую он ведет, несмотря на тяжелую инвалидность. Героизм — это жизнь, которую человек посвятил помощи своим товарищам по несчастью.

Главная проблема — недостаток общения

Мы встретились с Сергеем Алексеевичем в его кабинете в Институте профессиональной реабилитации и подготовки персонала «Реакомп» ВОС в Москве. С.А. Сироткину также нередко приходится бывать в столице Норвегии, Осло, где располагается штаб-квартира Европейского союза слепоглухих. Вообще, значительная часть рабочего времени моего собеседника проходит в разъездах по нашей стране и зарубежным государствам.

Несмотря на напряженный рабочий график, Сергей Алексеевич является очень открытым и доступным для общения человеком. Он никогда не отказывает во встречах журналистам, внимательно относится к каждому посетителю, лично отвечает на все письма, приходящие по электронной и обычной почте.

— Сергей Алексеевич, людям, далеким от этой темы, не всегда понятно, кто же такие слепоглухие…

— Когда произносят слово «слепоглухой», то обычно сразу же представляется человек, который абсолютно ничего не видит и не слышит. Такие люди действительно есть. Их называют «тотально слепоглухими» или в разговорной речи «тотальниками». Это, конечно же, наиболее тяжелая форма слепоглухоты… Но наряду с «тотальниками» слепоглухими также называют пациентов, имеющих остаточное зрение и/или остаточный слух.

— То есть слепоглухота — это «двойная инвалидность»: по зрению и по слуху?

— Слепоглухими называют людей с сочетанными глубокими нарушениями зрения и слуха. Слепоглухота — это не «двойная инвалидность», как Вы сформулировали в своем вопросе, а ОСОБЫЙ ВИД ИНВАЛИДНОСТИ. У слепоглухих — особые проблемы, во многом отличные от тех, которые порождаются отдельно слепотой или глухотой. Речь идет о проблемах, связанных с ориентировкой в пространстве, доступом к информации, к услугам органов государственной власти и коммерческих организаций, к достижениям культуры.

И все же главная проблема — это недостаток общения. Говорю это на основании личного опыта. До установки современного слухового аппарата у меня были огромные трудности в контактах с обычными зрячеслышащими людьми, и сейчас эти проблемы до конца не решены…

Разумеется, далеко не каждому слепоглухому может помочь слуховой аппарат, даже самый современный. Как я уже говорил, у нас есть немало людей, полностью лишенных доступа и к миру звуков, и к миру зрительных образов. Большинство посетителей, которые обращаются в «Эльвиру», не просят какой-то конкретной помощи. Они просто страдают от одиночества.

Способы общения слепоглухих

— На одиночество жалуются не только слепоглухие. От него страдают и совершенно здоровые люди, и незрячие соотечественники с прекрасным слухом, и глухие люди с великолепным зрением…

— Я согласен, одиночество, разобщение людей — это общемировая проблема, которая не ограничивается рамками инвалидного сообщества. Но именно слепоглухие находятся «в особом положении». Попробуйте провести эксперимент: одновременно завязать глаза и заткнуть себе уши. Сколько времени Вы сможете провести в таком положении? Час? Два? Сутки? Месяц? Год? Или всю жизнь?

Вопрос не только в том, что слепоглухим людям трудно найти подходящие способы общения с внешним миром… Им также нелегко быть «на одной волне» со зрячими и слышащими людьми, находить с ними общие темы для беседы, общаться на равных.

— Сергей Алексеевич, как Вы общались с внешним миром все эти годы, до того времени, как Вам подобрали слуховой аппарат?

— С помощью дактилологии и языка жестов. А если быть точнее, то мне постоянно был необходим посредник для общения — тифлосурдопереводчик. «Напрямую» я мог беседовать только с глухими и слепоглухими людьми. Способ общения слепоглухих почти не отличается от общения зрячих глухих. Разница состоит только в том, что слепоглухие воспринимают жесты не зрительно, а тактильно, как говорят в нашей среде, «рука — в руке». Жесты «выстукиваются», «выдавливаются» на ладони…

Сергей Алексеевич Сироткин

Кстати, в журнале Всероссийского общества слепых «Наша жизнь» есть постоянная рубрика «Рука — в руке», посвященная психологической и социальной реабилитации слепоглухих людей. Я тоже иногда пишу материалы для этой рубрики. Эти статьи доступны и в сети Интернет.

Слепоглухие с остаточным зрением (глухие слабовидящие) иногда могут воспринимать жесты собственными глазами, если их зрительных возможностей для этого достаточно…

— Получается, что глухим людям с хорошим зрением просто общаться со слепоглухими товарищами по несчастью. Нужно только тактильно обмениваться жестами?

— На первый взгляд, все действительно просто. Ведь мы говорим на одном языке: с помощью дактилологии и языка жестов… Но существует и ряд психологических барьеров. Во-первых, при общении глухих между собой большое значение уделяется не только жестам, но и мимике. Очевидно, что слепоглухие без остаточного зрения воспринимать мимику собеседника не способны…

Во-вторых, зрение является важнейшим способом постижения мира глухими людьми. Инвалиды по слуху обычно очень наблюдательны и обладают хорошей памятью. Они точно «фиксируют» людей и предметы, находящиеся вокруг них, а также все происходящие события.

А слепоглухим нужно все объяснять. С ними необходимо не только общаться на языке жестов, но и описывать собственную внешность, рассказывать об окружающей обстановке, описывать действия и события, происходящие вокруг… Это довольно непривычное занятие для зрячих глухих!

Кстати, в этом и состоит отличие тифлосурдоперевода (предназначенного для слепоглухих) от сурдоперевода (для зрячих глухих). Например, мой ассистент и тифлосурдопереводчик Светлана Вячеславовна Бредихина, которая присутствует во время нашей беседы, при Вашем появлении с помощью языка жестов и дактилологии описала Вашу внешность, одежду и даже диктофон, с помощью которого записывается наш диалог.

Мне думается, что общение должно проходить на равных. Если ко мне приходит незрячий журналист, то мне тоже не нужно знать о его внешности. Но при беседе со зрячим слепоглухому человеку хочется его «видеть» и «слышать». Тифлосурдопереводчик становится «глазами» и «ушами» для инвалида по зрению и слуху. Очень нужная и благородная профессия!

В мастерской

Сергей Алексеевич Сироткин и его супруга Надежда Владимировна Голован

— Поясните, пожалуйста, дактилология и язык жестов — это одно и то же?

— Это две принципиально разные жестовые системы. Но при общении глухих и слепоглухих они, как правило, используются одновременно. Дактилология — это не самостоятельный язык, а жестовое, пальцевое обозначение отдельных букв и знаков препинания. Скажем, буква «а» обозначается сжатым кулаком, буква «б» — определенным сочетанием согнутых и сжатых пальцев, буква «в» — это полностью раскрытая ладонь, в которой все пальцы выпрямлены и прижаты друг к другу…

В языке жестов каждый жест обозначает не отдельную букву, а целое слово: существительные, прилагательные, глаголы, наречия, местоимения и т.д. Очевидно, что общаться на языке жестов гораздо удобнее и быстрее, чем с помощью дактилологии. Поэтому эта система и применяется в качестве основной и глухими, и слепоглухими.

Дактилология выполняет вспомогательную роль. С помощью нее обозначаются имена собственные, географические названия и специальные термины, для которых не существует собственных жестов. Или же кто-то из собеседников этих жестов не знает.

— Как происходит общение между слепыми и слепоглухими людьми?

— Разумеется, незрячие с хорошим слухом обычно не владеют языком жестов. Зато многие из них умеют читать и писать по Брайлю. Этот навык тоже открывает возможности для коммуникации. Например, существует так называемый «прибор прямого чтения». В разговорной речи его еще называют «коммуникатором».

Это небольшое и недорогое механическое устройство внешне напоминает миниатюрную пишущую машинку для слепых. Оно предназначено не для письма, а для устного общения слепоглухих со слепыми. При нажатии на клавиши из устройства выскакивают маленькие колпачки, которые тактильно может воспринимать собеседник.

— По сути, принцип действия коммуникатора совпадает с принципом действия брайлевского дисплея.

— Да, конечно, брайлевский дисплей тоже можно использовать для этих же целей. Он даже более удобен, так как позволяет слепоглухим общаться не только с незрячими сограждами, но и с большинством населения, со зрячеслышащими людьми. Тогда собеседнику достаточно набрать информацию для слепоглухого на обычной клавиатуре, а он прочитает ее с помощью брайлевского дисплея. В свою очередь, зрячий участник беседы может прочитать ответ, взглянув на стандартный компьютерный монитор.

— Вероятно, рельефно-точечный (брайлевский шрифт) необходим слепоглухим не только для общения с помощью коммуникатора или брайлевского дисплея, но и для познания мира…

— Это действительно так. Система чтения и письма, созданная Луи Брайлем, открывает перед слепоглухими людьми мир художественной и специальной литературы. Они могут читать, писать письма, вести дневники. Именно знание системы Брайля дает возможность слепоглухому принимать участие в коммуникации через сеть Интернет: участвовать в работе чатов, форумов, использовать систему обмена мгновенными сообщениями ICQ, так называемую «аську».

Я сам являюсь активным пользователем Интернета и не мыслю своей жизни и работы без современных информационных технологий. Также не ленюсь читать брайлевские книги и журналы. Незрячие люди с хорошим слухом могут использовать аудиокниги. А слепоглухим обычно доступна только брайлевская литература.

— Слуховой аппарат не дает Вам возможности слушать аудиокниги, радио- и телепередачи, посещать театры и кинотеатры?

— К сожалению, все, перечисленное Вами, для меня недоступно. Даже со слуховым аппаратом. Я могу общаться со слышащими людьми, если собеседник говорит очень медленно, внятно, находится от меня на комфортном расстоянии. И даже в этом случае я не всегда и не все понимаю — требуется помощь тифлосурдопереводчика. А воспринимать быструю речь диктора, радиоведущего или актера для меня совершенно нереально. Не забывайте, что слепоглухие люди не случайно называются слепоглухими! Даже если они обладают остатком слуха или зрения, то этот остаток небольшой.

— Каким образом могут общаться люди, ставшие слепоглухими во взрослом возрасте, не владеющие языком жестов и брайлевским шрифтом?

— Можно посоветовать недавно ослепшим и оглохшим попытаться приобрести эти навыки. Хотя бы в минимальном объеме. Разумеется, это не всегда возможно. Во-первых, у многих пациентов слепоглухота сопровождается другими тяжелыми сопутствующими заболеваниями. Во-вторых, специалистов, способных оказать помощь людям с подобными ограничениями здоровья, не хватает. Важную и полезную работу проводит отделение реабилитации слепоглухих Центра реабилитации слепых в городе Волоколамске Московской области. Но эта организация способна принять на реабилитацию только несколько человек в год.

Один из самых простых и доступных способов общения для слепоглухого — дермография, т.е. письмо на ладони. Собеседник выводит указательным пальцем печатные буквы на ладони слепоглухого человека, а он сначала повторяет написанное, чтобы убедиться в правильном понимании, а потом отвечает. Этот способ подходит для тех людей, у которых навыки речи сформировались до потери слухи.

Вообще, тема коммуникации слепоглухих — очень обширная. В рамках одной беседы невозможно рассказать обо всех ее аспектах.

Дежурства на кухне — часть учебного процесса в детском доме

Воспитанникам Сергиево-Посадского детского дома прививают навыки самообслуживания

Путевку в жизнь мне дал Загорский детский дом

— Сергей Алексеевич, хотелось бы побольше узнать о Вашей жизни, об основных вехах биографии. Как происходило Ваше становление? Как Вы познавали мир? Как боролись с теми ограничениями, которые были наложены на Вас с самого рождения?

— Я очень благодарен своим родителям: матери Прасковье Степановне и отцу Алексею Алексеевичу за любовь и ласку, которые они мне подарили. Несмотря на тяжелую инвалидность, у меня было счастливое детство. Особенно много со мной занималась мама. Практически всю свою жизнь она посвятила мне.

В семь лет я стал посещать школу-интернат для слепых и слабовидящих детей. Там со мной занимались индивидуально. Освоил дактилологию, язык жестов. Рано полюбил чтение брайлевских книг. В 1963 году в городе Загорске Московской области (ныне этот город носит название Сергиев Посад) был открыт специальный детский дом для слепоглухих детей. Мне довелось стать одним из первых его воспитанников.

В этом году детскому дому исполняется 50 лет. В настоящее время в нем живут и учатся 206 воспитанников, приехавших со всех концов России. Это заведение было и остается уникальным, единственным в нашей стране, созданным специально для маленьких слепоглухих россиян. Детский дом дал мне путевку в жизнь. Пользуясь случаем, хотелось бы сердечно поздравить всех его сотрудников, питомцев и выпускников с этим славным юбилеем!

— Вы обучались по обычной программе средней школы?

— Для каждого воспитанника в детском доме составляется индивидуальная программа обучения. Так было и в мои времена, и сейчас. Мне удалось в полном объеме освоить программу средней школы и в 1971 году поступить на психологический факультет Московского государственного университета им. М.В. Ломоносова. В 1977 году получил университетский диплом.

Для многих слепоглухих детей освоить программу средней школы невозможно в силу особенностей их здоровья. В любом случае в Загорском (Сергиево-Посадском) детском доме делали и делают максимум возможного для каждого ребенка.

Я имею в виду не только учебу, но и приобретение навыков самообслуживания, домашнего труда. Я очень любил в детстве бывать в столярной мастерской, помогать собирать и ремонтировать мебель. Любил повозиться с различными механическими приборами: коммуникаторами, пишущими машинками. Пытался их ремонтировать. Кстати, заниматься уборкой в своей комнате мне тоже нравилось: подметать пол, мыть полы.

Вообще, для слепоглухого человека очень важно быть нужным и востребованным, максимально самостоятельным. В этом плане детский дом в Сергиевом Посаде работает очень успешно. Сейчас там действуют несколько мастерских: керамическая, ткацкая, картонажная, свечная и другие.

— Как складывалась Ваша жизнь после окончания университета?

— Около полутора лет я проработал научным сотрудником в Институте общей и педагогической психологии, а потом стал сотрудником Всероссийского общества слепых. Должности назывались по-разному, но все время работа была связана с психологической и социальной реабилитацией слепоглухих людей. В 1988 году защитил диссертацию на соискание ученой степени кандидата философских наук на тему «Исторические и методологические проблемы слепоглухоты. Мифы и реальность».

Эльвира Шакенова и Надежда Голован. Супруги и Соратницы

— Не могу не попросить Вас рассказать о Вашей покойной супруге Эльвире Кипчаковне Шакеновой.

— Мы познакомились с Эльвирой в 1976 году, когда я учился на предпоследнем курсе философского факультета МГУ. В 1979 году поженились. Эльвира узнала, что в московском университете учатся четыре слепоглухих студента: Наталья Корнеева (ныне Крылатова), Александр Суворов, Юрий Лернер и я.

В то время она работала журналистом в столице Казахстана Алма-Ате. Ее эта информация заинтересовала. Она обратилась к одному из наших кураторов, профессору Э.В. Ильенкову, с просьбой познакомить ее с кем-нибудь из «четверки». Эвальд Васильевич предложил мою кандидатуру.

Эльвира специально приехала ко мне в Москву. Чтобы общаться со мной она изучила язык жестов и рельефно-точечный (брайлевский) шрифт. Мы переписывались. Встречались. Ее письма до сих пор хранятся у меня.

В 1978 году Эльвира Шакенова, Александр Суворов и я стали соавторами книги «Обретешь друзей», вышедшей в свет в алма-атинском издательстве «Жалын». Название этой книги представляется мне очень глубоким и точным. Обретение друзей — это и есть победа над слепоглухотой, преодоление тех преград и барьеров, которые разделяют слепоглухих и зрячеслышащих людей.

— После женитьбы Вы стали работать вместе?

— Мы в течение всей жизни работали вместе, и в Институте общей и педагогической психологии, и во Всероссийском обществе слепых. В 2000 году Эльвиры не стало. Я храню память о ней и благодарю судьбу за счастливые годы, проведенные вместе.

— Общество социальной поддержки слепоглухих «Эльвира» названо в честь нее?

— Имя моей супруги дало название общественной организации. Причем произошло это еще при ее жизни. Мало кто удостаивается такой чести! Но она это заслужила. Она пользовалась и пользуется огромным уважением среди слепоглухих людей и тех, кто им помогает.

— В 2000 году, незадолго до ее смерти, Вы совершили совместную паломническую поездку на Святую Землю, в Иерусалим…

— Эльвира была неизлечимо больна. Посещение Святой Земли стало ее последним желанием. Во время этой поездки мы познакомились со священником Храма Казанской иконы Божией матери в деревне Пучково (сейчас эта деревня административно входит в состав Москвы) Львом Аршакяном. В то время Лев Владимирович еще не был священником, а являлся старостой церковной общины. В сентябре 2010 года отец Лев был рукоположен в духовный сан.

Отец Лев очень поддержал то дело, которому Эльвира посвятила свою жизнь. Л.В. Аршакян стал исполнительным директором нашей организации. Он занимается и организационными вопросами, и духовным окормлением слепоглухих людей.

Те, у кого сохранился остаток слуха, с удовольствием посещают музыкальные занятия

Катание на лошади — важное событие в жизни воспитанницы

В парнике

— Религия занимает важное место в Вашей жизни?

— Я — православный воцерковленный человек. Стараюсь бывать в храме как можно чаще. В рабочем кабинете у меня присутствуют резные иконы. К ним можно прикасаться кончиками пальцев.

— Знаю, что Ваша нынешняя супруга, Надежда Владимировна Голован, тоже является активисткой общества «Эльвира»…

— По Воле Господа я женился во второй раз. Моя первая супруга была зрячеслышащей, вторая супруга — слепоглухая. Надежда ничего не слышит и обладает только небольшим остатком зрения. Также как и Эльвира Шакенова, Надежда Голован стала для меня другом, помощником, соратницей. И, конечно же, она — моя любимая женщина, которая принесла счастье в мою жизнь.

Мы стали общаться в 2000 году, через полгода после ухода из жизни моей первой супруги. Поженились в 2003 году.

— Как Вы познакомились с Надеждой Владимировной?

— Это удивительная история. Дело в том, что мы переписывались, еще учась в школе. Переписывались с помощью телеграфного устройства и азбуки Морзе. Это необычное техническое средство приобрел Загорский детский дом, чтобы расширить коммуникационные возможности слепоглухих воспитанников. А Надя в то время училась в московской школе для глухих детей: у нее отсутствовал слух, но она тогда хорошо видела… Мы были друзьями по переписке, но в детстве и юности ни разу лично не встречались.

Потом мы потеряли друг друга из вида на несколько десятилетий. Но Господь соединил нас, ведь человеку нельзя быть одному.

Вопрос статуса слепоглухих

— Хотелось бы больше узнать о Вашей деятельности в качестве президента «Эльвиры» и Европейского союза слепоглухих.

— Общество социальной поддержки слепоглухих «Эльвира» на сегодняшний день насчитывает около 4000 членов. Это слепоглухие люди, их родственники, друзья и помощники. А всего, по оценкам экспертов, в России насчитывается как минимум 12 000 слепоглухих. Это сравнимо с населением небольшого города.

У «Эльвиры» 15 региональных отделений: Москва, Санкт-Петербург, Краснодарский край, Мордовия, Удмуртия, Приморский край… В Европейский союз слепоглухих входят 22 национальные ассоциации: Россия, Германия, Франция, Испания, Польша, Болгария, Румыния, Казахстан… Кстати, Казахстан — тоже европейская страна. У нее небольшая честь территории географически расположена в Европе, западнее Уральского хребта.

— Вы говорили, что значительная часть людей обращается в «Эльвиру» из-за нехватки общения. Но, наверное, к Вам поступает и немало просьб практического, материального характера…

— Много обращений связано с нехваткой или ненадлежащим качеством технических средств. Люди нередко жалуются на слуховые аппараты, которые они бесплатно получают в рамках индивидуальной программы реабилитации (ИПР). Часто при подборе аппаратов не учитываются потребности слепоглухих, в частности, необходимость двух аппаратов, а не одного! То есть слуховой аппарат требуется для каждого уха.

Очень не хватает тифлосурдопереводчиков. Есть проблемы и с подготовкой специалистов, и с оплатой их труда. Конечно же, слепоглухим людям требуется помощь социальных работников для решения бытовых вопросов. Кто-то доволен оказанной помощью, у кого-то имеются жалобы или какие-то дополнительные пожелания…

Уверен, что многие трудности преодолевались бы гораздо легче, если бы в России признали слепоглухоту в качестве особой инвалидности. Необходимо решить вопрос юридического статуса слепоглухих.

— Почему этот вопрос Вы считаете таким важным?

— Если слепоглухота будет признана в качестве особой инвалидности, то появится юридическая база для создания адресных программ помощи, учитывающих потребности этой категории людей с ограниченными возможностями здоровья. Хотел бы обратить внимание, что в апреле 2004 года Европейский парламент принял официальный документ — «Декларацию о правах слепоглухих». Действие этого документа распространяется только на страны — члены Европейского Союза, но, по сути, он актуален и для России. Декларация определяет, что у слепоглухих людей имеются особые, специфические потребности, которые необходимо учитывать.

Кстати, восемь европейских стран — Великобритания, Испания, Италия, Сан-Марино, Болгария, Венгрия, Хорватия и Словения — приняли специальные законодательные акты, касающиеся статуса слепоглухих и мерах по оказанию им помощи. Обсуждение и принятие этих законодательных актов проходило при активном участии Европейского союза слепоглухих.

— В России, насколько я знаю, слепоглухие рассматриваются как инвалиды по зрению.

— В нашей стране слепоглухим людям определяется инвалидность по зрению. Им предлагается вступить во Всероссийское общество слепых. По мере возможности ВОС проводит работу по их реабилитации, но ресурсов ВОС не всегда хватает.

В швейной мастерской



В учебной мастерской

Увлекательное дело — писать и читать рельефно-точечным шрифтом

Работа на швейной машинке требует сосредоточенности

Воспитанникам с остаточным зрением доступна игра в бильярд

Шахматы — любимая игра слепоглухих воспитанников детского дома

— Европейский союз слепоглухих и общество «Эльвира» выступают организатором многих культурно-массовых и физкультурно-спортивных мероприятий…

— В европейском масштабе главным событием года становится летний лагерь слепоглухих, проводимый поочередно в одной из европейских стран. В течение недели слепоглухие люди, а также их помощники из различных стран встречаются, общаются, обмениваются опытом реабилитационной работы, посещают культурные достопримечательности страны-хозяйки.

Россияне тоже с каждым годом все активнее участвуют в этих мероприятиях. Конечно, есть проблемы с оплатой транспортных расходов для зарубежных поездок, да и для командировок внутри страны… Но с помощью спонсоров и региональных органов социальной защиты проблемы решаются.

Кроме того, и в России, и в других европейских странах проводится много других мероприятий, призванных раскрыть таланты слепоглухих людей, помочь им с пользой и радостью проводить досуг. Проходят соревнования по адаптивной физической культуре: плавание, отжимание на руках, прыжки в длину, толкание ядра, спортивная ходьба, армреслинг и т.д. Слепоглухим людям доступны многие виды физической активности. Также проводятся соревнования по шахматам, шашкам, выставки художественного творчества.

Слепоглухие люди могут петь песни и читать стихи на языке жестов. Это особый вид творческой деятельности, популярный и среди глухих, и среди слепоглухих людей.

— Сергей Алексеевич, как бы Вы могли сформулировать цель Вашей деятельности, Вашей жизни?

— Когда слепоглухие люди, несмотря на все житейские трудности, не опускают руки, радуются жизни, находят в себе силы для созидательной деятельности, то мне хочется порадоваться вместе с ними. Если мне удается кому-то помочь, поддержать человека словом и делом, то день прошел не зря… Моя цель — продолжать и развивать ту реабилитационную работу, которой я занимаюсь уже несколько десятилетий. ■

Фотографии автора и из архива С.А. Сироткина

Registered Nurse,
или Записки американской медсестры
О ватных птичках, бравом полярнике и мандариновых фонариках

Елена Филатова

Дорогие читатели, давненько мы с вами не встречались на страницах нашей газеты. Не знаю, как вы, а я так уже соскучилась. Время-то летит, однако. Ну-с, что у нас за окном? За окном у нас под сенью пальм народ волочёт елки, значит, наступил декабрь, месяц праздничный, новогодний, а у нас, у басурман, и рождественский. Калифорнийская зима, если перефразировать Пушкина[1] — это карикатура северного лета, а в самом Сан-Франциско зимой вообще часто бывает теплее, чем там же летом. Поэтому вполне ощутить прелесть праздничного сезона как-то не получается. Как говорил другой классик, уже советский, «и всё бы хорошо, но что-то нехорошо»[2].

Так что этот Новый Год я буду встречать в столице Канады, где всё будет по-взрослому: и снег по пояс, и мороз, и ёлки, и самое главное — никаких уже осточертевших

мне пальм! Но в Канаде, как поётся в грустной песне с эмигрантским уклоном, «так похоже на Россию, только всё же не Россия»[3].

Нигде Новый Год не отмечают так, как в России. В Америке Рождество — это церковь и семейные посиделки за столом, а Новый Год — пьянка для молодёжи. Ёлки сразу после Рождества многие уже выбрасывают, к Новому Году они никакого отношения не имеют. И вообще, то радостное ощущение волшебства, сказки, с которым выросла я, да и мои дети, здесь полностью отсутствует.

Сегодня я решила взять на вооружение фразу из «Покровских ворот»: артист обязан переодеваться! Поэтому в этот раз мы ни о каких медсестринских темах говорить не будем, а ну их совсем, у нас будет весь следующий год, чтобы покалякать «о делах наших скорбных»[4]. Могут меня, в конце концов, одолеть ностальгия и тоска по родине? Сегодня я буду предаваться воспоминаниям о стремительно отдаляющемся детстве, а то жизнь летит так, что буквально лёг, встал — с Новым Годом! Лёг, встал — с Новым Годом! Итак, запускаем машину времени в обратную сторону...

Начнём плясать от печки, то есть от ёлки. Ёлка у нас дома всегда была настоящая, искусственные не признавались. Пока папа был «большим человеком», то ёлку нам доставляли на дом — громадную, под потолок сталинской квартиры. Когда мы переехали в «брежневку» (смешно, что типы квартир в Советском Союзе называли в честь генсеков), и папа вышел на пенсию, наши ёлки помельчали, но остались натуральными. У папы была очень сложная система, состоящая из перевёрнутой табуретки, в которую помещалась большая кастрюля с водой (здесь обязательно следовал мамин крик: «Арсений, не бери голубую кастрюлю, она для холодца!»). Уточняю — большая *зелёная* кастрюля, и уж потом всё это венчала совершенно головоломная система крепёжных проволок и верёвок, которые удерживали ёлку в вертикальном положении.

В кастрюлю наливалась вода с какими-то тайными добавками, чтобы продлить ёлочную жизнь. Уж что туда папа подмешивал, я точно не знаю, но ёлки у нас обычно стояли до конца января. К этому времени вода в кастрюле приобретала цвет и консистенцию тёмного пива, и наша собака с подозрительным постоянством носила под ёлку на водопой. По породе ей полагались пышные усы, поэтому, когда она с довольным видом вылезала в очередной раз из-под ёлки, мы очень потешались над их несколько подмоченной репутацией. Надо сказать, что этот случайный эксперимент над невинным животным имел положительный эффект — собака была неизменно здорова и весела и прожила долгую и счастливую жизнь. Эх, надо было нам запатентовать папино средство Макропулоса, а то ведь мы всё время мимо кассы!

Ничто не может сравниться с упоительным запахом живой ёлки в доме. Все радостные воспоминания, слежавшиеся за целый год, мгновенно оживают, расправляются, сердце бьётся быстрее, и снова верится в неизбежность чуда. Чистое колдовство...

Папа приходил с работы, с антресолей доставались ящики с игрушками, и он начинал священнодействовать с огоньками. Заботливо и тщательно уложенные в коробку в прошлом году, они почему-то каждый раз ухитрялись запутаться в хитрый змеиный клубок, что наводило на тревожные размышления о их напряжённой тайной жизни на тёмных антресолях. Наши огоньки были довольно древними, но почему-то новые не покупались. Так мы и жили с жизнерадостными здоровенными лампочками, сделанными, как мне кажется, ещё при товарище Сталине по гордому принципу «советские микросхемы — самые большие в мире». И звезда на верхушке у нас тоже была не слабая, как бы сейчас сказали, «жесть»: явно сработанная из отходов на каком-то военном производстве и очень напоминавшая и цветом и дизайном бляху солдатского ремня.

Елочные игрушки — это своеобразная летопись семьи, а в ней уже «видна, как на карте, вся страна»[5]. Вот две незатейливые ватные птички, расписанные яркими красками и залакированные. Папа говорил, что они сохранились со времён его детства в двадцатых годах. Вот довольно облезлый, но всё ещё бравый советский полярник — ну этот явно из славной эпохи покорения пространства и времени тридцатых годов. Вот три посеребрёных грецких ореха, которыми мама украшала ёлку во время войны. Алюминевую краску для орехов выпросили у лётчиков. Вот шары с фосфоресцирующим узором — они действительно светятся в темноте. Это изыски конца пятидесятых, уже моя сестра помнит, как они с мамой их покупали. А вот этот шар цвета бедра испуганной нимфы со стилизованной золотой рыбкой, выгнутой в брейк-дэнсе, появился уже на моей памяти. На нём как будто стоит невидимый штамп: сделано в шестидесятых.

Вскоре после этого экономика в соответствии с указаниями правительства стала экономной, и красивые игрушки исчезли. Тонкий художественный вкус или, как правильно было неоднократно отмечено менее взыскательными членами общества, интеллигентское чистоплюйство не позволяли моим родителям покупать ёлочные украшения «а-ля сельпо», и в семейной летописи возникла прореха. Наконец в магазине «Лейпциг» по случаю — и по-моему, в середине лета — была куплена расчудесная коробка немецких ёлочных игрушек в два этажа. Такой красоты мы ещё никогда не видели, и нам хватило надолго.

Потом — помните? — был кооперативный период китайских Санта-Клаусов в красных куртках и прочей пластмассовой белиберды, но мы твёрдо держались своей советско-немецкой сокровищницы. Как раз тогда (уже больше двадцати лет назад, страшно подумать) я припёрла из Америки большой тюк рождественской упаковочной бумаги. У нас-то ничего такого тогда не было, мы только глазели на красивые картинки в журнале Burda и знали, что теоретически это великолепие возможно. А я как раз улетала домой после западного Рождества, в магазинах «у них» вся эта тематика шла за копейки — ну как было не взять? Теперь каждая наша ёлочка была полностью экипирована, и даже подарки под нею выглядели аксессуарами.

А потом папа неожиданно умер, и нам сначала от тоски хотелось прекратить возню с ёлкой и купить искусственную, но ради его памяти мы всё-таки проголосовали за настоящую. В первый сиротливый Новый Год мы, обливаясь слезами, попытались соорудить папину хитрую ёлочную систему, но ничего у нас не получилось. Ёлка стояла криво, но всё-таки была настоящей и источала живой аромат. Потом мы потихоньку приноровились, и мой старший сын, на удивление рукастый мальчик, принял дедушкину эстафету и взял на себя руководство установкой ёлочного хозяйства.

Наверное, каждая семья имеет свои новогодние традиции. Когда мы с сестрой росли, нам полагалось запрашивать подарки у Деда Мороза, буквально бросая слова на ветер: надо было открыть форточку и крикнуть, что было сил: «Дед Мороз, подари мне, пожалуйста, игрушечный рояль!» И ведь подарил — к ужасу всей семьи и соседей. Вообще, открывание форточки занимало большое место в нашем новогоднем ритуале: чтобы под ёлкой появились подарки, надо было включить огоньки на ёлке, открыть форточку и выйти из комнаты. Особенно помогало воообще уйти из квартиры — кататься на горку или играть во дворе. Срабатывало, как часы. Когда подарки были готовы, на ёлке звонил колокольчик.

[1] А.С. Пушкин. Евгений Онегин.
[2] А.П. Гайдар. Сказка о военной тайне, о Мальчише-Кибальчише и его твердом слове. http://army.lv/maljchish/main.htm
[3] А.М. Городницкий. http://gorodnitsky.com/texts/7.html
[4] К/ф «Место встречи изменить нельзя». http://ru.wikiquote.org/wiki/
[5] Леонид Филатов. Про Федота-стрельца. http://lib.ru/ANEKDOTY/fedot.txt

Уж не знаю, как мои родители ухитрялись это организовывать, но колокольчик всегда звонил неожиданно и заставал меня врасплох. Как же так, только что я тут была, рядом стояла, ничего под ёлкой не было — и вот, пожалуйста!

Кроме подъёлочных подарков нам полагались подарки подкроватные — утром все находили у себя под кроватью ещё что-нибудь, неизвестно как там оказавшееся. Форточка-то была открыта на ночь, ага! И главное, Дед Мороз мгновенно реагировал на критику. Я как-то сказала, что несправедливо, что наша собака не получила подарка. Через полчаса прозвенел колокольчик, и под ёлкой очутился завёрнутый в бумажку пряник с надписью «Для Ветки» (так звали нашу фокстерьершу). Я, сами понимаете, просто обмерла, а то, что мы эти самые пряники накануне покупали в булочной на углу, мне, естественно, было невдомёк.

С годами Дед Мороз как-то постепенно потускнел и испарился, а ощущение чуда осталось. Колокольчик на ёлке звонил уже для моих сыновей, и уже они скакали по квартире с восторженными воплями: «Ну как он знал! Я же хотел именно катер! — А я бендянку!» (обезьянку). Правда, наша новогодняя традиция существенно обогатилась и расширилась тем, что мы с друзьями стали устраивать для своих детей театрализованные представления. Как-то это случайно получилось, а потом прижилось.

Сначала это было совсем простенькое импровизированное кукольное шоу из-за простыни, натянутой между стульями, но оно имело шумный успех у детей и бабушек. На следующий год дети немного подросли, что требовало уже хоть какого-то сценария. С каждым годом наши представления становились всё более замысловатыми и обрастали песенными и танцевальными номерами. Костюмы делались, как говорится, из ничего. В крайних случаях обзванивали знакомых: «Свет, у твоего мужа есть тулуп? Нам для Лешего нужно. Спасибо, заедем».

Мне почему-то всегда доставалась роль, что называется, характерная. В моём репертуаре числятся три Бабы-Яги, Водяной, Кикимора, Леший и Домовой. Что там Снежную Королеву или Снегурочку — даже какую-нибудь завалящую Снежинку сыграть не привелось! Но в образ я входила так, что сам Станиславский смог бы мною гордиться. Когда я была Лешим во взятом напрокат тулупе, то собака моих друзей, в доме которых было представление, меня не признала и залаяла, а двое самых младших детей даже заплакали. Получилось полное перевоплощение, хоть и несколько для меня неожиданное. Я говорю свой Лешачий текст и при этом почёсываюсь для вящей дремучести, а сама смотрю краем глаза на зрителей, чтобы проверить реакцию. Вижу, всё в порядке, народ смеётся, а одна из мам вообще сползает с кресла и, изнемогая от смеха, начинает ползать на четвереньках вдоль ряда стульев туда-сюда. Она помирает со смеху, собака лает, маленькие всхлипывают, дети постарше ведут с Лешим вполне грамотную дискуссию... в общем, роль удалась!

С течением времени мы осмелели и в один из праздников решили перенести всё наше действо в парк и устроить там что-то вроде скачки с препятствиями. Заранее развесили вдоль дорожки красочные стихотворные плакаты с инструкциями, написанными высоким штилем.

В моей голове почему-то застряли следующие бессмертные строки: «Здесь стреляют все по цели. Цель — на той высокой ели». Догадливые дети бросали снежки в мишень. Ну и так далее. Пока дети в сопровождении нескольких взрослых продвигались в заданном направлении, Баба-Яга (то есть я), естественно, строила кузни и пыталась сбить их с пути истинного. Потом следовал выход к месту встречи Деда Мороза и апофеоз: разжигание костра, раздача подарков и запуск фейерверков. Я к этому моменту срочно перевоспитывалась, а то куда мне деваться-то в лесу, если меня прогонят? А так я чистосердечно раскаивалась и была допущена к костру, подаркам и горячему чаю с конфетами.

Пока я в бабо-ёжном обличье бегала по парку, мне навстречу попадалось довольно много гуляющего народу. Интересно, что никакой словесной реакции на встречу с героиней русских сказок с их стороны не поступало. Увидят меня, вздрогнут и отведут глаза, как будто увидели что-то неприличное. А потом попались мне родители, везущие на санках маленького сына, и он так спокойно прокомментировал: «Во, Баба-Яга пошла». Действительно, что тут удивительного? Лес, Новый Год, ещё не то увидишь.

Деда Мороза мы обычно, как и Бабу-Ягу, выращивали в своём коллективе. В конце концов только уже самые младшие дети не узнавали, кто есть кто. Поэтому при подготовке последнего праздника перед моим отъездом в США мы решили, что нужно внести элемент неожиданности, и заказали Деда Мороза по вызову. Получилось здорово: все папы и мамы были налицо, а кто пришёл — непонятно. Но пришлый Дед Мороз не ожидал встретить такого мощного творческого коллектива и несколько растерялся, хотя мы его заранее предупредили, чтобы он не пугался: у нас есть свой сценарий и костюмы. У хозяев дома была собака-овчарка, а один из гостей был милиционером в форме. Ну как не вплести это в сюжет? Поэтому мы быстренько решили, что в процессе праздника произойдёт преступление века — кража подарков из-под ёлки, и «собака с милицией» придут их разыскивать. Когда появился наш бравый милиционер, Дед Мороз тихо пискнул и побледнел. Рефлекторная такая реакция у человека. В конце концов, мне кажется, он не знал, как ему унести от нас ноги. И главное — мы все трезвые, а веселимся не хуже детей. Непонятно и подозрительно.

Неизменной частью наших новогодних праздников были поиски клада. По всему дому мы заранее прятали записки с загадками, и дети дружной толпой носились от одной к другой, пока наконец не находили клад — мешок с конфетами, спрятанный в каком-нибудь совершенно неудобоваримом месте, про который мы накануне придумали головоломную загадку.

Потом двое из нашей компании, включая меня, уехали в Калифорнию, дети постепенно выросли, и праздники сами собой прекратились. Но пару лет назад уже взрослая Соня, самая младшая из всех наших детей, попросила нас возобновить традицию. Она, оказывается, взахлёб рассказывала своему жениху о наших праздниках и о том, как она собирается устраивать такие же для своих будущих детей. И мы тряхнули стариной... Я так смеялась, что у меня заболели живот, щеки и, по-моему, даже уши. Мне кажется, мои соседи и так думают, что когда мы с русскими подругами собираемся вместе, то мы курим травку, потому что нормальные взрослые люди не могут так ржать без дополнительного стимула. А уж после нашего праздника мне пришлось специально объяснять соседям, что у нас происходило, потому что приглашённый народ — независимо от национальной принадлежности — буквально катался по полу, дрыгал ногами и стонал в изнеможении.

Отсмеявшись, наши взрослые дети с друзьями в поисках традиционного клада с топотом бродили по ставшему очень маленькому дому, периодически оглашая его радостными воплями при очередной находке. А мы с подругой вытащили наши старые новогодние фотоальбомы и уселись их рассматривать. Вот я сама в образе Бабы-Яги с кривым картонным носом и в громадных валенках явно «с чужого плеча». Вот маленькая Соня — Белоснежка. Мой старшенький Илюшка в костюме индейца с молотком для отбивки мяса, изображающим томогавк. Димка — Онегин в белых перчатках. Крошечная Ксюша — Красная Шапочка. Арсений — мушкетёр. Мой младший сын, Тончик — динозавр в перчатках, изобретательно натянутых на ноги. Аня — цыганка. Улетевшая, невозвратная жизнь. Но может быть, «когда я буду бабушкой — годов через десяточек»[6], мы снова всё закрутим, уже для внуков? Поживём — увидим... было бы для кого, а в том, что я уже навсегда останусь «причудницей, забавницей»[7] у меня сомнений нет.

Напоследок — о подарках, потому что какой Новый Год без них? Радостно их получать и ещё радостнее дарить. Самые лучшие подарки, которые я получила в своей жизни, были от моих родителей, и это были не игрушки и не сладости, а что-то совершенно неуловимое и в то же время абсолютно бесценное.

Папа забирает меня из детского сада. Мне лет пять-шесть. Зима, всё завалено снегом, тусклый декабрьский день. Весь мир выглядит, как чёрно-белая фотография. Мы выходим на узкую расчищенную дорожку, и я вдруг останавливаюсь, как вкопанная. На ветках какого-то куста, отягощенных снегом, лежат два ярко-оранжевых мандарина, словно горящие китайские фонарики. В этом жесте весь мой папа. Можно было просто дать ребёнку мандарин, и дело с концом. А он подарил мне пейзаж, неожиданность, впечатление, да что там говорить — чудо. И тёплый свет этих мандариновых фонариков согревает меня многие годы.

Мамин подарок не имел отношения к Новому Году, но это неважно. В начальные годы моей лицедейской карьеры — я как раз окончила первый класс — мы с подругами своими силами поставили на даче «Золушку», где я играла одну из плохих сестёр. По дачному посёлку были развешаны объявления «Просьба приходить со своими стульями». Вопрос упирался в костюмы, вернее, в их отсутствие, потому что дачный гардероб по своей сути был несколько ограничен, а нам надо было из чего-то сделать Золушкино великолепное бальное платье. Да и остальные парадные наряды тоже хотелось как-то обозначить.

Положение спасла моя мама. Она совершенно хладнокровно сняла тюлевые занавески со всех наших окон и соорудила из них юбку для Золушки, манишку для принца, накидку для феи и много чего ещё. В результате вся труппа была одета в наш тюль, как приют для старушек в «Двенадцати стульях» — в туальденор. Представление прошло на ура. Теперь я думаю: мы ведь эти занавески извозили в пыли, маме пришлось их стирать — вручную, естественно — гладить, заново вешать. Столько возни она создала на свою голову. Гораздо проще было бы отмахнуться — и так сойдёт, ерунда какая. А вот благодаря ей у нас получились совершенно замечательные, настоящие театральные костюмы. Это, как говорится, дорогого стоит, и запомнилось мне на всю жизнь. Мама подарила мне чувство уважения к фантазии и ощущение, что всё возможно, нужно только посмотреть на вещи под другим углом. Это умение потом много раз пригодилось мне в жизни.

Ну вот и всё, «считаю вечер воспоминаний закрытым»[8], как говорил великий комбинатор. Дорогие читатели, когда будете наряжать ёлку, попробуйте вспомнить историю ваших ёлочных игрушек, ведь наверняка среди них найдётся немало интересных экземпляров. Спросите бабушек и дедушек и запишите, пожалуйста! И ваши семейные новогодние традиции тоже запишите, хорошо? «В книжечку для внуков»[9]. Обещаете? А потом, потрудившись на славу, уже с чистой совестью можете встречать Новый Год.

Поздравляю вас с самым замечательным праздником на свете! Желаю вам не терять детской веры в волшебство и не отгонять от себя радостного ожидания чуда. И помните, пожалуйста, когда у человека «...душа таит зерно пламенного растения — чуда, сделай ему это чудо, если ты в состоянии. Новая душа будет у него и новая у тебя»[10]. Поэтому больше всего хочу пожелать вам душевного обновления! С Новым Годом! ■

[6] М.И. Цветаева. Бабушка.
[7] Там же.
[8] Илья Ильф, Евгений Петров. Двенадцать сульев.
[9] Э. Успенский. Вниз по волшебной реке.
[10] А.П. Грин. Алые паруса.

Новый год — время волшебства чудес мечтаний

2014

Читатели и авторы статей
Alcon
Allergan
Pfizer
Bausch + Lomb
Биокодекс
МД ВИЖН
Polist
Герофарм
Rompharm Company
Фарм-синтез
Фирн-М
Med-Lab
Трейдомед-Инвест
R-Optics
Фокус
Stormoff
Монолит
Инфамед
Промед Экспортс
MSD
Santen
Askin
Surgix
Транс-контакт
Оптимед-сервис
Уфимский НИИ глазных болезней
Оптэк
Инновамед
Государственный Рязанский приборный завод
ХайБиТек
Ursapharm
Tairiku Trading
Елатомский приборный завод
Генералоф

2014

Дорогие друзья!

Новый год — время волшебства. Время, когда каждый человек загадывает желание, мечтает и верит в чудеса, ждет перемен в своей жизни. Новый год это еще и замечательный повод сказать слова благодарности. От имени редакции газеты «Поле зрения» и издательства «АПРЕЛЬ» благодарю всех, кто был с нами в этом году, верил в нас, поддерживал. Надеюсь, вы останетесь нашими добрыми друзьями и в дальнейшем.

Лариса ТУМАР, директор издательства «Апрель», заместитель главного редактора газеты «Поле зрения»

издательство Апрель

Приглашаем всех офтальмологов к сотрудничеству. Ждем ваших статей, интересных случаев из практики, репортажей. Мы с удовольствием будем публиковать ваши материалы на страницах нашей газеты «Поле зрения».

Подписной индекс: 15392
www.aprilpublish.ru

Газета «ПОЛЕ ЗРЕНИЯ. Газета для офтальмологов». Учредитель: ООО «Издательство «АПРЕЛЬ». Свидетельство о регистрации средства массовой информации ПИ ФС77-43591 от 21.01.2011 г. Федеральная служба по надзору в сфере связи, информационных коммуникаций (Роскомнадзор). Периодичность: 1 раз в 2 месяца. Газета распространяется в Москве, Подмосковье и 60 регионах России. С предложениями о размещении рекламы звонить по тел. 8-917-541-70-73. E-mail: aprilpublish@mail.ru. Редакция не несет ответственности за содержание рекламых, рекламно-информационных материалов. Перепечатка и любое воспроизведение материалов и иллюстраций допускается только с письменного разрешения газеты «Поле зрения». Дата выхода газеты: декабрь 2013. Тираж 2000 экз. Газета изготовлена в ООО «Издательство «АПРЕЛЬ». Адрес издательства: 119991, Москва, ГСП-1, ул Б. Полянка, д. 44/2. © «Поле зрения», 2013. © ООО «Издательство «АПРЕЛЬ». Отпечатано в типографии «CAPITAL PRESS». 111024, г. Москва, шоссе Энтузиастов, д. 11А, корп. 1.