ИЗДАНИЕ МОСКОВСКОГО НАУЧНОГО ОБЩЕСТВА ОФТАЛЬМОЛОГОВ

ПОЛЕ ЗРЕНИЯ

ГАЗЕТА ДЛЯ ОФТАЛЬМОЛОГОВ №1(57) ЯНВАРЬ-ФЕВРАЛЬ 2020 ISSN 2221-7746

Поздравляем! С праздником 8 марта!

Художник Стив Хэнкс (США)

Современная женщина, современная женщина!
Суетою замотана, но, как прежде, божественна!
Пусть немного усталая, но, как прежде, прекрасная!
До конца непонятная, никому не подвластная!

Современная женщина, современная женщина!
То грустна и задумчива, то светла и торжественна!
Доказать ее слабости, побороть ее в дерзости,
Зря мужчины стараются, понапрасну надеются!

Не бахвалится силою, но на ней, тем не менее,
И заботы служебные, и заботы семейные!
Все на свете познавшая, все невзгоды прошедшая,
Остается загадкою современная Женщина!

Роберт Рождественский, «Монолог женщины»

КОНФЕРЕНЦИИ • СИМПОЗИУМЫ

XIV офтальмологическая конференция «Рефракция – 2019. Новые горизонты»

28-29 ноября 2019 года в Самаре состоялась XIV офтальмологическая конференция «Рефракция – 2019. Новые горизонты», посвященная 100-летию Самарского государственного медицинского университета

С началом работы конференции участников и гостей поздравил заместитель министра здравоохранения Самарской области М.С. Бадма-Гаряев и зачитал приветствие министра здравоохранения Самарской области М.А. Ратманова.

С приветственным словом и докладом на тему «Опыт Самарского государственного медицинского университета в разработке и применении информационных технологий в медицине и образовании» выступил ректор Самарского государственного медицинского университета, доктор медицинских наук, профессор А.В. Колсанов.

Научную часть конференции открыл д.м.н. А.В. Золотарев (Самара), представивший от группы авторов доклад на тему «Комплаентность и повышение эффективности лечения: новые горизонты». Результаты глубоких и разносторонних исследований позволили авторам сделать выводы о том, что результаты лечения хронических заболеваний, требующих длительного приема медикаментов, в значительной степени определяются комплаентностью пациентов; врачи склонны переоценивать комплаентность своих пациентов; более половины больных глаукомой некомплаентны; обычные напоминания о закапывании глазных капель бесполезны; комплаентность больных глаукомой зависит от различных факторов, в том числе: от выбранных капель (крайне важно отсутствие консервантов), от психологических особенностей пациентов (крайне необходим учет психологического статуса); повышение комплаентности — сложный, многофакторный процесс, требующий дифференцированного подхода; необходимо обращать бóльшее внимание на побочные эффекты, в частности, консервантов; обязателен систематизированный и структурированный учет психологических особенностей пациентов.

> стр. 6

ДИСКУССИОННЫЕ ВОПРОСЫ

Биометрия в диагностике и мониторинге рефракционных нарушений

По материалам симпозиума «Осенние рефракционные чтения – 2019»

В Москве в инновационном центре «Сколково» прошел X юбилейный симпозиум с международным участием «Осенние рефракционные чтения – 2019»

Организаторы конференции — НОЧУ ДПО «Академия медицинской оптики и оптометрии» и ФГБНУ «Научно-исследовательский институт глазных болезней» — выбрали данную площадку неспроста. Тема инноваций — один из актуальных трендов современности. Инновации — это результат научно-исследовательской работы, который в виде конечного продукта внедряется на потребительский рынок. Совместная плодотворная работа оргкомитета и участников симпозиума позволила достичь основной цели: объединить усилия исследователей, чтобы в ближайшее время открытия российских ученых перевести в практическую плоскость.

На конференцию съехались офтальмологи и оптометристы Российской Федерации, ученые из ближнего и дальнего зарубежья. По данным оргкомитета, в мероприятии приняли участие более 800 специалистов. Симпозиум был аккредитован по системе НМО Минздравом России.

Участие в форуме в очередной раз позволило офтальмологам и оптометристам обменяться теоретическими разработками, обсудить актуальные вопросы.

Научная программа включала 4 пленарных заседания, сателлитные симпозиумы и мастер-классы. Дискуссии прошли по основным тематическим направлениям: «Биометрия в диагностике и мониторинге рефракционных нарушений», «Рефракционные нарушения: болезнь или оптический дефект», «Значение увлажнения глазной поверхности в диагностике и коррекции рефракционных нарушений», «Функциональные аспекты рефракционных нарушений». Затронутая на первом пленарном заседании тема важности биометрии в диагностике рефракционных нарушений прослеживалась и в других докладах. Появление доступной оптической биометрии позволяет определить тип миопии, скорость ее прогрессирования и выработать тактику ведения детей с миопией.

> стр. 20

ИНТЕРВЬЮ-ПОРТРЕТ

«Ручная работа» доктора Золотарева»
Интервью с д.м.н., главным врачом ГБУЗ «Самарская областная клиническая офтальмологическая больница имени Т.И. Ерошевского» А.В. Золотаревым
> стр. 3

КОНФЕРЕНЦИИ

Пироговский офтальмологический форум
> стр. 10

Актуальные вопросы нейроофтальмологии
> стр. 13

XII Российский общенациональный офтальмологический форум *(продолжение)*
> стр. 14

ОФТАЛЬМОЛОГИЯ В ЛИЦАХ

«Дорогой добра» *(продолжение)*
> стр. 30

ОФТАЛЬМОЛОГИЧЕСКИЕ ЦЕНТРЫ РОССИИ

«Памяти Московской глазной больницы»
А.С. Обрубов
> стр. 33

ЛЕКЦИЯ

«Влияние типа миопии на эффективность методов контроля ее прогрессирования»
А.В. Мягков
> стр. 36

ОПТИЧЕСКИЙ БИЗНЕС

«Купите нашего доктора»
Е. Якутина
> стр. 40

К НЕЗРИМОМУ СОЛНЦУ

«Мы все прекрасно видим красоту...»
И. Бруштейн
> стр. 41

Также в номере:

Событие в поле зрения
> стр. 19

Научные статьи
> стр. 38

«Ручная работа» доктора Золотарева

Интервью с доктором медицинских наук, главным врачом ГБУЗ «Самарская областная клиническая офтальмологическая больница имени Т.И. Ерошевского», главным офтальмологом Министерства здравоохранения Самарской области, заведующим кафедрой офтальмологии СамГМУ, директором НИИ глазных болезней СамГМУ **Андреем Владимировичем Золотаревым**.

С Андреем Владимировичем мы беседовали после окончания работы XIV офтальмологической конференции «Рефракция — 2019. Новые горизонты». Однако основной темой интервью были не итоги конференции. Разговор касался личности главного врача клиники Ерошевского. Причина простая: в ноябре 2019 года исполнилось 20 лет с момента назначения А.В. Золотарева на эту должность.

— Андрей Владимирович, выскажу такое предположение: чтобы иметь представление о руководителе, необходимо провести какое-то время в его приемной. У меня была такая возможность, и я заметил, что в общении между сотрудниками нет и следа формализма, натянутости. Для себя я сделал вывод о том, что в коллективе царит уютная, неформальная атмосфера, что определенным образом характеризует его руководителя.

— Я не сторонник жестких порядков, за что, правда, некоторые коллеги меня критикуют и, наверное, не без основания: по ряду направлений порядка должно быть больше. К сожалению, я склонен давать слишком большую свободу. Это с одной стороны. С другой — если установить в коллективе чересчур жесткие правила, во всем неукоснительно следовать инструкции, будет сложно работать. Рассчитывать на то, что к выполнению своих обязанностей люди будут подходить творчески, искать нестандартные пути решения вопросов и при этом закручивать гайки — вариант не лучший. К тому же официальный, холодный стиль общения неизбежно будет сказываться на пациентах. Еще Тихон Иванович Ерошевский культивировал доброе и внимательное отношение к пациентам. В последнее время мы обращаем особое внимание на вопросы общения с пациентами, к чему нас обязывают требования времени и в чем нам очень помог специально приглашенный психолог.

Опять же конкурентная среда обязывает соответствовать: значительно упростился и ускорился информационный обмен, и любая проблема психологического и поведенческого плана способна «выстрелить» где угодно. Обидно, когда пациенту провели высокотехнологичную операцию, вылечили серьезное заболевание, но где-то не так поговорили, что-то недосказали или косо посмотрели. Ресурсы потрачены, результат получен, а пациент остался неудовлетворенным. Иногда случается и противоположная ситуация: мы знаем, что могли бы добиться лучшего результата, но пациент и так очень доволен. Необходимо точно оценивать ожидания пациента и дать ему хотя бы немного больше. Об этом я всегда напоминаю своим докторам. Поэтому на каждой оперативке я зачитываю и благодарности, и жалобы. Благодарности — приятно, жалобы — полезно.

— Прошло 20 лет с того момента, как Вас назначили на должность главного врача. Как Вам кажется, время быстро пролетело?

— Не сказал бы, что быстро. За это время произошла масса событий. В отчете только на перечисление особо значимых, происшедших за последние три года, ушел не один лист бумаги. Такие «кирпичики», бóльшая часть которых «ручной работы», и составляют основу развития клиники.

— Назовите несколько «кирпичиков», которые вызывают особую гордость.

— Могу назвать отделение микрохирургии одного дня. Его организацию я начал планировать практически сразу после вступления в должность главного врача. Через 3 года отделение заработало. В то время было значительно проще проявлять творческий подход — новаторство только приветствовалось. Этот шаг способствовал серьезному изменению показателей, хотя поначалу наша инициатива встретила серьезное сопротивление. Это сейчас амбулаторная микрохирургия воспринимается как должное, а 17 лет назад могла вызвать истерику, а к создателям подразделений нового типа, которые работают не хуже, а порой и лучше традиционных отделений, относились как к выскочкам. Приходилось прилагать серьезные усилия, чтобы доказать, что это нужно не только мне, а всей больнице, всем сотрудникам, не говоря уже о пациентах.

Когда меня только назначили главным врачом, мы лечили 12 тысяч пациентов в год, а в прошлом году — более 24 тысяч на тех же площадях.

Вопрос с техническим переоснащением больницы решился также вполне достойно. Стыдно сказать, но в конце 1990-х годов мы работали на микроскопах OPTON двадцатилетней давности, закупленных еще при Т.И. Ерошевском. Денег не было, но нам все-таки удалось через фонд ОМС (тогда еще можно было) приобрести оборудование для отделения амбулаторной хирургии. «Зачем расходовать деньги на пролеживание простыней и проедание каши, когда их можно потратить на более качественное лечение?» — мой аргумент хотя и не сразу, но возымел действие.

Насколько я знаю, Самарская область — один из первых регионов, где лечение оплачивалось не по койко-дням, а по результату. Нервов, конечно, было потрачено много, но мой опыт подсказывает, что если не удалось с первого раза убедить vis-à-vis в своей правоте, следует повторить попытку еще и еще раз, представить проблему в другом ракурсе и тогда можно рассчитывать на успех.

В результате в 2002 году в больнице заработало отделение микрохирургии одного дня, которое возглавила Татьяна Васильевна Казанцева. За несколько лет, работая буквально в нескольких комнатах и с минимальным персоналом, они достигли показателей полноценного стационарного отделения, а по эффективности — превзошли всех.

— Что собой представляет клиника Ерошевского образца ноября 2019 года?

— Хороший вопрос. В моем представлении клиника сейчас похожа на комнатную пальму, которая переросла горшок, в котором выросла. Нам очень тесно, но при этом удается использовать последние технологические достижения в лечении пациентов. Я не исключаю того, что стесненные условия, заставляют нас порой мыслить нестандартно и находить нужные решения. С технологической точки зрения в больнице все хорошо, с организационной — прилично, с «географической» — тяжеловато.

Справедливости ради надо сказать, что мы выросли: открыли филиалы в Чапаевске, Сызрани, готовится открытие филиала в Тольятти…

— У меня еще будет вопрос на эту тему…

— В отношении оборудования хочу сказать, что мы угадали с производителями, закупили технику последнего поколения практически по всем направлениям. Мы были первыми в России, кто приобрел фемтосекундный лазер со сферическим интерфейсом, делали фемтоЛАЗИК, кератопластику. Недавно встал вопрос об универсальном фемтолазере, т.к. ради одного только капсулорексиса тратить огромные деньги на прибор нерационально. Буквально сегодня я подписал последние документы, и совсем скоро в клинику поступит новый аппарат.

— Случайно не Catalys?

— Пока нет, но на следующем этапе, скорее всего, у нас будет лазер специально под катаракту. Интересная машина, мне очень понравилось на ней работать.

Я задавал вопрос сотрудникам компаний, производящих лазеры, почему не сделать универсальную машину. Мне ответили, что для роговицы и хрусталика применяются совершенно разные оптические системы. Хорошая оптика для хрусталика будет хуже работать на роговице и наоборот.

— То есть вариант сменных объективов здесь не проходит?

— Именно такой вариант и напрашивается, хотя это будет слишком дорого. На микроскопе объектив можно поменять одним щелчком, в фемтолазере сменить оптическую систему очень сложно. Одна из проблем фемтосекундных лазеров — климат. Машины очень требовательны к температурному режиму: один-два микрона в ту или другую сторону — и все «разъехалось».

— Андрей Владимирович, Вы сменили на должности главного врача свою маму, Анну Ивановну Золотареву, возглавлявшую больницу с 1979 по 1999 годы. Так или иначе что-то приходилось менять в работе клиники. Вы не испытывали угрызения совести?

— Угрызений совести не было, т.к. на мамину долю выпало очень сложное время, когда речь шла не о развитии, а о сохранении больницы. Я анализировал период, связанный с началом перестройки и последующими годами, и скажу вам, это было очень сложное время. До перестройки ситуация была более или менее терпимой, но как и у всех была нищета. С началом перестройки пошел хозрасчет, обязательное страхование, причем в Самарской области организовано оно было очень прилично, мы опережали всю страну. То есть все было относительно неплохо, только не хватало денег. Анна Ивановна оснастила первый диагностический кабинет; в клинике одной из первых в стране стала проводиться факоэмульсификация катаракты, первый эксимерный лазер в государственной клинике тоже тогда появился у нас.

Сделать удалось многое, но когда я вступил в должность, был уже край. Требовались радикальные меры, и, как мне кажется, результат получен. Сложно убеждать людей, преследующих совершенно иные интересы, довести до их понимания, что офтальмология — это не просто «глазки, стеклянки», это очень серьезное направление, способное дать колоссальный результат, если в нее вложиться. Однако все ждут отдачи, при этом вкладываться не торопятся. Но в нашем случае сила убеждения несколько раз срабатывала.

— Скажите, пожалуйста, Ваш батюшка, Владимир Иванович (бывший первый секретарь Куйбышевского горкома КПСС, председатель Общественной палаты г. Самара), не способствовал оснащению клиники?

— Его должность скорее препятствовала. Всегда приходилось оглядываться, чтобы не обвинили в злоупотреблении родственными связями. Однако к моменту моего назначения главным врачом, папа уже давно не занимал высокую должность.

— Насколько неожиданным стало для Вас назначение главным врачом? Какие первоочередные задачи Вы ставили перед собой?

— Неожиданным для меня назначение не стало. Мама уже давно планировала меня на свое место, подвигла меня на написание докторской по непроникающей хирургии глаукомы. Я работал в глаукомном отделении, мне было очень интересно оперировать. Однажды на видеокассете увидел изысканную, сверхтонкую операцию в исполнении хирурга из МНТК. Попробовал — получилось. Поначалу не поверил сам себе. Еще раз — получилось и пошло-пошло… Конечно, по молодости лет возгордился: «Вот какой я хороший хирург! Шлеммов канал, эндотелий, трабекула — тончайшие структуры, с ними я работаю и получаю отличный результат!»

По результатам операций сделал доклад на заседании Самарского общества офтальмологов, вызвавший явный скепсис у половины докторов. Кроме меня, такие операции в Самаре никто не делал. Людмила Георгиевна Сеннова, замечательный морфолог, при Ерошевском — сотрудник проблемной лаборатории по глаукоме, трепетно относящаяся к гистологическим аспектам, прямо задала вопрос, что я удаляю. «Эндотелий шлеммова канала», — ответил я, вспомнив видеофильм МНТК. На что Людмила Георгиевна заявила, причем аргументированно, что этого просто не может быть и что я сильно ошибаюсь. Меня подобная постановка вопроса задела, и я попытался докопаться до самой сути. Я открыл для себя, что написанные в 70-е годы работы по строению дренажной системы, были основаны на статьях 30-х годов, а те в свою очередь — на литературе XIX века. Топография и общая анатомия дренажной системы просто переписывались из более ранних источников, т.к. считалось, что ничего нового по этой теме уже не скажешь. В 1950-е годы американцы попытались развить это направление, но далеко не продвинулись, потому что оно не представляло собой предмет хирургии, а только лишь академический интерес. Вместе с Галиной Аркадьевной Николаевой, руководителем гистологической лаборатории, мы выяснили, что наше представление о дренажной системе было некорректным, нам удалось найти определенные закономерности, новые данные о топографии. Мама настояла на том, чтобы я подготовил статью. В результате соединения тонкой микрохирургической техники и гистологических навыков (в институте я посещал кружок по гистологии) получился интересный материал, который я представлял на различных конференциях: в Монпелье, в Далласе и Сан-Франциско на Американской Академии офтальмологии, в Амстердаме и т.д. В феврале 2001 года в Лозанне, на первом конгрессе по непроникающей хирургии, мне (реально неожиданно!) вручили приз за лучшую научную работу. Было интересно видеть широко раскрытые глаза западных коллег, очевидно, они просто не привыкли к таким вещам.

Я понял, что мы в состоянии удивить зарубежных офтальмологов, при том, что работали далеко не в тепличных условиях: не было современного оборудования, исследования проводились «на коленках», почти на голом энтузиазме.

— Сейчас СОКОБ имени Т.И. Ерошевского представляет собой современную, прекрасно оборудованную клинику, где диагностика и лечение проводятся по самым передовым методикам. Существует ли в плане развития больницы «программа-максимум»? Если да, на каком этапе находится ее реализация?

— В плане — новое помещение, новая клиника, новые пациенты. Очередь на лечение в Самарской области еще довольно значительная. «Программа-максимум» — нарастить масштабы и повысить качество лечения.

— Бюджетное финансирование клиники остается дефицитным?

— Конечно, объем бюджетного финансирования не вполне нас удовлетворяет. Мы больше рассчитываем на ОМС и платные услуги. Офтальмология, как известно, пока не входит в число приоритетных направлений.

— Удалось ли решить вопрос реконструкции больницы и ее расширения?

— Эта тема остается актуальной, т.к. несколько раз на заключительных этапах принятия решения происходила смена руководства области и дальнейшее продвижение стопорилось. Вне бюджетного финансирования — например, в виде государственно-частного партнерства — действуют более жесткие экономические рамки, которые сужают сферу деятельности клиники до максимально рентабельных направлений, например катаракты и рефракционной хирургии. СОКОБ имени Т.И. Ерошевского — областная офтальмологическая больница, оказывающая помощь множеству людей с различными заболеваниями, в том числе — требующими больших затрат при невысоких тарифах. Рассчитывать на особо высокую доходность не приходится. Поэтому инвестиционные проекты, которые мы рассматривали, не имели явной коммерческой привлекательности в силу длительной окупаемости. Но мы продолжаем работать в этом направлении.

— Андрей Владимирович, я знаю Вас как активного сторонника радикальной реформы в «сестринском деле», которая предусматривает серьезное расширение круга профессиональных обязанностей медицинской сестры. Как решается этот вопрос?

— Мое представление о реализации реформы, казавшееся мне еще совсем недавно положительным, к сожалению, перестало соответствовать реалиям сегодняшнего дня. Профессиональные стандарты, ограничения по охране труда, более жесткое штатное расписание, масса регулирующих документов и т.д. не позволяют реализовать задуманные идеи. Пример того, как толковые медицинские сестры могут организовать работу, разгрузить врачей и на ничтожных площадях обеспечить объем, сравнимый со стационарным отделением, у меня есть. Так работает отделение микрохирургии одного дня. То есть эффективность можно было бы еще серьезно повысить, но с внедрением стандартизации и унификации мы столкнулись со следующей ситуацией: когда процесс стандартизации затрагивает учреждение, работавшее хуже новых стандартов, оно подтягивается до требуемого уровня, однако учреждение, работавшее лучше, вынуждено откатиться назад. К сожалению, мы попали во вторую категорию, и некоторые аспекты работы теряют былую эффективность. К примеру, отделение микрохирургии одного дня пересало соответствовать штатному расписанию, и его пришлось влить в стационарное отделение. С функциональной точки зрения я постарался сохранить работу приблизительно в том же виде, но заведующая покинула должность, т.к. медсестра не может руководить отделением. У меня вопрос: почему не может?

— Я знаю, что в Америке медицинская сестра может быть директором клиники.

— Совершенно верно. В Америке, в Англии медработник со средним образованием, медицинский менеджер, может быть заведующим отделением, директором клиники. Старший врач отделения, главный врач больницы — да, это доктор с высшим образованием. При этом зарплата ведущего врача в 4-5 раз выше, чем у директора; у главного специалиста отделения — выше, чем у заведующего отделением, т.к. у них совершенно разные функции. В нашем случае мог быть нормальный вариант, когда заведующий занимается такими вопросами, как организация потока, менеджмент, снабжение — т.е. важными направлениями, но не относящимися к врачебной деятельности.

Но мы должны руководствоваться профстандартами, и чем дальше, тем больше они регламентируют нашу деятельность, поэтому будем работать в существующих условиях.

— Вам не кажется, что в организации здравоохранения мы, если и не копируем западные образцы, то стараемся к ним приблизиться?

— Я не настолько детально знаком с организацией здравоохранения в западных странах, но что-то мне подсказывает, что с жесткостью и негибкостью стандартов мы перегнули палку. Для творчества в организационном плане простора не осталось.

— Если в плане профстандартов и клинических рекомендаций, как может показаться, мы следуем примеру западных коллег, почему не внедрить то, о чем говорят многие отечественные офтальмологи, а именно: не передать часть функций, выполняемых врачом, оптометристам?

— К сожалению, я редко наблюдаю баланс между регламентирующими документами и возможностью сделать что-то лучше, чем это прописано. Предполагается, что любое отступление от установленных правил априори хуже. Однако не факт, что хуже. В стране много талантливых людей, способных выполнить свою работу лучше, чем это прописано в клинических рекомендациях. Но мы живем в такую эпоху, когда игнорировать установленные правила нельзя.

Что касается оптометристов, я активно занимался этой темой лет 10 тому назад. Пять лет назад мы даже подготовили программу дополнительной подготовки медицинских сестер, обучили в нашем училище несколько групп. Сейчас медсестры прекрасно работают и помогают врачам-офтальмологам на приеме, но они не вписываются в существующие стандарты, а вопрос с их обсуждением как-то завис. То ли у нас не хватает навыков обсуждения сложных вопросов, то ли существуют иные причины, но я не увидел движения. Но думаю, так или иначе решение вопроса состоится.

В случае нашей больницы многие функции, которые раньше выполняли врачи, выполняют медицинские сестры, например, на потоке — оптическую когерентную томографию.

— В других клиниках ситуация иная?

— По-разному. Честно говоря, мне не очень понятна нынешняя страсть к жесткому регламентированию всего и вся, так как существуют региональные и человеческие особенности. Есть случаи, когда лучше сделать не так, как прописано в документе, а как диктует конкретная ситуация, однако доказать это сложно.

— Несколько лет назад в Чапаевске заработал прекрасно оснащенный филиал, работает филиал в Сызрани, скоро откроется в Тольятти…

— Это — отделения больницы. В оперативное управление нам передали площади, там работают наши сотрудники, установлено наше оборудование, лечение проводится по нашим технологиям, деньги филиалы получают от нас, отчитываются перед нами, мы осуществляем контроль качества. Пациенты очень довольны, т.к. в большинстве случаев в Самару можно не направлять, лечение проводится на месте. Исключение составляет витреоретинальная хирургия.

— Со временем будете проводить и этот вид вмешательств?

— Понимаете, витреоретинальная хирургия в большей степени зависит не от оборудования, а от специалистов. Появится в Сызрани или Чапаевске человек, который захочет и сможет проводить эти операции — пожалуйста. Но количество заболеваний не такое значительное, и проще пациента прооперировать в Самаре.

Подавляющее число пациентов — это катаракта и глаукома. Факоэмульсификатор, микроскоп, диагностическое оборудование, лазеры для проведения лазеркоагуляции при диабете, СЛТ при глаукоме, YAG-лазеры, ОКТ, периметр — это все есть и в Сызрани, и в Чапаевске.

— Существуют ли планы организации новых филиалов?

— Боюсь не справиться, потому что при организации филиала большую роль играет субъективный фактор. Хорошо, если есть толковый заведующий, на которого можно положиться и не дергаться каждый день, но в наших условиях хороший врач плюс хороший организатор — большая редкость.

— Андрей Владимирович, шесть лет назад в интервью нашей газете на вопрос об уровне подготовки врачей-офтальмологов районных поликлиник и больниц Вы ответили буквально следующее: «…Готовим много интернов, но наметился разрыв: старое поколение уходит, новое еще «зеленоватое», в районных поликлиниках подавляющее большинство — врачи пенсионного возраста. Но в целом положение не хуже, чем в других регионах, а местами и лучше…» Дайте оценку нынешнему положению дел.

— За последние годы в поликлиники пришло много молодых врачей. На заседаниях регионального общества офтальмологов, конференциях среди участников — недавние выпускники с горящими глазами. Безусловно, стало лучше. С оборудованием в поликлиниках дела обстоят не так хорошо, как хотелось бы, но в последнее время в результате принятых мер по совершенствованию работы медучреждений первичного звена ситуация улучшается. Я подал список необходимого оборудования, и в скором времени, надеюсь, поликлиники получат современную технику. Нелегко найти доктора для работы в районной больнице, но еще труднее это будет сделать, если в больнице не будет современного оборудования, когда в распоряжении врача только «линзочка да зеркальце». А если кабинет хорошо оснащен, почему бы нет? Тем более достойные зарплаты районные больницы и городские поликлиники платить уже готовы.

— В 2012 г. в Самарской области достигнут самый низкий уровень первичной инвалидизации по зрению в Российской Федерации. Какова ситуация в 2019 году?

— Приблизительно сходная. За последнее время нам удалось значительно поднять уровень витреоретинальной хирургии. Мне нравится, как работает офтальмоэндокринологический центр, которым руководит Альфия Гумяровна Исхакова, молодой доктор, эндокринолог по первому образованию и офтальмолог по второму. В один из первых дней ее работы в больнице она сказала, что ситуация с диабетом в области крайне неблагоприятная и выразила желание заняться этим вопросом. Я, конечно, знал о сложившемся положении и поручил ей создать офтальмоэндокринологическое отделение. Для его организации в новой поликлинике было выделено помещение, поставлено оборудование (лазеры, томографы и т.д.). Были налажены тесные взаимоотношения с терапевтами и эндокринологами. В соответствии с современными рекомендациями установлена необходимая кратность осмотров пациентов, что привело к росту в несколько раз числа посещений; значительно увеличилось количество профилактических лазеркоагуляций сетчатки. За 5 лет работы офтальмоэндокринологического центра количество тяжелых, запущенных случаев диабетической ретинопатии и, соответственно, дорогостоящих витреоретинальных вмешательств по поводу диабетических осложнений снизилось в 5 раз, с 500 до 98. Это позволяет нам ежегодно экономить по 10-12 миллионов рублей.

— Ваш опыт служит примером для коллег?

— Мы не служим примером, стараемся перенимать чужой опыт, но о существовании подобного офтальмоэндокринологического центра я не слышал. В некоторых городах работают диабет-центры, например, в Петербурге, Иркутске, Челябинске и др. Как мне представляется, в каждом подобном

учреждении имеет смысл организовать офтальмологическое отделение. С другой стороны, когда диабетом глаза занимаются офтальмологи, имеющие отношение к крупному офтальмологическому центру, это имеет большое значение: общение с коллегами-офтальмологами, обмен информацией.

— К слову об обмене информацией. Как известно, в последнее время большое внимание уделяется телемедицине. Планируется ли в ближайшем будущем развивать это направление в офтальмологии Самарской области?

— Телемедицина у нас работает, однако в этом вопросе меня всегда удручала невозможность быстро и удобно загрузить данные с диагностических приборов, произведенных различными компаниями и приобретенных в разное время. Пока же телемедицина понимается так: перед телекамерой сидит доктор и «вживую» беседует с больным. В офтальмологии, как и в любой другой медицинской специальности, необходима целая куча картинок и цифр, однако использование таких данных пока не всегда бывает удобным. Определенные мысли в этом плане есть, может быть что-то и получится сделать. Информационные технологии — штука хорошая, но дорогая, и так как основная задача областной больницы заключается в оказании бесплатной медицинской помощи по ОМС при незначительном объеме платных услуг (около 10%), в финансовом отношении я чувствую себя не совсем свободным. А увеличивать объем платных услуг в ситуации, когда существует очередь бесплатных пациентов, я позволить себе не могу. Поэтому основной упор я делаю на оказание бесплатной помощи по ОМС, что тоже не всегда бывает легко: приходится буквально «выцарапывать» объемы, преодолевая недопонимание важности офтальмологии.

— Вы не планируете организацию на уровне области диагностической сети, которая бы включала, допустим, фельдшерско-акушерские пункты (ФАПы), оборудованные фундус-камерами, и центр сбора информации или, как его еще называют, reading centre? Фундус-камерами могли бы управлять медработники со средним образованием, получившие необходимые навыки работы с такой техникой. Информация отправляется в reading centre, где обрабатывается опытными специалистами.

— Почитайте «Порядки оказания офтальмологической помощи…», речь в этом документе идет об офтальмологических кабинетах. В Самарской области работают межмуниципальные центры по другим специальностям, их 10 или 12 в регионе. В свое время мы подготовили программу реорганизации офтальмологической службы Самарской области. Ее стоимость оценивалась в несколько сот миллионов рублей. Ее не «зарубили», дали высокую оценку, но положили «под сукно», объяснив, что денег пока нет. Программа предусматривала поэтапное дооснащение всех офтальмологических кабинетов, организацию хорошо оснащенных межрайонных центров, объединение их системой телемедицины, создание единой базы данных, регистра пациентов и т.д. Но повторяю, стоимость такой программы слишком велика, никто не собирается выделять такие суммы, а заработать с текущей деятельности сразу не получится.

— А если начинать постепенно, со снимков глазного дна, например?

— Работа такая уже идет, не в тех масштабах, в каких хотелось бы, но постепенно начинаем.

— Опишите, пожалуйста, свой обычный рабочий день.

— В понедельник с 8.00 до 9.00, до оперативки, планируем работу на день, определяем основные направления на неделю; в 9.00 — оперативка, сначала общебольничная, затем с заместителями; текучка; федеральное совещание (не каждую неделю); Общественная палата (я — председатель Комиссии по здравоохранению; проводится не каждую неделю); поездки в Минздрав, в фонд ОМС. Вторник: 8.00 — комиссия по экономике; 9.00-10.00 — текучка, бумаги и т.д.; 10.00-14.00 — операционная; после 14.00 — встречи, решение различных вопросов. Среда: 8.00-10.00 — обсуждение вопросов по работе кафедры и НИИ; 10.00-13.00 — консультации пациентов; после 13.00 — выездные встречи, заседания. Четверг: выездной день либо в поликлинику, либо в Сызрань, Чапаевск, Тольятти. Пятница: утро — оперативка в Минздраве; в последнюю пятницу месяца — ученый совет в Университете. В последнее время бывают сбои, т.к. регулярно из различных руководящих органов поступают указания прибыть срочно на совещание.

— Вы ведете ежедневник, куда записываете предстоящие дела?

— Что-то я диктовал секретарю, что-то веду сам в смартфоне. Держать все в голове нереально, никаких мозгов не хватит.

— Андрей Владимирович, не могли бы Вы максимально объективно оценить себя как руководителя крупного научно-клинического учреждения, организатора здравоохранения области?

— Беда в том, так уж сложилось, что пришлось согласиться взять на себя большое количество смежных функций. К сожалению, по мере увеличения количества кресел, на которых приходится сидеть, суммарная эффективность работы снижается. Мне бы, наверное, хотелось быть более четким, более организованным руководителем. Вроде бы подрастает молодежь, толковые ребята, которые воспитывалась по-другому, и я рассчитываю подключить к решению многих вопросов более шустрых заместителей. Процесс уже пошел и довольно неплохо.

Я, наверное, излишне увлекающийся наукой и эстетикой главный врач, и мне, очевидно, необходимо больше порядка, хотя излишняя упорядоченность, чересчур завинченные гайки тоже нехорошо. Идеально работающую систему можно настроить так, чтобы люфта не было совсем и чтобы шестеренки крутились, но это в идеале.

— Люфт обязательно должен быть, иначе механизм может пойти вразнос.

— Вот именно. Поскольку не все шестеренки идеального качества, люфт надо оставлять. Да и психологический комфорт в коллективе мне дороже, чем жесткая регламентация. Только в таких условиях от людей можно ожидать активной и творческой деятельности.

— Я желаю Вам справиться со всеми обязанностями и успешно выполнить поставленные задачи. Простите за казенный стиль.

— Пока, вроде, получается. Сейчас мы переходим на очередной этап в своем развитии: приобрели новый фемтолазер, планируем поднять на новый уровень хирургию катаракты, рефракционную хирургию, кератопластику. Планирую начать тиражировать бимануальную факоэмульсификацию, это моя любимая техника. Работы предстоит много.

— Андрей Владимирович, мне не раз приходилось слышать мнение офтальмологов, работающих в многопрофильных клиниках, о преимуществах этих центров, так как в случае возникновения непредвиденных ситуаций есть возможность призвать на помощь врачей других специальностей. Как бы лично Вы ощущали себя в таких условиях?

— Лично мне работалось бы тяжелее, все-таки я привык к известной самостоятельности. Что касается лечения сложных пациентов, в Самарской областной клинической больнице есть офтальмологическое отделение. Более того, коллеги-офтальмологи, работающие в многопрофильных больницах, часто жалуются на то, что главный врач не уделяет достаточного внимания, например, вопросу оснащения отделения оборудованием, обеспечению расходными материалами. Многое зависит от субъективного фактора. Если бы я работал в многопрофильной клинике, мне было бы значительно сложнее убеждать ответственных товарищей в важности офтальмологии при решении вопроса финансирования. Это тот случай, когда масштаб имеет значение.

— Вчера, во время сеанса «живой хирургии» мне показалось, что Вы оперировали без перчаток. Такое может быть?

— Я был в перчатках. Кстати, я обратил внимание, что у коллеги-хирурга перчатки на пальцах пузырились, он их недотянул. Я натягиваю их полностью, каждый палец. Они очень тонкие и могут показаться незаметными. К слову сказать, давным-давно в нашей больнице я первым начал оперировать в перчатках.

— А как работали раньше? Мне казалось, что перчатки в арсенале хирурга появились очень давно.

— О-о-о! Во времена Ерошевского особым шиком считались окрашенные йодом ногти у хирурга после операционного дня. Усталый, но довольный, смахивая пот со лба рукой со следами йода, доктор выходил из операционной… «Я — хирург!»

— Андрей Владимирович, на какой вопрос Вы хотели бы ответить, но я его не задал?

— Наверное, о хобби. Хотя на него совсем не остается времени… С Вами приятно разговаривать…

— Спасибо! Взаимно!

— …Вы — редкое исключение. А когда разговор не совсем приятный, сложный, опасный, во время которого надо следить за каждым словом, пытаться переубедить собеседника, который не хочет переубеждаться, на это уходит слишком много энергии, и выходные порой проходят просто в лежании на диване, потому что ни на что другое нет сил…

…Был в начале 2000-х годов благословенный период, когда денег было не сильно много, но инициатива уже давала первые плоды, а регламентация нашей деятельности еще не настолько ужесточилась. У меня оставалось время на творчество, на науку. В тот период я был увлечен фотографией. Однажды я перебирал картинки из докторской диссертации, и меня «стукнуло», что они могут в чем-то перекликаться с изображениями природы: растениями, ветвями деревьев, кустарников, потоками воды, скалами. Я совмещал изображения, и получались порой очень интересные пейзажи. Я и сейчас продолжаю снимать, но не на профессиональную камеру. Некоторые снимки мне очень даже нравятся.

— Во время отпусков Вы предпочитаете поездки в знакомые, полюбившиеся места или стараетесь открывать для себя новые?

— Я стал более консервативным. Если мне понравилось место, я хочу туда вернуться. Говорят, два раза в одно и то же место ездить не стоит, чтобы не испортить впечатление. Но если место удачное, впечатление может только улучшиться. Несколько раз я был на Кубе, поеду еще, в тот же отель, на тот же пляж. В Америке, на Большом каньоне, я был уже, наверное, раз пять. При этом и что-то новое посмотреть тоже интересно.

Скажу так: если основная задача в отпуске отдохнуть и восстановить силы, может и не стоит тратить энергию и время на поиски чего-то нового. Если от отпуска ждешь развития, с удовольствием едешь туда, где никогда не был.

— Андрей Владимирович, благодарю Вас за беседу!

Интервью подготовил
Сергей Тумар

Несколько работ А.В. Золотарева. Серия готовилась для экспозиции в штаб-квартире ООН в Нью-Йорке в 2007 году



XIV офтальмологическая конференция «Рефракция – 2019. Новые горизонты»

28-29 ноября 2019 года в Самаре состоялась XIV офтальмологическая конференция «Рефракция – 2019. Новые горизонты», посвященная 100-летию Самарского государственного медицинского университета.

Организаторы: Министерство здравоохранения Самарской области, Самарский государственный медицинский университет, НИИ глазных болезней СамГМУ, Центр коррекции зрения «Октопус», Самарская областная клиническая офтальмологическая больница имени Т.И. Ерошевского.

Открытие конференции

«Живая хирургия». Оперирует д.м.н. А.В. Золотарев

Живая хирургия в 3D-формате

> стр. 1

«Эволюция офтальмопатологии у детей в современном мире» — тема доклада, с которым выступила профессор Е.Ю. Маркова (Москва). Несмотря на успехи, достигнутые в диагностике и лечении заболеваний, в том числе и благодаря этим успехам все чаще регистрируются атипичные формы течения заболеваний, патологии, которые раньше у детей не встречались: кератоконус, осложненное течение миопии, атипичные формы при воспалительных заболеваниях глаз, ССГ.

Докладчик обратила внимание на тот факт, что у детей в период между 7-м и 15-м годом жизни отмечается интенсивный рост и взросление, когда любой из факторов — неполноценное питание, отсутствие прогулок на свежем воздухе, несоблюдение гигиены зрения, отсутствие врачебного и родительского контроля — способен стать решающим и привести к развитию заболевания, в том числе и органа зрения.

Профессор С.Ю. Анисимов (Москва) выступил с сообщением «Локальный кросслинкинг в хирургии роговицы». Основная гипотеза лечебного действия локального кросслинкинга заключается в следующем: чтобы избежать развития эктазии роговицы, следует локально повышать ригидность стромы в зонах ее ослабления. Такой подход требует адекватной прижизненной диагностики изменения биомеханических параметров роговицы. Основные симптомы гиперметропического сдвига после передней радиальной кератотомии: необходимость в гиперметропической коррекции в возрасте до 40 лет; диурные колебания рефракции; быстрое развития пресбиопии; развитие сложного гиперметропического астигматизма. Алгоритм вмешательств при слабом гиперметропическом сдвиге (без выраженного расхождения краев рубцов): локальный кросслинкинг в области кератотомических рубцов по стандартному протоколу; ЛАСИК (СУПРАКОР) или фемтоЛАСИК в случае резидуальной аметропии. Алгоритм вмешательств при умеренном и выраженном гиперметропическом сдвиге: зачистка эпителия в зоне рубцов; наложение укрепляющих швов для исключения зияния насечек; локальный кросслинкинг в зоне кератотомии; ЛАСИК или фемтоЛАСИК в случае резидуальной аметропии.

Профессор К.Б. Першин (Москва) представил эволюционный подход к коррекции рефракционных нарушений методом интраокулярной хирургии. Затронув основные этапы развития методов коррекции рефракционных нарушений, докладчик отметил, что на сегодняшний день «идеальными» являются 3 модели ИОЛ, 2 — заднекамерные (ICL, IPCL) и переднекамерные Artisan и Artiflex. По мнению автора, «идеальная факичная линза» имплантируется через разрез менее 3 мм, что исключает индуцированный хирургический астигматизм; исключает необходимость проводить иридэктомию; гарантирует отсутствие побочных эффектов (двоение, боковые засветы, хало, глэр); линза не способствует развитию катаракты; отсутствует контакт со структурами УПК и радужки; линза легко и атравматично удаляется.

М.С. Бадма-Горяев (Самара)

Профессор А.В. Колсанов (Самара)

В.И. Пилягин (Самара)

Д.м.н. А.В. Золотарев (Самара)

Профессор С.Ю. Анисимова (Москва)

Профессор С.Ю. Анисимов (Москва)

Профессор К.Б. Першин (Москва)

Профессор Е.Ю. Маркова (Москва)

Д.м.н. С.В. Труфанов (Москва)

Профессор А.В. Мягков (Москва)

Докладчик обратил внимание на тот факт, что факичная коррекция эффективнее и безопаснее, чем лазерная коррекция при близорукости от -6 до -20 дптр. Преимущества имплантации факичных линз: более высокое качество зрения у пациентов с высокой близорукостью; возможность хирургической коррекции пациентов с тонкой роговицей, аномальной кератотопограммой, подозрением на кератоконус, выраженным ССГ, что не позволяет безопасно выполнять коррекцию аметропии методами PRK, LASIK, SMILE; возможность коррекции стабильного и прогрессирующего кератоконуса; коррекция пациентов после кератопластики; сохранение или восстановление аккомодации без удаления собственного хрусталика; быстрое восстановление зрения и стабильность результатов; возможность удаления линзы при необходимости.

Д.м.н. А.В. Золотарев выступил с докладом на тему «Хирургия катаракты: стальной клинок и/или лазер». Фемтолазеры привнесли в хирургию катаракты непревзойденную точность, стандартизированность процедуры, высокую эффективность, высокую стоимость. Для фемтолазерной хирургии катаракты характерны как общие для хирургии катаракты осложнения, так и специфические.

Далее докладчик подробно остановился на таком специфическом осложнении ФЛХК, как разрыв передней капсулы хрусталика, который, по данным литературы, встречается в 15 раз чаще, чем при мануальном капсулорексисе: 1,84% — при FLACS и 0,22% — при ССС. Стоимость каждого осложнения при проведении премиум-хирургии достигает больших значений.

Причинами слабости FLACS-капсулотомии являются «tags» (ярлыки, язычки, вымпелы, ленточки, флажки), связанные с несовпадением траекторий импульс-треков; неровная кромка; избыточная энергия импульсов может приводить к повреждению (коагуляции, разрывы) ткани капсулы.

Мануальный капсулорексис обеспечивает практически идеально ровный край, в то время как идеальная фемтолазерная капсулотомия всегда неровная. По данным отечественных авторов (Аветисов К.С., Аветисов С.Э., Бахчиева Н.А. и др.), после мануальной капсулотомии показатели максимального усилия и удлинения образца передней капсулы на разрыв оказались существенно выше, чем аналогичные характеристики образцов после фемтолазерного метода. Край передней капсулы после фемтолазерной капсулотомии имеет вид перфорации почтовой марки вследствие микронеровностей в участках импульсного воздействия лазерного излучения. Однако, по данным зарубежных авторов (Auffarth GU, Reddy KP и др.), фемтолазерная капсулотомия в 1,5 раза прочнее и на 60% более эластична, чем мануальный капсулорексис. Фридман с соавторами показал, что при разных уровнях энергии прочность капсулы меняется, но даже в наихудшем варианте она почти в два раза более прочная, чем мануальный капсулорексис.

Цель исследования заключалась в изучении принципиальной возможности бóльшей прочности фемтолазерной капсулотомии по сравнению с мануальной.

Сотрудниками Самарского аэрокосмического университета было проведено математическое моделирование механики гомогенной мембраны при растяжении на разрыв для ответа на вопрос, каким образом происходит распределение сил при растяжении гомогенной мембраны с различной формой кромки. Было проведено моделирование распределения усилий на кромке гомогенной мембраны при воздействии растягивающей силы, при этом исследование проводилось с мембранами, имеющими различные формы кромки: прямая равномерная, с выемками различной формы, с различной формой торца.

Исследования показали, что идеальным условием прочности капсулы является прямоугольный в сечении или округлый без дефектов край; в реальных условиях — не острый край; если дефект, то округлой формы, большого диаметра; округло-фестончатый край с прямоугольным сечением.

С обзором методов контроля прогрессирующей миопии (секция «Контроль миопии») выступил М.В. Абрамов (Москва). Докладчик отметил, что философия коррекции близорукости строится на двух принципах: необходимо определить оптимальный метод, обеспечивающий максимальную коррекцию (очковая, контактная и т.д.) и метод стабилизации (бифокальная коррекция, ортокератология и т.д.). В зависимости от метода коррекции определяются интервалы повторных осмотров, смысл которых сводится к решению вопроса о прекращении лечения. В случае отсутствия прогрессирования миопии в течение двух лет лечение можно прекратить.

Е.А. Шекунова (Москва) выступила с докладом «Пандемия миопии — это реальность». Автор представила данные ВОЗ и Международного института миопии. В 2000 году в мире не было ни одной страны с распространенностью миопии выше 50%. «Ожидается, что в 2020 году на планете Земля 2 миллиарда человек будут миопами. Если такая тенденция сохранится, эта цифра вырастет до 5 млрд человек через 30 лет».

Согласно исследованиям, миопию высокой степени (выше 5 дптр) имеют 300 миллионов человек. При сохранении такой тенденции через 30 лет в мире будет 1 млрд человек с высокой миопией.

Миопия — это не просто ошибка рефракции, это — риск серьезных осложнений, часто представляющих собой угрозу слепоты.

Согласно ВОЗ основными факторами риска являются: возраст менее 13 лет, наследственность, этническая принадлежность (самая высокая распространенность — в странах Восточной Азии), время пребывания на улице (менее 2,5 часов для 6-летнего ребенка), время нагрузки вблизи (более 2,5 часов в день на 6-летнего ребенка).

На сегодняшний день большое внимание уделяется правильному зрительному поведению. Существуют такие программы, как «Открытый воздух», которая показала, что если детям вместо одного урока устраивать прогулку на свежем воздухе, происходит отсрочка старта миопии.

Ошибка рефракции — наиболее достоверный фактор риска развития близорукости. Если циклоплегический сфероэквивалент меньше +1 в 6-летнем возрасте, ребенок также находится в группе риска.

Если говорить о миопии высокой степени, в данном случае появляется еще один фактор риска — градиент прогрессирования. Речь идет о прогрессирующей, осевой близорукости, если прогрессия составляет более 1 дптр в год. Исследования показывают, что при снижении скорости прогрессирования близорукости на 33%, количество случаев миопии высокой степени снижается на 73%. Снижение скорости прогрессирования на 50% дает уменьшение количества случаев миопии высокой степени на 90%.

Это свидетельствует о том, что если близорукость уже стартовала, необходимо принимать любые меры, направленные на снижение градиента прогрессирования. Даже если эти меры снижают прогрессирование всего на 0,25 дптр, это может привести к тому, что ребенок при достижении 16-летнего возраста будет иметь миопию средней степени, но не высокой.

Актуальным на сегодняшний день является контроль миопии, включающий комплекс мер, направленных не только на коррекцию близорукости, но также на отсрочку старта близорукости, если ребенок находится в группе риска, и на снижение градиента прогрессирования, если миопия стартовала.

Я буду говорить об очковом способе коррекции. На сегодня это самый распространенный способ коррекции ввиду своей безопасности.

Наиболее популярной теорией развития миопии является теория центрального дефокуса, появляющегося из-за отставания (или лага) аккомодации, и теория периферического дефокуса.

Предлагаю подробно рассмотреть теорию отставания аккомодации. Мы знаем, что в норме эмметроп при фокусировке вблизи затрачивает чуть меньше аккомодации. Обычно такое отставание аккомодации (+0,5 – +0,75) пациент клинически не замечает; небольшой дефокус в центре сетчатки считается физиологической нормой. Согласно исследованиям, у миопов существует отставание аккомодации, лаг аккомодации существенно выше. В данном случае мы имеем снижение аккомодационного ответа. При зрении вблизи у миопа затрачивается значительно меньше аккомодации, чем в норме. Дефокус в данном случае достаточно выраженный, клинически заметный и приводит к недостаточной коррекции. Данная теория показывает, что для компенсации дефокуса сетчатки, который возникает по причине отставания аккомодации, усиливается осевой рост глаза. Можно предположить, что для устранения центрального дефокуса необходимо снизить аккомодативный запрос с помощью добавки, т.е. речь идет о методе, реализованном в прогрессивной коррекции.

Компания Essilor предлагает два варианта очковой линзы, разработанной непосредственно компанией. Myopilux Plus, доступная российским потребителям, первая детская мультифокусная непрогрессивная линза. Myopilux Max — бифокал с прямой линией раздела будет доступна в первом квартале 2020 года.

Myopilux Plus — прогрессивная линза, созданная с учетом эргономики детского зрения. Специальные исследования показали, что зрительное поведение ребенка отличается от зрительного поведения взрослого, поэтому прогрессивная линза, назначаемая взрослому человеку, не всегда учитывает параметры зрительного поведения.

Данная линза имеет два варианта аддидации: +1,5 и +2,0. Цифровая обработка поверхности по технологии wave позволяет контролировать аберрации, обеспечивает более четкое и контрастное зрение вблизи.

Исследование, показывающее эффективность данных линз, Comet, было проведено в Бостоне с участием 469 детей. Исследование показало эффективность на уровне 38%, при этом наибольший процент эффективности был отмечен у детей в группе с высоким отставанием аккомодации и в группе с эзофорией. У детей с экзофорией линзы были не столь эффективны. Линзы Myopilux Plus рекомендуются детям с эзофорией или ортофорией.

Существует точка зрения среди врачей, что эзофория не так часто встречается у миопов, однако на начальных этапах развития близорукости наблюдается эксесс конвергенции, что можно проверить различными тестами.

Средний показатель эффективности данных линз по результатам исследований составляет 29%. Дети легко адаптируются к линзе; линза предлагает самые широкие поля зрения и является средством контроля миопии.

Myopilux Max — наиболее эффективная линза, обеспечивающая контроль детской миопии — первый бифокал с прямой линией раздела. Верхняя часть — зона для дали с полной коррекцией, нижняя часть — аддидация +2,0 дптр, добавлены призмы по 3 дптр основанием к носу для снижения нагрузки на фузионную вергенцию. Линза может быть назначена пациентам с эзофорией.

Эффективность линз была подтверждена результатами исследований, проведенных в Канаде с участием 135 детей миопов азиатского

В.А. Паршина
(Москва)

Л.Р. Марванова
(Уфа)

К.м.н. А.В. Трубилин
(Москва)

К.м.н. А.И. Золотарева
(Самара)

К.м.н. Я.В. Байбородов
(Санкт-Петербург)

происхождения. Участники были разделены на три группы: однофокальные линзы, бифокалы с прямой линией раздела без призм, бифокалы с призмами. Самую высокую эффективность показали бифокальные линзы с призмами.

Исследования, проведенные в 2008 году, имели целью определить наибольшую эффективность аддидации. Результаты показали более высокую (на 30%) эффективность аддидации +2,0 по сравнению с +1,5.

Линзы Myopilux Plus и Myopilux Max являются средствами контроля миопии, назначаются при выраженном отставании аккомодации. Разница заключается в дизайне, показателе эффективности, Myopilux Max имеет более широкие показания.

Программа секции «Рефракционная хирургия» включала девять докладов. Открыл работу секции доклад Г.А. Гамидова (Москва), в котором автор представил результаты коррекции миопического астигматизма по технологии «СМАЙЛ» с учетом циклоторсии при помощи разметки роговицы и транспортира. По мнению докладчика, циклоторсия является важным параметром, отрицательно влияющим на результаты коррекции миопического астигматизма по технологии «СМАЙЛ», который необходимо учитывать. Предложенный способ компенсации циклоторсии при помощи разметки роговицы и траспортира позволяет безопасно повысить предсказуемость лазерной коррекции миопического астигматизма по технологии «СМАЙЛ».

Д.м.н. С.В. Труфанов (Москва) от группы авторов выступил с докладом «Сквозная кератопластика со сложным профилем операционного разреза». В современной кератопластике основополагающим считается принцип селективности, поэтому послойные кератопластики в современной хирургии роговицы считаются операциями выбора. У пациентов с поражением всех слоев роговицы методом выбора остается сквозная кератопластика. Конкурирующими с универсальной техникой сквозной кератопластики являются ее модификации со сложным профилем корреспондирующих краев операционного разреза. Как отметил автор, подобные оперативные вмешательства могут в той или иной степени нивелировать такие недостатки сквозной кератопластики, как повышенный риск реакции тканевой несовместимости, низкая травмоустойчивость послеоперационного рубца, значительный уровень послеоперационного астигматизма и длительное время реабилитации.

Среди модификаций сквозной кератопластики со сложным профилем различаются сквозная кератопластика с вертикальным профилем разреза, обратная грибовидная кератопластика, грибовидная кератопластика, зигзагообразная кератопластика.

Обратная грибовидная кератопластика (top-hat) показана при эндотелиальной декомпенсации роговицы при наличии необратимых стромальных помутнений в оптической зоне. Позволяет пересаживать большую площадь поверхности с эндотелиальными клетками (около 9 мм в диаметре); снижает риск реакции тканевой несовместимости за счет относительной удаленности донорской «ножки» от лимбальной зоны (объем транплантируемой ткани передних слоев — около 7 мм в диаметре); обеспечивает формирование надежного послеоперационного рубца благодаря увеличенной площади соприкосновения трансплантата и ложа, что сокращает период необходимой шовной фиксации и, следовательно, зрительной реабилитации.

Основными показаниями прямой грибовидной кератопластики (mushroom) являются необратимое стромальное помутнение роговицы с вовлечением десцеметовой мембраны; перфорация роговицы; развитые стадии кератэктазий при сохраненном эндотелиальном слое.

Преимущества грибовидного слоя по сравнению с простым: снижает риск реакции тканевой несовместимости и эндотелиальной декомпенсации за счет трансплантации меньшего количества эндотелиальных клеток; уменьшает риск интраоперационных осложнений, связанных с доступом «открытое небо», т.к. диаметр трепанационного отверстия в глубоких слоях роговицы меньше; обеспечивает формирование надежного послеоперационного рубца благодаря увеличенной площади соприкосновения трансплантата и ложа, что сокращает период необходимой шовной фиксации и, следовательно, зрительной реабилитации; снижает уровень индуцированного астигматизма за счет бóльшего диаметра «шляпки» гриба.

Таким образом, сквозные кератопластики со сложным профилем операционного разреза по сравнению с традиционной СКП являются более патогенетически ориентированными, позволяют сохранить большее количество эндотелиальных клеток, позволяют уменьшить риск реакции отторжения роговичного трансплантата, сформировать более надежный послеоперационный рубец, при определенных модификациях уменьшить риск индуцированного астигматизма, при определенных модификациях сократить реабилитационный период.

Л.Р. Марванова (Уфа) в своем докладе представила новый подход в лечении буллезной кератопатии с применением кросслинкинга роговицы (КР) и задней послойной кератопластики (ЗПК). Исследование было проведено с участием 75 пациентов (81 глаз), разделенных на основную группу (КР+ЗПК) — 43 пациента (46 глаз), и группу сравнения (изолированная ЗПК) — 32 пациента (35 глаз). Задняя послойная кератопластика проводилась через 3-12 месяцев после кросслинкинга роговицы в зависимости от жалоб пациента и состояния глаза.

Технология изготовления трансплантата для ЗПК включала ультрафиолетовое облучение кадаверного глазного яблока; выполнение двух последовательных срезов в строме роговицы в зависимости от данных кератопахиметрии донорской роговицы; выкраивание из корнео-склерального лоскута эндотелиального трансплантата (диаметром 7-9 мм, толщиной 80-150 мкм), представленного задними слоями стромы, десцеметовой мембраной и эндотелием.

Протокол проведения ЗПК — стандартный, методика КР — стандартная.

Результаты исследования показали, что комбинированное лечение (КР+ЗПК) с применением оригинальной методики формирования трансплантата у больных с буллезной кератопатией 1-3 ст. обеспечивает прозрачное приживление трансплантата через 12 месяцев в 95,7% случаев, повышение максимально корригированной остроты зрения до 0,4. При 1-2 ст. заболевания рекомендуется изолированное проведение ЗПК, при 3 ст. — КР+ЗПК.

О новых хирургических подходах к лечению пациентов с ЭДР Фукса доложила к.м.н. И.А. Рикс (Санкт-Петербург). В связи с тем, что в России из 45 тысяч человек, нуждающихся в пересадке роговицы, на проведение кератопластики (КП) могут рассчитывать не более 2 тысяч в год, продолжается поиск новых, альтернативных методов лечения этой патологии.

Лечение эндотелиальных дистрофий включает КП послойные задние или сквозные; культура эндотелиальных клеток; перенос десцеметовой мембраны с эндотелием; культивированные эндотелиальные клетки на мембране и перенос их в переднюю камеру (ПК); введение в ПК суспензии эндотелиальных клеток, культивированных в среде, содержащий ингибитор Rho-ассоциированных киназ (ROCK), для усиления адгезивной способности клеток.

Докладчик представила новый метод лечения эндотелиальной дистрофии, основанный на проведении изолированного десцеметорексиса (ДР) в сочетании с ускоренным коллагеновым кросслинкингом (УККЛ). При проведении ДР+УККЛ положительная динамика наблюдалась у 68% пациентов с ЭДР Фукса.

Для решения вопроса отбора пациентов, которым показано ДР+УККЛ, проведены генетические исследования, выявившие связь между увеличением повторов CTG тринуклеотида в гене TCF4 и эффективностью лечения у пациентов с ЭДР методом десцеметорексиса с последующим кросслинкингом. Выявление экспансии CTG тринуклеотида может повысить процент эффективности предложенного авторами хирургического лечения.

Таким образом, ДР+УККЛ являются доступными хирургическими вмешательствами, при этом дополнительное молекулярно-генетическое исследование для выявления патогенной экспансии CTG тринуклеотида в гене TCF4 может повысить количество благоприятных исходов.

О.Ф. Зиятдинова (Казань) от группы авторов продемонстрировала возможности применения технологии ReLex SMILE при гиперметропии и смешанном астигматизме на низких энергетических параметрах 120 nJ [24]. Программное обеспечение лазера позволяет запланировать для лазерной коррекции ReLex SMILE только миопию и астигматизм; была использована формула переворота (транспозиции) и перерасчета гиперметропии и смешанного астигматизма; значение плюсовой сферы +0,25 — +1,75 дптр, которое можно заложить для формирования лентикулы, с учетом перерасчета в Visumax.

Представленные клинические примеры позволили авторам прийти к выводу о том, что технология ReLex SMILE эффективна для коррекции гиперметропии и смешанного астигматизма; ReLex SMILE через микропрокол 2 мм — более деликатная методика улучшения зрения в отличие от фемтоЛАСИК; необходимо применять формулу перерасчета (транспозиции); низкая энергия лазера оказывает меньшее термическое воздействие на роговицу, что позволяет проводить более деликатное формирование интрастромальной лентикулы; деликатное воздействие лазера на роговицу снижает время, необходимое для восстановления качества зрения пациента в послеоперационном периоде.

В.А. Паршина (Москва) выступила с сообщением «А нужна ли технология (SMARTSURF)?» Вопрос возник после появления технологии SMARTSURF/SMARTPULSE — новой интеллектуальной разработки для «Швинд Амарис», предназначенной для улучшения качества поверхности роговицы и улучшения краткосрочных клинических результатов. Известно, что поверхностные абляции зарекомендовали себя как безопасные и эффективные методы коррекции, однако медленное восстановление зрения и болевой синдром в ранний послеоперационный период снижает популярность метода среди пациентов и рефракционных хирургов. Таким образом, было сделано предположение, что применение технологии SMARTSURF/SMARTPULSE в комбинации с бесконтактной одномоментной transPRK позволит добиться более быстрого восстановления зрения и снизить выраженность болевого синдрома.

Для проведения сравнительного исследования были созданы две группы: пациенты со стандартным профилем абляции и пациенты, оперированные методом трансФРК с алгоритмом абляции SMARTSURF. Сравнивались сроки эпителизации, болевой синдром, рефракционный результат, динамика НКОЗ, роговичные аберрации, динамика восстановления МКОЗ.

Результаты исследований показали, что новый алгоритм абляции в применении к методике трансФРК обеспечивает более комфортное заживление, великолепную точность и безопасность. Выявлены достоверно более высокие показатели НКОЗ, точности и предсказуемости, а также меньшее изменение сферической аберрации в группе SMARTSURF.

Таким образом, новый алгоритм абляции SMARTSURF может быть рекомендован для проведения поверхностных абляций для коррекции миопии и миопического астигматизма до -8,5 дптр.

И.Р. Баширов (Казань) представил современную тактику коррекции экстремальных аметропий свыше 9-10 дптр. По мнению автора, пациенты с экстремальными аметропиями нуждаются в хирургическом лечении больше, чем все остальные; до 20 лет методом наилучшей коррекции и профилактики амблиопии является использование МКЛ; до 35 лет лучший метод коррекции — факичные ИОЛ; после 35-40 лет оптимальный метод коррекции — рефракционная замена хрусталика с имплантацией мультифокальных ИОЛ.

О.М. Кузнецова (Казань) рассказала об интрастромальной фемтолазерной имплантации роговичных сегментов у пациентов с кератоконусом. Традиционные методы лечения кератоконуса: жесткие контактные линзы/склеральные линзы, кросслинкинг, интрастромальная кератопластика (сегменты), пересадка роговицы.

Жесткие газопроницаемые контактные линзы обеспечивают хороший результат коррекции зрения на начальных стадиях, временно стабилизируют прогрессирование кератоконуса, не подходят для чувствительных глаз.

Кросслинкинг эффективен на субклинической и начальной стадиях кератоконуса, эффект стабилизации недолгосрочен, и часто требуется следующий этап хирургического лечения.

Пересадка роговицы выполняются в терминальных стадиях кератоконуса. Основная проблема в РФ — недостаток донорского материала. Метод требует длительной реабилитации и строгого режима для пациента.

Роговичные сегменты обладают эффектом распорки, способствуют уплощению роговицы, стабилизации кератоконуса и улучшению рефракции. Однако интрастромальная мануальная кератопластика имеет недостатки, которые заключаются в том, что операции выполняются вручную металлическим расслаивателем; невозможно точно сформировать тоннель для сегментов внутри деформированной роговицы; фиксируется большое количество осложнений.

Современным подходом к лечению кератоконуса является фемтолазерная технология, для которой характерны быстрота выполнения вмешательства (3 секунды), точность глубины формирования тоннеля, минимум участия хирурга, надежность и безопасность. Преимущества метода фемтолазерной интрастромальной кератопластики заключаются в малоинвазивности и быстроте выполнения; доказана стабилизация кератэктатического процесса; метод дает возможность избежать кератопластики.

Среди достоинств фемтолазерной интрастромальной кератопластики: высокий рефракционный результат, минимальный период реабилитации и быстрый возврат трудоспособности, что улучшает качество жизни молодых пациентов, отсутствие ограничений двигательной активности.

Репортаж подготовил
Сергей Тумар
Фото Сергея Тумара

О.М. Кузнецова
(Казань)

Д.м.н. Е.В. Карлова (Самара),
профессор Е.А. Дроздова (Челябинск)

К.м.н. Т.Н. Воронцова (Санкт-Петербург),
д.м.н. О.В. Жукова (Самара)

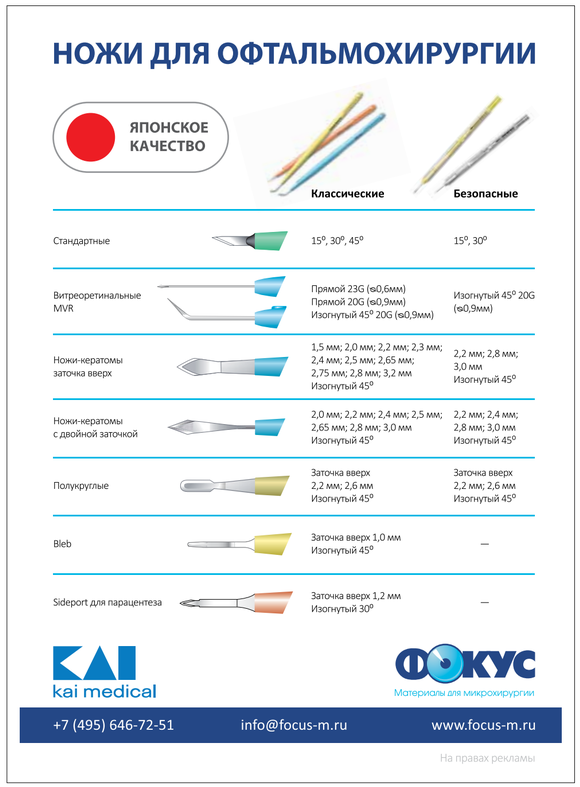

Пироговский офтальмологический форум

Научно-практическая конференция с международным участием

15-16 ноября 2019 года в Москве, в ФГБУ «Национальный медико-хирургический центр имени Н.И. Пирогова» состоялась научно-практическая конференция с международным участием «Пироговский офтальмологический форум»

Обращаясь к участникам, главный офтальмолог Пироговского центра, заслуженный врач РФ, заведующий кафедрой глазных болезней ИУВ, доктор медицинских наук, профессор М.М. Шишкин обратил внимание на то, что в формате «Пироговского офтальмологического форума» конференция проходит во второй раз и предполагает расширение тематики. Помимо традиционной темы — пролиферативного синдрома, вниманию участников будут предложены «другие проблемы, которые ставит перед нами жизнь, несмотря на внедрение новых технологий».

С приветственным словом к участникам форума обратился заместитель генерального директора ФГБУ «Национальный медико-хирургический центр имени Н.И. Пирогова», профессор Д.Н. Никитенко. Он зачитал обращение к участникам форума министра здравоохранения РФ В.И. Скворцовой, в котором она выразила уверенность в том, что «…широкая платформа конференции позволит открыть новые перспективы совершенствования медицинской помощи на основе инновационных медицинских технологий и станет очередным шагом вперед на пути отечественной офтальмологии».

С почетной лекцией «Развитие витреоретинальной хирургии в Пироговском центре (2003-2019)» выступил профессор М.М. Шишкин.

В работе секции «Живая хирургия» приняли участие: д.м.н. Т.Ю. Шилова, к.м.н. Д.О. Шкворченко, д.м.н., профессор А.Н. Самойлов, к.м.н. О.В. Унгурьянов.

Лекционную часть работы конференции открыл доклад на тему «Возможности лечения болезни Гиппеля: от термотерапии до эндорезекции», с которым выступил профессор Э.В. Бойко (Санкт-Петербург). Ангиоматоз сетчатки (болезнь Гиппеля-Линдау (БГЛ)) — аутосомно-доминантное мультисистемное заболевание, характеризующееся наличием ангиом различной локализации. Впервые процесс описал A.Z. Funch в 1882 г.; в 1894 г. T. Collins установил ангиоматозную природу процесса; von Gippel описал двух пациентов с данной патологией; в 1926 г. A. Lindau показал связь между ангиоматозным поражением сетчатки и образованиями в ЦНС и других органах. Локализация ангиом: головной мозг (в том числе мозжечок), спинной мозг, сетчатка, почки (карцинома), надпочечники (феохромоцитома), поджелудочная железа (кисты, нейроэндокринные опухоли), опухоли перепончатого лабиринта внутреннего уха, гемангиомы легких, опухоли яичников, придатков яичка.

Средняя продолжительность жизни больных с БГЛ — 45 лет. Наиболее частые причины смерти — метастазы почечно-клеточной карциномы, неврологические осложнения ГАБ ЦНС и феохромоцитома надпочечников.

Основной причиной снижения качества жизни больных являются неврологические осложнения множественных гемангиобластом ЦНС, снижение и потеря зрения.

БГЛ — относительно редкая, тяжелая патология, сопровождающаяся потерей зрения. Существуют значительные трудности в диагностике и лечении. Наиболее легко диагностируемые — глазные проявления. Страдают лица молодого возраста.

Профессор Д.Н. Никитенко (Москва)

Профессор М.М. Шишкин (Москва)

Профессор Tommaso Rossi (Италия)

Профессор Э.В. Бойко (Санкт-Петербург)

Профессор И.Э. Иошин (Москва)

Профессор А.А. Кожухов (Москва)

Профессор А.Н. Самойлов (Казань)

К.м.н. С.В. Сосновский (Санкт-Петербург)

К.м.н. Д.Г. Арсютов (Чебоксары)

К.м.н. Т.А. Аванесова (Москва)

К.м.н. П.В. Лыскин (Москва)

К.м.н. А.Н. Казеннов (Оренбург)

Патогенез заболевания: доброкачественный «объемный» сосудистый процесс по типу аневризмы — транссудация — прогрессирование — отслойка сетчатки — пролиферация — функциональная и анатомическая гибель глаза.

Стадии заболевания: I — наличие красного пятна на сетчатке; II — слегка проминирующий красный узел, активные сосуды, выход флюоресцеина (ФАГ), минимальные питающие сосуды; III — проминирующий узел красного, красно-желтого или белого цвета, транссудат в проекции ангиомы и в макулярной зоне, геморрагии, выраженные питающие сосуды и микроаневризмы, активное просачивание красителя (ФАГ); IV — ангиома с транссудативной отслойкой сетчатки; V — тотальная транссудативная отслойка сетчатки, катаракта, фтизис глазного яблока.

Дифференциальная диагностика: ретинит Коатса, прочие новообразования, кровоизлияния, задний увеит, паразитарные поражения, синдром Уайберн-Мейсона.

При лечении так называемых «легких» форм БГЛ применяются криодеструкция ангиом; лазерокоагуляция, в том числе с использованием желтого спектра; транспупиллярная термотерапия; фотодинамическая терапия; брахитерапия.

Лечение «тяжелых» форм, при наличии отслойки сетчатки и ПВР-ВРХ, включает «девитализацию» ангиом с последующей эндорезекцией ангиом.

Доктор Tommaso Rossi (Италия) выступил с докладом «Developing Surgical Machines: When Technology Meets Surgery».

К.м.н. Д.О. Шкворченко (Москва) от группы авторов представил отдаленные результаты хирургического лечения макулярных разрывов с применением богатой тромбоцитами плазмой крови. Макулярный разрыв — сквозной дефект нейросенсорной сетчатки в фовеа. Стандартное хирургическое лечение заключается в удалении ЗССТ и ВПМ и проведении воздушной, газо-воздушной тампонады. Положительный результат получается в 92-97% случаев при макулярном разрыве менее 440 μm. Техники хирургического лечения: механическое сведение (сжатие краев); радиальные надрезы; дугообразная ретинотомия; перевернутый лоскут ВПМ; трансплантация передней капсулы хрусталика; трансплантация свободного лоскута ВПМ; трансплантация лоскута сетчатки; тампонада силиконом, тампонада ПФОС/силиконом.

Техника хирургического лечения МР с PRP включает: 27G-витрэктомию с удалением задних гиалоидных слоев стекловидного тела; окрашивание и удаление ВПМ без механического сведения краев разрыва; тампонада воздухом и аппликация полученной ex tempore PRP.

Сравнительный анализ результатов операций, проведенных в основной группе с применением тампонады плазмой крови (PRP) и контрольной группе (стандартный метод), позволил исследователям прийти к выводу о том, что использование PRP улучшает анатомические результаты лечения МР, позволяя добиться блокирования разрывов, в том числе большого диаметра. Наличие зоны репарации не препятствует восстановлению функциональных результатов после операции.

«Микроинцизионное удаление эпиретинальных мембран без витрэктомии» — тема сообщения, с которым выступил к.м.н. Я.В. Байбородов (Санкт-Петербург). Цель исследования заключалась в оценке дифференцированного подхода, включающего пять типов оперативного лечения, к хирургии патологии витреомакулярного интерфейса без витрэктомии.

Типы оперативного вмешательства: отделение ЗГМ транвитреальным подходом — применяется при первой стадии макулярного разрыва и начальной стадии ДР без наличия ОКТ-признаков фиброза ВПМ; отделение и удаление ВПМ без механического сведения краев разрыва; тампонада воздухом и аппликация полученной ex tempore PRP.

Клинические примеры продемонстрировали, что щадящий подход при выполнении хирургических вмешательств в зоне витреомакулярного интерфейса позволяет дифференцированно оперировать на мембранах и дает возможность целенаправленного воздействия на заболевание при минимальных потерях со стороны внутриглазных структур.

Профессор А.Н. Самойлов (Казань) выступил с докладом «Интраоперационное супрахориоидальное кровоизлияние: предпосылки возникновения и варианты лечения». Супрахориоидальное кровоизлияние (СХК) является редким угрожающим

зрению осложнением, связанным с интраокулярной хирургией. СХК может возникнуть во время нескольких хирургических процедур, которые приводят к значительным колебаниям ВГД. Интраоперационная острая гипотония является триггерным фактором, вызывающим изменения сосудистого давления, что может привести к хориоидальному выпоту с возможным разрывом небольших артерий в супрахориоидальном пространстве.

Системными факторами риска, связанными с СХК, являются: преклонный возраст, системная гипертензия, артериосклероз, дефекты свертывания крови, интраоперационная тахикардия и сахарный диабет. Факторы окулярного риска для развития СХК во время внутриглазных процедур включают: глаукому, повышенное интраоперационное ВГД, высокую миопию, афакию и псевдофакию.

Хирургическое лечение СХК включает дренаж через задние склеротомии, часто сочетающиеся с витрэктомией и введением силиконового масла. Сроки для хирургического лечения СХК вариабельны, однако диапазон в 6-20 дней считается оптимальным.

«Частные вопросы хирургии пролиферативной диабетической ретинопатии» — тема доклада, представленного профессором Г.Е. Столяренко, в частности, докладчик обратил внимание на то, что при диабетическом гемофтальме в течение 3-4 недель целесообразно проводить активную рассасывающую инъекционную терапию; интравитреальное введение «Гемазы» иногда приводит «к удивительным результатам». Диабетический макулярный отек нередко имеет тракционный компонент в своем патогенезе и позитивно отвечает на устранение тракции. Высокая острота зрения при ПДР не является фактором, влияющим на определение показаний к витрэктомии, это только психо-эмоциональный фон, на котором принимается решение о проведении операции.

К.м.н. Д.Г. Арсютов (Чебоксары) доложил об опыте использования аутологичной кондиционированной плазмы (АСР) в хирургии регматогенной отслойки сетчатки с центральными и периферическими разрывами. Цель, которую ставили перед собой исследователи, заключалась в оценке эффективности хирургического лечения регматогенной отслойки сетчатки и периферической дистрофии по типу «решетки» с использованием АСР без применения дополнительной лазеркоагуляции сетчатки.

Этапы хирургического лечения: субтотальная витрэктомия 25+, 27G с удалением ЗГМ, в некоторых случаях — ВПМ; тщательное удаление остатков витреума в зоне ретинальных дефектов; пневморетинопексия; дренирование СРЖ через ретинальные дефекты; аппликация аутологичной кондиционированной плазмы в зону разрыва и решетчатой дистрофии сетчатки в несколько слоев с захватом близлежащей сетчатки, в том числе с применением склерокомпрессии. Операция завершается воздушной тампонадой.

Результаты: на первые сутки у всех пациентов при офтальмоскопическом осмотре на поверхности сетчатки в зоне разрыва или отрыва определялась белесоватая пленка, рассасывание которой происходило в срок до 1 недели; длительность воздушной тампонады составляла в среднем 7 дней; прилегание сетчатки в раннем послеоперационном периоде было достигнуто у всех пациентов; при использовании АСР псевдоувеального процесса не было зафиксировано ни у одного пациента; у 2 пациентов в сроки 1-3 месяца после операции был выявлен рецидив отслойки по причине прогрессирования ПВР. Во всех случаях проведена повторная хирургия, приведшая

«Живая хирургия». Оперирует к.м.н. Д.О. Шкворченко (Москва)

Д.м.н. Р.Р. Фаизрахманов (Москва), профессор И.Э. Иошин (Москва), к.м.н. Д.О. Шкворченко (Москва)

к полному прилеганию сетчатки; в отдаленном периоде после операции (3-12 месяцев) полное прилегание сетчатки отмечено у 97% пациентов, острота зрения оперированных пациентов в отдаленном периоде наблюдения составила 0,3-0,9.

О методе субретинальной хирургии в лечении неоваскулярноной ВМД доложил к.м.н. С.В. Сосновский (Санкт-Петербург). При лечении пациентов с осложненными формами ВМД, а именно: субретинальным макулярным фиброзом, обширным субретинальным макулярным кровоизлиянием, анти-VEGF резистентным СНМ, а также с разрывом ПЭС антиангиогенная терапия теряет свою эффективность. Для этой категории пациентов существует субретинальная хирургия (СРХ).

Цель исследования заключалась в сравнительном анализе разных методов аутотранслокации ПЭС/сосудистая (лоскутом «на ножке» и свободным лоскутом) при лечении осложненных форм неоваскулярной ВМД.

Представленные клинические примеры показывают, что аутотранслокация комплекса ПЭС/сосудистая может приводить к улучшению зрительных функций у пациентов с осложненными формами неоваскулярной ВМД, при которых анти-VEGF терапия неэффективна. Показаниями для аутотранслокации ПЭС/сосудистая являются: субретинальный макулярный фиброз, резистентная к анти-VEGF терапии ХНВ, обширное макулярное субретинальное кровоизлияние, разрыв ПЭС в макуле.

Автор подчеркнул необходимость совершенствования техники СРХ с аутотранслокацией ПЭС для уменьшения осложнений и побочных эффектов.

К.м.н. П.В. Лыскин (Москва) от группы авторов представил технологию нехирургического лечения ВМТ, которая заключается в интравитреальной инъекции раствора бактериальной коллагеназы через склеральный прокол в проекции плоской части цилиарного тела. Бактериальная коллагеназа российского производства разрешена для интравитреального применения.

Бактериальная коллагеназа не воздействует на палочки и колбочки, пигментные клетки сетчатки человека.

Результаты лечения ВМТ с применением бактериальной коллагеназы показали, что методика нехирургического лечения витреомакулярной тракции может быть использована в клинической практике как метод выбора или методика первого этапа лечения ВМТ.

К.м.н. А.Н. Казеннов (Оренбург) выступил с докладом «Тактика хирургического лечения пролиферативной диабетической ретинопатии». В последние годы специалисты стали часто приходить к выводу о том, что диабетическая ретинопатия (ДР) является не осложнением, а ранним симптомом диабета, что меняет подходы к диагностике заболевания и срокам начала лечения. Наиболее эффективным, относящимся к патогенетическому, методом лечения пролиферативной диабетической ретинопатии (ПДР) в настоящее время считается витрэктомия. При этом применение в ходе операции транексамовой кислоты является эффективным средством профилактики геморрагических и воспалительных осложнений. Применение антивазопролиферативных препаратов и проведение витрэктомии на более ранних стадиях ПДР позволяют получить более высокие зрительные функции, а также уменьшить риск осложнений как во время операций, так и в послеоперационный период.

С докладом на тему «Профилактика интраоперационных осложнений витреоретинальных операций при пролиферативной диабетической ретинопатии» выступил к.м.н. Д.В. Петрачков (Москва). Задачами витреоретинальной хирургии при ПДР являются восстановление прозрачности витреальной полости (восстановление визуализации); устранение тракций; репозиция отслоенной сетчатки (тампонада разрывов); обработка участков ишемии сетчатки. Среди осложнений хирургического лечения ПДР — интраоперационные кровотечения (79-100%), ятрогенные разрывы сетчатки (20-44%).

Цель исследования заключалась в изучении факторов и разработке профилактических мероприятий, влияющих на возникновение интраоперационных осложнений при хирургическом лечении пролиферативной диабетической ретинопатии.

Результаты показали, что количество интраоперационных геморрагических осложнений составило 84% (из них легкие — 57%, умеренные — 28%, тяжелые — 25%). Основные причины тяжелых геморрагических осложнений: повреждение крупных сосудов, скрытых под ФВМ — 11% (5 пациентов), удаление ФВМ с ДЗН — 6,25% (3 пациента). Количество ятрогенных разрывов во время хирургии составило 12,8% (6 пациентов). Факторы, влияющие на возникновение ятрогенных разрывов: истончение и атрофия сетчатки — 4% (2 пациента), разрыв сетчатки вне поля зрения хирурга, рассечение дупликатуры сетчатки под ФВМ — 6,25% (3 пациента), в 8,5% (4 пациента) — мономануальная пинцетная техника удаления ФВМ.

Основные причины осложнений: ухудшение визуализации — недостаточная глубина резкости, ограниченное поле зрения, скрытые дупликатуры сетчатки, скрытые сосуды, геморрагии; истонченная ишемизированная сетчатка.

На основе выявленных причин автор предложил следующие профилактические мероприятия: щадящая витрэктомия с сохранением фибровасклярной ткани у ДЗН и магистральными сосудистыми стволами; усовершенствование хирургических техник (бимануальная хирургия); улучшение систем визуализации; фармакотерапевтическая профилактика.

Доклад на тему «Способ хирургического лечения массивных субмакулярных кровоизлияний при влажной форме возрастной макулодистрофии с автоматизированной субретинальной инъекцией» от группы авторов сделал А.В. Миронов (Москва). По мнению исследователей, предварительное интравитреальное введение «Гемазы» в дозировке 3000 МЕ накануне операции обеспечивает первичный фибринолиз геморрагического сгустка, что снижает риск механической травмы фоторецепторов при индуцировании отслойки макулярной области во время последующего введения фибринолитика.

Локальное удаление внутренней пограничной мембраны в зоне ретинопунктуры позволяет минимизировать негативные риски предстоящей манипуляции за счет уменьшения величины давления, необходимого для проведения субретинальной инъекции препарата.

Субретинальное введение «Гемазы» в дозировке 3000 МЕ в объеме 0,3 мл обеспечивает эффективное разжижение субмакулярной крови, в то время как субретинальное введение стерильного воздуха в объеме 0,2 мл максимально минимизирует плавучесть геморрагического сгустка, предотвращает непреднамеренное попадание крови в зону фовеа и обеспечивает ускоренное и эффективное смещение субретинального кровоизлияния из макулярной зоны в нижние квадранты глазного дна.

Интравитреальное введение анти-VEGF препарата необходимо для уменьшения активности субретинальной неоваскулярной мембраны в послеоперационном периоде с целью предотвращения рецидива кровоизлияния.

Неполная газовоздушная тампонада витреальной полости и «вертикализация» пациента создают условия для более легкой и полной дислокации субретинального кровоизлияния в нижние квадранты глазного дна.

Предлагаемый хирургический способ представляется перспективным методом лечения массивного субретинального макулярного кровоизлияния любой этиологии, обеспечивая быстрое восстановление предметного зрения.

А.Ю. Клейменов (Екатеринбург) на примере клинических случаев доложил о методе хирургического лечения макулярного разрыва без газовой тампонады витреальной полости. Преимущества предложенного метода: не требуется вынужденное положение пациента лицом вниз; зрение после операции в первый день после операции — на предоперационном уровне или выше; снижается риск развития катаракты и повышения ВГД в постоперационном периоде; возможность перелетов и подъема на высоту в раннем постоперационном периоде.

Е.С. Нестерова (Волгоград) от группы авторов представила доклад на тему «Опыт хирургического лечения отслойки сетчатки с тампонадой витреальной полости воздухом». Основной целью хирургического лечения отслойки сетчатки являются блокирование ретинального разрыва и устранение тракций со стороны стекловидного тела.

Цель исследования заключалась в оценке эффективности хирургического лечения регматогенной отслойки сетчатки с применением витрэктомии 27G и воздушной тампонады.

Всем пациентам выполнялась трехпортовая витрэктомия с использованием технологии 27G: субтотальная витрэктомия с полным удалением тракций; тампонада витреальной полости ПФОС до уровня ретинального разрыва; переключение на введение воздуха и дренирование СРЖ на границе раздела сред; эндолазеркоагуляция ретинальных разрывов. В 1-й группе выполнялась замена ПФОС на воздух; во 2-й группе выполнялись тампонада витреальной полости ПФОС, через 5-7 дней — замена ПФОС на воздух.

Осложнения в послеоперационный период: повышение ВГД — 1-я группа (4 глаза), 2-я группа (2 глаза); гемофтальм в раннем послеоперационном периоде — 2, 0; помутнение хрусталика (через 6-12 месяцев после первичной операции) — 8, 2; повторная отслойка сетчатки, требующая хирургического вмешательства (через 2-3 месяца) — 2, 0.

У пациентов в 1-й группе интраоперационно был диагностирован сквозной макулярный разрыв на фоне высокой отслойки сетчатки, после завершения воздушной тампонады было произведено введение аутоплазмы, насыщенной тромбоцитами (PRP), в зону разрыва. Макулярный разрыв закрылся во всех случаях.

У пациентов со сквозным макулярным разрывом на фоне высокой отслойки сетчатки (n=5) значимо улучшилась МКОЗ.

Таким образом, витрэктомия 27G с использованием воздушной тампонады позволяет добиться анатомического прилегания сетчатки, улучшения зрительных функций, уменьшения риска послеоперационных осложнений, связанных с введением силикона, способствует реабилитации пациентов в короткие сроки.

К.м.н. Т.А. Аванесова (Москва) от группы авторов представила результаты исследования динамики морфологических показателей макулярной области с эпиретинальной мембраной до и после операции с использованием ОКТ-ангиографии.

Работу секции «Катарактальная хирургия» открыл доклад профессора И.Э. Иошина (Москва) «Бесшовная иридокапсулярная фиксация ИОЛ при подвывихе хрусталика». При подвывихе возможно смещение хрусталика в горизонтальной, сагиттальной и фронтальной плоскостях.

При подвывихе хрусталика 1-2 ст. хирургическая стратегия заключается в сохранении капсульного мешка любой ценой, при этом задача № 1 состоит в обеспечении стабильности капсульного мешка во время операции, что достигается путем применения ирис-капсулоретракторов и внутрикапсульного кольца.

Задача № 2 — обеспечить стабильность капсульного мешка после операции за счет дополнительной внекапсульной фиксации. С этой целью применяются кольцо Cionni, сегменты Achmad, якорь Assia.

К.м.н. Д.В. Петрачков (Москва)

Е.С. Нестерова (Волгоград)

А.Ю. Клейменов (Екатеринбург)

К.м.н. Я.В. Байбородов (Санкт-Петербург), профессор Г.Е. Столяренко (Москва)

В недавнем прошлом родилась стратегия «отказываемся от капсульного мешка в пользу внекапсульной фиксации», для выполнения которой используется метод ирис-фиксации и склеральной фиксации. Однако при внекапсульной шовной фиксации также возможна децентрация ИОЛ. Для решения проблемы автор привел метод, сочетающий преимущества внутрикапсульной и внекапсульной фиксации, — иридокапсулярной фиксации ИОЛ. В качестве примеров профессор И.Э. Иошин привел модификацию ирис-клипс линзы, иридовитреальной ИОЛ.

Идея использовать иридовитреальную линзу при факоэмульсификации принадлежит Я.В. Белоноженко (Хабаровский филиал МНТК «Микрохирургия глаза», 2018 г.): факоэмульсификация + удаление капсульного мешка + шовная зрачковая фиксация ИОЛ.

В 2019 году А.С. Семакина (МНТК «Микрохирургия глаза») в кандидатской диссертации предложила метод имплантации эластичной ИОЛ после факоэмульсификации катаракты при обширных дефектах связочного аппарата хрусталика. При этом сравнивались две технологии: 1) факоэмульсификация + удаление капсульного мешка + шовная фиксация ИОЛ; 2) факоэмульсификация + сохранение капсульного мешка + комбинированная фиксация ИОЛ.

Далее докладчик привел этапы операции факоэмульсификации при подвывихе хрусталика с использованием капсулоретракторов, внутрикапсульного кольца и имплантацией ИОЛ с иридокапсулярной фиксацией без использования швов: передний круговой непрерывный капсулорексис — фиксация капсульного мешка за края капсулорексиса — факоэмульсификация ядра — имплантация внутрикапсульного кольца (до аспирации хрусталиковых масс либо до имплантации ИОЛ) — заправка линзы в стандартный картридж «бабочка» — имплантация линзы через разрез 2,6 мм (обязательное условие операции — выполнение накануне иридэктомии) — ирригация/аспирация вискоэластичного материала. Автор обратил внимание на то, что данная модель ИОЛ может быть использована при любых подвывихах хрусталика.

К.м.н. А.С. Семакина (Москва) от группы авторов представила доклад «Отдаленные результаты имплантации эластичной зрачковой ИОЛ после факоэмульсификации при обширных дефектах связочного аппарата». Оправдано ли сохранение капсульного мешка, задает вопрос автор в продолжение темы, затронутой профессором И.Э. Иошиным.

Клинические исследования проводились на пациентах (средний возраст — 73 года) с подвывихом хрусталика на фоне псевдоэксфолиативного синдрома и ригидного зрачка. Пациенты были разделены на основную группу, в которой проводилась иридо-капсульная фиксация ИОЛ по предложенной авторами методике, и контрольную группу, в которой проводилась ирис-фиксация ИОЛ.

Среди поздних послеоперационных осложнений офтальмогипертензия встречалась чаще в контрольной группе; в обеих группах наблюдались случаи клинически значимого макулярного отека. В срок 1 год клинически значимый отек не встречался в обеих группах, что свидетельствует об отсутствии тракционного синдрома.

Прибавка максимальной корригированной остроты зрения в течение первых 6 месяцев была более высокой в основной группе; к 12 месяцам после операции статистически значимой разницы в МКОЗ в обеих группах не наблюдалось.

Транзиторная офтальмогипертензия встречалась чаще в контрольной группе. Показатели потери эндотелиальных клеток статистически не отличались, однако в абсолютных показателях потери эндотелиальных клеток были несколько ниже в основной группе, чем в контрольной, что может быть обусловлено менее стабильным положением ИОЛ. Изменение толщины фовеолярной зоны не отличалось между группами.

При ирис-фиксации выявлена подвижность ИОЛ относительно радужки в просвете зрачка без изменения профиля угла передней камеры.

Показатели ротации ИОЛ на различных сроках наблюдения значительно выше в контрольной группе.

Таким образом, преимущества иридо-капсульной фиксации эластичной зрачковой ИОЛ заключаются в сохранении анатомии, более высоких функциональных результатах, прогнозируемости послеоперационной рефракции, стабильном положении.

А.В. Власенко (Москва) от группы авторов выступила с сообщением на тему «Тактика ведения пациентов при нарушении прозрачности материала ИОЛ в отдаленные сроки после хирургии катаракты». По данным зарубежной литературы, на сегодняшний день замена ИОЛ чаще производится в связи с дислокацией (56,3%), реже в связи с рефракционными ошибками (12,8%), помутнением материала ИОЛ (11,3%), затруднением пациента адаптироваться к мультифокальной коррекции (6,2%).

Причинами изменения материала ИОЛ в отдаленные сроки после имплантации являются: медленная деградация материала ИОЛ; отложение депозитов на поверхности и/или в толще ИОЛ; избыточное поступление воды в гидрофобные материалы (glistening); дисколорация; ИАГ-лазерные повреждения.

Факторы риска помутнения ИОЛ: нарушение технологии производства, упаковки, транспортировки, хранения ИОЛ; сочетанные операции (кератопластика, витреоретинальная хирургия), особенности хирургической техники, расходные материалы; осложненное течение послеоперационного периода, применение глазных лекарственных препаратов; длительное воздействие ультрафиолетового излучения; сопутствующие заболевания пациента, прием препаратов; комбинация факторов.

Помутнение материала ИОЛ в ряде случаев может маскироваться под вторичную катаракту, гемофтальм, что требует дополнительной инструментальной диагностики.

Цель работы заключалась в определении тактики ведения пациентов при нарушении прозрачности материала ИОЛ в отдаленные сроки после хирургии катаракты. Задачи: проанализировать характер изменений материала ИОЛ по данным биомикроскопии и ОКТ и возможные причины помутнения ИОЛ; определить показания к замене ИОЛ, факторы риска замены ИОЛ; проанализировать результаты замены ИОЛ у пациентов с клинически значимыми изменениями материала ИОЛ.

При анализе 29 случаев нарушения прозрачности материала ИОЛ было установлено, что среди изменений материала ИОЛ преобладали отложения депозитов на поверхности линзы разной степени выраженности — 19 случаев, диффузное субповерхностное помутнение ИОЛ — 7 случаев, помутнение в толще оптики ИОЛ в центральном отделе — 2 случая, тотальное помутнение всей толщи ИОЛ — 1 случай.

Оптическая когерентная томография позволяет верифицировать диагноз, визуализировать локализацию и глубину помутнения материала ИОЛ.

Замену ИОЛ проводили при клинически значимом помутнении материала ИОЛ с учетом факторов риска операции при наличии перспективы повышения зрительных функций (10 случаев), в остальных случаях (19 случаев) пациентам рекомендовано динамическое наблюдение.

Д.Б. Тутаев (Москва) от группы авторов сделал доклад на тему «Коррекция роговичного астигматизма слабой степени у пациентов с возрастной катарактой торическими интраокулярными линзами», в котором была представлена сравнительная оценка результатов факомульсификации возрастной катаракты с имплантацией торической ИОЛ и интраокулярной линзы без торического компонента у пациентов с роговичным астигматизмом от 0,75 до 1,5 дптр.

Исследования показали, что при сочетании возрастной катаракты и роговичного прямого астигматизма клинико-функциональные результаты проведения ФЭК+ИОЛ без торического компонента сопоставимы с результатами ФЭК+ТИОЛ; при сочетании возрастной катаракты и роговичного обратного астигматизма НКОЗ при ФЭК+ТИОЛ выше, чем при ФЭК+ИОЛ; при сочетании возрастной катаракты и роговичного астигматизма с косыми осями НКОЗ и МКОЗ при ФЭК+ТИОЛ выше, чем при ФЭК+ИОЛ, что потенциально подтверждает необходимость коррекции астигматизма у данных пациентов.

От группы авторов Г.Т. Хачатрян (Москва) представил нестандартные случаи при хирургии катаракты: 2 случая гиперметропии с подвывихом хрусталика и 3 случая миопии высокой степени. Автор продемонстрировал техники экстракции катаракты с применением крючков-ретракторов и без применения крючков-ретракторов в случаях подвывиха хрусталика 2 степени, что показало возможность дифференцированного подхода к выбору тех или иных хирургических приемов при ФЭК в условиях подвывиха хрусталика.

Г.Т. Хачатрян описал также технику экстракции катаракты при миопии -28 дптр, ПВХРД, ЦХРД, осложненной заднекапсулярной катаракте; экстракцию катаракты после радиальной кератотомии, а также экстракцию катаракты после многоэтапной рефракционной хирургии.

Автор обратил внимание на важность корректности расчетов после кераторефракционной хирургии. Стандартные формулы в этих случаях не работают.

Основными причинами рефракционных ошибок являются некорректное определение преломляющей силы роговицы стандартными кератометрами и кератопографами на основе дисков Плачидо; неточность биометрических измерений при использовании стандартных ультразвуковых биометров, где происходит деформация ремодулированной роговицы; применение неподходящих формул для расчета ИОЛ.

Авторами был предложен алгоритм действий для получения желаемого результата: использование лазерного интерферометра при биометрических измерениях глазного яблока для уменьшения рефракционных ошибок в хирургии катаракты на глазах, перенесших кераторефракционные операции; определение показателя истинной кривизны роговицы, который рассчитывается по формуле Ks = K (1,3331 – 1) / (1,3375 – 1); введение показателя рассчитанной истинной кривизны роговицы в формулу Hoffer Q.

С заключительным докладом секции выступил профессор А.А. Кожухов (Москва). Его сообщение касалось микроинвазивной техники репозиции заднекамерных ИОЛ с подшиванием через плоскую часть цилиарного тела без использования вискоэластика.

Показаниями к внекапсульной фиксации ИОЛ являются подвывих или вывих хрусталика в стекловидное тело, обширные повреждения капсулы во время экстракции катаракты, сублюксация или люксация ИОЛ в стекловидное тело.

Разновидности внекапсульной фиксации ИОЛ: переднекамерные ИОЛ, фиксация к радужке, склеральная фиксация.

Цель работы заключалась в усовершенствовании техники репозиции и надежной склеральной фиксации ИОЛ без использования вискоэластиков.

В исследованиях приняли участие 67 пациентов (72 глаза) пожилого возраста с дислокацией ИОЛ с разрывом з/к хрусталика (29 глаз), с дислокацией ИОЛ вместе с капсульным мешком (43 глаза). ОЗ — от 0,01 до 0,7 с коррекцией, сроки наблюдения — 6 мес.-10 лет.

Сопутствующая патология — ВМД, сухая форма (3 глаза), частичный гемофтальм (2 глаза), отслойка сетчатки (5 глаз).

Особенность метода, предложенного авторами (склерокорнеальная фиксация ИОЛ) заключаются в том, что рядом с местом выхода нитей из склеры в 2 мм от лимба производится вкол с прохождением иглы в толще склеры в сторону парацентеза, расположенного в том же меридиане; игла с внутренней стороны парацентеза входит в его просвет и выводится наружу тупым концом; далее производится формирование узла, который остается в просвете парацентеза.

Острота зрения продемонстрировала хорошую динамику: у многих пациентов ОЗ выросла до 1,0.

Осложнения: на 4 глазах — транзиторная гипертензия до 26 и 37 мм рт.ст., которая купировалась на каплях; на 3 глазах — децентрация ИОЛ до 1 мм, что не повлияло на остроту зрения.

Таким образом, разработанная техника репозиции и склерокорнеальной фиксации заднекамерных ИОЛ без использования вискоэластика является безопасной и позволяет обеспечить надежную фиксацию, минимизирует риск осложнений, в частности, уменьшает вероятность послеоперационной гипертензии.

*Репортаж подготовил **Сергей Тумар**. Фото Сергея Тумара*

Актуальные вопросы нейроофтальмологии

XX Научно-практическая нейроофтальмологическая конференция

24 января 2020 года в ФГАУ «НМИЦ нейрохирургии им. акад. Н.Н. Бурденко» Минздрава России состоялась очередная ежегодная XX Научно-практическая нейроофтальмологическая конференция, в которой приняли участие более 500 коллег из Москвы и Московской области, Волгограда, Рязани, Пензы, Тюмени, Иркутска, Чебоксар, Калуги и других городов России, а также коллега из Словении.

Конференцию открыл директор Центра, член-корреспондент РАН Дмитрий Юрьевич Усачев. В приветственном слове к участникам конференции он пожелал успехов на предстоящей конференции, подчеркнул актуальность и своевременность обсуждаемых проблем, неподдельный интерес к ним офтальмологов, неврологов, эндокринологов и нейрохирургов России и стран СНГ.

Тема XX Научно-практической нейроофтальмологической конференции **«Зрительный анализатор: анатомия, физиология и патология»** позволила охватить широкий спектр диагностики, симптоматики и тактики лечения патологии зрительного анализатора.

Большой интерес вызвала лекция академика РАН М.А. Островского «Зрительный цикл родопсина и дегенеративные заболевания сетчатки». В ней лектор подробно осветил общие принципы фототрансдукции, а также коснулся новых разработок по лечению дегенеративных заболеваний сетчатки.

Профессор Марко Хавлина (Словения) в своей лекции «Электрофизиологические методы исследования при заболеваниях зрительного анализатора» подробно рассказал о принципах проведения электроретинографического исследования, а также осветил вопросы диагностики дегенеративных заболеваний сетчатки и зрительного нерва.

Академик А.Ф. Бровкина прочитала интересную лекцию «Патогенез оптической нейропатии у больных отечным экзофтальмом», в которой подчеркнула первостепенную роль нарушения венозного кровотока в орбите, а также нарушения микроциркуляции при развитии эндокринной офтальмопатии, что наряду с компрессией зрительного нерва приводит к его атрофическим изменениям.

Несомненную практическую значимость имела лекция профессора Н.К. Серовой («НМИЦ нейрохирургии им. акад. Н.Н. Бурденко» Минздрава России, г. Москва) «Транзиторные зрительные нарушения при поражении зрительного анализатора», которая была посвящена этиологии, патогенезу развития преходящих зрительных нарушений, необходимости проведения диагностического поиска заболеваний, связанных с сосудистой патологией магистральных сосудов головы и шеи.

В качестве продолжении ее лекции был доклад нейрохирурга, руководителя группы реконструктивной хирургии экстракраниальных сосудов, д.м.н. В.А Лукшина, который подтвердил важность современной диагностики заболеваний внутренней сонной артерии.

В свою очередь О.Б. Кучина представила клинические проявления поражения зрительного анализатора при артерио-венозных мальформациях головного мозга. Докладчик также продемонстрировал, что офтальмологический осмотр пациентов с АВМ имеет не только диагностическое значение, но и способствует определению тактики лечения и оценке рисков послеоперационных осложнений.

Член-корреспондент РАН Д.Ю. Усачев

Академик РАН М.А. Островский

Профессор Марко Хавлина (Словения)

Академик РАН Л.К. Мошетова, академик РАН А.Ф. Бровкина

Академик РАН М.А. Островский, профессор Н.К. Серова

Д.м.н. Н.М. Елисеева

Д.м.н. И.В. Зольникова

Д.м.н. В.А. Лукшин

Результаты своего исследования доложила д.м.н. Н.М. Елисеева. Были показаны возможность и особенности развития ретроградной транссинаптической атрофии нервных волокон и определены минимальные сроки появления атрофии нервных волокон зрительной системы человека на основании данных оптической когерентной томографии.

Два сообщения были посвящены генетическим заболеваниям органа зрения.

Д.м.н. Н.Л. Шеремет сделала доклад на тему «Клинические и генетические возможности выявления наследственных оптических нейропатий», в котором представила клинические проявления, диагностический поиск и алгоритм генетической верификации наследственных нейропатий.

В свою очередь д.м.н. И.В. Зольникова с соавторами представила исследование, целью которого было охарактеризовать гено-фенотипические корреляции ABCA4-ассоциированных ретинопатий в зависимости от мутации в гене ABCA. Актуальность проблемы велика, так как тяжесть заболевания значительно варьирует в зависимости от различных генотипов.

Важно отметить результаты экспериментального исследования на животных, проведенного профессором С.А. Борзенком с коллегами и доложенного Е.И. Хаценко. Слушателям была представлена технология культивирования кроличьего ретинального пигментного эпителия с последующим конструированием 3D-сфероидов, позволяющая сохранять эпителиальный фенотип клеток, а также хирургическая техника субретинальной трансплантации 3D-сфероидов.

М.С. Кривошеева и соавторы в своем докладе «Особенности изменения зрительного анализатора при первично-прогрессирующем типе течения рассеянного склероза» обратили внимание на разнообразие клинического течения рассеянного склероза и его прогноза, а следовательно, и выбора тактики лечения заболевания.

Дифференциальной диагностике задней ишемической оптической нейропатии и ретробульбарного неврита как дебюта рассеянного склероза с помощью комплексного ультразвукового исследования был посвящен доклад профессора Т.Н. Киселевой из ФГБУ «Национальный медицинский исследовательский центр глазных болезней им. Гельмгольца» Минздрава России.

А.Г. Хавбошина с соавторами («НМИЦ нейрохирургии им. акад. Н.Н. Бурденко» Минздрава России, г. Москва) представила характер развития зрительных нарушений при редком заболевании — супраселлярной герминоме.

И.В. Жаденова с группой соавторов («НМИЦ нейрохирургии им. акад. Н.Н. Бурденко» Минздрава России, г. Москва) продемонстрировала результаты и степень эффективности декомпрессии зрительного канала при менингиомах хиазмально-селлярной области. Было показано, что выраженность предоперационных зрительных нарушений влияет на динамику зрительных функций в послеоперационном периоде.

Как всегда, неординарным был доклад к.м.н. С.М. Свердлина (ФБУ «Центр реабилитации Фонда социального страхования Российской Федерации «Волгоград», г. Волгоград). Автором представлены пациенты с альбинизмом и редким явлением у них — интерференционными «кольцами Ньютона».

Далее шла серия докладов, освящающих проблему диагностики и лечения глаукомы. Дискуссию вызвал доклад д.м.н. И.А. Лоскутова (НКЦ ОАО «РЖД», г. Москва) относительно роли внутричерепного давления и развития изменений диска зрительного нерва.

Д.м.н. Т.Н. Малишевская с коллегами из Тюмени обратила внимание на роль циркадианных ритмов, уровня депрессии и параметров сна при первичной открытоугольной форме глаукомы.

К.м.н. Т.В. Соколовская (ФГАУ «НМИЦ «МНТК «Микрохирургия глаза» им. акад. С.Н. Федорова» Минздрава России, г. Москва) рассказала о современных лазерных технологиях в комплексном лечении глаукомы.

Анализу результатов ЦДК, ОКТ и ОКТА у пациентов с эндокринной офтальмопатией до и после проведения костной декомпрессии орбиты был посвящен доклад к.м.н. Н.Ю. Кутровской с коллегами (МГМСУ им. А.И. Евдокимова).

Не менее содержательной оказалось заключительная часть конференции, в которой были затронуты различные вопросы нейроофтальмологии. О.И. Розанова (ФГАУ «НМИЦ «МНТК «Микрохирургия глаза» им. акад. С.Н. Федорова» Минздрава России, г. Москва) доложила об исследовании поля бинокулярной суммации как показателя интегративной деятельности зрительного анализатора и нейропластичности мозга. В свою очередь Ю.В Левицкий и соавторы представили новые разработки в области искусственного интеллекта при анализе периметрии для первичной диагностики внутричерепных процессов. По мнению авторов, в дальнейшем это сможет помочь своевременной диагностике поражения зрительного анализатора. Ряд вопросов вызвал доклад Ю.Е. Бирюковой с соавторами (ФГАУ «НМИЦ «МНТК «Микрохирургия глаза» им. акад. С.Н. Федорова» Минздрава России, г. Москва) «Опыт применения ботулотоксина в случаях приобретенного содружественного косоглазия у взрослых». Автором были представлены положительные результаты при хемоденервации экстраокулярных мышц.

Интересный клинический случай тромбоза кавернозного синуса был доложен коллегами из Чебоксарского филиала ФГАУ «НМИЦ «МНТК «Микрохирургия глаза» им. акад. С.Н. Федорова» Минздрава РФ (докладчик Н.А. Маслова).

После окончания секции развернулась активная дискуссия, тон которой задала академик РАН А.Ф. Бровкина. Участники конференции имели возможность обменяться своими мнениями и опытом с коллегами из различных регионов.

В заключительном слове профессор Н.К. Серова дала высокую оценку всем докладам, поблагодарила докладчиков и участников конференции и пожелала успехов в профессиональной деятельности.

Материал подготовлен оргкомитетом конференции

Фото Сергея Тумара

XII Российский общенациональный офтальмологический форум

С 1 по 3 октября 2019 года в Москве состоялся XII Российский общенациональный офтальмологический форум, в котором приняли участие более 2400 офтальмологов, представляющих все регионы РФ, а также многие зарубежные страны.

Работа конференции проходила по следующим основным направлениям: новые подходы к диагностике и лечению социально значимых заболеваний глаз; диагностика и лечение заболеваний сетчатки; профилактика, коррекция, медикаментозное и хирургическое лечение рефракционных нарушений; фундаментально-прикладные исследования в офтальмологии; современные тенденции в диагностике и лечении глаукомы и глаукомной оптической нейропатии; диагностика и лечение воспалительных заболеваний глаз.

В рамках форума были проведены заседания профильной комиссии по офтальмологии и детской офтальмологии при Экспертном совете Минздрава РФ, Президиум ООО «Ассоциация врачей-офтальмологов»; работала выставка офтальмологического оборудования и инструментария, лекарственных препаратов от ведущих отечественных и зарубежных компаний-производителей.

В прошлом номере газеты *(«Поле зрение» № 6, 2019)* мы опубликовали первую часть репортажа о форуме. Предлагаем вашему вниманию окончание материала.

Фундаментально-прикладные исследования в офтальмологии

Профессор М.В. Зуева (Москва) от группы авторов сделала доклад «Перспективы фрактальной фототерапии в «модифицирующем» лечении заболеваний сетчатки». Для защиты и восстановления нервной ткани при нейродегенеративных заболеваниях используют стратегии нейропротекции и нейрореабилитации, основанные на феномене нейропластичности. Термины «нейропротекция» и «нейрореабилитация» подразумевают различные аспекты модифицирующего болезнь лечения.

Модифицирующим называют лечение, которое замедляет или ослабляет клиническую эволюцию нейродегенеративного процесса, достигая результата либо путем подавления первичных событий (нейропротекция), либо путем усиления компенсаторных и регенеративных механизмов в нервной ткани (нейровосстановление или нейрореабилитация).

На ранних доклинических стадиях нейродегенеративных заболеваний в мозге и сетчатке развиваются изменения, характеризующие адаптивную пластичность, которые направлены на защиту и сохранение их структуры и функции.

В основе пластичности мозга и сетчатки во всех возрастных периодах и во всех областях ЦНС лежит структурное ремоделирование нейронных цепей.

Ключевое различие между развивающимся и зрелым мозгом заключается в масштабах этих изменений. В детском возрасте в процессе развития происходят масштабные изменения в аксональных и дендритных ветвлениях. У взрослых структурная пластичность проявляется в более тонких масштабах, позволяя нейронам обмениваться пре- и постсинаптическими партнерами внутри локальных нейронных сетей.

Синаптическая и дендритная пластичность являются общими и наиболее ранними признаками ретинальной пластичности при заболеваниях сетчатки разной природы.

Многочисленные свидетельства пластических изменений в сетчатке при ВМД, ПР, глаукоме и ДР говорят в пользу применения стратегий нейропротекции, направленных на усиление адаптивной пластичности и улучшение контактов выживших нейронов в наружной и внутренней сетчатке.

Среди методов лечения автор выделила кондиционирующие стимулы, представляющие собой кратковременное, стрессорное, не повреждающее сетчатку воздействие,

Профессор М.В. Зуева (Москва)

Профессор Н.Б. Чеснокова (Москва)

Профессор А.А. Рябцева (Москва)

Профессор Е.В. Ченцова (Москва)

которое защищает ее от последующего острого или хронического повреждения.

В основе защиты сетчатки при применении кондиционирующих стимулов лежат адаптивные эпигенетические реакции на кратковременный стресс.

Физиологические системные кондиционирующие стимулы с доказанными эффектами при травмах и заболеваниях сетчатки: однократное или прерывистое воздействие гипоксии, гипероксии, вдыхаемых газов (аргон, окись углерода, серо-водород); гипертермия, гипотермия; γ-излучение; кратковременная, односторонняя окклюзия сонной артерии; физические упражнения; изменения в рационе питания; обогащенная среда; дистанционное кондиционирование.

Наиболее изученным и широко применяемым кондиционирующим стимулом является кратковременная неповреждающая ишемия и кратковременное неповреждающее действие света. Автор привела пример полного восстановления функции и сохранения структуры сетчатки в глазах с прекондиционированием к кратковременному ишемическому стрессу через 72 часа после индукции 60-минутной ишемии.

Перекрестная толерантность — защита от одного типа травмы воздействием другого типа раздражителя. Исследования на животных показывают, что фототоксическое повреждение ослабляется в результате применения кратковременной ишемии, гипоксии, гипероксии, теплового стресса, электростимуляции и т.д.

Метод перекрестной толерантности показан на моделях глаукомных повреждений (прерывистая гипоксия или ишемия, облучение, цинк, тепловой стресс, диета); диабетической ретинопатии (прерывистая кратковременная ишемия, физические упражнения, обогащение среды); гибель ганглиозных клеток сетчатки после раздавливания или пересечения зрительного нерва ослабляется угарным газом и гипербарическим кислородом.

К агентам, которые при интравитреальном или локальном применении кондиционируют сетчатку, защищая ее от повреждения, относят также культуральную среду мезенхимальных стволовых клеток. При этом наиболее надежная защита достигается с помощью среды от предварительно подвергнутых гипоксии мезенхимальных стволовых клеток.

Феномен дистанционного кондиционирования заключается в том, что в случае кратковременных, обратимых эпизодов ишемии/реперфузии в одном сосудистом русле, ткани или органе отдаленные мишени становятся устойчивыми к повреждению.

Пример: индукция кратковременной ишемии задней конечности у крыс с помощью манжеты защищает функцию сетчатки, фоторецепторы и клетки Мюллера от повреждения ярким светом. Дистанционное ишемическое кондиционирование защищает ганглиозные клетки сетчатки от повреждения, вызванного ишемией-реперфузией.

В многочисленных исследованиях на животных показаны поведенческие, структурные, клеточные и молекулярные эффекты «обогащения среды». Мультисенсорные воздействия, когнитивная и физическая тренировка приводят к морфологическим изменениям в головном мозге; активируют нейротрофические факторы; усиливают экспрессию генов; стимулируют аккумуляцию отростков в коре. Однако мета-анализ показал, что эффект когнитивных и физических тренировок для нейродегенеративных заболеваний сетчатки и мозга является слабым. Причина заключается в том, что потенциал пластичности головного мозга и сетчатки прогрессивно снижается при старении и заболеваниях. При этом темп снижения пластичности индивидуален и зависит от специфических для человека генетических, биологических и средовых факторов.

Для усиления эффективности нейропротекторной терапии необходимо, прежде всего, усилить потенциал пластичности.

Среди наиболее интересных направлений стимуляционной терапии профессор М.В. Зуева выделила естественные стимулы, физиологически адекватные для человеческой слуховой и зрительной системы, прежде всего, зрительная стимуляция, поскольку головной мозг чувствителен к ритмам внешней среды. Однако периодические ритмы могут лишь локально улучшить корковую активность в специфических диапазонах энцефалограммы, но не способны восстановить общую фрактальную динамику, характерную для активности здорового головного мозга.

Типичным признаком здоровых физиологических процессов является их фрактальная динамика — самоподобные, инвариантные во времени флуктуации, спектр мощности которых соответствует степенной функции 1/f. При патологии фрактальная динамика заменяется либо на упорядоченные флуктуации физиологических параметров (с постоянной частотой) или на полностью случайное (стохастическое) поведение.

Потенциал нейропластичности значительно снижается при старении и заболеваниях, поэтому эффективность любых методов, основанных на внутренне присущей мозгу пластичности, объективно снижается. Для лучшей эффективности любых стратегий восстановления структуры и активности сетчатки и головного мозга необходима активация (максимизация) адаптивной нейропластичности с использованием физиологически адекватных стимулов.

Авторами предложен новый подход к стимуляционной терапии, основанной на использовании сложноструктурированных сигналов, имеющих фрактальную динамику. Первый прибор для фрактальной фототерапии, разработанный в НМИЦ ГБ им. Гельмгольца, генерировал мелькания с флуктуацией интервалов между вспышками в соответствии с принципом «качания частоты». Двухнедельный курс фрактальной стимуляции (1 сеанс в день, 5 минут) повышал амплитуду скотопической ЭРГ у здоровых кроликов и ускорял трансмиссию сигнала между нейронами первого и второго порядка.

Результатом применения прибора нового поколения для фрактальной фототерапии, разработанного на основе фрактальных функций Вейнерштрасса, стали адаптивные и неадаптивные пластические изменения сетчатки при заболеваниях различной этиологии и патогенеза. Это обосновывает перспективность применения методов нейропротекторной терапии, мишенью которых могут являться первичные пластические события в сетчатке с целью усиления проявлений адаптивной пластичности и улучшения контактов выживших нейронов в наружной и внутренней сетчатке с ВМД, ПР и другой ретинальной патологией.

Подводя итог своему выступлению, профессор М.В. Зуева отметила, что фрактальная фототерапия может занять свою нишу в арсенале нейропротекторных методов лечения заболеваний сетчатки как подход, модифицирующий течение патологического процесса и ослабляющий его клинические проявления путем активации адаптивной пластичности и ремоделирования поврежденных нейронных сетей.

«Ангиотензин-II как один из пусковых факторов развития ретинопатии недоношенных» — тема доклада, с которым от группы авторов выступила к.м.н. Н.А. Осипова (Москва). Ретинопатия недоношенных (РН) — тяжелая вазопролиферативная витреоретинальная патология, которая остается одной из ведущих причин необратимого нарушения зрительных функций у детей во всем мире, на сегодняшний день в основном за счет «тяжелых форм», развивающихся у выхаживаемых в современных условиях глубоконедоношенных детей. Повышение эффективности лечения РН находится в тесной взаимосвязи с углублением понимания патогенеза заболевания, поскольку, несмотря на многолетние исследования, многие его аспекты до конца неясны.

Современная система скрининга заболевания предусматривает необходимость офтальмологического исследования всех недоношенных детей, рожденных на сроке менее 32 недель постконцептуального возраста и с массой тела при рождении менее 1500 г.

На сегодняшний день мониторинг РН предполагает проведение многократных осмотров, являющихся значимой рабочей нагрузкой для врача-офтальмолога, а также оказывающих стрессовое действие на детей и сопряженных с рядом возможных осложнений в связи с развитием окуло-кардиальных и окуло-пульмональных рефлексов.

В связи с этим предпринимаются попытки совершенствования существующего протокола скрининга РН. В основе новых подходов лежит поиск дополнительных клинических и, в особенности, лабораторных критериев, позволяющих выявлять пациентов высокого риска развития РН для планирования ведения таких детей, а также пациентов с низким риском развития РН — для сокращения числа «лишних» осмотров.

Как отметила докладчик, поиск подобных критериев неразрывно связан с углублением понимания патогенеза заболевания.

При преждевременном рождении ребенка процесс васкуляризации сетчатки завершается во внеутробных, экстремальных условиях, подвергается многофакторному влиянию, включающему биохимические и иммунологические нарушения гомеостаза ребенка — бронхолегочная дисплазия, некротизирующий энтероколит, интравентрикулярные геморрагии, респираторный дистресс-синдром, инфекционная отягощенность, кардиопатии, анемия новорожденных, повторные гемотрансфузии, сепсис и др., а также факторы внешней среды, такие как проведение кислородотерапии, применение системных глюкокортикостероидов и других препаратов в раннем постнатальном периоде при выхаживании недоношенных детей.

Комплекс данных воздействий приводит к нарушению баланса ростовых и иммунологических факторов, контролирующих рост ретинальных сосудов.

Молекулярные «участники» патогенеза ретинопатии являются предметом многочисленных исследований. Наиболее хорошо изучена роль ростовых факторов VEGF-A и IGF-I, однако очевидной представляется необходимость поиска других агентов, а также изучения взаимодействия различных факторов в процессах нарушения ангиогенеза сетчатки при РН.

В проведенном авторами исследовании были выявлены малоизученные потенциально патогенетически значимые факторы IGF-II и TGF-β. Прогностически «неблагоприятными» в плане развития тяжелой РН, требующей проведения лазеркоагуляции сетчатки, являются высокие значения концентрации VEGF-A (выше 1300 пг/мл) и IGF-II (выше 140 пг/мл) и низкие значения концентрации IGF-I (ниже 24 пг/мл) и TGF-β (ниже 8000 пг/мл).

В последние годы внимание ученых привлекает роль ренин-ангиотензивной системы (РАС) в патогенезе вазопролиферативных заболеваний сетчатки. Публикации, посвященные исследованию участия данной системы в патогенезе РН, на сегодняшний день немногочисленны. Авторы обратили внимание на эффекторный пептид РАС — ангиотензин-II (АТ-II). В дополнение к его хорошо известной гемодинамической активности, он является фактором роста, стимулирующим пролиферацию эндотелиальных и гладкомышечных клеток, а также перицитов. В одной из работ было показано, что основным медиатором ангиогенных свойств АТ-II может являться VEGF-A.

Цель исследования заключалась в изучении роли АТ-II в патогенезе экспериментальной РН (ЭРН) на оригинальной модели заболевания.

Исследование было проведено на 27 крысятах породы Вистар. С целью воспроизведения ЭРН крысята (n=15) вместе с родившей их самкой, начиная с первых суток после рождения, на 2 недели помещались в инкубатор, где каждые 12 часов концентрация кислорода менялась от 60 до 15%. Затем крысята переводились в условия с нормальным содержанием кислорода (21%). Контрольную группу составили крысята (n=12), находившиеся с момента рождения в условиях с нормальным содержанием кислорода.

Крысят из каждой группы выводили из эксперимента на 7-е (n=9), 14-е (n=9) и 21-е сутки (n=9). Выбор данных сроков исследования основывался на знаниях о нормальном развитии сосудов сетчатки, а также на ориентировочных данных о фазах развития РН в эксперименте. Всем крысятам проводили бинокулярную энуклеацию. Глазное яблоко вскрывали по лимбу, удаляли роговицу и хрусталик вместе с остатками персистирующей сосудистой сумки и гиалоидной артерии и выделяли сетчатку. Каждую сетчатку помещали в 200 мкл литического буфера, гомогенизировали с помощью ультразвукового гомогенизатора, центрифугировали 10 мин. при 3000 об/мин. В полученных гомогенатах определяли содержание АТ-II и концентрацию белка по Лоури.

На 7-е сутки эксперимента уровень АТ-II в сетчатке крысят опытной группы (0,19 пг/мл белка) был достоверно повышен по сравнению с данным показателем в группе контроля (0,12 пг/мл белка).

Проведенные исследования показали, что в сетчатке опытной и контрольной групп крысят на периферии отсутствовали капиллярные сосуды. Экстраполируя этот факт на клиническую практику. Н.А. Осипова отметила, что данный срок соответствует доклинической стадии развития РН.

На 14-е и 21-е сутки эксперимента уровень АТ-II не имел достоверных отличий между группами за счет значимого роста данного показателя в контрольной группе к 14-м суткам и соразмерного роста в обеих группах к 21-м суткам. В опытной группе наблюдался отек ганглиозного слоя, повышенная плотность сосудов капиллярного типа в постэкваториальной зоне сетчатки, что клинически соответствует I-II стадии развития РН. На 21-е сутки в опытной группе наблюдались явления экстраретинальной пролиферации, что соответствует III стадии.

Полученные данные позволяют рассматривать высокий уровень АТ-II в сетчатке крысят на 7-е сутки эксперимента, т.е. на сроке, предшествующем неоваскуляризации, в качестве одного из индукторов патогенетического неоангиогенеза при развитии РН.

Практическое значение полученных результатов состоит в возможности оценки уровня АТ-II в качестве признака развития ЭРН, а в плане экстраполирования на клиническую практику — высокий уровень АТ-II в сыворотке крови недоношенных детей на доклинической стадии РН — в качестве потенциального прогностического лабораторного критерия скрининга заболевания.

Кроме того, полученные данные позволяют рассматривать АТ-II в качестве мишени для разработки новых методов медикаментозной профилактики развития РН, что, безусловно, требует проведения дальнейших исследований, учитывая влияние данного фактора на сосудистый тонус и риск развития серьезных побочных эффектов, связанных с применением его ингибиторов.

Профессор Р.У. Островская (Москва) от группы авторов сделала доклад «Ноопепт как мультитаргетный нейропротектор — эффективность при гипоксии сетчатки».

Ноопепт относится к группе ноотропов (греч. «noos» — мышление, «tropos» — стремление), препаратов, способствующих улучшению обучаемости, памяти; облегчающих ассоциативную передачу в коре головного мозга, повышающих устойчивость к действию различных повреждающих факторов.

Ноотропный эффект Ноопепта: ослабление амнетического эффекта электрошока, скополамина, цетилового эфира пролина, МК-801, кетамина в тесте УРПИ; облегчение обучаемости в тесте УРАИ, водном лабиринте, контекстуальном обучении; облегчение неассоциативного обучения; ослабление мнестического дефицита, вызванного травмой мозга, ишемией, геморрагическим воздействием; предотвращение отсроченных нарушений поведения у потомства, вызванных пренатальным воздействием алкоголя, гипоксии, морфина; эффективность на моделях болезни Альцгеймера: ольфакторная бульбэктомия, бета-амелоид в базальные ядра, стрептозоцин в желудочки мозга, хронический холинергический дефицит.

Нейропротекторный эффект Ноопепта продемонстрирован на моделях тромбоза сосудов коры головного мозга и моделях болезни Альцгеймера.

Показаниями к применению препарата являются нарушения памяти и других когнитивных функций и эмоционально-лабильные расстройства, в том числе у больных пожилого возраста, при последствиях черепно-мозговой травмы, посткоммоционном синдроме, сосудистой мозговой недостаточности, астенических расстройствах, других состояниях с признаками снижения интеллектуальной продуктивности.

Проведенные экспериментальные исследования препарата продемонстрировали его свойства по защите сетчатки за счет реперфузии (фибринолизис, антикоагуляционный эффект), антагонизма с глутаматом К и Са, противовоспалительного эффекта и антиоксидантных свойств; Ноопепт способствует усилению репаративных процессов, в результате чего происходит восстановление экспрессии нейротрофинов, а также избирательное увеличение ДНК-связывающей активности транскрипционного фактора HIF-1.

Исследования, проведенные в НМИЦ ГБ им. Гельмгольца и НИИГБ, выявили положительный эффект в отношении зрительных функций у больных с ПОУГ.

А.В. Кузнецова (Москва) от группы авторов выступила с сообщением на тему «Регуляция дифференцировки клеток ретинального пигментного эпителия человека». На сегодняшний день существуют следующие подходы к разработке новых методов лечения ретинопатий: сохранение имеющихся фоторецепторов и РПЭ, замена поврежденных клеток сетчатки за счет экзогенных клеток, замена за счет эндогенных клеток. Первое направление предполагает применение методов генной терапии, показан при аутосомно-рецессивных заболеваниях глаз, ранних стадиях

URSAPHARM Arzneimittel GmbH
Ваш эксперт в решении проблем «сухого глаза»
Уже более 10 лет инновационные продукты для увлажнения глаз
HYLO® ЗАБОТА О ГЛАЗАХ
Постоянное использование
ХИЛО-КОМОД® 0,1% гиалуроновая кислота
При легких и умеренных формах синдрома «сухого глаза»;
до и после хирургического лечения. Лидер продаж в Германии*
Препарат года с 2007 по 2015 в Германии**
До 3-й степени сухости
ХИЛОМАКС-КОМОД® 0,2% гиалуроновая кислота
Длительное интенсивное увлажнение
Высокая концентрация и высокая вязкость
При тяжелых формах синдрома «сухого глаза»
1-4 степень сухости
Бережный уход и восстановление
ХИЛОЗАР-КОМОД® 0,1% гиалуроновая кислота + декспантенол
Увлажнение глаз и заживление повреждений
Дневной уход. Вместо мази в течение дня
При легких и умеренных формах синдрома «сухого глаза», способствует заживлению повреждений глазной поверхности
До 3-й степени сухости
ХИЛОПАРИН-КОМОД® 0,1% гиалуроновая кислота + гепарин
Увлажнение и восстановление
Уход при раздражении роговицы и конъюнктивы
При легких и умеренных формах синдрома «сухого глаза», включая хроническое воспаление роговицы
До 3-й степени сухости
ПАРИН-ПОС® Гепарин
Защищает и поддерживает роговицу, конъюнктиву и веки. Бережная помощь при раздражении глаз. 24-х часовая быстрая и надежная защита от раздражения глаз
1-4 степень сухости
Защита в ночное время
ВитА-ПОС® Витамин А
Защита ваших глаз в ночное время. Улучшает свойства слезной пленки
Ночной уход при всех формах синдрома «сухого глаза»
1-4 степень сухости
РЕКЛАМА
УРСАФАРМ Арцнайميттель ГмбХ
107996, Москва, ул. Гиляровского, д. 57, стр. 4. Тел./факс: (495) 684-34-43
E-mail: ursapharm@ursapharm.ru www.ursapharm.ru
* ИНСАЙТ ХЕЛС (Май 2014)
** Результаты исследования Федеральной ассоциации фармацевтов Германии (BVDA)

Д.м.н. А.В. Золотарев (Самара)

Президиум секции «Диагностика и лечение воспалительных заболеваний глаз»

Д.м.н. А.Ж. Фурсова (Новосибирск)

развития дегенеративно-дистрофических заболеваний сетчатки при сохраненных фоторецепторах и РПЭ. Второй подход направлен на замену поврежденных клеток сетчатки. Речь идет о трансплантации клеток РПЭ, полученных из ИПСК. Осложнения: хирургическое повреждение сетчатки, иммуносупрессия, опухолеобразование и др. В третьем походе применяется прямое репрограммирование эндогенных клеток (РПЭ, Мюллеровская глия) в фоторецепторы и другие нейроны сетчатки с использованием транскрипционных факторов, сигнальных белков, факторов роста, микро-РНК и малых молекул. Метод направлен на профилактику или отсрочку начала различных ретинопатий.

Цель работы заключалась в изучении влияния основного фактора роста фибробластов (оФРФ) на дифференцировку и сигнальные пути клеток ретинального пигментного эпителия (РПЭ) взрослого человека.

Исследования показали, что однократное (кратковременное) воздействие оФРФ на клетки РПЭ человека является достаточным для активации механизма, понижающего уровень дифференцировки клеток в сторону нейроэпителий. Понижение уровня дифференцировки клеток РПЭ человека связано с модулированием Wnt- и BMP-сигнальных путей и инактивацией Notch-сигнального пути.

Полученные результаты уточняют механизмы дедифференцировки клеток РПЭ.

Современные тенденции в диагностике и лечении глаукомы и глаукомной оптической нейропатии

Доклад на тему «Сохранение зрительных функций при глаукоме в отдаленном периоде» сделала профессор Н.И. Курышева (Москва). При раннем выявлении заболевания необходимо в каждом конкретном случае как можно раньше определить скорость его прогрессирования. При этом нельзя ограничиваться анализом протоколов периметрии, ОКТ, необходимо пользоваться специально созданными алгоритмами, такими как анализ событий, анализ тенденций периметрии, оптической когерентной томографии.

При продвинутых стадиях глаукомы алгоритмы меняются — применяются специальные модификации периметрии, при этом метод ОКТ слоя нервных волокон сетчатки для определения прогрессирования становится малоинформативным вследствие действия так называемого «floor effect» в зонах выраженной потери нервной ткани.

Профессор Н.И. Курышева высказала предположение о том, что ведущим методом определения прогрессирования глаукомной оптической нейропатии в продвинутые стадии заболевания может стать ОКТ-А ввиду отсутствия «floor effect».

Исследования последнего времени продемонстрировали, что наряду с другими параметрами показатели микроциркуляции глаза могут прогнозировать прогрессирование заболевания в каждом конкретном случае. Подчеркивается важность сохранения нормальной микроциркуляции ДЗН и нейропротекторного лечения.

Основные звенья патогенеза нейродегенеративного процесса: феномен эксайтотоксичности; митохондрии/аутофагия, их дисфункции; окислительный стресс; протеиновый мисфолдинг; воспаление; нейротрофины, нейрорегенерация.

Препараты, предупреждающие митохондриальную дисфункцию: гингко билоба, вит. Д/вит. В3, аспирин, мелатонин, ресвератрол, зеленый чай.

В качестве препарата, защищающего митохондрии, в многоцентровых исследованиях по глаукоме был проверен цитиколин. Исследования показали, что препарат способствует повышению амплитуды ПЭРГ и ПЗВП.

Исследование на животных бримонидина в качестве антиоксиданта показало, что препарат в виде глазных капель снижает уровень MDA и повышает уровень глутатиона и каталазы, активируя Alpha-2 адренорецепторы.

При болезни Альцгеймера в головном мозге происходит отложение бляшек из амилоида-β. Формирование белковых агрегатов связано с активацией матриксных металлопротеиназ (MMP-9) и подавлением синтеза белка ламинина, а также накоплением прекурсора амилоида-β (APP).

Бримонидин активирует синтез ламинина и снижает образование APP. Показано также, что Бримонидин защищает аксоны зрительного нерва от дегенерации.

По данным литературы, Бримонидин (вводили подкожно за час до лазеркоагуляции эписклеральных вен) повышает регенерацию аксонов ГКС при поражении зрительного нерва путем активации рецепторов ГКС, чувствительных к нейротрофическим факторам.

Исследование LoGTS продемонстрировало способность Бримонидина снижать прогрессирование глаукомы. Это исследование признано единственным достоверным исследованием по нейропротекции при глаукоме из всех, что проводились ранее.

Из экспериментов с животными исследователями сделан вывод о том, что если Бримонидин применяли до повреждения нервных клеток сетчатки, он демонстрировал наибольший нейропротекторный эффект; если Бримонидин применяли через несколько часов после повреждения или позже, нейропротекторный эффект был слабый или умеренный.

Перспективными направлениями в местном гипотензивном лечении глаукомы являются применение фиксированных комбинаций (ФК), включающих более двух ингредиентов (биматопрост/тимолол/бринзоламид — III фаза клинических исследований); применение новых ФК (ингибиторы Rho-киназ/латанопрост — уже в клинике), (бринзоламид/бримонидин — уже в клинике и проч.); применение препаратов-цитопротекторов (ингибиторы Rho-киназ и их ФК и проч.); применение капель с нейропротекторным действием (ингибиторы Rho-киназ и их ФК и проч.).

Д.м.н. А.В. Золотарев (Самара) представил сообщение на тему «Влияние приверженности лечению на прогрессирование глаукомы». Цель исследования заключалась в изучении причины низкой приверженности пациентов терапии глаукомы; роли побочных эффектов препаратов; роли консервантов в глазных каплях; в изучении взаимосвязи комплаентности с динамикой клинических показаний; в определении возможных путей повышения комплаентности.

Проведенные исследования позволили авторам прийти к выводу о том, что только 47% пациентов привержены терапии в той или иной степени, 53% — некомплаентны; доля пациентов, делающих перерывы в лечении, вдвое выше среди получающих препараты с консервантами; уровень комплаентности влияет на гипотензивный эффект: недостижение целевого ВГД среди высококомплаентных пациентов составляет 7%, среди некомплаентных — 22%; частота неприятных ощущений при использовании препаратов с консервантами более чем вдвое превышает частоту при закапывании препаратов без консервантов, 35% и 14% соответственно; 90% пациентов получают терапию препаратами с консервантами, препараты без консервантов назначаются только 8% пациентов с ПОУГ, несмотря на то что терапия с консервантами в 3 раза менее эффективна (по ВГД), чем терапия препаратами без консервантов.

В качестве выводов автор указал на то, что высокая комплаентность пациентов в 2,5-3 раза повышает вероятность стабилизации глаукомы; повышение комплаентности не менее важно, чем адекватные назначения; уменьшение побочных эффектов за счет отказа от препаратов с консервантами может привести к кратному (2-3 раза?) увеличению шансов стабилизации глаукомы.

«Морфометрические характеристики глазного дна при остром приступе глаукомы (ОПГ)» — тема доклада профессора А.А. Рябцевой (Москва). Авторами были изучены показатели частоты выявления острого приступа глаукомы (ОПГ) в Московской области в течение 15 лет. Статистические исследования включали ретроспективный анализ годовых отчетов, включавших сведения о больных глаукомой на территории Московской области, и сравнительный анализ характеристик пациентов, получивших лечение в условиях офтальмологического отделения ГБУЗ МО «МОНИКИ им. М.Ф. Владимирского».

Эффективность лечения: медикаментозное — 1,9%; хирургическое — 11,1%; лазерное — 1,9%; комбинированное медикаментозное и хирургическое — 37%; комбинированное медикаментозное, лазерное и хирургическое — 14,8%; комбинированное медикаментозное и лазерное — 25,9%. Высокую эффективность продемонстрировала лазерная непроникающая гипотензивная склеротомия: при ОПГ позволяет полностью купировать болевой синдром при сохранении глазного яблока во всех случаях; метод рекомендован для использования в случаях подготовки к более обширным проникающим противоглаукомным операциям как первый этап для создания безопасного уровня ВГД до проведения фильтрующей операции.

Д.м.н. А.Ж. Фурсова (Новосибирск) выступила с сообщением «Лечение увеальной глаукомы. Критерии успеха». Увеальная или постувеальная глаукома определяется как повышенное ВГД у пациента с увеитом при наличии типичных структурных и функциональных изменений сетчатки и зрительного нерва. Показаниями к хирургическому лечению являются значительное повреждение зрительного нерва из-за хронического повышения ВГД, требующего максимальной медицинской помощи; значительное повышение ВГД, несмотря на максимальное лечение, при высоком риске повреждения зрительного нерва вне зависимости от текущей степени зрительной невропатии.

Критерии успеха хирургии увеальной глаукомы: адекватная предоперационная подготовка; соблюдение хирургической техники; коррекция послеоперационного воспаления; комплекс реабилитационных мероприятий, направленных на стимуляцию оттока ВГЖ.

Адекватная предоперационная подготовка: срок ремиссии — не менее 3 месяцев; базисная терапия в соответствии с этиологией заболевания — ГКС перорально, цитостатики; НПВС — местно длительно, возможно субтеноновое введение пролонгированных ГКС.

Выбор метода оперативного лечения при постувеальной глаукоме: лазерная трабекулопластика не применяется при увеальной глаукоме, но может быть эффективна при стероидной глаукоме; СТЭ должна выполняться с использованием антипролиферативных агентов; дренажная хирургия имеет расширенные показания в особенности в случаях реоперраций.

Об особенностях ведения пациентов с псевдоэксфолиативной глаукомой (ПЭГ) доложил от группы авторов д.м.н. А.М. Бессмертный (Москва). Ведение пациентов с ПЭГ включает медикаментозное, лазерное и хирургическое лечение, при этом стартовое лечение зависит от уровня ВГД и стадии процесса. При умеренно повышенном ВГД на I и II стадиях применяются препараты первого выбора, включающие простагландины и ФК с простагландинами; при высоком уровне ВГД вне зависимости от стадии, на III стадии вне зависимости от уровня ВГД проводится гипотензивная терапия как подготовка к оперативному лечению с применением ингибиторов карбоангидразы, β-блокаторов, α-агонистов и их ФК.

Вариантами хирургического лечения являются фистулизирующая хирургия с более стойким гипотензивным эффектом, но высоким риском интра- и послеоперационных осложнений; непроникающая хирургия с менее выраженным и менее стойким гипотензивным эффектом при незначительном риске интра- и послеоперационных осложнений.

Лазерное лечение (СЛТ) показано только на начальных стадиях ПОУГ при умеренно повышенном ВГД.

Ведение больных с ПЭГ должно быть более агрессивным, чем пациентов с ПОУГ: применение нескольких препаратов или ФК уже на старте лечения; быстрый переход к фистулизирующей хирургии.

К.м.н. С.М. Косакян (Москва) в своем докладе кратко остановилась на истории развития тонометрии, а также представила преимущества и недостатки различных методов измерения внутриглазного давления.

«Эволюция представлений о суточных колебаниях ВГД как факторе риска прогрессирования первичной открытоугольной глаукомы» — тема доклада, представленного к.м.н. Т.Н. Малишевской (Москва). В многочисленных исследованиях достоверно установлено, что повышение ВГД с возрастом происходит даже в здоровых глазах и составляет 21 мм рт.ст. и выше в здоровой популяции. Вариабельность циркадных ритмов офтальмотонуса изучалась многими отечественными и зарубежными авторами. Было доказано, что длительность периодов колебаний ВГД отличается большой индивидуальной изменчивостью. У пациентов с ПОУГ повышается суточная вариабельность ВГД, при этом особенное значение имеют ночные вариации офтальмотонуса.

Цель работы заключалась в анализе суточной динамики и параметров циркадного ритма ВГД (стабильная и прогрессирующая формы) в сопоставлении с группой контроля, а также в установлении хронобиологических закономерностей прогрессирования глаукомы в зависимости от характера перестройки суточной динамики циркадного ритма ВГД и температуры тела.

Проведенные исследования показали, что циркадные паттерны ВГД в группах стабильной ПОУГ и прогрессирующей ПОУГ отчетливо различаются. Прогрессирующее увеличение вариабельности ВГД (2-кратное увеличение СД) ассоциируется со снижением суточного процентного ритма в обеих группах ПОУГ («экстрациркадная диссеминация»). Значение глобального индекса потери ганглиозных клеток сетчатки 10-15% (по ОКТ) может определять порог для нарушения фазового равновесия циркадного ритма ВГД.

Сателлитный симпозиум «Основные вопросы практической ортокератологии»

Президиум секции «Контактная коррекция кератоконуса»

К.м.н. С.М. Косакян (Москва)

Поскольку точные измерения и контроль ВГД являются основными параметрами терапии и прогрессирования глаукомы, необходимо использование новых устройств для 24-часового мониторинга и измерения ВГД без пробуждения испытуемого. Непрерывный мониторинг показал, что ВГД во время быстрой фазы сна повышается и постепенно понижается при переходе в глубокий сон. Таким образом, связь флуктуаций суточного ВГД и циркадных ритмов человека остается неоспоримой.

Профессор О.А. Киселева (Москва) сделала доклад «Биомеханические показатели корнеосклеральной оболочки глаза при ПОУГ и возможности их коррекции». Докладчик обратила внимание на то, что существующие методики оценки биомеханических свойств корнеосклеральной капсулы — дифференциальная тонометрия, тонография, исследования с помощью анализатора биомеханических свойств глаза (ORA) и другие — не являются достаточно точными и надежными, кроме того, они дают возможность получить только интегральные показатели, не позволяя раздельно оценить соответствующие показатели роговой и склеральной оболочки и дифференцировать их вклад в общее нарушение биомеханического статуса.

Цель исследования заключалась в изучении влияния аналогов простагландинов на биомеханические показатели корнеосклеральной оболочки глаза при ПОУГ.

Анализ полученных предварительных результатов показывает, что аналоги простагландинов, очевидно, оказывают воздействие на биомеханические показатели корнеосклеральной оболочки глаза, особенно у пациентов со II стадией ПОУГ, снижая риск прогрессирования глаукомного поражения, связанный с нарушением метаболизма соединительнотканных структур роговицы и, особенно, склеры.

К.м.н. Е.В. Яни (Москва) выступила с докладом «Офтальмоаллергозы на фоне глаукомы. Тактика лечения». Как отметила докладчик, местные аллергические реакции при применении гипотензивных препаратов возникают более чем в 37% случаев; при смене гипотензивного препарата повторная аллергическая реакция возникает в 62% случаев; в 12% случаев использование гипотензивных препаратов невозможно по причине возникновения аллергических реакций.

Требования к гипотензивному препарату: эффективное снижение ВГД; стабильный контроль ВГД в течение 24 часов с минимальными суточными колебаниями; отсутствие «эффекта ускользания»; высокая безопасность, хорошая переносимость, удобный и простой режим дозирования.

Этапы возникновения аллергической реакции замедленного типа (IV тип): аллерген — распознавание аллергена, кооперация макрофагов и лимфоцитов — образование сенсибилизированных Т-лимфоцитов и их взаимодействие с клетками-мишенями — образование и высвобождение цитокинов сенсибилизированными Т-лимфоцитами; повреждение клеток и тканей конъюнктивы с развитием аллергического воспаления.

Принципы лечения офтальмоаллергозов: элиминация аллергена, купирование обострения заболевания, контроль за состоянием аллергического воспаления (базисная терапия: местная и системная), коррекция сопутствующих заболеваний, дополнительная местная терапия.

Защита глазной поверхности включает нормализацию состояния век, создание стабильной слезной пленки, уменьшение токсического влияния гипотензивных препаратов на передний отрезок глаза. Гигиена век направлена на снижение акведефицита, липидодефицита, муходефицита и включает использование репаративных препаратов, противоаллергических препаратов, противовоспалительных препаратов.

Алгоритм терапии офтальмоаллергозов: глюкокортикостероиды в инстилляциях — 1-3 р/д; антисептические средства в инстилляциях — 2-3 р/д; антиаллергические глазные капли — антигистаминные препараты в инстилляциях — 2 р/д, препараты, тормозящие дегрануляцию тучных клеток (кромоны) в инстилляциях — 2 р/д, препараты, сочетающие антигистаминный и ТДТК-эффекты в инстилляциях — 2 р/д; репаративные и слезозаместительные препараты в инстилляциях — 2-6 р/д; иммунотропные препараты в инстилляциях — 2 р/д; системные противоаллергические препараты.

Второй этап терапии при офтальмоаллергозах: обработка век; антиаллергические глазные капли — препараты, тормозящие дегрануляцию тучных клеток (кромоны) в инстилляциях — 2 р/д, препараты, сочетающие антигистаминный и ТДТК-эффекты в инстилляциях — 2 р/д; репаративные и слезозаместительные препараты в инстилляциях — 2-6 р/д.

Так как наиболее эффективная терапия аллергических реакций предполагает элиминацию аллергена, т.е. отмену гипотензивного режима, лечение офтальмоаллергозов осуществляется под строгим контролем внутриглазного давления; препаратами первого выбора в лечении аллергических реакций при глаукоме являются препараты, тормозящие дегрануляцию тучных клеток (кромоны) и препараты, сочетающие антигистаминный и ТДТК-эффекты; при возникновении выраженной аллергической реакции необходимо назначение более интенсивного лечения, включающего использование глюкокортикостероидов, однако «скорая помощь» не может проводиться длительно.

В заключение докладчик подчеркнула, что от состояния глазной поверхности зависит переносимость гипотензивных глазных капель и эффективность лечения глаукомы.

Д.м.н. Н.Н. Арестова (Москва) от группы авторов выступила с докладом на тему «ИАГ-лазерная коррекция внутренней фистулы после синустрабекулэктомии у детей». Целью работы явилось представление разработанной методики ИАГ-лазерной рефистулизации при блокаде внутренней фистулы после СТЭ у детей с постувеальной глаукомой, оценка ее реконструктивной эффективности, определение показаний и оптимальных сроков ее проведения.

В результате ИАГ-лазерных операций, проведенных в различные сроки после СТЭ, во всех случаях удалось устранить сращения, закрывавшие на различном протяжении внутреннюю фистулу. Достигнута цель рефистулизации — «очистить» внутреннюю фистулу для ее нормального функционирования и профилактики вторичного (восходящего) рубцевания созданных в ходе СТЭ путей оттоков ВГЖ.

Разработанный авторами новый способ рефистулизации, сочетающий дефокусированное и фокусированное излучение, повысил реконструктивную эффективность до 100% сразу после операции и до 91% — в отдаленные сроки наблюдения (от 6 до 90 месяцев).

Как отметила д.м.н. Н.Н. Арестова, способ в значительной мере уменьшает суммарную энергию лазерной операции, что снижает возможность реактивного синдрома и риск осложнений. Отсутствие реактивного постлазерного синдрома и редкость осложнений и рецидивов сращений даже после ранних рефистулизаций (до 1 месяца) после СТЭ является доказательством атравматичности и эффективности разработанной методики.

Диагностика и лечение воспалительных заболеваний глаз

В докладе «Современные аспекты лечения синдрома «сухого глаза» к.м.н. Е.В. Яни провела сравнение терапевтической эффективности классического массажа век и IPL-терапии. IPL-терапия проводится с помощью прибора Lumenis M22, оснащенного универсальным модулем IPL, и представляет собой безопасный и эффективный способ лечения ССГ при дисфункции мейбомиевых желез (МЖ). Эффект достигается за счет воздействия на область век полихроматическим светом, который благодаря тепловым импульсам прогревает маргинальный край века и размягчает секрет МЖ и стимулирует их сокращение.

Показаниями для IPL-терапии являются ССГ при дисфункции мейбомиевых желез, блефариты на фоне ДМЖ, демодекозное поражение век, халязионы нижнего века. Противопоказания: фототип кожи IV-VI по Фитцпатрику, нарушение целостности кожи век и лица, прием препаратов, повышающих фоточувствительность, период беременности и лактации, онкологические заболевания, острые воспалительные заболевания ПОГ.

Результаты наблюдений продемонстрировали более высокую клиническую эффективность сеансов IPL-терапии по сравнению с классической методикой массажа век. Процедура фотомодуляции менее инвазивна, чем массаж век, не вызывает явлений дискомфорта у пациентов, обеспечивает более полное опорожнение протоков мейбомиевых желез. Для достижения высокого клинического эффекта достаточно проведения 4 сеансов IPL-терапии (для получения аналогичного результата необходимо провести 10 сеансов массажа век).

Профессор В.В. Бржеский (Санкт-Петербург) от группы авторов на клинических примерах показал действие различных видов биологического покрытия в хирургическом лечении ксероторической язвы роговицы.

К первой группе этиопатогенетических факторов относятся заболевания системного характера: синдром Сьегрена, синдром Стивена-Джонсона, дефицит витамина А, розацеа; вторая группа — последствия заболеваний и повреждений роговицы: герпетический кератит, операционная травма, химический ожог; третья группа — заболевания, связанные с патологией век: паралитический лагофтальм после удаления шванномы мостомозжечкового угла, паралитический лагофтальм после перенесенного острого нарушения мозгового кровообращения, рубцовый лагофтальм после механического повреждения век.

В хирургическом лечении язвенного дефекта применяются свободные лоскуты амниотической мембраны в два слоя (силиковысушенная или консервированная в 98% растворе глицерина); аутоконъюнктивально-теноновый лоскут «на ножке» с подложкой из амниотической мембраны; свободный склеральный лоскут с подкладкой из амниотической мембраны (аутогенный, аллогенный).

Докладчик представил следующие правила покрытия язвы роговицы биологической тканью: пересаженный лоскут должен иметь размер, позволяющий перекрывать края язвы, т.к. они размягчены лизисным процессом и не способны длительно удерживать фиксирующие его швы; укладывать амниотическую и конъюнктивальную ткань на язвенную поверхность роговицы не эпителиальной, а стромальной стороной; глубокий язвенный дефект роговицы необходимо заполнять несколькими лоскутами биологической ткани: двумя лоскутами амниотической мембраны или аутоконъюнктивальным, либо склеральными лоскутами с подложкой из амниотической мембраны.

Профессор В.В. Бржеский продемонстрировал исходы хирургического лечения асептических язв роговицы с применением покрытия глубокой язвы роговицы амниотической мембраной в два слоя у больных с розацеа, с лагофтальмом; отдаленные результаты покрытия перфоративной язвы роговицы свободным склеральным лоскутом с подложкой из амниотической мембраны у больных с розацеа, с синдромом Съегрена, с синдромом Стивена-Джонсона.

С новыми подходами к регенерации роговицы участников форума познакомила профессор М.А. Ковалевская (Воронеж). В РФ насчитывается более 500 тысяч слепых и слабовидящих, из них до 18% приходится на пациентов с патологией роговицы, 30% имеют роговичную слепоты. В связи с этим, подчеркнула докладчик, существует необходимость применения новых высокоэффективных препаратов из высококачественного природного сырья в ранние сроки для лечения пациентов с поверхностной травмой глаза или хроническими заболеваниями глазной поверхности. Достаточно новым перспективным направлением в офтальмологии являются препараты на основе крови оленя. Обогащенная тромбоцитами плазма крови оленя содержит альфа-гранулы тромбоцитов, биоактивные молекулы, фактор роста тромбоцитов, трансформирующий фактор, васкулоэндотелиальный фактор, инсулиноподобный ростовой фактор.

Авторы поставили перед собой следующие задачи: повышение эффективности лечения пациентов с патологией роговицы путем применения препаратов на основе крови оленя, а также сравнение эффективности действия препаратов на основе крови оленя и лекарственных средств, используемых в стандартных схемах лечения.

В результате клинико-экспериментального исследования впервые было выявлено влияние плазмы пятнистого оленя и аутоплазмы на репаративные процессы в роговице: при травматическом кератите (экспериментальное исследование на животных) и при вирусном поражении роговицы (клиническое исследование) доказано, что плазма крови пятнистого оленя, обогащенная тромбоцитами (ПООТ), и плазма крови оленя (ПО) сокращают время полной эпителизации дефекта роговицы более чем в 2,5 раза. Сроки хранения ПО позволяют создать серийное производство биоматериала на основе метода глубокой заморозки и внедрить его в клиническую практику. ПО может применяться при всех состояниях декомпенсации роговицы, требующих немедленной репарации.

К.м.н. Л.А. Ковалева (Москва) от группы авторов выступила с докладом «Грибковая язва роговицы, осложненная эндофтальмитом. Клинические особенности, эффективность ПЦР-диагностики, прогноз и тактика лечения». Среди клинических признаков грибковой язвы роговицы — агрессивный характер течения; дисковидный инфильтрат до 10 мм в диаметре серовато-белого цвета с отложением коричневого пигмента; ко дну язвы плотно фиксирована губчатая непрозрачная плотная колония белого цвета; инвазивный рост мицелия в глубокие слои стромы через неповрежденную десцеметову оболочку ведет к образованию дисковидных очагов экссудата на эндотелии; гипопион с темно-коричневой пигментацией, плотный слоистый, с нитями мицелия.

В результате проведения ПЦР-диагностики во всех случаях, на любом этапе лечения исследователи находили подтверждение грибковой этиологии заболевания в короткие сроки, что позволяло обоснованно назначать противогрибковую терапию с первых дней лечения. Применялась комплексная противогрибковая терапия с использованием растворов, произведенных ex temporе. Использовался также амфотерицин В, всем пациентам парабульбарно вводился флуконазол, системно применялось сочетание внутривенных и таблетированных препаратов.

В результате применения разработанной авторами тактики лечения значительно снизилась доля неблагоприятных исходов.

О роли моделирования воспалительных заболеваний переднего отдела глаза в разработке алгоритмов лечения от группы авторов доложила В.А. Голикова (Москва). Биологические модели в медицине применяются для воспроизводства на лабораторных животных заболеваний или состояний, встречающихся у человека, что позволяет в эксперименте исследовать механизмы возникновения заболевания, его этиологию, патогенез и особенности течения. Среди воспроизводимых моделей воспалительных заболеваний переднего отдела глаза автор назвала рецидивирующую эрозию роговицы у кроликов; офтальмогерпес у кроликов; аллергический конъюнктивит у мышей, кроликов; модели «сухого глаза» у кроликов; модели бактериальной язвы роговицы; модели дистрофий роговицы у мышей, крыс; аутоиммунный увеит у крыс, мышей, морских свинок, кроликов, обезьян. На переднем отделе глаза также возможно экспериментальное моделирование травматических повреждений роговицы (эрозий, ожогов).

Далее докладчик подробно остановилась на основных вариантах моделирования бактериальной язвы роговицы, преимуществах, недостатках. Основные направления моделирования: с помощью интрастромальных инъекций бактериальной суспензии; с использованием инфицированных контактных линз; нарушение целостности роговицы. Модель с нарушением целостности роговицы дает ярко выраженную картину язвенного процесса, приближенную к таковой у человека, и учитывает все звенья патогенеза. Эта модель легко, быстро воспроизводима, не дорогостоящая в исполнении.

О глазных проявлениях при ревматических заболеваниях от группы авторов доложила к.м.н. Г.А. Давыдова (Москва). Увеиты, ассоциированные с аутоиммунными и аутовоспалительными ревматическими заболеваниями: спондилоартриты — анкилозирующий спондилит (болезнь Бехтерева), псориатический артрит, реактивный артрит, болезнь Крона, язвенный колит, недифференцированный спондилоартрит; ревматоидный артрит; васкулиты — болезнь Бехчета, АНЦА-ассоциированные и неассоциированные васкулиты, гепатит В, гепатит С, ВИЧ-ассоциированные васкулиты, васкулиты, ассоциированные со злокачественным заболеванием; другие ревматические болезни — системная красная волчанка, системная склеродермия, дерматомиозит и другие.

При анкилозирующем спондилите (болезни Бехтерева) глаза поражаются при тяжелом течении: развивается двусторонний экссудативный острый ирит или иридоциклит, острый рецидивирующий или (реже) вялотекущий увеит.

В соответствии с рекомендациями ASAS/EULAR/APP по ведению больных с анкилозирующим спондилитом НПВП — препарат первой линии, длительный прием патогенетически обоснован, высокоэффективен и не имеет альтернативы, кроме лечения ингибиторами ФНО-α, должны назначаться больному АС сразу после установления диагноза, независимо от стадии заболевания. При этом системное применение глюкокортикоидов (ГК) (в таблетках) как при аксиальной форме АС, так и при наличии периферического артрита не рекомендуется.

При болезни Бехчета со стороны глаз происходит негранулемотозное воспаление; передний увеит: иридоциклит с фибрином и/или гипопионом, характерно образование задних синехий; генерализованный и задний увеит: воспалительные изменения в стекловидном теле и облитерирующий некротизирующий васкулит сетчатки; обострение заднего увеита: геморрагии и мягкий экссудат на сетчатке, папиллит и макулярный отек. Без лечения через 3,3 года у больных наступает слепота. 25-45% пациентов с поражением глаз при ББ до появления ГИБП полностью теряли зрение, несмотря на проводимую стандартную терапию. Ранняя диагностика и адекватное лечение — главные условия, позволяющие уменьшить риск поражения глаз и предотвратить потерю зрения.

«Возможности лазерной фотометрии и ангиографии с индоцианином зеленым в диагностике и мониторинге увеитов» — тема доклада Т.И. Кузнецовой (Санкт-Петербург). Ангиография с и индоцианином зеленым является наиболее точным методом исследования хориоидеи при увеитах. Позволяет выявить минимальное и субклиническое поражение сосудистой оболочки. Сочетание флюоресцентной ангиографии с индоцианином зеленым позволяет дифференцировать воспалительный процесс в сетчатке и хориоидее.

Среди патологических изменений, выявляемых при ангиографии с индоцианином зеленым, автор отметила раннюю стромальную гиперфлюоресценцию, стушеванность контуров сосудов стромы, темные очаги (отсутствие перфузии в хориокапиллярах), темные пятна (фокусы поражения стромы хориоидеи), гиперфлюоресценцию ДЗН, гиперфлюоресцентные точки, гиперфлюоресценцию с прокрашиванием ткани хориоидеи.

Проведение ангиографии с индоцианином зеленым рекомендовано всем пациентам с увеитом при подозрении на туберкулез, сифилис, токсоплазмоз, саркоидоз, болезнь Фогта-Коянаги-Харада, ретинохориоидит Birdshot, симпатическую офтальмию или хориокапиллярит. Лазерная фотометрия водянистой влаги рекомендуется всем пациентам при первичном осмотре, всем пациентам для оценки динамики воспалительного процесса, за исключением хориокапиллиритов и увеита токсоплазмозной этиологии.

Д.м.н. В.Э. Танковский (Москва) выступил с докладом «Псевдоувеит как проявление интраокулярной лимфомы». Первичная витреоретинальная лимфома — редкое заболевание, но среди интраокулярных лимфом занимает одно из первых мест. Заболевание проявляется передним псевдоувеитом, псевдовитреитом, задним псевдоувеитом, генерализованным псевдоувеитом.

При первичной витреоретинальной лимфоме очаговые изменения на глазном дне напоминают пигментный эпителиит, хориоретинит и его последствия, васкулит сетчатки, острый некроз сетчатки; нередко обнаруживается нейропатия зрительного нерва, неоваскуляризация различных отделов сетчатки, глаукома.

При проведении флюоресцентной ангиографии визуализируются множественные точечные гиперфлюоресцирующие очажки (соответствуют дефектам пигментного эпителия); гипофлюоресцирующие фокусы соответствуют пигментации или экранированию красителя опухолевыми конгломератами; полиморфные фокусы гипер- и гипофлюоресценции могут напоминать рисунок «шкуры леопарда»; прокрашивание стенок сосудов, экстравазальный выход флюоресцеина (признаки васкулита).

Оптическая когерентная томография позволяет визуализировать друзоподобные образования; появление под нейроэпителием плотного субстрата (соответствует прямой инфильтрации сетчатки клетками лимфомы с очаговой пролиферацией); отслоение нейроэпителия; наличие в стекловидном теле крупных клеточных конгломератов.

Для заболевания, которым обычно страдают лица старше 50 лет, характерно одновременное поражение обоих глаз; относительно медленное прогрессирование; отсутствие положительного ответа на массивную кортикостероидную и противоинфекционную терапию.

Диагностика: тонкоигольная аспирационная биопсия, диагностическая витрэктомия, определение во внутриглазных жидкостях уровня Ил-10 и Ил-6, CD19/CD20/CD22, ПЦР; МРТ головного мозга; присоединение неврологической симптоматики.

К.м.н. Е.В. Денисова (Москва) в своем докладе подробно остановилась на проблеме нейроретинитов у детей: клинике, диагностике, лечении. Нейроретинит — одна из форм оптической нейропатии, характеризующаяся острым односторонним снижением зрения, отеком ДЗН, появлением твердых экссудатов с формированием в макуле характерной фигуры «звезды». Согласно серологическим данным, до 60% случаев нейроретинита обусловлено болезнью «кошачьей царапины», вызываемой гемотропными внутриклеточными бактериями рода Bartonella.

Заболевание чаще возникает у детей и лиц молодого возраста. До 1/3 случаев могут быть двусторонними. Диагноз ставится на основании типичных клинических проявлений.

Для поиска этиологического фактора необходимо комплексное обследование с анализом эпидемиологической ситуации, анамнеза, системных проявлений, целенаправленным серологическим и/или ПЦР-исследованием.

Дифференциальный диагноз нейроретинита включает: папиллит, отек ДЗН на фоне внутричерепной патологии, гипертоническую ретинопатию, остеому сосудистой оболочки, диабетическую ретинопатию, переднюю ишемическую нейропатию, окклюзию вен сетчатки.

Лечение нейроретинита состоит из неспецифической противовоспалительной терапии и при выявлении инфекционного этиологического фактора — этиотропной терапии. Однако, как отметила докладчик, данные о целесообразности терапии противоречивы. Большинство офтальмологов проводят лечение доксициклином без или в сочетании с рифампицином в течение 4-6 недель, особенно в случаях тяжелого внутриглазного воспаления или у иммунокомпрометированных пациентов. Функциональные исходы варьируют от полного восстановления остроты зрения до ее значительного снижения. У взрослых восстановление ОЗ до 1,0 отмечается более чем в 90% случаев. Причины снижения зрения: атрофия ДЗН, изменения в макуле. Рецидивы нейроретинита наблюдаются крайне редко. Для достижения более высоких функциональных результатов необходимы ранняя диагностика и активное лечение заболевания.

Материал подготовил ***Сергей Тумар***

Фотографии предоставлены оргкомитетом

Без контакта, без засветки, без щелевки: цифровая навигационная технология для бесконтактной лазеркоагуляции сетчатки

Сателлитный симпозиум, организованный компанией «Трейдомед Инвест»

1 октября 2019 года в рамках программы XII Российского общенационального офтальмологического форума состоялся сателлитный симпозиум «Без контакта, без засветки, без щелевки: цифровая навигационная технология для бесконтактной лазеркоагуляции сетчатки». Организатором выступила компания «Трейдомед Инвест».

Открывая симпозиум, главный специалист-офтальмолог Минздрава РФ, академик РАН, профессор В.В. Нероев отметил, что офтальмологическое оборудование, поставляемое в Российскую Федерацию компанией «Трейдомед Инвест», зарекомендовало себя с самой лучшей стороны и в этом огромная заслуга руководства и сотрудников компании. «Трейдомед Инвест» постоянно выводит на российский рынок инновационные системы, обеспечивающие качественную и доступную помощь пациентам, подчеркнул академик РАН, профессор В.В. Нероев.

С докладом «Особенности лазерной ретинопексии периферических разрывов и витреоретинальных дистрофий с помощью навигационной лазерной системы Navilas 577s» выступила д.м.н. В.А. Шаимова (Челябинск).

«Золотым стандартом» лечения многих заболеваний сетчатки является лазерная фотокоагуляция, однако вероятность послеоперационного снижения остроты зрения, длительность сеансов лазерного лечения, некомфортность процедуры для пациента вызывают необходимость совершенствования лазерных технологий.

Целью работы явилось выявление особенностей проведения лазерной ретинопексии периферических разрывов и витреоретинальных дистрофий контактным методом (с использованием лазерных фундус-линз Mainster PRP 165 и Super Quad 160) и бесконтактным методом (с использованием бесконтактного объектива) на навигационной лазерной системе Navilas 577s.

Navilas 577s представляет собой новое поколение навигационной лазерной системы, состоит из цифровой фундус-камеры на базе сканирующего лазерного офтальмоскопа (СЛО), лазерного излучателя, высокоскоростных зеркал для позиционирования луча, айтрекера, корпуса. Прибор дает возможность проведения лазерной коагуляции контактным и бесконтактным способами в центральной зоне и на периферии сетчатки. Специальный объектив для периферии глазного дна позволяет проводить осмотр и лазерное лечение без использования контактных линз.

Автор выделила особенности подготовки к лазерному лечению на навигационной лазерной системе Navilas 577s. Визуализация осуществляется с помощью СЛО в инфракрасном диапазоне, что исключает ослепляющий засвет глаза пациента. На этапе подготовки врач устанавливает зоны безопасности, проводит предварительное планирование коагуляции.

В.А. Шаимова отметила высокую точность лечения с минимизацией риска образования «тепловых мостов» между лазерными коагулятами за счет стабилизации лазерного луча, сокращение длительности лазерной операции в 10-15 раз, безболезненность процедуры для пациента, документирование операции в виде протокола в фото- и видеоформате. Эффективное лазерное воздействие было эффективно проведено в условиях начальной катаракты, частичного гемофтальма, узкого зрачка. Преимущества работы на навигационной системе Navilas 577s, а также положительные результаты лазерной ретинопексии с применением контактной линзы и без нее В.А. Шаимова продемонстрировала на клинических примерах.

По мнению автора, первоначальные трудности были связаны с изменением стиля работы (отсутствие окуляров). Определенные сложности возникали при наличии у пациента нистагма, отсутствии фиксации взгляда у беспокойных пациентов, необходимости коагуляции на крайней периферии у людей с глубокой орбитой (в таких случаях успешно применяется бесконтактный объектив). Низкая пигментация сетчатки требовала более тщательного подбора мощности лазерного излучения.

К.м.н. Д.С. Мальцев (Санкт-Петербург) от группы авторов сделал доклад на тему «Фокальная навигационная коагуляция микроаневризм при диабетическом макулярном отеке: минимально инвазивный подход с помощью анфас-ОКТ». Несмотря на значительную роль анти-VEGF терапии в лечении экссудативных макулопатий, лазерное лечение не потеряло своей актуальности. Применение лазера неинвазивно, не требует расходных материалов, имеет длительный эффект. Современные лазерные системы безопасны, точны, эффективны, однако при их использовании существует потребность в навигации, а именно во флюоресцентной ангиографии (ФАГ), являющейся «золотым стандартом» в определении мишеней лазерного воздействия, в том числе микроаневризм, точки фильтрации.

ФАГ требует специфического технического и материального обеспечения, обученного персонала, сопряжена с риском побочных явлений. Проведение ФАГ требует значительного времени, что создает неудобства в повседневной практике.

Возможности ОКТ-ангиографии (ОКТ-А) ограничены при визуализации микроаневризм, являющихся основными мишенями для лазерного воздействия у пациентов с диабетическим макулярным отеком (ДМО), из-за турбулентного тока крови и низкой декорреляции сигнала в них. Метод не позволяет оценить локализацию точки фильтрации, состояние сосудистой стенки.

В отличие от ОКТ-А достаточно много информации о микроаневризмах у пациентов с ДМО дает структурная ОКТ в режиме анфас-ОКТ. Метод анфас-ОКТ отличают высокое разрешение изображения, возможность визуализации на отдельных уровнях глазного дна, репрезентативность. Вопросом остается информативность метода в отношении выявления просачивающих микроаневризм в сравнении с ФАГ.

Цель работы заключалась в изучении репрезентативности сравнительных анфас изображений, полученных с помощью протокола ОКТ-А, по отношению к изображению ФАГ в идентификации микроаневризм с просачиванием, а также изучение клинической эффективности навигационной лазеркоагуляции, спланированной по данным анфас-ОКТ, по сравнению с традиционной лазеркоагуляцией на основании данных ФАГ.

Исследование показало совпадение просачивающих микроаневризм на изображениях анфас-ОКТ и ФАГ в 95% случаев.

Сравнение клинической эффективности проведенной лазеркоагуляции сетчатки в группах с планированием на основании данных анфас-ОКТ и ФАГ продемонстрировало сходную динамику центральной толщины сетчатки и макулярного объема в обеих группах через 1 и 3 месяца после вмешательства. Острота зрения в обеих группах пациентов увеличилась в среднем на 0,1.

В заключение автор привел клинические примеры фокальной лазеркоагуляции на основании данных анфас-ОКТ при ДМО, постокклюзионном макулярном отеке и отметил, что анфас-ОКТ может применяться не только при планировании фокальной лазеркоагуляции, но и при планировании микроимпульсного лазерного лечения.

Докладчики после успешного окончания симпозиума *(слева направо)*: В.А. Шаимова, Д.С. Мальцев, М. Панин (Трейдомед Инвест), Л. Тото, Д.А. Буряков

«Краткосрочная эффективность навигационной терапии микросекундными импульсами в лечении ЦСХ» — тема доклада доктора Лизы Тото (Италия). Центральная серозная хориоретинопатия (ЦСХ) является пахихориоидальным заболеванием, характеризуется фокальным или диффузным утолщением хориоидеи на уровне слоя Галлера, истончением хориокапилляров, наличием аномалией пигментного эпителия (ПЭ) сетчатки.

Факторами риска ЦСХ считаются: мужской пол, применение кортикостероидов в анамнезе, гормональные сдвиги. Проявлениями заболевания являются затуманивание зрения, появление относительной центральной скотомы, метаморфопсия, микропсия, потеря контрастной чувствительности.

Острая ЦСХ характеризуется способностью спонтанного разрешения, однако рецидивы регистрируются в 30-50% случаев в течение года после первого эпизода.

В патогенезе ЦСХ выделяют вазодилатацию, повышение гидростатического давления и проницаемости сосудов хориоидеи при снижении насосной функции пигментного эпителия.

При ведении пациента с ЦСХ используют медикаментозное лечение, прямую фокальную лазеркоагуляцию точки фильтрации, микроимпульсный субпороговый лазер.

Метод микроимпульсного субпорогового лазерного лечения, основанный на применении низкоэнергетических микроимпульсов, вызывает большой интерес. Субпороговые тепловые клеточные эффекты на уровне ПЭ предотвращают перегрев и денатурацию окружающих тканей, что исключает развитие лазериндуцированных хориоретинальных повреждений. Лазерная энергия стимулирует ПЭ, что способствует восстановлению его функции.

Докладчик остановилась на преимуществах микроимпульсного лечения с помощью навигационной лазерной системы Navilas 577s. Деление лазерной энергии на сверхкороткие микросекундные импульсы с интервалами между ними препятствует перегреванию ткани нейроэпителия, что позволяет достичь фототермического эффекта на уровне ПЭ без сопутствующего повреждения фоторецепторов и снижения зрительных функций. Полностью автоматизированное наведение позволяет получить предсказуемые результаты. Автоматизированный цифровой режим способствует увеличению скорости операции, точности, безопасности и эффективности лечения.

Рабочий процесс Navilas 577s выглядит следующим образом: получение цифрового изображения сетчатки высокого разрешения — планирование операции путем импорта и наложения снимков (ОКТ, ОКТ-А, ФАГ, СЛО и т.п.) — наложение плана операции на реальное изображение сетчатки и проведение автоматизированного лечения с трекингом — автоматическая подготовка отчета об операции в формате EMR.

Цель работы — оценить анатомические и функциональные результаты субпорогового микроимпульсного лазерного лечения пациентов с ЦСХ с использованием лазера Navilas 577s.

Приведенные клинические примеры продемонстрировали хорошие результаты использования лазера Navilas 577s в лечении пациентов с ЦСХ. Отмечена полная резорбция субретинальной жидкости в большинстве случаев (10 из 12 глаз), уменьшение высоты отслойки нейроэпителия в остальных случаях. Трем пациентам из 12 потребовался 1 сеанс лечения, 9 пациентам для достижения положительного результата потребовалось 2 сеанса в течение 3 месяцев.

«Навигационное лазерное лечение сосудистой патологии сетчатки без использования контактной линзы» — тема доклада, с которым выступил к.м.н. Д.А. Буряков (Москва). Сосудистые заболевания сетчатки часто являются осложнением системных заболеваний, таких как сахарный диабет, тромбозы вен, гипертоническая болезнь. Характеризуются хроническим и рецидивирующим течением. В основе патогенеза — ишемия сетчатки и развитие неоваскуляризации. При отсутствии адекватного лечения сосудистые заболевания сетчатки часто приводят к слепоте вследствие тракционной отслойки сетчатки и/или макулопатии.

Применение широкоугольной ФАГ позволило исследователям прийти к выводу, что состояние периферии сетчатки оказывает большое влияние на центральную зону, а также на эффективность лечебных мероприятий и функциональный прогноз.

Исследование CLARITY показало, что развитие неоваскуляризации напрямую зависит от площади неперфузии; по результатам Wave Study, изменение ишемического индекса коррелирует с тяжестью макулярного отека при окклюзиях вен сетчатки.

«Золотым стандартом» лечения диабетической ретинопатии остается панретинальная лазеркоагуляция. При ишемическом типе окклюзии ЦВС доказано снижение риска неоваскулярной глаукомы, неоваскуляризации ДЗН и витреальных кровоизлияний при применении панретинальной лазеркоагуляции.

Показаниями к лазерному лечению являются тяжелая непролиферативная и ранняя пролиферативная формы ретинопатии. В основе терапевтического эффекта — снижение потребности сетчатки в кислороде вследствие термического повреждения основных «потребителей» — фоторецепторов в зонах ишемии.

Осложнениями лазеркоагуляции сетчатки являются: снижение контрастной чувствительности, возможно ухудшение периферического поля зрения, экссудативная отслойка сетчатки, макулярный отек, эпиретинальный фиброз, геморрагические осложнения. Лазеркоагуляция сетчатки может вызвать ухудшение состояния глазной поверхности вследствие использования лазерных контактных линз, процедура связана с серьезной нагрузкой для пациента и врача. Проблемой является длительность лазерного сеанса, а также болезненность, зависящая не только от индивидуальных особенностей пациента, но и от энергетических параметров лазера.

В качестве одного из способов преодоления проблем автор привел «таргетную» лазеркоагуляцию — прицельное закрытие зон ишемии. Одним из методов минимизации осложнений и нежелательных эффектов является уменьшение экспозиции лазера.

«Крайне удобным механизмом» лечения сосудистой патологии Д.А. Буряков назвал лазерную систему Navilas 577s. Прибор обеспечивает стандартизацию лазерного воздействия, а именно повышение точности и безопасности, уменьшение роли «человеческого фактора» как со стороны врача, так и со стороны пациента. Бесконтактная лазеркоагуляция на периферии способствует повышению комфортности процедуры и ускорению реабилитации пациентов.

Преимуществами навигационной панретинальной лазеркоагуляции являются: существенное повышение скорости проведения лечения, сокращение необходимого количества сеансов — снижение бремени лечения для пациента и для ЛПУ; практически полное отсутствие болезненности за счет короткого импульса и «желтой» длины волны; возможность прецизионного выбора степени коагуляции с учетом тяжести клинических проявлений заболевания; бесконтактная лазеркоагуляция вплоть до крайней периферии сетчатки; точное нанесение коагулятов, стабильный предсказуемый размер коагулятов; отсутствие посткоагуляционной атрофии; автоматическое создание протокола лечения.

Подводя итог выступлению, докладчик отметил, что лазерное лечение сосудистых заболеваний сетчатки не теряет своей актуальности, во многом благодаря совершенствованию технологий. Навигационная лазерная хирургия дает возможность предложить пациенту не только максимально эффективное, но и персонифицированное лечение, учитывающее индивидуальные особенности пациента и тяжесть имеющегося заболевания; бесконтактная лазеркоагуляция сетчатки позволяет существенно упростить процедуру лечения, повысить комфорт для пациента и избежать ряда существенных осложнений; точное нанесение коагулятов и стабильный размер коагулятов обеспечивают предсказуемый результат лечения.

Материал подготовил ***Сергей Тумар***

Фото предоставлено компанией «Трейдомед Инвест»

Биометрия в диагностике и мониторинге рефракционных нарушений

По материалам симпозиума «Осенние рефракционные чтения – 2019»

В Москве в инновационном центре «Сколково» прошел X юбилейный симпозиум с международным участием «Осенние рефракционные чтения – 2019».

> стр. 1

Большинство участников отметили расширение спектра затронутых научных проблем, высокий уровень исследовательских проектов, а также разнообразие форматов форума. Впервые в рамках симпозиума были приглашены врачи смежных специальностей, выступившие с докладами «Нейродефицит и бинокулярное зрение», «Клинические аспекты взаимосвязи нейроортопедических и зрительных нарушений», «Влияние остеопатического лечения на динамику рефракции у детей младшего возраста». Сообщения не оставили равнодушными офтальмологов и вызвали активную дискуссию. Творческий подход к научной программе, тематика дискуссионных панелей обеспечили эффективность работы участников симпозиума.

Достойным окончанием конференции стал сателлитный симпозиум «Контроль миопии: наши возможности», посвященный оценке эффективности различных методов профилактики прогрессирования миопии, особенностям их применения и вопросам комплаенса.

Интерес и активное участие представителей профессионального сообщества в работе симпозиума «Осенние рефракционные чтения – 2019» дают основания надеяться, что в 2020 году это мероприятие пройдет с еще бóльшим успехом.

Участники и гости выразили надежду, что конференция станет площадкой эффективного взаимодействия не только на всероссийском, но и на международном уровне.

С почетной лекцией **«Современные подходы к изучению патогенеза, диагностики, коррекции и лечению кератоконуса»** выступил академик РАН, научный руководитель ФГБНУ «НИИ глазных болезней», заведующий кафедрой глазных болезней 1 МГМУ им. И.М. Сеченова, профессор **С.Э. Аветисов**

Добрый день! Поздравляем вас с очередной, X юбилейной конференцией «Осенние рефракционные чтения».

Тема почетной лекции — кератоконус — может вызвать удивление у аудитории. Кератоконус — заболевание роговицы, однако мы остановились на этой теме, потому что рефракционный компонент, присутствующий в этом заболевании, во-первых, является основой диагностики, во-вторых, долгое время на первых стадиях развития заболевания является объектом нашего воздействия в плане улучшения зрительных функций.

Кератоконус, к счастью, не слишком распространенное заболевание, частота: 1 случай на 500-2000 населения; процесс, как правило, носит двухсторонний и прогрессирующий характер; условные варианты течения: быстрое прогрессирование, медленное прогрессирование, чередование периодов прогрессирования и стабилизации; социальная значимость: существенное влияние на качество жизни пациентов молодого, трудоспособного возраста вследствие снижения зрения как вдаль, так и вблизи, что существенно снижает качество жизни.

Кератоконус относят к первичным эктазиям роговицы — дегенеративные, невоспалительные заболевания, сопровождающиеся истончением и изменением формы роговицы. Возможные клинические варианты: краевая пеллюцидная дегенерация, кератоглобус.

Кератоконус (КК), помимо истончения роговицы в парацентральных и центральных отделах и изменения ее формы (условно сравнимое с конусом), сопровождается уменьшением радиуса кривизны роговицы, которое, как правило, приводит к усилению рефракции, т.е. миопизации.

Пеллюцидная краевая дегенерация, на мой взгляд, это — маргинальная стадия кератоконуса, которая локализуется в нижней части роговицы, сопровождается ее истончением, усилением рефракции и нарушением регулярности роговицы.

Кератоглобус — истончение роговицы, изменение формы по всей ее поверхности (условно сравнимое с шаром) с увеличением радиуса кривизны. Вы знаете, чем больше радиус, тем слабее преломляющая сила роговицы. Тем не менее одним из симптомов кератоглобуса является появление миопической рефракции.

Хочу задать вопрос: почему это происходит? Если радиус роговицы становится больше, оптическая сила роговицы должна уменьшаться, тем не менее возникает симптом, связанный с появлением миопии. Какие будут мнения?

Ответ из зала: истончается роговица.

Академик РАН С.Э. Аветисов:

Истончается роговица, это — понятно. Но изменение рефракции зависит от формы. При кератоконусе и пеллюцидной краевой дегенерации роговица становится круче и сильнее преломляет лучи — появляется миопия. В случае кератоглобуса, по энциклопедическому определению, роговица становится площе, ее радиус увеличивается.

В компонентном анализе рефракции, о котором мы будем говорить, что еще имеет значение? Размеры. За счет того, что роговица как бы проминирует.

Патогенез кератоглобуса: генетически детерминированное заболевание. Обусловленное дефицитом гена, отвечающего за синтез этастина.

Что касается патогенеза КК, вопрос обсуждаем. Несмотря на то что существуют предположения о наследственном характере заболевания, ген, который бы нес ответственность за его возникновение, до сих пор не выявлен. При многочисленности наблюдений отсутствует четкое определение причинно-следственных связей между изменениями роговицы и развитием КК. Вопрос первичности и вторичности морфологических, иммунных и биохимических изменений в роговице остается дискутабельным. Отсутствует четкое разграничение непосредственных причин возникновения КК и неблагоприятных факторов, предрасполагающих к развитию заболевания или усугубляющих его течение. Таким образом, вопросы этиопатогенеза КК остаются недостаточно изученными.

Хотел бы остановиться на клинических наблюдениях, которые, исходя из теории происхождения КК, на наш взгляд, объяснены быть не могут. Как вы знаете, процесс начинается в нижней половине роговицы, локализация «locus minoris». В отличие от синдрома Марфана, при котором изменение коллагена носит системный характер, КК, как правило, является локальным заболеванием и касается только роговицы. В терминальных стадиях КК на периферии роговицы возникает пигментное кольцо Флейшера. В определенном возрастном диапазоне КК стабилизируется, и процесс не прогрессирует. Особенности географического распространения пытались объяснить родственными браками. Сейчас мы будем говорить об этих ареалах, и там есть ареалы, где родственных браков нет вообще. А на севере, где родственные браки сильно распространены, кератоконус не встречается. Поэтому следующий раздел лекции будет посвящен нашим собственным исследованиям, направленным на объяснение происхождения кератоконуса.

Основные направления, которые нами были выбраны, это изучение распределения микроэлементов в роговице и анализ биохимических параметров слезы.

Предпосылки к проведению исследований в указанных направлениях.

Возвращаемся к пигментному кольцу Флейшера. Это — отложение железа, железо — химический микроэлемент, содержащийся в роговице, именно поэтому было выбрано именно это направление в изучении роговицы.

Общепринятая роль слезы в поддержании нормального анатомо-функционального статуса роговицы.

Типичная локализация первичного процесса в нижней половине роговицы. Мы знаем, что над нижним веком находится слезный мениск, который контактирует с этой частью роговицы.

Практическое отсутствие других симптомов, т.е. антипод синдрома Марфана, при котором нарушается строение коллагена, происходит его дегенерация; в других органах также происходят изменения в отличие от кератоконуса.

Особенности географического распространения КК — южный вектор: Средиземноморье, Аравийский полуостров, юг Крыма, Кавказа, Адриатики.

Часто наблюдаемая самостоятельная стабилизация процесса у пациентов старше 40 лет.

Материал: роговичные диски (кадаверные и полученные в результате сквозной кератопластики по поводу КК); пробы слезы (здоровых лиц и пациентов с КК).

Специальные методы: рентгенофлуоресцентный анализ роговицы; энергодисперсионная рентгеновская спектроскопия со сканирующей электронной микроскопией роговицы; электронно-зондовый рентгеноспектральный микроанализ слезы; компьютерный колориметрический анализ кислотности слезы.

Что было выявлено? По данным рентгенофлуоресцентного анализа и энергодисперсионной рентгеновской спектроскопии со сканирующей электронной микроскопии, при КК имеет место аномально избыточное накопление меди, цинка и железа в передних слоях периферической зоны роговицы (увеличение в 20,6; 7,8 и 3,7 раза по сравнению с нормой).

Анализ слезы показал, что минеральными составляющими слезной жидкости являются хлор, натрий, калий и бор, и различий в минеральном составе слезы в норме и при КК не выявлено. Однако колориметрический анализ слезы показал, что кислотность слезы отличается в зависимости от фракции слезы: pH свободной жидкости — 7,03; pH вязкого компонента — 7,28.

Колориметрический анализ кислотности слезы показал следующее: естественная возрастная изменчивость — уменьшение pH вязкого компонента слезы; при КК pH вязкого компонента слезы достоверно превышает нормальный показатель. Исключение — возрастной диапазон 40-50 лет, в котором указанные показатели практически идентичны.

Таким образом, предлагаемый вариант развития КК включает следующие основные составляющие: щелочной сдвиг (алкализация слезной поверхности); нарушение минерального метаболизма роговицы; формирование физико-химического барьера. В результате происходит обеднение нижней трети роговицы минеральными элементами потенциальной зоны эктазии.

Чтобы не быть голословным, попытаемся объяснить с точки зрения предположительного механизма клинические наблюдения. Локализация «locus minoris» в нижней половине роговицы — соответствие этой зоны слезному мениску — утолщению слезной пленки у края нижнего века; ограниченный роговицей характер изменений коллагена — локальность процесса, обусловленная местными изменениями кислотности слезы и распределения микроэлементов; возникновение пигметного кольца Флейшера — отложения производных меди и железа на границе физико-химического барьера; возможность самостоятельной стабилизации процесса — возрастные изменения кислотности слезы; особенности географического распространения — идентичность воздействия внешней среды на глазную поверхность из-за климатической однородности географических зон распространения заболевания.

Перспективы дальнейших исследований: создание культуры клеток; моделирование на культуре клеток стромы роговицы условий ее обеднения эссенциальными элементами (цинк, медь, железо) и оценка возможного влияния этого процесса на структурную и биомеханическую организацию коллагена роговицы.

Диагностика КК. Выбор метода диагностики зависит от стадии процесса: дистрофические изменения; микродефекты «регулярности» передней поверхности и толщины роговицы; прогрессирующее усиление рефракции, иррегулярности, уменьшение толщины роговицы; вторичное истончение стромы; протрузия верхушки КК. На трех последних этапах не существует необходимости применять специальные методы исследования — достаточно использовать визометрию, биомикроскопию, исследовать рефракцию роговицы и толщину в центральной зоне.

Первые два этапа представляют те стадии развития заболевания, при которых стандартными методами выявить процесс не представляется возможным, требуются специальные методы исследования.

Актуальность диагностики КК возросла в 90-е годы, в первую очередь, из-за широкого внедрения в клиническую практику эксимер-лазерных методов коррекции рефракции. До этого периода жалобы больного выявлялись, существовало наблюдение, но не было ятрогенных кератэктазий. В случаях, когда не был диагностирован начальный КК и была выполнена операция эксимерлазерной коррекции, была истончена роговица, стали возникать ятрогенные кератэктазии. Стало ясно, что речь шла о пропущенных начальных стадиях КК.

Эволюция методов диагностики КК: до 1990-х годов — вопросы раннего выявления КК практически не обсуждались, диагностика процесса в развитых стадиях не представляла затруднений; конец XX – начало XXI века — понимание необходимости ранней диагностики КК (дискуссия о приоритетности оптических и биомикроскопических признаков процесса); начало нынешнего столетия – настоящее время — формирование алгоритма диагностики КК на основе методов топографической оценки регулярности оптических свойств и толщины роговицы.

Задача ранней диагностики КК: выявление нарушения природной регулярности роговицы — плавного уменьшения рефракции и увеличения толщины в направлении от центра к периферии.

«Настораживающие» (косвенные, поликлинические) признаки КК: «поздняя» миопизация с элементами астигматизма; частое появление межокулярной асимметрии рефракции; снижение максимальной остроты зрения в условиях коррекции пробными очковыми линзами; повышение максимальной остроты зрения в условиях диафрагмирования; вариабельность или отсутствие данных авторефрактометрии.

Разница между понятиями «диагностика» и «мониторинг». Диагностика — выявление патогномоничных признаков заболевания; мониторинг — динамическая оценка анатомо-функциональных изменений, наступающих в результате заболевания. Методы, подходящие для диагностики, подходят для мониторинга; методы, применяемые для мониторинга, не всегда подходят для диагностики. Диагностика: топографическая кератометрия, топографическая пахиметрия. Мониторинг: визометрия без коррекции, со сфероцилиндрической коррекцией, в условиях диафрагмирования, с пробной контактной коррекцией, с ранее подобранной контактной линзой; биомикроскопия (в т.ч. конфокальная).

Коррекция, лечение КК. Известно, что в общемедицинской практике между терминами «коррекция заболевания» и «лечение заболевания» можно поставить знак равенства. В отношении КК эти термины имеют разную смысловую нагрузку. Коррекция — воздействие на рефракционный компонент КК (усиление рефракции + иррегулярный астигматизм); лечение — стабилизация процесса и восстановление нормальной структуры роговицы.

Коррекция КК контактными линзами. Роговичные жесткие контактные линзы: преимущества — высокий эффект в плане коррекции рефракционных нарушений; возможность изменения параметров линз и сочетание с другими методами. Недостатки — сложности подбора в терминальных стадиях КК; необходимость индивидуального изготовления КЛ; не всегда удовлетворительная приверженность методу пациентами.

Перспективное направление: склеральные жесткие газопроницаемые КЛ. Основные преимущества: высокая кислородопроницаемость; высокий рефракционный индекс; стабильное положение относительно центральной оси роговицы; наличие слезного зазора способствует хорошей переносимости.

Коррекция КК интрастромальными сегментами. Еще в середине XX века отечественные офтальмологи В.С. Беляев и Е.Д. Блавацкая показали, что имплантация дополнительного материала в парацентральной зоне роговицы способствует ее уплощению в центральной зоне. То есть теоретическая основа метода была заложена нашими офтальмологами. Но в то время проблема разрабатывалась в плане возможной коррекции обычной миопии. Естественно, невозможность точного дозирования не позволила широко внедрить эту операцию в клиническую практику. В случае с КК не требуется дозирование, поэтому операция нашла широкое применение. Здесь необходимо максимально уплотнить роговицу в центральной зоне.

Преимущества: уменьшение асферического и астигматического компонентов рефракции (на 4,1 и 2,2 дптр соответственно); повышение остроты зрения без коррекции и максимальной очковой коррекции (на 0,30 и 0,15 соответственно). Недостатки: ограничения в применении (выраженность истончения роговицы); возможность протрузии сегментов; несопоставимые с контактной коррекцией функциональные результаты в плане повышения остроты зрения, уменьшения миопии и астигматизма.

Профилактика прогрессирования КК — перекрестная сшивка коллагена роговицы (corneal cross-linking). Преимущество — стабилизация процесса; недостаток — ограничения в применении (выраженность истончения роговицы).

Выводы на основе собственных исследований: возможные варианты течения КК не исключают длительных периодов стабилизации процесса; в ряде случаев после проведения процедуры отмечено прогрессирование КК; отсутствие четкой морфологической доказательной базы — явное снижение плотности кератоцитов в передних слоях стромы в отдаленные сроки после процедуры.

Профилактика прогрессирования КК — хирургическое укрепление зоны роговицы. Операция бандажной кератопластики: интрамеллярное введение роговичного трансплантата в зону эктазии роговицы. Проведение операции стало возможным с введением в глазную хирургию фемтолазерных технологий. Фемтолазер позволяет сформировать карман, в который деликатно вводится роговичный трансплантат для укрепления зоны истонченной зоны.

Коррекция и лечение КК — сквозная кератопластика. Операция, которая гипотетически должна обеспечить как коррекцию, так и лечение КК. Преимущества: стабилизация процесса, восстановление нормальной структуры и формы (?) роговицы. Недостатки: необходимость высококачественного донорского материала; возможность помутнения трансплантата в исходе тканевой реакции. Результаты сравнительного анализа (более 200 наблюдений): величина роговичного астигматизма в среднем 4,6 дптр (2,0-8,0); острота зрения с максимальной очковой коррекцией — в среднем 0,63, что сопоставимо с результатами контактной коррекции только в развитых и терминальных стадиях КК; значимое превышение аберраций в сравнении с показателями при контактной коррекции (исключение — терминальные стадии КК).

Я это говорю к тому, что достижения глазной хирургии позволили специалистам, занимающимся кератопластикой, перейти к рекомендациям ранних вмешательств по поводу кератоконуса. Это не совсем корректно. Понятно, что должна существовать преемственность, и первые стадии КК — прерогатива роговицы. Если процесс прогрессирует и переходит в следующую стадию, вопрос обсуждается с хирургами.

Коррекция и лечение КК — альтернативный вариант кератопластики. Глубокая передняя послойная кератопластика: избирательное замещение пораженных слоев роговицы за счет отслоения десцеметовой мембраны с помощью введения воздуха в глубокие слои стромы. Первую операцию в мире сделали отечественные офтальмологи. В 1989 году под руководством М.М. Краснова была опубликована работа, в которой была определена возможность применения такого подхода. Авторы назвали вмешательство «полной стромопластикой».

Заключение: основа ранней диагностики КК — топографическое исследование рефракции и толщины роговицы; современные методы оптической коррекции, профилактики прогрессирования и хирургического лечения КК в подавляющем большинстве случаев обеспечивает возможность зрительной реабилитации пациентов; новые подходы к воздействию на патологический процесс связаны с дальнейшим изучением патогенеза кератоконуса.

Спасибо за внимание!

Пленарное заседание

Модераторы: академик РАН **С.Э. Аветисов** *(ФГБНУ «НИИ глазных болезней»)*, профессор **Е.П. Тарутта** *(ФГБУ «Национальный медицинский исследовательский центр глазных болезней им. Гельмгольца».*

Академик РАН С.Э. Аветисов **«Биометрия и рефракционные нарушения: история и современные тенденции»**

Биометрия — диагностический подход, предполагающий прижизненное количественное определение размеров анатомических структур и образований.

Основные направления, в которых необходимо применение биометрических методов: компонентный анализ первичных аметропий; диагностика и мониторинг индуцированных аметропий; определение условий для кераторефракционной лазерной хирургии; расчет оптической силы ИОЛ; выявление сопутствующих рефракционным нарушениям изменений различных структур глаза.

Основные принципы биометрических исследований в офтальмологии. Волновой — акустические волны и излучение ближнего инфракрасного диапазона при применении ультразвуковых и лазерных (когерентных) технологий. Оптический — формирование проекций или срезов (принцип Шеймпфлюга), работает только в переднем сегменте глаза.

Компонентный анализ аметропий предполагает определение участия анатомо-оптических элементов в формировании клинической рефракции. Основные компоненты формирования статической клинической рефракции: рефракция роговицы, рефракция хрусталика, размеры фиброзной оболочки.

Основными составляющими компонентного анализа являются рефрактометрия и биометрия.

В диссертации М.И. Авербаха «К диоптрике глаз различных рефракций» (1900 г.) измерены следующие «главнейшие константы» 86 глаз с различной рефракцией: радиус роговицы, глубина передней камеры, толщина хрусталика, радиусы передней и задней поверхностей хрусталика. Основой исследования служили измерения радиусов кривизны оптических элементов. Основные выводы: константы дают полный разнобой; М (-) 25,5 дптр — радиус роговицы 8,22 мм; Нм (+) 16,0 дптр — радиус роговицы 6,80 мм; рефракция зависит прежде всего от длины переднезадней оси.

На рубеже 1950-1960-х годов в клиническую практику внедрены методы эхографии. Для оценки размеров фиброзной оболочки используют стандартное ультразвуковое А-сканирование или когерентную (лазерную) биометрию.

Объемное ультразвуковое 3D-сканирование *(рис. 1)* позволяет получать прижизненную витральную модель глазного яблока в виде пространственного изображения, на основе которого можно количественно судить об особенностях формы и объема глаза (V, мм³) при увеличении переднезадней оси (A, мм).

Диагностика и мониторинг индуцированных аметропий. Топографическая оценка толщины роговицы (пахиметрия) имеет основополагающее значение при ранней диагностике кератоконуса; измерение переднезадней оси и толщины сетчатки с помощью ультразвукового метода и ОКТ может применяться при диагностике индуцированной гиперметропии, вызванной ЦСХР.

Рис. 1

Определение условий для кераторефракционной лазерной хирургии. Одна из задач — профилактика вторичной (ятрогенной) кератэктазии, требующая решения двух задач: выявление латентного кератоконуса; сопоставление планируемого объема лазерной абляции с исходной толщиной роговицы. Основа — определение толщины роговицы (топографическая пахиметрия).

Расчет оптической силы ИОЛ. Величина переднезадней оси глаза — один из компонентов формул для расчета оптической силы ИОЛ: P=A — 2,5 L — 0,9 R, где P — оптическая сила линзы; A — константа модели линзы; L — величина переднезадней оси; R — рефракция роговицы.

Выявление сопутствующих рефракционным нарушениям изменений различных структур глаза. Известно, что крайние варианты рефракционных нарушений (экстремальные аметропии) сопровождаются чрезмерным уменьшением глазного яблока (гиперметропия), увеличением (при миопии). Все это не может оставаться «безразличным» для других структур, именно биометрия помогает выявлять эти изменения.

Начнем с передней камеры. Объем передней камеры в гиперметропическом глазу, естественно, меньше, при этом уменьшение составляет 24-26%. Ширина угла передней камеры ожидаемо меньше в глазах с гиперметропией (сужение составляет примерно 22%). Толщина хрусталика больше в глазу с гиперметропией (примерно на 12%). Я делаю на этом акцент, потому что (если вы читаете классические учебники) для маленького, гиперметропического глаза характеристика обычно такая: мелкая камера, узкий угол передней камеры, большой хрусталик.

Однако при рассмотрении такого показателя, как объем хрусталика, выясняется, что эти показатели примерно одинаковые. Вся проблема хрусталика в глазу с гиперметропией заключается в том, что он относительно большой. Когда мы вычисляем отношение объема хрусталика к объему глаза, получаем те же 25%.

Таким образом, правильно характеризовать изменения структур переднего сегмента глаза при гиперметропии высокой степени (такие глаза мы называем короткими) следует так: узкий угол, мелкая камера, относительно большой хрусталик.

В заключение несколько слов о миопии. Известно, что миопия высокой степени — это существенное увеличение размеров фиброзной оболочки. В данном случае методы биометрии имеют значение при оценке миопической макулопатии. Одним из критериев, который позволяет судить об изменениях сетчатки в центральной зоне, является измерение ее толщины с помощью оптической когерентной томографии.

В заключение необходимо отметить, что биометрия — неотъемлемая составляющая компонентного анализа и мониторинга как первичных, так и индуцированных аметропий; комплексное применение современных методов позволяет объективно оценить биометрические параметры основных структур формирования клинической рефракции: роговицы, хрусталика и фиброзной оболочки; основное направление совершенствования метода — бесконтактная биометрия, о который мы поговорим на дискуссионной панели.

Спасибо за внимание!

Предоставляю слово профессору Е.П. Тарутта.

Профессор Е.П. Тарутта *(Москва)* «Толщина хориоидеи у детей с миопией и ее изменения на фоне лечебных воздействий»

Доброе утро, уважаемые коллеги! Поздравляю вас с открытием нашей очередной конференции.

Хориоидея выполняет не одну, а несколько функций: питание наружных слоев сетчатки, регуляция ВГД, терморегуляция, участвует в процессе рефрактогенеза за счет синтеза факторов роста и за счет механизма хориоидальной аккомодации.

Участие хориоидеи в рефрактогенезе осуществляется путем каскада сигналов, которые передаются от сетчатки к склере *(рис. 1)*. В сетчатке эти сигналы рождаются благодаря изменению фокусировки, наведенный гиперметропический дефокус уменьшает толщину хориоидеи и, таким образом, изменяется выброс нейромодуляторов, нейротрансмиттеров. Многие здесь перечислены. Это не только допамин; важными являются овотрансферрин, гормон тимуса птиц, atRA. При миопическом дефокусе также изменяется выброс этих веществ, в итоге изменяется уровень биосинтеза коллагена, изменяется склеральный матрикс.

У птиц при наведенном гиперметропическом дефокусе все сигналы ведут к увеличению синтеза протеогликанов, ускорению роста глаза. Таким образом, миопия, которая развивается у птиц в эксперименте, является результатом избыточного роста. У млекопитающих (у человека) каскад сигналов приводит к уменьшению синтеза протеогликанов, к уменьшению синтеза коллагена. В итоге возникает дистрофический процесс: склера утрачивает резистентность и начинает растягиваться. Результат у птиц и у млекопитающих одинаковый: наведенный гиперметропический дефокус приводит к удлинению глаза и формированию миопии; наведенный миопический дефокус приводит к торможению роста глаза и сдерживанию рефрактогенеза и, соответственно, к сдерживанию формирования миопии.

Толщина хориоидеи имеет также клиническое значение. По данным литературы, у детей 4-12 лет толщина хориоидеи в среднем равна 330 мм. Работа профессора Ю.С. Астахова с соавторами включала исследования взрослых пациентов 21-84 лет, которые показали, что толщина хориоидеи каждый год жизни снижается в среднем на 3 мкм и к возрасту 90 лет снижается до 80 мкм.

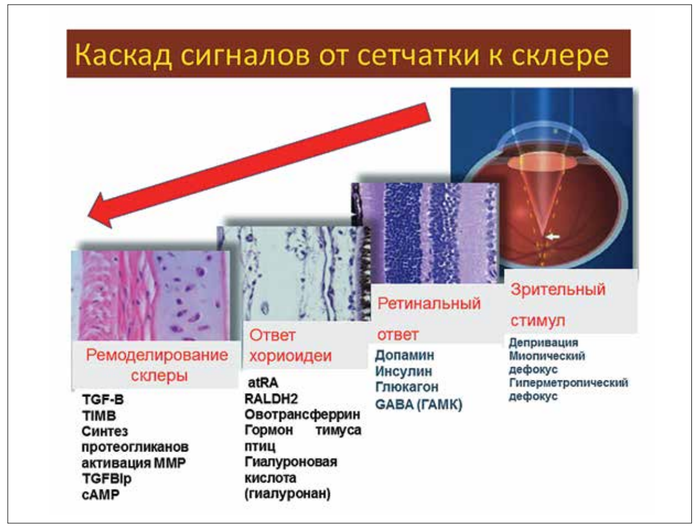

Рис. 1

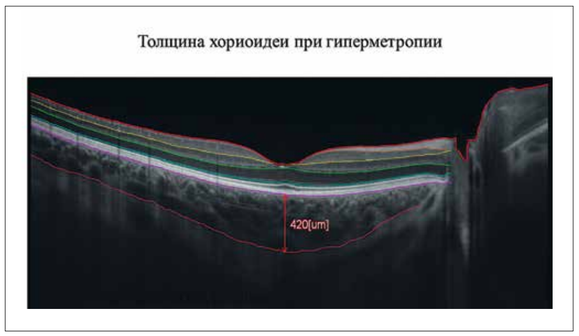

Рис. 2

Возраст	Число глаз	СЭ дптр	ПЗО мм	Толщина хориоидеи в субмакулярной зоне
10,55±2,1	22	-1,9±0,57	24,39±0,3	269±26,18

Рис. 3



Возраст	Число глаз	СЭ дптр	ПЗО мм	Толщина хориоидеи в субмакулярной зоне
10,9±2,56	20	-4,63±0,67	25,2±0,82	240±43,69

Рис. 4

Рис. 5

Толщина сосудистой оболочки зависит от длины переднезадней оси — уменьшается при удлинении глаза в среднем, по данным Ю.С. Астахова, на 18 мкм на каждую диоптрию.

По мнению P. Jin с соавт. (2016), истончение хориоидеи при прогрессирующей миопии предшествует истончению сетчатки. В ряде экспериментальных работ показано, что вызванное миопической дефокусировкой увеличение ТХ сопровождается длительным изменением синтеза молекул экстрасклерального матрикса и замедлением удлинения глаза, т.е. торможением развития миопии.

Роль хориоидеи в развитии миопии подчеркивалась и в работах прошлого века. Хориоидея рассматривалась как эластическая пружина, сдерживающая давление внутриглазного содержимого на склеру и удлинение глаза (Von Alphen, 1961). Таким образом, сдерживалось развитие миопии.

М.Г. Мирзаянц, Э.Ф. Приставко (1979) обнаружили после склеропластики у кроликов сохранявшееся в течение 6-9 месяцев утолщение хориоидеи в 3-4 раза на оперированных и в 2-3 раза на парных глазах. В клинике подобных исследований не проводилось. Это важный момент: оперирован один глаз, при этом торможение прогрессирования миопии наблюдалось в течение года на парном глазу.

Целью настоящей работы явилось изучение толщины хориоидеи у детей с различной рефракцией, а также ее динамики после различных лечебных воздействий при прогрессирующей миопии.

Исследование проводилось на SD-OCT RS-3000 Advance (Nidek, Japan). Изображения были получены с использованием протокола сканирования Macula line в хориоидальном режиме. Субфовеолярная толщина хориоидеи измерялась мануально в мкм (в центре фовеа) как перпендикулярное расстояние между пигментным эпителием сетчатки (определяется автоматически) и внутреннем краем склеры (хориосклеральный интерфейс). Измерения проводились в интервале с 10:00 до 11:00 утра.

При гиперметропии толщина хориоидеи максимальная *(рис. 2)* и наиболее короткая передезадняя ось. В среднем толщина хориоидеи в субфовеолярной зоне составляла 350 мкм. При миопии слабой степени толщина хориоидеи достоверно меньше *(рис. 3)*, в среднем 270 мкм, параллельно происходит увеличение переднезадней оси. При миопии средней степени *(рис. 4)* толщина хориоидеи в среднем составляет 240 мкм; при миопии высокой степени — 226 мкм, при этом длина ПЗО составляет 26 мм.

На *рис. 5* представлен клинический случай подростка с врожденной миопией, при которой толщина хориоидеи составляла всего 42 мкм.

В работе Мирзоянц, Приставко мы выяснили, что в клинике проведенная склеропластика также приводит к достоверному увеличению толщины хориоидеи как на оперированных, так и на парных глазах (в меньшей степени).

Вы должны знать классическую статью профессора И.М. Корниловского об общих механизмах действия склеропластики, где автор писал о выбросах различных активных вазоактивных веществ, тканевых факторов, о процессах, происходящих в течение первого года после проведения склеропластики в ходе приживления трансплантата, поскольку введенная ткань обязательно вызывает реакцию. В частности, в случае биологической ткани происходит ее полная деградация, затем происходит синтез новых коллагеновых волокон.

Именно эти факторы по принципу окулоокулярного рефлекса оказывают воздействие на различные функциональные показатели парных глаз (повышается аккомодация, уменьшается манифестная рефракция), что следует связать с увеличением толщины хориоидеи.

Таким образом, если говорить о механизмах склеропластики, не отвергая всего, что было написано раньше (образование единого комплекса «склера-трансплантат», который оказывает влияние на механическое укрепление склеры и тормозит прогрессирование), существует внутренний механизм, воздействующий на изменение толщины хориоидеи, изменение склерального матрикса и повышение биомеханической прочности склеры.

Экспериментальные исследования с наведенным дефокусом у человека показали, что индукция оптического дефокуса различного знака вызывала знакозависимое изменение толщины хориоидеи человека, в том числе локальное. Наведенный плюсовыми стеклами миопический дефокус приводит к увеличению толщины хориоидеи и наоборот. Увеличение толщины хориоидеи в ответ на наведенный положительный, миопический дефокус происходит быстро, в течение 10 минут, что называют хориоидальной аккомодацией. То есть наведенный дефокус изменил ситуацию: фокусная точка «ушла» от сетчатки кпереди, и увеличение толщины хориоидеи помогает эту точку «догнать».

На толщину сосудистой оболочки могут оказывать влияние различные фармакологические препараты, поэтому при проведении биометрии необходимо учитывать влияние фармакологических агентов на анатомические структуры. Атропин и гоматропин увеличивали толщину хориоидеи и ингибировали воздействие гиперметропического дефокуса на сосудистую оболочку. Тропикамид снижал толщину хориоидеи или не вызывал изменений. Циклопентолат увеличивал, уменьшал или не вызывал изменений толщины сосудистой оболочки. Фенилэфрин снижал толщину хориоидеи или не вызывал изменений.

На *рис. 6* можно видеть хориоидальную аккомодацию, которую так красиво продемонстрировал Josh Wallman. Хорошо видно, как увеличивается толщина хориоидеи при наведении миопического дефокуса.

Линзы с периферическим дефокусом также увеличивают толщину хориоидеи.

Что касается периферической рефракции, в настоящее время активно дискутируется вопрос, не следует ли уменьшить оптическую зону при ортокератологической коррекции для увеличения миопического дефокуса — первая цель; вторая цель — увеличить аберрации. Чем больше аберраций попадает в область зрачка, тем выше ожидаемый эффект. Сейчас производятся ОК-линзы с более центральным воздействием и более близко расположенной зоной аддидации.

В качестве эксперимента мы использовали бифокальные МКЛ (компания «ОК Вижен»), у которых зона аддидации в пределах 4 мм. Наведенный этими линзами миопический дефокус меньше в 15° зоне (3 дптр вместо 6 дптр), в 30° зоне дефокус уходит на нет. Относительно стабилизирующего действия линз (работа еще продолжается), проведенная ранее работа доктора Ситка (Чебоксары) показала, что стабилизирующий эффект этих линз сравним с эффектом ОК-линз.

На фоне ортокератологической коррекции *(рис. 7)* в 17 глазах из 25 обследованных отмечено увеличение толщины хориоидеи. Таким образом, в клинике, как и в эксперименте, периферический миопический дефокус действует в нужную сторону, т.е. вызывает увеличение толщины хориоидеи.

На *рис. 8* представлено изменение рефракции и биометрии на фоне коррекции мягкими бифокальными контактными линзами. Трудно говорить о стабилизирующем эффекте на нашем материале, но разница в динамике ПЗО между основной группой и группой контроля наблюдается.

В заключение хочу обратить внимание, что предполагаемыми механизмами хориоидальной аккомодации, по данным литературы, являются изменение проницаемости капилляров (изменение хориоидального кровотока), синтез осмотических молекул (протеогликанов), изменение тока жидкости через ПЭС, изменение тонуса несосудистых гладкомышечных клеток в строме хориоидеи.

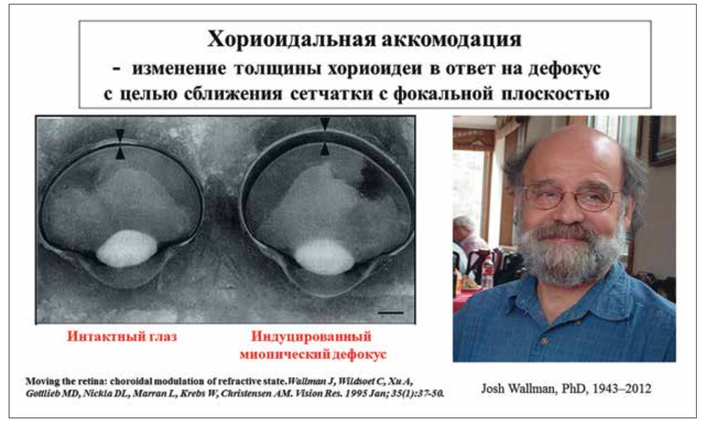

Рис. 6

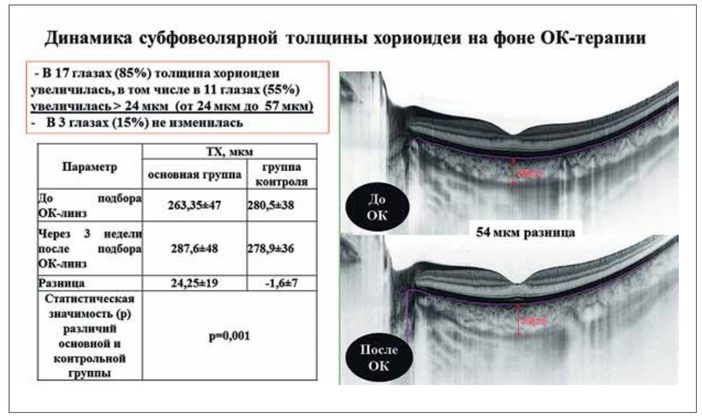

Параметр	ТХ, мкм	
	основная группа	группа контроля
До подбора ОК-линз	263,35±47	280,5±38
Через 3 недели после подбора ОК-линз	287,6±48	278,9±36
Разница	24,25±19	-1,6±7
Статистическая значимость (p) различий основной и контрольной группы	p=0,001	

Рис. 7

Изменение рефракции и биометрии на фоне коррекции бифокальной МКЛ

Параметр	ТХ, мкм		ПЗО, мм		Циклоплегическая рефракция, дптр	
	Основная группа	Группа контроля	Основная группа	Группа контроля	Основная группа	Группа контроля
До	277,46±70,1	297,85±50,4	24,646±0,95	24,59±0,79	-3,03±1,16	-3,05±1,5
Через 3,5 месяца	293,65±72,69	288,82±53,6	24,652±0,96	24,66±0,78	-3,08±1,22	-3,2±1,56
Разница	16,19±23,68	-9,03±28,65	0,006±0,07	0,07±0,06	-0,05±0,22	-0,15±0,2
Статистическая значимость (p) различий изменений в основной и контрольной группе	p=0,001		p=0,001		p=0,04	

Рис. 8

К.м.н. А.Я. Рогова *(Москва)* **«Топографическая кератопахиметрия в ранней диагностике кератоконуса»**

Уважаемые коллеги!

Ранняя диагностика кератоконуса является одной из наиболее актуальных проблем в офтальмологии. Постановка диагноза и начало лечебных мероприятий на начальных стадиях позволяет снизить риск прогрессирования, добиться стабилизации патологического процесса, а также достичь высокого качества зрения, максимального зрительного комфорта. Точный диагноз позволяет избежать развития прогрессирующей ятрогенной кератэктазии или индуцированного кератоконуса после кератерефракционных операций.

Основной причиной рефракционных нарушений при кератоконусе является нарушение регулярности поверхности роговицы, т.е. изменение ее топографических характеристик. Одним из самых широко используемых методов исследования топографии роговицы является компьютерная видеокератотопография.

В настоящее время определены видеокератотопографические признаки нерегулярного роговичного астигматизма и наиболее типичные паттерны для различных видов роговичных эктазий.

При обследовании пациентов с кератоконусом хорошо известны и чаще всего выявляются характерные картины-топограммы «галстук-бабочка» или локальное укручение роговицы ниже горизонтальной оси.

Для определения типичных паттернов у пациентов с субклиническим КК нами было проведено исследование, в котором в качестве модели субклинического КК мы использовали парные глаза пациентов с клиническими проявлениями КК на одном глазу.

На *рис. 1, 2* представлены типичные паттерны, определяемые у пациентов с субклиническим КК. Вершина укручения локализовалась в нижней половине роговицы более чем в 80% случаев.

Видеокератотопограммы в верхней половине роговицы, в центральной зоне и паттерн «нерегулярный» встречались в менее чем в 20% случаев и были определены как «нетипичные» *(рис. 3)*.

Диапазон величин радиусов кривизны в области формирующейся вершины КК был достаточно большим, и средние значения соответствовали нормальным величинам.

Для облегчения ранней диагностики КК служат статистические индексы *(рис. 4)*, представляющие собой математические величины, изменение которых являются признаком нарушения регулярности роговичной поверхности. Индексы рассчитываются с помощью компьютерных программ, позволяют проводить сравнения с их среднестатистическими значениями.

Для постановки диагноза «кератоконус» наиболее часто используется индекс Рабиновича — разница в преломляющей силе роговицы на 3 мм выше и ниже центра. Положительные значения индекса указывают на укручение нижней части роговицы, отрицательные — на укручение верхней. Значение индекса Рабиновича более 1,2 дптр может служить признаком КК.

Индекс асимметрии наиболее крутых радиальных осей — это угол между самым крутым полумеридианом выше и ниже горизонтальной оси, который вычитается из 180. Данный индекс является наиболее чувствительным к нарушению регулярности роговичной поверхности, его значения увеличивают также при формировании вершины КК в виде отдельного овального участка в отстоянии

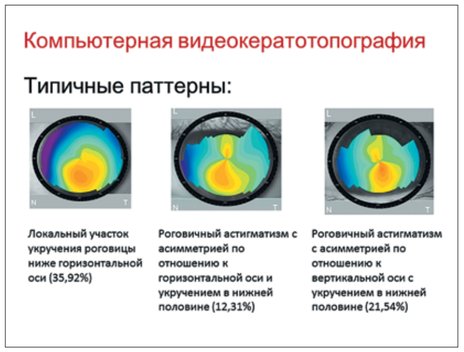

Рис. 1

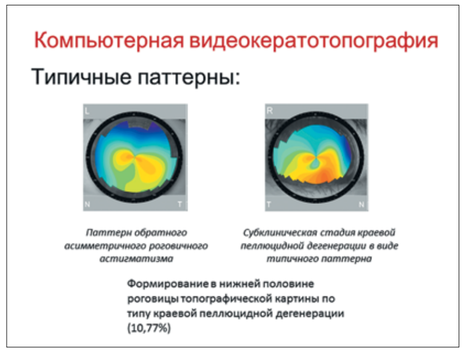

Рис. 2

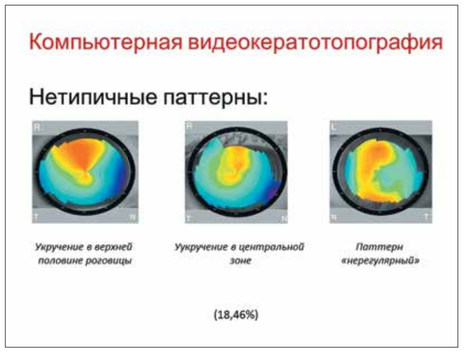

Рис. 3

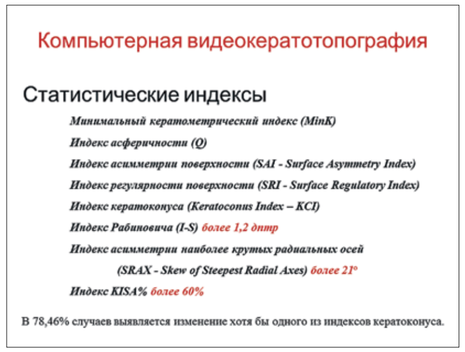

Рис. 4

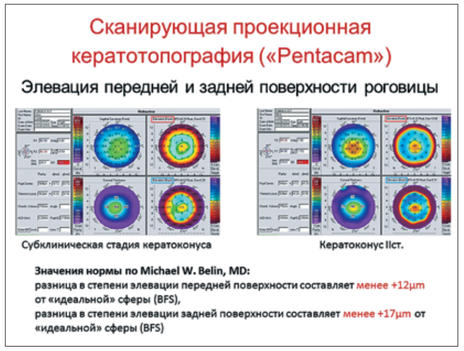

Рис. 5

Рис. 6

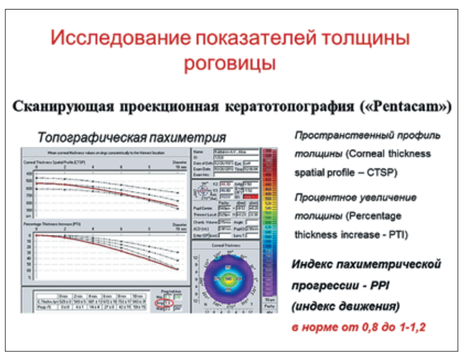

Рис. 7



Рис. 8

роговицы и при различных степенях асимметрии паттерн-роговичного астигматизма.

Индекс KSAA в процентах рассчитывается на основании данных величины роговичного астигматизма, кератометрии центра роговицы, а также ранее упомянутых индексов. Его значения — от 60 до 100% расцениваются как подозрение на КК. При анализе видеокератотопограмм при субклиническом КК средние значения данного индекса не превышали 60%, однако более чем в 35% случаев при формировании вершины КК в виде локального овального участка укручения отмечалось его увеличение.

Метод компьютерной видеокератотопографии является основным для диагностики КК, однако в ряде клинических ситуаций его информативность не является достаточной для подтверждения диагноза субклинического КК.

При незначительных и нетипичных для КК изменениях топограмм, при значениях радиусов кривизны в пределах нормы, а также при неизмененных значениях индексов КК, для уточнения диагноза необходимо получение информации о состоянии кривизны задней поверхности роговицы, а также данных о ее толщине. По мнению многих авторов, изменения роговицы начинаются с задней поверхности, этим объясняется высокая острота зрения пациентов с субклинической стадией КК, поскольку задняя поверхность роговицы влияет на рефракцию в меньшей степени, чем передняя поверхность. Изменения в топограмме передней поверхности при этом еще не наблюдаются.

Современным требованиям для диагностики КК в наибольшей степени отвечает сканирующая проекционная кератотопография (Pentacam). На *рис. 5* представлен пример рефракционных карт пациента, полученных с помощью Pentacam с субклинической стадией КК на правом глазу и с КК II стадии на левом глазу. Карта элевации передней поверхности роговицы обозначена красной линией, карта элевации задней поверхности обозначена синей линией. В субклинической стадии КК было выявлено изменение как задней, так и передней поверхностей роговицы. Выявлено статистически достоверное увеличение средних значений элевации передней и задней поверхностей относительно полученных нами нормальных значений с высокой корреляцией соответствующих показателей элевации. При сравнении со значениями нормы по Michael W. Belin изменения задней поверхности выявлялись почти в 3 раза чаще. Для сравнения: при обследовании пациентов с начальными дистрофическими явлениями роговицы элевация передней поверхности превышает нормальные значения почти в 2 раза чаще, чем у пациентов с субклиническим КК. При этом изменения задней поверхности у пациентов с начальными дистрофическими явлениями и субклиническим КК выявляются практически с одинаковой частотой.

Исследование показателей толщины роговицы является важнейшим для диагностики и мониторинга КК. Традиционно для определения толщины роговицы использовался метод ультразвуковой кератопахиметрии, позволяющий определить толщину в любой точке роговицы, в т.ч. в зоне эктазии. Как известно, принцип исследования основан на регистрации ультразвукового сигнала, отраженного от раздела границ сред с различной плотностью. По данным разных авторов, толщина нормальной роговицы колеблется в пределах 520-570 мкм в центре и 630-670 на периферии. Однако в настоящее время в литературе встречаются и другие границы нормы.

Рис. 9

Рис. 10

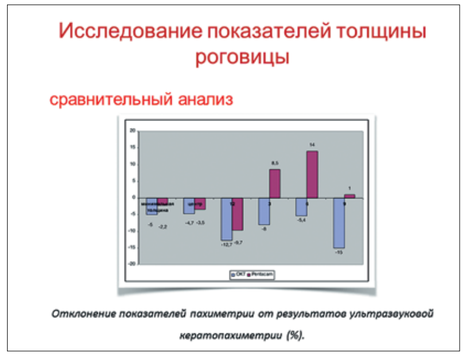

Рис. 11

Поскольку есть пациенты с тонкими роговицами, пациенты с кератоконусом с толстыми роговицами, ультразвуковая кератопахиметрия является методом, более пригодным для мониторинга, чем для постановки диагноза.

Исследование проводится в 5 точках: центр роговицы и парацентрально (на 12, 3, 6 и 9 часах) в 3 мм от центра. Для уточнения локализации вершины КК и определения точки с минимальной толщиной роговицы, требуется исследование топографии и элевации поверхности роговицы.

В настоящее время существуют методы, позволяющие не только оценивать толщину роговицы в различных участках, но и получать данные топографической пахиметрии. Данные методы имеют значительные преимущества по сравнению с ультразвуковой кератопахиметрией, т.к. являются бесконтактными и обладают большей информативностью. Одним из таких методов является сканирующая проекционная кератотопография (Pentacam), являющийся одним из наиболее современных приборов для исследования переднего отдела глазного яблока. В основе работы прибора положен принцип, сформулированный в начале прошлого века Теодором Шеймпфлюгом, позволяющий получать высококачественные изображения объектов, находящихся под разным углом к фотокамере. Во время исследования в вершине роговицы поддерживается точка фиксации, а вращающаяся Шеймпфлюг-камера позволяет получить изображение оптического среза под разными углами — от 0 до 180° по отношению к роговице в 25 000 точках. В ходе исследования прибор с помощью второй камеры улавливает и компенсирует минимальные отклонения глаза от точки фиксации, что значительно повышает достоверность результатов исследования. При сравнении результатов измерения толщины роговицы с помощью ультразвуковой кератопахиметрии и сканирующей проекционной кератотопографии была выявлена более высокая повторяемость и воспроизводимость результатов во втором случае.

На *рис. 6* представлен общий вид данных пациента, полученных с помощью сканирующего проекционного кератотопографа. Результаты измерения представлены цветными картами, диаграммами, трехмерными изображениями.

Топографическая пахиметрия, представленная на *рис. 7*, дает наглядное представление об изменении толщины и локализации зоны минимальной толщины роговицы. На стандартной карте пахиметрии (в нижнем углу) отображены числовые значения толщины роговицы в 5 стандартных точках, хорошо коррелирующие с данными ультразвуковой кератопахиметрии. По нашим данным, в субклинической стадии КК достоверное уменьшение толщины роговицы не выявляется. Для оценки изменения толщины роговицы используются такие показатели, как «пространственный профиль толщины» и «процентное увеличение толщины». С их помощью можно наглядно увидеть распределение толщины роговицы от точки с минимальной толщиной до периферических отделов, что особенно важно при диагностике пациентов с нормальными тонкими или нормальными толстыми роговицами (верхние графики). Измерения проводятся в пределах условных концентрических колец, построенных вокруг точки минимальной толщины роговицы и сравниваются со средними статистическими данными пахиметрии.

По результатам данных исследований определяется индекс пахиметрической прогрессии (индекс движения, на рисунке обведенный красной линией). Чем данный индекс выше, тем роговица становится толще в периферических отделах по сравнению с точкой минимальной толщины. В норме данный индекс находится в диапазоне от 0,8 до 1,2. При наличии эктатических изменений значения будут превышены. Существуют статистически достоверные увеличения индекса пахиметрической прогрессии у пациентов с субклиническим КК.

В зависимости от локализации формирующейся вершины эктазии изменяются расстояния от точки геометрической вершины роговицы до точки с минимальной ее толщиной *(рис. 8)*. В норме данный показатель не должен превышать 0,9 мм. Наибольшие изменения данного показателя выявляются у пациентов с субклинической стадией пеллюцидной дегенерации.

Одной из карт программы Holladay Report является сравнительная или относительная пахиметрия *(рис. 9)*. Данная карта обведена красной линией. На карте отображается отклонение толщины роговицы в любой точке от нормальной толщины, рассчитанной на основании базы пациентов, состоящей из более чем 1000 нормальных роговиц. Отклонение от нормы не должно превышать -3,0%.

Оценку показателей относительной пахиметрии можно проводить по двум значениям: в центре роговицы и в точке с максимальным отклонением от нормы. Эти точки обозначены стрелками. Существуют статистически достоверные отклонения значений относительной пахиметрии в центре роговицы и в зоне максимального отклонения от нормы по сравнению с группой нормы, 155 и 60% соответственно.

Оптическая когерентная томография (ОКТ) является еще одним бесконтактным методом диагностики переднего отрезка глаза *(рис. 10)*. Принцип исследования основан на регистрации оптической отражательной способности биологических структур с помощью излучения инфракрасного диапазона. Прибор обладает разрешающей способностью до 80 мкм и позволяет получить четкое изображение аксиального среза переднего отрезка глаза, на основании которого можно получить большой объем данных.

Для оценки информативности различных методов исследования толщины роговицы нами был проведен сравнительный анализ трех основных методов исследования толщины роговицы: ультразвуковой кератопахиметрии (на пахиметре фирмы Humphrey Instruments, Inc, Carl Zeiss Group, США), сканирующей проекционной кератотопографии (The Pentacam Comprehensive Eye Scanner, Oculus, Inc., Lynnwood, WA., США), оптической когерентной томографии переднего отрезка глаза (когерентный томограф Visante, Carl Zeiss Meditec, Германия).

Для удобства сравнения результатов с другими методами исследования были использованы показатели толщины в пяти стандартных точках (центр роговицы, парацентрально в секторе 2-5 мм на 12, 3, 6 и 9 часах), а также в точке минимальной толщины.

При проведении сравнительного анализа результатов исследования пациентов, обследованных с помощью вышеперечисленных диагностических методов, была отмечена заметная разница между показателями толщины. В связи с этим нами была определена разница между результатами данных методов исследования на основании обследования 48 человек (92 глаза). Отклонение полученных нами показателей пахиметрии от результатов ультразвуковой кератопахиметрии представлены на графике *(рис. 11)*. При сравнении показателей толщины роговицы, полученных с помощью вышеперечисленных методов исследования, выявлена высокая корреляция значений. Значения минимальной толщины роговицы и ее толщины в центре, по данным ОКТ и по данным Pentacam, были ниже данных ультразвуковой кератопахиметрии. При анализе данных относительной пахиметрии, полученных с помощью сканирующего проекционного кератотопографа Pentacam и ОКТ, выявлена высокая корреляция между значениями в центральной зоне и значениями максимального отклонения от нормы, полученными с помощью данных методов.

Несмотря на выявление высокой корреляции между показателями, полученными с помощью вышеперечисленных методов, имелись различия в показателях толщины роговицы. Разницу необходимо учитывать при обследовании пациентов с подозрением на кератоконус и использовать один и тот же метод динамического наблюдения и определения правильной тактики лечебных мероприятий.

При проведении ультразвуковой кератопахиметрии для уточнения локализации вершины кератоконуса и определения точки с минимальной толщиной роговицы требуется исследование топографии и элевации поверхности роговицы.

Большое количество доступных в настоящее время методов исследования позволяют достаточно точно поставить диагноз «кератоконус». Диагностика основывается на определении наиболее типичных топографических паттернов с учетом изменений значений индексов КК, значений показателей передней, задней элевации и относительной пахиметрии. Существуют также и другие, дополнительные методы.

Однако встречаются ситуации, при которых в ранних стадиях заболевания невозможно диагностировать кератоконус даже при использовании всего арсенала диагностического оборудования. Решение данной проблемы в будущем будет зависеть от достижений науки в изучении патогенеза заболевания и совершенствования диагностических систем.

Спасибо за внимание!

С.Г. Арутюнян «Изменения биометрических параметров при миопии и гиперметропии под действием циклоплегии»

Добрый день!

Исследования элементов оптического аппарата показывают, что длина оси не является единственным фактором, определяющим рефракцию глаза. Е.Ж. Трон показал, что строение оптического аппарата при эмметропии очень изменчиво. Преломляющая сила (ПС) глаза варьирует от 52,59 до 64,2 дптр, длина оси — от 22,42 до 27,3 мм. Из этого следует, что эмметропия создается не за счет неизменных величин отдельных элементов оптического аппарата глаза, а обусловлена наличием определенных взаимоотношений между преломляющей силой (ПС) глаза и длиной оси.

Классификация аметропий по Е.Ж. Трону (1947):

– Осевая: ПС – N ПЗО<22,4 или ПЗО>27,3

– Рефракционная: ПС>Em или <Em ПЗО – N

– Смешанная: ПС< или > N ПЗО< или > N

– Комбинационная: ПС и ПЗО в пределах нормы, но их комбинация иная, чем при эмметропии.

Наиболее частым видом является комбинационная аметропия — 61%; осевая аметропия — 30%. Это говорит о том, удлинение или укорочение оси глаза не является основным фактором, определяющим рефракцию глаза.

В отношении результатов, достигнутых при изучении изменчивости всех оптических элементов глаза, их вариабельности и связи с клиникой аномалий рефракции, наиболее существенным оказалось доказательство наличия большей изменчивости преломляющей силы хрусталика и выявления отрицательной корреляции между длиной оси и преломляющей силой глаза.

Высокая обратная корреляция между анатомическим и оптическим компонентами подтверждает существование активного процесса эмметропизации.

В последние годы предметом активного изучения является роль аккомодации, аберрации оптики глаза и их взаимодействие в постнатальном рефрактогенезе. Отставание аккомодации, т.е. разница между величиной аккомодационного стимула (в диоптриях) и аккомодационного ответа в сочетании со зрительной работой вблизи, является фактором риска возникновения и прогрессирования близорукости.

Следствием сниженной аккомодации могут быть длительные эпизоды ретинального гиперметропического дефокуса, который приводит к усиленному росту глаза.

Другим источником дефокуса, который может быть связан с развитием миопии, является качество оптики глаза, измеряемое аберрациями волнового фронта. Более высокий уровень аберрации, снижающий качество ретинального изображения, может играть существенную роль в развитии миопии.

Выявлена взаимосвязь аберраций и аккомодации: по ряду данных, более высокий уровень суммарных аберраций, изменение структуры волнового фронта могут снижать аккомодационный ответ и, напротив, в процессе аккомодации существенно изменяются параметры аберраций.

Эти изменения, очевидно, связаны с изменением внутриглазных структур во время аккомодации. Согласно теории Гельмгольца, во время аккомодации значительно уменьшаются глубина передней камеры, диаметр зрачка, радиусы кривизны поверхностей хрусталика, толщина хрусталика и аберрации высшего порядка увеличиваются.

Авторы недавно опубликованной работы, соединив модернизированную ими ОКТ и аберрометр, провели одномоментные исследования изменений структур переднего сегмента глаза и волнового фронта во время аккомодации у пациентов от 20 до 33 лет. Было показано, что во время аккомодации глубина передней камеры, диаметр зрачка, радиус кривизны поверхности хрусталика значительно уменьшаются. При этом негативная корреляция была выявлена между изменением радиусов кривизны хрусталиков и аберрациями высшего порядка.

Изменения волнового фронта выявляются и при циклоплегии по сравнению с нециклоплегическими условиями. Помимо перечисленных биометрических изменений структур переднего сегмента глаза, высказывались предположения об участии нехрусталиковых механизмов в акте аккомодации: смещение сетчатки вследствие удлинения ПЗО под воздействием наружных мышц глаза или изменения толщины хориоидеи.

Работы последних лет с применением прецизионных методов ультразвуковой и оптической биометрии показали, что в акте аккомодации принимает участие хориоидея, отзывающаяся на дефокусировку изображения изменением своей толщины. Так, аккомодация 2,5 дптр в позе с опущенной головой сопровождается удлинением ПЗО (на 23 мкм) и небольшим достоверным уменьшением толщины хориоидеи (13 мкм).

Хориоидея — источник регуляторов роста склеры. В ее состав входит ряд веществ, которые участвуют в ретиносклеральном химическом каскаде. Существуют как минимум два механизма участия хориоидеи в эмметропизации: хориоидальная аккомодация (изменение толщины хориоидеи с целью совместить сетчатку с фокальной плоскостью) и высвобождение факторов роста, способных регулировать синтез протеогликанов.

Wallman и Wildsoet (1995) в эксперименте на животных получили данные о том, что можно изменить положение сетчатки, регулируя толщину хориоидеи, тем самым изменять фокус глаза. По данным авторов, при аккомодации и наведении гиперметропического дефокуса толщина хориоидеи уменьшается, это сопровождается усилением склерального роста. При дефокусе миопического типа наблюдалось утолщение хориоидеи с соответствующим замедлением склерального роста.

Таким образом, теории, объясняющие процесс аккомодации и участие хориоидеи в аккомодации, разнообразны и часто противоречивы.

Целью работы явилось сравнение некоторых офтальмобиометрических параметров в естественных и циклоплегических условиях при миопии и гиперметропии.

Были обследованы биометрические параметры глаз — глубина передней камеры, толщина хрусталика, длина ПЗО до и после циклоплегии 1% раствором циклопентолата в глазах с миопической и гиперметропической рефракцией — у 122 пациентов (244 глаза) от 5 до 32 лет. В группе миопии средняя рефракция составила -5,2 дптр, в группе гиперметропии — +3,5 дптр.

Все пациенты проходили обследование на анализаторе оптической системы глаза Galilei G6, позволяющем получить данные топографии роговицы, 3-мерного анализа переднего отрезка и оптической биометрии.

Для суждения о положении хрусталиковой диафрагмы высчитывали показатель: глубина передней камеры (ГПК)+1/2 толщины хрусталика (ТХ), а также коэффициент LOWE, отражающий положение центра хрусталика относительно переднего полюса глаза по формуле (ГПК+1/2 ТХ)/ПЗО.

После обработки полученных данных провели статистический анализ.

В 20 глазах 10 пациентов в возрасте 11±1,3 лет измеряли толщину хориоидеи с помощью спектрального ОКТ с длиной волны 800 нм до и через 40 минут после двукратной инстилляции циклопентолата. Для улучшения качества детализации хориоидеи все исследования проводили с использованием функции macula line 120 сканов в хориоидальном режиме с настройками ultrafine. Субфовеолярная толщина хориоидеи измерялась мануально в мкм (в центре фовеа) как перпендикулярное расстояние между пигментным эпителием сетчатки (определяется автоматически) и внутренним краем склеры (хориосклеральный интерфейс).

Биметрические параметры глаз до и после циклоплегии представлены в таблице на *рис. 1*. Как показано в таблице, глубина передней камеры, длина ПЗО как с узким зрачком, так и под действием циклоплегии, в миопических глазах достоверно выше, чем в гиперметропических, толщина хрусталика практически не различается.

Та же закономерность отмечается при сравнении положения иридо-хрусталиковой диафрагмы. При миопии этот показатель составил 5,6 мм, при гиперметропии — 5,3 мм. Разница достоверна. Достоверно больше при миопии глубина стекловидного тела, это — расстояние от задней поверхности хрусталика до заднего полюса глаза. В первом случае она составляла 18,2 мм, во втором — 15,1 мм. При этом коэффициент LOWE, свидетельствующий о положении центра хрусталика относительно переднего полюса глаза при миопии был достоверно ниже, чем при гиперметропии.

В.А. Мачехин при обследовании большой группы взрослых пациентов с помощью ультразвуковой эхобиометрии обнаружил «не всегда достоверную разницу толщины хрусталиков у миопов и гиперметропов» и соответствующую достоверную разницу глубины передней камеры. Автор установил, что с возрастом ГПК уменьшается, а толщина хрусталика увеличивается (при отсутствии изменений коэффициента LOWE, то есть положения иридо-хрусталиковой диафрагмы). Последнее автор объяснял равномерным увеличением массы хрусталика, не приводящим к смещению иридо-хрусталиковой диафрагмы.

На нашем материале выявлена достоверно бóльшая глубина передней камеры в глазах с миопией и лишь незначительная тенденция к уплощению хрусталика. При этом положение центра хрусталика в глазах с миопией достоверно дальше от задней поверхности роговицы, чем в глазах с гиперметропией. Хотя при делении этого показателя на длину ПЗО результаты получаются противоположными из-за значительной большей длины ПЗО в глазах с миопией.

По нашему мнению, полученные результаты свидетельствуют о продвижении иридо-хрусталиковой диафрагмы и центра хрусталика в сторону заднего полюса на начальных стадиях развития приобретенной миопии. Подобная динамика способствует приближению фокусной точки к удаляющемуся вследствие роста ПЗО заднему полюсу глаза и может рассматриваться как некий компенсаторный механизм, ослабляющий рефракцию.

Другим подобным механизмом является уплощение хрусталика, отмеченное в ряде работ, у детей в начале развития приобретенной миопии, который оказался статистически недостоверным в настоящем исследовании.

Рис. 1

Рис. 2

Таким образом, в условиях циклоплегии по сравнению с действующей аккомодацией как при миопии, так и при гиперметропии увеличивается глубина передней камеры, уменьшается толщина хрусталика; иридо-хрусталиковая диафрагма отодвигается кзади; уменьшается длина ПЗО.

Учитывая характер оптической биометрии, измеряющей длину глаза от вершины роговицы до пигментного эпителия, выявленные изменения длины ПЗО могут свидетельствовать о некотором продвижении слоя пигментного эпителия кпереди в условиях циклоплегии и кзади — при аккомодации. Последнее может быть связано с изменением толщины хориоидеи: ее уменьшением в условии действующей аккомодации, что ведет к удлинению ПЗО и способствует совмещению фокуса с плоскостью сетчатки при работе вблизи, и увеличением при параличе аккомодации, что сопровождается некоторым уменьшением длины оси глаза.

Для проверки этого предположения нами было проведено измерение толщины хориоидеи до и после циклоплегии у 10 пациентов общей группы. После циклоплегии отмечалась недостоверная тенденция к уменьшению толщины хориоидеи на 11 мкм, что идет вразрез с выявленным укорочением ПЗО на 30 мкм и не позволяет объяснить последнее. Как показано в таблице на *рис. 2*, только в 6 из 20 глаз отмечалось увеличение толщины хориоидеи в условиях циклоплегии в среднем на 8 мкм, в остальных 14 случаях отмечалось ее снижение в среднем на 19 мкм.

Таким образом, проведенное исследование не выявило достоверных изменений толщины хориоидеи под действием циклоплегических средств, обнаружена тенденция к повышению, а не к снижению толщины хориоидеи в нециклоплегических условиях, не позволяет в данном исследовании подтвердить участие хориоидеи в акте аккомодации.

С другой стороны, авторы аналогичных исследований рассматривали изменение хориоидеи после закапывания мидриатиков как результат непосредственного действия на нее фармацевтических агентов, в частности, антимускаринового вещества циклопентолата (Oner, 2014).

Автором установлено достоверное утолщение хориоидеи под действием циклопентолата в отличие от других мидриатиков (Тропикамид), не оказавших на нее достоверного воздействия (Oner, 2016).

Авторы обнаружили достоверное уменьшение толщины хориоидеи под действием всех мидриатиков, включая циклопентолат, и делают особый акцент на отсутствии корреляции этих изменений с характерными для мидриаза изменениями параметров передней камеры — увеличением ее глубины, объема и уплощением хрусталика (Isa Yuvaci, 2015).

Безусловно, влияние антимускариновых агентов на толщину хориоидеи и ее участие в акте аккомодации требуют дальнейшего изучения.

Выводы. По данным оптической биометрии на анализаторе Galilei G6, в условиях циклоплегии по сравнению с действующей аккомодацией увеличивается глубина передней камеры, уменьшается толщина хрусталика, иридо-хрусталиковая диафрагма несколько отодвигается кзади и уменьшается длина ПЗО.

Выявленные изменения длины ПЗО могут быть связаны с изменением положения слоя пигментного эпителия вследствие изменений толщины хориоидеи при разных состояниях аккомодации.

В настоящей работе не удалось выявить достоверных изменений толщины хориоидеи под действием циклоплегиков.

Благодарю за внимание!

Е.В. Шибалко «Роль биометрии в оценке эффективности методов контроля миопии»

Добрый день, уважаемые коллеги!

Мне бы хотелось придать названию доклада вопросительную форму: «Какова роль биометрии в оценке эффективности методов контроля миопии?»

В данном сообщении я декларирую отсутствие конфликта интересов, несмотря на то что много буду говорить об оборудовании.

Текущая версия международной классификации болезней Всемирной организации здравоохранения дает следующее определение для близорукости: «Ошибка рефракции, при которой лучи света, попадающие в глаз параллельно оптической оси, фокусируются перед сетчаткой в сочетании с ослабленной аккомодацией. Близорукость может быть обусловлена как чрезмерной преломляющей системой глаза, так и чрезмерной аксиальной длиной».

В 2019 году эксперты Международного института контроля миопии подали в ВОЗ предложение об изменении второй части определения: «…обычно это происходит из-за избыточного увеличения переднезадней оси, но может быть обусловлено особенностями оптической системы глаза».

То же самое декларирует в своих работах С.Э. Аветисов. Оптическим субстратом миопической клинической рефракции является дефокус лучей света относительно сетчатки — при этом реже в силу особенностей физической рефракции глаза и чаще из-за увеличения переднезадней оси (ПЗО) главный фокус системы глаза располагается перед сетчаткой. Ключевым моментом являются следующее положение: «…существенное и динамическое увеличение ПЗО является основной причиной прогрессирования миопии».

Типы миопии по Е.Ж. Трону (1947):

• Осевая — близорукость, проявляющаяся при избыточной длине оптической оси глаза; преломляющая сила в пределах величин, наблюдающихся при эмметропии, или меньше; длина оси больше, чем при эмметропии;

• Рефракционная — близорукость, обусловленная чрезмерной преломляющей силой оптической системы глаза, длина оси в пределах величин, наблюдающихся при эмметропии, или меньше; преломляющая сила глаза больше, чем при эмметропии;

• Смешанная — тип, при которой длина оси и преломляющая сила глаза находятся вне пределов величин, наблюдающихся при эмметропии;

• Комбинационная — тип, при которой длина оси и преломляющая сила глаза не выходят за пределы величин, наблюдающихся на эмметропичных глазах, но взаимная их комбинация иная, чем при эмметропии.

Ключевым фактором прогрессии, по мнению исследователей, является увеличение аксиальной длины. Исследования, направленные на уменьшение прогрессирования миопии, главным образом, должны включать пациентов с осевой миопией и исключать пациентов с рефракционной. Валидные исследования в настоящее время включают доказательство прогрессии по росту аксиальной длины в качестве критерия включения.

Именно поэтому требования к качеству и точности измерения ПЗО и аксиальной длины глаза становятся более жесткими.

Какими возможностями на сегодняшний день мы располагаем?

Контактный метод одномерной эхографии (А-метод): контактный метод; необходима инстилляция анестетика; требует навыка оператора; пациент должен находиться в горизонтальном положении; высокая доступность метода.

Иммерсионная бесконтактная ультразвуковая биометрия: погружение датчика в иммерсионную среду исключает непосредственный контакт датчика с роговицей, что значительно повышает точность измерений.

Оптическая биометрия. Преимущества: бесконтактный метод исследования; не требует дополнительной инстилляции фармакологических препаратов; высокая точность измерений не зависит от опыта оператора; высокая повторяемость результатов при многократном исследовании. Недостатки: ограничения по возрасту; стоимость прибора.

ОКТ-биометрия с применением оптических когерентных томографов. Преимущества: точность, быстрота, неинвазивность. Среди недостатков — высокая стоимость прибора.

МРТ-биометрия — довольно экстремальный метод, в рутинной практике применяться не будет.

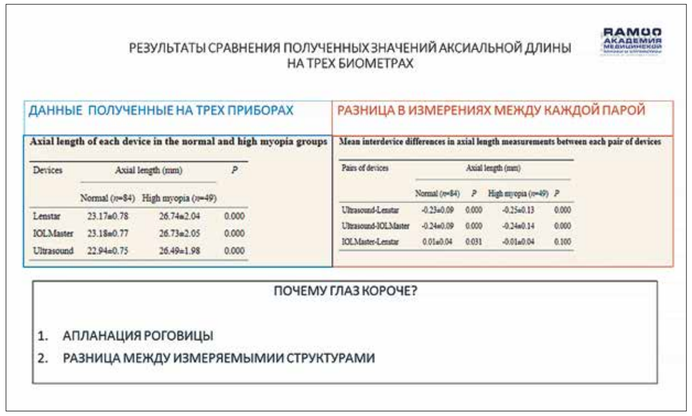

Рис. 1

Рис. 2

Самыми распространенными на сегодняшний день методами измерения аксиальной длины являются ультразвуковая биометрия и оптическая биометрия. Проведем сравнение этих методов. На *рис. 1* представлены результаты сравнения полученных значений аксиальной длины на биометрах Lenstar, IOL Master, A-Scan Ultrasound.

Провели три измерения подряд у взрослых эмметропов и на глазах с высокой миопией. Наблюдается незначительная разница (0,01) между данными, полученными на Lenstar и IOL Master в нормальных глазах и глазах с экстремальной миопией; разница, полученная ультразвуковым методом, составляет 0,24 в нормальных глазах и 0,25 — в глазах с высокой миопией.

Author	Repeatability (mm)			
	A-scan biometry		IOLMaster	
	Axial length	Anterior chamber depth	Axial length	Anterior chamber depth
Current	-0.21 to +0.11	-0.22 to +0.27	-0.04 to +0.05	-0.04 to +0.05
Carkeet et al17	-0.85 to +0.67	-0.57 to +0.49	-0.047 to +0.038	-0.053 to +0.073
Sheng et al21	-0.25 to +0.35	-0.19 to +0.21	-0.06 to +0.05	-0.06 to +0.04

Repeatability and agreement of two A-scan ultrasonic biometers and IOLMaster in non-orthokeratology subjects and post-orthokeratology children
Ben Chan BSc(Hons), Optom Pauline Cho PhD FAAO Sin Wan Cheung MPhil FAAO
First published: 03 April 2006 https://doi.org/10.1111/j.1444-0938.2006.00029.x

Рис. 3

НАЦИОНАЛЬНЫЙ ИНСТИТУТ МИОПИИ

РЕФРАКТОГЕНЕЗ ИЛИ ПРОГРЕСС?
В ПОИСКЕ НАДЕЖНЫХ ДИАГНОСТИЧЕСКИХ КРИТЕРИЕВ

194 ребенка в возрасте 6-14 лет

СРЕДНЕГОДОВОЙ РОСТ ПЗО У ДЕТЕЙ ЭММЕТРОПОВ	
ВОЗРАСТ, лет	РОСТ ПЗО в год, мм
От 6 до 9	0,16
От 9 до 12	0,08
11-14	0,02

Zadnik K, Mutti DO, Mitchell GL, et al «Normal eye growth in emmetropic schoolchildren» Optom Vis Sci 81: 819-820.

Рис. 4

ГОНКА «МАСТЕРОВ МИОПИИ»



- ОПРОСНИК ДЛЯ АНАЛИЗА РИСКА
- ГРАДАЦИЯ РИСКОВ В СООТВЕТСТВИИ С СОВРЕМЕННЫМИ НАУЧНЫМИ ИССЛЕДОВАНИЯМИ
- ОЦЕНКА РИСКОВ ПРОГЕССИИ У КОНКРЕТНОГО РЕБЕНКА НА ОСНОВАНИИ ДАННЫХ ОПРОСНИКА
- НОРМАТИВНАЯ БАЗА В ЗАВИСИМОСТИ ОТ ВОЗРАСТА И ПОЛА
- СТЕПЕНЬ РИСКА ПРОГРЕССИИ НА ОСНОВЕ НОРМАТИВНОЙ БАЗЫ
- ГРАФИК ДИНАМИКИ ИЗМЕНЕНИЙ SE ИЛИ AL ПО ВЫБОРУ

Рис. 5

УВЕЛИЧЕНИЕ ОСЕВОЙ ДЛИНЫ И РИСК РАЗВИТИЯ МИОПИИ
У ДЕТЕЙ ЕВРОПЕОИДНОЙ РАСЫ

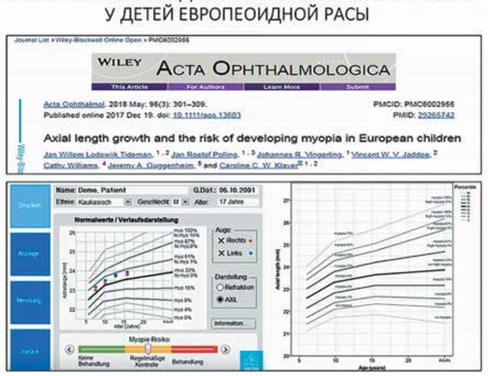

Рис. 6

Почему глаз короче? Известно, что существует разница между витреоретинальным интерфейсом при измерении ультразвуком и оптическим биометром.

Мне очень нравится этот слайд В.В. Страхова *(рис. 2)*, в нем нет ничего лишнего. Он наглядно демонстрирует повторяемость измерений, которые можно получить при использовании оптической биометрии и ультразвуковой. Это данные взрослого пациента, которому было проведено 10 измерений подряд. Верхний график — методом оптической биометрии, нижний — ультразвуковая биометрия, нижнее значение которой составляет 23,7, верхнее — 24,03. Это — значительная разница, при этом наблюдается низкая повторяемость результатов.

Хочу представить еще одно исследование *(рис. 3)*, цель которого заключалась в выявлении возможной погрешности в данных, полученных при измерении ультразвуком и оптической биометрией. Погрешность, полученная при измерении ультразвуком, свидетельствует о прогрессии. Погрешность, полученная при использовании оптической биометрии, составляет сотые доли.

Большинству из участников, очевидно, известно об исследованиях эффективности атропина, ATOM-1 и ATOM-2. В исследовании ATOM-1 измерение аксиальной длины проводилось при помощи ультразвука, ATOM-2 — методом оптической биометрии. Это необходимо учитывать при анализе результатов исследований.

Безусловно, нам хочется получать точные цифры, которые бы свидетельствовали о наличии или отсутствии прогрессии. На сегодняшний день, к сожалению, такой цифры нет, поэтому опираемся на некий коридор. Мы принимаем во внимание несколько исследований. На *рис. 4* представлены данные одного из таких исследований, результаты которого показывают, что минимальный коридор ПЗО за 3 года составляет 0,08.

Почему оптические приборы дорого стоят? Прежде всего потому, что они рассчитаны на определение силы ИОЛ. В настоящее время на рынке стали появляться оптические биометры, выполняющие исключительно функцию контроля миопии. Прибор Myopia Master фирмы Oculus, рассчитанный на контроль миопии, выполняет следующие основные функции: рефрактометрия, кератометрия, измерения аксиальной длины. По окончании измерений на мониторе биометра выводятся три вопроса: сколько в семье близоруких родителей; количество часов, которые ребенок проводит за работой вблизи; количество часов, проведенных на открытом воздухе. В итоге прибор позволяет получить следующую информацию: нормативная база в зависимости от пола и возраста; степень риска прогрессии на основе нормативной базы; график динамики изменений SE или AL по выбору *(рис. 5)*. Нормативная база в приборе явилась результатом проведения большого исследования «Увеличение осевой длины и риск развития миопии у детей европеоидной расы» *(рис. 6)*. Как можно видеть, внутри этого исследования ассимилировано три исследования, в которых исследовались более 12 тысяч глаз.

Цель исследования заключалась в предоставлении нормативных значений роста аксиальной длины и ассоциированного с ним риска развития и прогрессии миопии. Были получены следующие результаты: среднее значение (SD) AL составило 22,36 (0,75) мм в 6 лет; 23,10 (0,84) мм — в 9 лет; 23,41 (0,86) мм — в 15 лет; 23,67 (1,26) мм — в зрелом возрасте. Обращает на себя внимание разница между скоростью роста аксиальной длины — у миопов она была в 2 раза выше, чем у детей, оставшихся гиперметропами.

На сегодняшний день Oculus, к сожалению, в России не зарегистрирован. Зарегистрирован в стране прибор Alladdin компании Topcon. Это — оптический биометр с расширенным «функционалом» за счет возможности проведения кератотопографии. С осени 2019 года стало доступно обновленное программное обеспечение, в которое входит модуль контроля миопии. Его возможности: кератометрия 3-5-7 мм зона и кератотопография; измерение аксиальной длины; измерение глубины передней камеры; измерение центральной толщины роговицы; измерение горизонтального диаметра роговицы (WTW); динамическая и статическая пупиллометрия; анализ аберраций волнового фронта передней поверхности роговицы; + измерение и динамика изменений аксиальной длины; графическое изображение прогрессии рефракционной ошибки и аксиальной длины. Кроме того, модуль контроля миопии позволяет проследить за динамикой толщины хрусталика, его оптической силы; как ведет себя глубина передней камеры.

В заключение хотела бы обратить внимание на фактор, который пришел к нам совсем недавно. Это — суммарное абсолютное значение уменьшения осевого удлинения (CARE). Впервые о нем было заявлено на Всемирной конференции по контролю миопии осенью 2019 года в Японии. На сессии обсуждался вопрос о том, как правильно оценивать эффективность исследований, как правильно интерпретировать полученные данные.

Что сделали Bullimor и Brennan? Они использовали 11 рандомизированных клинических исследований (РКИ) ортокератологических линз, 6 РКИ дефокусных МКЛ, 4 РКИ очковых линз. Цель исследователей: смоделировать совокупную эффективность методов контроля миопии. Основной критерий — замедление роста аксиальной длины. Итог: максимальное значение CARE среди методов контроля миопии составило 0,47 мм за 7 лет.

Авторы исследования предлагают использовать показатель CARE в качестве «золотого стандарта» в оценке валидности РКИ в контроле миопии. По мнению авторов, эффективность любого метода контроля миопии корректно оценивать по истечению срока воздействия — 5-7 лет. Большое значение в оценке результатов имеет возраст участников.

Таким образом, какова же роль оптической биометрии в оценке эффективности методов контроля миопии? Вне зависимости от типа миопии, стратегии и тактики ведения пациентов (динамическое наблюдение, очки со специальным дизайном, ортокератология, дефокусные МКЛ, фармакологическое вмешательство), оптическая биометрия играет колоссальную роль и является «золотым стандартом» в оценке эффективности методов контроля миопии.

Спасибо за внимание.

Дискуссионная панель «Контактная и бесконтактная биометрия: методы выбора или альтернатива?»

Академик РАН С.Э. Аветисов

Ультразвуковые методы — это контактная биометрия; бесконтактная — когерентное оптическое излучение.

Остановимся на первом предмете обсуждения, а именно на измерении переднезадней оси глаза, являющимся основополагающим элементом компонентного анализа рефракции.

Я хочу экспертам задать вопрос и попрошу их оценить актуальность клинического применения этих методов в контроле прогрессирования миопии, а затем мы обсудим расчет оптической силы ИОЛ.

Хочу задать еще один, провокационный вопрос: нужно ли практическому врачу заниматься биометрией, каким способом, или можно обойтись рефрактометрией? Пусть каждый эксперт выскажет свою точку зрения.

Профессор Е.П. Тарутта

На первый вопрос отвечу так: практическому врачу нужно проводить биометрию, только ему нет необходимости делать ее часто, каждые полгода. Поскольку миопия — многокомпонентна, и нам часто приходится решать вопрос выбора тактики. Бывает -5 и ПЗО 27 мм. Хочу сказать, что это — современная тенденция, когда происходит акселерация во всем, в том числе в длине ПЗО. Часто неожиданно для нас при -3 встречается ПЗО 26 мм, особенно у детей близоруких родителей. Поэтому, когда мы решаем вопрос, переходить или не переходить к хирургическому этапу, мы должны понять, какая миопия перед нами, и ограничить представление о ней только «слабой» или «средней» степенью — просто легкомысленно. Таким образом, первое исследование должно быть сделано, чтобы понять, что за пациент перед нами. Дальше, когда вы оцениваете прогрессирование, но у вас нет возможности провести биометрию, однако есть в распоряжении рефрактометр, вы можете вполне судить по циклоплегической рефракции. Наверное, раз в год или раз в два года, это зависит от клинической ситуации, прогрессирование по рефракции быстрое или нет, или вы сомневаетесь в глубине достигнутой циклоплегии, ПЗО поможет вам ответить на этот вопрос.

Академик РАН С.Э. Аветисов

На *рис. 1* можно видеть результаты некоторых работ, которые были проведены по оценке возможного влияния атропина на прогрессирование миопии. Я хочу, чтобы эксперты посмотрели на эти данные. Если сопоставить эти данные с возможными ошибками, получается, что степень достоверности… я прошу учесть при обсуждении этих методов этот нюанс. Это делается не для того, чтобы поставить или уточнить диагноз, но когда проводится какое-то исследование, в котором результат (выводы) зависят от точности проведения эхобиометрии.

Профессор Е.П. Тарутта

Конечно, оптический метод более точный. Когда у нас в институте только появились IOL Master, у нас их было два, на одной и другой базе. У меня был уникальный случай, когда пациент приехал к нам из корпуса на Преображенке, имел на руках выписку, и мы ему повторили это исследование на другом аппарате, получили совпадение с точностью до сотых. То есть это уникально точная методика. Второй момент, более важный, эта методика не зависит от субъективизма исследователя. Сергей Эдуардович, не сочтите за лесть, но я всю жизнь цитирую фразу, которую Вы использовали в своей кандидатской диссертации, точно так же, когда мы сравниваем методы рефрактометрии. «У достаточно опытного, искусного исследователя, так же как и скиаскопические данные в опытных руках, под одними и теми же каплями в одних и тех же условиях, абсолютно надежны, но это зависит от опытности и искусства исследователя». Так и ультразвуковая методика, конечно, во многом зависит от того, как нажал, насколько коаксиально ориентирован датчик. С Галиной Васильевной Кружковой мы измеряли толщину хрусталика, глубину передней камеры, ПЗО у одного и того же пациента с разницей в месяц. Видно, насколько она точно попала в ту же самую зону, и ПЗО совпадает в точности до сотых. Но это требует искусства. Оптическая биометрия этого не требует.

Если у вас есть ультразвуковая биометрия, не следует говорить, что «она плохая». Несовпадение ультразвуковой и оптической, боюсь, носит ситуационный характер. Когда я пришла в институт, и Феликс Ефимович Фридман объяснял нам азы ультразвуковой биометрии (в кабинете висела схема скорости распространения ультразвука в разных средах), он нас учил, что ультразвуковой сигнал отражается от склеры. То есть измерение проводилось от передней поверхности роговицы до передней поверхности склеры. В современной литературе, и молодые исследователи поддерживают эту точку зрения, пишут, что ультразвук измеряется от передней поверхности роговицы до передней пограничной мембраны. А это и есть те самые 0,2 - 200 мкм, толщина сетчатки. Однако, по моему мнению, это — компрессия, невозможно выполнить исследование, не сделав даже минимальной компрессии. Но, повторяю, в одних и тех же руках, достаточно опытных, если вы проводите исследование на одном и том же приборе, измерения будут достаточны для контроля.

Любая приобретенная миопия «приобретается» за счет удлинения ПЗО. Она может стартовать с уровня 21 мм, потому что были другие оптические компоненты, и ПЗО до начала миопии могла быть 21 мм, а могла быть 25 мм. Но если миопии у вас вчера не было, а сегодня вы ее видите, это значит, что ПЗО удлинилась.

Профессор А.В. Мягков

На мой взгляд, неважно, что мы используем, ультразвуковую биометрию или оптическую когерентную биометрию. Если врач каждый день делает на приеме скиаскопию, он может определить разницу в 0,12, например. Если я делаю скиаскопию раз в неделю, едва ли я смогу с такой точностью определить разницу. Если вы делаете ультразвуковую биометрию, вы знаете, что в одних руках методика великолепна. Но у этой методики, на мой взгляд, есть небольшой недостаток, связанный с общением с ребенком. Сложно ребенку в 3 года провести измерение ультразвуком. Современные оптические приборы, к примеру «Алладин», позволяют проводить измерение за доли секунды. Здесь ребенку не надо долго настраиваться. Мы проводим измерения детям в 2, 3 года, что вполне доступно.

Когда мы говорим о каком-то одном факторе, только о биометрии, например, это не совсем правильно. Мы должны учитывать компонентный анализ рефрактогенеза. Ведь длина глаза нам тоже ничего не даст, если мы не посмотрим физическую рефракцию. Мы должны обязательно сравнить физическую рефракцию глаза с длиной глаза. Мы можем ошибаться, если будем думать, что 25 мм — это патология. Поэтому, на мой взгляд, здесь стоит первоначально понять тип миопии (я согласен с Еленой Петровной) и что с этим делать дальше. Еще важно, когда мы говорим о контроле миопии, использовать биометр для оценки, проведения каких-то клинических исследований, того же атропина. В этой табличке, к примеру, нет показателей рефракции. А может быть в этой группе, где наблюдался минимальный рост, были пациенты (10-15%) с рефракционной миопией, где рост глаза может быть минимальным? Миопия обусловлена совсем другим генезом и, следовательно, данные могут быть другие. А в другую группу исследования попали 90% пациентов с осевой миопией, и результаты также будут совершенно другие.

Еще один момент — пациенты после рефракционной операции. Представляете, пациент после рефракционной операции: у него была рефракционная миопия, его длина глаза была 23,5 мм или 24 мм; его прооперировали с прекрасным результатом, в щелевую лампу вы не видите, что он прооперирован. Можно сказать, что он никогда не был миопом? Другой вариант — прооперирован пациент с осевой миопией. Мы видим эмметропию. Часто задают вопрос, как отдифференцировать прооперированную миопию? Если у пациента длина глаза 25-26-27 мм — это 100% гарантия того, что у пациента прооперирована осевая миопия. Наверное, нам стоит учитывать этот фактор.

Е.В. Шибалко

На мой взгляд, для докторов, занимающихся именно контролем миопии, контроль ПЗО методом оптической биометрии, необходим. Что касается оценки рефракции, в силу особенностей своей работы много езжу по стране, и поверьте мне, что в 80-90% случаев на местах циклоплегия проводится мидриацилом. Поэтому если говорить о контроле миопии, если мы активно вмешиваемся в процесс, пытаемся затормозить миопию, необходимо, в первую очередь, контролировать себя, насколько методы, которые мы посчитали нужным рекомендовать, актуальны в данном, конкретном случае.

Академик РАН С.Э. Аветисов

Подведем итог. Ответ такой: на сегодняшний день методы выбора — не альтернатива, пока во всяком случае. Есть совершенно четкая ситуация, когда при проведении научного исследования необходимо исключить артефакты, есть реальная ситуация, когда мы понимаем преимущества одного и недостатки другого метода, то мы уже вооружены и можем делать правильные выводы. Соглашусь с Еленой Петровной, что в каких-то случаях достаточно одного раза, чтобы понять, как складывается ситуация и затем — просто наблюдать за счет хорошей рефрактометрии и полноценной циклоплегии. Такой вариант тоже возможен, понимая то, что не каждый человек, сидящий в зале и занимающийся практикой, может иметь в руках эти приборы. Но если ситуация складывается таким образом, что у вас есть подозрения, правильно сказала Елена Петровна, можно хотя бы раз в год направить человека на исследования, чтобы получить эти данные.

Что касается второй части, ворошу на себя ответ. Это касается ситуации *(рис. 2)*, не связанной непосредственным образом с рефракционными нарушениями, но связанной потенциально с рефракционными нарушениями. Имеется в виду проблема помутнения хрусталика. Возьмем для примера следующую ситуацию. Пациент, у которого анамнестически есть близорукость, и когда-то были данные о ее прогрессии. Вдруг на фоне начальных помутнений хрусталика мы видим разницу в рефракции. Возникает вопрос, это односторонне прогрессирование, или это может происходить за счет усиления рефракции хрусталика? Мы знаем, что некоторые формы катаракты сопровождаются усилением преломляющей силы хрусталика, миопизацией. В этом случае без измерения переднезадней оси обойтись нельзя, потому что если есть асимметрия, мы говорим в пользу прогрессирования миопии, если нет, это происходит за счет помутнения хрусталика, усиления его преломляющей силы.

Еще одна ситуация — расчет силы ИОЛ. Я возвращаюсь к этой формуле и прошу вас обратить внимание на то, что измерение рефракции роговицы в плане потенциальных ошибок не так критично, там коэффициент — 0,9. И возьмите ситуацию с переднезадней осью — коэффициент 2,5, т.е. ошибка 0,4 мм, о чем здесь шла речь в первом докладе, приведет к ошибке в расчете оптической силы ИОЛ в 1,0 дптр. Если будет сдвиг в сторону гиперметропии, это — беда: пациент будет вынужден использовать очки и для дали, и для близи. Если в сторону миопии — не так плохо. Но особенно это критично в плане современных, так называемых «линз премиум класса». Речь идет о мультифокальных, бифокальных линзах, в которых такие ошибки могут быть критичны. В этом случае вывод делается в пользу бесконтактной методики.

Если мы возьмем детей с врожденной катарактой, то в этом случае, к сожалению, в условиях наркотического сна возможно проведение только ультразвуковой биометрии, потому что адаптировать когерентную биометрию достаточно сложно, и в этом случае необходимо ориентироваться на данные обычной ультразвуковой биометрии.

Таким образом, на сегодняшний день мы делаем вывод о том, что это методы, которые имеют право на существование и являются методами выбора, однако необходим опытный специалист, способный правильно трактовать полученные результаты.

(Продолжение в следующем номере)

Материал подготовил ***Сергей Тумар***

Слайды предоставлены оргкомитетом конференции

УЛЬТРАЗВУКОВАЯ (КОНТАКТНАЯ) БИОМЕТРИЯ
VS
КОГЕРЕНТНАЯ (БЕСКОНТАКТНАЯ) БИОМЕТРИЯ
Контроль прогрессирования миопии

Источник	Количество испытуемых	Концентрация атропина, %	Средняя величина прогрессии миопии (дптр/год)		Среднее увеличение ПЗО, мм		Срок наблюдения, месяцы	Усредненная начальная рефракция, дптр
			Атропин	Плацебо	Атропин	Плацебо		
Shih и соавт., 2001[82]	127	0.5	-0.28	-0.79	0.15	0.33	18	-3.28
Chua и соавт.,2006[83]	400	1.0	-0.14	-0.6	-0.14	0.2	24	-3.36
Fan и соавт.,2007 [47]	46	1.0	0.06	-1.19	0.09	0.7	12	-5.18
Kumaran и соавт.,2015[48]	313	1.0	-0.44	-0.51	0.1	0.18	36	-3.36

Рис. 1

УЛЬТРАЗВУКОВАЯ (КОНТАКТНАЯ) БИОМЕТРИЯ
VS
КОГЕРЕНТНАЯ (БЕСКОНТАКТНАЯ) БИОМЕТРИЯ
Расчет оптической силы интраокулярных линз

Величина переднезадней оси глаза – один из компонентов формул для расчета оптической силы интраокулярных линз:

$$P = A - 2{,}5\,L - 0{,}9\,K,$$ где

P – оптическая сила линзы
A – константа модели линзы
L – величина переднезадней оси
R – рефракция роговицы

Рис. 2



Дорогой добра

Профессору Е.Г. Лазареву и его коллегам — земским врачам Тульской губернии посвящается

Земские врачи Тульской губернии

Что такое доктор в дореволюционной России, да еще в сельской местности? Это — терапевт и хирург, окулист и детский врач. Все в одном лице.

Ольга Евсюкова

Продолжение, начало см. в «Поле зрения» № 2-6, 2019 г.

Павел Николаевич Лавров

Павел Николаевич Лавров (1873, Венев, Тульской губ. – 1934, Венев), офтальмолог, земский врач, краевед. «Герой труда» (1925). В 1899 г. окончил медицинский факультет Московского университета и начал работать окулистом в земской больнице Венева.

В 1906 г. уехал в Казанскую губернию, где также работал земским врачом.

В 1904-1905 гг. был призван в армию и участвовал в Русско-японской войне.

Павел Николаевич — участник Первой мировой войны. В 1914-1916 гг. служил в 77-м пехотном полку, входившем в 21-ю дивизию и принимавшем участие в боях сначала на Северо-Западном, а потом на Западном фронте. В 1916-1918 гг. переведен на Кавказский фронт, работал главным врачом 532-го полевого госпиталя. В 1919-1926 гг. работал в Татарской ССР.

В 1925 году ему было присвоено звание «Герой труда». В 1927 г. вернулся в Венев, где проработал до 1934 г.

(Фото и информация предоставлены Денисом Махелем)

П.Н. Лавров с женой О.В. Лавровой

Константин Александрович Юдин

Константин Александрович Юдин (1874, Тульская губерния – 1933, Саратов).

Константин Александрович — выпускник медицинского факультета Императорского Московского университета (1898).

Врач-офтальмолог, доктор медицины, профессор. В 1898 г. окончил Московский университет. Работал земским врачом в Рязанской и Тульской губерниях (с. Архангельское, Каменский район). Участвовал в Русско-японской войне 1904-1905 гг. С 1912 г. заведовал кафедрой глазных болезней Саратовского университета. Создал научную школу офтальмологов. Автор «Справочника по глазным болезням».

Константин Александрович защитил докторскую диссертацию на тему «Экзентерация глазницы».

Из научных работ профессора К.А. Юдина выделяются обстоятельные исследования о циклодиализе, саркоме радужной оболочки, папилломе роговицы, а также о саркоме верхней прямой мышцы глаза.

В соавторстве со своими учениками профессор К.А. Юдин опубликовал около 140 научных работ.

Первый сельский медпункт в селе Нюховка (теперь это район города Новомосковска). На фотографии слева-направо: врач П.Н. Лавров, помещица села Нюховка Варвара А. Полнер, местный священник, сидит жена врача О.В. Лаврова. На вывеске надпись «Прием больных»

Раиса Васильевна Путята

Раиса Васильевна Путята (1851 – 1923), первая в России женщина офтальмолог. Уроженка села Дубки Одоевского района. Раиса Кершбаумер-Путята — потомок князя Д.В. Ухтомского.

В 1873 году Раиса, оставив на попечение родителей троих сыновей от раннего и неудачного брака с В.И. Путятой, вместе с сестрой Виргинией уезжает в Швейцарию. Они поступают на медицинский факультет университета в Цюрихе, защищают докторские диссертации по офтальмологии, обе пытаются добиться разрешения на врачебную практику в Австрии, но удается это только Раисе, обе выходят там замуж.

После окончания университета Раиса в течение 3 лет совершенствовалась в Вене.

В 1878 г. вместе с мужем поселилась в Зальцбурге, где они вдвоем основали частную глазную лечебницу и совместно работали в течение 12 лет, до 1890 г. После этого они расстались. Ф. Кершбаумер поехал в Вену и вскоре занял должность ассистента в детском госпитале в Лаузене возле Ишля, в Верхней Австрии, где умер 28 января 1906 г. в возрасте 59 лет.

Что касается Розы (так Раису Васильевну именовали за границей) Путяты-Кершбаумер, то в журнале «Вестник офтальмологии» было обнаружено следующее интересное сообщение: «Австрийский император разрешил г-же Розе Кершбаумер в Зальцбурге, русской уроженке и жене доктора Кершбаумера, бывшего ассистента профессора Арльта, право врачебной глазной практики и право заведования глазной лечебницей. Г-жа Кершбаумер окончила курс в Цюрихе. Это первый случай в Австрии, что женщине представлено право врачебной практики». Не только первый случай предоставления женщине права практики в Австрии, но и первый случай, когда женщина самостоятельно руководила глазной лечебницей.

В биографии Раисы Васильевны есть один факт, относящийся к тому периоду, когда она работала в Зальцбурге. В 1888 г. с 8 по 11 августа в Гейдельберге проходил VII Международный офтальмологический конгресс, на котором присутствовало 250 участников — виднейших офтальмологов из многих стран. В списке присутствующих насчитывалось 250 фамилий и перед 249 стояло слово «господин». И лишь перед одной фамилией можно было прочесть «госпожа». Это была Роза Кершбаумер, она же Раиса Васильевна Путята, которая приехала на съезд из глазной клиники Зальцбурга, первая женщина-офтальмолог в мире, рискнувшая совершить невероятный по понятиям той эпохи поступок! Этот удивительный приоритет принадлежит русской женщине.

Каждый год Раиса Васильевна приезжала в Россию, где бесплатно делала операции по всей стране.

Р.В. Путята продолжала руководить глазной лечебницей в Зальцбурге самостоятельно до 1896 года. В 1896 г. она переехала в Россию.

Персонал одного из медицинских пунктов Веневского уезда в первой половине 1920-х годов. Во втором ряду третий слева доктор П.Н. Лавров

Снимок предоставлен А.И. Волковым (Серебряные Пруды)

Профессор К.А. Юдин, четвертый справа в среднем ряду

Раиса Васильевна Путята

Помещики села Дубки Василий и Аделаида Шлыковы с дочерями Раисой и Виргинией, 1858

Виргиния Васильевна (Абелянц) Шлыкова

Раиса Васильевна Путята-Кершбаумер

В 1900 г. возглавляла глазной отряд, работавший в Сибири, некоторое время была руководителем глазной лечебницы в Тифлисе. Глазная лечебница находилась в центре города, на Крыловской улице. Р.В. Путята было тогда 52 года. Штат больницы состоял из 2 врачей и сверхштатного врача.

Доктор Путята была энергичная, строгая женщина, требовавшая образцового порядка. В лечебницу она приходила раньше всех и уходила позже всех. Амбулаторный прием вела одна, обязательно смотрела каждого нового больного, а потом направляла его на лечение к врачам. Все врачи восторгались ее операциями и говорили, что она прекрасный хирург. За время работы под руководством Р.В. Путята было принято 64 237 первичных больных, число прооперированных пациентов — 15 821.

Научные работы Р.В. Путята касаются онкологии глаза, старческих изменений увеального тракта и лечения трахомы. Основной ее труд — монография «Саркома глаза» (1900) — первая книга по офтальмологии, опубликованная женщиной. Монография состоит из 259 страниц и 10 таблиц. В книге 3 раздела: анатомия и гистология опухолей, казуистика и клинический раздел. В библиографическом указателе около 800 названий. Материал, подвергавшийся патологоанатомической обработке, включает описание 67 случаев. В предисловии профессор Заттлер отмечает своевременность работы, так как с момента выхода в свет монографии Фукса по тому же вопросу прошло 18 лет. Теме онкологии посвящена еще одна работа Раисы Васильевны «Случай саркомы лимфатических желез», опубликованная в «Медицинском обозрении» в 1877 г., а также статья «К вопросу о лейкемических заболеваниях глаза» (1895). Помимо упомянутых исследований, следует указать на работы научно-практического характера, к которым относятся отчеты о деятельности Зальцбургской глазной клиники и о деятельности Сибирского глазного отряда (1901).

(Из фондов Одоевского краеведческого музея)

Здание клиники в Зальцбурге, которой заведовала Р.В. Путята-Кершбаумер

Памятная доска на стене здания клиники, которой заведовала первая в Австрии женщина-врач Р.В. Путята-Кершбаумер

Р.В. Путята с коллегами. Глазная клиника в Тифлисе

Александра Гавриловна Архангельская

Александра Гавриловна Архангельская (1851 – 1905) — земский врач, основоположник земской хирургии, активный общественный деятель.

А.Г. Архангельская родилась 7 января 1851 г. в селе Крапивне Тульской губернии, в семье священника. В силу ряда объективных причин родители не уделяли достаточного внимания образованию дочери, и к 19 годам она умела только читать. Жажда знаний побудила девушку покинуть отцовский дом. В 20 лет она поступает в первый класс Тульской гимназии. Блестяще окончив гимназию, А.Г. Архангельская в 1874 г. едет в Петербург и поступает на женские врачебные курсы, существующие при Медико-хирургической академии. На тот момент это было единственное в России высшее учебное заведение, доступное для женщин. Среди преподавателей были выдающиеся деятели русской медицины: А.П. Бородин — химик (композитор), К.А. Раухфус — педиатр, А.П. Доброславин — гигиенист, К.К. Рейер — хирург. В 1881 г. Александра Гавриловна окончила курсы, получив диплом первой степени. Как одну из способнейших учениц ее оставляют ассистентом на кафедре хирургии известного в России пропагандиста антисептики в хирургии К.К. Рейера. С этого времени ее судьба навсегда связана с хирургией.

В начале 1883 г. А.Г. Архангельская получила назначение на заведование врачебным участком в селе Петровском Верейского уезда (впоследствии Нарофоминский район Московской области), где и проработала непрерывно 22 года, отдав всю свою жизнь беззаветному служению народу.

А.Г. Архангельская добивается разрешения на постройку в Петровском новой больницы вместо существовавшей ветхой амбулатории.

Больницу, открытую в 1885 году благодаря ее неутомимой деятельности, по праву называли сельской клиникой.

Александра Гавриловна приняла на себя огромный труд по созданию благоустроенной земской больницы в селе Петровском. Появилось отдельное здание амбулатории, хорошо оборудованный хирургический павильон, инфекционное и родильное отделения.

Значителен вклад Александры Гавриловны в развитие земской медицины, хирургии. За один только год (1886-1887) она провела 615 операций. С апреля 1887 г. Архангельская начала делать глазные операции и к 1902 г. прооперировала 1100 больных, сохранила зрение более чем 1000 пациентам.

В 1902 г. клинику талантливого хирурга посетили больные из 693 селений, входивших в состав 14 губерний.

Начав с глазных операций, которые создали ей большую популярность, Александра Гавриловна переходит к более широкой хирургической деятельности — общей и в области акушерства. Имя ее очень скоро становится известным не только в селах Верейского уезда. А.Г. Архангельская заслуженно пользовалась большим авторитетом в широких кругах русских медиков. Она принимала активное участие во всех съездах Общества русских врачей в память Н.И. Пирогова и в съездах русских хирургов, избиралась на них почетным председателем. Ею было опубликовано свыше 50 работ. Большое значение Архангельская придавала популярным изданиям. Одна из таких работ, «Для чего доктора делают операции и какая от того бывает польза больному», являлась в 1897 году первой брошюрой, изданной Пироговской комиссией по распространению гигиенических знаний в народе.

Теплая дружба и общий интерес к земской медицине связывали Александру Гавриловну с Антоном Павловичем Чеховым.

Вместе с ней работала и ее подруга — врач Е.М. Линтварева. Их хорошо знал А.П. Чехов. Он вместе с ними работал «на холере» в Серпуховском уезде Московской губернии в 1892 году. Подруги были друзьями семьи писателя.

Александра Гавриловна и Елена Михайловна бывали в усадьбе Антона Павловича в Мелихово, до которой от Петровского добраться было несложно. Письма Антона Павловича хранят немало теплых слов об Александре Гавриловне.

Александра Гавриловна не переставала совершенствоваться в хирургии, офтальмологии, гинекологии и педиатрии. Она посещала лучшие клиники Москвы и Петербурга, Берлина, Гамбурга и Дрездена (Германия), Берна (Швейцария). На основе увиденного и личного врачебного опыта выработала собственные взгляды, выбирала наилучшие методы лечения. Будучи передовым врачом, она понимала, что важно

Александра Гавриловна Архангельская

А.Г. Архангельская «Первая помощь в несчастных случаях и при внезапном заболевании людей», Москва, «Посредник», 1912

Бюст А.Г. Архангельской. (Скульптор А.Н. Златовратский)

Петровская больница

Василий Николаевич Преображенский



Душан Петрович Маковицкий

Николай Алексеевич Игнатьев с женой Глафирой

не только лечить, но и предупреждать болезни, вести среди народа широкую санитарно-гигиеническую пропаганду. Она писала и издавала брошюры. Известен труд Архангельской «Что делать при обмороке, задушении, ударе, кровотечении, отравлении и чего делать не следует». Вместе с подругой, доктором Е.С. Дрейтельн, Александра Гавриловна работала над сочинением об акушерской помощи. А.Г. Архангельская обучала при своей больнице повитух элементарным знаниям по акушерству и хотела, чтобы это практиковалось во всех земских больницах. А.Г. Архангельская активно участвовала в работе семи съездов земских врачей, с высокой трибуны которых выступала с отчетами и докладами. Отчетом врача-окулиста А.Г. Архангельской являются две печатные работы: «О 100 случаях экстракций катаракт» (Медицинское обозрение. 1891. [1] 15) и «О 1100 извлечений катаракт» (Русский врач. 1902. [1] 42).

В редактировании и издании одной из ее популярных брошюр принимал участие ее земляк Лев Николаевич Толстой.

Отдавая все свое время родному детищу — Петровской больнице, нуждам больных, Архангельская мало заботилась о себе. Страдая ревматизмом, 18 лет прожила в сыром, требовавшем ремонта доме. Несомненно, это медленно подтачивало ее силы, и, простудившись во время одного из губернских совещаний, она оказалась не в состоянии побороть болезнь. Умерла Александра Гавриловна 6 января 1905 года в возрасте 54 лет.

Скульптор А.Н. Златовратский выполнил бюст А.Г. Архангельской, который был установлен в библиотеке больницы, а сейчас находится в ее хирургическом отделении.

Василий Николаевич Преображенский

Василий Николаевич Преображенский (1881 – 1968) родился 8 декабря 1881 г. в селе Новгородском Богородицкого уезда Тульской губернии в семье священнослужителя. Окончил Тульскую семинарию, с 1903 по 1909 гг. обучался на медицинском факультете Харьковского университета. Получив востребованное и достаточно престижное в то время образование, с сентября 1909 г. в течение года В.Н. Преображенский был интерном терапевтической факультетской клиники Московского университета, с сентября 1910 г. по январь 1914 г. работал ординатором в университетской глазной клинике. Его служебная деятельность началась в период Первой мировой войны. С января 1914 г. В.Н. Преображенский был назначен заведующим глазной лечебницей попечительства слепых в г. Орле, располагавшейся на 3-й Курской улице.

В эти годы свирепствуют эпидемии сыпного и возвратного тифа, трахома и другие инфекционные заболевания. Огромный вклад в борьбу с трахомой внес врач больницы В.Н. Преображенский.

В 1916-1917 гг. являлся врачом по глазным болезням в мужской Алексеевской гимназии. В период Первой мировой войны заведовал глазными отделениями военных госпиталей № 41, 47, 54 в Орле. В личном деле врача 41-го эвакуационного госпиталя Преображенского отмечено, что по приказу Орловского начальника эвакуации из 47-го эвакогоспиталя В.Н. Преображенский был переведен заведующим глазным отделением в эвакогоспиталь № 52.

В 1918 г. Василия Николаевича назначили на должность заведующего глазным отделением Орловской губернской больницы (в настоящее время — Орловская областная клиническая больница). На этой должности он проработал до 1966 г.

Василий Николаевич был удостоен звания заслуженного врача РСФСР, награжден значком «Отличник здравоохранения», неоднократно получал благодарности от руководства больницы. Доктор Преображенский применял в своей работе новые методы лечения, занимался пересадкой роговицы, широко использовал электромагнит при извлечении из глаза инородных тел, уделял большое внимание лечению трахомы (хронического вирусного заболевания глаз, приводящего к воспалению роговицы). Им было создано хирургическое отделение для лечения сложных случаев трахомы. В.Н. Преображенский проводил большую профилактическую работу в районах области: руководил осмотрами детей в учебных заведениях и детских домах, выступал по радио с просветительскими лекциями о гигиене детского зрения, о заболеваниях глаз, в том числе трахомы. Владел всем комплексом хирургических вмешательств на органе зрения. В.Н. Преображенский работал преподавателем глазных болезней в Орловской фельдшерско-акушерской школе, обучал будущих офтальмологов на базе глазной лечебницы попечительства слепых, а также глазного отделения Орловской областной больницы.

Преображенский — автор более 25 научных трудов, в которых был отражен его многолетний опыт работы. В некоторых из них («Заболевание органа зрения как осложнение возвратного тифа», «О влиянии заболеваний зубного аппарата человека на орган зрения», «Показания со стороны органа зрения к прекращению беременности») он высказал важные медицинские предположения. Как опытный медик и педагог Василий Николаевич рассматривал вопросы профессионального и этического характера. Примером тому являются работы: «Подготовка врачей и методы повышения их квалификации», «Организация школьных занятий для слабовидящих», «Можно ли, должно ли говорить больному правду?»

С 1912 г. В.Н. Преображенский был членом Московского офтальмологического общества врачей, с 1918 г. — членом Союза медсантруд (г. Орел), с 1925 г. — научным работником Центральной комиссии улучшения быта ученых (г. Москва), членом Губернского совета профсоюзов (г. Орел), Бюро врачебной секции (г. Орел), Государственной чрезвычайной комиссии Н.Н. Бурденко (г. Орел). В 1931 г. он стал председателем Орловского медицинского общества. Во время оккупации г. Орла, с 3 октября 1941 г. по 5 августа 1943 г., Орловская областная больница не была эвакуирована. Имея богатый опыт работы в эвакогоспиталях, В.Н. Преображенский вместе с другим медицинским персоналом остался работать в больнице, продолжая заведовать глазным отделением. В глазном отделении «Русской больницы» шла подпольная работа по спасению больных и раненых воинов от концентрационных лагерей. Под опекой доктора Преображенского находились не только гражданские лица, но и советские воины, получившие ранения в глаза и попавшие в плен. В автобиографии Василий Николаевич вспоминал: «Во время оккупации на мою долю, кроме всех тяжестей, испытания, порабощения, общих для всех бывших в оккупации, выпали особого рода тяжести и испытания на верность Родине». После освобождения г. Орла он был назначен членом «чрезвычайной комиссии по расследованию зверств немцев на территории Орловской области». Впоследствии был награжден медалью «За доблестный труд в Великой Отечественной войне». В.Н. Преображенский скончался в 1968 г.

Сыновья Василия Николаевича, Павел Васильевич и Василий Васильевич, как и отец, были высококвалифицированными офтальмологами.

(Из фондов Орловской клинической больницы)

Душан Петрович Маковицкий

Душан Петрович Маковицкий (10 декабря 1866, Ружомберок, Австро-Венгрия – 12 марта 1921, Ружомберок, Чехословакия) — словацкий врач, писатель, переводчик, общественный деятель. Врач семьи Л.Н. Толстого, автор «Яснополянских записок Д.П. Маковицкого» — ежедневной хроники жизни Толстого в 1904-1910 гг.

Словацкий врач Душан Маковицкий увлекся личностью и учением Льва Толстого в период молодости. Издавал его сочинения на словацком языке.

В 1899 г. — в Скалице вышла из печати его работа «Трахома».

Впервые Душан Маковицкий приехал в Ясную Поляну 21 августа 1894 г. В 1904 г. по предложению С.А. Толстой стал домашним врачом Толстых. Лечил яснополянских крестьян и жителей окрестных деревень. Вел дневник, ставший важным источником сведений о последнем периоде жизни Толстого. Стал спутником писателя во время его ухода из Ясной Поляны 28 октября 1910 г. Находился рядом с Толстым до последнего мгновения его жизни. После смерти Толстого лечил крестьян в Ясной Поляне, работал над «Записками». В 1920 г. вернулся на родину, в Словакию, передав все свои рукописи, в том числе «Яснополянские записки», в ГМТ. Умер 12 марта 1921 г. в родном городе Ружомбероке.

(Из фондов музея-усадьбы «Ясная Поляна»)

Николай Алексеевич Игнатьев

Николай Алексеевич Игнатьев (1861 – 1916) родился в 1861 году, окончил Московский университет, получил звание лекаря и уездного врача. Дослужился до чина статского советника, награжден орденами Св. Станислава 3 степени, серебряной медалью в честь Александра III. Был знаком с Л.Н. Толстым.

Коллежский асессор, заведующий Крапивенской земской больницей, председатель Крапивенской земской управы, церковный староста с. Переволоки Крапивенского уезда на 1901-1910 г. На 1910 г. — Крапивенский городской староста. На 1913 год — податный инспектор.

Умер в 1916 году 24 декабря. После смерти одну из стипендий от Крапивенского земства в Тульской фельдшерско-акушерской школе Губернского земства назвали именем Игнатьева. Жена Николая Алексеевича, Глафира Федоровна, на 1916 год была избрана на 3 года в члены Попечительного совета Крапивенской женской прогимназии.

В 1892 г. в Крапивне и уезде началась эпидемия холеры. Л.Н. Толстой отозвался на это народное бедствие. Он обратился к знакомым врачам с просьбами об участии в ее ликвидации.

Лев Толстой был в дружеских отношениях с врачом Н.А. Игнатьевым, переписывался с ним. Во время приездов в Крапивну останавливался у него в доме. Много раз посещал Толстой и земскую больницу Крапивны.

(Из фондов Крапивенского краеведческого музея)

Новинки от издательства «Апрель»

ISBN 978-5-905212-91-8

Нонна Ярцева **«Одна жизнь»**

Ярцева Н.С. Одна жизнь.– М.: Апрель, 2020.– 138 с.

Уважаемые читатели!

Автор книги — офтальмолог, заслуженный врач РСФСР, почетный профессор Московского государственного медико-стоматологического университета, участница Великой Отечественной войны. Награждена орденами Отечественной войны II степени, Красной Звезды, Почета, Дружбы. Более тридцати лет была одним из ближайших сотрудников академика Святослава Николаевича Федорова.

В книге рассказано о пережитом в годы войны, послевоенной учебе в Ленинграде, работе в Институте им. Гельмгольца и Московском государственном медико-стоматологическом университете, о людях, встреченных за долгие годы работы в медицине (трудовой стаж — 72 года), о своих коллегах.

Автор — прямой потомок широко известной в русской культуре фамилии Немирович-Данченко. Она рассказывает историю своей семьи, приводит некоторые ранее неизвестные сведения о своих предках.

Книга привлечет внимание читателя, интересующегося историей советской и российской офтальмологии второй половины XX – начала XXI века.

издательство Апрель

Памяти Московской глазной больницы

30 декабря 2019 года, на 194 году жизни перестало биться сердце Московской глазной больницы. Последние годы, несмотря на тяжелую болезнь вследствие нанесенных смертельных ранений и безразличия людей в пиджаках, больница до последних часов продолжала выполнять свой долг.

Здание больницы в середине XIX века

Московская глазная больница в начале XX века

Здание больницы в 1930-е годы

Профессор Густав Иванович Браун

Профессор Алексей Николаевич Маклаков

Доктор медицины Сергей Николаевич Ложечников

Профессор Сергей Селиванович Головин

Заслуженный врач РСФСР Николай Николаевич Дислер

Что же она собой представляла и чем заслужила такое почтительное отношение к себе? Почему сегодня для каждого, кто прочувствовал ее стены, душу, отзывчивость, открытость, профессионализм, это большая потеря? Просто вспомним о больнице, как о живом человеке, свидетельнице трех веков, в которой находили отражения все исторические, научные, финансовые, архитектурные и просто человеческие перипетии страны.

Больница родилась в 1826 году, в эпоху царского самодержавия и почти сразу после событий декабря 1825 года. Примером для рождения больницы стала двоюродная старшая сестра из Санкт-Петербурга. Но еще до ее рождения в стольном граде Москве были попытки создать аналогичное учреждение.

Родителями новоиспеченного творения медицины стали выходцы из Пруссии (как и большей части просвещенной медицины того времени) и ведущие филантропы страны и города. Родители нашли поддержку в самых высоких кабинетах того времени. И вот больница было завещано быть как «благотворительное заведеніе, имѣетъ цѣлію безденежно подавать помощь бѣдным людям, страждущим глазными болѣзнями».

В первые четыре года родителям пришлось приютить свое дитя на съемных комнатах у господ Ланг *(мое прим.: для современников — сейчас это здание ГИТИСа)*. Но уже в младенчестве больница стала ярким светом для многих этот свет не видевших. Ребенок рос быстро и нуждался в собственном доме. Для этой цели была подключена вся общественность и организован благотворительный концерт, который посетил Император Николай I. Замечены на концерте были и А.С. Пушкин, и другие яркие личности того времени.

Коллектив больницы в середине 1930-х годов

О концерте писали так:

«…был дан концерт в пользу Московской Глазной больницы; Его Императорское Величество изволил осчастливить оный своим высочайшим присутствием; многие благородные обоего пола особы, споспешествуя благотворительной цели в пользу страждущего человечества, украсили оный концерт своими талантами; съезд состоял из 2657 особ, из числа коих на хорах было 600».

«Въ пользу Московской Глазной больницы, на каковое употребленіе ЕГО ВЕЛИЧЕСТВО пожаловалъ 5ооо руб. Но можно ли умолчать о другомъ утѣшительномъ и благотворномъ подвигѣ для неимущихъ, со слезами благоговѣйной радости лобызающихъ милосердую Десницу Августѣйшаго МОНАРХА, удѣлившаго на воспоможеніе».

Собранные средства позволили больнице получить собственное жилье, которое в итоге и стало ее домом до последних дней жизни. Уже тогда по воле Его Величества архитектором Осипом Бовэ был создан проект с выравниванием плеч-крыльев здания до одного уровня, который был окончательной реализован… спустя 140 лет (для масштабов истории — это не срок, согласитесь).

Уже на 6-летие ребенок получил свой первый паспорт: официальный устав и полное покровительство Императора и министерства внутренних дел. Быть в числе родственников-попечителей больницы было большой честью (но и некоторой выгодой позже тоже, куда ж без этого в нашем прагматичном мире). Поддержку как медицинскую, так и образовательную с момента рождения больница получала от двух крупных учителей того времени — докторов Эвениуса и, на некотором этапе, Гильденбрандта. Росший авторитет и прекрасные способности к учебе привели к тому, что в 20-летнем возрасте больница не только давала свет тысячам просящим его, но стала уже делиться своим опытом со студентами на тот момент одного с ней возраста. Так из частной больницы она стала еще и Университетской клиникой, получив свой диплом высшего образования в лице Императорского Московского Университета (а ее отец, Петер Броссе, звание профессора). В это же время больница была крещена самим митрополитом Коломенским Филаретом. Крест был помещен на самом фронтоне, а внутри расположилась церквушка, в которой в том числе заключались браки *(мое прим.: в сохранившейся «обыскной книге» можно найти и заключение второго брака будущим профессором Маклаковым)*.

Уже среди первых студентов мы можем увидеть яркие имена офтальмологов и не только Москвы: Густав Иванович Браун, ставший на многие годы главным отцом больницы, его будущие соратники С.Н. Ложечников и Н.А. Маклаков, А.Э. Юнге, ставший основателем современной кафедры Военно-медицинской академии (а также еще и замечательного местечка Коктебель в Крыму). Авторитет Московской глазной больницы выходил уже далеко за пределы Московской губернии.

Началом расцвета несомненно можно считать 1860-е годы, когда команда-триумвират в лице Браун-Маклаков-Ложечников из перспективного, крепкого и очень образованного юноши сделали больницу зрелым и авторитетным учреждением. К своему 50-летию больница получала поздравления не только из разных уголков Империи, но и из-за рубежа. Росла и публикационная активность больницы. Отмечание первого юбилея было сделано с размахом того времени (с обязательной службой в церкви). Изготовленные по этому случаю настольные медали до сих пор очень ценятся в антикварном мире — и это только бронзовые (по документам монетного двора были еще и золотая, и серебряные, но история их где-то скрыла…). К этому возрасту больницу уже не удовлетворяло только обучение студентов (хотя специально для них отцом больницы был издан первый на русском языке учебник по офтальмологии), и она стала готовить еще и окулистов-ординаторов. Так произошел новый педагогический рост уже зрелого представителя общества. К 55-летию больница «приподняла» свои плечи-крылья до уровня 2-го этажа.

Борис Моисеевич Лапук



Профессор
Владимир Петрович Страхов

Профессор
Ефим Борисович Рабкин

Елена Минаевна Бочевер

Эмма Исааковна Шапиро

Рост офтальмологических кадров Москвы (и во многом благодаря именно нашей красавице) привел к необходимости их объединения. Расширение лучших офтальмологических умов привели к рождению у больницы нового ребенка — Московского офтальмологического кружка, который через несколько лет станет уже статным обществом, определявшим многие десятилетия жизнь всех городских Коллег больницы. Ближе к своему 65-летнему возрасту впервые почувствовалась необходимость обновления дома (дом на 60 лет старше больницы). Но было принято мудрое решение родить новую (и современную!) клинику на Девичьем поле, оставив уже заслуженному ветерану чуть более спокойную жизнь пожилого гражданина и неутомимого практика медицины, дав на время отдых от напряженной педагогической деятельности.

Но смена поколений врачевателей в этот период и становление отцом больницы опытного С.Н. Ложечникова принесли больнице новую жизнь, и она стремительно ворвалась в век двадцатый. Больница следила за всем самым современным: в ней появились электрическое освещение и дополнительный блок операционной, врачи больницы не забывали о педагогической и научной деятельности, стены больницы были основным домом окулистического общества.

В первые годы нового века в больнице появились и первые женщины-врачи (как же без них было бы скучно и тяжело, и как невозможно представить без них любую больницу сейчас). Скоропостижная смерть Ложечникова после коротких заочных споров (o tempora, o mores!) привела к возвращению в больницу когда-то ее молодого ученика, а теперь большого авторитета профессора С.С. Головина. К больнице вновь вернулся педагогический азарт. Больница сразу же вновь стала домом для студентов, которые дарили ей молодость и энергию, а сами брали бесконечные знания об окулистике того времени. Больница стала славиться и своей патоморфологией.

Первая мировая война застала больницу и страну в сложное время. Патриотические движения больницы привели к открытию при ней лазарета. Однако военные неудачи, рост революционных настроений, отсутствие среди отцов-попечителей разумных голов не оправдали надежд больницы,

Коллектив Эвакогоспиталя № 5011. 1-й ряд: *3-я слева* — Е.М. Бочевер, *в центре* — проф. Е.Б. Рабкин, *правее* — Н.Н. Дислер, профессор В.П. Страхов, Е.В. Фирюкова, 2-й ряд: *крайний слева* — И.Н. Миллер, 3-й ряд: *крайняя справа* — С.Е. Шарц. Конец 1944 г.

и вместе со всей страной она оказалась в пучине на развалинах Империи. Это наследство досталось одному из сыновей больницы — доктору Н.Н. Дислеру. Он смог не только вывести больницу в новый государственный разряд клиники, но и начать новый опыт педагогической деятельности — совершенствование врачей-офтальмологов (будущий прообраз ЦИУВ, родителем которого уже станет спустя несколько лет М.И. Авербах, но первой в этом направлении в Москве все-таки была Московская глазная больница).

Но возраст больницы брал свое, и она требовала серьезной реконструктивной операции. Не имея достаточного опыта в строительстве, больница на 14 лет оказалась под руководством двух неофтальмологов. Но именно в этот период произошел качественный скачок в ее уже немолодом развитии. Больница расширилась численно, качественно, укрупнилась и специализировалась (именно в этот период появились ее знаменитая безотказная «неотложка», физиотерапевтический кабинет, рентген-кабинет, современная патоморфологическая лаборатория и т.д.), приняв внутренний дух и структуру (расширение больницы на этом не завершилось), которые она и сохраняла до последних дней. Больница стала базой сразу для нескольких ВУЗов и даже фельдшерских школ, получив на два года приставку «образцовой» в своем имени. Правда, первый неофтальмолог Н.А. Наджаров, совершивший это чудо, уйдя на повышение, «в благодарность»... попал в жернова борьбы с троцкизмом, как, впрочем, и большая часть верхушки здравоохранения того времени...

Перед самым началом Великой Отечественной войны, дабы не нанести травм, больницу заботливо и очень нежно, можно сказать, на руках (не прекращая ее деятельности), повернули и перенесли в переулок Садовских *(мое прим.: Мамоновский переулок)* на подготовленный для нее пьедестал с центральной улицы Горького *(мое прим.: Тверской)*, которая становилась красивым широким проспектом. Так больница стала еще и выше ростом. Даже крупнейшие градостроительные планы не могли нанести вред жемчужине Московского здравоохранения. Но не успела больница занять новое место, как грянула страшная война, заставшая врасплох больницу со всей страной. Несмотря на тяготы военных лет, больница с первых месяцев взяла на себя роль глазного госпиталя, не забывая и об амбулаторной помощи гражданскому населению. В годы войны больница дала современное рождение офтальмологической службе МОНИКИ. К концу войны многие сотрудники больницы получили многочисленные награды как на фронтах, так и в тылу. Но дом оказался в очень плохом состоянии: его не успели благоустроить сразу после переноса. После преждевременной кончины в июле 1944 года отца тогда еще госпиталя майора Б.М. Лапука *(мое прим.: интересно, а помнит ли Боткинская больница, что перед тем как стать главным врачом глазной больницы, он был зам. главного врача их больницы?)*, так много сделавшего для больницы, происходили смены отцов-руководителей. Но ключевым стало перемещение в больницу кафедры офтальмологии Центрального института усовершенствования врачей и временно 4-го Главного управления Минздрава, что определило дальнейшее научное, клиническое и педагогическое развитие больницы. За 5 лет после войны больница была приведена в рабочее состояние и начала, по сути, новую яркую жизнь.

Только окончивший ординатуру И.А. Любченко начал широкое преобразование больницы, став отцом не только больницы, но и вскоре всей столичной офтальмологии: ему принадлежит инициатива организации офтальмологических отделений во многих больницах города. Это период появления новых направлений в специальности, нашедших свое отражение в специализированных кабинетах и отделениях больницы: офтальмоонкология и рентгентерапия, функциональная диагностика, офтальмофтизиатрия и некоторые другие. И даже в этом почтенном возрасте больница продолжала рождать новые учреждения. Москва с благодарностью должна помнить о появлении современной детской офтальмологии в лице отделения Морозовской детской клинической больницы. Его организаторами стали выходцы из Московской глазной больницы Б.А. Токарева и Е.К. Геймос. В этот же период больница становится центром городской консультативной помощи. Но помощь оказывалась и соседним областям, и даже иностранным гражданам.

К 145 годам возраст вновь напомнил о себе. Но менять родной дом больница не стала, а вновь разрешила себе проведение масштабной реконструктивной операции: она не только реализовала задумку Бовэ, но и вырастила себе филатовским стеблем отдельную поликлинику, что позволило ей сразу «глубже дышать». Надо отметить, что в 1970-е годы, в период роста офтальмологических НИИ, больница не теряла своего значения, став одним из плацдармов для отработки всего нового, что появлялось у молодых, но очень активных детей современности. Она критически впитывала наработки соседей. В свой 150-летний юбилей больница получила новое более современное имя — Московская офтальмологическая клиническая больница — и получила высокую награду — орден Трудового Красного Знамени. И знамя это больница продолжала нести высоко и гордо. Больница была в первую очередь врачом-тружеником. Ей было уже тяжело тягаться с молодыми и напористыми подростками в лице НИИ в научном плане (техническое оснащение в таком возрасте проводить всегда

Руководство Эвакогоспиталя № 5011. *Слева направо:* Е.М. Бочевер, С.Ю. Штейн, Е.В. Фирюкова, С.Е. Шарц, профессор В.П. Страхов, И.Н. Миллер, Н.Н. Дислер, Н.К. Иванов, Э.И. Шапиро, профессор Е.Б. Рабкин. Конец 1944 г.

Слева направо: Е.М. Бочевер, Н.К. Иванов, профессор Е.Б. Рабкин, Е.И. Шапиро, профессор В.П. Страхов, Н.Н. Дислер

Профессор
Михаил Леонидович Краснов

Коллектив больницы в 1961 году

Заслуженный врач РСФСР
Иван Антонович Любченко

Владимир Яковлевич Эдельман *(слева)* и зам. главного врача по медицинской части Макс Бернардович Мендельсон

Заслуженный врач РСФСР
Виктория Викторовна Перламутрова

Авторы атласа «Внутриглазные опухоли» (1965).
Слева направо: О.Н. Дислер, В.М. Шепкалова, А.А. Харасанян-Таде

Профессор
Нина Борисовна Шульпина

общества. Больница — крестная кафедры офтальмологии РМАНПО и одна из приемных родителей кафедры офтальмологии ФДПО РНИМУ им. Н.И. Пирогова. Под зорким оком больницы (и ее кадрами) начинали свою деятельность офтальмологические отделения ГКБ № 67, ГКБ № 70, ГКБ № 59... А еще это тысячи маленьких детей: очень и не очень заметных офтальмологов Российской Империи, СССР и стран СНГ, а также многих стран дальнего зарубежья.

За почти 194 года практическими врачами больницы только в отечественных журналах написано более 300 научных статей, а были еще многочисленные сборники, журналы смежных специальностей. Кроме того, сотни статей написаны благодаря ей аспирантами и сотрудниками кафедр ЦИУВ-РМАНПО и РГМУ.

В больнице защитили свои кандидатские и докторские диссертации почти 70 ее сотрудников (а еще ежегодно диссертации защищали аспиранты и докторанты кафедр).

Больнице посвящали стихи (даже иностранцы (!): «В московской глазной больнице» Те Хань), рассказы *(мое прим.: герой Шолохова Григорий Мелихов из «Тихого Дона» лечился в нашей больнице)*, ставили спектакли *(мое прим.: спектакль «Ее друзья» В. Розова, посвящен Е.М. Ивановой)*, посвящали песни *(мое прим.: офтальмолог и бард С.К. Кривцов)*, в ней снимали фильмы *(мое прим.: хотите увидеть смотровую бывшего 6-го или коридор и пост 2-го отделений — посмотрите «Привет Дуралеи!» Э. Рязанова, 1996)*.

Больница всегда жила своим уникальным семейным миром. Здесь было все: работа, раздоры и примирения, научные и житейские споры, любовь... Сюда, уходя куда-либо, многие возвращались спустя годы (а иногда и месяцы). Это был единый дом для всех, кто к нему прикасался.

Последним ребенком, только открывающим глаза и подающим первые признаки жизни, стал Московский городской офтальмологический центр. Он рожден в неволе, но корни его сильны, а генетика *(мое прим.: и те же кадры)* не позволит опустить знамя матери. Хочется верить, что его путь будет светлым, а лучшие традиции Московской глазной больницы сохранены, приумножены и переданы новым поколениям офтальмологов.

Главные врачи — отцы и матери больницы: экстраординарный профессор Броссе Петр Федорович (Brosse Peter Gottlieb), доктор медицины Броссе Вильгельм Федорович (Brosse Wilhelm Peter), заслуженный профессор Браун Густав Иванович, доктор медицины Ложечников Сергей Николаевич, профессор Головин Сергей Селиванович, к.м.н, заслуженный врач РСФСР Дислер Николай Николаевич, Наджаров Александр Ефремович, Лапук Борис Моисеевич, Шапиро Эмма Исааковна (и.о.), профессор Рабкин Ефим Борисович, Эдельман Владимир Яковлевич, профессор Краснов Михаил Леонидович, заслуженный врач РСФСР Любченко Иван Антонович, заслуженный врач РСФСР Перламутрова-Хуторская Виктория Викторовна, заслуженный врач РФ Житенев Валерий Митрофанович, заслуженный врач РФ Александрова Тамара Михайловна (и.о.), профессор Гришина Елена Евгеньевна, д.м.н. Корчуганова Елена Александровна, к.м.н., доцент Аржиматова Гульжиян Шевкетовна.

Лишь немногие из помогавших взрослеть и отдававшие частичку себя больнице в период Российской Империи: князья Д.В. Голицын, М.Н. Голицын, П.А. Голицын, врачи Ф.А. Гааз, А.И. Поль, М.А. Маркус, А.Е. Эвениус, Н.Б. Анке, аптекарь Кауфман, полковник Ф.В. Самарин, князь Н.И. Трубецкой, князь Н.А. Щербатов, В.И. Розенштраух, И. Ценкер-мл., Г.И. Дашкевич, И.Я. Шувалов, И.П. Шаблыкин, Г.В. Грудев, Н.А. Лукутин, Д.В. Мерчанский, Н.П. Голохвастов, Г.И. Керцелли, А.И. Ценкер, С.И. Корзинкин, Д.С. Шеншин, Н.И. Козловский и многие другие.

Невозможно перечислить всех врачей больницы, отдававших всю свою душу и сердце больнице и пациентам. Но некоторых все-таки вспомню (прошу прощения, что немного хаотично и упомяну не всех): профессор А.Н. Маклаков, В.И. Гилюс, доктор медицины А.А. Басанин, доктор медицины Н.Г. Правосуд, профессор В.П. Страхов, будущий профессор В.П. Филатов, будущий профессор А.А. Бельский, будущий профессор В.П. Одинцов, будущий д.м.н. Е.Э. Трапезонцева, будущий профессор В.Н. Архангельский, В.А. Розенталь, профессор М.Н. Благовещенский, будущий профессор Н.Я. Похисов, М.Г. Якуб, Е.И. Левентон, Е.А. Фирюкова, М.М. Фиш, М.Б. Мендельсон, С.Я. Бирштейн, будущий профессор Г.Я. Сабуров, будущий к.м.н., с.н.с. А.Л. Пригожина, Р.Л. Аккерман, О.Л. Давыдова, Л.Л. Фельдман, к.м.н. Б.И. Свядощ, к.м.н. Т.Д. Костюкова, к.м.н. В.М. Бояренко, И.Г. Возлинский, М.Н. Стацинская, А.А. Ходкевич, Д.Л. Новогрудская, к.м.н. А.А. Дмитриева, будущий д.м.н. Б.А. Токарева, С.Ю. Штейн, А.Л. Муселевич, М.М. Масс, заслуженный врач РСФСР А.Н. Щекина, В.Д. Иванова, В.А. Григорьева, Л.В. Шиф, к.м.н. Г.Г. Зиангирова, будущий заслуженный врач РФ, к.м.н. З.Л. Стенько, П.А. Вейн, О.Ф. Федотова, Ю.Г. Чехова, Л.И. Комбарова, С.А. Ильина, к.м.н. Т.Д. Страждина, к.м.н. В.М. Шепкалова, А.А. Хорасанян-Тадэ, будущий заслуженный врач РСФСР Л.Я. Полякова, К.А. Грекова, к.м.н. Е.М. Бочевер, к.м.н. Н.К. Иванов, к.м.н. С.Е. Шарц, к.м.н. Е.М. Иванова, Х.Я. Гельфман, С.С. Клочко, А.Н. Моисеева, к.м.н. А.И. Еремина, Е.В. Гудкова, Л.М. Тюханов, заслуженный врач РСФСР П.М. Конокотина, заслуженный врач РСФСР Е.В. Маяченкова, М.М. Сухова, Г.М. Азимова, будущий профессор Е.С. Либман, будущий профессор Р.А. Гундорова, Н.С. Загородникова, к.м.н. Н.С. Гонтуар, к.м.н. Л.Ф. Александрина, Н.Г. Пережогина, Р.Г. Полякова, к.м.н. А.Л. Клыкова, к.м.н. С.Я. Золотникова, к.м.н. Л.С. Гудкова, к.м.н. В.Ф. Железнова, к.м.н. С.И. Курченко, О.Е. Гнетова, Г.В. Ушакова, Н.К. Федосова, к.м.н. Т.П. Шмелева, Б.И. Левина, заслуженный врач РСФСР Э.Ф. Нескреба, С.Ю. Давыдов, заслуженный врач РСФСР А.Д. Орехова, Г.С. Зайцева, Л.В. Жарко, Т.Б. Гульшина, к.м.н. И.Ф. Борисенко, Т.Я. Троскунова, Н.Л. Шолохова, О.В. Шадская, С.А. Вердоянц, к.м.н. Н.А. Сотникова и многие-многие другие, в том числе работающие сейчас в новорожденном учреждении или в других клиниках Москвы. Свои первые шаги в больнице делали будущие профессора В.И. Морозов, Н.К. Серова, З.И. Мороз, И.Л. Гольдовская, С.Г. Чернышева, Н.В. Макарская и другие.

Консультанты больницы: будущий профессор Е.А. Хургина (консультант по биомикроскопии), терапевты Ю.И. Гольдендах, В.А. Остроумов, В.А. Щуровский, заслуженный врач РСФСР А.П. Песков, А.Г. Четверикова, Т.А. Утевская, Р.М. Стерина, патологоанатом, будущий профессор А.В. Русаков, неврологи: профессор Н.Н. Пятницкий, к.м.н. С.Д. Вознесенский, к.м.н. С.И. Шахнович, Э.Х. Покровская, к.м.н. Е.А. Семина, к.м.н. С.Н. Маергойз, биолог О.Н. Дислер, ЛОРы: заслуженный врач РСФСР Е.С. Жилинский, профессор Я.А. Фастовский, к.м.н. В.Л. Каневский, д.м.н. Е.М. Альтман, фтизиатры: к.м.н. Ю.П. Коровина, к.м.н. И.С. Мечева, Т.И. Крейвальд, стоматологи: М.С. Езерская, М.В. Гремитских, И.Н. Степанова и некоторые другие.

Сотрудники кафедр ЦИУВ-РМАПО-РМАНПО и 2 МОЛГМИ-РГМУ: профессора М.Л. Краснов, С.И. Тальковский, Д.И. Березинская, С.А. Спектор, Н.А. Вишневский, Н.Б. Шульпина, Л.К. Мошетова, А.Ф. Бровкина, Ю.М. Корецкая, Ю.Б. Слонимский, С.А. Кочергин, Е.Е. Гришина, И.Б. Алексеев, Ю.Е. Батманов, А.Ю. Слонимский, доценты Н.К. Иванов, Е.М. Иванова, Э.А. Лебединская, Л.И. Нудьга, А.П. Мизгирева, Е.К. Бенделик, Г.Ш. Аржиматова, О.Ю. Яценко, И.В. Воробьева, Г.М. Чернакова, К.И. Туркина, И.А. Лещенко и многочисленные ассистенты.

Больница помнит своих лучших медицинских сестер: Е.И. Августинович, Г.И. Селиверстову, С.С. Демичеву, А.Н. Канушину, Н.И. Никольскую, О.Я. Серебренникову, Г.В. Вознюк, М.И. Лупову, М.М. Филипюк, Е.А. Дубинину, А.М. Романович, Е.А. Авдюхову, Р.П. Зайцеву, А.И. Вяхереву, Л.С. Индюкову, М.А. Каретину, Л.М. Волкову, старшую операционную сестру Л.А. Слободник, старшую сестру поликлиники Н.Н. Тихонову, диетсестру А.Н. Махову и других. Техника С.И. Барковского, зав. библиотекой О.И. Терехову.

Старшая двоюродная сестра Московской глазной больницы из Санкт-Петербурга ушла на пенсию 23 года назад, но даже сейчас продолжает оказывать большую консультативную помощь городу. Верю, что остановка сердца больницы сегодня — это лишь клиническая смерть (а может быть летаргический сон?). Она продолжит еще некоторое время свою пусть и сильно ограниченную, но консультативную и целебную помощь, благодаря простроенной 50 лет назад поликлинике. Хочется верить, что спустя годы, как птица Феникс, больница воскреснет (она еще при жизни стала святой, пройдя все пути мучеников и просветителей, исцеляя не только глаза, но и души людей и коллег) и вновь взлетит на новую небывалую высоту в прежнем или новом обличье, но в старом статусе больницы, который ей был дан при рождении и вновь «…каждый, страждущий глазами, без всякаго различія состоянія, возраста и пола, может посѣщать больницу в назначенные для сего часы и просить о поданіи ему помощи, а если болѣзн его потребует, то и принять его на полное содержаніе больницы».

Мы не забудем тебя и будем всегда тебе благодарны за науку жизни и специальности, в выборе которой никогда не разочаровывались.

Король умер. Да здравствует король!

Помните большую с ее широкой душой, открытостью, умеренным консерватизмом, умением любить и быть любимой, умением быть разносторонней и даже универсальной. Ведь без прошлого не бывает настоящего. Забывая корни, мы не сможем двигаться вперед.

А.С. Обрубов ©

Фото предоставил автор

Влияние типа миопии на эффективность методов контроля ее прогрессирования

А.В. Мягков

Директор НОЧУ ДПО «Академии медицинской оптики и оптометрии», руководитель офтальмологических клиник «Кругозор» , д.м.н., профессор

29 ноября в Самаре на XIV офтальмологической конференции «Рефракция – 2019. Новые горизонты» с лекцией «Влияние типа миопии на эффективность методов контроля ее прогрессирования» выступил профессор А.В. Мягков (Москва).

По определению Э.С. Аветисова, миопия — это заболевание, возникающее самостоятельно вследствие определенных факторов риска и анатомо-оптических изменений глаза. Важно установить развернутый диагноз, определить динамику процесса, рациональную тактику лечения, его эффективность и прогноз. Клиническая классификация не должна содержать признаки, которые врач не в состоянии выявить, основываясь на аналитических данных и результатах обследования пациента. В настоящее время существует возможность внести изменения в классификацию, т.к. значительно расширились диагностические возможности с момента появления этого определения.

Е.Ж. Трон впервые предложил компонентный анализ рефрактогенеза. В учебнике по глазным болезням А.А. Бочкаревой и Т.И. Ерошевского дано определение эмметропии: это — соразмерная рефракция. При «соразмерной рефракции» анатомо-оптическое состояние глаза обеспечивает положение главного фокуса на сетчатке.

«Когда мы говорим о длине глаза, мы забываем о физической рефракции. У нас могут быть эмметропы с длиной глаза в 25 мм? Могут. С длиной 23 мм? Могут. Таким образом, речь идет о соразмерной рефракции.

Возвращаемся ко второму моменту — компонентному анализу рефрактогенеза. Сейчас мы все увлечены аксиальной длиной, но необходим правильный анализ.

Миопия — это рефракционная ошибка или болезнь? Вернемся к Тихону Ивановичу Ерошевскому. Есть выражение «слабая близорукость — дар Божий». Люди, у которых миопия в 2 дптр, — счастливые люди, которые до 55 лет ходят без очков.

В классификации Трона — два основных типа миопии: осевая и рефракционная. Осевая, при которой физическая рефракция находится в пределах нормы; рефракционная — при которой длина глаза неизменна и соответствует норме, но меняется рефракция глаза.

В последнее время появляются замечательные публикации, в которых озвучиваются эти идеи. Например, А.А. Шпак в последней публикации пишет, что можно выделить экстремальную миопию 15-18 дптр с большой длиной глаза; но также пора выделить осевую и рефракционную аметропию.

Есть интересная работа Цибульской, в которой описаны многочисленные исследования пациентов с осевой и рефракционной миопией. Авторы пришли к выводу о том, что если у пациента осевая миопия, проблемы есть, если рефракционная — проблем нет. Почему? Потому что длина глаза остается в пределах возрастной нормы. Следовательно, нет удлинения глаза, нет растяжения сетчатки, нет макулодистрофии.

Мы решили провести сравнение двух типов миопии — рефракционной и осевой. Ретроспективное исследование было основано на анализе карт пациентов, прошедших профилактическую лазерную коагуляцию сетчатки по поводу ПВХРД. Выяснилось, что из 304 человек только 11% имели рефракционную миопию, остальные пациенты имели осевую миопию. Это говорит о том, что вероятность возникновения осложнений у пациентов с осевой миопией в 10 раз выше, чем у пациентов с рефракционной миопией. Кроме того, мы обнаружили, что у пациентов с рефракционной миопией в 60% случаев была диагностирована миопия слабой степени, высокая степень — крайне редко, в остальных случаях — миопия средней степени. Это положительный прогноз? Да, мы можем оценить прогноз как положительный.

Мы также провели анализ пациентов, находящихся на учете по программе контроля миопии. Было выявлено, что среди этих пациентов есть группа пациентов с рефракционной миопией (11-13%). У этих пациентов диагностирована миопия слабой степени, отсутствует прогрессирование миопии (с точки зрения осевого удлинения глаза).

Полученные нами данные совпадают с результатами, полученными нашими украинскими коллегами, а именно: при осевой миопии чаще встречается средняя и высокая степень; при рефракционной — наиболее часто встречается миопия слабой степени; при смешанной — слабой и средней степени.

Мы должны обязательно сравнивать рефракцию и длину глаза. Мы разделили наших пациентов на три группы. Рефракционная миопия: вне зависимости от степени миопии (слабая, средняя, высокая) длина глаза находится в пределах нормы. При этом мы видим, что чем выше степень миопии, тем выше сила рефракции роговицы, т.е. в этом случае мы наблюдаем четкую рефракционную миопию. Мы можем сегодня это сделать? Да. Любой авторефкератометр дает силу роговицы. Поэтому мы имеем разрозненные данные. Почему ортокератология может дать эффективность 100%? Потому что берется эта группа пациентов. В списке критериев включения и исключения, вы обратили внимание, был только один параметр — сфероэквивалент. Не были выделены пациенты с осевой миопией и с рефракционной. Если в группу попадают пациенты с осевой миопией, эффект составит 50% и ниже, с рефракционной — эффект 100%. Не будет осевого удлинения за пределы 24 мм.

Относительно осевой миопии, обратите внимание, в нашей группе происходило параллельное увеличение степени миопии с удлинением глаза. При этом физическая рефракция роговицы оставалась в пределах статистической нормы.

Хочу обратить ваше внимание на два исследования, опубликованные в прошлом году. Посмотрите, что происходит: с 1-го по 5-й класс в 10 раз увеличивается количество пациентов с миопией (это касается в основном девочек). С 5-го по 11-й класс прибавилось всего 2 человека. Какой вывод можно сделать? Если в доказательную медицину включить пациентов с рефракционной миопией возрастом 12 лет, любой метод будет эффективен: бифокальная линза, ортолинза и т.д., мы получим 100% эффект.

Вторая публикация, подготовленная под руководством О.В. Проскуриной, заслуживает внимания по следующей причине: количество миопов со слабой степенью, которые остаются. В первом классе было одно количество, затем стало 82 человека, в итоге осталось 66 человек со слабой миопией. Возможно, у этих пациентов был контроль миопии, но, на мой взгляд, в этой группе часть пациентов имела рефракционную миопию.

В качестве следующего шага мы разделили факторы риска (мы часто говорим о факторах риска) на неконтролируемые и контролируемые. Мы не можем изменить расовую принадлежность, наследственность. Обращаю ваше внимание на контролируемые факторы: время, проведенное на открытом воздухе и т.д. — мы можем на это влиять.

На основании этого мы провели моделирование течения различных видов миопии в зависимости от характера миопии. Мы взяли исходную рефракцию, контролируемые — неконтролируемые факторы, рост глаза — 0,1 мм в год (норма роста глаза у ребенка в процессе рефрактогенеза у ребенка составляет 0,1 мм в год), увеличение ПЗО — 0,1 мм при наличии одного из двух факторов риска, увеличение на 0,2 мм при наличии двух факторов риска. Наша задача заключается в том, чтобы сохранить пациента в следующих параметрах: глаз до 6 дптр и 26 мм.

С точки зрения физиологии происходит следующее: в норме у ребенка в 6 лет гиперметропия составляет около 1 дптр; глаз растет на 0,1 мм в год — в 9 лет — эмметропия и далее ребенок здоров, если нет факторов риска. Близорукость увеличится, если родители миопы и ребенок проводит много времени за гаджетами. Но даже в этих условиях миопия остается слабой или средней. Здесь можно повлиять только на контролируемые риски.

При ускоренном рефрактогенезе (в 6 лет эмметропия) глаз растет, и у ребенка три варианта развития: он может остаться эмметропом при отсутствии факторов риска, при наличии факторов риска (родители миопы) к 12-15 годам ребенок может стать миопом высокой степени.

Если у пациента рефракционная миопия (роговица — 47-44 дптр, длина глаза — 23,5 мм) и мы ничего не будем делать с этим пациентом, он будет миопом в 2,5 дптр, у него будет высокое качество жизни, не будет осложнений на сетчатке и т.д. Стоит ли этого ребенка водить на аппаратное лечение, назначать какие-то иные методы лечения? На мой взгляд, этого делать не следует. Даже с неконтролируемыми факторами риска (родители близоруки) уровень миопии у этих детей будет не критичен (4 дптр). Лучше уделять больше внимания группе пациентов с осевой миопией. Но если ребенок с рефракционной миопией целыми днями будет сидеть за компьютером, если у него не остается времени на прогулки на свежем воздухе, уровень миопии к окончанию школы составит 6 дптр. Таким образом, мы можем повлиять на этот фактор и сохранить приемлемый уровень миопии.

При осевой миопии через 2-3 года после ее возникновения уровень составит 6,5 дптр. Глаз удлинится, и мы должны на раннем этапе контролировать миопию с использованием всех доступных методов, в соответствии с клиническими рекомендациями.

Выводы: ПВХРД сетчатки встречается в 10 раз чаще у пациентов с осевой миопией; доля рефракционной миопии составляет 10-15% в структуре миопии; не прослеживается взаимосвязь степени рефракционной миопии с удлинением глаза и, следовательно, риск возникновения осложнений со стороны сетчатки минимальный; наиболее часто рефракционная миопия бывает слабой и средней степени, что положительно влияет на качество жизни в будущем; при рефракционной миопии достаточно исключения контролируемых факторов для профилактики ее прогрессирования. То есть при рефракционной миопии путь ведения пациента гораздо более простой, если нет факторов риска и ребенок соблюдает гигиену зрения. Об этом необходимо помнить.

Осевая миопия сопровождается активным прогрессированием, особенно при наличии контролируемых факторов риска; раннее формирование миопии в возрасте 8-10 лет увеличивает риск возникновения ПВХРД и других осложнений. Осевая миопия требует активных мероприятий с момента ее манифестации. Устранение контролируемых факторов риска в сочетании с рациональным назначением оптических, медикаментозных и других методов позволит удержать осевую миопию на уровне миопии средней степени. Наша с вами задача заключается в том, чтобы не дать осевой миопии дойти до высокой степени — 6 дптр и выше.

Важно дифференцировать прогрессирующую миопию по типу/характеру для успешного прогнозирования.

В классификацию следует внести тип/характер миопии, что существенно влияет на лечение. Необходимо исключать пациентов с рефракционным типом миопии при оценке эффективности методов контроля миопии. Любые методы контроля при рефракционной миопии буду эффективны.

При использовании ортолинз необходимо иметь в виду, что для достижения максимального эффекта ортолинзы чаще подбираются пациентам с крутой роговицей (43-47 дптр при рефракционной либо смешанной миопии) и реже пациентам, имеющим плоскую роговицу (39-40 дптр), что характерно для осевой миопии.



Рис. 1

Рис. 2

Рис. 3

Рис. 4

Рис. 5

Рис. 6

Рис. 7



Рис. 8

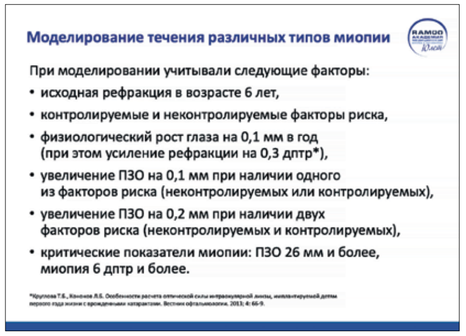

Рис. 9

Рис. 10

Рис. 11

Клинико-функциональное состояние сетчатки после неадекватно проведенной лазеркоагуляции периферических витреохориоретинальных дистрофий

В.В. Нероев, Г.Ю. Захарова, И.В. Цапенко, М.В. Зуева, Б.М. Магамадов

ФГБУ «НМИЦ глазных болезней им. Гельмгольца» Минздрава РФ, г. Москва

Периферические витреохориоретинальные дистрофии (ПВХРД) являются основной причиной развития регматогенной отслойки сетчатки (РОС) [1, 2]. Лазерная коагуляция ПВХРД проводится для предотвращения развития РОС. Терапевтическая эффективность лазеркоагуляции как профилактического метода при разрывах сетчатки варьирует от 75 до 100% [3, 4]. В то же время, наряду с положительным действием лазеркоагуляции, позволившим снизить частоту развития РОС, имеются данные, указывающие на возможные осложнения после лазерного лечения, среди которых — непрямое повреждение макулярной области [5]. Поэтому, несмотря на многочисленные многолетние исследования, проблема проведения лазеркоагуляции ПВХРД остается актуальной и связана с правильной диагностикой и выбором адекватного лечения заболевания.

В наш Центр часто обращаются больные, которым была ранее проведена лазеркоагуляция сетчатки. При осмотре глазного дна у многих больных были документированы признаки неадекватно проведенной лазерной коагуляции сетчатки, которые включали гиперкоагуляцию, избыточно большое количество коагулятов при минимальных изменениях в сетчатке, или даже это, крайне важно знать, насколько опасно для функциональной активности сетчатки проведение гиперкоагуляции в неоправданно массивном режиме, неадекватном состоянию глазного дна.

Цель: проанализировать влияние неадекватной лазеркоагуляции при ПВХРД на клинико-функциональное состояние сетчатки.

Нами было обследовано 18 больных (32 глаза) с ПВХРД (возраст 20-40 лет), которым ранее была проведена лазеркоагуляция сетчатки. Всем пациентам проведено стандартное офтальмологическое обследование, была выявлена миопия различной степени: миопия слабой степени — у 4 пациентов, миопия средней и высокой степеней соответственно у 10 и 4 больных. Электрофизиологические исследования включали регистрацию различных видов электроретинограммы (ЭРГ) на диффузные вспышки по стандартам ISCEV (палочковый ответ, максимальная смешанная ЭРГ, осцилляторные потенциалы (ОП), колбочковая ЭРГ, ритмическая ЭРГ на мелькания 30 Гц) и мультифокальной ЭРГ (мф-ЭРГ) для оценки топографии функциональных изменений на периферии сетчатки и в макулярной области. Больные были разделены на три группы. В группе 1 6 больным (11 глаз) ранее была проведена лазеркоагуляция сетчатки с гиперэффектом и в очень большом количестве. Контрольную группу составили 9 больных: с миопией слабой степени — 4 пациента, со средней и высокой степенью — 3 и 2 пациента соответственно без дистрофических изменений на глазном дне.

В 1-й группе в двух глазах вокруг разрывов сетчатки выявлялись сливные большие пигментированные лазеркоагуляты. В одном глазу при наличии маленькой зоны дистрофии по типу «след улитки» большие пигментированные лазеркоагуляты в несколько рядов занимали весь нижне-наружный квадрант глазного дна. На 6 глазах при нормальном глазном дне была проведена массивная от 4 до 6 рядов практически циркулярная лазеркоагуляция с гиперэффектом. По результатам ЭФИ показано, что, несмотря на отдаленные сроки проведения лазеркоагуляции, при лазерной коагуляции сетчатки с гиперэффектом амплитуды a- и b-волн максимальной ЭРГ и ОП были снижены до 90, 82 и 70% от значений контрольной группы соответственно. Наиболее значительные изменения ОП отмечены для осцилляции О2, что отражает ишемические изменения на уровне внутреннего ядерного слоя сетчатки (ВЯС) после проведения лазерного лечения, вероятно, связанные с ухудшением состояния ретинального кровотока. Редукция плотности Р1 компонента мф-ЭРГ в центральном гексагоне до 60% и во 2 и 3 кольцах мф-ответа до 70% показателей контроля свидетельствует о снижении функциональной активности сетчатки не только на ее периферии, но и в зонах фовеа, пара- и перифовеа. У одного больного на 2-х глазах была проведена массивная гиперкоагуляция вокруг атрофических очагов с пигментом, при этом в одном глазу через 1 год из-за развития хориоидальной неоваскуляризации резко снизилось зрение с 1,0 до 0,3. По результатам ЭФИ, в данном случае отмечено выраженное угнетение амплитуды волн скотопической и колбочковых ЭРГ (почти в 2 раза), а также редукция Р1-компонента во всех кольцах мф-ЭРГ, свидетельствующие о том, что массивная гиперкоагуляция сетчатки приводит к существенному нарушению функции фоторецепторов и нейронов внутреннего ядерного слоя сетчатки, включая макулярную область. Полученные результаты, вероятно, можно рассматривать как осложнение, вызванное неадекватно проведенной лазеркоагуляцией.

Во 2-й группе больных в 10 глазах с множественными зонами решетчатой дистрофии проведена лазеркоагуляция сетчатки в адекватном режиме, но в очень большом (ненужном) количестве. В 1 глазу при нормальном глазном дне проведен лазерный циркляж в 6 рядов, после чего через 1 месяц у больной появились жалобы на «пятно» в глазу. Для данной группы характерным являлось угнетение функциональной активности скотопической системы сетчатки, по данным стандартной ЭРГ на диффузные вспышки, и выраженная дисфункция макулярной области, установленная по редукции плотности ответа во всех кольцах мф-ЭРГ, включая зону фовеа и среднюю периферию сетчатки.

В 3-й группе больных на 3-х глазах ранее был проведен лазерный циркляж от 4 до 6 рядов с гиперэффектом при нормальном глазном дне, при этом в 1 глазу проведено 7 сеансов лазеркоагуляции. При одной маленькой зоне решетчатой дистрофии на 1 глазу проведен лазерный циркляж в 3-4 ряда с гиперэффектом. При периферической локальной плоской отслойке сетчатки (1 глаз) проведена массивная лазеркоагуляция с гиперэффектом со снижением зрения через месяц после лазеркоагуляции. В 4-х глазах после проведения операции по поводу РОС сетчатка прилегла на всем протяжении, однако дополнительно был сделан массивный лазерный циркляж с гиперэффектом.

Функциональные исследования показали, что лазеркоагуляция сетчатки с гиперэффектом и с очень большим количеством лазеркоагулятов приводит к существенному угнетению амплитуды прежде всего b-волны максимальной ЭРГ и ОП, в меньшей степени изменяются колбочковые ответы сетчатки. Несмотря на то что в центральных отделах сетчатки не было выявлено патологических изменений при офтальмологическом осмотре пациентов (как в 1-й и 2-й группах больных), по данным мф-ЭРГ установлена выраженная макулярная дисфункция, прежде всего в зоне фовеа (плотность ответа от центрального гексагона снижена до 30-40% значений контрольной группы). Следует отметить, что на глазах с оперированной ранее отслойкой сетчатки и проведенной лазеркоагуляцией в анамнезе угнетение биопотенциалов сетчатки, отражающих функциональную активность периферических отделов сетчатки, было более выраженным (до 40-50% показателей контрольной группы), чем на глазах без отслойки [5].

Заключение. Неадекватно проведенная лазерная коагуляция сетчатки у больных с ПВХРД приводит к существенному изменению функциональной активности фоторецепторов и нейронов ВЯС не только в зонах ее проведения, но и в макулярной области сетчатки, приводя к развитию макулярных осложнений в более поздние сроки. Отмеченные нарушения можно рассматривать как осложнения гиперлазеркоагуляции. По результатам ЭФИ, наиболее выраженные изменения характерны для проведения лазеркоагуляции сетчатки с гиперэффектом и с очень большим количеством коагулятов.

Литература

1. Algvere P.V., Jahnberg P., Textorius O. The Swedish Retinal Detachment Register, I: a database for epidemiological and clinical studies. Graefes Arch Clin Exp Ophthalmol. 1999; 237: 37-44.

2. Mitry D., Charteris D.G., Yorston D. et al. The epidemiology and socioeconomic associations of retinal detachment in Scotland: a two-year prospective population-based study. Invest Ophthalmol Vis Sci. 2010; 51(10): 4963-4968.

3. Большунов А.В. Вопросы лазерной офтальмологии. М.: 2013. 316 с.

4. Bloome M.A., Garcia C.A. Manual of retina and choroidal dystrophies. New York; Appleton Centary Crofts; 1982.

5. Robertson, Norton. Long-term follow up of treated retinal breaks. Am J Ophthalmol. 1973; 75(3): 395-404.

6. Нероев В.В., Цапенко И.В., Захарова Г.Ю., Кондратьева Ю.П., Зуева М.В. Изменение макулярной функции парного глаза у больных с регматогенной отслойкой сетчатки и периферическими витреохориоретинальными дистрофиями после проведения лазерной коагуляции сетчатки. Бюллетень СО РАМН. 2014; 34(3): 76-80.

7. Цапенко И.В., Зуева М.В., Захарова Г.Ю., Кондратьева Ю.П. Картирование макулярной функции в глазах с периферической витреохориоретинальной дистрофией после лазерной коагуляции сетчатки. В кн.: IX Российский общенациональный офтальмологический форум: Сб. науч. трудов. М.; 2016; 1:253-256.

Сборник научных трудов «XII Российский общенациональный офтальмологический форум – 2019»

Перспективы фрактальной фототерапии в «модифицирующем» лечении заболеваний сетчатки

М.В. Зуева, В.В. Нероев, Н.В. Нероева, И.В. Цапенко

ФГБУ «НМИЦ глазных болезней им. Гельмгольца» Минздрава РФ, г. Москва

При нейродегенеративных заболеваниях сетчатки и мозга для защиты и восстановления структуры и функции нервной ткани широко используют не только лекарственные, но также немедикаментозные способы нейропротекции и нейрореабилитации (нейровосстановление). Разрабатываются новые методы терапии, основанные на внутренне присущем мозгу свойству пластичности — его способности меняться при изменении входов от внутренней или внешней среды [1-4]. Они направлены на стимулирование репаративных способностей головного мозга и сетчатки с целью восстановления поврежденных нейронных сетей или построения новых путей для компенсации функционального и когнитивного дефицита.

Понятия «нейропротекция» и «нейрореабилитация» не идентичны и подразумевают различные аспекты так называемого модифицирующего болезнь лечения. Модифицирующим называют лечение, которое замедляет клиническую эволюцию до поздних стадий нейродегенеративного заболевания, достигая этого результата либо путем подавления первичных событий (нейропротекция), либо путем усиления компенсаторных и регенеративных механизмов в мозге (нейровосстановление) [5]. Нейропротекция и нейровосстановление используют общие молекулярные медиаторы, такие как нейротрофические факторы, нейротрансмиттеры, каскады внутриклеточной сигнализации. Разница состоит в том, что на ранних (доклинических) стадиях нейродегенеративных заболеваний в ЦНС развиваются позитивные изменения, характеризующие адаптивную пластичность, которые направлены на защиту и сохранение структуры и функции нервной ткани. Активирующая адаптивную пластичность нейропротекторная терапия, примененная на доклинической стадии, имеет большой потенциал эффективно противостоять первичным событиям в нейродегенерации, останавливая или существенно замедляя прогрессирование заболевания. На более продвинутых стадиях с гибелью нейронов и нарушением структурной и функциональной связности мозга наблюдаемые пластические изменения носят характер неадаптивной пластичности, механизмы которой изучены на моделях прогрессирующих нейродегенеративных заболеваний [5]. Неадаптивная пластичность не может восстановить нарушенные связи и функции мозга, и в таких случаях задачей внешнего терапевтического воздействия будет усиление компенсаторных и регенеративных механизмов.

Потенциал нейропластичности значительно снижается при старении и заболеваниях [6, 7], и этот факт определяет объективные ограничения методов, основанных на пластичности мозга. Поэтому для усиления положительного результата любых нейропротекторных стратегий необходимо сначала повысить потенциал нейропластичности, активировать пластические способности нервной ткани. С другой стороны, в стимулирующей терапии (при электро-, магнито-, свето- и аудиовизуальной стимуляции), как правило, применяют режимы периодических воздействий с постоянной частотой ритма. Однако воздействие с периодическим ритмом не способно восстановить высоко вариабельный фрактальный паттерн физиологических ритмов, характеризующий здоровые процессы, включая динамику нейронной активности (см. обзор [8]). В многочисленных исследованиях показано, что типичным признаком здоровых физиологических процессов является их фрактальная динамика со спектром мощности, соответствующим степенной функции 1/f [9]. Сложность флуктуаций активности мозга и других физиологических ритмов теряется при нейродегенеративных заболеваниях [10-13] и заменяется либо на упорядоченные флуктуации (периодические колебания), либо на полностью случайное (стохастическое) поведение системы [9, 14-16]. Поэтому для стимуляций с постоянной частотой воздействия, которая характеризует патологию, а не норму, нельзя исключать риск негативных последствий, так как периодический ритм может еще больше удалить систему от фрактальной динамики здоровой активности нейронов.

Таким образом, принимая во внимание существование объективных препятствий к повышению эффективности модифицирующего болезнь лечения, при любых стратегиях восстановления структуры и активности сетчатки и головного мозга необходима, с одной стороны, активация адаптивной нейропластичности и, с другой стороны, применение физиологически адекватной временной структуры ритмических стимулов. Нами предложен новый подход к стимуляции, основанный на использовании сложноструктурированных сигналов, имеющих фрактальную динамику. Мы предположили, что применение фрактальных режимов в сенсорной стимуляции позволит улучшить эффект самой стимулирующей терапии и также повысить эффективность других терапевтических стратегий, направленных на восстановление структуры и функции нейронных сетей путем активации потенциала нейропластичности. Разработан фототостимулятор, создающий нелинейные флуктуации яркости на основе фрактальных функций Вейерштрасса [17, 18]. Компьютерная программа для нелинейной оптической стимуляции позволяет задавать нужные параметры сложноструктурированных сигналов. С помощью этого прибора в ограниченном клиническом исследовании недавно было оценено влияние низкоинтенсивной фрактальной фототерапии на яркостную чувствительность у пациентов с подозрением на глаукому и с первичной открытоугольной глаукомой (ПОУГ) I-III стадий [19]. Двухнедельная низкоинтенсивная фрактальная фототерапия значительно улучшала периметрический индекс MD (mean deviation), отражающий средний дефект в поле зрения, демонстрируя перспективность этого метода как немедикаментозного подхода к нейропротекторной терапии ПОУГ.

Важно заметить, что структурная пластичность сетчатки проявляется не только при развитии глаукомы, но и при других ретинальных патологиях. События, характеризующие ремоделирование сетчатки, такие как прорастание нейрональных отростков и модификация синаптических соединений, являются важными элементами в восстановлении нервной ткани взрослого человека при любой этиологии ее повреждения. Они, в частности, описаны как процессы, происходящие при развитии сухой формы возрастной макулярной дегенерации (ВМД). Благодаря своей хорошо организованной ламинарной структуре сетчатка позволяет идентифицировать и анализировать аномальные проекции или соединения нейрональных элементов. Sullivan et al. [20] сравнивали архитектуру сетчатки в различных зонах (центральной, средней периферической и дальней периферической) у здоровых лиц и пациентов с сухой ВМД. В отличие от сетчатки нормального человека того же возраста, при ВМД большое количество синапсов фоторецепторов по всем ретинальным зонам втягивается из наружного плексиформного в наружный ядерный слой. Это стимулирует рост дендритов постсинаптических биполярных клеток (БК) также по всей сетчатке и последующее преобразование схемы (ремоделирование) синаптических контактов между фоторецепторами и биполярными клетками. Следовательно, анатомические изменения сетчатки, характеризующие ее структурную пластичность, развиваются при всех эксцентриситетах, а не только в макулярной области. Сохранные нейроны взрослой сетчатки способны образовывать новые синапсы, что может быть критично важным для обоснования новых методов восстановления поврежденной сетчатки, тем более что сегодня не существует одобренной терапии для лечения сухой формы ВМД и географической атрофии. Никакие методы не могут восстановить поврежденный пигментный эпителий сетчатки (РПЭ) или фоторецепторы, и все существующие и разрабатываемые подходы к лечению ВМД могут только предотвратить и замедлить прогрессирование атрофии. Окислительный стресс, отложения липофусцина, хроническое воспаление и недостаточность хориоидального кровотока играют важную роль в патогенезе сухой ВМД и представляют собой возможные цели для новых методов лечения, и в настоящее время клинические испытания проходит большое количество лекарственных препаратов [21]. Однако лишь немногие из них получат разрешение к клиническому применению и, кроме того, необходимо долгосрочное наблюдение для проверки реальной безопасности и эффективности исследуемых препаратов.

Можно предположить, что фрактальная оптическая стимуляция, направленная на активацию адаптивной пластичности и восстановление нарушенных нейронных сетей, имеет потенциал быть перспективным методом модифицирующего лечения ВМД, клиническая значимость которого на ранних и развитых стадиях заболевания, так же как и механизмы воздействия, должна быть изучена в будущих исследованиях. Более того, проявления пластичности сетчатки сегодня продемонстрированы и при других заболеваниях, включая пигментный ретинит (ПР). Палочковые БК после деафферентации создают новые синапсы с фоторецепторами, однако при ПР после дегенерации фоторецепторов ретинальные нейроны, включая БК, проявляют «неадаптивный» пластический ответ, приводящий к изменению схемы синаптических соединений в сетчатке с формированием аберрантных контактов [22]. Негативное ремоделирование усложняет создание БК функциональных синапсов с фоторецепторами и может быть одним из ограничений высокой эффективности стратегий протезирования сетчатки. С другой стороны, в экспериментальных исследованиях показано, что при разрушении фоторецепторов в сетчатке кролика фотокоагуляцией палочки и колбочки в течение нескольких недель перемещаются в зону абляции, уменьшая слепое пятно при скотопической и фотопической яркости [23]. В процессе восстановления сетчатки после ее повреждения ответы на деафферентацию палочковых и колбочковых БК резко различаются. Если палочковые БК расширяют свое дендритное ветвление, образуя новые синапсы со здоровыми фоторецепторами вне очага поражения, тем самым способствуя восстановлению зрительной функции, то колбочковые БК не проявляют такой реструктуризации дендритов. То есть типы БК, представляющие различные зрительные пути, по-разному отвечают на потерю фоторецепторов последующей перестройкой своего дендритного ветвления. Эти свидетельства пластических изменений сетчатки говорят в пользу применения методов немедикаментозной нейропротекции для усиления проявлений адаптивной пластичности и улучшения контактов выживших нейронов в наружной сетчатке больных ПР, что должно улучшить результаты и существующих, и новых разрабатываемых методов терапии.

Таким образом, мы полагаем, что фрактальная фототерапия может занять свою нишу в арсенале методов лечения заболеваний сетчатки как подход, модифицирующий течение патологического процесса и ослабляющий его клинические проявления путем активации адаптивной нейропластичности и ремоделирования поврежденных нейронных сетей.

Литература

1. Serruya M.D., Kahana M.J. Techniques and devices to restore cognition. Behav. Brain Res. 2008; 192(2): 149–165.

2. Baroncelli L., Braschi C., Spolidoro M. et al. Nurturing brain plasticity: impact of environmental enrichment. Cell Death Different. 2010; 17: 1092–1103.

3. Rosa A.M., Silva M.F., Ferreira S. et al. Plasticity in the human visual cortex: an ophthalmology-based perspective. Biomed Res Int. 2013; Article ID 568354.

4. Alwis D.S., Rajan R. Environmental enrichment and the sensory brain: the role of enrichment in remediating brain injury. Front Syst Neurosci. 2014; 8: 156.

5. Francardo V., Schmitz Y., Sulzer D., Cenci M.A. Neuroprotection and neurorestoration as experimental therapeutics for Parkinson's disease. Exp Neurol. 2017; 298: 137–147.

6. Pascual-Leone A., Freitas C., Oberman L. et al. Characterizing brain cortical plasticity and network dynamics across the age-span in health and disease with TMS-EEG and TMS-fMRI. Brain Topogr. 2011; 24(3-4): 302–315.

7. Maya-Vetencourt J.F., Origlia N. Visual cortex plasticity: a complex interplay of genetic and environmental influences. Neural Plasticity. 2012; Article ID 631965.

8. Zueva M. Fractality of sensations and the brain health: the theory linking neurodegenerative disorder with distortion of spatial and temporal scale-invariance and fractal complexity of the visible world. Front Aging Neurosci. 2015; 7:135.

9. Goldberger A.L., Amaral L.A.N., Hausdorff J.M. et al. Fractal dynamics in physiology: Alterations with disease and aging. Proc Natl Acad Sci USA. 2002; 99(Suppl. 1): 2466-2472.

10. Sejdi E., Lipsitz L.A. Necessity of noise in physiology and medicine. Comput Methods Programs Biomed. 2013; 111: 459-470.

11. Jeong J. EEG dynamics in patients with Alzheimer's disease. Clin Neurophysiol. 2004; 115(7): 1490-1505.

12. Dauwels J., Srinivasan K., Reddy M.R. et al. Slowing and loss of complexity in Alzheimer's EEG: two sides of the same coin? Int J Alzheim Dis. 2011; Article ID 539621.

13. Al-Nuaimi A.H., Jammeh E., Sun L., Ifeachor E. Complexity measures for quantifying changes in electroencephalogram in Alzheimer's diseas. Complexity. 2018; Article ID 8915079.

14. Lipsitz L.A., Goldberger A.L. Loss of 'complexity' and aging. Potential applications of fractals and chaos theory to senescence. JAMA. 1992; 267: 1806-1809.

15. Hausdorff J.M., Purdon P.L., Peng C.K. et al. Fractal dynamics of human gait: stability of long-range correlations in stride interval fluctuation. J Appl Physiol. 1996; 80:1448-1457.

16. Manor B., Lipsitz L.A. Physiologic complexity and aging: implications for physical function and rehabilitation. Prog Neuropsychopharmacol Biol Psychiatry. 2013; 45: 287-293.

17. Зуева М.В., Каранкевич А.И., Зуев Т.А. Способ тренировки головного мозга. Патент РФ 2671199/2018.

18. Зуева М.В., Каранкевич А.И. Стимулятор сложноструктурированными оптическими сигналами и способ его использования. Патент РФ 2680185/2019.

19. Zueva M.V., Kovalevskaya M.A., Donkareva O.V. et al. Fractal optical stimulation improves visual fields in glaucoma patients. Doc Ophthalmologica. 2018; 136(Suppl.1):35.

20. Sullivan R.K., Woldemussie E., Pow D.V. Dendritic and synaptic plasticity of neurons in the human age-related macular degeneration retina. Invest Ophthalmol Vis Sci. 2007; 48: 2782-2791.

21. Bandello F., Sacconi R., Querques L. et al. Recent advances in the management of dry age-related macular degeneration: A review. F1000 Res. 2017; 6: 245.

22. Jones B., Kondo M., Terasaki H. et al. Retinal remodeling. Jpn J Ophthalmol. 2012; 56: 289–306

23. Beier C., Hovhannisyan A., Weiser S. et al. Deafferented adult rod bipolar cells create new synapses with photoreceptors to restore vision. J Neurosci. 2017; 37(17): 4635-4644.

Сборник научных трудов «XII Российский общенациональный офтальмологический форум – 2019»

Уважаемые читатели!
Вы можете оформить подписку на газету
«ПОЛЕ ЗРЕНИЯ. Газета для офтальмологов»
Подписной индекс:
15392
и на журнал
«НАЦИОНАЛЬНЫЙ ЖУРНАЛ ГЛАУКОМА»
по каталогу «Газеты и журналы» агентства Роспечать
в любом отделении связи.
Подписной индекс:
37353

Маркетинг оптического предприятия — составляющие успеха

Редакция газеты «Поле зрения» и компания «Маркет Ассистант Груп» продолжает цикл публикаций для управленцев оптического предприятия. В цикле мы рассматриваем технологии увеличения клиентского потока в клинику или магазин оптики и, как следствие, рост прибыльности предприятия. Для достижения этой цели мы вспоминаем и структурируем постулаты маркетинга, применительно к оптическому рынку, и разбираем конкретные примеры из современной российской действительности.

Купите нашего доктора

Е.Н. Якутина

Генеральный директор ООО «Маркет Ассистант Груп», доцент МосГУ

Продолжение, начало см. в №№ 4-6/2016, 1-6/2017-2019

Формирование сбытовой политики

В классическом определении под стимулированием сбыта (продаж) понимаются разнообразные поощрительные меры, преимущественно краткосрочные, способствующие продаже или сбыту продукции и услуг. Я уже выше приводила фразы, которые разъясняют суть рекламы и PR, напомню. PR призывает: «Любите меня», реклама говорит: «Купите меня». Добавим пояснение для стимулирования сбыта — «Купите меня сейчас».

Среди долгосрочных мер в медицинском и оптическом бизнесе назову предоставление консультационной постподдержки и гарантийное обслуживание проданных товаров.

Цели стимулирования сбыта:

1) укрепление лояльности: поощрение постоянных клиентов;

2) привлечение новых клиентов;

3) переключение случайных в лояльных покупателей.

Статистика показывает, что перетекание бюджетов из сферы прямой рекламы происходит в PR, стимулирование сбыта и социальные сети. Пятнадцать лет назад соотношение между затратами на рекламу и стимулирование сбыта составляло в среднем 60:40. В настоящее время прямая реклама имеет всего 25-40% от бюджета на продвижение. Оценить эффективность подобных затрат можно с гораздо более высокой точностью, поскольку сегментирование аудиторий снижает цену на продвижение и позволяет более прицельно провести кампании.

Однако синергетический эффект от использования рекламы и других методов продвижения по-прежнему является наиболее эффективным. Рекламная кампания имеет долгосрочные результаты, создает имидж не только продукта (товара и/или услуги), но и торговой марки, стимулирует увеличение сбыта, создает условия для привлечения новых потребителей, их переключения на рекламируемую марку. А меры стимулирования сбыта создают краткосрочные, сиюминутные итоги.

Нужно также отметить, что руководителю предприятия важно стимулировать всех участников процесса: потребителей, торговлю и тех, кто занимается внутри организации (или в ее филиалах) продажами.

Какие методы стимулирования сбыта можно использовать в оптических предприятиях? Перечень велик и продолжает расширяться. Самые популярные: использование купонов; продажа по сниженным ценам или ценовая скидка; премии и сувениры с рекламой; возвращение части цены; лотереи, конкурсы, соревнования и игры; пакетные продажи по сниженным ценам; пакетные предложения на услуги (например, прием врача, проведение диагностики); бесплатное предоставление образцов и их бесплатное испытание; бесплатные консультации либо с последующим вычетом стоимости консультации из основной услуги.

Кратко охарактеризуем несколько методов стимулирования потребителей.

Очень популярным в свое время стал купон — сертификат, который дает право покупателям приобретать определенные продукты по льготным ценам. Купоны, представляющие собой отрезаемые части рекламы, информационных проспектов и т.п., вместе с ними посылаются по почте, прилагаются к другим товарам, вложены или наклеены на упаковку. Покупатель должен послать или предъявить купон по указанному адресу фирмы, магазина и т.п. Ему в этом случае предоставляются при покупке товара определенные льготы, или он становится участником какой-то лотереи или конкурса.

Купоны применяют для стимулирования желания купить новый товар, увеличить частоту покупок традиционных товаров, спрос на которые начал падать.

Главная проблема при использовании купонов заключается в получении информации относительно того, сколько потребителей увидят купон, вырежут его, не забудут положить в бумажник и, наконец, предъявят в соответствии с правилами, чтобы получить обещанные льготы.

Следует отметить, что все очень сильно зависит от конкретной ситуации, от предложений конкурентов. Кроме того, так как купонную систему применяют многие организации, данный метод стимулирования сбыта может обесцениться.

Купоны часто являются сопровождающим методом в основной рекламной кампании, а также методом, который позволяет учесть поток целевой аудитории от того или иного СМИ, и, наконец, своеобразным «счетчиком» покупателей в проводимых кобрендинговых программах.

Скидка может применяться для поощрения постоянной клиентуры. Данное поощрение осуществляется в виде наличности, бесплатных или частично оплаченных товаров или услуг, предоставляемых постоянным клиентам компании. Например, магазин оптики может предоставить бесплатную пару очков клиенту после покупки им определенного количества оправ в течение 1 года (например, 3+1); клиника дает скидку на определенный вид услуг после набора клиентом оплаченной суммы денег. Для учета покупок к каждому продаваемому продукту прилагается специальный талон либо льготная карта с привязкой ее к системе CRM или личному кабинету потребителя.

Очень часто предприниматели задают вопрос, каким должен быть размер ценовой скидки? Считается, что для привлечения значительного внимания покупателей — не менее чем в 15-25%, тогда привлекательность предложения резко возрастает, привлекая дополнительно до 80% потребителей.

В благодарность за покупку фирмы в качестве бонуса выдают рекламные сувениры и напоминают потребителю имя фирмы и ее логотип. Практичными сувенирами можно пользоваться многие годы, и сувенир будет являться напоминанием о дарителе, в том числе телефоне, адресе сайта.

Проведение конкурсов требует значительных организационных усилий и времени. Предполагается, что призы выдаются по итогам выполнения какого-либо задания или на основе случайного отбора имен участников.

Проведение стимулирующих игр обычно рассчитано на повышение посещаемости той или иной торговой точки, на увеличение объема продаж товара определенной марки. Их большое преимущество заключается в том, что покупатели должны посетить магазин несколько раз, чтобы не выбыть из игры.

Как игры, так и конкурсы имеют общую цель: поощрить потребление товара путем вовлечения покупателей в активную деятельность. Нужно что-то вырезать, заполнить, прийти один раз и затем повторно в торговую точку и т.д.

Чтобы расширить круг участников игр, организаторы упрощают соревнования до предела. Правила должны быть четкими, а условия выигрыша — ясными. Чтобы быть успешными, игры и конкурсы должны сопровождаться рекламой.

К комплексным методам стимулирования сбыта, направленным на потребителей и на торговых посредников, можно назвать проведение выставок и ярмарок, организацию демонстрации товара в месте его продажи.

Несмотря на высокие затраты, многие организации полагают, что они оправдываются, так как эффективно охватывается целевая аудитория. «В США предприятия, выпускающие продукцию производственно-технического назначения, примерно пятую часть своего маркетингового бюджета тратят на участие в выставках. В Европе этот показатель даже выше — там на подобные мероприятия идет одна четвертая маркетингового бюджета» (Голубков Е.П. Основы маркетинга.– М.: Финпресс, 1999. URL: www.cfin.ru/press/marketing/2001-6/10.shtml).

Демонстрация товара в магазине, торговом центре, на улице, во время проведения выставок-продаж, особенно с предоставлением его для теста, является эффективным методом продвижения.

Современные способы продвижения предполагают вовлечение в стимулирование сбыта и интернет-площадок: социальные сети, сайты, smm-продвижение. Таргетирование целевой аудитории по географическому расположению торговой точки может дать хорошие результаты. При этом разработка комплексных методов стимулирования потребителей — не только теоретико-практическая, но весьма креативная задача для вашего маркетолога (или обслуживающего агентства).

И последнее в сегодняшней публикации — необходимо мотивировать работу тех сотрудников предприятия, которые отвечают за прямые продажи: менеджеров, оптиков-консультантов, а также — врачей, от которых зависит очень многое, так как они являются порой главным носителем имиджа компании. Мотивация для данного случая бывает финансовой, а также нематериальной. Отрицательную мотивацию я тоже советую использовать, но как самую крайнюю меру. Значительно эффективней для всего коллектива метод предупреждений и решительного увольнения неправляющихся или делающих значительные ошибки сотрудников.

Деятельность по стимулированию сбыта должна быть спланирована в виде годовой программы.

Мы все прекрасно видим красоту…

Побывав в Челябинске, нельзя не отметить, что местные жители гордятся своей малой родиной. Это утверждение в полной мере относится к незрячим и слабовидящим учащимся Специальной (коррекционной) общеобразовательной школы для детей с ограниченными возможностями здоровья (нарушением зрения) № 127, расположенной в столице Южного Урала. Здесь учится немало талантливых мальчишек и девчонок. Школа знаменита своим литературным клубом, который организован при библиотеке. Стихи, рассказы, сказки начинающих литераторов регулярно печатаются в региональных и общероссийских изданиях для детей и юношества.

Илья Бруштейн

Чем знаменит Челябинск?

Наш разговор с учащимися состоялся в школьной библиотеке. Все мои собеседники родились и выросли в Челябинске. Мне хотелось узнать, нравится ли им жить в родном городе? Чем знаменит Челябинск? Чем гордятся его жители? Есть ли у детей и подростков любимые места в столице Южного Урала?

Первой в беседу вступила учащаяся 7 «Д» Вероника Наумук: «Конечно, я очень люблю Челябинск. Этот город невозможно не любить! Моё самое любимое место — наша пешеходная зона, улица Кирова. Челябинцы часто называют её «Кировка» или «Челябинский Арбат». На протяжении всей улицы располагается множество скульптур. А примерно в середине улицы находится круг со знаками Зодиака. У жителей города принято приходить на этот круг и загадывать желания».

Рассказывают ли в школе об истории Челябинска и других примечательных городов Урала? «История родного края — это часть нашей школьной программы, — подключается к беседе ученица 7 «Д» Анастасия Анянова. — Мы гордимся тем, что именно в Челябинске во время Великой Отечественной войны выпускался знаменитый танк «Т-34», главный танк Победы. У нас в городе есть Парк Победы, где можно познакомиться и с этим танком, и с другой военной техникой».

Сразу складывается впечатление, что Вероника и Анастасия прекрасно знакомы с историей и достопримечательностями родного края. Тринадцатилетние девочки — настоящие уралочки, любящие свою малую родину. Мои собеседницы рассказали о том, что в Челябинской области располагаются три тысячи красивейших озёр. Они прекрасно осведомлены о Челябинском метеорите, прославившим город в 2013 году.

«В нашей школе учатся дети с проблемами со зрением: слабовидящие и незрячие. Но мы все прекрасно видим красоту окружающего мира», — подчеркнула Анастасия. Её подруга Вероника решила поделиться личными впечатлениями от падения Челябинского метеорита, случившегося 15 февраля 2013 года: «Я совсем не испугалась. Просто не могла понять, что происходит. Я была дома… В полдевятого утра увидела на небе светящуюся полосу, воздух стал горячим, во многих домах вылетели стёкла… Сейчас самый крупный из найденных осколков метеорита занял почётное место в Государственном историческом музее Южного Урала, главном музее Челябинска. А небольшие осколки и осколочки туристы до сих пор могут приобрести в качестве сувениров. Поэтому наш метеорит не только прибавил работы стекольщикам, но и стал одним из символов Челябинска».

Наша школа неотделима от города!

«Наша школа неотделима от города, от его сегодняшнего дня, от его системы образования, — подчёркивает заместитель директора школы по учебно-воспитательной работе Галина Сергеевна Трофимова. — Учащиеся принимают активное участие во всех городских и областных мероприятиях. Они демонстрируют большие успехи в спорте, художественном творчестве, предметных олимпиадах и т.д. Дети с нарушением зрения, в том числе и тотально незрячие, ничем не отстают от своих зрячих ровесников».

В настоящее время в школе учатся 250 учащиеся, из них 29 мальчиков и девочек — незрячие, остальные — слабовидящие. Кроме того, частью школьного комплекса является детский сад, который посещают 60 детей с нарушением зрения в возрасте от 3 до 7 лет.

Илья Кравцов уже стал автором книги

Ученицы 7 «Д» Вероника Наумук и Анастасия Анянова

Г.С. Трофимова работает в школе с 1996 года, с 2008 года — является завучем. Какие события последних лет врезались в память опытному педагогу? «Мы гордимся тем, что наш выпускник Сергей Николаев является членом паралимпийской сборной России по дзюдо среди слепых. Несколько лет назад он стал чемпионом мира среди юношей, неоднократно выигрывал всероссийские соревнования. Наши дети прекрасно выступают на ежегодном Челябинском городском фестивале искусств «Хрустальная капель». Этот смотр изначально предназначен для учащихся обычных массовых школ (без ограничений здоровья). Но наши дети не только выступают на равных, но и нередко опережают своих здоровых ровесников. Они поют, танцуют, лепят, рисуют, демонстрируют навыки художественного чтения и т.д.»

Илья Кравцов — звезда 127-й школы

В 127-й школе учится много ярких, талантливых, активных учащихся. Одной из звёзд школы с полным правом можно назвать слабовидящего семиклассника Илью Кравцова. Он не только неоднократно публиковался в детско-юношеском журнале для инвалидов по зрению «Школьный вестник», но даже один раз оказался на обложке популярного издания. Илья пишет сказки и рассказы. Именно с этим журналом, а также с собственной книжкой (не каждый юный литератор может похвастаться таким достижением!) парень и попросил его сфотографировать.

Его визитной карточкой стали сказки-тавтограммы и рассказы-тавтограммы. Что такое тавтограмма? Это особая литературная форма (прозаическая или поэтическая), в которой все слова текста, включая и местоимения, начинаются с одной буквы. К жанру тавтограммы эпизодически обращались самые разные литераторы, в том числе и выдающийся российский поэт Валерий Брюсов.

Работа над созданием тавтограмм сложна, кропотлива, но очень полезна, особенно для начинающих литераторов. Она позволяет существенно увеличить словарный запас, сделать речь более интересной, яркой и образной.

Кто же научил Илюшу владеть таким сложным литературным жанром? Уже с первого класса, с семи лет, он является активным участником литературной студии «Серебряное пёрышко», которой руководит замечательный педагог-библиотекарь Е.А. Митрохова. «У нас проходят индивидуальные и групповые занятия, — поясняет Елена Александровна. — Мы разбираем произведения ребят. Также я стараюсь привить им интерес к чтению, в том числе классической литературы. Самое главное, чтобы дети с удовольствием приходили в библиотеку, любили читать «бумажные книги», а не сидели целыми днями, уткнувшись в электронные гаджеты».

Кстати, Илья Кравцов не только юный литератор, но и прекрасный актёр-чтец. Он с удовольствием выступает на сцене со своими авторскими произведениями. В марте 2018 года Илья стал лауреатом первой степени VII Международного фестиваля-конкурса детского и юношеского творчества «Белорусские узоры», состоявшегося в Минске.

А ещё юный уралец серьёзно занимается вокалом. Он поёт в хоровой капелле мальчиков и юношей. Я задал Илье традиционный журналистский вопрос: о творческих планах. «Планы у меня простые: продолжать петь, продолжать писать сказки и рассказы. А ещё я хочу освоить гитару, чтобы в дальнейшем петь под собственный аккомпанемент».

Антон Шушарин — незрячий знаток английского языка и будущий программист

Учащийся выпускного, двенадцатого класса Антон Шушарин с рождения полностью лишён зрения. Первые четыре школьных года он провёл в школе-интернате для незрячих и слабовидящих детей в городе Троицке Челябинской области. Потом родители купили квартиру в Челябинске, семья переехала в областной центр, и потребность в интернате отпала. Антон стал учиться в 127-й школе.

Один из самых любимых предметов Антона в школе — английский язык. В апреле 2017 года Антон стал участником Всероссийской олимпиады по английскому языку, которая проходила в Волгограде. «Организаторы сказали мне, что за всю историю проведения олимпиад по английскому языку я стал первым незрячим учащимся, который «пробился» на всероссийский смотр, успешно пройдя городской и областной этапы, — рассказывает Антон. — Хотя в Волгограде я и не занял призового места, но само по себе участие в подобном форуме стало для меня важнейшим жизненным событием».

А легко ли незрячему человеку учить иностранные языки? «Я очень люблю английский язык и обычно не испытываю существенных трудностей из-за отсутствия зрения, — с улыбкой отвечает юноша. — Конечно, я могу записывать необходимую информацию по системе Брайля, читать англоязычные тексты. Но гораздо лучше я воспринимаю информацию на слух. Когда я общаюсь с носителями языка или говорю по-английски с нашим школьным преподавателем, быстро запоминаю и новые слова, и сложные грамматические конструкции, и необычные идиоматические выражения. Вслушиваясь в иностранную речь, стараюсь понять особенности языка, его логику».

Мне было интересно узнать, как проходила олимпиада, в которой принял участие челябинский школьник. «Я участвовал в олимпиаде по тем же правилам, как и зрячие учащиеся, но были и некоторые особенности, — объясняет Антон. — Я находился не в общем зале, а в отдельном. Письменные задания я выполнял для себя по системе Брайля, а потом зачитывал ассистенту правильные ответы».

Трудно ли Антону пришлось в Волгограде? «Да, задания были непростыми, каверзными. Например, нам надо бы прослушать диалог двух персонажей на английском языке и разобраться, кто именно что сказал. В одном из письменных заданий необходимо было вставить в текст пропущенные слова… Там были представлены довольно редкие фразеологические выражения английского языка, которые знают только настоящие знатоки языка Шекспира!»

Некоторые упражнения показались Антону особенно интересными. Например, из набора букв предстояло составить слова с определённым значением. «Вроде бы это простое задание. Но в английском языке, так же как и в русском, много слов с похожим написанием, но совершенно разными значениями. И легко запутаться!»

Самым «крепким орешком» для Антона было написание на английском языке эссе на тему «Что такое успех?» «Откровенно говоря, мне и по-русски непросто размышлять на эту тему», — признаётся челябинец.

Одним из испытаний Олимпиады была работа в паре. Каждый участник получал карточки на русском языке, посвящённые какой-то теме. На основании этой русскоязычной информации необходимо было сделать развёрнутый доклад на английском языке по предложенной теме. Один участник делает доклад, а второй задаёт ему вопросы. На эти вопросы необходимо ответить. Потом участники меняются. «Ко мне не стали присоединять зрячего учащегося. Вместо него со мной работал ассистент из числа организаторов Олимпиады. Но никаких поблажек мне не было!»

Какой жизненный опыт принесла поездка в Волгоград? С какими впечатлениями Антон вернулся в родной Челябинск? «Я встретил много настоящих знатоков английского языка со всей России. У нас была интересная культурная программа. И главное: я поверил в свои силы, понял, что могу успешно участвовать в самых разных, самых крутых проектах!»

После окончания школы Антон собирается поступать на математико-механический факультет Санкт-Петербургского государственного университета. Он мечтает стать программистом. Антон уже сейчас активно занимается программированием. В частности, он создал компьютерную платформу, позволяющую продавать в Интернете компьютерные игры. «Фактически эта платформа является базой, основой для создания Интернет-магазина по продаже специальных компьютерных игр для незрячих пользователей. Эта платформа объединяет пользователей и разработчиков игр, она даёт возможность разработчикам продавать свою интеллектуальную продукцию».

Праздничное дефиле в актовом зале школы

Пока Антону ещё не удалось «коммерциализировать» свою разработку, но в дальнейшем он не исключает такую возможность. «Я бы с радостью стал владельцем или совладельцем Интернет-магазина по продаже компьютерных игр для незрячих, — делится своими планами юноша. — Конечно, такие проекты уже существуют, но у меня есть соображения, как улучшить этот сервис, как помочь незрячим пользователям Интернета, таким же, как я сам».

Школьная жизнь Антона скоро подойдёт к концу. Какие школьные мероприятия запомнились ему больше всего? «У нас в школе регулярно проходят научно-практические конференции учащихся. Они носят название «Мои первые шаги по тропам наук». В прошлом году для научно-практической конференции по географии я подготовил доклад на тему «Кыштымская катастрофа 1957 года». Моё выступление было посвящено техногенной катастрофе на предприятии по производству ядерного топлива, расположенном в Челябинской области. Ущерб для окружающей среды и здоровья людей наш регион ощущает и поныне».

Что особенного в научно-практических конференциях? Почему они запомнились Антону? «У нас в школе учат не только собирать необходимую информацию в Интернете, а самостоятельно мыслить, анализировать, делать выводы… Научно-практические конференции позволяют выйти за рамки школьной программы, узнать что-то новое. Это интересно и для учеников, и для учителей. Думаю, что эти школьные конференции помогут и в дальнейшем, когда мы станем учиться в вузах».

Движение — это жизнь!

Данил Фрегатович Мажитов пять лет назад окончил Высшую школу физической культуры и спорта Южно-Уральского государственного гуманитарно-педагогического университета. Его первым и единственным местом работы стала 127-я школа. Есть ли какая-либо специфика в преподавании физкультуры для незрячих и слабовидящих учащихся?

«Программа по физкультуре в нашей школе почти такая же, как в обычном общеобразовательном учебном заведении. В целом нагрузки на физкультуре у нас меньше, чем в массовой школе. Но если у парней и девчат есть желание и позволяет здоровье, то можно заниматься дополнительно».

Интересная ли работа у преподавателя физкультуры? Приносит ли она радость? «Это очень интересная и важная работа, — отмечает молодой специалист. — Современные дети мало двигаются, много времени проводят за компьютером и различными электронными гаджетами. Уроки физкультуры — это возможность изменить эту ситуацию. Я стремлюсь дать детям не только новые знания и навыки, но и привить им интерес к здоровому образу жизни. Хочется надеяться, что и после окончания школы они не будут забывать о физкультуре и спорте, следить за своим питанием и т.д.»

Данил Фрегатович обратил внимание ещё на один важный аспект своей работы: у незрячих и слабовидящих детей обычно хуже развита координация движений, они более зажаты, «скованы», чем их здоровые ровесники. Нередко родители из-за гиперопёки ограничивают двигательную активность своих отпрысков. В этой ситуации уроки физкультуры для юных инвалидов по зрению можно сравнить с глотком родниковой воды: и вкусной, и целительной.

«Во время занятий я всегда большое внимание уделяю командным видам спорта с мячом. Для незрячих учащихся предлагается голбол и торбол (специальные спортивные игры для инвалидов по зрению), для слабовидящих — футбол и волейбол. Игровые виды спорта полезны не только для физического здоровья детей, но и для их психологической подготовки. Дети должны учиться взаимодействовать в коллективе, чувствовать себя единой, сильной и сплочённой командой. Это обязательно пригодится им в жизни!»

Также во время занятий Д.Ф. Мажитов знакомит своих учеников с традиционными русскими народными забавами, например, с лаптой. «У нас в Челябинской области живёт довольно много любителей лапты, проводятся областные соревнования по этой игре, я сам принимал в них участие. Поэтому и решил включить эту игру в программу занятий: это и спорт, и развлечение, и знакомство с национальными традициями».

Сталкивался ли педагог за пять лет работы в школе с какими-то сложными ситуациями? «У меня были незрячие ученики, которые, в буквальном смысле этого слова, не умели самостоятельно ходить, они не могли сделать элементарные движения руками и ногами. Конечно, мне было сложно с ними работать, но я старался подойти к каждой ситуации с чувством юмора, с оптимизмом, зарядить этим оптимизмом своих учеников. В любом случае, я верю, что каждый ученик может достичь успехов и в физическом, и в духовном развитии».

Данил Фрегатович убеждён в том, что физкультура в школе — это особый предмет. «Конечно, каждая школьная дисциплина важна. Но именно на физкультуре мальчишки и девчонки могут и «выложиться по полной программе», и устать, и отдохнуть, и расслабиться, и отвлечься от других трудных школьных предметов. Физическая активность — это смена деятельности. Нашим детям она обязательно нужна!»

А хватает ли у наставника времени для самостоятельных физических упражнений? «Это очень важный момент! Учитель физкультуры просто не имеет права быть в плохой физической форме, «зарастать» жиром и т.д. Он должен быть примером для детей. Я регулярно хожу в тренажёрный зал, играю в футбол, волейбол. Зимой с друзьями играю в хоккей, гоняю на лыжах… Я никогда не был профессиональным спортсменом, но на любительском уровне знаком со многими видами спорта, попробовал их на себе».

Данил Фрегатович вырос в деревне в Кунашакском районе Челябинской области. С детства он не только много занимался спортом, но хорошо знаком с крестьянским трудом. А он тоже, как известно, способствует гармоничному физическому развитию.

Какие планы у преподавателя физкультуры? «Мне очень хочется, чтобы в нашей школе было больше тренажёров, больше спортивного инвентаря. Он имеется в наличии, но хотелось бы и новых закупок. А самое главное, и дети, и родители должны понимать: движение — это жизнь! Мне бы хотелось, чтобы все наши дети были здоровыми, сильными, выносливыми».

Стать другом для учащихся и педагогов

Тамара Николаевна Телелюева руководит школой с 1992 года, с момента её основания. «Я — коренная жительница Челябинской области, родилась в 1952 году в старинном городе оружейников Златоусте, окончила Курганский педагогический институт, получила специальность преподавателя русского языка и литературы. Потом вышла замуж за военнослужащего, много ездила с ним по бывшему Советскому Союзу, родила двух сыновей», — рассказала директор в нашей беседе.

В 1988 году Тамара Николаевна переехала в Челябинск и стала работать методистом, а в дальнейшем — заведующей детским садом. В 1992 году ей предложили стать директором первой в городе специализированной школы для незрячих и слабовидящих детей. «В советское время учебного учреждения для инвалидов по зрению в нашем городе-миллионике не существовало, — поясняет Т.Н. Телелюева. — Единственной альтернативой в нашем регионе была школа-интернат в небольшом городе Троицке. Возможности обучения в обычных (массовых) школах в то время тоже не существовало, об инклюзии ещё никто не думал… Далеко не все родители могли и хотели отправлять своих детей в интернаты. У кого-то были проблемы с общим состоянием здоровья, препятствующие длительному нахождению вне дома. Кто-то просто боялся долгой разлуки. Поэтому папы и мамы настойчиво обращались в органы государственной власти с просьбой организовать соответствующую школу в самом Челябинске».

Концерт в актовом зале школы

Наконец голос обеспокоенных, встревоженных родителей был услышан, и школа № 127 для особых детей была создана. До 1995 года действовала только начальная школа. Потом был введён полный цикл обучения. «На сегодняшний день наша школа обладает оборудованием, кадровым потенциалом, методическими разработками, чтобы помочь всем без исключения детям, в том числе и тем, у кого нарушения зрения сочетаются с особенностями умственного и психического развития, другими заболеваниями», — подчеркивает руководитель школы.

Работа Тамары Николаевны на посту директора в течение долгих лет была очень непростой. С 1992 года школа располагалась, а фактически ютилась в бывшем здании детского сада. Это здание было плохо приспособлено для организации учебного процесса. После долгих лет борьбы за создание школы директору, а также другим сотрудникам учреждения пришлось вести долгую борьбу за «улучшение жилищных условий».

Тамара Николаевна с момента своего назначения директором «стучалась во все двери», стремилась доказать чиновникам, что дети-инвалиды должны иметь возможность учиться в достойных условиях. Наконец в 2007 году началась реконструкция. Она длилась четыре года. Прежний «старый детский садик» уже не узнать. Здание перестроили и значительно расширили. Школа приобрела современный, достойный вид, которым Челябинск может гордиться.

Впрочем, хозяйственные вопросы являются далеко не главными в работе директора, считает Т.Н. Телелюева: «Моя главная задача — стать другом, старшим товарищем, наставником для учащихся и педагогов, наладить психологический контакт со всеми, кто учится и работает в школе».

Какие первые шаги она предприняла на этом посту? «Когда меня назначили директором, то моим первым желанием было поездить по стране, изучить опыт других специализированных школ для инвалидов по зрению. И я не просто стремилась изучить чужой опыт, а перенести всё самое лучшее, самое ценное в Челябинск. Мы, уральцы, ни в чём не должны отставать! Меня очень заинтересовал опыт специализированной школы в Липецке, которую возглавляет народный учитель России Игорь Иванович Батищев. Посмотрела там прекрасную сенсорную комнату с мягким бассейном, различными световыми, цветовыми и тактильными ориентирами. Такая же комната появилась и в нашей школе. Понравилось, как поощряется в Липецке художественное творчество учащихся (лепка, рисование, вокал, хореография и т.д.) Эту работу мы тоже наладили».

Что радует директора? Что придаёт силы Тамаре Телелюевой? «Меня всегда радует, восхищает и вдохновляет упорство, трудолюбие и целеустремлённость наших учащихся и выпускников. Алексей Алабугин, слабовидящий, успешно поступил и окончил сразу два вуза: педагогический и юридический. Сейчас он живёт в Москве, работает помощником депутата Государственной Думы РФ, создал семью. Павел Бортников, незрячий, стал учителем истории и обществознания. Работает по специальности в родной школе. Михаил Жернов, слабовидящий, вернулся в нашу школу в качестве преподавателя массажа. А ещё он активно занимается наукой. В настоящее время готовит к защите кандидатскую диссертацию по методикам адаптивной физической культуры. О своих учениках я могу говорить бесконечно!»

Тамара Николаевна поделилась примечательным случаем из своей педагогической практики. Однажды на пешеходном переходе она встретила старшеклассника своей школы. В ушах у него был музыкальный плеер, молодой человек подтанцовывал в такт музыки и буквально светился от счастья. «Мы поздоровались, и молодой человек с радостью и гордостью произнёс: «А в меня девчонка с нашего двора влюбилась!» Он сказал это именно такими словами, что «в него девушка влюбилась». Молодой человек с большой уверенностью в себе! Мне было приятно, что ученик проявил доверие и решил поделиться со мной обстоятельствами своей личной жизни. Я поздравила его, пожелала личного счастья, и в хорошем настроении пошла на работу».

К удивлению Тамары Николаевны во время перемены молодой человек специально пришёл в кабинет директора, чтобы ещё раз поделиться своей романтической историей. «У него было несколько личных вопросов, касающихся взаимоотношений с противоположным полом. Видно, что парню хотелось выговориться, услышать мнение другого человека… Но, видимо, рядом не было никого, кому бы он доверял, поэтому он обратился ко мне».

В работе директора случаются и малоприятные инциденты: «Однажды я выходила из рабочего кабинета и увидела мамочку, которая шла по коридору со своей незрячей дочерью. Навстречу ей по коридору бежали две другие девочки, слабовидящие. Вероятно, мамаша опасалась «лобового столкновения». К сожалению, вместо того чтобы вежливо попросить детей уступить дорогу, мамаша просто грубо оттолкнула двух девушек рукой».

Такая грубость и невоспитанность взрослого человека по отношению к детям возмутила директора. Она пригласила ретивую родительницу в свой кабинет для серьёзной индивидуальной беседы. Среди прочего мамаше напомнили о том, что почти во всех помещениях школы размещены камеры видеонаблюдения, поэтому в следующий раз подобные выходки могут иметь для нарушительницы юридические последствия…

«К сожалению, этой случай не является единичным. У нас имеется некоторое количество «сумасбродных мамаш» (другие слова трудно подобрать!), которые буквально днюют и ночуют в школе, сидят в коридорах во время уроков, сопровождают незрячих детей из класса в класс во время перемен… Они не только мешают учебному процессу, но и своей гиперопёкой и неуместным поведением мешают интеграции своих детей в детский коллектив. На самом деле незрячим детям обычно не требуется какое-то особое сопровождение или особое отношение. Их нельзя отделять от слабовидящих соучеников. Нам необходимо создать единый, сплочённый детский коллектив».

Директору приходится сталкиваться и с другими проблематичными ситуациями. Однажды Тамаре Николаевне рассказали, что один из её учеников — слабовидящий с целым «букетом» других заболеваний — просит милостыню на паперти храма. Перед директором встала непростая задача: «Для меня было важно не просто пресечь это позорное, недостойное поведение, но и понять его причины. Я говорила с юношей о том, что он порочит не только себя, не только нашу школу, но и огромное число других инвалидов по зрению… Незрячий и слабовидящий человек не может и не должен восприниматься обществом как жалкий попрошайка!»

Педагог пришла к выводу, что причиной попрошайничества у юноши стала не критическая жизненная ситуация, а глубокая депрессия, одиночество, чувство безысходности. «Во время наших бесед он говорил мне: я, мол, сейчас попрошайничаю и всю жизнь буду нищенствовать…» После оказания психологической помощи молодой человек прекратил асоциальное поведение. Сейчас он живёт нормальной жизнью.

«У нас в школе работают и врачи, и психологи, и социальные педагоги. Ребёнку и подростку мы можем оказать помощь в любой жизненной ситуации», — подчёркивает директор.

Специализированная школа не закрывается от окружающего мира. Сюда часто приходят местные журналисты, областные и городские депутаты. Тамара Николаевна наладила взаимодействие со спонсорами из числа челябинских предпринимателей, которые помогают в организации спортивных и культурно-массовых мероприятий. «В последние годы эта работа идёт легче, так как в обществе повысился интерес к организациям, оказывающим помощь инвалидам. При этом я не пытаюсь специально просить денег, а просто демонстрирую потенциальным спонсорам наши успехи. Например, после успешных выступлений юных спортсменов на соревнованиях устраиваю в школе пресс-конференции. Когда дело идёт успешно, всегда находятся желающие нас поддержать!»

Фотографии Ильи Бруштейна и из архива Специальной (коррекционной) общеобразовательной школы для детей с ограниченными возможностями здоровья (нарушением зрения) № 127 (г. Челябинск)

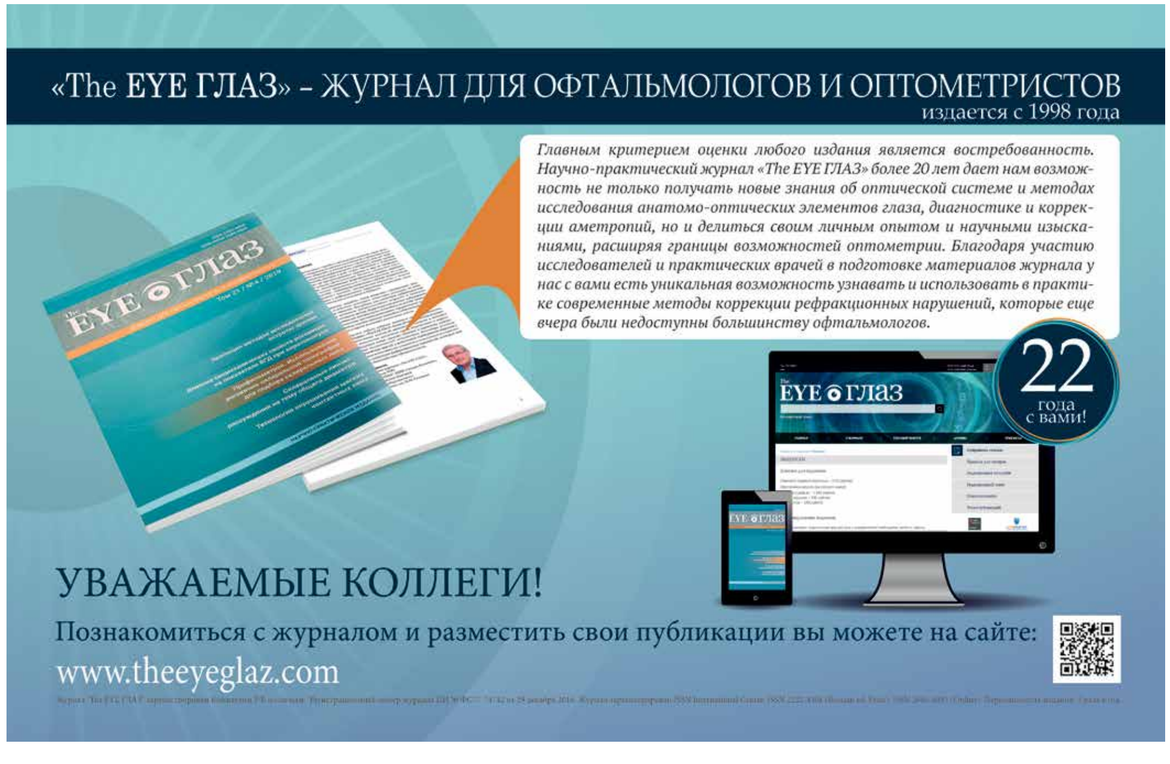

oculentis®

Новинка:
LENTIS® Comfort toric
цилиндр +0.75 Д

LENTIS® Comfort & Comfort toric

Пионер в технологии EDOF: ИОЛ с расширенной зоной глубины фокуса

Surgix
ophthalmic surgical products

www.surgix.ru info@surgix.ru

Интраокулярная линза LENTIS® Comfort toric
коррекция цилиндров от 0.75 Д до 5.25 Д с шагом 0.75 Д
Онлайн-калькулятор: **www.lentistoric.com**
We envision. You see. | www.oculentis.com/lentis-comfort

Информация предназначена для медицинских работников.

издательство Апрель

Приглашаем всех офтальмологов к сотрудничеству. Ждем ваших статей, интересных случаев из практики, репортажей. Мы с удовольствием будем публиковать ваши материалы на страницах нашей газеты «Поле зрения».

Подписной индекс: 15392
www.aprilpublish.ru

Газета «ПОЛЕ ЗРЕНИЯ. Газета для офтальмологов». Учредитель: ООО «Издательство «АПРЕЛЬ». Свидетельство о регистрации средства массовой информации ПИ ФС77-43591 от 21.01.2011 г. Федеральная служба по надзору в сфере связи, информационных коммуникаций (Роскомнадзор). Периодичность: 1 раз в 2 месяца. Газета распространяется в Москве, Подмосковье и 60 регионах России. С предложениями о размещении рекламы звонить по тел. 8-917-541-70-73. E-mail: aprilpublish@mail.ru. Слайды, иллюстрирующие доклады, фото, предоставленные авторами, публикуются в авторской редакции. Издательство не несет ответственность за представленный материал (научные тексты, иллюстрации, рекламные блоки, текстовую рекламную информацию). Авторы гарантируют, что их статьи не является плагиатом полностью или частично произведением других авторов. Перепечатка и любое воспроизведение материалов и иллюстраций допускается только с письменного разрешения газеты «Поле зрения». Дата выхода газеты: Февраль 2020. Тираж 2000 экз. Газета изготовлена в ООО «Издательство «АПРЕЛЬ». Адрес издательства: 107023 Москва, площадь Журавлева, д. 10, офис 202. © «Поле зрения», 2020. © ООО «Издательство «АПРЕЛЬ». Отпечатано в типографии «CAPITAL PRESS». 111024, г. Москва, шоссе Энтузиастов, д. 11А, корп. 1.