ИЗДАНИЕ МОСКОВСКОГО НАУЧНОГО ОБЩЕСТВА ОФТАЛЬМОЛОГОВ

ПОЛЕ ЗРЕНИЯ

ГАЗЕТА ДЛЯ ОФТАЛЬМОЛОГОВ №6(68) НОЯБРЬ-ДЕКАБРЬ 2021 ISSN 2221-7746

С наступающим Новым годом и Рождеством!

Дорогие друзья! Новый год — на пороге. Приближение этого чудесного праздника знакомо нам с детства. Всех нас объединяют надежды на добрые перемены. Верим в самое лучшее и светлое, уповаем, что счастье, взаимопонимание навсегда поселятся в наших домах. Чем больше будет доброты и любви, тем увереннее и сильнее мы будем.

Пусть родители будут здоровы, согреты заботой и вниманием. Пусть наши дети растут умными, а любовь и душевная щедрость будут опорой в наших каждодневных делах.

По традиции говорим самые теплые слова признания читателям, авторам статей, рекламодателям, коллегам, друзьям, благодарим всех за понимание и поддержку.

Желаем крепкого здоровья, радости, счастья, любви! С новым, 2022 годом и Рождеством!

Редакция газеты «Поле зрения» и коллектив издательства «АПРЕЛЬ»

ВЕЛИКИЕ ИМЕНА

Э.С. Аветисов. К 100-летию со дня рождения

Отечественная офтальмология помнит в своей истории многие яркие имена, ставшие гордостью и достоянием страны. Одним из таких имен по праву является имя выдающегося советского офтальмолога профессора Эдуарда Сергеевича Аветисова. В этом году исполняется 100 лет со дня рождения ученого, но его вклад в советскую медицинскую науку становится все более зримым, не теряет своей академической актуальности, социальной важности и востребованности, оставаясь прочным фундаментом для развития современных направлений в области охраны зрения детей.

Ученый мирового масштаба, известный каждому офтальмологу на постсоветском пространстве и во многих странах мира, Э.С. Аветисов 44 года отдал служению Московскому НИИ глазных болезней им. Гельмгольца, в те годы самому авторитетному в Советском Союзе офтальмологическому учреждению. Из них 35 лет — в должности заместителя директора по научной работе, занимаясь руководством и координацией всей научной работы института.

> стр. 3

КОНФЕРЕНЦИИ • СИМПОЗИУМЫ

Офтальмология и геронтология: избранные вопросы инновационного решения проблем

Научно-практический образовательный форум с международным участием

В работе форума приняли участие врачи-офтальмологи, медицинские сестры офтальмологических отделений (кабинетов), организаторы здравоохранения, профессорско-преподавательский состав.

Открывая работу конференции, директор ФГБНУ «НИИГБ» д.м.н. Ю.Н. Юсеф обратил внимание на то, что форум приурочен к Международному дню пожилого человека, который отмечался 1 октября.

Далее д.м.н. Ю.Н. Юсеф подчеркнул, что «в основе фундаментальных исследований института лежит изучение геронтологических и орфанных заболеваний органа зрения. Сотрудники института разрабатывают и внедряют в клиническую практику инновационные методы диагностики и лечения различных заболеваний глаза. В рамках проведения фундаментальных исследований идет работа над изучением неферментативного окисления, паравоспаления в патогенезе развития возрастной макулярной дегенерации и глаукомы.

В результате интеграции института с корпорацией «Ростех» и Загорским оптико-механическим заводом (ЗОМЗ) разработан и внедрен в клиническую практику не имеющий аналогов в мировой практике метод определения индивидуальной нормы ВГД, основанный на оценке глазного кровотока с помощью флуометра. Разрабатываются основные реабилитационные программы для заболеваний, поражающих ретинальный пигментный эпителий, хориоидею, фоторецепторы и проводящие пути зрительного анализатора».

> стр. 5

КОНФЕРЕНЦИИ

XIV Российский общенациональный офтальмологический форум (РООФ 2021)
(продолжение)
> стр. 11

Проблемные вопросы глаукомы: фокус на дилеммы в диагностике и лечении
> стр. 19

Современные технологии катарактальной, роговичной и рефракционной хирургии
(окончание)
> стр. 20

ИНТЕРВЬЮ-ПОРТРЕТ

Всё успевает тот, кто никуда не торопится!
Интервью с Генеральным директором Екатеринбургского центра МНТК «Микрохирургия глаза» О.В. Шиловским
> стр. 26

ЗЕМСКИЙ ДОКТОР

Ленинградская область: качественная медицинская помощь — каждому
К.В. Жук, Е.В. Березин, П.Ф. Нугаев
> стр. 29

Также в номере:

Событие в поле зрения
Научные статьи
К незримому солнцу
Записки американской медсестры

Уважаемый Андрей Геннадьевич!

Поздравляем Вас с юбилейным днем рождения!

Ваш многолетний труд врача, научно-исследовательская работа, деятельность в сфере организации офтальмологической службы помогли сберечь и вернуть зрение тысячам пациентов, превратить Иркутский филиал МНТК «Микрохирургия глаза» в ведущий офтальмологический центр в стране. Вы заряжаете коллектив неиссякаемой творческой энергией. Вас знают и любят коллеги, пациенты за искренность и доброжелательность, за безграничную преданность профессии.

Желаем и впредь с присущей Вам энергией успешно решать задачи, стоящие перед коллективом, способствовать дальнейшему развитию офтальмологической науки.

Все годы существования газеты «Поле зрения» Вы старались поддерживать нас. Хотелось бы выразить слова признательности за Ваше доверие. Значение дружеских бескорыстных отношений трудно переоценить в современном мире.

Редакция газеты «Поле зрения» и коллектив издательства «АПРЕЛЬ».

Интервью с профессором А.Г. Щуко читайте в «Поле зрения» №1, 2022 г.

«АКРИХИН» с заботой о зрении

По данным Всемирной Организации Здравоохранения, в 2019 году свыше 2,2 млрд человек во всем мире страдали от различных проблем со зрением. При этом более миллиарда случаев вызваны отсутствием профилактики и правильного лечения.

Компания «АКРИХИН» активно развивает офтальмологическое направление начиная с 2020 года. В портфеле компании сегодня представлены современные препараты для лечения пациентов с открытоугольной глаукомой и офтальмогипертензией. Это капли, не содержащие консервантов, в инновационных мультидозовых флаконах Брим Антиглау ЭКО (бримонидин 2 мг/мл), Дор Антиглау ЭКО (дорзоламид 20 мг/мл) и фиксированные комбинации Дортимол Антиглау ЭКО (дорзоламид 20 мг/мл + тимолол 5 мг/мл), Бимикомби Антиглау ЭКО (биматопрост 0,3 мг/мл + тимолол 5 мг/мл). Линейка также включает биологически активную добавку к пище СуперОптик для поддержания зрительной функции. В перспективе портфель препаратов будет пополняться, в планах компании уже в ближайшие годы вывести несколько новых продуктов.

Уделяя большое внимание теме изучения офтальмологических заболеваний, таких как возрастная макулярная дегенерация (ВМД) и глаукома, «АКРИХИН» активно участвует в значимых федеральных мероприятиях и развивает проекты, посвященные проблемам зрения.

В сентябре 2021 года в рамках XIV Российского общенационального офтальмологического форума при поддержке компании «АКРИХИН» состоялся сателлитный симпозиум, посвященный теории и тенденциям в терапии глаукомы. Ведущие отечественные специалисты-глаукоматологи обсудили преимущества бесконсервантной терапии в комплексном подходе к лечению пациентов с глаукомой, а также ее применение в послеоперационном периоде после хирургии глаукомы и катаракты. Открыл симпозиум академик РАН, д.м.н., профессор, заслуженный деятель науки РФ, заслуженный врач РФ, главный внештатный специалист офтальмолог Министерства здравоохранения РФ, директор ФГБУ «НМИЦ глазных болезней им. Гельмгольца В.В. Нероев.

3–4 декабря 2021 компания «АКРИХИН» приняла участие в еще одном крупном событии офтальмологического сообщества — XIX Конгрессе Российского глаукомного общества.

Кроме этого, «АКРИХИН» инициирует и проводит собственные мероприятия с привлечением экспертов области офтальмологии — серию вебинаров «Диалоги о глаукоме и ВМД», в которых уже приняли участие более 4000 медицинских специалистов. В 2021 году «АКРИХИН» запустил информационный портал для врачей-офтальмологов, где проводятся научные вебинары, публикуются полезные материалы для работы специалистов.

Компания «АКРИХИН» будет и дальше работать над повышением осведомленности врачей-офтальмологов о заболеваниях органа зрения, способствовать поиску новых путей лечения проблем зрения и дальнейшему развитию медицинского офтальмологического сообщества.

Б.Э. Малюгин, Н.С. Анисимова, С.И. Анисимов

ХИРУРГИЯ КАТАРАКТЫ С ФЕМТОСЕКУНДНЫМ ЛАЗЕРОМ НОВИНКА

В основе научной работы лежит богатый личный опыт авторов, накопленный в лечении больных с катарактой. Материал представлен с современных позиций; авторы подробно описывают технологии роботизированной хирургии в повседневной медицинской практике; дают оценку имеющимся лазерным системам, ассистирующим хирургу в операционной. Целью коллектива авторов данного издания стало определение места и роли фемтосекундных лазеров в современной хирургии катаракты.

Монография рассчитана на практикующих врачей-офтальмологов. Книга поможет читателю познакомиться с фундаментальными основами фемтосекундных технологий, изучить технические особенности различных лазерных систем.

ISBN 978-5-6046869-3-5

Издательство Апрель

22 февраля 2022 г. в рамках 30-й Московской международной оптической выставки MIOF пройдет VIII Церемония награждения победителей Национальной премии оптической индустрии «Золотой лорнет».

Российская оптическая индустрия продолжает развиваться, несмотря на сложности периода. В отличие от мировых выставок MIOF ни разу не была отменена; открывались новые магазины оптики, на рынок вышли новые бренды, осуществлялись маркетинговые и рекламные проекты.

Конкурс — это живое отражение процессов развития рынка. В этом году на участие в конкурсе было подано 68 заявок. В состав Экспертного совета вошли И.П. Леббех и С.М. Трофимов. Организаторы премии благодарят за помощь и активную работу И.Ю. Каримову, руководителя портала FashionEducation.ru и Школы fashion журналистики и надеются на продолжение сотрудничества.

Организаторы конкурса, дирекция выставки MIOF и компания «Маркет Ассистант Груп» по результатам первого заседания Экспертного совета премии представляют номинантов конкурса 2022 года:

Салон года
1. Арника, г. Уфа
2. Оптика «Ирис», г. Ростов-на-Дону
3. Оптика «Мастер зрения», г. Уфа
4. Оптика «Соло», г. Видное, Московская область

Сеть года
1. Оптика «Кронос», г. Нижний Новгород
2. Оптика «Мастер зрения», г. Уфа

Национальная производственная компания
1. Brevno, г. Красноярск
2. Бурма, г. Москва
3. Оптикдизайн, г. Владимир

Дебют года
1. Brevno, г. Красноярск
2. Айтек Оптикс, г. Москва
3. ИТигрис, г. Санкт-Петербург

Частная торговая марка (Коллекция)
1. Brevno, г. Красноярск
2. Бурма, г. Москва
3. Оптикдизайн, г. Владимир

Инновация года
1. Айтек Оптикс, г. Москва
2. ИТигрис, г. Санкт-Петербург
3. Опти-Тех, г. Москва

Маркетинговый проект года
1. Компания «МОК», г. Москва
2. Новая линия, г. Москва
3. Оптик-Центр, г. Челябинск

Рекламный проект года
1. Арника, г. Уфа
2. Оптика «Версия», г. Москва

Прибор для исследования поля зрения «Периграф ПЕРИКОМ»

ПОРОГОВЫЕ И НАДПОРОГОВЫЕ ТЕСТЫ ПЕРИМЕТРИИ ГЛАЗА

– цвет световых стимулов белый, фон подсветки белый
(КТРУ 26.60.12.119 – 00000726)
– цвет стимулов max видности YG, фон подсветки белый
(КТРУ 26.60.12.119 – 00000730)

Комплектность поставки

Периграф «ПЕРИКОМ» с компьютером в корпусе «mini» с широкоформатным монитором 19.5" или моноблоком 23.8", лицензионным WINDOWS 10 и установленным прикладным ПО
— поставка с цветным струйным или лазерным принтером

Периграф «ПЕРИКОМ» с полноразмерным ноутбуком 17.3", лицензионным WINDOWS 10 и установленным прикладным ПО
— поставка с цветным струйным или лазерным принтером

Производитель:
ООО «СКТБ Офтальмологического приборостроения «ОПТИМЕД»
www.optimed-sktb.ru e-mail: info@optimed-sktb.ru
тел. 8(495) 741-45-67; 8(495) 786-87-62

Э.С. Аветисов. К 100-летию со дня рождения

> стр. 1

Профессиональный путь начался в Самарканде, где родился Э.С. Аветисов. Окончив Самаркандский медицинский институт, он начал работу под руководством профессора Н.И. Медведева, мудрого педагога и замечательного человека. Уже тогда проявились заложенные природой незаурядные качества, так важные для научно-исследовательской работы: видеть «белые» пятна в науке и практике, правильно оценить проблему, вычленять главное, найти единственно верный путь решения и добиваться цели. Это хорошо иллюстрирует первое научное исследование, оформленное в виде кандидатской диссертации. Оно было посвящено актуальной для Средней Азии в 50-х годах прошлого столетия проблеме — лечению и профилактике эпидемического конъюнктивита.

С особой силой научный, клинический и организационный потенциал Э.С. Аветисова проявился с началом работы в Москве. Философский склад ума, способность к глубокому теоретическому обобщению, потрясающая работоспособность, смелость в принятии решений, умение увидеть главное, сосредоточиться на перспективных направлениях, идти на шаг впереди — все это способствовало рождению новых мыслей, идей и предположений. Его научные исследования всегда отличались сочетанием фундаментальной глубины и практической направленности, он стремился к самому высокому уровню их выполнения. С революционной смелостью он воплощал задуманное и никогда не останавливался на достигнутом. Не случайно на стене рабочего кабинета Э.С. Аветисова крупными буквами был начертан девиз: «Бороться и искать, найти и не сдаваться!»

Аветисов Э.С. и Краснов М.М. в президиуме научной конференции

Работы Э.С. Аветисова отличались неоспоримой новизной и разнообразием направлений. Среди основных можно назвать бинокулярное зрение и глазодвигательные нарушения; оптический нистагм; близорукость: этиология, патогенез, система профилактики прогрессирования и осложнений; рефрактогенез и динамическая рефракция; офтальмоэргономика; слабовидение; разработка средств коррекции для слабовидящих; лазеры в офтальмологии, диагностика и лечение.

Исследования, касающиеся содружественного косоглазия, привели к развитию способов его диагностики и лечения, которые признаны не только в России, но и во всём мире. Его трехкомпонентная теория формирования миопии у детей способствует определению критериев ее прогрессирования, методов лечения и профилактики, служит ориентиром в научных исследованиях современности. Им открыта новая нозологическая форма амблиопии — дисбинокулярная амблиопия, определены закономерности зрительной фиксации при содружественном косоглазии, разработана система его хирургического лечения. Им заложены основы офтальмоэргономики.

Одним из главных результатов деятельности профессора Э.С. Аветисова и его учеников стало опровержение умозрительной теории аномальной корреспонденции сетчаток и введение в научный обиход нового понятия — нарушение бинокулярного зрения. Это открыло новые пути решения одной из трудных и важных проблем офтальмологии.

По каждому из предложенных и тщательно продуманных направлений Э.С. Аветисов развёртывает глубокие исследования с привлечением специалистов фундаментальной науки — генетиков, физиков, химиков, морфологов. Эти исследования открыли новые пути профилактики миопии и предотвращения её осложнений.

Э.С. Аветисов фактически заложил основы учения об оптической коррекции зрения. Он одним из первых указал, что коррекция имеет две цели: максимальное улучшение зрения и способствование правильному развитию оптической системы глаза

Первые сотрудники отдела охраны зрения детей

Система охраны зрения детей — в действии

PTS 920 | PTS 2000

OPTOPOL technology

НОВЫЕ АВТОМАТИЧЕСКИЕ ПЕРИМЕТРЫ

- Полный набор стандартных стратегий и паттернов исследования поля зрения
- Периметрические индексы и анализ прогрессирования дефектов
- Протоколы HFA и Octopus типа
- Голосовой гид и контроль фиксации

Stormoff® www.stormoff.com oko@stormoff.com (495) 780 0792; (495) 780 7691 (495) 956 0557

Участники декадника по проблеме охраны зрения детей. Сентябрь 1976 г.

С маленькой пациенткой

(«тактическая» и «стратегическая» задачи коррекции). Их различие особенно следует учитывать в детском и подростковом возрасте.

Созданная им лаборатория офтальмоэргономики и оптометрии продолжает и развивает теоретические и практические направления оптической коррекции зрения.

Особенно широкими и масштабными были исследования по многостороннему изучению склеральной оболочки глаза, патология которой является основной причиной высокой осложнённой близорукости, приводящей к инвалидности по зрению. Комплекс биохимических, биомеханических и морфологических исследований позволил обосновать и предложить различные виды склероукрепляющих вмешательств (операции Аветисова-Тарутты), позволяющих остановить или задержать прогрессирование миопии и развитие её осложнений у большинства больных. Это во многом продвинуло решение острейшей медико-социальной проблемы близорукости.

Ученики и последователи Эдуарда Сергеевича, и здесь нужно назвать имя профессора Е.П. Тарутта, в настоящее время возглавляющей созданный Э.С. Аветисовым отдел, продолжили исследования в этом важном направлении, разработав комплексную систему повторных склероукрепляющих воздействий в комбинации с профилактической периферической лазеркоагуляцией сетчатки, позволяющую снизить темп прогрессирования миопии и предотвратить развитие дистрофических изменений глазного дна и отслойки сетчатки у детей с быстро прогрессирующей миопией.

Разработаны средства консервативного лечения прогрессирующей и осложнённой миопии на основе глазных лекарственных плёнок, предусматривающие коррекцию микроэлементного состава и антиоксидантного статуса сред и тканей глаза; методы и приборы для восстановления аккомодации (тренировки цилиарной мышцы по Аветисову-Мац), транссклеральная лазерная стимуляция и др. В содружестве с профессором С.Л. Шаповаловым Э.С. Аветисов фактически первым поставил вопрос о разработке и внедрении в офтальмологию диагностических и лечебных лазеров, став создателем лазер-плеоптики. В этом контексте уместно процитировать высказывание выдающегося офтальмолога современности академика С.Н. Федорова, апологета принятия радикальных решений: «К сожалению, нередко бывает, что болезнь развивается, а мы это никак не ощущаем… Значит, операция? Совсем не обязательно. Ведь не зря же говорят, что хирургия — это крик терапии о помощи. Я не устаю повторять: лечение должно быть радикальным. И поэтому некоторым людям кажется, что я ратую за «нож» и только за «нож». Это совсем не так. Если можно обойтись без операции, надо обходиться. Для того и разрабатываются всевозможные профилактические методики, например, упомянутые мною работы профессора Э.С. Аветисова…». Это признание имеет особую ценность, потому что именно в те годы популяризировались кераторефракционные операции по поводу близорукости, и не редко они позиционировались не как косметические, а как лечебные вмешательства.

Принципиально новым и, как оказалось, перспективным стало направление по изучению биомеханических свойств фиброзной оболочки глаза. Начатые при Эдуарде Сергеевиче семинары по этой тематике, благодаря лидеру этого направления, доктору биологических наук Е.Н. Иомдиной, превратились в традиционно проводимые в Институте им. Гельмгольца научно-практические конференции с участием иностранных специалистов.

Э.С.Аветисов был одним из создателей службы охраны зрения детей и подростков в нашей стране. В тесном контакте с главным детским офтальмологом профессором А.В. Хватовой и профессором Е.И. Ковалевским была создана система специализированных кабинетов охраны зрения, детских садов, санаториев для лечения детей с рефракционной и глазодвигательной патологией, оснащённых специально разработанным комплектом отечественной аппаратуры, подготовленным медицинским персоналом. Была создана система диспансеризации детей и профилактики глазных заболеваний. Создана оптометрическая служба в стране.

В рамках проблемы глазодвигательной и бинокулярной патологии Э.С. Аветисовым создана клиническая классификация амблиопии, монокулярной зрительной фиксации, комплексная система плеоптики, оригинальный метод локального «засвета» по Аветисову, изучены механизмы бинокулярной адаптации и корреспонденции сетчаток при косоглазии, впервые записано поле бификсации на основе бинокулярной регистрации движений глаз. Создана система методов диплоптики. Идеи Эдуарда Сергеевича по проблеме глазодвигательной и бинокулярной патологии нашли свое продолжение в работе сотрудников отдела. Под руководством профессора Т.П. Кащенко изучена клиника и разработана тактика комплексного лечения циклотропии и торзионной диплопии, разработана клиническая классификация и тактика лечения сочетанных сложных форм косоглазия и блефароптоза, созданы новые аппаратно-программные комплексы на основе жидкокристаллической техники, апробируется новый метод лечения нистагма на основе световых воздействий.

И сегодня, несмотря на проводимые в стране так называемые «реформы здравоохранения», детские офтальмологи мужественно отстаивают лучшие традиции детской офтальмологии и службы охраны зрения детей и подростков.

Творческая жизнь Э.С. Аветисова совпала с «золотым» периодом советской науки, и он был ярким олицетворением тех самых высоких идеалов. Обладая богатейшим научным и профессиональным опытом, Эдуард Сергеевич считал одной из важнейших задач в своей работе подготовку научных кадров. Он был замечательным педагогом, создателем ведущей научной школы. Под его руководством выполнено более 120 докторских и кандидатских диссертаций. Он никогда не подавлял творческую инициативу сотрудников, мог найти каждому дело по душе, умел создать атмосферу научного поиска. Его ученики возглавляют кафедры, научные центры и клиники в различных городах России, Армении, Белоруссии, Узбекистана и других регионов.

В связи с этим интересны воспоминания современников Э.С. Аветисова, его учеников и соратников. Из воспоминаний доктора биологических наук Т.А. Корнюшиной: «…Необыкновенная творческая и дружелюбная обстановка царила в отделе. Каждый сотрудник был неповторимой индивидуальностью, но над всеми господствовала одна воля — воля созидания и доброжелательности. Это была воля выдающегося человека — Эдуарда Сергеевича Аветисова. Без мелочной опеки и дисциплинарного контроля отдел работал как единый организм. Молодые сотрудники и маститые ученые на равных обсуждали новые разработки и полученные результаты, долго засиживаясь на работе. Основным контролем деятельности сотрудника были результаты его работы… Эдуард Сергеевич ценил мнение сотрудников отдела при обсуждении написанных им глав монографии, которые он читал нам на конференциях по средам. Соратники, окружавшие Эдуарда Сергеевича, — выдающиеся ученые И.Л. Смольянинова, Н.Ф. Савицкая, Т.П. Кащенко, Ю.З. Розенблюм, С.Л. Шаповалов, С.Я. Фридман, были его единомышленниками, они создавали обстановку благоприятную для творческой работы».

Из воспоминаний профессора Т.П. Кащенко: «При просмотре аспирантских работ умел выбрасывать лишнее: но делал это деликатно, говоря: «…используете в другой раз», (чтобы не обидеть). Умение Эдуарда Сергеевича принимать решения и найти выход, причем, «победный» — это было ему свойственно. Научные «среды» — волнующий, наполненный смыслом день! — отчеты, апробации, научные доклады, обсуждения, вопросы и ответы. Выступать перед своими — особое волнение. Как контрастный душ! Сказать Эдуарду Сергеевичу можно было все; понимал, задумывался, вспыхивал, но всегда был отходчив и великодушен. Приносил извинения, если чувствовал, что неправ. Было неловко за свою оплошность и досадно, что заставили его волноваться. А как увлеченно велись обсуждения по каким-либо темам! Повторить бы сейчас и услышать вновь стройную логику его мыслей! О несогласии говорили открыто. Его доверие окрыляло, вселяло уверенность; с ним было надежно. Какими захватывающими, наполненными глубокого смысла были его лекции, выступления на научных собраниях!»

Из воспоминаний кандидата медицинских наук Х.А. Раджабли (Монреаль): «…А какие интересные он читал лекции! Как великолепно выступал на ученых советах! Никогда не забуду свое удивление, когда по его просьбе, я, приводя в порядок книги на его столе, обнаружила листок озаглавленный «неотложные дела», а этих дел было 41! И когда он только успевал? И при этом всегда был внимателен к событиям в личной жизни своих сотрудников и аспирантов. Я была очень удивлена, когда узнала, что Эдуард Сергеевич отменил праздничную встречу в отделении именно потому, что у меня в семье случилось горе. Я не знаю другого примера человека такой душевной чуткости и деликатности».

Благодаря высочайшей организации, в потоке нескончаемых текущих и плановых дел, Э.С. Аветисов находил время для очень ответственной и важной работы, в том числе и общественной. Эдуард Сергеевич Аветисов участвовал в многолетнем не только общеинститутском, но и общесоюзном планировании НИР, формировании целевых программ по офтальмологии. Почти 20 лет (до распада Советского Союза) Э.С. Аветисов был председателем Правления Всесоюзного научного общества офтальмологов. Он готовил и проводил III (Киев, 1973), IV (Ташкент, 1979), V (Ашхабад, 1985) Всесоюзные съезды офтальмологов, каждый из которых был значительным событием в профессиональном офтальмологическом сообществе. Его научные достижения были отмечены присуждением почетных званий «Заслуженный деятель науки РСФСР», «Заслуженный деятель науки Армянской ССР» и «Заслуженный деятель науки Узбекской ССР».

Высок был и международный авторитет профессора Э.С. Аветисова. Он был членом Международной академии офтальмологии (куда входило 50 ведущих офтальмологов мира), членом Международной и Европейской страбологических ассоциаций, Международного офтальмоэргономического общества. Осуществлял тесное научное сотрудничество с офтальмологами многих стран мира, в частности, с немецкими, французскими, американскими и болгарскими коллегами.

В память о заслуженном деятеле науки, профессоре Э.С. Аветисове в издательстве «Медицина» в 2005 году опубликовано руководство «Зрительные функции и их коррекция у детей» под редакцией профессоров С.Э. Аветисова, Т.П. Кащенко, А.М. Шамшиновой. В книге представлены работы учеников и последователей Эдуарда Сергеевича по основным вопросам охраны зрения детей и детской офтальмологии, научному развитию которых он посвятил свою жизнь. Под редакцией академика РАН М.А. Островского, профессора Ю.З. Розенблюма и д.м.н. Т.С. Егоровой издана монография «Спектральная коррекция зрения» (2006), основы которой заложил профессор Э.С. Аветисов.

Эдуард Сергеевич Аветисов оставил значительный след в отечественной и мировой офтальмологии: большая научная школа, династия, оригинальные научные достижения, диссертации, книги… И добрую память о себе.

Материал подготовил профессор ***В.П. Еричев*** *(НИИ ГБ)*

Офтальмология и геронтология: избранные вопросы инновационного решения проблем

Научно-практический образовательный форум с международным участием

Организаторы: Министерство науки и высшего образования Российской Федерации, ФГБНУ «Научно-исследовательский институт глазных болезней», Российская академия наук

Дата: 8 октября 2021 г.

Место проведения: Москва, ул. Волхонка, 15

> стр. 1

В заключение д.м.н. Ю.Н. Юсеф выразил надежду, что «форум станет одним из важнейших событий профессионального сообщества, найдет отклик в сердце каждого офтальмолога, т.к. в Российской Федерации впервые проводится научно-практическая конференция, направленная на профилактику и менеджмент глазных болезней у пожилых людей».

Заместитель министра науки и высшего образования РФ Н.А. Бочарова напомнила, что 2021 год объявлен Годом науки и технологии, одна из задач которого заключается в популяризации науки среди «молодых и талантливых специалистов во всех сферах деятельности и, конечно, в медицине. Важной задачей становится знание об инновационных разработках и их внедрение в жизнь. Мы понимаем, что у нас есть уникальные специалисты, уникальные квалификации и уникальные технологии, которые могут быть востребованы во всем мире». В связи с ростом продолжительности жизни «стало очевидно, что медицина нуждается во врачах, специализирующихся в лечении заболеваний, связанных с пожилым возрастом».

Вице-президент РАН академик РАН В.П. Чехонин назвал форум «знаковым событием, посвященном знаковой проблеме — офтальмогеронтологии, проблеме, которой уделяется большое внимание руководством страны, министерством науки и образования, министерством здравоохранения». В рамках федеральной программы «Старшее поколение» выделены средства, направляемые, в том числе, и на развитие офтальмогеронтологии. Старение организма является комплексной проблемой, научные основы которой не до конца ясны. Существуют вопросы, связанные с редукцией адаптогенности, редукцией репликативных возможностей клеток, связанные с появлением особых сенестентных клеток. «Проблем много, и никто до конца не понимает, как они образуются, поэтому важна научная составляющая проблемы старения. Мы понимаем, что в геронтологии важнейшее значение придается офтальмогеронтологии, в которой существуют 4 основных направления: катаракта, глаукома, возрастная макулярная дегенерация, диабетическая ретинопатия, вызывающих колоссальное количество проблем, которые необходимо решать. В настоящее время РАН готовит большую инициативную научно-технологическую программу, посвященную геронтологии, гериатрии, в которой выделено направление, основанное на офтальмогеронтологии, и я призываю офтальмологическое сообщество принять участие в ее формировании. Надеюсь, что в скором времени программа будет представлена в правительство».

С приветственным словом к участникам форума обратился первый заместитель генерального директора корпорации «Ростех» д.э.н. В.В. Артяков, который отметил, что корпорация «Ростех» уделяет большое внимание научным исследованиям и разработкам. «Важной составляющей в стратегии корпорации — создание, испытание и продвижение гражданской продукции, с ориентацией на медицину: аппараты ИВЛ, ЭКМО-инкубаторы, термометры, фармацевтические препараты, терапевтические приборы. Многие продукты представляют собой результат совместной работы с медицинским сообществом — профильными институтами и клиниками». В качестве примера В.В. Артяков привел совместный с НИИ ГБ проект создания принципиально нового прибора для определения толерантного ВГД. Для ранней диагностики глаукомы разработан флуометр; при содействии инновационного центра «Сколково» создан саморасширяющийся стент для проведения эффективных и безопасных операций при глаукоме. Подана заявка на международный патент на изобретение, готов к производству прототип микродренажа. Еще одним успешным проектом В.В. Артяков назвал разработку и производство лазеров для эндовитреальных вмешательств, при этом он отметил, что научные работники организаций, входящих в корпорацию «Ростех», находятся в постоянном поиске технических решений для усовершенствования имеющегося и создания нового офтальмологического оборудования и добавил, что «встречи на площадке форума профессионалов, специалистов, друзей и единомышленников, безусловно, является основой для развития всех направлений в офтальмологии».

Д.м.н. Юсеф Н. Юсеф

Академик РАН В.П. Чехонин

Д.э.н. В.В. Артяков

Академик РАН В.В. Нероев

Профессор А.М. Чухраёв

Академик РАН Л.К. Мошетова

Академик РАН С.Э. Аветисов (Москва)

Профессор Я.О. Груша (Москва)

Д.м.н. Н.Л. Шеремет (Москва)

Главный специалист офтальмолог Минздрава РФ, директор ФГБУ «НМИЦ глазных болезней им. Гельмгольца» академик РАН, профессор В.В. Нероев, обращаясь к участникам конференции, подчеркнул, что «интерес государства к отечественной офтальмологической службе поддерживает нас в нашей работе». По данным ВОЗ, более 2 млрд человек на планете страдают глазными болезнями, при этом 1 млрд человек не имеют возможность получить своевременную и качественную офтальмологическую помощь. В основной массе — люди, имеющие глазную патологию, старше 50 лет. «По статистике в Российской Федерации 10 300 человек на 100 000 населения имеют глазную патологию или рефракционное нарушение. Ежегодно количество слепых и слабовидящих людей в стране повышается на 20 000 человек. Основные патологии, приводящие к необратимой слепоте, — диабет глаза, макулярная дегенерация, глаукома и другие заболевания». Академик РАН В.В. Нероев обратил внимание на программу форума, в которую включены доклады, касающиеся последних достижений в области диагностики и лечения офтальмопатологий, и пожелал участникам интересной, плодотворной работы.

Директор ФГАУ «НМИЦ «МНТК «Микрохирургия глаза» им. акад. С.Н. Федорова» профессор А.М. Чухраёв в приветственном слове подчеркнул, что форум проводится в условиях пандемии, когда нарушены привычные связи, тем не менее, отметил профессор А.М. Чухраёв, «мы не забываем

Директор ФГБНУ НИИГБ д.м.н. Юсеф Н. Юсеф

Д.м.н. М.В. Будзинская (Москва)

о том, что являемся научными учреждениями и должны выдавать новую продукцию, т.к. потребность в ней очень велика. Часто спрашивают, как в такой маленькой профессии, как офтальмология, работают три крупных института. Конечно, мы конкурируем, но у нас существует хороший повод для конкуренции — это наши пациенты. А связывают нас дружба, взаимопонимание, взаимная поддержка, в результате отечественную офтальмологию знают и уважают во всем мире».

Президент ФГБОУ ДПО «Российская медицинская академия непрерывного профессионального образования», главный внештатный офтальмолог Департамента здравоохранения г. Москвы академик РАН профессор Л.К. Мошетова, обратив внимание на название конференции, сказала, что «геронтология» — это то, что ожидает всех нас. Ученые всего мира, к сожалению, не могут найти ключ к процессу старения, но мы должны работать, потому что продолжительность жизни значительно увеличивается, что хорошо, но становится больше пожилых людей. Что свойственно пожилому организму? Коморбидность, плюс глаз, являющийся органом-мишенью, в который попадают все патологии человеческого организма. В итоге, перед нами, офтальмологами, встает огромная проблема: человек живет дольше, а мы должны улучшить качество жизни человека, сделать его жизнь счастливой».

Н.В. Попова, заместитель исполнительного директора ОООР «Союз машиностроителей России» зачитала приветствие участникам форума первого заместителя ОООР «Союз машиностроителей России», депутата Государственной Думы Федерального Собрания РФ В.В. Гутенева.

Гости тепло приветствовали участников форума, благодарили оргкомитет и лично директора ФГБНУ «НИИ ГБ» д.м.н. Юсефа Н. Юсефа за организацию столь значимого научного мероприятия.

Секция «Фундаментальные исследования»

Научную часть форума открыл программный доклад профессора М.С. Хайдакова (США). В течение последних 10 лет произошло много перспективных прорывов, но к которым следует относиться с некоторой осторожностью. В 1908 году И.И. Мечников получил Нобелевскую премию за открытие иммунитета (фагоцитоза), он является отцом современных пробиотиков, создателем термина «геронтология» — науки о старении (1903).

С 1910-х до 1950-х годов ожидаемая продолжительность жизни (ОПЖ) увеличилась с 47 лет до 70. «Однако геронтологи, к сожалению, не имеют к этому отношения. Это –санитария и личная гигиена; уменьшилась детская смертность, появились антибиотики. После этого «великого события» прирост ОПЖ стал значительно ниже, потому что мы в определенной степени достигаем биологического предела для нашего вида».

Страны, в которых ОПЖ составляет 85 лет: Канада, Западная Европа, Чили, Австралия, Новая Зеландия, Япония.

В России ОПЖ среди мужчин составляет 67 лет, женщин — 77 лет.

Сто лет тому назад наиболее типичные причины смерти были связаны с инфекциями. По данным на 2016 год среди наиболее частых причин смерти не упоминаются туберкулез, нефрит, диарея, сифилис, детские болезни; остались сердечно-сосудистые заболевания; появились: хроническая недостаточность легких, диабет, болезнь Альцгеймера, терминальные заболевания почек, самоубийства.

«Исходя из опыте прошлого столетия, у вас может возникнуть мысль: «Если мы справимся и с этими заболеваниями, продолжительность нашей жизни значительно увеличится. Мы же справились с инфекционными заболеваниями и достигли при этом блестящих результатов. Однако, обратим внимание на возраст постановки диагноза (заболевания почек, диабет, инсульт, инфаркт миокарда, рак простаты, рак легких, рак кишечника, Альцгеймер): за исключением диабета он попадает в узкие пределы между 60 и 70 годами. Из этого следует, что, справившись с одной болезнью, мы столкнемся с ожидающими свой очереди другими «заболеваниями-убийцами».

Обратимся к исследованию, проведенному в США. Если мы избавимся от всех сердечно-сосудистых заболеваний, мы в среднем получим всего 6 дополнительных лет; если избавимся от рака, получим «жалкие» 3 года, избавление от Альцгемера даст менее 2-х месяцев.

Если мы рассматриваем болезнь как самодостаточное явление, логика не работает. Если смотреть на болезни как «на первые брызги гигантской волны глобального упадка», все обретает определенный смысл.

Рассмотрим кратко, что происходит с клетками в процессе старения. Судьба №1 — смерть. Утрата клеток имеет особое значение в популяциях, которые обновляются медленно или не обновляются. К ним относятся мозг, мышечные ткани, в определенной степени — печень. Судьба №2 — рак. Это — один из драматических эффектов накопления мутаций, изменения эпигенетического профиля клеток. Судьба №3 — сенесцентность (сенесценс — старость), при которой старые клетки перестают выполнять свои функции, имея при этом повышенную сопротивляемость апоптозу; они остаются в популяции клеток, при этом ведут себя как сварливые соседи, отравляя жизнь своим все еще функционирующим коллегам. Судьба №4 — большинство «честных и законопослушных» клеток продолжают выполнять свои функции по мере уменьшающихся возможностей.

Такие же события происходят и в тканях глаза. К примеру, от 0 до 80 лет примерно половина клеток-аксонов сетчатки утрачивается навсегда.

Основные механизмы старения, о которых я скажу, — это всего лишь верхушка айсберга. В теории старения их насчитывается около 400, из этого следует, что никто толком не знает, что по-настоящему происходит. Я выбрал накопление мутаций в ядерной ДНК, деградацию эпигенетического контроля, укорочение теломер, накопление мутаций в митохондриальной ДНК.

Мутации — это любые изменения последовательности исходной ДНК, они образуются в результате ошибок репликации или репарации, двух- или одноцепочечных разрывов, различных химических повреждений нуклеотидов, приводящих к нарушению комплементарности или рекомбинации; некоторые мутации происходят в кодирующих последовательностях генов и могут приводить к ухудшению или изменению функций соответствующих белков; ДНК содержится в двух компартментах: ядре ($3{,}2 \times 10^9$) и митохондриях ($1{,}6 \times 10^4$, 100-1000 копий на клетку).

В последнее время появились точные технологии, которые в состоянии определить количество накопленных мутаций в индивидуальных клетках. К 80 годам индивидуальные клетки накапливают до 5000 мутаций. Это не так страшно, т.к. гены составляют только 1% генома. Так как в генетическом коде существуют свои системы защиты, только треть мутаций имеют возможность изменить функцию белка. Одним из драматических проявлений накопления мутаций в некоторых клетках является появление рака, вероятность которого повышается с возрастом.

Я не вижу значительного числа клинических испытаний в США, направленных на вопросы репарации ДНК в качестве меры увеличения долголетия. Существует 6 систем репарации ДНК, но внутри нашего организма есть пример, позволяющий надеяться, что биологически это возможно. К примеру, стволовые клетки накапливают мутации со скоростью в 100 раз более низкой по сравнению с клетками других органов.

Эпигенетический контроль. Поскольку каждая клетка является гением, т.е. она располагает информацией, присущей всему организму, теоретически эта клетка может стать чем угодно. Однако, этого нельзя позволить, т.к. клетки должны дифференцироваться, специализироваться, выполнять различные функции, и эта проблема решается эпигенетическим контролем. Эпигенетический контроль играет роль смирительной рубашки, который строго ограничивает движение в одном месте и позволяет некоторую свободу движения в другом. Поэтому из клеток с абсолютно одинаковым генотипом образуются разные типы клеток. С возрастом эпигенетический контроль ухудшается, при этом скорость изменения эпигенетического контроля коррелирует с продолжительностью жизни различных животных.

В течение последнего десятилетия произошла настоящая революция: были открыты факторы Яманака (2007), которые позволяют стереть существующую эпигенетическую программу и вернуть клетку в стволовое (плюрипотентное) состояние. Доказана возможность перепрограммирования соматических клеток в другие клетки, причем перепрограммирование сопровождается омоложением; доказана возможность омоложения любых клеток, включая сенесцентные клетки и клетки 100-летних долгожителей; доказана возможность частичного омоложения мышей. Факторы Яманака были экспрессированы в мышей, что практически вдвое увеличило продолжительность их жизни. Правда, в эксперименте использовали мышей с прогерией, это означает, что подобный эффект может не наблюдаться при использовании здоровых животных.

Нерешенные проблемы. При некоторой доле неопределенности появляется все больше доказательств того, что эпигенетические механизмы ответственны за формирование и сохранение памяти. Пока не существует экспериментальных данных о том, как эпигенетическое омоложение влияет на предшествующую долговременную память животных. Если долговременная память стирается, то мы не сможем применить эпигенетическое омоложение в мозге и, таким образом, его теоретический потенциал исчерпывается увеличением продолжительности здоровой жизни. Также как и мутации, дедифференциация является фундаментальным условием канцерогенеза, что предполагает повышенную вероятность формирования рака.

Таким образом, для нас существует чрезвычайно узкое терапевтическое окно, в пределах которого мы можем надеяться на безнаказанное использование эпигенетического омоложения.

Теломеры — концевые участки хромосом, состоящие из тысяч повторов короткой последовательности (TTAGGG у позвоночных). Теломеры защищают концы хромосом от слияния с соседними хромосомами и способствуют правильному распределению хроматид между дочерними клетками. Уменьшение теломер до критического уровня сопровождается остановкой деления клеток. Теломеры укорачиваются с каждым делением клеток, и длина теломер может сильно варьировать у различных животных (мыши — от 7 до 150 Kb, человек — 10-12 Kb). Степень укорочения теломер при делении клеток также может сильно отличаться у различных видов (мыши — до 7000 нуклеотидов, человек — 8-193 в год). С момента открытия теломер исследования показали, что реактивация генов, кодирующих теломеразу — фермент, отвечающий за восстановление длины теломер, — позволяет клеткам продолжать делиться, т.е. сохранять этот аспект клеточной молодости. Активация теломеразы и восстановление длины теломер являются типичными характеристиками многих форм рака.

В настоящее время в США популярно использование препаратов, якобы способствующих удлинению теломеров. Логика довольно простая и прямолинейная. Предполагается, что этот механизм позволит «хорошим» клеткам продлить свою жизнь, тем самым продлится свою жизнь человеческого организма. Это — оптимистичный сценарий. В реальности сценарий развивается следующим образом: мы можем позволить хорошо работающим клеткам продолжить свою жизнь, при этом из клетки высвобождается гигантское количество предраковых клеток. Таким образом, эксперимент с теломеразой и ее активацией на мышах приводил к укорочению продолжительности жизни и существенному увеличению рака у этих животных.

Тем не менее, исследования с теломеразой, проведенные испанским ученым Марией Бласко, мировым авторитетом в этой области, показали, что возможно увеличить продолжительность жизни мышей на гигантские 40%, но при условии, что мыши будут защищены от рака.

Защита от рака обеспечивается чрезмерной активацией трех дополнительных генов, контролирующих деление клеток, что в принципе невозможно сделать в отношении человека.

Нерешенные проблемы. Удлинение теломер у человека может привести к сохранению тысяч предраковых клеток. В частности, оригинальные эксперименты по активации теломеразы и удлинению теломер сопровождались резким повышением частоты рака — как и следовало ожидать. Следовательно, такой подход не может быть использован без предшествующей нейтрализации накопления мутаций и эпигенетических изменений.

Мутации в мтДНК. Митохондрии — основные поставщики биологической энергии для клеточных процессов. Каждая клетка имеет сотни, иногда тысячи митохондрий в зависимости от потребности в энергии. Каждая митохондрия содержит от 1 до 10 копий мтДНК; каждая клетка содержит сотни или тысячи копий мтДНК; скорость накопления мутаций в мтДНК примерно в 10 раз выше, чем в ядерной ДНК; некоторые мутации проходят через процесс клональной экспансии (генетический дрейф), в результате которого большинство копий мтДНК в клетке содержит одинаковую мутацию (гомоплазмия); когда мтДНК с мутацией достигают 70-90% большинства, клетки утрачивают способность к аэробному метаболизму

и становятся респираторно-дефицитными, что отражается на их функции и жизнеспособности. Это не является большой проблемой в молодом возрасте, т.к. весь процесс занимает десятилетия. Первые респираторно-дефицитные клетки появляются в районе 60 лет, со временем их количество возрастает. В таких тканях, как мозг и мышцы, до 30% клеток стареющих людей не в состоянии использовать кислород и испытывают энергетический кризис.

Глаз демонстрирует подобные феномены. Например, экстраокулярная мышца накапливает митохондриальные мутации в большей степени (в 3-4 раза) по сравнению со скелетными мышцами.

Основные заключения: старение сопровождается переходом от генетической и эпигенетической однородности к формированию мозаики разнообразных отклонений на уровне индивидуальных клеток; в силу утраты однородности реакции стареющих органов и тканей на регулирующие сигналы становятся аберрантными; основные механизмы старения демонстрируют признаки относительной синхронности в достижении критического уровня деградации, и поэтому маловероятно, что даже успешное воздействие на отдельный механизм приведет к существенному увеличению продолжительности жизни.

Современные подходы к антистарению и их использование в офтальмологии: здоровый образ жизни; сенолитики, стволовые клетки, эпигенетическое омоложение.

Физические упражнения. В анализ включены данные, охватывающие 650 000 человек. Физическая активность, эквивалентная быстрой ходьбе в течение 75 минут в неделю, была связана с увеличением ожидаемой продолжительности на 1,8 года. Более высокий уровень физической активности, эквивалентный 450 минутам в неделю, был связан с увеличением ОПЖ на 4,5 года. По сравнению с малоподвижными людьми, страдающими от ожирения (индекс массы тела ИМТ 35+) физически активные люди с нормальным весом (ИМТ в пределах 18,5 — 24,9) могут рассчитывать на увеличение ОПЖ на 7,2 года. То есть в совокупности здоровый образ жизни, хорошее питание и физическая нагрузка могут дать дополнительные 10-12 лет жизни.

Сенолитики — класс лекарственных препаратов и натуральных соединений, которые способны избирательно инициировать гибель постаревших (сенесцентных клеток). Сенесцентные клетки накапливаются в тканях стареющего организма. Сенесцентные клетки перестают выполнять первоначальные функции, обретают старческий секреторный фенотип SASP, выделяя во внеклеточную среду множество цитокинов, вызывающих воспаление, ускорение пролиферации и изменения во внеклеточном матриксе.

Стволовые клетки — подход, не требующий полного понимания процесса старения. Ряд лабораторий уже сообщили об успешной регенерации целых органов. Недавно ученым удалось вырастить функциональные ткани почек, сердца и даже мозга человека. Были проведены десятки различных успешных клинических испытаний, касающихся использования стволовых клеток для лечения ряда заболеваний, включая болезни сердца, остеоартрит, болезнь Альцгеймера и многих других.

Нерешенные проблемы: в пределах моего понимания у такого вмешательства нет фундаментальных недостатков, и его эффективность может быть легко проверена экспериментально; скорость накопления мутаций в стволовых клетках практически такая же, как

Во время работы сателлитного симпозиума

В кулуарах конференции

и в соматических клетках, что создает опасность развития неоплазм; выживание, интеграция введенных стволовых клеток и их функционирование в целевых органах и тканях.

Заключительные выводы: фундаментальным аспектом большинства заболеваний сумеречного возраста являются накопление дефектов в исходных элементах конструкции органов и тканей (утрата клеток, мутации, утрата эпигенетического контроля, изменения композиции внутриклеточного матрикса, накопление отходов и т.д.); каждая стареющая клетка приобретает свою собственную уникальную коллекцию мутаций и других изменений и, следовательно, свою собственную уникальную форму явной (рак) или скрытой инвалидности; в результате возрастные патологии не могут быть полностью разрешены с помощью традиционных методов лечения. Таким образом, только терапии, направленные на базовые механизмы старения, дают надежду на излечение или предотвращение ВСЕХ заболеваний, обусловленных процессом старения, в том числе, заболеваний глаз.

С докладом «Атомно-силовая микроскопия в оценке возрастных изменений капсулы хрусталика и десцеметовой мембраны» выступил академик РАН С.Э. Аветисов (Москва). Вне зависимости от объекта исследования определение возрастных показателей является отправным, обязательным элементом любого биомеханического исследования.

Цель исследования заключалась в оценке возрастных изменений биомеханики капсулы хрусталика.

Основные преимущества атомно-силовой микроскопии (АСМ): не предполагает растяжения и деформации образца; принцип АСМ основан на взаимодействии заостренной иглы (зонда), находящейся на кончике балки (кантилевера), с поверхностью образца за свет сил притяжения и отталкивания, степень которых зависит от жесткости биоматериала; АСМ обеспечивает возможность селективной оценки биомеханических свойств различных поверхностей образца; в результате определяют модуль Юнга (модуль продольной упругости) — физическую величину, характеризующую свойство материала сопротивляться растяжению/сжатию при упругой деформации; возможно получение фазово-контрастных изображений поверхности образца с высоким разрешением.

Задачи исследования: оценка потенциального влияния субкапсулярного эпителия на результаты АСМ; оценка возрастных изменений биомеханической показателей капсулы хрусталика.

Материал исследования: 50 центральных фрагментов передней капсулы хрусталика, полученных интраоперационно в результате мануального капсулорексиса у пациентов в возрасте 49-93 лет (время хранения в балансированным растворе до проведения тестов не более 5 часов).

Разработанный алгоритм АСМ включал следующие основные этапы: микроскопия наружной и внутренней; поверхности образцов передней капсулы; идентификация внутренней поверхности образца на основе визуализации субкапсулярного эпителия; проведение биомеханических тестов в участках внутренней и наружной поверхности для селективного определения модуля Юнга.

Результаты: независимо от возраста жесткость внутренней поверхности капсулы оказалась выше, чем наружной; возрастные изменения капсулы хрусталика проявляются в увеличении модуля Юнга наружной поверхности и уменьшении внутренней (т.е. в повышении и снижении жесткости соответственно; при увеличении возраста отмечено достоверное снижение соотношения модулей Юнга внутренней и наружной поверхности капсулы.

В заключение академик РАН С.Э. Аветисов отметил необходимость дальнейшего изучения изменений биомеханических свойств капсулы хрусталика в качестве одной из причин возрастных нарушений аккомодации.

Профессор С.А. Борзенок (Москва) от группы авторов представил доклад на тему «Методические подходы к конструированию искусственной роговицы на основе 3D клеточных сфероидов и полимерных материалов». По данным ВОЗ, заболевания роговицы занимают 4 место в структуре инвалидности по зрению. При помутнениях роговицы применяются сквозная и селективная послойная кератопластики с использование трупной донорской роговицы. В наиболее тяжелых случаях применяется кератопротезирование, при этом во всем мире наблюдается дефицит качественного трубного материала для трансплантации роговицы.

В ряде стран мира проводятся исследования по биоинженерному конструированию искусственной роговицы, которая обладала бы оптимальными прочностными, оптическими и трансплантационными свойствами, идентичными нативной роговице. Основные проблемы при создании искусственной роговицы: получение клеточных культур передней эпителия, стромы и эндотелиальных клеток роговицы с сохранением их специфических морфофункциональных свойств. Стромальный слой искусственной роговицы должен соответствовать архитектонике, механической прочности, прозрачности и оптическим свойствам нативной, однако возможность сочетания этих факторов ограничивает выбор традиционно используемых биологических материалов. Одним из таких материалов является фиброин шелка, обладающий биологической инертностью, прозрачностью и биодеградируемостью. Задаваемая толщина пленок из фиброина позволяет создавать слоистую структуру с поэтапным заселением клетками и последующим замещением собственным коллагеновым матриксом после трансплантации.

В 2021 году были опубликованы 5-летние результаты трансплантации предварительных культивированных эндотелиальных клеток роговицы 11 пациентов. У всех пациентов восстанавливалась или практически восстанавливалась прозрачность роговицы, ее толщина в центре составляла 550 мкм.

Многоклеточные сфероиды представляют собой объемную форму 3D культур, в которых клетки приближены к условиям нативной ткани и являются наиболее предпочтительными для тканевой трансплантации в сравнении с 2D — плоскостными клеточными культурами.

Цель исследования — разработка методологических подходов к конструированию искусственной роговицы на основе культивированных клеток трупной донорской роговицы в виде 3D клеточных сфероидов и полимерных материалов.

Исследования показали, что методы выделения и культивирования клеток переднего эпителия, стромы и роговицы, формирования жизнеспособных 3D сфероидов из этих клеток с сохранными морфофункциональными характеристиками, подбор оптимального биосинтетического материала для стромального скаффолда — фиброина шелка, могут стать методологической основой для дальнейших исследований по биоинжинирингу полноценного искусственного эквивалента донорской роговицы человека для трансплантации.

Д.м.н. Н.Л. Шеремет (Москва) от группы авторов выступила с докладом «Экспериментальное моделирование повреждающего воздействия на пигментный эпителий сетчатки». Дегенеративные изменения ретинального пигментного эпителия (РПЭ) возникают при многих наследственных и приобретенных заболеваниях сетчатки. Возможности терапевтического лечения для восстановления РПЭ и его связей с прилежащими фоторецепторами отсутствуют. Наиболее перспективным методом лечения является хирургическая трансплантация РПЭ. Одним из источников клеток для трансплантации может быть РПЭ, дифференцированный in vitro из плюрипотентных стволовых клеток (ПСК).

Для экспериментального изучения возможности лечения сетчатки были разработаны способы моделирования повреждения РПЭ на животных с помощью химического повреждения) гидрохлорид L-орнитин, натрий йодат, каиновая кислота, N-мети-N-нитрозомочевины), механического и светового (повреждение голубым светом, аргоновый и гелий-неоновый лазер) повреждения. Экспериментальные животные: мыши, крысы, кролики, нокаутированные животные.

В последнее время для моделирования повреждения РПЭ применяется трансвитреальное субретинальное введение кроликам фосфатбуферного раствора или солевого сбалансированного раствора. Это вызывает выраженную дегенерацию фоторецепторов и изменения РПЭ; интеграция суспензии ПСК на модели кролика с предварительно индуцированной географической атрофией отсутствует в связи с повреждением внешнего комплекса фоторецепторы/РПЭ/МБ; ПСК в суспензии могут правильно интегрировать, только если субретинальная среда достаточно сохранена; следует выбирать модели дегенерации сетчатки, которые будут соответствовать ранним стадиям заболевания, с относительно сохранной наружной сетчаткой.

Цель работы: моделирование повреждающего воздействия на РПЭ у животного для последующего изучения влияния нейрональных предшественников (НП) человека. Исследование проведено на 31 кролике (31 глаз) породы шиншилла.

Исследования показали, что в результате возрастной, наследственной дистрофии или моделированной в эксперименте дегенерации наружных слоев сетчатки происходит повреждение и гибель ряда специализированных клеток нейроэпителия сетчатки глаза; сохранность зрительного нерва и потенциально возможное восстановление физиологических взаимосвязей между различными типами клеток сетчатки предоставляет возможность для применения заместительной терапии поврежденных клеточных структур; источником материала для заместительной терапии в этом случае могут служить неспециализированные клетки нейроэпителия, которые обладают дифференцировочным потенциалом для формирования таких типов клеток, как пигментный эпителий и фоторецепторы. В связи с этим является целесообразным дальнейшее изучение влияния дифференцированных in vitro нейрональных предшественников, полученных из индуцированных плюрипотентных стволовых клеток человека, при повреждении РПЭ и ФР.

Секция «Междисциплинарные исследования»

«Дифференциально-диагностические особенности оптической нейропатии при нейрохирургической патологии» — тема доклада профессора Н.К. Серовой (Москва). Развитие оптической нейропатии происходит в результате дегенеративного процесса в ганглиозных клетках сетчатки и их аксонов; заключительным моментом процесса является атрофия зрительных нервов, сопровождающееся снижением зрительных функций и побледнением ДЗН.

Профессор Н.К. Серова остановилась на процессах, проявляющихся в зрительных нарушениях, которые часто являются ведущим или единственным клиническим проявлением нейрохирургической патологии. Речь идет об околоселлярных менингиомах, аденомах гипофеза, аневризмах. Нередко такие пациенты, к сожалению, продолжают наблюдаться офтальмологом в течение длительного времени под такими диагнозами, как оптический неврит, атрофия зрительного нерва неясного генеза, макулодистрофия, катаракта, глаукома, передняя ишемическая нейропатия, и для нейрохирургического лечения поступают на поздней стадии развития заболевания, часто практически слепыми.

Наиболее сложным для диагностики является прехиазмальный синдром — поражение дистального отдела зрительного нерва, при котором сохраняется высокой острота зрения и нормальная офтальмоскопическая картина. В процессе развития заболевания происходит медленное, постепенное, безболезненное снижение остроты зрения, сопровождающееся дефектами поля зрения преимущественно в височной половине, на глазном дне появляются признаки нисходящей первичной атрофии зрительного нерва.

Появление зрительных нарушений при нормальной офтальмоскопической картине заставляет офтальмологов дифференцировать процесс с ретробульбарным невритом, который может быть моносимптомом демилиенизирующего процесса.

Дифференциально-диагностические признаки компрессии и воспалительного поражения зрительного нерва. Компримирующее воздействие: медленное прогрессирование зрительных нарушений, гомонимный характер дефектов поля зрения, сохранность восприятия зеленого и красного цветов в непораженной половине поля зрения при снижении зрения до сотых. Воспалительные поражения: острое начало, значительное снижение зрения, предшествующая болезненность при движении глаз — центральная, парацентральная скотома, концентрическое сужение границ поля зрения, утрата восприятия красного и зеленого цветов, секторальное побледнение ДЗН или гиперемия диска и отек.

Клинические особенности менингиомы зрительного канала: приступы преходящего кратковременного понижения зрения или концентрического сужения границ поля зрения, медленное прогрессирование зрительных нарушений, возможное сочетание относительно высокой остроты зрения с выраженными дефектами в поле зрения и изменениями на глазном дне, наличие оптоциливарных шунтов является дифференциально-диагностическим признаком, небольшой, 1-3 мм, экзофтальм.

Докладчик обратила внимание на то, что подтвердить или отвергнуть предположение о поражении структур зрительного пути в полости черепа может только полное клиническое обследование с использованием различных визуализационных технологий: КТ головного мозга — более доступный метод нейровизуализационной диагностики, МРТ и СКТ — более чувствительные методы нейровизуализационной диагностики, КТ-АГ, МРТ-АГ, церебральная АГ.

Профессор Я.О. Груша (Москва) представил сообщение на тему «Эндокринная офтальмопатия: диагностика и лечение». Эндокринная офтальмопатия — прогрессирующее заболевание мягких тканей орбиты и периорбитальных тканей, в основе которого лежит иммунномедиаторное воспаление экстраокулярных мышц и орбитальной клетчатки. Часто приводит к косметическому дефекту, значительно ухудшает качество жизни и в ряде случаев представляет значительную угрозу для жизни. Это — аутоиммунное заболевание, может развиваться при различной патологии щитовидной железы. В 75-80% ЭОП развивается на фоне диффузно-токсического зоба; в 1-15% случаев ЭОП может появиться у пациентов с аутоиммунным тиреодитом; выделяется эутиреоидная ЭОП, при которой патология щитовидной железы не выявляется (5-10%). В лечении ЭОП нуждаются около 20% пациентов; чаще болеют женщины (3:1); возраст — 35-58 лет; заболевание является «самоизлечивающимся», «выгорает» в течение 1 года.

Тактика и эффективность лечения зависят от того, в какой точке кривой Рандела находится пациент, необходимо знать точное время появления первых симптомов ЭОП. Длительность активной фазы воспаления варьирует от нескольких дней до нескольких месяцев. В неактивной стадии заболевания анатомические и косметические изменения уже необратимы и не могут быть скорректированы даже с при применении самой мощной консервативной терапии.

Активность процесса — период, прошедший с момента атаки и появления первых симптомов с их постепенным или резким нарастанием до стабилизации процесса. Признаками активности являются покраснение и отечность.

Тяжесть процесса — это степень функциональных и косметических нарушений на любой из стадий или фаз заболеваний вне зависимости от активности процесса. Признаки тяжести: диплопия — экзофтальм — поражение роговицы — поражение зрительного нерва.

Активная стадия ЭОП: болезненность при движении глаз, болезненность в орбите, покраснение/отечность век, покраснение/отек конъюнктивы, отек слезного мясца и полулунной складки. Симптомы активности: далеко не у всех пациентов в активной стадии заболевания проявляются все перечисленные симптомы. При легких формах большая часть симптомов отсутствует или не выражена.

Тяжесть ЭОП: расширение роговицы, отек периорбитальных тканей, величина экзофтальма, ограничение подвижности, вовлечение роговицы, поражение зрительного нерва. Для точного определения тяжести процесса помимо консультации специалиста необходимо проведение дополнительных обследований, таких как КТ (или МРТ) орбиты, компьютерная периметрия. Минимальную, с точки зрения автора, ценность имеют ультразвуковые методы исследования.

Основа хирургического лечения ЭОП — костная декомпрессия орбиты.

При выборе методики хирургического лечения необходимо учитывать цели лечения, тяжесть и активность ЭОП, анатомические особенности, сопутствующую патологию, форму ЭОП (жировую или мышечную); насколько мм следует уменьшить экзофтальм; какое ограничение подвижности глаза.

Показания к декомпрессии: оптическая нейропатия, поражение роговицы, выраженный экзофтальм, сублюксация глаза, орбитальные боли, этап реабилитации до коррекции косоглазия.

Далее докладчик привел клинический случай пациентки с оптической нейропатией. Острота зрения при поступлении 0,09 и 0,5; OS косоглазие 10º; таблицы Ишихара OU — 0; экзофтальмометрия OD — 24 мм, OS — 22 мм. Хирургическое лечение включало сбалансированную костную декомпрессию (наружную плюс медиальную) орбиты OU, коррекцию косоглазия OS, коррекцию ретракции верхних век OU. В результате: острота зрения на оба глаза 1,0, косоглазие — 0º; поля зрения OD — 2 дБ, OS — 2,7 дБ: таблицы Ишихара — 100%. Через 6 лет после операции у пациентки сохраняется 100% зрение и стабильный косметический эффект.

Профессор Т.Н. Киселева (Москва) сделала доклад «Сосудистые поражения сетчатки при атеросклерозе: новый взгляд на старую проблему». Факторы риска атеросклероза и ССЗ: модифицируемые факторы — артериальная гипертония, дислипидемии, сахарный диабет II типа, курение, абдоминальное ожирение, хроническое заболевание почек; немодифицируемые факторы риска — возраст, пол, отягощенная наследственность. На самом раннем этапе развития атеросклероза на глазном дне можно видеть изменения ретинальных сосудов.

Классификация гипертонической ангиопатии на глазном дне Keith-Wagner-Barker (1939): стадия 1 — генерализованное сужение артерий и артериол сетчатки, извитость ретинальных сосудов, расширение артериального светового рефлекса; стадия 2 — стадия 1 + локальное сужение артерий и артериол + АВ перекрест; стадия 3 — стадия 2 + ретинальные кровоизлияния + ватообразные экссудаты + твердые экссудаты; стадия 4 — стадия 3 + отек ДЗН.

Классификация Scheie (1953): стадия 0 — норма; стадия 1 — расширение артериального светового рефлекса; стадия 2 — стадия 1 + патологический АВ перекрест; стадия 3 — симптом медной проволоки; стадия 4 — симптом серебряной проволоки.

Современная классификация на основании данных эпидемиологических исследований: 1. Отсутствие симптомов — симптомы поражения сетчатки отсутствуют, системные изменения отсутствуют. 2. Легкая степень: симптомы поражения сетчатки — локальное сужение артерий, генерализованное сужение артерий, артериовенозные перекресты, симптом медной проволоки или сочетание этих симптомов; системные изменения — недостоверная связь с риском развития ССЗ и летальным исходом. 3. Средняя степень: симптомы поражения сетчатки — ретинальные геморагии, микроаневризмы, ватообразные очаги, твердые экссудаты или сочетание этих симптомов; системные изменения — достоверная связь с риском развития ССЗ, снижением когнитивной функции и летальным исходом. 4. Злокачественная степень: симптомы поражения сетчатки — те же симптомы, что и при средней степени в сочетании с отеком ДЗН; системные изменения — достоверная взаимосвязь с летальным исходом.

Современные методы исследования ретинальных сосудов. Флюоресцентная ангиография: объект исследования — ретинальные артерии, артериолы, капилляры, венулы, вены; исследуемые параметры — артериовенозное время, скорость распространения красителя. Цветовое дуплексное сканирование: объект исследования — орбитальные сосуды; исследуемые параметры — линейная скорость кровотока, индекс сопротивления. Лазерная дуплексная флуометрия: объект исследования — ретинальные сосуды; исследуемые параметры — диаметр сосудов. ОКТ-ангиография: объект исследования — сосуды сетчатки и ДЗН; исследуемые параметры — показатели плотности капиллярной сети.

Отдельно докладчик остановилась на стандартном методе — калиброметрии сосудов сетчатки, позволяющим определять ранние изменения сосудов на субклинической стадии атеросклероза.

В заключение автор подчеркнула, что применение современных высокотехнологичных методов исследования ретинального кровообращения позволяет определить риск возникновения ССЗ и заподозрить развитие патологического процесса на ранней стадии. Комплексное обследование и мультидисциплинарный подход при сосудистых поражениях сетчатки является необходимым условием для определения тактики лечения.

С докладом на тему «Диабетическая ретинопатия. Современные тренды диагностики и парадигма терапии. Что изменилось?» выступила д.м.н. А.Ж. Фурсова (Новосибирск). Диабетическая патология сетчатки является ведущей причиной снижения зрения у больных сахарным диабетом. Диабетическая ретинопатия (ДР) увеличивает вероятность нефропатии и является важным и независимым предиктором прогрессирования микро- или макроальбуминурии, увеличивая риск ее развития в 1,8-8,1 раз; ДР коррелирует со снижением скорости клубочковой фильтрации; ДР ассоциирована с развитием диабетической периферической нейропатии и сердечной вегетативной нейропатии; ДП связана с развитием макрососудистых осложнений: цереброваскулярных осложнений (геморрагического и ишемического инсульта), сердечно-сосудистых осложнений (атеросклероза, сердечно-сосудистых событий, ИБС); ДР связана с развитием микрососудистых осложнений (язвы стопы, ампутации нижних конечностей, заболевания периферических артерий).

Длительность течения сахарного диабета — один из явных предикторов прогрессирования ретинопатии. Около 80% пациентов с СД 2 типа через 15 лет имеют ретинопатию, 5% из них имеют угрожающие зрению состояния сетчатки.

Международная шкала тяжести ДР и офтальмологические признаки: 1. Отсутствие признаков ретинопатии — отсутствие изменений» 2. Непролиферативная ДР — только микроаневризмы; 3. Непролиферативная ДР средней степени — микроаневризмы и другие признаки (кроме признаков тяжелой НПДР); 4. Непролиферативная ДР тяжелой степени — один из признаков: более 20 интраретинальных кровоизлияний в каждом из 4 квадрантов, венозные аномалии в 2+ квадрантах, ИРМА в 1+ квадранте, отсутствие признаков пролиферативной ДР; 5. Пролиферативная ДР — неоваскуляризация, преретинальные кровоизлияния/кровоизлияния в стекловидное тело.

Мультимодальная диагностика ДР и ДМО: фото-фундус-регистрация, широкопольная ФАГ, аутофлуоресценция, ОКТ, ОКТ-ангиография.

Согласно зарубежным руководствам и российским клиническим рекомендациям, первой линией терапии влажной ВМД и ДМО являются ингибиторы ангиогенеза.

В соответствии с клиническими рекомендациями Европейского общества специалистов-ретинологов по лечению ДМО в качестве первой линии терапии могут быть рекомендованы кортикостероиды пациентам с инсультом/инфарктом миокарда и другими кардиоваскулярными и цереброваскулярными заболеваниями в анамнезе, афакичным пациентам, пациентам с персистирующим ДМО, а также пациентам, перенесшим витрэктомию. Кортикостероиды для интравитреального введения в качестве второй линии терапии ДМО могут быть рекомендованы пациентам с минимальным ответом или отсутствием ответа на анти-VEGF или лазерную терапию.

Окончание в следующем номере

Подготовил ***Сергей Тумар***

Фото предоставлены оргкомитетом

В кулуарах конференции

Кератопротекторная терапия при патологии переднего отрезка глаза. Тактика ведения пациентов

Сателлитный симпозиум по программе Российского общенационального офтальмологического форума (РООФ 2021)

Организатор — компания «Урсафарм»

Президиум: профессор А.Ю. Слонимский, к.м.н. Н.В. Майчук

С докладом «Современный подход к ведению пациентов с рецидивирующей эрозией роговицы» выступила к.м.н. Н.В. Майчук (Москва). Рецидивирующая эрозия роговицы (РЭР) представляет собой хроническое персистирующее заболевание с неизученным до конца этиопатогенезом, характеризующееся слущиванием роговичного эпителия в определенной зоне, обусловленное нарушением его адгезии и неспособностью к самостоятельной спонтанной полноценной реэпителизации.

Механизм возникновения РЭР: гиперсомолярность слезы приводит к компенсаторной дегидратации эпителиальных клеток, увеличению адгезивной силы между тарзальной конъюнктивой и эпителием роговицы; при пробуждении и открытии век результирующая сдвигающая сила отрывает эпителий роговицы от подлежащей базальной мембраны.

Ключевые моменты РЭР: типичные жалобы, связь с травмой, в т.ч. хирургической (ок. 65%), дистрофии роговицы (ок. 30%), трудность диагностики в «холодном периоде», сопутствующая патология ухудшает прогноз. Часто прослеживается связь РЭР с дистрофией базальной мембраны эпителия (микрокистозной дистрофией Когана). Существуют трудности диагностики из-за полиморфизма проявлений; заболевание не имеет семейного характера распространения, не прогрессирует. Признаки: при биомикроскопии — линии, напоминающие географическую карту, точки (микрокисты) и/или похожие на отпечаток пальца эпителиальные поражения. Дистрофия базальной мембраны эпителия (ДБМЭ) — аномалия развития базальной мембраны, при которой происходит ее прорастание вглубь эпителия, что приводит к образованию множественных базальных мембран в эпителии роговицы. «Запертые» внутри мембранных сетей эпителиальные клетки образуют микрокисты Когана. Для корректной постановки диагноза применяется «негативное окрашивание» флюоресцеином.

Заболевание проявляется во 2-3 декаде жизни; в 10% случаев — как РЭР в остальных случаях заболевание протекает бессимптомно в течение всей жизни. При появлении большого количества микрокист в оптической зоне у пациентов развивается иррегулярный астигматизм из-за неравномерно приподнятой поверхности роговицы, что приводит к снижению зрения и аберрациям. Лечение — медикаментозное и ФТК.

Цель работы заключалась в разработке и оценке клинической эффективности комплексного подхода к ведению пациентов с РЭР. В исследовании приняли участие 69 пациентов, средний возраст 37 лет. В 75,4% к РЭР привела травма роговицы, в 14,5% — ДБМЭ, в 4,3% — герпетический кератит, в 2,9% — после операции ЛАЗИК, в 2,9% причина не выявлена.

По частоте рецидивов пациентов разделили на 3 группы: 1-я группа (12 чел.): <2-4 раз в год, 2-я группа (19 чел.): <1 раза в месяц, 3-я группа (38 чел.): >2 раз в месяц.

Профессор А.Ю. Слонимский (Москва), к.м.н. Н.В. Майчук (Москва)

К.м.н. Е.В. Яни (Москва)

Обследование пациентов с РЭР включало стандартную офтальмологическую диагностику, фотофиксацию и состояние глазной поверхности на фотощелевой лампе с модулем для диагностики ССГ, картирование эпителия на ОКТ, кератотопографию роговицы, конфокальную микроскопию роговицы, ПЦР биологических жидкостей на герпес. Обследования проводились в межрецидивный период, нормализация состояния глазной поверхности достигалась путем индивидуального подбора фармакологического сопровождения. При неэффективности консервативной терапии (1 рецидив на фоне лечения в течение 1 месяца) проводилась ФТК с механической дезпителизацией, наложением бандажной КЛ и назначением патогенетически ориентированного лечения до 1 года. Средний срок наблюдения — 28,6±6,1 месяца.

По результатам биомикроскопии у большинства пациентов визуализировались признаки дистрофии базальной мембраны и эпителия; у пациентов с редко рецидивирующей эрозией роговицы наблюдались минимальные изменения; в некоторых случаях визуализировалась опалесценция боуменовой мембраны, наличие локальных микрокист внутри эпителия; у пациентов с более частыми рецидивирующими эрозиями отмечались зоны интраэпителиального дебриса, зоны микрокист, локальное помутнение роговицы вследствие перенесенного кератита; у пациентов с наиболее частыми рецидивами — зоны рыхлого эпителия, диффузно окрашивающегося при инстилляции флюоресцина, зоны интраэпителиального дебриса.

При анализе кератопографических данных у пациентов 1-й группы — изменения минимальны; по мере увеличения частоты рецидивирующих эрозий отмечалось повышение иррегулярности и асимметрии роговицы.

Анализ эпителиальных карт продемонстрировал различную степень иррегулярности толщины эпителия — от практически неизмененной на 8 глазах 1-й группы до перепада, достигающего 25 микрон на 32 глазах 3-й группы.

Состояние глазной поверхности: почти в 60% случаев визуализировалась испарительная форма РЭР, подтверждаемая гиперсекрецией, увеличением высоты слезного мениска, сопровождающееся снижением временем разрыва слезной пленки и наличием признаков дисфункции мейбомиевых желез.

Клиническая картина по данным конфокальной микроскопии: визуализировались различные варианты эпителиальных изменений, изменения на уровне боуменовой мембраны, наличие клеток Лангерганса, как признак воспалительной реакции.

В качестве патогенетически ориентированной терапии выполнялась коррекция дисфункции мейбомиевых желез с распариванием век, массажем и инстилляциями катионной наноэмульсии; для купирования асептической воспалительной реакции, снижения активности провоспалительных цитокинов назначался короткий курс СПВС с переводом на циклоспорин А в режиме инстилляций до 12 месяцев; для создания временного гиперосмолярного градиента и повышения адгезии эпителия к базальной мембране назначались инстилляции гипертонического раствора хлорида натрия в монодозах до 3 месяцев; для увлажнения глазной поверхности назначались слезозамещающие препараты комплексного действия (увлажнение глазной поверхности+противоотечная+противовоспалительная терапия) на основе гиалуроновой кислоты ХИЛОПАРИН-КОМОД® 4-6 р/д постоянно; для пролонгированного увлажнения корнеального эпителия в ночное время, стимуляции репаративной регенерации, противовоспалительного эффекта и противодействия прилипанию эпителия к тарзальной конъюнктиве — мазь ПАРИН-ПОС® на ночь 12 месяцев.

На фоне лечения конфокальная микроскопия роговицы демонстрирует существенное состояния роговицы. Клиническая эффективность: у пациентов 1-й группы выявлено отсутствие рецидивов; 2-я группа: отсутствие рецидивов — 3 случая, снижение частоты рецидивов — 10 случаев, сохранение частоты рецидивов — 6 случаев; 3-я группа: отсутствие рецидивов — 0, снижение частоты рецидивов — 21 случай, сохранение частоты рецидивов — 17 случаев. ФТК применялась на 41 глазу. Ввиду иррегулярности эпителия роговицы применялась механическая скарификация эпителия в пределах здорового эпителия, абляция боуменовой мембраны с использованием оптически нейтрального профиля сканирования эксимерного лазера на глубину 20 мкм; промывание конъюнктивальной полости раствором антисептика (пиклосидин 0,05%), наложение бандажной МКЛ; до завершения реэпителизации назначался раствор бромфенака 0,09% 1 р/сутки, раствор левофлоксацина 0,5% 4 р/сутки; после достижения реэпителизации — раствор дексаметазона 0,1% по нисходящей схеме в течение 4 недель, далее — циклоспорин А 0,05% 2 р/д — 12 месяцев, ХИЛОПАРИН-КОМОД® 3-6 р/д, ПАРИН-ПОС® на ночь — 12 месяцев.

В течение всего срока наблюдения рецидив РЭР наблюдался только в одном случае.

Таким образом, у пациентов с редкими рецидивами возможно достижение купирования процесса путем применения патогенетически ориентированного комплексного консервативного лечения; при частоте РЭР более 1 раза в 2 месяца применение ФТК с последующей патогенетически ориентированной терапией позволяет достичь стойкой ремиссии.

«Кератопротекторная терапия после различных вариантов кератопластики» — тема сообщения профессора А.Ю. Слонимского (Москва). Основные варианты трансплантации роговицы: сквозная кератопластика (СКП), глубокая передняя послойная кератопластика (DALK), трансплантация эндотелия на десцеметовой мембране (DMEK), пересадка ультратонкого слоя задней стромы роговицы вместе с десцеметовой мембраной и эндотелием (UT-DSAEK). Существуют варианты, отличающиеся методами приготовления трансплантата (с использованием микрокератома, фемтолазера и др.) и объемом пересаживаемой ткани. Переход на селективные варианты кератопластики во многом изменил спектр посткератопластических проблем.

Основные посткератопластические проблемы: иммунная реакция отторжения роговичного трансплантата, посткератопластические аметропии, посткератопластическая глаукома, замедленная эпителизация роговичного трансплантата (персистирующий дефект эпителия), инфекция роговичного трансплантата, посткератопластический ССГ. Тяжелые посткератопластические проблемы чаще наблюдаются при сквозной пересадке роговицы, составляющей 40-45% от общего объема кератопластики. Иммунологическая реакция отторжения трансплантата составляет через 2 года после СКП 18%, после DSEK — 12%, после DMEK — не более 1%. Значительные посткератопластические аметропии встречаются после DALK в отличие от эндотелиальных вариантов трансплантации. Благодаря внедрению мощных антиглаукомных препаратов, развитию методов дренажной антиглаукомной хирургии, значительному уменьшению количества афакичных глаз отмечается уменьшение рефрактерности и тяжести посткератопластической глаукомы.

Длительная неэпителизация сквозного роговичного трансплантата требует смены препаратов, максимальной эпителизирующей и кератопротекторной терапии, в ряде случаев — хирургического лечения или частичной блефарорафии. Необходимо уменьшить количество инстилляций глюкокортикоидов, однако полностью отменять их не рекомендуется. Желательно назначение бесконсервантных препаратов (ХИЛОПАРИН-КОМОД®, ХИЛОЗАР-КОМОД®, ХИЛОМАКС-КОМОД®).

В случае реакции отторжения трансплантата с возникновением отека и появлением преципитатов на эндотелии рекомендуются частые инстилляции глюкокортикоидов (Дексаметазон 6-8 р/д) под прикрытием антибиотиков, субконъюнктивальные инъекции Дексаметазона. В особо тяжелых случаях рекомендован пероральный прием глюкокортикоидов в сочетании с максимальной кератопротекторной терапией (ХИЛОПАРИН-КОМОД®, ПАРИН-ПОС®).

Кератопротекторный препарат ХИЛОПАРИН-КОМОД® сокращает сроки купирования отека роговицы при остром гидропсе, обладает выраженным увлажняющим эффектом, снижает активность воспалительного процесса, обладает противовирусным и противовоспалительным эффектом, является эффективным слезозаместителем после кератерефракционных операций, уменьшает отек роговицы и обеспечивает формирование более «нежного» рубца, не содержит консервантов, идеально переносится пациентом, облегчает симптоматику с быстрым купированием неприятных ощущений, способствует уменьшению сроков купирования отека роговицы при совместном применении с мазью ПАРИН-ПОС®.

Результат успешного проведенной пересадки роговицы оценивается по нескольким основным параметрам: прозрачность приживления роговичного трансплантата в отдаленном периоде (более 1 года), состояние роговичного трансплантата (ССГ и др.), острота зрения, послеоперационная рефракция, степень посткератопластической аметропии, состояние ВГД, послеоперационные осложнения (рецидив дистрофического процесса на роговичном трансплантате, рецидив герпетического кератита, инфекция роговичного трансплантата и т.п.).

Посткератопластические аметропии часто являются причиной низкой остроты зрения при прозрачном приживлении трансплантата. Высокое качество зрения даже при сложных посткератопластических

аметропиях способны обеспечить склеральные контактные линзы.

Далее автор привел пример пациента с посткератопластическим астигматизмом (СКП 10 и 11 лет назад), ССГ, которому были подобраны ГСКЛ, ношение которых сопровождается трехразовым закапыванием препарата ХИЛОЗАР-КОМОД®. Глаза спокойны, симптоматики ССГ не отмечается более 18 месяцев.

В большинстве случаев после ГППК необходимо назначение кератопротекторных препаратов в течение неопределенно длительного времени, часто пожизненно даже при идеальном состоянии роговичного трансплантата. Рекомендуется ХИЛОПАРИН-КОМОД® в течение 1-2 месяцев, в дальнейшем — ХИЛОМАКС-КОМОД®.

Преимущества эндотелиальной кератопластики (ЭК) заключаются в быстром восстановлении зрительных функций, однако после ЭК необходим постоянный мониторинг и назначение на длительный период, часто пожизненно, кератопротекторных и эпителизирующих препаратов.

Остановившись на вопросе посткератопластического ССГ, профессор А.Ю. Слонимский отметил, что нарушение слезопродукции и нестабильность слезной пленки выявляются после СКП в 75% случаев, что обусловлено не только нарушением архитектоники слезной пленки за счет сложной топографии и иррегулярности передней поверхности, но и разрывом нейрорефлекторных связей и снижением слезопродукции после пересадки роговицы. Пациенты после трансплантации роговицы нуждаются в длительном, часто пожизненном, послеоперационном наблюдении и регулярных инстилляциях кератопротекторных слезозаместительных препаратов. Современные кератопротекторные препараты дают возможность в большинстве случаев уменьшить симптоматику посткератопластического ССГ и повысит качество жизни пациентов.

По мнению автора, выбор необходимо делать в пользу бесконсервантных препаратов гиалуроновой кислоты (ГК) — ХИЛОМАКС-КОМОД®, ХИЛОЗАР-КОМОД® (комбинация ГК с декспантенолом), ХИЛОПАРИН-КОМОД® (комбинация ГК с гепарином); глазных мазей ВитА-ПОС® (глазная мазь с витамином А) и ПАРИН-ПОС® (глазная мазь с гепарином).

В заключение профессор А.Ю. Слонимский напомнил участникам симпозиума, что компания «Урсафарм» (URSAPHARM Arzneimittel Gmbh, Германия) была основана в 1974 году. Компания сочетает инновационные направления развития и приверженность традициям высочайшего немецкого качества, является лидером офтальмологического рынка в Германии, имеет дочерние предприятия во Франции, странах Бенилюкса, Австрии, Польше, Чехии, Словакии, Португалии, России и Индии.

Препараты компании высокоэффективны при многих заболеваниях роговицы и конъюнктивы, имеют высочайшее качество, обладают идеальной переносимостью, проходят строжайший фармакологический контроль, применяются во многих странах мира и проверены временем.

Тема сообщения, с которым выступила к.м.н. Е.В. Яни (Москва), — «Алгоритм терапии поверхностных точечных кератитов». Поверхностный точечный кератит (ПТК) представляет собой воспаление роговицы различного генеза с характерной клинической картиной, включающей формирование рассеянных мелкоточечных дефектов эпителиальной и субэпителиальной локализации. ПТК — распространенное неспецифическое, полиэтиологическое заболевание, имеющее чаще рецидивирующее течение.

Среди наиболее частых этиологических причин ПТК автор выделила вирусный кератоконъюнктивит (ВКК), поверхностный точечный кератит Тайгисена, ССГ, нейротрофический кератит.

Причины развития ПТК: аденовирусный кератоконъюнктивит, точечный кератит Тайгисена, ПТК при ССГ, поверхностный точечный нейротрофический кератит.

Клиника, диагностика и лечение ПТК аденовирусной этиологии. Возбудитель — аденовирусы семейства РНК-содержащих пикорнавирусов. Страдают пациенты мужского и женского пола всех возрастов; инкубационный период — 3-14 дней; острый период — в начале заболевания отмечается поражение одного глаза, через 1-5 дней в процесс вовлекается второй глаз; продолжительность острого периода: при аденовирусном конъюнктивите 7-10 дней, при эпидемическом кератоконъюнктивите с формированием ПТК — 12-14 дней, при гиперэргической реакции — 15-21 день; период выздоровления от 3 до 14 дней; прогноз заболевания — благоприятный.

Клиническая картина ПТК аденовирусной этиологии. В начале острого периода: выраженный отек и гиперемия век, выраженный отек (вплоть до хемоза) и гиперемия конъюнктивы, крупные фолликулы в нижнем своде, разлитые или точечные субконъюнктивальные геморрагии, околоушная болезненная лимфоденопатия. Клиническая картина усиливается с каждым днем, и на 7-10 сутки (преимущественно при заражении серотипами 8, 19, 37) регистрируются признаки поверхностного точечного кератита: появляется блефароспазм, у пациента появляется светобоязнь, слезотечение, ощущение инородного тела, снижается острота зрения; усиливается раздражение глаза; на роговице формируются точечные округлые субэпителиальные монетовидные инфильтраты с нечеткими, размытыми краями и возможным дефектом эпителия роговицы.

Диагностика ПТК аденовирусной этиологии: анамнез заболевания с учетом эпидемиологического фактора, начала течения острого процесса и последующего сценария развития клинической картины; биомикроскопия с определением характерной клинической картины; флюоресциновая проба; лабораторные исследования.

Лечение ПТК аденовирусной этиологии: противовирусные препараты — интерферон человеческий рекомбинантный альфа-2+дифенгидрамин по 2 капли 8 р/д в острый период, уменьшая количество инстилляций до 6-4 р/д. Продолжительность лечения — 10-14 дней; глюкокортикоиды — Дексаметазон 0,1% по 2 кап. 2-3 р/д 10-14 дней; кератопротекторы в виде глазных капель, мазей, гелей или их сочетаний — 1-4 р/д длительно; слезозаместители на основе гиалуроновой кислоты (Хило-Комод, Хилозар-Комод, Хилопарин-Комод, Хиломакс-Комод) по 2 кап. 4-6 р/д длительно; мазевая комбинация на ночь — Вит-А-Пос или Парин-Пос.

Клиника, диагностика и лечение поверхностного точечного кератита Тайгисена. Хроническое заболевание с эпизодами обострений и ремиссий, длительность течения — от нескольких лет до нескольких десятилетий; точный этиопатогенез не установлен; заболеванием чаще страдают пациенты мужского пола, первая манифестация процесса развивается чаще в возрасте 15-30 лет, дети более раннего возраста страдают крайне редко; заболевание начинается остро, с поражения одного или двух глаз. Пациента беспокоит резь, слезотечение светобоязнь, ощущение инородного тела, снижение или колебание остроты зрения. ПТКТ — доброкачественное состояние, но при частых обострениях и длительном течении оказывает серьезное негативное влияние на качество жизни.

Диагностика ПТКТ: анамнез заболевания с учетом возраста манифестации кератита, длительного, часто рецидивирующего, течения, улучшения клинического состояния глаза на фоне лечения; биомикроскопия с определением характерной клинической картины; результаты флюоресциновой пробы; конфокальная биомикроскопия. Характерными являются два основных типа клеточных изменений: формирование агрегации клеток с высокой отражающей способностью отложений, внешне имеющие звездообразную форму, соответствуют точечным поражениям на поверхностных и базальных слоях эпителиальных клеток; инвазия клеток Лангерганса в базальном эпителиальном слое.

Клиническая картина ПТК Тайгисена: при биомикроскопии регистрируются умеренные отек и гиперемия век, конъюнктива век и глазного яблока, как правило, не сильно раздражена, слегка гиперемирована, редко — перикорнеальная инъекция слабой степени. На роговице отмечается серовато-белые, слегка проминирующие, интраэпителиальные инфильтраты небольших размеров (точечные), с четкими краями, могут пропитываться флюоресцеином.

Лечение ПТК Тайгисена (легкое течение): назначаются инстилляции препаратов искусственной слезы на основе гиалуроновой кислоты (ХИЛО-КОМОД®, ХИЛОЗАР-КОМОД®, ХИЛОПАРИН-КОМОД®, ХИЛОМАКС-КОМОД®) — длительные инстилляции, 3-6 р/д; возможно использование мазевых комбинаций — ВитА-ПОС® или ПАРИН-ПОС® — 1 р/д; кератопротекторы в инстилляциях — 3 р/д; при признаках вторичного инфицирования — антисептические средства в инстилляциях — 3 р/д.

При тяжелом, часто рецидивирующем течении заболевания к вышеуказанной терапии добавляют инстилляции глюкокортикоидов — Дексаметазон 0,1% — 2-4 р/д от 10 до 21 дня, с постепенным снижением кратности инстилляций; иммунотропный препарат — Циклоспорин 0,05% в инстилляциях — 2 р/д длительно; ношение лечебной МКЛ.

Синдром «сухого глаза» — хроническое, медленно прогрессирующее заболевание. Развивается на фоне снижения слезопродукции и/или повышения испаряемости слезной пленки различного генеза. Часто развивается на фоне системной патологии (синдром Сьёгрена, ревматоидные заболевания и др.); чаще страдают пациенты женского пола, возраст 35-55 лет; заболевание начинается постепенно, поражаются оба глаза; пациенты предъявляют большое количество жалоб, не соответствующих тяжести клинической картины; прогноз ССГ зависит от тяжести сопутствующего заболевания. Субъективные ощущения существенно влияют на качество жизни.

Диагностика ССГ: анамнез заболевания с учетом начала патологического процесса, характера жалоб, а также наличия соответствующей системной патологии. Инструментальная диагностика: биомикроскопия, ОКТ переднего отрезка глаза; диагностические тесты: тест Ширмера, проба Норна, измерение высоты слезного мениска, диагностические пробы с флюоресцеином.

При биомикроскопии регистрируется мейбомиит по типу гипо- или гиперсекреции, конъюнктива век и глазного яблока, как правило, спокойна; выраженный отек бульбарной конъюнктивы, единичные мелкие фолликулы в нижнем своде; на роговице отмечается единичная точечная эпителиопатия, локализующаяся в пределах открытой глазной щели, окрашивается флюоресцеином.

При легком течении ССГ назначаются препараты искусственной слезы на основе гиалуроновой кислоты (ХИЛО-КОМОД®, ХИЛОЗАР-КОМОД®, ХИЛОПАРИН-КОМОД®, ХИЛОМАКС-КОМОД®) — длительные инстилляции 3-6 р/д, возможно использование мазевых комбинаций — ВитА-ПОС® или ПАРИН-ПОС® — 1 р/д; кератопротекторы в инстилляциях — 3 р/д; при признаках вторичного инфицирования — антисептические средства в инстилляциях — 2-3 р/д; при упорном течении заболевания добавляют инстилляции глюкокортикоидов — Дексаметазон 0,1% — 2-4 р/д от 10 до 21 дня, с постепенным снижением кратности инстилляций, иммунотропный препарат — Циклоспорин 0,05% в инстилляциях — 2 р/д длительно.

Клиника, диагностика и лечение ПТК при нейротрофическом кератите. Хроническое, медленно прогрессирующее заболевание. Развивается на фоне нарушения иннервации роговицы различного генеза, чаще на фоне оперативных вмешательств по поводу новообразований тройничного нерва. Страдают пациенты мужского и женского пола всех возрастов. Заболевание начинается постепенно, поражается один глаз. Из-за отсутствия чувствительности роговицы пациенты практически не предъявляют жалоб, обращаясь к врачу при снижении остроты зрения. Прогноз заболевания зависит от продолжительности заболевания, тяжести сопутствующего заболевания и возможности коррекции общего состояния. Чем длительнее протекает НК, чем тяжелее сопутствующая патология, тем менее благоприятен прогноз.

В постановке диагноза НК ведущую роль играет: анамнез заболевания с учетом жалоб, длительности течения процесса, предшествующей терапии и ее эффективности, наличия сопутствующих офтальмопатологий, связанных с нарушением иннервации роговицы; анамнез жизни с учетом перенесенных и хронических заболеваний, операций, травм, сопутствующей медикаментозной терапии. Особое внимание следует обратить на патологии, связанные с нарушением иннервации глаза, а также на применение препаратов с нейротоксическим действием.

Инструментальная диагностика: биомикроскопия, проба Норна, тест Ширмера, определение высоты слезного мениска, конфокальная биомикроскопия, определение чувствительности роговицы.

При биомикроскопии регистрируется эктропион, экстропион, трихиаз, деформация маргинального края век; конъюнктива век и глазного яблока спокойна или легкая гиперемия, отек бульбарной конъюнктивы, единичные фолликулы в нижнем своде; на роговице — точечные дефекты эпителия, возможны старые помутнения и васкуляризация роговицы.

Лечение поверхностного точечного нейротрофического кератита: ХИЛО-КОМОД®, ХИЛОЗАР-КОМОД®, ХИЛОПАРИН-КОМОД®, ХИЛОМАКС-КОМОД® — длительные инстилляции 3-6 р/д; возможно использование мазевых комбинаций — ВитА-ПОС® или ПАРИН-ПОС® — 1 р/д; кератопротекторы в инстилляциях — 3 р/д; при признаках вторичного инфицирования — антисептические средства в инстилляциях — 2-3 р/д. При недостаточной слезозаместительной и кератопротекторной терапии используют инстилляции глюкокортикоидов — Дексаметазон 0,1% 2-4 р/д — от 10 до 21 дня с постепенным снижением кратности инстилляций; НПВС в инстилляциях 1-3 р/д под контролем состояния роговицы — не более 10 дней.

В заключение Е.В. Яни отметила, что хотя ПТК является неспецифической патологией и развивается в результате воздействия различных этиологических факторов, течение его, как правило, хроническое, склонное к рецидивам и утяжелению клинического состояния. Заболевание чаще имеет доброкачественное течение, но в период обострений негативно влияет на качество жизни пациентов. При грамотном подходе к терапии ПТК различной этиологии возможно достижение длительных периодов ремиссий и стабилизации состояния.

Подготовил ***Сергей Тумар***
Фото Сергея Тумара

(продолжение)

XIV Российский общенациональный офтальмологический форум (РООФ 2021)

Научно-практическая конференция с международным участием

Даты проведения: 22-24 сентября 2021 г.

Организаторы: Министерство здравоохранения Российской Федерации; ФГБУ «НМИЦ ГБ им. Гельмгольца» Минздрава России; ГБОУ ВПО «МГМСУ им. А.И. Евдокимова»; Общероссийская общественная организация «Ассоциация врачей-офтальмологов».

Место проведения: Большой конференц-зал отеля «Рэдиссон САС Славянская»

В рамках конференции проведены заседания Экспертных советов Общероссийской общественной организации «Ассоциация врачей-офтальмологов», Президиум ООО «Ассоциация врачей-офтальмологов», сателлитные симпозиумы, выставка офтальмологического оборудования, инструментария, лекарственных препаратов ведущих отечественных и зарубежных фирм-производителей.

В течение трех дней в конференции приняли участие около 1500 человек в режиме офлайн; в онлайн формате зарегистрировано более 3800 подключений из 11 стран: России, Казахстана, Беларуси, Армении, Грузии, Украины, Узбекистана, Киргизии, Израиля, Германии, Великобритании.

Уважаемые читатели! В газете «Поле зрения» №5, 2021 г. в репортаже о сателлитном симпозиуме компании «Трейдомед Инвест» на тему «Диагностика и своевременное лечение ВМД: наносекундный лазер 2RT» была допущена ошибка в научной степени В.Э. Танковского. Вместо к.м.н. следует читать д.м.н. В.Э. Танковский. Приносим свои извинения.

Секция «Достижения в диагностике и лечении социально значимых заболеваний глаз»

Академик РАН С.Э. Аветисов (Москва) выступил с докладом «Хирургические аспекты «биомеханики» капсулы хрусталика». В процессе работы решались следующие задачи: сравнительная оценка биомеханики края капсулы после применения различных методик переднего капсулорексиса, оценка влияния на биомеханику интраоперационного применения красителя и псевдоэксфолиативного синдрома.

Результаты исследования показали, что, по данным разрывного механического теста, показатели прочности края капсулы хрусталика после мануальной капсулотомии существенно выше, чем после применения фемтолазерной методики. По данным атомно-силовой микроскопии, наличие псевдоэксфолиативного материала на наружной поверхности капсулы и применение интравитреального капсулового красителя (трепанового синего) практически не влияют на биомеханические свойства передней капсулы хрусталика.

Академик РАН А.Ф. Бровкина (Москва) представила доклад на тему «Новое в патогенезе эндокринной офтальмопатии (ЭОП), обоснование выделения ее клинических форм». По мнению автора, «эндокринная офтальмопатия» является собирательным понятием и представлено тремя клиническими формами: тиреотоксический псевдоэкзофтальм, отечный экзофтальм, эндокринная миопатия. Наиболее тяжелая форма — отечный экзофтальм (ОЭ), сопровождаемый нарушением зрения за счет нарушения роговицы и зрительного нерва или тяжелой диплопией в результате стойкого косоглазия. Отечный экзофтальм представлен тремя клиническими формами. В зависимости от степени увеличения объема экстраокулярных мышц и орбитальной клетчатки выделяют миогенный, липогенный и смешанный варианты.

В настоящее время у некоторых больных (15-40%) выявлена стероидоустойчивость. Результаты исследований показали, что чем длительнее анамнез, тем более высока вероятность устойчивости к глюкокортикоидной терапии.

В 1973 году Хиггинс опубликовал сведения о существовании глюкокортикоидного рецептора. Результаты исследований последнего времени указывают на широкий полиморфизм глюкокортикоидных рецепторов; внимание исследователей было обращено на микро-РНК и на их значительную роль в жизнедеятельности клеток: развитие, дифференцировка, метаболизм, пролиферация, апоптоз. В человеческом организме зафиксировано более 38 тыс. микро-РНК. Внимание ученых было обращено на микроРНК-146а и микроРНК-155 у больных с аутоиммунными заболеваниями.

В исследовании приняли участие стероидоустойчивые пациенты с ЭОП; в работе использована плазма. Исследовались микроРНК-155, как ответственные за развитие аутоиммунного воспалительного процесса; микроРНК-146а показали рост экспрессии на фазе воспаления в группе липогенного варианта ОЭ. Липогенный вариант ОЭ отличается монотонным течением, незначительным экзофтальмом при полной сохранности зрительных функций (центрального и периферического зрения) и двигательных функций. С появлением компьютерной томографии было доказано, что у больных с липогенным вариантом ОЭ объем орбитального жира превышает нормальные возрастные и гендерные показатели и именно этот тип не отвечает на глюкокортикоидную терапию. При этом уровень экспрессии микроРНК-155 в плазме крови превышал показатели нормы в 2,6 раза, уровень экспрессии микроРНК-146а превышал показатели нормы в 58 раз. Такое превышение уровня экспрессии по сравнению с нормой не наблюдается даже у пациентов с агрессивными злокачественными образованиями.

Значительную роль в запуске патологического процесса при ЭОП играют фибробласты, присутствующие в орбитальной ткани. Спокойные, «спящие» в отсутствии заболевания, при запуске патологии фибробласты «напоминают тараканьи бега», начинают продуцировать элементы воспаления, еще более усиливая патологический процесс.

Таким образом, активированные фибробласты являются пусковым механизмом воспалительного процесса в орбите.

Возник вопрос, каким образом фибробласты управляются микроРНК? МикроРНК-146 подавляет уровень Т-лимфоцитов в жирных тканях орбиты (орбитальной клетчатке и экстраокулярных мышцах), что влияет на снижение уровня воспалительного эффекта, при этом у больных с липогенным вариантом отечного экзофтальма происходит резкий выброс фиброцитов, продуцируемых микроРНК-146а, вызывая формирование рубцовой ткани. При этом микроРНК-155 активируют Т-лимфоциты, повышают их конкурентоспособность, стимулируют иммунный ответ. В исследованиях in vitro показано, что фибробласты активируют процесс фибротизации (рубцевания) ткани в орбитальной клетчатке в несколько этапов. На первом этапе активированные фибробласты продуцируют преадипоциты, переходящие в зрелые адипоциты, что является причиной увеличения в объеме орбитальной клетчатки.

Экспрессия микроРНК-146а способствует повышению жизнеспособности фибробластов и подавляет апоптоз. У больных со смешанным и липогенным вариантами отечного экзофтальма возникает конкуренция между микроРНК-146а и микроРНК-155, что представляет собой патогенез особой клинической формы ЭОП, не отвечающей на глюкокортикоидную терапию. Субпопуляция активированных фибробластов в орбите формирует преадипоциты, на поверхности которых появляется активный тиреоглобулин, что представляет собой нормальный процесс развития тканевой клетки, при котором преадипоциты переходят в стадию зрелых адипоцитов, увеличивается масса орбитального жира, что приводит к формированию экзофтальма липогенного варианта.

Сообщение на тему «Особенности гидродинамики глаза после имплантации иридохрусталиковой диафрагмы» сделал профессор Н.С. Ходжаев (Москва). Ведущее место в структуре вторичной глаукомы занимает посттравматическая глаукома. Отмечается патогенетическая связь между частотой развития вторичной глаукомы и степенью выраженности травматических изменений, в частности при частичном повреждении радужки. Гипотония развивается либо вследствие циклодиализа, либо разрыва циликарного тела.

Причины нарушения гидродинамики после травмы: воспаление, наличие гифемы, разрывы трабекулярных сетей. В отдаленном периоде — рубцовые изменения в дренажной зоне, формирование передних синехий на поверхности трабекулярного аппарата, блокада дренажной системы сместившимся хрусталиком или продуктами распада травмированного хрусталика.

Цель исследования заключалась в оценке гидродинамики глаза после оптико-конструктивной хирургии с имплантацией иридохрусталиковой диафрагмы разборной и монолитной конструкции. В случае разборной иридохрусталиковой диафрагмы зазор в 0,2 мм между оптикой и гаптикой позволяет внутриглазной жидкости переходить из задней камеры в переднюю, при этом углубления в оптической части создают дополнительную возможность свободного оттока ВГЖ. В случае монолитной диафрагмы отток ВГЖ осуществляется только через периферию.

Проведенное авторами математическое моделирование показало, что время полного обновления ВГЖ в передней камере при использовании монолитной диафрагмы составляет 17 час 51 мин; при использовании разборной конструкции — 5 час 30 мин, при том, что нормальным физиологическим показателем является время 4 час 06 сек.

Таким образом показано, что использование разборной конструкции диафрагмы приближает условия гидродинамики ВГЖ к физиологическим условиям.

Дальнейшие исследования и выявленные закономерности позволили авторам прийти к выводу о том, что вектор дальнейшего технологического развития модельного ряда иридохрусталиковых диафрагм должен быть ориентирован на разработку разборных конструкций с дополнительным циркулярным отверстием между оптикой и гаптикой и возможностью инжекторной доставки. Преимуществами этих решений являются близкий к физиологическому обмен ВГЖ из задней камеры в переднюю, стабильность условий гидродинамики, возможность замены оптической части изолированно от гаптики, что минимизирует травматический компонент, а также фронтальная стабильность диафрагмы.

Профессор М.М. Шишкин (Москва) выступил с докладом на тему «Биомеханика стекловидного тела в патогенезе пролиферативной диабетической ретинопатии». Докладчик остановился на обзоре зарубежной и отечественной литературы, касающейся темы биомеханики стекловидного тела в патогенезе ПДР.

«Семейная экссудативная витреоретинопатия у детей раннего возраста» — тема сообщения, с которым от группы авторов выступила профессор Л.А. Катаргина (Москва). Доклад был сделан в рамках работы секции «Новое в диагностике и лечении патологии сетчатки».

Семейная экссудативная витреоретинопатия (СЭВР) представляет собой редкое, наследственное, преимущественно двустороннее прогрессирующее витреоретинальное заболевание, характеризующееся большим полиморфизмом клинических проявлений, разными сроками манифестации, различным прогнозом по зрению. Заболевание носит полиэтиологический характер, хотя название «семейный» не отражает всех типов наследования, характерных для этого заболевания. Возможна его передача по аутосомно-доминантному, рецессивному, Х-сцепленному типу наследования, заболевание может иметь спорадический характер.

Существует мнение, что заболевания глаз у детей отличаются более тяжелым течением и более тяжелым прогнозом. Однако, целенаправленного исследования в этом направлении не проводилось.

Целью исследования стал анализ клинических проявлений прогноза заболевания у детей с манифестацией СЭВР в возрасте до 3-х лет в сравнении с более старшими пациентами. Под наблюдением в НМИЦ ГБ им. Гельмгольца с января 2012 по январь 2021 года находилось 74 ребенка с СЭВР (142 глаза), у 42 (57%) из которых первые клинические симптомы со стороны глаз выявлены в возрасте до 3-х лет, в том числе до 1 года у 19 детей. В возрасте до 3-х лет обследован 31 ребенок (12 девочек, 19 мальчиков). В динамике (в среднем — 2,5 года) наблюдались 28 детей (52 глаза) с манифестацией СЭВР до 3-х лет, 46 детей (84 глаза) с манифестацией в старшем возрасте.

Диагноз СЭВР поставлен на основании характерной клинической картины, динамики заболевания, отягощенного семейного анамнеза, результатов молекулярно-генетического исследования (FZD4).

Дифференциальный диагноз в зависимости от клинических проявлений проводился с ретинопатией недоношенных, болезнью Коатса, болезнью недержания пигмента, болезнью Норри, ППГСТ.

Только в 16% случаев дети направлялись в Центр с правильным диагнозом, в остальных случаях ставился неправильный диагноз: отслойка сетчатки — 20%, синдром ППГСТ — 16%, хориоретинит — 26%, косоглазие — 13%, гемофтальм — 3%, ретинит Коатса — 3%, ретинопатия недоношенных — 3%.

Для оценки стадии заболевания использовали классификацию СЭВР, предложенную S.D. Pendergast и M.T. Trese (1998), дополненную T.M. Ranchod и соавт. (2011).

Профессор Л.А. Катаргина

Академик РАН С.Э. Аветисов

Профессор Н.С. Ходжаев, академик РАН А.Ф. Бровкина

В большинстве случаев (80%) изменения глазного дна были ассиметричными, в том числе в 20% — односторонним на момент обращения.

Структура СЭВР по стадиям при обращении в НМИЦ ГБ в раннем возрасте: стадия 1 — 11%, стадия 2 — 38%, стадия 3 — 13%, стадия 4 — 25%, стадия 5 — 13%. Профессор Л.А. Катаргина обратила внимание на тот факт, что 38% обращений были на терминальной стадии (4 и 5 стадии).

Для стадии 1 характерно наличие аваскулярных зон (АЗ) на периферии сетчатки с «обрывом» сосудов, атипичным ветвлением (по типу «щеток», штопорообразное извитие) и сосудистыми аркадами, что делает заболевание схожим с ретинопатией недоношенных. Это вызывает значительные трудности в дифференциальной диагностике в первые полгода жизни. Однако при наличии подобных проявлений у пациентов второго полугодия жизни, второго, третьего года жизни речи о ретинопатии недоношенных идти не может.

Показание для лазеркоагуляции (ЛК): «активные» сосуды (расширенные концевые сосуды и телеангиэктазии) на границе АЗ.

Клинический случай: в раннем возрасте (3 мес.) лазеркоагуляция проведена в 1 глазу. Через 3 года — образование единичных микроаневризм на границе с АЗ. После дополнительной ЛК — стабильное состояние в течение 5 лет.

Без лечения 1-й стадии заболевание прогрессирует у большинства пациентов в сроки до 3-5 лет, в 15% случаев остается стабильным.

Стадия 2: более длительная в сравнении с стадией 1; АЗ с экстраретинальной неоваскуляризацией без (2А) или с экссудацией (2Б); в ряде случаев включает макулярные разрывы, патологии макулы, существенно утяжеляющие прогноз заболевания.

Основным лечением является лазеркоагуляция, однако наличие макулярных изменений эпиретинальных мембран, разрывов требует применения микроинвазивной витрэктомии с мембранопилингом. Возможности лечения на местах ограничены, т.к. не во всех клиниках имеется в наличии необходимое хирургическое оборудование.

Стадия 3: формирование отслойки сетчатки, не затрагивающей макулярную зону (3А — без экссудации, 3Б — с экссудацией). В большинстве случаев отслойка сетчатки носила комбинированный характер и была тракционно-экссудативная, однако в детском возрасте преобладал тракционный компонент, приводящий к формированию складки сетчатки (существенно ухудшается прогноз заболевания в связи с необходимостью хирургического вмешательства), а в старшем — экссудативный.

Лечение: лазеркоагуляция аваскулярных зон, сосудистых мальформаций, отграничивающая отслойку сетчатки проводилась во всех случаях. Хирургическое лечение — микроинвазивная витрэктомия с мембранопилингом — проводилась после ЛК в 2 глазах. В раннем возрасте стабилизация процесса после ЛК зафиксирована в 67% случаев (6 глаз), прогрессирование в 33% (3 глаза); в старшем возрасте стабилизация наступила в 44% (7 глаз), прогрессирование — в 56% (9 глаз).

Профессор Л.А. Катаргина обратила внимание на то, что понятия «излечивание» при СЭВР не существует. Речь может идти лишь о стабилизации процесса в той или иной стадии заболевания.

Стадия 4: отслойка сетчатки/складка сетчатки, включающая макулу без экссудации (4А) или с экссудацией (4Б), с плохим функциональным прогнозом, резким ухудшением зрения. Сопутствующие изменения: выраженный фиброз стекловидного тела, гемофтальм, субретинальный фиброз.

Лазеркоагуляция проводилась на всех глазах. Хирургическое лечение — микроинвазивная витрэктомия с мебранопилингом — проводилось после ЛК на 5 глазах; стабилизация — 33%.

Стадия 5: тотальная отслойка (А — открытая, Б — закрытая «воронка») сетчатки. Прогноз по зрению — бесперспективный. Лечение хирургическое, носит органосохранный характер, направлено на ликвидацию синдрома мелкой передней камеры с сохранением светоощущения.

Таким образом, подводит итог выступлению профессор Л.А. Катаргина, дебют СЭВР в раннем возрасте (до 3-х лет) наступил более чем у половины пациентов (57%), по данным обращаемости в НМИЦ ГБ им. Гельмгольца. Уже в эти сроки у трети пациентов наступили терминальные (4-5) стадии заболевания, еще в 11% случаев, несмотря на лечение, в более позднем возрасте (5-7 лет) процесс прогрессировал до локальной отслойки сетчатки. Правильный направляющий диагноз был поставлен лишь в 16% случаев. Тяжесть течения, вариабельность клинических проявлений СЭВР в раннем возрасте могут быть обусловлены как поздней диагностикой, поздним и неадекватным лечением, так и различным типом генетических нарушений.

Необходимо тщательное обследование с применением всего комплекса современных методов для дифференциальной диагностики с ретинопатией недоношенных, болезнью Норри, болезнью Коатса, болезнью недержания пигмента, синдромом ППГСТ и хориоретинальными воспалениями и проведение адекватного лечения. Полное и своевременное (1-3 стадии) лечение (лазеркоагуляция АЗ и сосудистых мальформаций) помогает стабилизировать течение СЭВР в 67-70% случаев в сроки до 7-10 лет.

Секция «Лазеры в диагностике и лечении офтальмопатологии»

Открыла работу секции профессор С.В. Саакян (Москва), представившая доклад на тему «Лазеры в лечении внутриглазных опухолей». Опухоли и опухолеподобные заболевания органа зрения включают поражения орбиты, внутриглазные опухоли, опухоли век, эпибульбарные новообразования».

В офтальмологии лазеры используются в рефракционной хирургии, в лечении патологии сетчатки (диабетическая ретинопатия, неоваскуляризация, хориоретинальная дистрофия, отслойка сетчатки, ретинопатия недоношенных); в лечении опухолей органа зрения: внутриглазных опухолей (меланома хориоидеи, ретинобластома); опухолей кожи век, опухолей конъюнктивы.

Первым этапом комбинированного лечения внутриглазной опухоли (меланомы) является отграничивающая лазеркоагуляция (ЛК), которая проводится за 2-3 недели до брахитерапии; дозы 450-550 мВт, d = 0,5 мм, t = 0,5 — 1,0 сек; накладываются 2-3 ряда коагулятов черепицеобразно.

Разрушающая ЛК применяется при лечении опухолей до 1,3 мм, d до 9-10 мм; применяемая экспозиция — 450-550 мВт, t = 0,5 — 1,0 сек, d = 0,5 — 1,0 мм; I этап — отграничивающая ЛК, II этап — разрушающая ЛК — одномоментно или через 3-4 недели. Коагуляты наносятся черепицеобразно от периферии к центру опухоли, с захватом здоровой ткани; хориоретинальный рубец формируется через 4-6 недель.

Особенности разрушающей ЛК опухолей: проминенция опухоли до 1,3 мм; коагуляты должны перекрываться в черепицеобразном порядке; захват здоровых тканей; достаточная мощность излучения; динамическое наблюдение; при необходимости проводится повторная ЛК или другие методы воздействия.

Транспупиллярная термотерапия (ТТТ) применяется с 1995 года; принцип метода: термическое воздействие на опухоль (43° — 47°С); механизм действия: некроз опухоли (max до 3,9 мм), тромбоз и некроз собственных сосудов опухоли, повреждающее действие свободнорадикального кислорода (окислительный стресс).

ТТТ основана на использовании ультразвукового, микроволнового или инфракрасного облучения; повреждающая способность лазера не превышает 3 мм; цель метода — довести температуру в очаге в пределах 43° — 47°С и разрушить ДНК опухолевой клетки.

Показания для ТТТ: проминенция до 3,0 мм для пигментированных тканей и 2,5 мм для б/п тканей; max диаметр до 10 мм; постэкваториальная, центральная, парацентральная, юкстапапиллярная локализация.

Преимущества ТТТ: малая инвазивность, дозированное воздействие на опухоль, визуальный контроль, значительная глубина воздействия; возможность сохранения функций глаза; проводится при отягощенном соматическом статусе; проводится в амбулаторных условиях.

Осложнения: транзиторные — отек роговицы, макулярный отек (7%), кровоизлияния на поверхности опухоли (51%), экссудативная отслойка сетчатки (4%).

Ретинобластома (РБ) — опухоль детского возраста, встречается в 14% случаев среди детей до 3 лет со злокачественными образованиями; характер опухоли — монокулярный, бинокулярный, отличается наличием мультифокальных очагов на глазном дне.

Лечение — комбинированное; лучевое — брахитерапия, дистанционная гамматерапия; лазерное — ТТТ (разрушающая); криодеструкция.

Показания для ТТТ при РБ: малые мультифокальные опухоли, проминенция до 2 мм, юкстапапиллярная или парафовеолярная локализация, средняя периферия; отсутствие вторичных осложнений (эндофитный характер роста, геморрагии, отслойка сетчатки).

Подготовка к ТТТ включает медикаментозный сон, максимальный мидриаз; вмешательство проводится при экспозиции 450-600 мВт, диаметр пятна — 0,5-1,5 мм.

В заключение профессор С.В. Саакян подчеркнула, что разрушение опухоли с помощью лазерных технологий является эффективным и достаточно надежным методом лечения начальных внутриглазных опухолей и в комбинированном лечении новообразований органа зрения, особенно при соблюдении принципов персонализированного лечения.

С докладом «Применение CO2-лазеров в лечении опухолей придаточного аппарата глаза» выступил Р.А. Тацков (Москва). Методы лечения опухолей придаточного аппарата глаза включают хирургические, лучевую терапию, криодеструкцию, лазерные методы. Лечебная тактика определяется индивидуально в зависимости от распространенности процесса и стадии заболевания. Возможны комбинации перечисленных методов.

На сегодняшний день CO2 лазер — один из самых мощных лазеров с непрерывным излучением, КПД составляет 20%, зона оптического проникновения достигает 300 мкм.

Применение хирургического углекислотного (CO2) лазера обеспечивает высокую стерильность и абластичность, высокий гемостатический эффект, строго локальное действие (минимальная травматизация окружающих тканей), адекватное и быстрое заживление раны при хороших косметических результатах.

Среди осложнений лазерного лечения автор назвал послеоперационную гиперемию, демаркационную линию, гиперпигментацию, инфекционные осложнения, гипопигментацию, образование гипертрофических рубцов.

Докладчик отметил трудности применения хирургических методов при обширных поражениях и рецидивирующих опухолях. По данным литературы, 60% рецидивов связано с хирургическими вмешательствами по поводу образований в области внутреннего угла. Хирургическое лечение рецидива завершается новым рецидивом в 14%, после третьей операции риск рецидива возрастает до 40%, при этом рецидив чаще развивается в глубине зоны операции.

Задачи реабилитации после проведенного лазерного лечения заключаются в стимуляции регенерации ткани, а также в росте грануляции и краевой эпителизации, в улучшении кровообращения в ране, в бактерицидном и дегидратирующем действии, в устранении болевого синдрома, в нормализации трофики, предупреждении образования контрактур и келоидных рубцов.

К.м.н. Ф.Е. Шадричев (Санкт-Петербург) сделал доклад на тему «Пролиферативная диабетическая ретинопатия. От лазерной коагуляции к фармакотерапии». В течение длительного времени для лечения пролиферативной диабетической ретинопатии применялась панретинальная лазерная коагуляция сетчатки, обеспечивающая пролонгированное сохранение зрения. Преимущества лазерной коагуляции сетчатки заключаются в том, что лечение можно завершить за одну или две процедуры; вмешательство позволяет достичь длительного эффекта, вследствие чего нет необходимости проведения дополнительного лечения (более 50% случаев); отсутствует риск системного воздействия; лечение стоит дешевле курса инъекций ингибитора ангиогенеза; отсутствует риск развития эндофтальмита.

При пролиферативной диабетической ретинопатии с макулярным отеком проводится стандартное офтальмологическое обследование, ОКТ, ФАГ — при необходимости; ИВВИА и/или ИВВКС; фокальная и/или по типу «решетки» лазеркоагуляция сетчатки через 2 недели после ИВВИА и через 4 недели после ИВВКС при ОКТ-контроле; панретинальная лазеркоагуляция (ПРЛК) — первый сеанс после выполнения коагуляции в макулярной зоне (первый сеанс ПРЛК может сочетаться с коагуляцией в макулярной зоне), интервал между сеансами 2-3 недели; повторный осмотр через 3 месяца после завершения ПРЛК, при отсутствии стабилизации проводится дополнительная коагуляция.

Лечение пролиферативной диабетической ретинопатии без макулярного отека включает стандартное офтальмологическое обследование; ИВВИА (особенно при критериях высокого риска потери зрения); ПРЛК — первый сеанс в течение 3-6 недель с момента диагностики, интервал между сеансами 2-3 недели; повторный осмотр через 3 месяца после завершения ПРЛК, при отсутствии стабилизации — дополнительная коагуляция.

Состояния, требующие более «агрессивного» лазерного воздействия: неоваскуляризация ДЗН более трети его площади и неоваскуляризация сетчатки более половины площади ДЗН (особенно при наличии преретинальной и/или витреальной геморрагии); преретинальная или витреальная геморрагия; неваскуляризация радужки и/или угла передней камеры. В этих случаях, по мнению автора, возможно сочетание лазеркоагуляции с предварительным ИВВИА для снижения риска геморрагических осложнений.

В заключение Ф.Е. Шадричев привел отрывок из Клинических рекомендаций Американского общества ретинологов (2020): «Комбинированная терапия может рассматриваться как клинически обоснованный подход, направленный как на диабетический макулярный отек, так и на пролиферативную ретинопатию».

К.м.н. Т.Д. Охоцимская (Москва) от группы авторов представила сообщение «Возможности применения лазерной флуометрии в диагностике заболеваний сетчатки». В исследовании приняли участие 60 здоровых добровольцев, разделенные на группы по 20 человек. В первую группу вошли участники возраста 20-40 лет, во вторую — 40-60 лет, в третью — более 60 лет. Все обследуемые имели высокую остроту зрения, нормальные параметры артериального давления. В исследовании использовали прибор LSFG-RetFlow (Nidek). Измерения проводились без использования мидриатиков, в естественных скотопических условиях.

Изучались показатели кровотока в области ДЗН и макулярной области. С возрастом наблюдалось статистически достоверное снижение практически всех показателей кровотока. Наиболее высокие показатели параметров кровотока в области ДЗН зафиксированы в первой группе, во второй группе — снижение показателей составило 8-20%, в третьей группе — 22-30%. В макулярной области наблюдалась аналогичная тенденция.

Результаты исследования позволили авторам прийти к выводу о том, что лазерная спекл-флуометрия представляет собой быстрый и неинвазивный способ определения глазного кровотока. Метод дает возможность определять кровоток как в определенных областях (ДЗН, макула), так и в отдельно взятых сосудах. Метод дает широкую характеристику показателей пульсовой волны. Методика может быть полезна как в клинической практике, например, для оценки динамики лечения, так и для фундаментальных научных исследований.

«Особенности лазерной коагуляции сетчатки на границе заднего полюса и средней периферии при ангиомах сетчатки и болезни Гиппеля-Ландау» — тема доклада д.м.н. В.Э. Танковского (Москва). Ангиома сетчатки (гемангиобластома сетчатки, капиллярная гемангиобластома сетчатки, ретинальная капиллярная гемангиома) — доброкачественное сосудистое опухолевое образование, возникающее в нейросенсорной сетчатке или ДЗН. В 68%-84% гемангиобластома сетчатки является проявлением болезни Гиппеля-Ландау.

Частота обнаружения болезни Гиппеля-Ландау у пациентов с гемангиобластомой увеличивается с возрастом, в связи с чем они нуждаются в наблюдении не только офтальмолога, но врачей смежных специальностей с углубленным соматическим обследованием. У пациентов с гемангиобластомами гендерные различия не выявлены.

Наиболее частая локализация ретинальных гемангиобластомных узлов — средняя и крайняя периферия, требующие обследования этих областей сетчатки.

Фотокоагуляция сетчатки на границе заднего полюса и средней периферии наиболее эффективна при ангиоматозных узлах размером 1,5-2,0 мм; фотокоагуляция ангиоматозных узлов на границе заднего полюса и средней периферии в сочетании с кортикостероидной терапией снижает риск развития осложнений.

Перспективным методом лечения ангиоматозных узлов на границе заднего полюса и средней периферии, по мнению авторов, представляется сочетание фотокоагуляции с ИВВИА.

К.м.н. Е.В. Денисова (Москва) от группы авторов сделала доклад на тему «Эффективность лазерного лечения семейной экссудативной витреоретинопатии у детей». Семейная экссудативная витреоретинопатия (СЭВР) — редкое наследственное заболевание, характеризующееся аномальным

Профессор С.В. Саакян

К.м.н. Т.Д. Охоцимская

Профессор М.В. Зуева

ангиогенезом и аваскулярными зонами (АЗ) на периферии сетчатки, вариабельностью клинических проявлений и скорости прогрессирования. Наиболее тяжелое течение фиксируется при манифестации в детском возрасте. Ведущий фактор прогрессирования — ишемия сетчатки вследствие наличия аваскулярных зон. Данные о показаниях, объеме и результатах коагуляции сетчатки у пациентов с СЭВР немногочисленны и неоднозначны.

Цель работы заключалась в изучении эффективности лазеркоагуляции сетчатки у детей с СЭВР. Исследования 85 детей в возрасте от 1,5 мес. до 17 лет с СЭВР, проведенные в НМИЦ ГБ им. Гельмгольца, показали, что ЛК аваскулярных зон и сосудистых мальформаций сетчатки — эффективный метод профилактики дальнейшего прогрессирования СЭВР 1Б-3А стадии. На стадии 3Б эффективность составляет 41%, на стадии 4А — 40%, на стадии 4Б — 50%.

Автор обратила внимание на необходимость раннего выявления сосудистых изменений на периферии сетчатки и своевременную ЛК.

Исследования также показали, что несмотря на проведенную в полном объеме ЛК, возможно развитие новых сосудистых мальформаций, что обусловлено множественностью патогенетических механизмов экссудации и пролиферации при СЭВР и их зависимостью не только от ишемии сетчатки. Дети с СЭВР нуждаются в регулярном динамическом наблюдении (1 раз в 3-6 мес.).

Факторами более низкой эффективности ЛК являются выраженная и/или персистирующая сосудистая активность, особенно расширение собственных сосудов сетчатки, протяженный субретинальный экссудат и/или выраженное витреальное и эпиретинальное мембранообразование.

ЛК аваскулярных зон может быть проведена в период подготовки к хирургическому лечению (за 1-2 дня), что сокращает время операции (наркоза).

Необходимо дальнейшее изучение патогенеза СЭВР для определения биомаркеров прогрессирования заболевания и разработки дополнительных или альтернативных ЛК эффективных методов лечения.

Продолжил работу секции д.м.н. Д.С. Мальцев (Санкт-Петербург), выступивший с докладом на тему «Клиническое применение ОКТ-планирования в лазерном лечении центральной серозной хориоретинопатии». Докладчик отметил существование значительного числа морфологических признаков активного просачивания при острой ЦСХ, включая отслойки и сквозные дефекты ПЭС, эрозию концевых сегментов фоторецепторов, пролапс наружной сетчатки и вымывание субретинального фибрина. Просачивание при острой ЦСХ подчиняется специфическому пространственному распределению в верхней половине макулы и верхней части отслойки НСС.

ОКТ позволяет картировать зону, ответственную за просачивание для планирования лазерного лечения.

По мнению автора, невозможность определить источник просачивания на ОКТ потенциально указывает на потребность выбора иной, в отличие от фокальной лазерной коагуляции, тактики.

«Комбинированное лечение хронической формы центральной серозной хориоретинопатии, осложненной хориоидальной неоваскуляризацией 1 типа» — тема доклада, сделанного от группы авторов Е.В. Ерохиной (Калуга). Хроническая форма центральной серозной хориоретинопатии (ЦСХ) характеризуется билатеральным характером поражения (ок. 40%), рецидивирующим течением; в 10% случаев происходит 3 и более рецидивов; осложнения имеют неблагоприятный зрительный исход.

Развитие хориоидальной неоваскуляризации (ХНВ) 1 типа при ЦСХ сопровождается расширением ствола и крупных ветвей новообразованной сосудистой сети (артериогенезом), при этом наблюдается низкая зависимость от VEGF.

Признаками ХНВ 1 типа при ВМД являются рост и ветвление мелких сосудистых отростков новообразованной сосудистой сети (ангиогенез), высокая зависимость от VEGF.

Методы лечения хронической ЦСХ, осложненной ХНВ 1 типа: ИВВИА, фотодинамическая терапия, субпороговое микроимпульсное лазерное воздействие (СМИЛВ) с длиной волны 577 нм.

Цель исследования заключалась в оценке эффективности комбинированного лечения с применением СМИЛВ и ИВВИА у пациентов с хронической ЦСХ, осложненной ХНВ 1 типа.

Предложенная комбинация позволила ускорить резорбцию субретинальной жидкости, сократить количество этапов лечения и получить более высокий функциональный результат, является более безопасным методом лечения осложненных форм ЦСХ, более эффективным в сравнении с монотерапией ингибиторами ангиогенеза и может применяться у пациентов с данной патологией.

Профессор М.В. Зуева (Москва) от группы авторов представила сообщение на тему «Дифференциальная световая чувствительность сетчатки у больных с периферической витреохориоретинальной дистрофией после адекватно и неадекватно проведенной лазеркоагуляции». Необходимыми условиями получения хорошего результата лазерной коагуляции (ЛК) являются грамотная диагностика вида ПВХРД и адекватное, квалифицированное проведение самого вмешательства. Ранее авторами было показано ухудшение функциональной активности на периферии сетчатки и в макулярной области после массивной ЛК ПВХРД при отсутствии офтальмоскопически видимых изменений. Были описаны характерные признаки угнетения ганцфельд ЭРГ и мультифокальной ЭРГ (мфЭРГ), связанные с большим объемом ЛК ПВХРД.

Проведение ЛК ПВХРД в адекватном объеме приводило к умеренному снижению активности сетчатки с восстановлением до исходных амплитуд скотопических, фотопических ЭРГ и мфЭРГ в течение 6-12 месяцев.

Исследование ПЗ входит в стандарт офтальмологического обследования и позволяет оценивать специфику нарушений светочувствительности (СЧ) сетчатки. При прогрессирующей миопии наблюдается ступенчатое нарушение ПЗ, в то время как миопия без сопутствующей патологии не оказывает значительного влияния на ПЗ. Так как ЛК оказывает влияние на функциональное состояние сетчатки, актуальным является изучение особенностей изменения ПО при наличии ПВХРД и влияния ЛК на СЧ сетчатки.

Цель работы заключалась в оценке изменения световой чувствительности сетчатки после адекватной и неадекватной ЛК у больных с ПВХРД.

Участники исследования были разделены на группу I, группу II и группу сравнения. Группу I составили 18 больных (32 глаза) с ПВХРД через год после неадекватно проведенной ЛК; группу II — 22 больных (37 глаз) с адекватно проведенной ЛК при опасных видах ПВХРД в динамике в сроки до 1, 3, 6, 12 месяцев после ЛК. В группу сравнения вошли 10 пациентов (20 глаз) с миопией без ПВХРД в возрасте от 26 до 63 лет с миопической рефракцией слабой степени (8 глаз, 4 человека), средней степени (8 глаз, 4 человека) и высокой степени (4 глаза, 2 человека).

Результаты исследований показали, что в глазах с миопией без ПВХРД обнаружено повышение индекса локального дефекта sLV за счет снижения СЧ на периферии сетчатки, отмечаемого даже при отсутствии дистрофических изменений. Установлено, что большой объем ЛК ПВХРД приводит к выраженным нарушениям как диффузной, так и локальной СЧ, при этом увеличение sLV указывает на распространение этих изменений за пределы зоны ПВХРД и зон ЛК, что может быть связано с большей обширностью дистрофического процесса на периферии.

При адекватно проведенной ЛК ПВХРД происходит снижение световой чувствительности на периферии сетчатки, которое в большинстве случаев является обратимым, а степень ее восстановления зависит от объема ЛК. Гиперлазеркоагуляция вызывает значительное необратимое снижение СЧ сетчатки.

К.м.н. А.Т. Ханджян (Москва) от группы авторов рассказала об опыте лечения осложнений эксимерлазерной кераторефракционной хирургии. Докладчик представила клинические случаи интраоперационных осложнений — повреждение лоскута во время его формирования, формирование эксцентричного лоскута и лоскута недостаточного диаметра, отслоение эпителия (частичное, тотальное) при формировании лоскута. Послеоперационные осложнения включали трофический послеоперационный кератит, дислокацию лоскута, врастание эпителия.

Во всех случаях осложнения были обратимы, и вмешательства позволили получить максимально прогнозируемую остроту зрения.

К.м.н. Н.В. Ходжабекян (Москва) от группы авторов представила сообщение на тему «Несовпадение с целевой рефракцией при эксимерлазерной кератоабляции и гидратации роговицы: есть ли связь?» Содержание воды в роговице существенно влияет на уровень поглощения лазерного излучения при абляции и тем самым изменяет рефракционный эффект. Ретроспективный анализ многолетней практики запланированной эксимерлазерной гипокоррекции у пациентов с миопической рефракцией старше 35 лет показывает, что не всегда удается достичь совпадения запланированного гипоэффекта с фактическим рефракционным результатом.

Цель исследования заключалась в ретроспективном анализе результатов запланированного и фактически полученного гипоэффекта после эксимерлазерной коррекции зрения у пациентов с миопией старше 35 лет, а также в изучении эффективности методики бесконтактного измерения гидратации роговицы с помощью непрерывного ТТц сканирования в эксперименте и оценка влияния гидратации ткани роговицы на результат кераторефракционной эксимерлазерной хирургии.

Исследования проводились с участием 85 пациентов в возрасте от 25 до 50 лет с миопической рефракцией от -1,25 дптр до -12,0 дптр, которым была запланирована гипокоррекция в бинокулярном формате: пациентам 35-39 лет — от 0,5 до 0,75 дптр, 40-44 лет — от 0,75, до 1,0 дптр, 45-50 лет — от 1,0 до 1,5 дптр. В контрольную группу вошли 60 пациентов от 20 до 30 лет с миопией от -1,25 дптр до -12,0 дптр для оценки соответствия полученного эффекта запланированному.

Авторами было сделано предположение, что пациентам с миопией слабой степени в возрасте старше 35 лет возможно планировать симметричную гипокоррекцию в бинокулярном формате без учета объективных данных о гидратации роговицы. Для более точного совпадения запланированного и фактически полученного гипоэффекта (соответственно определения точной дозировки операции), особенно при миопии средней и высокой степени, важно внедрение в клиническую практику объективной технологии оценки гидратации роговицы.

Для контроля содержания воды в роговице в последние годы предложено использовать ТТц сканирование, разработан лабораторный макет соответствующего устройства. Представляется целесообразным применить данную технологию для оценки влияния гидратации ткани роговицы на результат кераторефракционной эксимерлазерной хирургии.

Экспериментальная часть исследования включала эксимерлазерную коррекцию зрения на 8 глазах кроликов породы шиншилла методом ФРК по стандартному протоколу, которая показала изменение гидратации роговицы. В ранние сроки после ФРК отмечается значительное снижение содержания воды в роговице (в среднем до 64%), затем происходит постепенное восстановление ее гидратации, через 3-4 месяца после вмешательства показатель, как правило, практически возвращается к исходному уровню. На фоне компенсаторной регидратации роговицы отмечается отрицательная динамика слезопродукции, влияющая на толщину слезной пленки на поверхности роговицы и тем самым на коэффициент отражения (КО). Тест Ширмера демонстрирует существенное снижение показателя слезопродукции (как и КО) в ранние сроки после ФРК, но в отличие от КО этот показатель остается на сниженном уровне к 2-4 месяцу наблюдения. Аналогичное снижение слезопродукции (развитие ССГ) после кератерефракционной хирургии отмечается и в клинической практике.

Сопоставление индивидуальных исходных значений КО с толщиной удаленного слоя роговицы (глубиной абляции) и содержанием оставшейся после кератоабляции воды в роговице показало, что исходное содержание воды оказывает значительное влияние на толщину удаленного слоя, т.е. на эффект ФРК. Выявленная отрицательная корреляционная связь свидетельствует о том, что при более низком содержании воды в роговице толщина роговицы после ФРК уменьшается значительнее, чем при более высоком содержании воды. Это, очевидно, объясняется тем, что вода частично поглощает лазерное излучение, снижая его воздействие на ткани роговицы. Таким образом, чем больше в исходной ткани роговицы содержится воды (выше КО), тем меньший объем ткани удаляется в результате абляции.

Проведенные исследования позволили авторам прийти к заключению, что у пациентов старше 35 лет выявляется тенденция к гиперэффекту после эксимерлазерной коррекции, что, очевидно, вызвано возрастными изменениями соединительных структур роговицы, и данная погрешность нарастает с увеличением объема вмешательства, т.е. с увеличением исходной степени миопии. Пациентам старше 35 лет с миопией слабой степени можно планировать симметричную гипокоррекцию в бинокулярном формате без учета объективных данных о гидратации роговицы. При средней и высокой миопии необходимо внедрение в клиническую практику технологии измерения степени гидратации роговицы.

ТТц сканирование является эффективной бесконтактной технологией контроля гидратации роговицы. Исходное содержание воды в роговице экспериментальных глаз оказывает значительное влияние на толщину удаленного слоя, т.е. на эффект эксимерлазерного вмешательства (коэффициент корреляции — R_S= -0,976).

Применение технологии ТТц сканирования в клинической практике в перспективе может быть полезно для диагностики и контроля течения многих офтальмопатологий, в том числе позволит более точно выбирать адекватный режим лазерной абляции для получения запланированного рефракционного эффекта у пациентов среднего возраста с миопией.

А.В. Титов (Санкт-Петербург) рассказал о фемтотехнологии в хирургии роговицы. Фемтолазерные технологии в хирургии

Д.м.н. О.Г. Оганесян

К.м.н. А.Т. Ханджян

роговицы применяются при рефракционных вмешательствах (Femto-LASIK, Relex FLEX, ReLEx SMILE), при патологии роговицы (ICR, PKP, DALK, DSEK).

С недавнего времени в рефракционной хирургии применяется технология CLEAR (Corneal Lenticule Extraction for Advanced Refractive Correction) — удаление лентикулы роговицы для передней коррекции рефракции.

Основными преимуществами технологии ReLEx SMILE/CLEAR являются минимальная инвазивность (на 80% меньше боковой срез и на 30% срез верхнего слоя по сравнению с LASIK), сохранение структуры верхнего слоя роговицы, сохранение биомеханического каркаса, меньшее повреждение слоя нервных волокон, потенциально меньше риск развития ССГ, минимизация клапанных осложнений, таких как врастание эпителия, дислокация, инфицирование, более быстрое восстановление.

Среди всех заболеваний глаза патология роговой оболочки различного генеза, по данным ВОЗ, составляет порядка 25%. В этой структуре заболеваний кератоконус является одной из распространенных причин слабовидения и составляет 0,6-0,9%. Лечение кератоконуса: кросслинкинг роговичного коллагена (фемтокросслинкинг), интраламеллярная кератопластика с имплантацией роговичных сегментов (формирование роговичных туннелей) (ICR), кератопластика (PKP, DSEK, DALK).

В настоящее время хирургическое лечение заболеваний роговицы включает фемтолазерные технологии, одноразовые расходные материалы, глазной банк. Фемтолазеры применяются как донорском материале, так и на реципиенте.

Эпителиально-эндотелиальные дистрофии роговицы (ЭЭД) — заболевания, возникающие вследствие снижения плотности клеток эндотелия, характеризующееся нарушением обменных процессов в роговице, отеком, долевым синдромом и значительным снижением зрения.

В лечении применяется технология DSEK/DSAEK, имеющая следующие преимущества: быстрая зрительная реабилитация, минимальное изменение кератотопографии, стабильная оптическая сила роговицы, стабильная гидродинамика глазного яблока.

Автор представил видеоматериалы применения фемтосекундных технологий при различных вмешательствах.

Подводя итог своему выступлению, А.В. Титов отметил, что фемтосекундный лазер обеспечивает высочайшую точность проведения фемтодиссекции; сложная современная оптическая система обеспечивает субмикронную точность фокусировки и минимальный уровень энергии; объемный (трехмерный 3D) лазерный пучок позволяет формировать лазерный хирургический разрез роговицы различной конфигурации; фемтолазер обеспечивает точность прогнозирования положения и формы разреза, а также высокий уровень безопасности, благодаря точности расчета параметров роговицы.

Д.м.н. О.Г. Оганесян (Москва) от группы авторов представил сообщение «Место лазерных технологий в трансплантации боуменового слоя». Боуменовой слой (БС) не содержит клеток, не регенерирует, волокна расположены хаотично, содержит коллаген 1, 3 и 5 типа, диаметр волокон 24-27 нм, толщина 10 мкм.

Как отметил докладчик, мануальный пилинг (БС) — сложный, трудоемкий, порой непредсказуемый процесс, часто трансплантат выкраивается с избыточной стромой, повреждается или рвется.

В настоящее время изучается возможность трансплантации БС при заболеваниях роговицы, вызванных патологией БС.

В НМИЦ ГБ им. Гельмгольца разработана сочетанная методика трансплантации БС: формирование трансплантата БС с применением фемтолазера и последующая эксимерлазерная абляция стромальной поверхности трансплантата.

Докладчик описал вмешательства, сопровождающиеся трансплантацией БС с применением фемтолазерных (выкраивание трансплантата БС) и эксимерлазерных методик (абляция стромальной поверхности трансплантата) в лечении птеригиума и далекозашедшего кератоконуса.

Птеригиум и хирургия птеригиума вызывает разрушение БС, приводящее к субэпителиальному фиброзу; трансплантация БС способствует восстановлению нормальной анатомии и морфологии роговицы; БС обеспечивает лучшие условия для прикрепления и распространения нового эпителия, ускоряет иннервацию эпителия и восстановление чувствительности. Хирургия заключается в простой резекции птеригиума, аутопластике свободным конъюнктивальным лоскутом, эксимерлазерной абляцией зоны поражения и бесшовной трансплантацией БС. Трансплантация малоинвазивна по сравнению с послойной кератопластикой, не требует дополнительный донорский материал.

Самым безопасным и эффективным методом лечения далеко зашедшего кератоконуса, по данным литературы, является кросслинкинг. Однако при толщине роговицы менее 400 мкм кросслинкинг противопоказан.

Д.м.н. О.Г. Оганесян представил методику лечения, включающую кросслинкинг БС, обеспечивающий больший стабилизирующий эффект; центральное отверстие в трансплантате должно гарантировать неизменность остроты зрения. Хирургия: с помощью фемтолазера происходит выкраивание интрастромального кармана, фемтолазерный пилинг БС, эксимерным лазером проводится абляция стромальной поверхности трансплантата и кармана, в трансплантате БС формируется центральное отверстие, далее следует имплантация БС в интрастромальный карман роговицы реципиента; операция бесшовная. Операция направлена на купирование прогрессирования кератоконуса, с целью избежать пересадки роговицы.

Докладчик обратил внимание на то, что вместо БС возможно использовать десцеметову мембрану.

После проведенных вмешательств все роговицы сохраняют прозрачность и стабильность.

Продолжается изучение возможности трансплантации БС с целью усиления структуры роговицы после радиальной кератотомии (РК), при этом трансплантат размещается в анатомическом положении, что делает операцию менее сложной и менее инвазивной. Ход операции: после деэпителизации роговицы и насечек выполняется фототерапевтическая кератэктомия (ФТК), эксимерлазерная абляция; выкроенный с помощью фемтолазера БС подвергается эксимерлазерной абляции со стромальной стороны, после чего трансплантируется на роговицу реципиента. Риск операции невелик, т.к. вмешательство полностью экстракокулярное, риск отторжения трансплантата минимален, т.к. он полностью ацеллюлярен.

Полученные результаты демонстрируют безопасность методики и позволяют продолжить исследования в выбранном направлении.

С сообщением на тему «Фемтокатарактальная хирургия: современные подходы к технологии» выступил С.В. Шухаев (Санкт-Петербург).

О преимуществах лечения глаукомы диодным лазером в режиме Micropulse рассказала д.м.н. А.В. Сидорова (Москва). В лечении глаукомы применяются хирургические вмешательства, микроимпульсная лазерная хирургия, циклодиструктивные методики.

Микроимпульсная лазерная хирургия обладает следующими преимуществами: избирательное поглощение лазерной энергии клетками пигментного эпителия; уменьшение фокального перегревания и чрезмерной деструкции тканей ЦТ, возможность применения при любой толщине ЦТ; болевой синдром купируется на 1 сутки практически в 100%; снижение ВГД происходит постепенно благодаря контролируемой доставке лазерной энергии в ЦТ. Параметры лазерной энергии: длина волны — 810 нм; мощность излучения — до 3000 мВт; длительность излучения — до 100 сек.

Технология Micropulse применяется в качестве самостоятельного метода лечения терминальной стадии глаукомы. Существующие комбинированные методы лечения рефрактерной глаукомы разработаны с целью пролонгирования гипотензивного эффекта: НГСЭ+Micropulse, Ex-PRESS+Micropulse, Ahmed+Micropulse. Благодаря своей универсальности технология встраивается в алгоритм лечения различных форм вторичной глаукомы.

Вторичная посткератопластическая глаукома (ПКГ) развивается в 10-53%. Декомпенсация ВГД может быть связана с различной исходной патологией роговицы, наличием глаукомы в анамнезе до проведения оперативного лечения, объемом пересадки донорской роговицы, повторной пересадкой, наличием сопутствующих изменений в переднем отрезке глаза.

Оптимальным методом компенсации ВГД у пациентов с вторичной глаукомой после кератопластики является хирургическое лечение. При этом фистулизирующие операции зачастую приводят к интенсивному

врожденная и вторичная поствоспалительная/постувеальная, посттравматическая и послеоперационная глаукомы при артифакии и афакии составляют в разных странах от 4 до 15%.

По механизму повышения ВГД при глаукомах различают: открытоугольную глаукому (ОУГ), закрытоугольную глаукому (ЗУГ), с дизгенезом угла передней камеры (УПК), с трабекулярным блоком, с периферическим блоком и смешанным (комбинированным) блоком.

В основе врожденной глаукомы лежит дизгенез УПК — задержка в развитии и дифференцировке УПК, другие аномалии и синдромы.

Причиной врожденной глаукомы считается аномальное развитие или недоразвитие всех структур дренажной зоны УПК: наличие эмбриональной мезедермальной нерассосавшейся ткани (50-60%), переднее прикрепление радужки (10-15%), трабекулярная или интрасклеральная ретенция (15-25%) или их сочетание.

Особенностью постувеальной глаукомы является полиморфизм клинических проявлений, широкий спектр патогенетических механизмов повышения ВГД, нередко комбинированного характера; при врожденных увеитах — чаще зрачковый блок, нередко злокачественного типа. Ведущим (92,1%) патогенетическим механизмом постувеальной глаукомы у детей, особенно более старшего возраста, является комбинированная пре- и трабекулярная блокада УПК. Типичен для детей ангулярный блок внутренней фистулы, созданный после СТЭ (корнем радужки, экссудатом, кровью, пигментом).

Зрачковый блок у детей (в 0,24 — 15% случаев) возникает после экстракции врожденных, травматических, осложненных и вторичных катаракт, в том числе с имплантацией ИОЛ. Предпосылками к его развитию являются мелкая передняя камера, узкий ригидный зрачок, возрастные особенности структур глаза: недоразвитие структур, высокий риск амблиопии, выраженные экссудативные и пролиферативные реакции после хирургии катаракт, увеитов, быстрое формирование плотных фиброзных пленок и сращений в передней камере, УПК, области зрачка.

Особенности зрачкового блока у детей: протекает чаще на фоне реактивного глаза, бывает неполным, с частичным бомбажем радужки; часто отсутствует офтальмогипертензия даже при тотальном бомбаже радужки и секклюзии зрачка; редкость болевого и корнеального синдрома; редко устранение блока выполняется в ранние сроки после основной операции; в отдаленные сроки — частые плоскостные иридокореальные и витреокорнеальные сращения с осложнениями: дистрофия роговицы, вторичная глаукома, отслойка сетчатки.

Хирургия глаукомы более сложна и связана с более высокой вероятностью неудач и осложнений по сравнению со взрослыми.

Эволюция хирургии детской глаукомы: гониотомия Баркана, трабекулотомия ab externo — с нейлоновой нитью или с жестким зондом — трабекулотомом; трабекулэктомия, применение дренажей, циклодеструктивные операции.

На международном уровне существует заметно более разнообразный подход к хирургии глаукомы у детей, чем у взрослых, что отражает редкость вариативность заболевания и малочисленность рандомизированных хирургических исследований детской глаукомы.

В XXI веке несколько расширилась сфера «ангулярных» операций: трабекулотомии с микрокератомом, с подсветкой и пр., эндоскопические гониотомии, фотодеструктивная гониотомия. Возможно, модификации этих операций, отметила д.м.н. Н.Н. Арестова, докажут свою перспективность, хотя на сегодняшний день они не получили распространения.

В настоящее время основным традиционным и эффективным методом лечения глаукомы у детей остается синустрабекулэктомия (СТЭ) и ее модификации с использованием дренажей, цитостатиков и пр.

Остановившись на причинах трудностей проведения антиглаукомных операций у детей и осложнений, Н.Н. Арестова указала, что буфтальм, растяжение лимба затрудняют проекцию на склеру вершины УПК; тонкость склеры, стафиломы усложняют формирование склерального лоскута, чреваты риском перфорации склеры; низкая жесткость склеры повышают риск хирургических и последующих осложнений (мелкая передняя камера, склонность к гипотонии, субатрофии глаза); «агрессивная реакция заживления», выраженная экссудация, пролиферация приводит к заращению созданных путей оттока ВГЖ, особенно при постувеальных глаукомах; аметропия, амблиопия являются причиной низких функциональных результатов.

Для лазерного лечения глауком используются два типа лазеров: коагуляторы (аргон, диод) и деструкторы (неодим-ИАГ).

Преимущества лазерных операций перед инструментальными: не требуется вскрытия глазного яблока; меньше травматичность вмешательства; возможны повторные лазерные операции без серьезных последствий.

Автор обратила внимание на важное достоинство лазерных вмешательств, которое заключается в восстановлении оттока ВГЖ по естественным каналам.

Недостатки лазерных операций: реактивный синдром с повышением ВГД в первые часы после процедуры и воспалительным процессом в последующие дни; возможно лазерное повреждение роговицы, эндотелия, капсулы хрусталика, сосудов, иногда сетчатки; частое образование синехий в УПК и зоне иридэктомии; ограниченная выраженность и длительность гипотензивного эффекта.

Цель представленного д.м.н. Н.Н. Арестовой доклада заключалась в изложении перечня клинических симптомокомплексов при глаукомах у детей, при которых показаны и эффективны лазерные операции.

До сегодняшнего дня в литературе нечетко очерчен круг патоморфологических состояний глаза детей с глаукомой, при которых достаточно эффективна лазерная хирургия. Отдел патологии глаз у детей НМИЦ ГБ им. Гельмгольца более 45 лет ведет углубленное исследование по проблеме глауком у детей. Более 25 лет в отделе используются лазерные методы хирургии как безопасная и эффективная альтернатива инструментальной хирургии, изучены особенности реакции детских глаз на лазерные операции, разработаны и запатентованы новые лазерные методики.

Проведен анализ более 900 лазерных операций при глаукомах и офтальмогипертензии у детей. Возраст от 2 месяцев до 17 лет. Большинство операций выполнено под наркозом. Использованы комбинированные лазерные установки. Деструктор — неодимовый ИАГ-лазер (1064 нм), коагулятор — аргон или диод-лазер (532 нм).

Наблюдение за детьми в сроки от 6 месяцев до 15 лет после проведенных операций подтвердило безопасность вмешательств и стойкий высокий анатомо-реконструктивный и гипотензивный эффект.

Анализ результатов позволяет определить перечень основных клинических симптомокомплексов при глаукомах различной этиологии, подлежащих лазерной хирургии у детей.

Зрачковый блок требует безусловной срочной лазерной иридэктомии при секклюзии зрачка, бомбаже радужки (как с офтальмогипертензией, так и без), угрозе иридокорнеальных сращений, преангулярного блока.

Относительные противопоказания: обширные плоскостные иридо-корнеальные/витреальные сращения; склонность к экссудативно-пролиферативным реакциям; рецидивы зрачкового блока после неоднократных лазерных операций, помутнение роговицы.

Дифференцированный способ лазерной ИЭ при зрачковом блоке у детей с эндогенными увеитами с учетом особенностей радужки и реакции глаз детей на воздействие разных видов лазерного излучения (ИАГ, диод). Реконструктивный эффект — 95%, гипотензивный — 85%. Способ атравматичен, уменьшает частоту кровоизлияний, экссудативно-пролиферативного синдрома, заращения колобом.

При ангулярном блоке врожденной глаукомы, аномалии Аксенфельда, синдроме Стерджа-Вебера ИАГ-лазерная гониотомия неэффективна; эффективна при юношеской развитой глаукоме с трабекулодисгенезом, но чревата осложнениями (ирит, геморрагии, офтальмогипертензия). Попытки ИАГ-лазерной деструкции эмбриональной ткани в УПК с гониопунктурами при врожденной глаукоме у всех детей привели к рубцеванию структур УПК через 2-11 месяцев.

Круговая гониосинехотомия пока не оправдала себя как долгосрочный инструмент для гониотомии, несмотря на обнадеживающие ранние результаты.

Частичная (некруговая) гонисинехотомия достаточно эффективна (реконструктивный эффект — до 80%); ИАГ-лазерная рефистулизация, по мнению авторов, — высокоэффективна при блоке внутренней фистулы корнем радужки, экссудатом, кровью, пигментом, пленками (реконструктивный эффект — 88,9%, гипотензивный — 73%).

Весьма востребованным оказался разработанный и запатентованный способ ИАГ-лазерной рефистулизации — рассечение иридотрабекулярных сращений, гониосращений, отсечение ущемленной радужки, перфорация фиброзной пленки в зоне хирургической фистулы (после СТЭ при постувеальной глаукоме у детей). Сочетание расфокусированного и фокусированного излучения эффективно и атравматично освобождает просвет внутренней фистулы, обеспечивает функционирование внутренней фистулы и профилактику вторичного рубцевания путей оттока ВГЖ, созданных в ходе СТЭ.

Ранняя лазерная рефистулизация (до 1 месяца после СТЭ, до формирования плотных, плоскостных сращений) требует меньших затрат лазерной энергии, снижает частоту рецидивов, сращений, повышает эффект (реконструктивный — более 88,9%, гипотензивный — 73%). Для своевременного выявления и устранения блокады внутренней фистулы важен гониоскопический контроль состояния фистулы — от максимальной ранних до поздних сроков после СТЭ — вне зависимости от возраста детей.

Иридопластика — нанесение легких диод-лазерных коагулятов на корень радужки, чтобы оттянуть его от трабекулы для улучшения доступности ее у детей, по опыту авторов, дает кратковременный эффект.

Трабекулопластика, трабекулоспазис, циклотрабекулоспазис, широко применяемые у взрослых пациентов при ОУГ с блокадой трабекулярной зоны и интрасклеральных путей оттока, у детей на сегодняшний день не нашли широкого применения.

Тракционные операции на трабекулярной области у детей с врожденной и постувеальной глаукомой пока малоэффективны (как и при юношеской и первичной ОУГ у лиц молодого возраста — Нестеров А.П., 2014).

Нанесение коагулятов на трабекулярную область у детей чаще ведет к прогрессирующему рубцеванию структур УПК.

При сочетании зрачкового блока и ангулярного блока показана сначала ИАГ или ИАГ/диод-лазерная ИЭ (одномоментная, последовательная, этапная), затем — ИАГ-лазерная деструкция зрачковой мембраны, которую следует выполнять после обязательной периферической лазерной иридотомии в один или несколько этапов в зависимости от состояния глаза.

Эффективна передняя ИАГ-лазерная синехотомия; задняя ИАГ-лазерная синехотомия возможна при множественных иридокапсулярных, иридовитреальных синехиях при афакии, сращениях радужки с ИОЛ, однако у детей редко дает самостоятельный гипотензивный эффект.

Транссклеральная диод-лазерная циклокоагуляция как органосохраняющая операция показана при терминальных стадиях глаукомы. Запатентованный способ операции для детей с буфтальмом включает диафаноскопическое уточнение проекции цилиарного тела на склеру, дифференцированные энергетические режимы в зависимости от толщины склеры, определяемой биомикроскопически и по УЗИ. Метод нормализует ВГД в 84,6% случаев.

Весьма перспективны новые микроимпульсные диод-лазерные деструкторы.

Подводя итог своему докладу, д.м.н. Н.Н. Арестова отметила, что основным методом лечения глауком у детей была и остается хирургическая операция, чаще СТЭ в различных модификациях (с использованием дренажей, цитостатиков и проч.). Лазерные операции у детей способны эффективно устранять отдельные симптомокомплексы при глаукомах.

Автор также выразила надежду, что более широкое применение ИАГ-лазерных операций с реконструктивной и гипотензивной целью уменьшит количество детей, необоснованно подвергающихся повторным инструментальным хирургическим операциям со вскрытием глазного яблока.

Подготовил ***Сергей Тумар***

Фото предоставлены оргкомитетом

Лазерные технологии в диагностике и лечении патологий глазного дна компании NIDEK, Япония

В рамках прошедшего Российского общероссийского офтальмологического форума (РООФ 2021) состоялся сателлитный симпозиум на тему «Лазерные технологии в диагностике и лечении патологии глазного дна компании NIDEK, Япония».

Организатор — компания **«МД ВИЖН»**

Президиум: академик РАН В.В. Нероев, к.м.н. Т.Д. Охоцимская, профессор А.Ю. Слонимский, к.м.н. О.И. Куранова, к.м.н. Н.В. Муратова

Модератор — профессор А.Ю. Слонимский

Президиум

Открывая работу симпозиума, главный специалист-офтальмолог Минздрава РФ академик РАН В.В. Нероев отметил, что компания **NIDEK** прекрасно зарекомендовала себя на российском рынке, производит самое современное офтальмологическое оборудование, которое с успехом используется в ведущих клиниках страны и мира, поблагодарил компанию **«МД ВИЖН»** за многолетнее плодотворное сотрудничество.

С докладом на тему «Уникальные возможности диагностического оборудования **NIDEK**» выступил к.м.н. С.В. Милаш (ФГБУ «НМИЦ глазных болезней им. Гельмгольца», г. Москва). LSFG RetFlow — это лазерный спекл-флуограф. Прибор позволяет в реальном времени количественно оценивать скорость и объем перфузии в сосудах сетчатки, зрительного нерва и сосудах хориоидеи. Принцип работы основан на регистрации в динамике изменяющейся картины лазерных спеклов на глазном дне под действием инфракрасного лазера. Основным статистическим параметром LSFG является средняя скорость размытия (MBR), который имеет прямую корреляцию с реальной скоростью кровотока. Прибор отдельно измеряет перфузию в тканях (микроциркуляцию) и отдельно в крупных сосудах. Скорость перфузии оценивается по 16 статистическим параметрам. Функция Follow-Up Examination позволяет оценивать кровоток в динамике.

Докладчик представил пример визуализации у пациента с высокой миопией круга Цинна-Галлера, который является интрасклеральным анастомозом между медиальными и латеральными короткими задними цилиарными артериями и представляет собой один из основных источников кровоснабжения ДЗН на уровне решетчатой пластинки. Исследование проводится в режиме реального времени.

Клиническое применение прибора LSFG: диагностика, дифференциальная диагностика, мониторинг глазных заболеваний, в патогенезе которых участвует изменение перфузии, например: глазной ишемический синдром, глаукома, оптическая нейропатия, ВМД, диабетическая ретинопатия, ХНВ, окклюзия сосудов сетчатки и др. Функционал прибора открывает неограниченные возможности для фундаментальных исследований, в том числе новых фармакологических препаратов для лечения заболеваний сетчатки и ДЗН способных влиять на кровоток.

Далее докладчик представил конфокальный сканирующий лазерный офтальмоскоп (cSLO) Mirante. Mirante представляет собой комбинацию Ultra-widefield cSLO высокого разрешения (4K) и OKT последнего поколения. Благодаря Mirante имеется доступ к уникальному набору методов визуализации: цветное изображение глазного дна ультраширокого поля (за пределами ампул вортикозных вен), контрастная ангиография (FA и ICG ангиография), аутофлуоресценция глазного дна с синим и зеленым лазером, ретро-режим позволяющий получать псевдо-3D изображение, ОКТ переднего и заднего сегментов глаза, ОКТ ангиография, ИК-изображение глазного дна.

cSLO имеет четыре отдельных лазерных источника, каждый из которых проникает на разную глубину сетчатки и применяются в разных технологиях визуализации. Кроме цветного изображения можно одномоментно получить три различных изображения с синим, зеленым и красным лазером. Синий лазер обеспечивает детализацию внутренней сетчатки и витреоретинального интерфейса — хорошо видно эпиретинальную мембрану, ПВХРД, истончение слоя нервных волокон, зоны ишемии при диабете; зеленый лазер визуализирует интраретинальные структуры: сосуды, кисты, кровоизлияния; красный лазер преимущественно визуализирует патологию на уровне наружной сетчатки и сосудистой оболочки. Разрешающая способность Mirante — 4K; стандартное поле зрения — 89°, при использовании специального адаптера — 163°. Исследование можно выполнять на узком зрачке, и при изменении точки фиксации возможно визуализировать сетчатку у края зубчатой линии. Программное обеспечение автоматически или в ручном режиме может объединять изображения с разной точкой фиксации в панораму.

Докладчик отдельно выделяет ретро-режим (retro-mode), который является уникальным для приборов **NIDEK**. Принцип работы основан на использовании ИК-лазера, центрального упора и эксцентричной апертуры для получения псевдо-3D изображения. В стандартном конфокальном SLO прямой отраженный свет воспринимается центральной апертурой, а рассеянный свет блокируется, в ретро-режиме все, наоборот, прямой отраженный свет блокируется, а боковая апертура-диафрагма воспринимает, только рассеянный свет с определенной стороны (в боковом направлении). Ретромодальная визуализация обнаруживает значительно больше субретинальных отложений, чем обычная цветная фотография глазного дна и cSLO со стандартной апертурой.

Следующий прибор, на котором остановился докладчик, — микропериметр MP-3 **NIDEK**. С.В. Милаш отметил, что прибор представляет собой комбинацию полностью автоматического микропериметра и немидриатической фундус-камеры. С помощью высокоскоростного трекера проводятся микропериметрические исследования, оценка фиксации, а также лечение пациентов со слабовидением и детей с амблиопией с нестабильной и эксцентричной фиксацией используя акустическую и зрительную биологическую обратную связь. Прибор с анатомической точностью выделяет зоны с потерей чувствительности сетчатки; исследование проводится в пределах 45°, с применением как стандартных, так и кастомизированных паттернов; данные периметрии интегрируются с данными ОКТ и ОКТ-ангиографии **NIDEK**; режим Follow-Up оценивает микропериметрию в динамике.

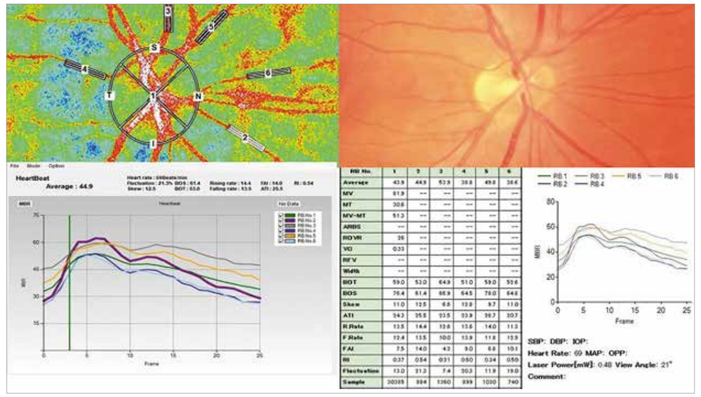

Анализ пульсовой волны в 5 сосудах сетчатки и ДЗН с помощью LSFG-RetFlow **(NIDEK)**

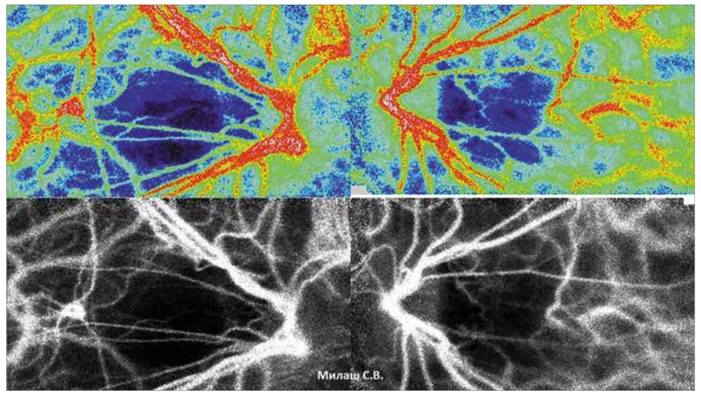

Пример визуализации перфузии у пациента с миопией высокой степени

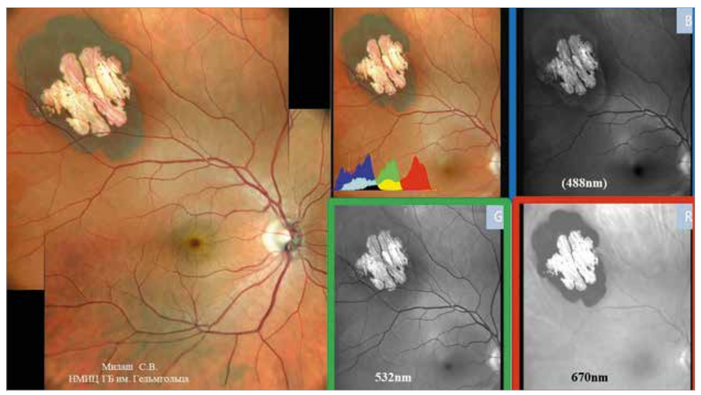

Пример визуализации сетчатки на cSLO Mirante **(NIDEK)**

К.м.н. Т.Д. Охоцимская (ФГБУ «НМИЦ глазных болезней им. Гельмгольца», г. Москва) представила доклад на тему «Возможности лазеркоагуляции в лечении ретинальной патологии. Редкие клинические случаи». Преимущества современных лазерных установок заключаются в том, что в одном приборе объединены несколько длин волн, дающие возможность проникновения на различную глубину и воздействовать на различные структуры глаза. Коагуляция проводится не одиночными импульсами, а паттернами. Эти преимущества объединены в мультиволновом сканирующем лазерном паттерн-фотокоагуляторе MC-500/MC500Vixi производства компании **NIDEK**. Показаниями к проведению лазеркоагуляции являются ишемические поражения сетчатки — диабетическая ретинопатия, посттромботическая ретинопатия, другие ишемические ретинопатии. Автор привела клинический пример пациента с болезнью Илза, это — идиопатическая окклюзионная воспалительная васкулопатия, приводящая к периферической ишемии сетчатки, неоваскуляризации, рецидивирующим гемофтальмам и развитию пролиферативной ткани.

Лазеркоагуляция применяется также при лечении вазопролиферативных заболеваний, таких как болезнь Коатса, микроаневризмы Лебера, болезнь Гиппеля-Ландау, идеопатические парафовеолярные капиллярные телеангиоэктазии, а также при лечении вазопролиферативных опухолей.

Далее к.м.н. Т.Д. Охоцимская привела клинические примеры вазопролиферативных заболеваний в лечении которых применяются лазерные технологии. Ангиоматоз сетчатки (капиллярная гемангиома) — сосудистая опухоль, имеющая большой риск снижения зрения. Осложнения — образование экссудата вокруг опухоли и в макулярной зоне, макулярный отек, экссудативная отслойка сетчатки. Методом выбора является прямая коагуляция. Нанесение коагулятов плотное, по типу «черепицы», после вмешательства ангиома должна приобрести равномерный белый цвет, калибр питающих сосудов возвращается к норме. Вазопролиферативные ретинальные опухоли — проминирующие образования желто-розового цвета, располагающиеся на периферии сетчатки, с видимой сетью мелких телеангиэктатических сосудов на поверхности; питающие опухоль сосуды могут не визуализироваться или иметь нормальный или слегка увеличенный калибр. Ретинит Коатса (болезнь Коатса, экссудативно-геморрагический ретинит, ретинит Лебера-Коатса) — идиопатическое заболевание, сопровождающееся формированием телеангиоэктазий и микроаневризм сосудов сетчатки с образованием интраретинального и субретинального экссудата, геморрагиями. В основе аномалии лежит поражение ретинальных сосудов, поражение эндотелия и перицитов, что приводит к повреждению внутреннего гематоретинального барьера и экссудации. Автором представлены клинические примеры заболевания и результаты успешного лечения с применением лазеркоагуляции сетчатки.

О первом опыте применения субпорогового лазерного воздействия с использованием технологии Low Power Mode для лечения пациентов с хронической формой центральной серозной хориоретинопатии доложила от группы авторов к.м.н. О.И. Куранова (Клиника микрохирургии глаза ОКДЦ ПАО «Газпром» г. Москва). Как отметила автор, основной задачей лазерной коагуляции является достижение максимального терапевтического эффекта при минимальном повреждении сетчатки. Субпороговые технологии лазерного воздействия применяются при диабетическом макулярном отеке, макулярном отеке после окклюзии ЦВС, центральной серозной хориоретинопатии, глаукомной оптиконейропатии, ишемической оптиконейропатии, при лечении экссудативной формы возрастной макулярной дегенерации. В работе использовался лазерный коагулятор YLC 500Vixi компании **NIDEK**. Особый модуль субпорогового воздействия Low Power Mode (LPM), встроенный в прибор, позволяет в автоматическом режиме уменьшить мощность лазерного воздействия до уровня 40% от пороговой, что вызывает активацию репаративных внутриклеточных процессов низкоэнергетическим лазерным излучением, при этом теплового повреждения клеток не происходит.

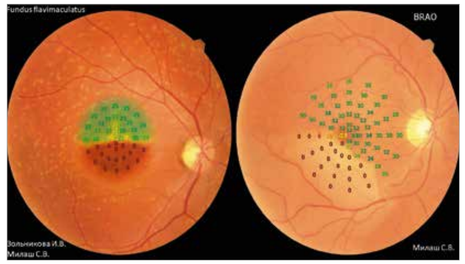

Примеры микропериметрии на приборе MP-3 **(NIDEK)** у пациента с дистрофией Штаргардта (fundus flavimaculatus) и окклюзией ветви центральной артерии сетчатки

Цель работы заключалась в оценке эффективности субпорогового воздействия Low Power Mode в лечении хронической формы центральной серозной хориоретинопатии. В исследовании приняли участие 15 человек в возрасте 35-60 лет, с длительностью заболевания от 6 месяцев до 4 лет. Параметры лазерного воздействия: длина волны 577 нм; диаметр пятна 100 мкм; пороговая мощность 150-180 мВт; экспозиция 0,01 сек; индекс мощности 30-40%; квадратный или аркуатный паттерн; энергия аппликата 0,6 мДж.

Результаты исследований показали следующее: у 11 пациентов удалось достичь полного прилегания нейроэпителия к 3-му месяцу наблюдений, острота зрения повысилась с 0,65 до 0,83; толщина центральной зоны сетчатки уменьшилась с 380 до 220 мкм, признаков ХНВ не выявлено ни в одном случае; у 2 пациентов в первые дни после СЛВ отмечалось увеличение высоты отслойки нейроэпителия с последующим уменьшением и полным прилеганием к первому месяцу наблюдения; у 4 пациентов не удалось достичь полного прилегания нейроэпителия даже после повторного сеанса СЛВ, длительность заболевания в этих случаях составляла более 4 лет.

Таким образом, подвела итог своему выступлению О.И. Куранова, технология LPM показала себя удобной в работе, а первые результаты ее применения у пациентов с хронической формой ЦСХРП являются обнадеживающими.

Л.П. Алехина

Л.П. Алехина («Клиника «Взгляд», г. Тула) представила сообщение «Передовые технологии **NIDEK**, проверенные временем в Клинике микрохирургии глаза «Взгляд». В клинике «Взгляд» оборудование компании **NIDEK** применяется с 2004 года. За этот период времени в клинике использовался целый ряд диагностических, лазерных и операционных приборов. На операционных системах **NIDEK** проведено более 50 000 факоэмульсификаций катаракты и рефракционных операций.

Далее Л.П. Алехина поделилась своими впечатлениями о работе диагностического и лазерного оборудования компании **NIDEK**.

В 2008 году в арсенале клиники появился уникальный прибор — фундус-микропериметр *(рис. 1)*, который позволял получать качественные цветные фотографии глазного дна с возможностью наложения функционального анализа сетчатки — микропериметрии.

В 2010 году клиника первой начала использовать аппарат OKT RS-3000 *(рис. 2)*. Прибор позволяет проводить высокоточную диагностику переднего и заднего отрезков глаза, получать качественное ОКТ-изображение роговицы, радужки, угла передней камеры и сетчатки. Анализ и сопоставление данных фундус-микропериметрии и ОКТ дает возможность с достоверной точностью установить диагноз, проводить скрининг и наблюдение в процессе лечения глаукомы, ВМД, фоновой ретинопатии, связанной с сахарным диабетом, гипертонией, атеросклерозом, офтальмоонкологией на ранних стадиях. Эти мероприятия позволяют сохранить пациентам зрение.

В последствии преимущества этих приборов были объединены и дополнены разработчиками в аппарате OCT RS-330 DUO Retina-scan *(рис. 3)*, которым пользуются офтальмологи клиники с 2019 года. Это — совмещенный прибор, предназначенный для проведения томографических исследований переднего и заднего отрезков глаза со встроенной немидриатической фундус-камерой. С помощью прибора проводится одновременная визуализация поперечного сечения сетчатки с инфракрасным изображением глазного дна (ретинографией), а также исследуются структуры переднего отрезка глаза.

Значимые практические достоинства OCT RS-330 DUO Retina-scan: изменяемая чувствительность ОКТ, которая позволяет работать при помутнениях сред глаза; высокое разрешение для получения четких изображений оболочек глаза; удобная функция аутотрекинга фокуса на глазном дне упрощает процесс исследования; функции радиального, послойного (En-Face) и 3D сканирования позволяют проводить тонкую диагностику с регистрацией ранних изменений на глазном дне, характерных для патологии макулярной области и глаукомы с проведением симметричного анализа обоих глаз; исследование в режиме аутофлюоресценции (FAF) имеет важное значение для верификации хориоидальной неоваскуляризации; появилась возможность фоторегистрации переднего отрезка глаза.

Важным аспектом для скрининга глаукомы является ОКТ переднего отрезка глаза. ОКТ с модулем для переднего отрезка глаза *(рис. 4)* прост в использовании, позволяет получать ОКТ-картину, а также симметричный анализ роговицы и структуру угла передней камеры *(рис. 5)*. Особое значение имеет скрининг УПК у пациентов с гиперметропической рефракцией, а также с клиническими признаками глаукомы. Скрининг угла передней камеры показал, что диапазон открытия УПК варьировал от 0° до 60° *(рис. 6)*. Исследование позволяет планировать варианты лазерного лечения: YAG-лазерную иридэктомию, селективную лазерную трабекулопластику (SLT) или лазергониотрабекулопунктуру (ЛГТП) при ПОУГ.

Для реализации задач, поставленных скринингом, с 2020 года в клинике используется современный комбинированный прибор YC-200 S Plus *(рис. 7)*, который представляет собой многофункциональную YAG-лазерную систему, позволяющую проводить щадящее лечение интраокулярных заболеваний в амбулаторных условиях. Прибор оснащен модулем селективной трабекулопластики (SLT) с системой защиты роговицы.

Ранее для проведения иридэктомии в клинике использовался YAG-лазер YC-1600, а для воздействия на зону трабекулы с использованием техники ЛГТП — диодный фотокоагулятор GYC-2000.

Рис. 1

Рис. 2

Рис. 3

Рис. 4

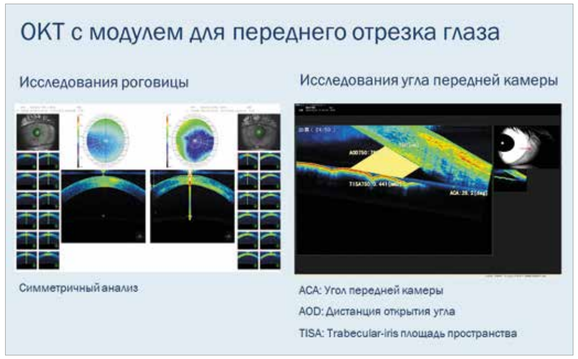

Рис. 5

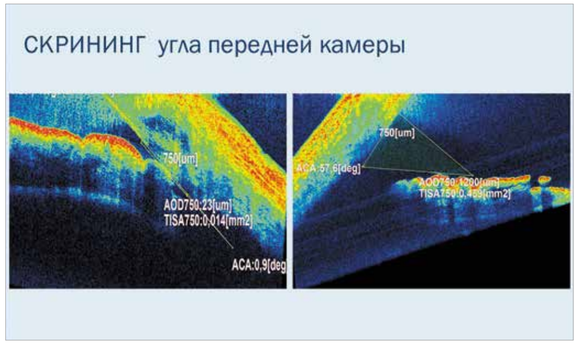

Рис. 6

Рис. 7



Рис. 8

Рис. 9

В настоящее время существует возможность комбинировать варианты лазерного лечения. В режиме YAG-лазера проводятся операции периферической иридэктомии, при этом оценивается состояние УПК до и после операции *(рис. 8)*. Клинический анализ показал, что в 100% случаев получено увеличение показателя открытия УПК в 1,5-3 раза от исходного значения, и, что важно, в послеоперационном периоде не зарегистрировано случаев глаукомного приступа.

Для лечения открытоугольной глаукомы используется модуль SLT. Работа в режиме SLT эффективна и безболезненна для пациента. За 12 месяцев работы получены следующие результаты: у пациентов с 1 стадией глаукомы в 100% случаев удалось получить снижение ВГД на 5-9 мм рт. ст. и стабилизацию ВГД в течение 10 месяцев после проведения одного сеанса SLT, у трети пациентов достигнуто ослабление режима гипотензивной медикаментозной терапии; у пациентов со 2 стадией глаукомы в 70% случаев достигнута стабилизация ВГД после первого сеанса, через 2-3 месяца проведен второй сеанс, в результате чего режим гипотензивной терапии остался без изменения, и ни одному пациенту не потребовалось хирургическое лечение; стабильными оставались показатели периметрии и остроты зрения.

Передовые лазерные технологии используются в клинике и для лечения патологий заднего отрезка глаза. Ранее в лечении различных заболеваний глазного дна применялся диодный фотокоагулятор зеленого 532 нм диапазона GYC-2000. Однако высочайшая точность диагностических данных, получаемых на OKT RS-330 DUO Retina-scan, потребовала применения более совершенных лечебных лазерных технологий. Для решения этих задач в клинике в последнее время используется желтый 577 нм сканирующий лазерный паттерн-фотокоагулятор YLC-500 VIXI *(рис. 9)*.

Возможности YLC-500 VIXI: применение паттернов снижает продолжительность сеанса коагуляции; высокий уровень поглощения гемоглобина сетчатки; проникает в неоднородные среды; эффективен на более низких уровнях энергии; повышенный комфорт для пациента; низкая фототоксичность; более предсказуемый эффект коагуляции. Применяется в лечении ЦСХРП, при окклюзии ветвей центральной вены сетчатки, при лечении клинически значимого ДМО, перифовеальной и экстрафовеальной хориоидальной неоваскуляризации; в комбинации с зеленым лазером применяется для лечения диабетической ретинопатии.

Далее автор привела клинические примеры лазерного лечения в режиме Low Power Mode (LPM) при ЦСХРП, при ДМО; в результате лечения наблюдалось уменьшение толщины сетчатки и повышение остроты зрения. Автором также были приведены примеры комбинированного (зеленого, желтого) лазерного лечения с отсроченным применением режима LPM.

В заключение Л.П. Алехина отметила, что качественный и количественный анализы параметров глаза, определяемые с помощью OCT RS-330 DUO Retina-scan, на практике подтвердили высокую достоверность; выявленные при ОКТ-ретинографии изменения позволяют планировать проведение лазерного, консервативного, хирургического или комбинированного лечения, наблюдать в динамике, архивировать и оценивать качество лечебных мероприятий; расширенный диапазон возможностей YAG-лазера YC-200 S Plus позволяет проводить оптимальный спектр лазерных операций при закрыто- и открытоугольных формах глаукомы; современная технология LPM у желтого паттерн-фотокоагулятора YLC-500 VIXI значительно расширяет возможности и перспективы лазерного лечения при макулярных патологиях и обеспечивает наилучший функциональный результат.

Подводя итог работе сателлитного симпозиума, директор по медицине и развитию бизнеса компании **«МД ВИЖН»** к.м.н. Н.В. Муратова обратила внимание участников на то, что в 2021 году компании **NIDEK** исполняется 50 лет. С 1992 года компания **«МД ВИЖН»** является эксклюзивным дистрибьютором продукции **NIDEK**, поддерживает своих клиентов на всех этапах работы. Слоган компании **NIDEK** — «Забота о зрении как искусство».

Подготовил ***Сергей Тумар***
Фото Сергея Тумара

Проблемные вопросы глаукомы: фокус на дилеммы в диагностике и лечении

X Международный симпозиум

Десятого ноября 2021 года в онлайн формате прошел X Международный симпозиум «Проблемные вопросы глаукомы». Инициатива и организация телемоста Москва — Монреаль — Сан-Паулу — Лозанна — Пекин — Сингапур принадлежит заведующей кафедрой глазных болезней Медико-биологического университета инноваций и непрерывного образования ФМБЦ им. А.И. Бурназяна ФМБА России профессору Н.И. Курышевой. В своем приветственном слове Н.И. Курышева поблагодарила участников предыдущих симпозиумов, которые на протяжении 10 лет щедро делились своими знаниями и опытом в области наиболее проблемных вопросов глаукомы. Она также подчеркнула, что в юбилейном симпозиуме участвуют ведущие представители Всемирной Глаукомной Ассоциации (WGA).

В своем приветственном слове председатель Общества офтальмологов России профессор Б.Э. Малюгин отметил важность международного экспертного сотрудничества в образовательной составляющей данного проекта, а также необходимость живого общения и обсуждения наиболее сложных и даже спорных аспектов офтальмологии.

Президент Российского общества катарактальных и рефракционных хирургов профессор В.Н. Трубилин поздравил участников с юбилейным симпозиумом и обратил внимание на особо сложные условия, в которых мы сейчас живем и работаем в связи с пандемией Covid-19.

На симпозиуме обсуждались основные дилеммы в области диагностики и лечения глаукомы: от тонометрии до нейропротекции. В докладе «Непрерывное измерение ВГД важнее, чем однократная тонометрия» выступил вице-президент Всемирной Глаукомной Ассоциации профессор Каве Мансури (Швейцария). При его непосредственном участии разработан новый способ непрерывного измерения ВГД с помощью высокотехнологичных контактных линз, а также — внутриглазной имплант для тонометрии. Профессор Мансури подчеркнул, что при однократном измерении ВГД на приеме врач теряет 2/3 информации об истинном, особенно пиковом, ВГД у пациента. В дискуссии по докладу автор подчеркнул, что идеальным тонометром будущего станет именно имплант, сочетающий в себе безопасность и эффективность.

Тему продолжил экс-президент WGA профессор Ремо Сусанна (Бразилия). Он рассказал о важности проведения водной нагрузочной пробы для быстрого определения пикового внутриглазного давления, подчеркнув, что именно пиковое ВГД (а не флуктуации ВГД) является главным фактором прогрессирования заболевания.

В докладе профессора Леопольда Шметтерера (Сингапур) акцент был сделан на различные методы визуализации — от ОКТ до ОКТА. Докладчик подчеркнул важность регулярного проведения исследований, обратил внимание на преимущества и недостатки каждого из них. Он отметил, что показатели ОКТА лучше коррелируют с данными полей зрения и позволяют мониторировать глаукому на поздних стадиях, когда метод ОКТ становится неприменимым из-за floor-effect. В то же время в ОКТА существует много недостатков (влияние сопутствующих системных заболеваний, погрешности измерения и др.), которые предстоит устранить, прежде чем метод займет свою нишу в диагностике глаукомы.

В докладе профессора Н.И. Курышевой, посвященном стартовой терапии глаукомы, автор напомнила слушателям о результатах многоцентровых исследований по глаукоме, в которых еще много лет назад сравнивались данные по разным опциям стартовой терапии. Докладчик подчеркнула, что из четырех фенотипов глаукомы только при одном (равномерно увеличенная ЭДЗН) можно рассчитывать на эффективность местной гипотензивной терапии, в то время как при всех остальных фенотипах существуют ВГД-независимые факторы развития глаукомы, которые следует учитывать при выборе стартовой терапии. Последняя, кроме того, определяется индивидуально. Очень важно как можно раньше определить (пересмотреть) значения целевого ВГД.

Ссылаясь на результаты существующих исследований, включая собственные, докладчик заключила, что приоритетность лазерного и/или хирургического лечения пока изучается.

Большой интерес вызвал доклад президента Китайской и Азиатско-Тихоокеанской ассоциации офтальмологов Нингли Ванга. Обратившись к проблеме нормотензивной глаукомы (ГНД), он подчеркнул, что именно эта форма заболевания доминирует в странах Азии, что требует пересмотра взглядов как на статистические данные о распространении ГНД, так и на классификацию ПОУГ в целом. Он остановился на роли сосудистых, генетических факторов в развитии глаукомы, а также на связи патогенеза ГНД с внутричерепным давлением и трансмембранным давлением. По мнению Н. Ванга, индивидуальный учет механизма развития заболевания предполагает различные методы лечения, от назначения витамина B12 до рекомендаций повысить индекс массы тела. На вопрос, надо ли оперировать больных ГНД, докладчик дал положительный ответ, подчеркнув важность снижения ВГД у таких больных.

Хирургический блок дилемм был представлен яркими докладами д.м.н. С.Ю. Петрова, председателя Экспертного совета по глаукоме Ассоциации врачей-офтальмологов, и президента Международного общества хирургии глаукомы (ISGS) Т. Шаарави (Швейцария). Оба автора подчеркнули необходимость обдуманного выбора хирургической стратегии, главная цель которой — безопасность и максимальное снижение рисков потери зрения. Докладчики поделились собственным опытом проникающей и непроникающей хирургии глаукомы, рассказали о преимуществах и недостатках микроинвазивных технологий. В дискуссии по данному блоку профессор Сусанна обратил внимание на важность применения антиметаболитов в послеоперационном периоде с целью предупреждения рубцевания путей оттока внутриглазной жидкости.

Необычным по содержанию оказался доклад профессора Л. Левина (Канада), посвященного дилемме: «Назначать ли нейропротекторную терапию, если ее эффективность пока научно не доказана?» Докладчик дал однозначный отрицательный ответ. Предвидя возможную реакцию оппонентов, профессор Левин подчеркнул: «Следует быть внимательными и осторожными, назначая нейропротекторное лечение, досконально оценивать его преимущества для больного и возможные риски. Если врач принимает решение назначить подобное лечение, он должен быть уверен, что не преследует корыстных интересов в пользу фармкомпании, действует исключительно на благо больного и рекомендует ему только те препараты, которые имеют надежную доказательную базу.

В работе телемоста приняли участие более 1500 докторов из всех регионов Российской Федерации, а также Китая, Бразилии, Канады, стран Азиатско-Тихоокеанского региона и Европы.

Вся информация о симпозиуме «Проблемные вопросы глаукомы: фокус на дилеммы» и запись трансляции доступны на сайте www.icglaucoma.org.

Репортаж подготовила
профессор ***Н.И. Курышева***

Фото предоставлены оргкомитетом



Д.м.н. С.Ю. Петров, профессор Н.И. Курышева

Профессор Р. Сусанна (Бразилия)

Профессор Л. Левин (Канада)

Профессор Н. Ванг (Китай)

Телемост Москва-Монреаль-Сан-Паулу-Лозанна-Пекин-Сингапур

Современные технологии катарактальной, роговичной и рефракционной хирургии

21-й Всероссийский конгресс с международным участием

Даты проведения: 30 сентября — 2 октября 2021 г.

Место проведения: Конгресс-центр «Центр международной торговли»

Организаторы: ФГАУ «НМИЦ «МНТК «Микрохирургия глаза» им. акад. С.Н. Федорова» Минздрава РФ;
Общероссийская общественная организация «Общество офтальмологов России»;
При поддержке Министерства здравоохранения Российской Федерации

(окончание)

Симпозиум «Современные подходы к хирургии катаракты и интраокулярной коррекции у детей»

Профессор А.В. Дога (Москва)

Профессор Е.Ю. Маркова (Москва)

Профессор Т.Б. Круглова (Москва)

Профессор Э.В. Бойко (Санкт-Петербург)

Профессор Ю.Ю. Калинников (Москва)

Д.м.н. С.В. Костенев (Москва)

К.м.н. О.В. Коленко (Хабаровск)

Открыл работу симпозиума доклад д.м.н. Т.Б. Кругловой (Москва) на тему «Современные подходы к лечению врожденной катаракты у детей. Проблемы и перспективы». Врожденная катаракта (ВК) является самым частом врожденным пороком и составляет около 60% всех аномалий глазного яблока. Частота — 1 случай на 20-30 тысяч новорожденных. Чаще развивается вследствие влияния на организм плода различных тератогенных факторов. Может передаваться по наследству и быть проявлением синдромных заболеваний других органов и систем. Характеризуется большим этиологическим, клинико-анатомическим и функциональным полиморфизмом, требующим индивидуального подхода к срокам и методам хирургии, виду коррекции афакии и последующего плеопто-ортоптического лечения.

Этапы развития зрительного анализатора ребенка: анатомическое формирование области желтого пятна и центральной ямки сетчатки — первое полугодие жизни; формирование и нарастание функциональной мобильности зрительных путей — первое полугодие жизни; анатомическое и функциональное совершенствование зрительных клеточных элементов коры и корковых зрительных центров — первые два года жизни.

Периоды созревания зрительной системы ребенка: первые 6-8 недель — «латентный период» — прекортикальная стадия зрительного развития; до 6 месяцев — «критический период» формирования зрительного анализатора — наиболее чувствительный к ограничению зрительной афферентации, в течение которого пространственная разрешающая способность увеличивается более чем в 3 раза; до 18-24 месяцев — «сенситивный период» — период выраженной пластичности зрительной системы; до 7 лет (13-15 лет) — более медленное созревание и развитие зрительных функций.

С учетом особенностей развития зрительного анализатора в условиях полной и частичной депривации разработаны показания к удалению различных форм врожденных катаракт. До 6 месяцев жизни ребенка — критический период формирования зрительного анализатора, оперируют врожденные катаракты с высокой степенью депривации — полные, зонулярные II-III степени помутнения, центральные с диаметром помутнения более 2,5 мм. В возрасте 3-4 года и старше — оперируют частичные формы врожденной катаракты со слабой степенью депривации при прогрессировании помутнения. Докладчик обратила внимание на то, что проведение операций таким детям на ранних сроках нарушает физиологический процесс формирования зрительных функций, в частности, бинокулярного зрения.

Хирургия ВК до 8 недель жизни сопряжена с высоким риском осложнений, с частым развитием экссудативно-пролиферативных реакций после операции. Возможно частое развитие вторичных катаракт и зрачковых мембран. Среди факторов риска развития вторичных катаракт — повышенная регенеративная способность капсульного эпителия в раннем детском возрасте, послеоперационное воспаление. Ранняя хирургия также может привести к развитию глаукомы неясного генеза. Ведущим фактором риска развития глаукомы — нарушение формирования дренажной системы вследствие операционной травмы и, возможно, субклинического воспаления.

Лечение ВК, наряду с хирургическим этапом включает комплекс мероприятий, направленных на создание условий для дальнейшего развития зрения, что связано, в первую очередь, с оптимальной коррекцией афакии.

С учетом функциональных и анатомических особенностей зрительного анализатора коррекция должна быть ранней, полной и постоянной, обеспечивающей попадание на сетчатку четко сфокусированного изображения; поступление полноценных сигналов в зрительные центры. Коррекция должна способствовать нормальному созреванию центральных механизмов сенсорного анализа, на основе которого реализуется процесс восприятия.

Основная проблема ранней интраокулярной коррекции заключается в определении величины гипокоррекции оптической силы ИОЛ, рассчитанной по формулам для взрослого глаза, обусловленная трудностями прогнозирования динамики артифакичного глаза. При расчете учитывается разница исходной ПЗО и прогнозируемой ПЗО после завершения роста глаза, при условии, что увеличение ПЗО на 1 мм соответствует 3,0 дптр. прогнозируемая рефракция «цели» после окончания роста глаза должна быть эмметропическая или слабая миопическая.

К проблемам ранней интраокулярной коррекции у детей с ВК относятся: ошибки при расчете величины гипокоррекции и оптической силы ИОЛ, имплантируемой детям первых месяцев жизни; прогнозирование динамики роста глаз детей грудного возраста.

Решением проблемы ранней интраокулярной коррекции является внесение корректив в существующую методику расчета величины гипокоррекции ИОЛ, имплантируемой детям раннего возраста на основе анализа причин рефракционных ошибок после ранней хирургии ВК с имплантацией ИОЛ, а также изучение особенностей миопии и причин ее развития на артифакичных глазах у, детей после экстракции врожденных катаракт в грудном возрасте.

«Врожденная катаракта. Обоснование этапов хирургического пособия» — тема сообщения А.А. Ролдугина (Воронеж). Целью работы стало проведение ретроспективного анализа ближайших и отдаленных функциональных результатов хирургии врожденной катаракты у детей различного возраста при односторонней и двусторонней катаракте с обоснованием хирургических этапов лечения в условиях БУЗ ВО «ВОКОБ».

С целью оценки эффективности методики расчета ИОЛ проведен ретроспективный анализ ближайших и отдаленных (через 3 года) рефракционных результатов интраокулярной коррекции врожденной катаракты у 36 детей (58 глаз) после операции в возрасте от 5 месяцев до 7 лет.

Полученные результаты подтверждают перспективы наиболее раннего хирургического лечения катаракты для устранения обскурационной амблиопии. Для рациональной коррекции афакии предпочтение должно отдаваться интраокулярным методикам с первичной имплантацией ИОЛ в капсульный мешок. С целью профилактики вторичной катаракты и помутнений оптической оси целесообразно проводить первичный задний капсулорексис в сочетании с передней витрэктомией. Для исключения потери внутрикамерной влаги показано наложение швов на разрезы роговицы у пациентов до 7 лет. При монолатеральных катарактах хирургическое лечение целесообразно проводить в возможно ранние сроки с последующим плеоптическим лечением в связи с наиболее высоким риском развития депривационной амблиопии.

Профессор К.Б. Першин (Москва) сделал доклад на тему «Врожденная катаракта: подходы, особенности, сроки». Вопрос детской катаракты вызывает дискуссии, что связано с тем, что количество детских катаракт значительно меньше, чем взрослых, и стандартизировать методику, как при обычных, «взрослых» катарактах не удается.

Проблемы детской катаракты заключаются в биометрических параметрах детского глаза, меняющихся во времени, в низкой ригидности склеры, в плотном стекловидном теле, повышенном витреальном давлении, эластичной капсуле хрусталика, шарообразной форме хрусталика, малом объеме передней камеры, высоком содержании воды в роговичной ткани, в сопутствующей патологии. Докладчик также указал на повышенную реактивность тканей (воспалительный и экссудативный ответ), что может приводить к быстрому развитию передних увеитов, формированию вторичных мембран, передних и задних синехий, преципитатов, захватов оптики зрачка и

К.м.н. Э.Л. Усубов, к.м.н. О.И. Оренбуркина, профессор М.М. Бикбов, д.м.н. И.С. Зайдуллин (Уфа)

Н.И. Медведева, д.м.н. М.Б. Саркизова, д.м.н. И.Б. Медведев, к.м.н. С.В. Милова, д.м.н. И.А. Мушкова

т.д. к проблемам также относятся особенности и трудности хирургической техники: роговичные разрезы и их герметизация, использование «тяжелых» вискоэластиков, передний и задний капсулорексис, витрэктомия и т.д.; трудности в расчете оптической силы ИОЛ, сопутствующие заболевания, амблиопия и ее лечение, послеоперационные аномалии рефракции и их коррекция.

«Золотым стандартом» детской катарактальной хирургии, по мнению автора, является разрез 2,0 мм и меньше, первичный задний капсулорексис и "optic capture", передняя витрэктомия у детей до 3 лет, имплантация ИОЛ при односторонней катаракте, при двусторонней до года — выбор коррекции в зависимости от медико-социально-культурных условий, имплантация ИОЛ при двусторонней катаракте после 2 лет.

«Хирургия катаракты в нестандартных случаях у детей» — тема доклада, сделанного от группы авторов И.В. Хижняком (Санкт-Петербург). Представленные клинические случаи позволили докладчику прийти к выводу о том, что в хирургическом лечении катаракты при сочетании патологии переднего и заднего сегментов, необходим дифференцированный подход к выполнению заднего капсулорексиса и передней витрэктомии. В случаях удаления травматической катаракты сохранение капсулы хрусталика целиком или переднего, заднего листков капсульного мешка создают предпосылки для дальнейшей хирургической реабилитации пациентов. Применение кругового капсулорексиса позволяет убрать массы и сохранить капсулу для дальнейшей реконструкции.

М.В. Власов (Калуга) представил сообщение «Хирургия катаракты у детей с применением фемтосекундного лазера». Среди особенностей хирургии катаракты у детей автор указал на повышенную растяжимость и эластичность капсулы хрусталика, риск неконтролируемого формирования переднего капсулорексиса со смещением на периферию и переходом на заднюю капсулу, сложность формирования переднего капсулорексиса оптимального диаметра в случаях фиброза передней капсулы и набухающей катаракты. Задний капсулорексис выполняется при помутнениях задней капсулы, синдроме ППГСТ, а также при фиброзировании задней капсулы при осложненной катаракте на глазах с силиконовой тампонадой.

Существующие методы выполнения капсулорексиса: непрерывный круговой капсулорексис, витрэкторексис, YAG-лазерная капсулотомия, биполярная радиочастотная капсулотомия, плазменный нож, метод 4-х разрезов. Однако применение этих методик сопровождается высоким риском потери линии разрыва.

Далее автор остановился на методиках фемтолазерных операций, используемых в Калужском филиале МНТК «Микрохирургия глаза». Методика операции с применением фемтосекундного лазера у детей с набухающей катарактой в сочетании с фиброзом передней капсулы: фемтолазерный дозированный передний капсулорексис — аспирация катаракты по стандартной бимануальной методике — имплантация ИОЛ внутрикапсульной фиксации.

У детей с катарактой в сочетании с фиброзом передней и задней капсулы применяется следующий алгоритм: фемтолазерный дозированный передний капсулорексис — аспирация катаракты по стандартной бимануальной методике — заполнение передней камеры и капсульного мешка вискоэластиком, герметизация разрезов, второй докинг — фемтолазерный дозированный задний капсулорексис — имплантация ИОЛ внутрикапсульной фиксации.

У детей с катарактой после силиконовой тампонады применялся следующий алгоритм: фемтолазерный дозированный передний капсулорексис — аспирация катаракты по стандартной бимануальной методике — имплантация ИОЛ внутрикапсульной фиксации — заполнение передней камеры и капсульного мешка вискоэластиком, герметизация разрезов, второй докинг — выполнение фемтолазерного дозированного заднего капсулорексиса.

У детей с катарактой в сочетании с синдромом ППГСТ: фемтолазерный дозированный передний капсулорексис — аспирация катаракты по стандартной бимануальной методике — заполнение передней камеры и капсульного мешка вискоэластиком, герметизация разрезов, второй докинг — выполнение фемтолазерного дозированного заднего капсулорексиса — коагуляция, пересечение и удаление тяжа гиалоидной артерии — локальная передняя витрэктомия — имплантация ИОЛ внутрикапсульной фиксации.

Результаты проведенных вмешательств продемонстрировали следующие преимущества использования фемтолазерного капсулорексиса: автоматизация ответственного и сложного этапа операции; прогнозируемый результат: получение идеально круглого, оптимально расположенного капсулорексиса с четко заданными размерами; оптимальные стабильные анатомические и фуркциональные результаты; сокращение количества интраокулярных манипуляций м времени операции; снижение риска интра- и послеоперационных осложнений. Кроме того, мобильность установки Femto LDV Z8 обеспечивает возможность выполнения хирургического вмешательства на одном операционном месте, исключает необходимость перемещения ребенка.

К.м.н. А.В. Егорова (Хабаровск) представила клинический случай, демон технику замены ИОЛ у ребенка после хирургии врожденной катаракты. Проблемы лечения ВК: профилактика послеоперационного воспаления и развития вторичной катаракты, сложности расчета ИОЛ, профилактика амблиопии. Сложности расчета ИОЛ у детей младшей возрастной группы включают определение рефракции цели, сложности диагностического обследования, ограничение в максимальной оптической силе имплантируемой ИОЛ.

Трудности в определении рефракции цели связаны с отсутствием единого подхода, сложностью с прогнозированием возрастного увеличения ПЗО, с отсутствием формул расчета ИОЛ у детей, особенно младшего возраста.

Методы коррекции индуцированной аметропии после хирургии ВК: очки, контактные линзы, замена ИОЛ, имплантация добавочных ИОЛ.

Автор привела клинический случай девочки 4 лет, которой в возрасте 8 месяцев была выполнена аспирация зонулярной катаракты 2-й степени на обоих глазах с имплантацией ИОЛ Acrysof IQ. На момент обращения в клинику выявлена миопия высокой степени, и было принято решение о замене ИОЛ.

Проведенная замена ИОЛ позволила эффективно и безопасно выполнить коррекцию индуцированной миопии, а также обеспечить максимально высокую остроту зрения обоих глаз.

«Склеральная фиксация ИОЛ у детей. Анализ ошибок за 10 лет» — тема сообщения д.м.н. А.Ю. Расческова (Казань). В большинстве случаев внекапсульная фиксация ИОЛ у детей применяется при несостоятельности капсульной поддержки в результате предшествующей хирургии врожденной катаракты и РН, в меньшем количестве случаев при синдромальной аномалии хрусталика в результате травм и ПХО.

Преимущества склеральной фиксации заключаются в универсальности для любых моделей заднекамерных ИОЛ, в сохранении наиболее физиологического положения в глазу. ИОЛ склеральной фиксации не зависят от сохранности опорных анатомических структур глаза.

Профессор Е.Ю. Маркова, д.м.н. С.В. Труфанов (Санкт-Петербург), к.м.н. И.А. Рикс (Санкт-Петербург)

Основные проблемы — наклон оптики, децентрация и зрачковый захват ИОЛ, ломкость и укорочение (искривление) гаптики при выведении на склеру. Причины — дальний захват гаптики, стремление уменьшить диаметр склеротомии (23-25G). Упругая деформация гаптики в «слепом» или сквозном тоннеле, потеря гаптики — повторное выведение и укорочение приводит к значительной децентрации линзы. Решения: пинцеты 25G (прямой и изогнутый) с проточками для гаптики в губках, насечка склеры от склеротомии к тоннелю; смещение оппозитной склеротомии; переход на шовную фиксацию; ушивание зрачка; бандажные нити; термокоагуляция гаптики по типу «грибка».

В качестве заключения А.Ю. Расческов отметил, что склеральная фиксация трехчастных ИОЛ при отсутствии капсульной поддержки или при синдромальной патологии капсульно-связочного аппарата у детей остается в настоящее время методикой выбора, эффективной, доступной, относительно простой в исполнении, но требующей дополнительного витреального оснащения и соответствующих навыков.

Доклад «Хирургическое лечение катаракты у детей. Как избежать ошибок молодому хирургу?» был сделан д.м.н. И.С. Зайдуллиным (Уфа). Показаниями к ранней операции при ВК являются центральные помутнения хрусталика (3 мм и более), невозможность рассмотреть детали глазного дна при максимальной мидриазе. Сроки хирургических вмешательств при односторонних катарактах — до 4-6 недель, двусторонних — до 6-8 недель.

В 15% случаев при ВК диагностируется синдром ППГСТ. Диагностика переднего варианта синдрома ППГСТ выявляет сосуды на радужной оболочке, переходящие на хрусталик; помутнения хрусталика различной интенсивности; натянутые цилиарные отростки при максимальном мидриазе; мелкую переднюю камеру; микрофтальм. Кератометрия пораженного глаза >48,0 Д, при увеличении этого показателя на 3,0 и более диоптрий по сравнению с парным глазом диагностируется полная ретрохрусталиковая мембрана.

Техника операции — задняя центральная капсулэктомия с передней витрэктомией через трансцилиарный доступ. Послеоперационное лечение у детей грудного возраста включает наблюдение хирурга до 7-8 дней после операции (максимальная воспалительная реакция наблюдается на 5-7 лень); гормональные препараты продленного

Перед началом заседания. Профессор Б.Э. Малюгин, к.м.н. А.Ю. Расческов, профессор М.Е. Коновалов

Профессор М.Е. Коновалов (Москва), профессор К.Б. Першин (Москва)

К.м.н. А.Ю. Расческов (Казань)

действия (дипроспан); местно — мидриатики (цикломед, ирифрин, тропикамид, атропин); НПВС (неванак); при ригидном зрачке после операции проводятся субконъюнктивальные инъекции (атропин, адреналин).

Воспалительные осложнения в виде зрачкового блока регистрируются в 0,7-8,1% случаев, по данным различных авторов. Причина в травматичности вмешательства, проявляющейся в плохой герметизации операционных разрезов, что приводит к вскрытию задней капсулы с выпадением стекловидного тела. Профилактика — базальная иридэктомия с передней витрэктомией, применение мидриатиков в послеоперационном периоде, а также адекватное противовоспалительное лечение.

Подводя итог, д.м.н. И.С. Зайдуллин подчеркнул, что с учетом возрастных и функциональных особенностей глаз грудных детей с врожденной катарактой и необходимостью длительного обучения технике операций, рекомендуется проводить вмешательства в крупных детских офтальмологических центрах, хирурги которых имеют опыт лечения данной патологии.

Секция «Кераторефракционная хирургия: история и современность»

Открыла работу секции д.м.н. М.Б. Саркизова (Москва), представившая доклад «Исторический опыт разработки и внедрения передней дозированной радиальной кератотомии». В 1953 году японский офтальмолог Сато впервые сделал множественные надрезы на роговице для коррекции миопии и астигматизма. Операция получила название «Японский зонтик». Однако у пациентов развилась буллезная кератопатия, потребовавшая проведения кератопластического вмешательства.

Новая эра кераторефракционной хирургии была открыта С.Н. Федоровым и его учениками, среди которых В.В. Дурнев, В.Б. Гудечков, И.А. Ермилова, И.С. Федорова, Т.П. Курасова, А.А. Аграновский и другие. Большой вклад в развитие и совершенствование метода радиальной кератотомии (РК) внесли сотрудники, проводившие экспериментальные исследования, занимавшиеся разработкой инструментария, математическим прогнозированием и расчетом эффекта операции.

Внедрение метода привело к расколу среди офтальмологов на сторонников и противников РК. Однако со временем метод РК вошел в число массовых операций. С помощью РК удавалось лечить близорукость до 9,0 дптр. Механизм действия кератотомии заключался в уплощении центральной оптической зоны в результате нанесения насечек на роговицу.

В 1984 году заработала автоматизированная линия прозрения (АЛП), позволявшая проводит операцию РК по поэтапной технологии в автоматизированной операционной. За 2 часа оперировалось 60 пациентов при высочайшем качестве.

В МНТК «Микрохирургия глаза» получено 25 авторских свидетельств на изобретения

Всего в мире было выполнено 5 миллионов операций РК.

В настоящее время идеи РК нашли свое отражение в астигматической кератотомии, которая проводится с помощью фемтосекундного лазера.

«Эксимерлазерная рефракционная хирургия. Как это было, и что дальше» — тема доклада, с которым от групп авторов выступил профессор А.В. Дога (Москва). В своем докладе профессор А.В. Дога подвел некоторые итоги столетнего периода, прошедшего с момента, когда в 1921 году Альберт Эйнштейн предсказал теоретическую возможность индуцированного излучения, а Нобелевская премия трем великим ученым, Чарльзу Таунсу (США), Н.В. Басову (СССР) и А.М. Прохорову (СССР), в 1964 году явилась официальным подтверждением его смелой гипотезе.

Первые работы зарубежных коллег в области рефракционной хирургии датируются концом 1960-х годов и были посвящены взаимодействию лазера с роговичной тканью.

«Святослав Николаевич Федоров обладал удивительным научным чутьем, и в начале 1970-х годов его решением была создана группа лазерной хирургии, которую возглавил замечательный ученый, впоследствии руководитель Всероссийского офтальмологического лазерного центра А.Д. Семенов. Среди физиков А.Д. Семенов нашел лучших, которые не просто обладали теоретическими знаниями, но и были способны работать с клиницистами и «совместным интеллектом» в короткие сроки «генерить» и воплощать в практику самые невероятные идеи». Первым руководителем лаборатории был Е.Н. Бейлин, затем его сменил В.С. Тюрин; последним руководителем лаборатории был В.А. Сугробов.

Первые попытки применения в Институте лазерного инфракрасного диапазона с рефракционной целью были предприняты в 1974 году, через 2 года была выполнена первая лазерная термокератокоагуляция на приборе «Скальпель-М».

В последующие годы CO2 лазеры сменили твердотельные установки. С.Н. Федоров настолько доверял разработчикам аппаратуры, что ему и членам его семьи в числе первых была выполнена лазерная термокератокоагуляция по поводу моновизуальной коррекции.

Огромный импульс в своем развитии получила рефракционная хирургия после предложения Стефана Трокела в 1983 году использовать эксимерный лазер для воздействия на роговицу. Первая эксимерлазерная система для офтальмологии была сконструирована Чарльзом Маннерлином, инженером-оптиком из Лос-Анджелеса, известного как автор формулы, описывающей взаимодействие излучения и роговичной ткани: Глубина абляции (мкм) = рефракции (дптр) х диаметр оптической зоны (мм) / 3. Формула на сегодняшний день заложена в алгоритмы расчета всех операций.

«Известно, что без женщин нельзя обойтись ни в одном перспективном деле. Должен быть «мотор на шпильках», который будет воплощать в жизнь идеи, рождающиеся в головах мужчин. Таким «мотором» в Америке была Маргарет Макдональд, преподаватель Луизианского университета, через руки которой прошли сотни кроликов, обезьян. Работать было совсем непросто, т.к. американские офтальмологи, в отличие от российских, работали, как правило в комфортных условиях, а в этом случае приходилось иметь дело с опасным лазером с незнакомым излучением. Поэтому его поставили на задворках университета в трейлере, где в «антисанитарных условиях» происходила основная часть экспериментальной, а затем и клинической работы. Первая операция на глазу человека была выполнена Маргарет Макдональд в 1987 году. Пациентке предстояла операции по энуклеации в связи с онкологическим заболеванием. Результаты проведенной в трейлере операции легли в основу всех дальнейших разработок.

Производители, почувствовав запах больших денег, приступили к производству установок для офтальмологии. Первыми серийными образцами были эксимерные полноапертурные (с большим диаметром луча) лазеры, ряд из которых использовали диафрагмируемые системы. Общая проблема лазеров заключалась в том, что роговица сильно нагревалась, что приводило к появлению центральных островков, из-за того, что продукты абляции «летели вверх» и часть излучения экранировалась этими продуктами. С этим явлением необходимо было каким-то образом бороться. Решение было найдено в применении сканирующих лазеров, которые были лишены подобных недостатков и, кроме того, меньше нагревали роговицу».

В СССР в 1986 году коллеги из Новосибирска, успешно работавшие с эксимерлазерным излучением, впервые применили эксимерного лазера для лечения герпетического кератита. В Москве, в МНИИ микрохирургии глаза, работы по созданию первой отечественной эксимерлазерной системы велись под руководством А.Д. Семенова. «В 1984 году в распоряжении Института не было обезьян для проведения экспериментов, как у американских коллег, но было много энтузиазма и желания сделать что-нибудь особенное. Сотрудниками лаборатории лазерных и оптических исследований Всероссийского офтальмологического лазерного центра на заводе очковых оправ, который входил в состав нашего учреждения, был создан макетный образец эксимерлазерной установки, а место обезьян на операционном столе заняли поросята, глаз которых по своим анатомическим параметрам был близок глазу человека. Главным элементом системы, созданной нашими инженерами, была газовая ячейка. Принцип работы «простой как апельсин идеи» заключался в том, что лазерный пучок, проходя через газовую ячейку, терял на периферии часть своей энергии, в центре энергия не терялась, таким образом, меняя давление газа в ячейке, можно было получать каждый импульс с точно заданным профилем энергии, что позволяло избегать образования центральных островков и без изменения профиля луча корректировать практически любую степень миопии.

27 мая 1988 года в гостях у Святослава Николаевича был профессор из ФРГ У. Дарденн со своим ассистентом, ныне известным офтальмологом О. Кермани, и в их присутствии была выполнена первая ФРК в нашей клинике. Стефан Трокел также приезжал в Москву в мае 1988 года и с интересом наблюдал за работой российских коллег. Главное отличие, поразившее Трокела, заключалось в том, что в США оперировали только миопию слабой степени, в то время как российские офтальмологи работали с миопией высокой и сверхвысокой степени (миопию слабой и средней степени лечили методом РК).

Трокел также заинтересовался разработанным нами транссклеральным подходом, благодаря которому роговица эпителизировалась в первые 48 часов, при этом роговичный синдром был минимальным. Мы были монополистами трансклерального подхода: в 1997 году нами был разработан трансклеральный подход для установки NIDEK, которая в тот момент не предусматривала такой опции для пользователей, но идея была подхвачена ведущими мировыми производителями, которые порой забывают о приоритете России в этом вопросе. Однако факт остается фактом: Родина трансклеральной ФРК — Россия, МНТК «Микрохирургия глаза».

Еще одно преимущество российской технологии заключалось формировании мультифокальной роговицы (что в последующем, с появлением кератотопографов и аберрометров, удалось убедительно доказать), при этом обеспечивается необходимый баланс аберрации между дефокусом и сферической аберрацией, который в свою очередь позволяет пациенту в пресбиоптическом возрасте иметь высокое зрение вдаль и не испытывать трудностей при чтении без очков.

В течение 10 лет трансклеральная ФРК была базовой технологией в арсенале российских лазерных рефракционных хирургов, однако невозможность коррекции гиперметропии, смешанного астигматизма не могла оставить нас равнодушными».

Первый ЛАЗИК на установке «Профиль-300» был выполнен замечательным хирургом, виуозно владевшим технологией кератомилеза, И.Б. Медведевым в 1992 году. Однако он обнаружил, что преимущество мультифокальности роговицы является проблемой для проведения ЛАЗИКа, в результате чего часто получалась недокоррекция. Причина заключалась в том, кератомы, находившиеся в распоряжении хирургов, не давали возможность делать тонкие роговичные клапаны. Толстые роговичные клапаны, порядка 200 мкм, накрывали мультифокальную роговицу и не позволяли выполнить операцию с должным рефракционным эффектом.

Важным и удачным для развития лазерной рефракционной хирургии стал творческий альянс МНТК с Институтом общей физики им. А.М. Прохорова, позволивший кардинально изменить подход к серийному выпуску российской лазерной техники. В 1998 году в результате такого сотрудничества была создана лазерная установка «Профиль-500», а в 2000 году — сканирующий эксимерный лазер «Микроскан-ЦФП», не уступающий зарубежным аналогам.

«Никто и никогда не делится секретами производства сложных приборов и медицинских технологий, следовательно разработчикам приходится опираться на свой опыт и скудные литературные данные, публикуемые в литературных журналах. Однако в нашем распоряжении, благодаря С.Н. Федорову, были лучшие образцы новейшей западной техники (приборы Carl Zeiss, Bausch & Lomb, Alcon, NIDEK, SCHWIND и т.д.). таким образом, в каждом последующем поколении приборов российские производители вносили изменения, которые им рекомендовали оперировавшие на зарубежном оборудовании российские хирурги. Сегодня «Микроскан» по своим техническим характеристикам соответствует лучшим зарубежным стандартам. Профиль его луча позволяет получить идеально гладкую поверхность, что обеспечивает минимизацию регенераторного ответа. В установке «Микроскан» решена проблема нагрева роговицы путем реализации оригинального алгоритма абляции, который включает пошаговое минилизирование и ограничение интервала между последовательными облучениями каждой точки. Максимальное увеличение температуры в процессе операции («Микроскан Визум» 1100 Гц) не превышает 5,3°, что сопоставимо с показателями самых современных эксимерных лазеров. Нам удалось также уменьшить продолжительность

В кулуарах конференции. В центре — А.Г. Югай

В кулуарах конференции

Профессор А.А. Кожухов (Москва)

операции по сравнению с приборами предыдущих поколений практически в 5 раз; она стала абсолютно комфортной для пациентов: на коррекцию 10 дптр уходит около 13 сек. Многомерная активная система слежения позволяет избежать децентрации, регулярного астигматизма, недокоррекции, обеспечивает компенсацию микродвижений глаза по 7 измерениям. Предварительные результаты операции позволяют достичь успеха, близкого к своему теоретическому максимуму».

В завершении доклада профессор А.В. Дога представил современные «тренды» в кераторефракционной хирургии. Это — восстановление естественной формы роговицы при коррекции индуцированных рефракционных нарушений и врожденных аномалий рефракции; сохранение естественной формы роговицы при коррекции первичных аметропий; «оправданное» нарушение формы роговицы в определенных ситуациях (мультифокальная роговица для коррекции пресбиопии, при тканесохраняющей абляции).

С докладом «Фемтосекундная лазерная хирургия роговицы — хирургические аспекты и новые технологии» выступил д.м.н. С.В. Костенев (Москва). В 1994 году профессор Мичиганского университета R.M. Kurtz выдвинул идею применения сверхбыстрого лазера для хирургии в офтальмологии. Совместно с ученым физиком Tibor Juhasz из Калифорнийского университета были продемонстрированы уникальные возможности фемтосекундного лазера применительно к роговице человека. Идея использования лазерного микрокератома возникла несколькими годами ранее. Первые попытки формирования роговичного клапана при помощи пикосекнднного лазера выполнялись разными авторами, однако скорость пикосекундных импульсов и параметры энергии приводили к некачественному срезу.

Первые клинические исследования проведены в 2003 году совместно с офтальмологами Imola Ratkay-Traub и Vincenzo Marchi. Imola Ratkay-Traub сообщила об успешном выполнении операции фемтоЛАЗИК у пациентов с близорукостью высокой степени (46 глаз) и имплантации роговичных сегментов в интрастромальный туннель, сформированный с помощью ФС лазера.

Первой машиной, имевшей монополию на американском рынке, была установка IntraLase (AMO, USA), выполняющая широкий спектр воздействия. Последней в эту «гонку» вошла машина VisuMax (Carl Zeiss Meditec AG, Germany) с уникальной технологией SMILE.

«Физико-технические характеристики фемтолазерных установок в чем-то близки. К примеру, все установки используют приблизительно одинаковую длину волны. Однако можно обратить внимание на то, что каждый производитель «играл своими мускулами», например, скорость, частота импульсов, более низкая энергия и наоборот. Все параметры — не случайны. Каждый производитель в эксперименте подбирал «под себя» энергию, скорость нанесения импульсов и т.д. для выполнения тех методик, которыми мы сегодня успешно пользуемся».

В докладе «Квинтэссенция рефракционной хирургии» д.м.н. И.Б. Медведев (Москва) остановился на истории развития рефракционной хирургии. Докладчик привел преимущества и недостатки таких методов, как радиальная кератотомия, термокератопластика и ламеллярная кератотомия, миопический кератомилез с замораживанием роговичного диска, BKS — технология, позволяющая выполнять параллельные срезы без замораживания роговичного диска; остановился на трех этапах развития миопического кератомилеза in situ, рассказал о рождении технологии LASIK.

Профессор К.Б. Першин (Москва) представил эволюцию факичной коррекции. «Внутривидовая борьба» среди факичных ИОЛ привела к тому, что сейчас на мировом рынке осталось только 4 модели, 3 из которых зарегистрированы в России: ICL STAAR, ArtiFlex (мягкая), ArtiZan (жесткая), IPCL.

Идеальная факичная ИОЛ: имплантация через разрез менее 3 мм — исключение индуцированного астигматизма; не нужна иридэктомия; отсутствие побочных эффектов (двоение, боковые засветы, хало, глэр); минимальный риск индуцированной катаракты; отсутствие контакта со структурами УПК и радужки (овализация зрачка); возможность легкого и атравматичного удаления. По мнению автора, существующие факичные линзы практически близки к «идеалу».

Автор привел результаты рандомизированных исследований, цель которых заключалась в сравнении эксимерлазерной хирургии и имплантации факичных ИОЛ для коррекции миопии более 6,0 дптр. Выводы: через год после операции факичные ИОЛ более безопасны, чем эксимерлазерная хирургическая коррекция миопии средней и высокой степени в диапазоне от -6,0 до -20,0 дптр; пациенты в послеоперационных анкетах отдают предпочтение факичным ИОЛ; факичные ИОЛ более предпочтительны для высоких уровней миопии (более или равно 7,0 дптр в сферическом эквиваленте с или без астигматизма); стои рассмотреть коррекцию миопии средних и малых степеней факичными ИОЛ в сравнении с коррекцией эксимерным лазером (менее 7,0 дптр близорукого сферического эквивалента с астигматизмом или без него); для выяснения идеального диапазона миопии для факичных ИОЛ необходимы дальнейшие исследования, соответствующие анализу подгрупп. Эти данные следует рассматривать вместе со сравнительными данными, касающимися долгосрочной безопасности по мере их появления.

С заключительным докладом секции «Исторический опыт и современный взгляд: имплантация интрастромальных роговичных сегментов при различных рефракционных нарушениях и заболеваниях глаз» вступил профессор Ю.Ю. Калинников (Москва). Докладчик рассказал о вкладе в рефракционную кератопластику профессора Е.Д. Блаватской, профессора В.С. Беляева, академика С.Н. Федорова, представил внутрироговичное кольцо из ПММА автором которого был Д.С. Животовский (1972), кольцевидную модель полимерного имплланта из ПММА, разработанную J Fleming (1987), интрастромальное разомкнутое кольцо из ПММА с гексагональным сечением Walton Nose, Terry E. Burris (1993). Автор подробно остановился на интрастромальных роговичных сегментах из полиметилметакрилата, гидрофильного акрила, интрастромальных роговичных полных, разомкнутых и градиентных кольцах производства ООО «НЭП Микрохирургия глаза» и методах их применения, о показаниях и противопоказаниях, осложнениях.

В заключение профессор Ю.Ю. Калинников отметил достоинства метода имплантации интрастромальных роговичных сегментов при различных нарушениях и заболеваниях глаз, среди которых — клинически доказанная безопасность и эффективность, быстрое зрительное восстановление, возможность эксплантации и возвращения в предоперационное состояние, возможность замены имплланта с целью коррекции рефракционного эффекта, а также возможность избежать трансплантации роговицы.

Подготовил ***Сергей Тумар***
Фото Сергея Тумара

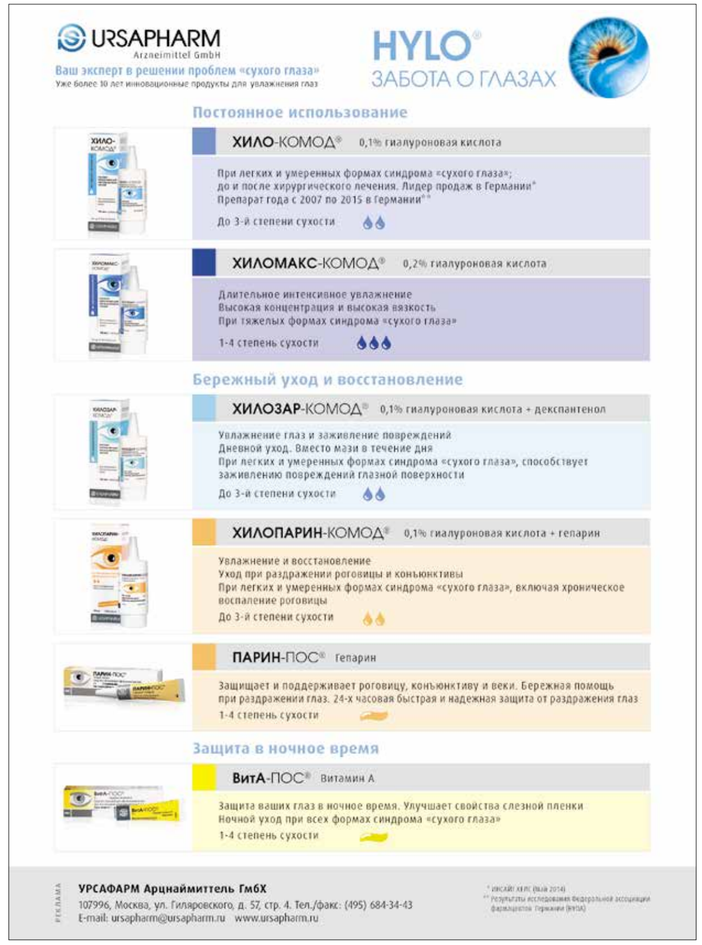

Персонализированные методы лазерной коррекции зрения с использованием рефракционных лазеров SCHWIND

Сателлитный симпозиум по программе Всероссийского научно-практического конгресса с международным участием «Современные технологии катарактальной, рефракционной и роговичной хирургии»

Организатор — компания «Трейдомед Инвест»

Президиум — профессор Э.Н. Эскина (Москва), к.м.н. О.А. Клокова (Краснодар)

Открывая работу симпозиума, профессор Э.Н. Эскина отметила, что «оборудованию SCHWIND в рефракционной хирургии альтернативы нет».

С докладом «Ранний опыт фемтоЛАЗИК на SCHWIND AMARIS 1050RS: первый блин не всегда комом» выступила к.м.н. О.А. Клокова. Эксимерные лазеры SCHWIND AMARIS 1050RS (SCHWIND, Германия) отвечают самым современным требованиям: высокая частота импульсов, высокоскоростной eye-tracking, контроль нагревания ткани роговицы, контроль циклоторсии, асферичный профиль абляции; диагностическое оборудование и эксимерный лазер объединены в единую рабочую станцию. Дополнительные возможности: трансФРК, пресбиопия, абляции по волновому фронту. Преимущества применения SCHWIND AMARIS 1050RS: сокращенное время проведения операции, повышенный уровень комфорта для пациента, снижение риска возникновения нежелательных движений глаз, значительное снижение риска высыхания роговицы во время процедуры.

Профессор Э.Н. Эскина (Москва)

К.м.н. О.А. Клокова (Краснодар)

Виктор Дерхартунян (Вена, Австрия)

Преимущества также заключаются в следующих возможностях установки: 1. Автоматическая регулировка флюенса (интегральной плотности потока энергии): около 80% абляции выполняется с высоким значением флюенса, оставшиеся 20% с низким. Результатом является идеально гладкая поверхность роговицы; 2. Интеллектуальное управление тепловым эффектом: технология терморегулирования и гладкая поверхность роговицы после абляции, благодаря низкому уровню флюенса, играют важную роль в биологических аспектах: меньшее биологическое взаимодействие с тканью роговицы обеспечивает быстрое заживление; 3. Активный трекинг в семи измерениях, высокая скорость измерений — 1050 раз в сек., трекинг без задержек: движение глаза компенсируется до того, как оно произойдёт. Трекер выполняет анализ движений на основе предыдущих положений глаза, после чего вычисляется положение роговицы в момент следующих двух последовательных импульсов. Сканер перемещается в это положение до получения следующего кадра с трекера. Таким образом, лазерная система точно знает, где окажется глаз в момент следующего лазерного импульса.

Среди инновационных особенностей системы О.А. Клокова указала на то, что диагностическое оборудование и эксимерный лазер объединены локальной сетью и составляют единую рабочую платформу SCHWIND MEDNET. Платформа имеет удаленное место пользователя, предоставляющее хирургу возможность в удобное время заниматься планированием операции. Диагностический комплекс состоит из анализатора переднего отрезка SCHWIND SIRIUS, позволяющий проводить скрининг на кератоконус путем одномоментного измерения с помощью диска Пласидо и Шаймпфлюг камеры; аберрометр SCHWIND PERAMIS в режиме реального времени измеряет волновой фронт глаза в 40 тыс. точек, что обеспечивает высочайший уровень детализации и точности.

Скрининг на кератоконус базируется на технологии машинного обучения; использует данные передней и задней поверхности роговицы; учитывает асимметричность роговицы (относительно горизонтали), аберрации высшего порядка, характерные для КК, пахиметрию и пахиметрическую прогрессию, относительно здоровой популяции.

Интегрированный в систему пупиллометр фиксирует диаметр зрачка в динамических или статических условиях разной освещённости.

SCHWIND SIRIUS в автоматическом режиме позволяет определить время разрыва слезной пленки, что делает исследование максимально объективным по сравнению с пробой Норна.

Диапазон рефракционных возможностей: от -15 до +8 дптр по сферэквиваленту, астигматизм до ±7,0 дптр.

Клинические результаты, полученные на эксимерном лазере SCHWIND AMARIS 1050RS, для первой тысячи случаев говорят о высокой точности независимо от степени близорукости и возраста пациентов.

Далее автор привела клинические примеры рефракционных вмешательств у пациентов с миопией высокой степени, сложным миопическим астигматизмом, гиперметропией высокой степени, смешанным астигматизмом, амблиопией, ПВХРД, нистагмом. Особенное внимание автор уделила незначительному повышению аберраций высшего порядка, наблюдаемому в большинстве случаев. Полученные высокие клинико-функциональные результаты свидетельствуют о высокой эффективности лазерной установки SCHWIND AMARIS 1050RS.

С докладом на тему «Персонализированные абляции в сложных случаях. Опыт использования эксимерного лазера SCHWIND AMARIS» выступила профессор Э.Н. Эскина. Докладчик поблагодарила компанию «Трейдомед Инвест» за партнерство, т.к. «иметь хорошее оборудование недостаточно, важно иметь хороший сервис и поддержку».

Безаберрационный профиль включает не только коррекцию сферы и цилиндра, но и сохранение имеющихся аберраций, компенсацию аберраций, которые индуцируются в результате формирования клапана, а также компенсацию потерь энергии лазера на периферии роговицы. Рекомендации производителя включают примерные ориентиры, касающиеся исправления роговичного и тотального волнового фронта. Суммарные аберрации, превышающие 0,25 дптр, требуют внимания. При планировании операции необходимо учитывать особенности номограмм, заложенных в системе.

Далее докладчик представила ряд клинических кейсов, демонстрирующих особенности использования эксимерного лазера SCHWIND AMARIS для кастомизированных абляций.

В заключение профессор Э.Н. Эскина отметила, что кастомизированные планы лечения задействуют больше ткани, чем безаберрационные с одинаковыми объемами рефракции. Существуют определенные значения разницы в глубине и объеме абляции, зависящие от оптической зоны, которые являются допустимыми при необходимости коррекции аберраций высокого порядка.

Если разница превышает допустимые пороговые значения, необходимо скорректировать план лечения в части сферического или цилиндрического компонентов, пока отличия не достигнут допустимых для данной оптической зоны значений.

В противном случае имеется риск получения непредсказуемых рефракционных результатов.

Доктор Виктор Дерхартунян (Вена, Австрия) представил предзаписанный доклад на тему «Эволюция рефракционной экстракции лентикулы: процедура SmartSight». Докладчик поделился результатами работы на новом фемтосекундном лазере SCHWIND ATOS, который позволяет проводить рефракционную экстракцию лентикулы через малый разрез при помощи технологии SmartSight.

Обратившись к истории вопроса, докладчик напомнил, что первым лазером для коррекции зрения был лазер с широким лучом, со временем усовершенствованный до технологии «летающего пятна». Затем был представлен лазер, использующий технологию eye-tracking с контролем циклоторсии и вращением; появились новые профили абляции: по волновому фронту, асферические профили, использующие ФРК в качестве метода исполнения. Затем был разработан метод ЛАСИК с применением микрокератома и метод фемтоЛАСИК, объединяющий фемтолазерную и эксимерлазерную методики.

В 2011 году разработана методика рефракционной экстракции лентикулы, получившая широкое распространение под коммерческим названием ReLEx SMILE. Производителями установок, позволяющих проводить рефракционную экстракцию лентикулы, являются Carl Zeiss (фемтосекундный лазер VisuMax — технология ReLEx SMILE), Ziemer (Femto LDV Z8 — CLEAR), SCHWIND (фемтосекундный лазер ATOS — технология SmartSight).

VisuMax позволяет проводить мануальную компенсацию статической циклоторсии и угла Каппа. Функции неавтоматизированы и требуют разметки роговицы.

В установке Z8 центрирование доступно в программном обеспечении после докинга, также существует возможность ручного центрирования и регулировки, при этом необходимо маркировать роговицу до начала операции с последующей (после применения вакуума) центровкой и коррекцией циклоторсии по имеющимся отметкам.

Компания SCHWIND представила лазер ATOS с функцией автоматического контроля циклоторсии и полуавтоматического центрирования. Диагностические данные импортируются в лазер: контроль циклоторсии и угла каппа выполняется по объективным данным, полученным с анализатора переднего отрезка SCHWIND SIRIUS.

В статье «Влияние кривизны роговицы на смещение центра оптической зоны и ее влияние на астигматизм и аберрации высших порядков при SMILE и LASIK», приведенной докладчиком, речь идет о том, что децентрация при SMILE приводит к возникновению полной комы и аберраций высшего порядка.

В статье «Сравнение аберраций глаза высшего порядка после процедур SMILE и фемтоЛАСИК по волновому фронту для миопии» показано, что вертикальная кома значительно выше при проведении SMILE по сравнению с ЛАСИК по волновому фронту. Предполагается, что причиной сниженного качества зрения могла стать децентрация. Аберрации высшего порядка указывают на качество зрения, и, возможно, совершенствование этой части процедуры могло бы привести к повышению этого параметра.

Компания SCHWIND представила технологию центрирования с учетом отслеживания движения глаза. Технология позволяет учитывать смещение центра абляции, что обеспечивает лучшее положение лентикулы относительно зрительной оси; автоматическая коррекция циклоторсии повышает точность процедуры.

Диагностические данные передаются из SIRIUS в лазер посредством внешней карты памяти. Изображение используется во время вмешательства для контроля поворота глаза. В ближайшее время для передачи диагностических данных будет доступен прибор MS-39 с ОКТ переднего отрезка и кольцами Пласидо.

Далее доктор Дерхартунян привел пример использования установки SCHWIND ATOS: при подготовке к операции необходимо совместить на дисплее желтое и зеленое перекрестия, что означает необходимое центрирование, желтый круг диаметром 200 мкм указывает на цель. В ближайшем будущем при стыковке внутри желтого круга центрирование будет автоматически компенсировано для достижения цели. За пределами желтого круга имеется красный круг радиусом 700 мкм, выход зелёного перекрестия за его границы означает ошибку стыковки и децентрацию лентикулы. В этом случае лазер не позволяет выполнить стыковку.

Анатомия лентикулы при использовании технологии SmartSight незначительно отличается от лентикулы при ReLEx SMILE, т.к. края, как и вся лентикула, не имеют минимальной толщины. На краю оптической зоны в периферической области ее толщина стремится к нулю — это зона прогрессивной коррекции рефракции; цель также заключается в повышении оптического качества и снижении ремоделирования эпителия. В настоящее время авторами проводятся исследования, направленные на измерения таких изменений.

Важными преимуществами лазера SCHWIND ATOS являются высокая частота, обеспечивающая уменьшение времени операции, и низкая энергия импульса. Энергетические настройки, используемые автором в работе, составляют 85 — 110 nJ; эти параметры обеспечивают минимальное воздействие на роговицу.

В журнале «Journal of Cataract & Refractive Surgery» опубликована статья об эффективности лечения пациентов с миопией методом SmartSight, срок наблюдения составил 3 месяца. До операции рефракция у пациентов составляла до -6,0 дптр; после операции сферический эквивалент равнялся +0,5 дптр, астигматизм — прибл. 0,25 дптр., т.е. показана высокая эффективность в коррекции астигматизма. Для 60% глаз коррекция по сфероэквиваленту находилась в пределах 0,5 дптр; цилиндрическая коррекция в пределах 0,5 дптр наблюдалась в 87% случаев. Дооперационная максимально корригированная острота зрения вдаль составляла 10 строчек в 90% глаз, послеоперационная некорригированная острота зрения 10 строк вдаль была достигнута в 92% глаз. Ни в одном случае не было потеряно более 2 или более строк по Снеллену, что говорит о высоком уровне безопасности.

Таким образом, коррекция миопического астигматизма с использованием технологии SmartSight продемонстрировала хорошие результаты с точки зрения эффективности, безопасности и прогнозируемости.

Личный опыт доктора В. Дерхартуняна насчитывает около 150 глаз в течение 5 месяцев. Большая часть вмешательств связана с формированием лоскута и около 45 процедур — с использованием технологии SmartSight. Общий объём фемтосекундных лазерных вмешательств составляет около 2300 глаз в течение 1 года с использованием 7 различных систем.

В исследованиях, проводимых автором, участвуют 15 пациентов, последовательно прошедших коррекцию зрения на обоих глазах с применением технологии SmartSight. Средний сферический эквивалент составил около 5,65 дптр, средний астигматизм — около 0,75 дптр. Автор начинал с небольшого астигматизма и, увидев хорошие результаты, стал проводить коррекцию астигматизма до 2,5 дптр; оптические зоны варьировали от 6,5 до 7,5 мм, что, естественно, влияло на толщину лентикулы.

На собственном опыте автор убедился в том, что экстракция лентикулы с использованием технологии SmartSight является безопасной и эффективной.

Подводя итог своему докладу, доктор В. Дерхартунян отметил, что SCHWIND ATOS обеспечивает широкие оптические зоны, превосходное центрирование, минимальное ремоделирование эпителия, высокий уровень безопасности и прогнозируемый результат.

В настоящее время происходит процесс перехода от фемтоЛАСИК к экстракции лентикулы; новая методика обеспечивает пациентам минимальные ощущения сухости глаза, меньшее количество аберраций, т.е. более высокий уровень удовлетворенности, что подтверждается многочисленными научными статьями.

Подготовил ***Сергей Тумар***
Фото Сергея Тумара

TRADOMED INVEST
TRADOMED GROUP

Последнее поколение эксимерлазерных систем
SCHWIND AMARIS

- Частота работы лазера до 1050 Гц
- Активный трекинг и компенсация движений глаза по всем шести измерениям с минимальной задержкой
- Тип лицензий для рефракционного и терапевтического модуля — бесплатные
- Только для модели 1050RS: технология 7D для компенсации времени задержки
- Автоматический подбор целевой асферичности и плавной переходной зоны
- Алгоритм термоконтроля ITEC обеспечивает стабильный температурный режим независимо от длительности абляции

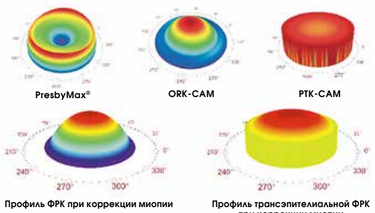

Модульное программное обеспечение SCHWIND CAM предлагает большой выбор протоколов лазерного лечения и позволяет составить индивидуальный план операции для каждого пациента

- Уникальная, полностью бесконтактная, одноэтапная трансэпителиальная ФРК — технология SmartSurf
- Комбинированная диагностическая система SCHWIND SIRIUS 2 в 1: Шаймпфлюг камера и Кольца Пласидо
- Высокая точность коррекции без использования номограмм
- Оптимизированный рабочий процесс: максимально быстрое и простое планирование операций
- Широчайшие возможности персонализации и тканесбережения
- Уникальная технология коррекции пресбиопии PresbyMAX, использующая мультифокальность и контроль асферичности для обеспечения качественного зрения на любом расстоянии
- Уникальные возможности персонализации ФТК, в том числе эксимерлазерная кератопластика

Эксклюзивный дистрибьютор «SCHWIND» (Германия) в России и странах СНГ — фирма «Трейдомед Инвест»

SCHWIND eye-tech-solutions

РЕКЛАМА

109147, Москва, ул. Марксистская, д. 3, стр. 1, офис 412. Тел.: (495) 662-78-66
E-mail: info@tradomed-invest.ru www.tradomed-invest.ru

Генеральный директор Екатеринбургского центра МНТК «Микрохирургия глаза» О.В. Шиловских:

Всё успевает тот, кто никуда не торопится!

2 ноября 1988 года в Екатеринбурге (Свердловске) при участии академика С.Н. Фёдорова был открыт филиал комплекса «Микрохирургия глаза».

Уже в течение двадцати лет команду единомышленников Екатеринбургского центра МНТК «Микрохирургия глаза» возглавляет заслуженный врач РФ О.В. Шиловских.

Практикующий хирург, выполняющий в год свыше 1000 операций, наш собеседник — не только многолетний генеральный директор и главный офтальмолог Свердловской области, но и один из создателей Екатеринбургского центра МНТК. В 1986 году после окончания Свердловского медицинского института он был распределен в Первоуральскую ГКБ, в 1987 году принят на работу в Свердловский филиал МНТК «Микрохирургия глаза», с 1989 по 2000 гг. — заместитель директора, а с января 2001 года генеральный директор АО «Екатеринбургский центр МНТК «Микрохирургия глаза».

В беседе с корреспондентом газеты «Поле зрения» Олег Владимирович рассказал о своём пути в профессии, о том, как совмещает руководящий пост с научной деятельностью и врачебной практикой, о важных вехах Екатеринбургского центра МНТК «Микрохирургия глаза».

Малая родина. Годы становления

Олег Владимирович, некоторые Ваши коллеги уже с детства мечтают о профессии врача, другие — приходят в медицину по воле случая… Как было у Вас? Откуда Вы родом?

Вся моя жизнь с рождения и до сегодняшнего дня связана с Уралом. Родился в Курганской области, в Шадринске. Истории этого прекрасного города можно было бы посвятить всю нашу беседу. Шадринск — один из самых древних городов на Урале. Впервые он упомянут в летописях в 1622 году как «Шадринская заимка».

Мне довелось появиться на свет не только в прекрасном городе, но и в прекрасном здании. В этой связи нельзя не упомянуть имя Александра Петровича Ночвина (1852-1896), самарского купца, родившегося и выросшего в Шадринске. Всё своё движимое и недвижимое имущество он завещал родному городу для устройства больницы. Было построено очень красивое здание, которое и сейчас считается жемчужиной Шадринска. После революции 1917 года и до 2006 года в Ночвинской больнице продолжали размещаться различные лечебные учреждения. Сейчас в доме, где я родился, находится Шадринский краеведческий музей им. В.П. Бирюкова.

Хотя здание, построенное на деньги А.П. Ночвина, более ста лет использовалось по назначению, его имя, к сожалению, было стёрто из городской истории. Больница перестала называться «Ночвинской». Одноименной улице присвоили имя А.В. Луначарского, не имевшего к Шадринску ни малейшего отношения. И только в 2011 году историческая справедливость восторжествовала, и одной из новых улиц города присвоили имя А.П. Ночвина.

Нельзя не обратить внимания, что Вы искренне любите свою малую родину, переживаете за её судьбу.

Я не мыслю своей жизни в другом регионе и, тем более, в другой стране. Моя судьба — Урал. Уже во взрослом возрасте захотелось поближе познакомиться с историей родного города. В советское время, во время учёбы в школе, нам всё-таки многое не рассказывали, учебная программа была построена, исходя из идеологических задач. Поэтому некоторые исторические личности, сыгравшие важную роль в развитии Шадринска, просто не упоминались.

С медициной в моей семье никто не был связан. Мама трудилась на заводе, папа — на железной дороге. Отец любил свою работу, но больше всего он любил море. В 18 лет он на четыре года отправился служить на флот. В годы его юности в армии по призыву служили три года, а на флоте — четыре. Это, конечно, нельзя сравнить с одногодичным сроком службы нынешних призывников.

Для папы четыре года на флоте стало «золотым временем» его жизни, а День Военно-морского флота (последнее воскресенье июля) — главным праздником. С детства у меня была мечта — стать морским офицером. Но в 14 лет, когда я учился в восьмом классе, у меня обнаружили близорукость. И было объявлено, что на флот я попасть не могу. Вот такое «крушение мечт» в подростковом возрасте!

И тогда Вы решили стать врачом?

Это произошло не сразу… Если быть честным, то это было скорее не моё желание, а родителей. Они считали, что если не получится поступить в военно-морское училище, то надо выбрать какую-нибудь серьёзную, солидную профессию. Поначалу я сомневался, сопротивлялся. Одно время было желание поступать в Физкультурный институт, т.к. в подростковом возрасте очень увлекался лыжными гонками, участвовал в соревнованиях. Но, в конце концов, уже ближе к окончанию школы, доверился опыту и жизненной мудрости родителей и решил идти в медицинский.

Поступил в Свердловский медицинский институт сравнительно легко. Начал учиться. Понравилось. За все годы учёбы в вузе не получил ни одной тройки.

В родном Шадринске, на набережной

Когда и почему Вы решили стать офтальмологом?

Уже на первом курсе я был уверен, что стану хирургом. Но какую хирургическую специальность выбрать? Я знакомился с разными областями медицины, ходил на дежурства в различные отделения областной больницы. Всё было интересно, но какого-то «щелчка» не происходило.

На пятом году обучения у нас был курс глазных болезней. Его проводил молодой преподаватель, ассистент кафедры Христо Тахчиди. По возрасту он всего на десять лет старше меня. У меня год рождения — 1963, а у него — 1953. Тахчиди был популярен в вузе. Демократичный, открытый, но без панибратства. Даже его внешность привлекала внимание студентов: волосы до плеч, джинсовая куртка.

Но самое главное: он был ярким преподавателем. Умел представить материал понятно, доступно, остроумно. Кстати, курс глазных болезней был весьма скоротечным. Он длился всего восемь дней.

Признаться, за эту неделю я не успел по-настоящему войти в мир офтальмологии. Но, вот, курс завершился. Предстояло подготовиться к экзамену. Я взял в библиотеке учебник по глазным болезням, другие учебные пособия. Стал в них вчитываться. Одновременно вспоминал занятия с Тахчиди… Меня этот процесс очень увлёк! Было безумно интересно! Я уже не думал о подготовке к экзамену, а просто наслаждался знакомством с миром глазной медицины.

В итоге на экзамене получил «пятёрку». Экзамен принимал у меня не Тахчиди, а другой молодой ассистент кафедры — С.А. Коротких. Кстати, сейчас Сергей Александрович является профессором, заведующим кафедрой офтальмологии родного вуза.

После экзамена наступили каникулы, я поехал домой в Шадринск. И впервые за годы учёбы все дни каникул меня тянуло обратно в Свердловск. Хотелось как можно скорее пообщаться с Х.П. Тахчиди, поделиться с ним эмоциями, впечатлениями от первого знакомства с миром офтальмологии.

Такая беседа действительно состоялась. Христо Периклович предложил посещать офтальмологический кружок, куратором которого он являлся. Я с радостью согласился, с нетерпением ждал первого заседания кружка. Наконец, оно состоялось… И — огромное разочарование!

Что случилось?

Заседание кружка показалось скучным и бессодержательным. Одни студенты выступали с сообщениями, другие — совершенно их не слушали. Студенческие доклады были наполнены огромным количеством цифр, каких-то статистических данных… Но всё это было бесконечно далеко от практической медицины.

После завершения заседания Христо Периклович попросил меня поделиться впечатлениями. Без малейшей дипломатичности я ответил, что мероприятие показалось мне бессмысленным, ничего не дающим ни уму, ни сердцу. Он ответил: «Я хочу реформировать студенческий кружок, сделать его работу интересной и полезной!». На следующем заседании Тахчиди предложил избрать меня старостой. Все кружковцы единодушно согласились.

Получается, что ещё в студенческие годы Вы стали работать вместе с Христо Перикловичем.

В офтальмологии у меня был целый ряд учителей, но своим главным наставником считаю именно Х.П. Тахчиди. Во многом благодаря ему я пришёл в профессию. Поэтому не могу не радоваться, что в дальнейшем его заслуги были высоко оценены и профессиональным сообществом, и государством. Он стал доктором медицинских наук, профессором, академиком РАН. В настоящее время является проректором по лечебной работе Российского национального исследовательского медицинского университета им. Н.И. Пирогова и одновременно возглавляет Научно-исследовательский центр офтальмологии этого вуза.

Как происходило преобразование студенческого офтальмологического кружка?

У нас принципиально изменилось содержание работы. На заседаниях стали обсуждаться современные технологии в офтальмологии того времени, в частности, радиальная кератотомия. Это были уже не только доклады, а оживлённые дискуссии. Но главное новшество состояло в другом. У кружка появился свой собственный «тренажёрный зал», говоря современным языком, Wetlab.

Областная больница нам выделила помещение, которое раньше использовалось как склад, и мы его самостоятельно очистили, привели в порядок. Взяли напрокат технические микроскопы. Наладили контакт с мясокомбинатом, чтобы перед каждым заседанием кружка получать «свежий комплект» операционного материала — свиные глаза. Переделали инструменты, применяемые в общей хирургии. И начали практиковаться, делая операции на глазах животных.

Количество членов студенческого офтальмологического кружка увеличилось в несколько раз, достигло 70-80 человек. Это был огромный успех!

Не могу не рассказать о событии, произошедшем в январе 1986 года, когда я учился на шестом курсе вуза. Мне представилась возможность пообщаться с самим С.Н. Фёдоровым.

Я был командирован от нашего кружка на студенческую конференцию, проходившую в Московском государственном медико-стоматологическом институте, где в то время Фёдоров возглавлял кафедру офтальмологии. Святослав Николаевич прочитал нам интереснейшую лекцию и продолжил общение с нами в кулуарах. Его обступила молодёжь.

Он был харизматичным лидером, к которому тянулись люди. Умел «заряжать» и вдохновлять. И нам, студентам, он с первых минут общения дал понять, что воспринимает нас как будущих коллег, соратников, единомышленников. Несмотря на огромную занятость, Фёдоров уехал только тогда, когда каждый из присутствующих удовлетворил своё любопытство, получил возможность высказаться, задать вопрос, быть услышанным.

Во время встречи кто-то из собравшихся спросил о возможности посетить его Институт микрохирургии глаза. Фёдоров сразу же отреагировал положительно.

На следующий день за нами приехали фирменные автобусы. Святослав Николаевич лично вышел нас встречать на крыльцо! Затем вновь выступил перед нами, студентами-медиками! Потом отправил нашу компанию на экскурсию по институту, которую проводили руководители и сотрудники различных подразделений. И это был космос!

Вы выступали на этой студенческой конференции?

Мой доклад был посвящён сквозным пересадкам роговицы. Такие операции в то время уже делались в Свердловске (Екатеринбурге).

Сложнейшие операции!

Доклад вызвал большой интерес собравшихся, т.к. речь шла о новейших, можно сказать, революционных технологиях. Моё выступление сопровождалось десятью слайдами. Это было редкостью для того времени! В восьмидесятые годы на научных офтальмологических форумах ещё мало использовался иллюстративный материал.

Поездка в Москву стала импульсом для Вашего дальнейшего развития?

Это был мощнейший импульс! Я убедился в том, что правильно выбрал будущую медицинскую специальность.

В семье МНТК. На пути к профессиональным вершинам

Олег Владимирович, как складывалась Ваша жизнь после окончания вуза? В то время ведь ещё существовала система распределения, когда выпускники не сами искали своё первое место работы, а должны были в течение трёх лет трудиться там, куда направит государство.

Меня распределили в Межрайонную больницу Первоуральска. Этот город располагается в пятидесяти километрах от Екатеринбурга. Моя первая супруга была родом из этого города. Поэтому мы стали жить в квартире тестя и тёщи.

Как Вас встретили на первом месте работы?

Я сразу почувствовал востребованность, необходимость своей работы. А это чрезвычайно важно для молодого специалиста! Уже в первый год освоил целый ряд хирургических вмешательств на переднем отрезке глаза. Кроме того, мы с женой должны были получить двухкомнатную квартиру в новом доме, строящемся недалеко от больницы.

Молодые читатели газеты «Поле зрения», возможно, не сразу поймут, почему я обращаю внимание на этот аспект. Дело в том, что в Советском Союзе практически не существовало рынка жилья, каким мы его знаем сейчас. Большинство людей не покупали себе жильё, а получали по месту работы. Получить квартиру в то время было невероятным везением и практически чудом!

Последний день «целины» в стройотряде

На месте Дома Ипатьева во время визита в Екатеринбург С.Н. Фёдорова, 1995 г.

Вы получили квартиру в Первоуральске?

Квартиру я не получил и, можно сказать, сам от неё отказался! Хотя в советское время это было, мягко говоря, экстравагантным решением. 7 октября 1987 года, как раз накануне получения ордера на квартиру, произошло событие, полностью «перевернувшее» всю дальнейшую жизнь.

На домашний телефон позвонил Х.П. Тахчиди и неожиданно для меня напомнил мою собственную, когда-то сказанную, фразу о том, что было бы хорошо, чтобы когда-нибудь «мы, кружковцы, собрались вместе и поработали одной командой».

Мне было сказано, что в Свердловске создается филиал МНТК, а мой учитель назначен его директором. Он предложил перейти к нему на работу.

Создание Свердловского филиала МНТК «Микрохирургия глаза» стало для Вас неожиданностью?

Я уже об этом слышал. Но, во-первых, не знал о том, что директором стал Тахчиди. Во-вторых, никак не соотносил данный факт с собственной жизнью. Мне ведь предстояло ещё два года проработать в Первоуральске по распределению. Да еще квартира…

Все это изложил Христо Перикловичу. Он ответил, что времени на раздумья нет. И я согласился сделать первый шаг в новую жизнь.

Наш разговор состоялся в воскресенье. А в понедельник днём в больницу действительно приехал Х.П. Тахчиди с приказом облздрава о моем перераспределении. И моя жизнь кардинально изменилась.

Как отреагировали члены Вашей семьи?

Если говорить дипломатично, то они очень удивились… А если формулировать точнее, то все были в полуобморочном состоянии. Отказаться от квартиры, от хорошего места работы.

В Первоуральской больнице с пониманием отнеслись к тому, что после года работы Вы уходите в систему МНТК?

В больнице меня все поддержали. Мы договорились о том, что, как минимум, в течение года я параллельно с работой в МНТК буду регулярно приезжать в Первоуральск на ночные дежурства. Так я и делал.

Как начиналась Ваша работа в МНТК?

Когда Тахчиди пригласил меня на работу, в штате филиала был всего один сотрудник — директор. Не было ни бухгалтерии, ни отдела кадров, ни секретариата, ни прочих подразделений, необходимых в любой организации.

Пока филиал не открылся, мы были оформлены как сотрудники головной организации МНТК, хотя основная работа, конечно, проходила в Свердловске. Она была связана и со взаимодействием со строителями, и с подбором кадров, и с решением ряда других вопросов.

Фактически уже в октябре 1987 года Вы стали заместителем Х.П. Тахчиди, его правой рукой… Тогда Вам было всего 24 года.

Формально на должность заместителя директора я был назначен через несколько месяцев после открытия филиала, в возрасте 25 лет. Это произошло в начале 1989 года. Но уже с октября 1987 года, с первых дней работы, Христо Периклович рассматривал меня как своего помощника. За это доверие я до сегодняшнего дня ему очень благодарен!

Я никогда не стремился и не стремлюсь к высоким должностям. Для меня было важно участвовать в большом, интересном деле, чувствовать себя членом «семьи МНТК». Это относится не только ко мне. И сегодня Екатеринбургский центр МНТК «Микрохирургия глаза», весь наш коллектив — часть «семьи МНТК». Мы поддерживаем нашу дружбу, храним и развиваем традиции, заложенные С.Н. Фёдоровым.

Как решались кадровые вопросы нового филиала?

Церемония открытия состоялась 2 ноября 1988 года при участии академика С.Н. Фёдорова и целого ряда высокопоставленных гостей из Москвы и Свердловска. К тому времени штат клиники уже насчитывал двести сотрудников. Это было несколько меньше, чем в других филиалах МНТК. Там на момент открытия уже работало, в среднем, около двухсот пятидесяти человек.

Кстати, сейчас у Екатеринбургского центра МНТК «Микрохирургия глаза» 18 собственных филиалов и представительств в различных городах Урала и Западной Сибири. Всего у нас работает 726 человек. Из них около шестидесяти — трудятся здесь уже более трёх десятилетий. С момента создания клиники.

Олег Владимирович, позвольте задать Вам личный вопрос. Вы заняли высокий административный пост в совсем молодом возрасте. Уже более двух десятилетий являетесь руководителем клиники.

С губернатором Курганской области В.М. Шумковым

Министр здравоохранения РФ В.И. Скворцова награждает О.В. Шиловских за победу в номинации «Лучшая медицинская организация России», 2019 г.

На любимом празднике коллектива Центра — «Дне медицинского работника»

Церемония подписания концессионного соглашения между Минздравом РФ и АО «Екатеринбургский центр МНТК «Микрохирургия глаза»

На «Медицинском Олимпе» — премия медицинского сообщества Екатеринбурга за технологию лечения внутриглазных опухолей. С пациентом и его супругой

Торжественное открытие Шадринского филиала Екатеринбургского центра МНТК «Микрохирургия глаза»

На спортивную тренировку даже летом!

Генеральный директор проводит миллионную операцию клиники

Что помогало Вам осваивать искусство управления? Что было самым сложным?

В моей жизни сложилось так, что пришлось одновременно осваивать и премудрости хирургии, и организацию здравоохранения. Как известно, хирург должен учиться всю жизнь, внедрять новые технологии, анализировать клиническую картину заболевания, особенности разных методов лечения. Топ-менеджер тоже должен учиться всю жизнь.

Я всегда твердо знал, что не брошу врачебную специальность и не буду чисто администратором. Мое мнение, что когда ты являешься действующим врачом и коллектив тебя уважает как специалиста — это только усиливает твои административные позиции. И принимаемые решения, как правило, находят понимание и поддержку.

Что было самым сложным? Не буду скрывать, в первые годы было непросто завоевать авторитет среди коллег, будучи совсем молодым человеком. Что помогло? Среди прочего, помог опыт работы в стройотрядах. Все шесть сезонов, все годы учёбы я летом ездил в стройотряды. Был бригадиром, а один раз комиссаром стройотряда.

Чем ценен этот опыт?

Опыт стройотрядов весьма многогранен. Стройотряд — это тяжёлая работа. Все годы я работал на строительстве железнодорожной инфраструктуры. Укладывали рельсы, шпалы, организовывали подъездные пути… Это также опыт человеческих отношений, решения сложных, неоднозначных вопросов. Например, после завершения «целины» на общем собрании отряда распределялся заработок, решалось, что сколько получит. Каждый знал, сколько именно заработал его товарищ. И важно было избежать обид, недоразумений, сохранить товарищеский дух. Это очень серьезный и сложный вопрос. В стройотрядах люди проявляли и лучшие, и худшие человеческие качества… Кстати, некоторых товарищей по стройотряду я потом рекомендовал для работы в клинике, потому что был уверен в этих людях. И они меня не подвели!

Что изменилось в Вашей жизни, когда в январе 2001 года стали руководителем коллектива? К этому времени Вы уже более десяти лет занимали должность заместителя директора. У Вас не было мыслей, что придёт время, когда Вы возглавите лечебное учреждение?

Я никогда об этом не думал. Х.П. Тахчиди всего на десять лет меня старше. Поэтому никогда не шла речь о том, что ему потребуется преемник. Мы в течение многих лет прекрасно работали в тандеме, хорошо понимали друг друга. Христо Периклович был очень привязан к Екатеринбургу, к нашему центру.

Но после трагической гибели Святослава Николаевича руководство Министерства здравоохранения РФ приняло решение, что именно руководитель Екатеринбургского центра должен возглавить МНТК. Это было непростым решением для всех участников. И для Минздрава, и для нашего лидера. Занять должность Фёдорова, идти по его стопам — огромная ответственность и титанический труд. Но, храня память о Святославе Николаевиче, будучи его соратником, Христо Периклович не мог отказаться от высокого назначения. А я, со своей стороны, не мог не принять на себя ответственность за родной центр.

Не думаю, что я изменился как человек и специалист, став директором. Просто повысилась мера ответственности за каждое принимаемое решение.

Олег Владимирович, сотрудники Вашей клиники не только возвращают хорошее зрение десяткам тысяч пациентов, но и активно занимаются наукой. Вы также в течение всей жизни были и остаётесь врачом-исследователем. У Вас более 140 научных работ, 27 патентов на изобретения, один из которых даже вошел в список ста лучших изобретений России. Не могли бы Вы представить сферу Ваших научных интересов?

В офтальмологии меня интересуют самые разные темы. Как правило, они связаны с собственной хирургической практикой. Я исследовал врождённые эктопии хрусталика. Занимался анализом воспалительных заболеваний органа зрения и последствий, к которым они приводят. Речь идёт о патологических изменениях в сосудистом тракте, хрусталике, сетчатке, стекловидном теле, являющиеся следствием воспалительных процессов. Обычно в год выполняю более восьмисот хирургических вмешательств. В «ковидном» 2020 году мною было проведено более полутора тысяч операций.

Наверное, самый распространённый журналистский вопрос в мире касается планов. Позвольте и мне его Вам задать.

Как говорится, хочешь рассмешить Бога — расскажи ему о своих планах… Обычно я предпочитаю в общественном пространстве говорить не о планах, а об уже реализованных проектах. Но, в любом случае, все годы своего существования наш центр постоянно расширялся, развивался, модернизировался. Уверен, что так будет и в дальнейшем!

В настоящее время у нас идёт строительство новой глазной поликлиники в Екатеринбурге. Она позволит более эффективно решать целый ряд задач. В частности, оказывать помощь пациентам с глаукомой, проводить их диспансеризацию, выявлять болезнь на более ранних стадиях… А значит, сразу снизится инвалидность по этой патологии!

Также сейчас идёт проектирование нового представительства центра в Каменске-Уральском с созданием операционного блока. Имеются инвестиционные планы в отношении филиала в Тюмени и представительства в Нижнем Тагиле. Эти проекты в данное время прорабатываются.

О личном

Олег Владимирович, у Вас напряжённый рабочий график. Каждый день приходится решать много самых разных задач: и медицинских, и административных. Как Вы любите отдыхать? Чем увлекаетесь?

Люблю активный отдых, занятия спортом. В последние годы снова увлёкся беговыми лыжами. Это было моё детское, подростковое увлечение. Потом возник длительный перерыв. Лет в сорок пять снова встал на лыжи! Занимаюсь с профессиональным тренером. Он не даёт расслабиться, ставит конкретные задачи и контролирует их выполнение. Это именно тренировки, а не просто лыжные прогулки!

В летнее время катаюсь на лыжах-роллерах и велосипеде.

Люблю историческую литературу, классическую музыку. Особенно в исполнении симфонического оркестра. Являюсь членом Наблюдательного Совета Свердловской государственной академической филармонии.

Люблю семейный отдых на даче и люблю путешествовать. И по нашей стране. И за рубежом. Очень рад, что в этом году удалось побывать на Белом море, на Соловецких островах.

Нередко во время бесед для газеты «Поле зрения» звучит вопрос о жизненном девизе. У Вас он есть?

Мой девиз: всё успевает тот, кто никуда не торопится!

Что Вы вкладываете в эти слова?

Я — за поступательное, планомерное движение вперёд. За работу без авралов, без показухи, без позёрства, без кампанейщины… Надо честно делать своё дело, ставить реальные, достижимые цели — и двигаться вперёд.

Беседу вёл ***Илья Бруштейн***
Фото из личного архива О.В. Шиловских

Ленинградская область: качественная медицинская помощь — каждому

(Окончание. Начало в газете «Поле зрения» №5, 2021)

В прошлом номере газеты «Поле зрения» была представлена беседа с главным внештатным специалистом-офтальмологом Ленинградской области А.С. Головиным. Продолжая знакомство с этим регионом, предлагаем нашим читателям познакомиться с коллегами из Киришского, Всеволожского и Бокситогорского районов.

Заведующая офтальмологическим отделением ГБУЗ «Киришская клиническая межрайонная больница» К.В. Жук:

Где родилась — там и пригодилась!

К.В. Жук

Кристина Васильевна, с 2010 года Вы работаете в офтальмологическом отделении Киришской клинической межрайонной больницы, с 2020 года являетесь руководителем этого подразделения. Надеюсь, что наш разговор позволит больше узнать и об отделении, и лично о Вас.

Я родилась и выросла в Киришах. Поговорка «Где родилась — там и пригодилась!» относится ко мне в полной мере. Окончила среднюю школу, потом Институт медицинского образования Новгородского государственного университета имени Ярослава Мудрого. Интернатуру по офтальмологии проходила в Первом Санкт-Петербургском государственном медицинском университете им. акад. И.П.Павлова на базе Ленинградской областной клинической больницы, под руководством Антона Андреевича Абрамова.

Во время учёбы в интернатуре мне удалось приобрести опыт самостоятельных хирургических вмешательств. В 2010 году начала работать в Киришах в качестве врача-офтальмолога. Через два месяца мне предложили перейти на работу в стационар.

В то время заведующий офтальмологическим отделением Киришской больницы В.Л. Гладков одновременно был единственным врачом-офтальмологом отделения. В 2010 году Владимир Леонидович тяжело заболел и в течение полугода находился на больничном. Поэтому мне, тогда совсем молодому специалисту, приходилось работать одной.

К счастью, Владимир Леонидович выздоровел, вернулся в строй. До 2020 года мы прекрасно работали вместе. Под его руководством я совершенствовала свои хирургические навыки.

В.Л. Гладков — опытнейший хирург. В нашей больнице он работал с 1977 года. Награжден орденом «Дружбы народов», знаком «Отличнику здравоохранения». Он обладает большим международным опытом. По направлению Министерства здравоохранения РФ в 1988-1991 годах трудился в Алжире, а в 1996-1999 годах — в Тунисе.

В 2020 году Владимир Леонидович ушёл на заслуженный отдых. Меня назначили заведующим отделением. В прошлом году к нам пришла на работу молодой доктор Марха Шарудиевна Супаева. Вдвоём в течение года мы проводим до полутора тысяч хирургических вмешательств.

Рассказывая о моей работе, нельзя не упомянуть многолетнего главного офтальмолога Ленинградской области О.А. Синявского, ушедшего из жизни в прошлом году. Во многом, благодаря Олегу Алексеевичу в семи районах Ленинградской области, в том числе в Киришском районе, сейчас есть возможность заниматься катарактальной хирургией. Он организовал закупку всего необходимого оборудования, получив поддержку Комитета здравоохранения Ленинградской области. Также он координировал командировки докторов из Областной больницы в районы, чтобы помочь нам, районным докторам, освоить факоэмульсификацию катаракты. В Кириши приезжали Антон Андреевич Абрамов, Андрей Валерьевич Тибилов и сам Олег Алексеевич. Это сейчас в районах спокойно занимаются такой хирургией, а когда я только начала работать, это казалось чем-то нереальным, какой-то несбыточной мечтой! В первые годы моей работы катаракту оперировали через большой разрез (6-9 мм), ставили жёсткие линзы, накладывали швы, с которыми пациентам приходилось ходить шесть месяцев. Процесс перехода на то, что есть сейчас, был постепенным.

Вы довольны техническим оснащением отделения?

У нас хорошее техническое оснащение. Есть всё необходимое. Два операционных микроскопа, две щелевые лампы, два авторефрактометра, факомашина Alcon Infinity, фако-витрео-машина DORC Eva. В настоящее время в офтальмологическом отделении — 27 коек. Когда я пришла сюда на работу, их было пятнадцать.

Во многих стационарах количество коек в офтальмологических отделениях сокращается. У Вас можно наблюдать обратный процесс.

Наша больница — межрайонная. Среди пациентов отделения жителей Киришского района — процентов сорок. Остальные пациенты прибывают из других районов восточной части Ленинградской области. Поэтому расширение отделения отвечает потребностям людей.

Как сказался Ковид на Вашей работе?

В первую волну отделение было закрыто. Мы не оказывали ни экстренную, ни плановую помощь. Но начиная с лета прошлого года никаких ограничений нет. Офтальмологическое отделение осуществляет свои функции в полном объёме.

Киришскую межрайонную больницу не перепрофилировали под ковидный госпиталь?

У нас открылся ковидный госпиталь на территории больницы. Поэтому часть отделений были вынуждены свернуть свою работу, переехать в другие помещения, сосредоточиться на оказании экстренной медицинской помощи, отложить плановые операции. Но нас эта ситуация не коснулась. Офтальмологическое отделение имеет отдельный вход, автономную систему вентиляции. Поэтому есть возможность продолжать работу в прежнем ритме.

Сейчас в Киришском районе активно идёт процесс вакцинации. Поэтому надеюсь, что нам и в дальнейшем не придётся закрываться. Мы нужны пациентам!

Как изменилось офтальмологическое отделение за годы, что Вы здесь работаете? Что Вы считаете успехом? Где есть резервы роста? Что Вы хотели бы улучшить?

Успехом я бы назвала организацию офтальмохирургической помощи в нашей больнице. Если говорить о факоэмульсификации катаракты, то мы осуществляем не только стандартные операции. Мы можем помочь почти всегда! И только в редких случаях направляем пациентов в Областную клиническую больницу.

За эти годы у меня было немало пациентов, у которых катаракта сочетается с глаукомой. Приходят люди с высокой степенью миопии, с подвывихами хрусталика, с ослабленными связками.

У меня всегда была мечта: стать хирургом. Работать не только головой, но и руками. Хотелось делать сложные операции. И эта мечта осуществилась в родном городе!

Приятно отметить, что у нас в больнице работают сразу два офтальмохирурга. Имеется два операционных места. Этим могут похвастаться далеко не все районные клиники!

Что хотелось бы улучшить? Было бы целесообразно дать возможность пациентам в Киришах проходить лазерное лечение. Оно необходимо при вторичной катаракте, офтальмологических осложнениях диабета и многих других случаях. Сейчас таких пациентов мы направляем в Санкт-Петербург. В хирургии катаракты хотелось бы освоить премиальный сегмент, т.е. начать имплантировать торические и мультифокальные линзы. Тогда мы сможем улучшить качество жизни наших пациентов после хирургического лечения катаракты. К сожалению, пока у нас нет необходимого для расчета этих линз биометра, но, надеюсь, в ближайшее время он появится.

Не могли бы Вы поделиться каким-либо примером из Вашей хирургической практики?

Один раз ко мне обратился мужчина с перезрелой катарактой на обоих глазах. Перед операцией я его спросила, были ли у него травмы глаза. Он ответил, что ничего не было… Я знала, что мужчина проходил воинскую службу в одной из «горячих точек».

Во время проведения операции обнаружила, что в одном глазу имеется инородное тело, мельчайший осколок. Он прошёл по периферии роговицы, прошёл через радужку и застрял в хрусталике. Этот осколок повредил переднюю капсулу хрусталика.

Хирургу бывает непросто определить, насколько глубоко зашло инородное тело. Конечно, целесообразно получить информацию заранее. В итоге всё прошло хорошо! Но такая ситуация требует от доктора особого напряжения. Это всегда стресс, с которым надо уметь справляться.

Вы считаете, что этот пациент сознательно не сообщил Вам об осколке в глазу?

В принципе, бывают ситуации, когда в глаз человека попало мельчайшее инородное тело, не причинило никаких хлопот, и он не знает о его существовании. Но последующий разговор с пациентом, состоявшийся уже после операции, убедил меня, что в данном случае всё было по-другому. Мужчина прекрасно знал, когда и каким образом в его глаз попал осколок. Но по каким-то своим, личным причинам не захотел делиться этой информацией. И даже после операции он не проснул картину.

Возможно, такая закрытость — способ избавиться от тяжёлых, навязчивых воспоминаний. Бывшему военнослужащему довелось много пережить в «горячей точке». И теперь он, вообще, не готов говорить на эту тему. Даже на приёме у врача.

У меня тоже сложилось такое впечатление. Речь шла не только об офтальмологической, но и о психологической травме. Врачу всегда надо быть готовым к встрече с самыми разными пациентами. Даже если их поведение может показаться странным, осложняет лечебный процесс. Наш долг — помогать людям и позволить им оставаться самими собой! Я была рада, что осколок не помешал факоэмульсификации катаракты.

Вспоминается недавний случай, когда к нам обратился пациент по поводу воспалительного заболевания органа зрения. Я обнаружила хориоретинальные очаги с кровоизлияниями. Были назначены необходимые анализы. У пациента обнаружилась ВИЧ-инфекция, а очаги на сетчатке оказались проявлением оппортунистической инфекции. В данном случае это был цитомегаловирусный ретинит.

Пациент отнёсся к данной ситуации вполне ответственно. Его нельзя отнести к «асоциальным элементам». Это человек, ведущий обычный, размеренный образ жизни, как и большинство из нас.

Инфицирование ВИЧ далеко не всегда происходит по вине пациента. Сейчас он, зная о своём диагнозе, может не только получить адекватное лечение, но и скорректировать образ жизни, дабы не отвергать опасности других людей.

Я провела с ним разъяснительную работу на этот счёт. Сложилось впечатление, что так и будет. Этот человек не станет разносчиком инфекции! Кстати, он много лет наблюдался у врача-дерматолога. Мне трудно сказать, почему ему раньше не назначили все необходимые анализы.

На приёме у врача-офтальмолога нередко обнаруживаются самые различные заболевания, прямо не связанные с глазной медициной: от ВИЧ до онкологии.

Это делают нашу профессию такой интересной и разнообразной! А если работа позволяет совершенствоваться, то доктору не грозит профессиональное выгорание…

Расскажу ещё об одном интересном случае, произошедшем совсем недавно. После операции мы всегда осматриваем пациентов в этот же день вечером. Как правило, осмотр нужен больше для успокоения пациента. Когда доктор смотрит и говорит, что с глазом после операции всё в порядке, пациенту становится психологически комфортнее. Врач практически всегда знает, в каком состоянии будет глаз после операции, ведь все тонкости манипуляций известны, особенности хода операций у каждого

К.В. Жук с пациенткой

Оперирует К.В. Жук

пациента тоже. Но в один из таких осмотров я обнаружила у пациента гипопион (это выпот в передней камере глаза). Сказать, что это было неожиданно — ничего не сказать! В оперированном глазу подобная картина может говорить о развитии эндофтальмита — крайне тяжёлого послеоперационного инфекционного осложнения. Поэтому такая находка заставила бы понервничать любого хирурга! В нашей операционной чётко соблюдаются все правила асептики и антисептики, поэтому я точно была уверенна, что не могла инфицировать глаз во время операции. Эндофтальмит не развивается так быстро. Для его развития должны пройти 1-3 суток, а пациентов мы осматриваем через три часа после операций. В данном случае имел место ТАС-синдром (токсико-аллергический синдром), т.е. у пациента таким образом проявилась аллергическая реакция на один из препаратов. Мужчина тут же был повторно взят в операционную. Переднюю камеру отмыли от выпота, далее назначили гормональную пульс-терапию и антибактериальную терапию. На следующий день глаз уже был абсолютно спокоен и неплохо видел.

Кристина Васильевна, есть ли у Вас возможность повышать квалификацию, участвовать в научно-практических конференциях и семинарах?

С 2014 года я являюсь участником образовательной программы для катарактальных хирургов Phaco Development, которую проводит компания Alcon. Смысл этой программы в том, чтобы усовершенствовать хирургические навыки катарактальных хирургов, научить выходить из сложных ситуаций, справляться с возникающими проблемами. Регулярно посещаю офтальмологические конференции в Санкт-Петербурге и других городах. К сожалению, в последнее время многие конференции удалось посетить только онлайн, такие как Международный офтальмологический конгресс «Белые ночи», 12-й съезд Общества офтальмологов России, 22-й научно-практический конгресс «Современные технологии катарактальной и рефракционной хирургии».

Вы связываете своё будущее с Киришами?

Думаю, что здесь я нахожусь на своём месте.

Заведующий Офтальмологическим центром ГБУЗ «Всеволожская клиническая межрайонная больница» Е.В. Березин:

Свою жизнь связываю с Всеволожском

Е.В. Березин

Евгений Витальевич, хотелось бы начать нашу беседу с Вашего пути в медицине, с основных вех Вашей жизни.

Моя малая родина — Плесецкий район Архангельской области. Наверное, большинство читателей газеты «Поле зрения» слышали о космодроме «Плесецк», который как раз находится на территории этого района. Медицина заинтересовала в детстве. Поэтому в старших классах выбрал химико-биологическую специализацию.

Также ещё в детстве пришло желание стать офицером, связать жизнь с армией. Поэтому после окончания школы поехал в Санкт-Петербург, поступил в Военно-медицинскую академию им. С.М. Кирова, на факультет подготовки врачей для Военно-воздушных сил. Курсантские погоны носил с удовольствием и с гордостью.

Но, к сожалению, завершить учёбу по плану и стать военным врачом мне не удалось. В 2009-2010 годах при прежнем министре обороны России Анатолии Сердюкове, оставившим о себе недобрую память и ставшим впоследствии «героем» уголовных разбирательств, проводилась так называемая «реформа военной медицины». На самом деле, речь шла не о «реформе», а о бездумном и нелепом сокращении военных, в том числе и медиков. Якобы их могут заменить гражданские специалисты.

Эта «реформа» коснулась курсантов и слушателей Военно-медицинской академии?

Многим из нас не дали завершить учёбу. Молодые люди сознательно выбрали путь служения Родине. Но они оказались не нужны!

Как известно, в ноябре 2012 года новым министром обороны РФ стал Герой России генерал армии С.К. Шойгу. Одним из своих первых решений он отменил эту псевдореформу военной медицины, затеянную его предшественником, не имеющим представления ни о потребностях армии, ни об организации здравоохранения. В настоящее время Военно-медицинская академия работает стабильно, продолжая готовить медицинские кадры для Вооруженных сил России.

Меня уволили в марте 2010 года. Конечно, после ноября 2012 года такая ситуация произойти бы уже не могла. Искренне рад за парней и девушек, которые сейчас учатся в Военно-медицинской академии и готовятся к офицерской службе.

Обиды на Военно-медицинскую академию у Вас не осталось?

Произошедшее со мной никак не связано с действиями сотрудников Академии. После увольнения из Вооруженных сил я перешёл на факультет подготовки гражданских врачей Военно-медицинской академии. В 2011 году получил диплом врача. Потом в течение двух лет проходил клиническую ординатуру в лазерном отделении офтальмологической клиники родного вуза. Моим научным руководителем в клинической ординатуре был прекрасный лазерный хирург, заведующий лазерным отделением, к.м.н. Александр Владимирович Ян.

Как складывалась Ваша жизнь после окончания клинической ординатуры?

Работал в нескольких частных клиниках. Потом пришло понимание, что в государственной системе здравоохранения у молодого доктора есть больше возможностей для повышения квалификации, совершенствования хирургических навыков. А мне хотелось быть именно хирургом!

Сравнительно недолго работал в больнице в Выборге. В конце 2015 года перевелся во Всеволожскую КМБ, где до середины 2018 года работал в поликлинике при больнице. В мае 2018 года стал врачом-офтальмологом во Всеволожской клинической межрайонной больнице. В сентябре 2019 года меня назначили заведующим Офтальмологическим медицинским центром нашей больницы.

Что такое Офтальмологический медицинский центр? В первую очередь, хотел бы сказать, что его создание — это заслуга ушедшего в 2020 году из жизни замечательного врача-хирурга, талантливого организатора О.А. Синявского. За время, пока он занимал должность главного офтальмолога Ленинградской области, было открыто семь районных офтальмологических медицинских центров. В это число вошел и Всеволожский район. Немаловажную помощь нам оказывает руководство больницы, которое видит и ценит нашу работу, содействует развитию и совершенствованию офтальмологической службы.

«Офтальмологический медицинский центр» является структурным подразделением больницы. Это не только круглосуточный и дневной стационары и десять амбулаторных кабинетов в различных населённых пунктах Всеволожского района. Также имеется открытый в 2020 году клинико-диагностический кабинет, где осуществляются основные и дополнительные диагностические исследования пациентов нашего и других районов Ленинградской области (оптическая когерентная томография, компьютерная периметрия, ультразвуковые исследования и др.). Непосредственно в больнице работает три доктора. У нас 13 коек круглосуточного стационара и 20 коек дневного стационара.

Хотя я работаю здесь сравнительно недавно, но могу сказать, что дальнейшую жизнь связываю именно со Всеволожском. Мне нравится и наш районный центр, и весь район. По своему техническому оснащению и кадровому потенциалу Всеволожская клиническая межрайонная больница вполне может сравниться со многими областными учреждениями здравоохранения. В ближайшие годы руководство больницы обещает нам ввод в строй нового хирургического корпуса больницы, что позволит существенно расширить стационар, разместить новое оборудование. Это даст нам возможность «расширить горизонты» оказываемой нами офтальмологической помощи профильным больным.

В Офтальмологическом центре царит товарищеская, дружелюбная атмосфера. На мой взгляд, коллектив должен работать как единый механизм, все должны быть взаимозаменяемыми, хотя это и непросто! Во всяком случае, у нас есть желание помочь друг другу! Например, недавно «выбыла из строя» операционная медсестра. Одна из докторов с удовольствием подменила её и стала ассистировать мне во время операций. Заболела старшая медсестра — сразу же другая медсестра выразила готовность взять на себя её обязанности. Коллеги чувствуют свою ответственность за общее дело!

Сколько операций у Вас проходит в течение года?

До полутора тысяч, но каждый год стараемся увеличивать это количество. Мы осуществляем все основные хирургические вмешательства на переднем отрезке глаза. К сожалению, в настоящее время у нас нет лазерного оборудования. Мы не занимаемся витреоретинальной офтальмохирургией. Но я уверен в том, что в ближайшие годы эти задачи будут решены. Совместно с главным внештатным специалистом-офтальмологом А.С. Головиным мы постоянно контактируем с Комитетом здравоохранения Ленинградской области по вопросам дооснащения и расширения возможностей нашего центра.

Всеволожская больница имеет статус «клинической». Это означает, что она является клинической базой вузовских кафедр. Офтальмологическое отделение тоже ведёт эту работу?

На самом деле в некоторых других отделениях больницы осуществляется подготовка клинических ординаторов. Пока офтальмологическое отделение в силу ряда организационных сложностей эту работу не ведёт. Уверен, что после ввода в строй нового корпуса больницы у нас появятся клинические ординаторы. Мне как выпускнику Военно-медицинской академии хотелось бы наладить контакты именно с этим учебным заведением, но это ни в коем случае не значит, что с кафедрами офтальмологии других ВУЗов нашего региона мы не хотим работать. Любой опыт всегда лучше, чем его отсутствие!

Не могли бы Вы рассказать о нескольких запомнившихся случаях из хирургической практики.

Мужчина 60 лет собирал грибы в лесах Вологодской области. Получил тяжёлую травму, когда наткнулся глазом на ветку дерева. Было повреждено много тканей. У нас в больнице он оказался примерно через пять дней после травмы. Я провёл ему первичную хирургическую обработку, ушивание сквозного ранения. В дальнейшем пациенту предстоит замена хрусталика… К сожалению, в полной мере этот глаз не сможет сохранить свои зрительные функции. На данный момент на 30% зрения мужчина может рассчитывать. С такими бытовыми травмами хирурги сталкиваются постоянно. Меньше их не становится!

Ещё один пример. Женщина 50 лет с диабетом. Мне предстояло провести факоэмульсификацию зрелой катаракты. Имелся подвывих хрусталика, слабые связки, наличие в анамнезе других вмешательств на глазном яблоке. Поскольку хрусталик был непрозрачным, я заранее не мог определить состояние глазного дна. Во время операции обнаружил грубый фиброз задней капсулы хрусталика.

В некоторых случаях в подобной ситуации хирурги выполняют первичный задний капсулорексис. Но такая манипуляция имеет ряд особенностей и возможных осложнений при ее выполнении.

Я принял решение провести механическое удаление фиброза. Да, время операции увеличилось на дополнительные 15-20 минут кропотливой работы, но операция прошла успешно. Этот случай запомнился потому, что был сравнительно редким в моей хирургической практике.

Во Всеволожске немало пациентов преклонного возраста, в том числе тех, что уже отметил девяностолетний юбилей. Конечно, у этих людей, как правило, хрупкие структуры глаза, ряд сопутствующих заболеваний, отягощающих лечение. Факоэмульсификация катаракты у данной категории пациентов имеет свою специфику. Необходимо учитывать индивидуальные особенности, делая первый прокол, подбирая хрусталик, настраивая параметры машины. Но такой опыт у нас есть!

Бывают ситуации, когда пожилой человек просто не замечает потери зрительных функций одного глаза, т.к. второй глаз «делает своё дело». Или человек заметил, что стал хуже видеть, но он не считает нужным лечиться… Некоторые пациенты мне говорили: «Мне осталось недолго жить. И с одним глазом доживу!»

Е.В. Березин с пациентом

Оперирует Е.В. Березин

Возможно, люди находятся в депрессивном состоянии. Поэтому они не видят смысла в офтальмологическом лечении.

Задача офтальмолога состоит в том, чтобы приободрить пациента, показать ему, что хорошее зрение существенно повысит качество жизни. Недавно мне пришлось осуществлять факоэмульсификацию катаракты-nigra. Это последняя стадия перезрелой катаракты. Глаз не видел ничего!

Операция прошла успешно. Но возникает вопрос: почему пациент довёл себя до такого состояния? Что ему мешало обратиться за помощью раньше?

Не могли бы Вы в конце беседы поделиться своим жизненным девизом?

Запомнились слова моего Учителя в офтальмологии Александра Владимировича Яна: «Надо быть врачом, а не вешалкой для белого халата!»

Заведующий офтальмологическим отделением ГБУЗ «Бокситогорская межрайонная больница» П.Ф. Нугаев:

Ковид — это «проверка на прочность» для врачебного сообщества

П.Ф. Нугаев во время отдыха в Крыму. Гора Ай-Петри

Павел Фёдорович, расскажите, пожалуйста, о Вашей работе с ковидными пациентами.

Во время первой волны Ковида, в апреле 2020 года, один из корпусов Бокситогорской межрайонной больницы был превращён в ковидный госпиталь. Офтальмологическое отделение в то время приостановило работу. Я — заведующий отделением и, одновременно, единственный врач-офтальмолог. У нас также трудятся пять медсестёр. В то время и я, и все медсёстры были направлены на работу с ковидными пациентами.

Никто из коллег не отказался, никто не струсил, никто не жаловался. Надо — значит надо! Пришла беда. Долг врачей вне зависимости от специальности — помогать пациентам. Эта работа продолжалась два с половиной месяца, с начала апреля до середины июня 2020 года.

Потом, как известно, первая волна «схлынула», поток ковидных пациентов уменьшился, хотя и полностью, к сожалению, не прекратился. Офтальмологическое отделение вновь открылось.

Моя работа в ковидном госпитале была отмечена высокой государственной наградой — «Почётной грамотой Президента Российской Федерации». Считаю этот «знак отличия» не только своим личным достижением, но и заслугой всех коллег, трудившихся рядом! Мы все помогали друг другу!

Сердечно поздравляю Вас с заслуженной наградой, ставшей итогом самоотверженной работы летом 2020 года! Во время последующих «волн» офтальмологическое отделение не закрывали?

В дальнейшем никаких ограничений не вводилось. Мы в полной мере осуществляем и экстренную, и плановую медицинскую помощь. Единственное отличие от «доковидных времен» состоит в том, что сейчас пациентам, у которых нет медотвода, перед плановой госпитализацией необходимо пройти вакцинацию против новой коронавирусной инфекции. У подавляющего большинства пациентов такие правила вызывают понимание. Это в интересах людей! Ведь никто не хочет «подхватить» вирус во время пребывания в больнице.

Бокситогорская больница имеет статус межрайонной. Офтальмологическое отделение находится не в Бокситогорске, а в соседнем городе Пикалёво. У нас имеется 15 коек. В течение года я провожу около тысячи хирургических вмешательств на переднем отрезке глаза.

На Ваш взгляд, пятнадцати коек достаточно для межрайонной больницы?

Для одного врача-офтальмолога, одного офтальмохирурга, этого вполне достаточно. Теоретически можно было бы создать ещё одна операционное место, принять на работу ещё одного хирурга. Тогда можно и количество коек увеличить. Потребность в стационарном лечении у нас есть.

Но это далеко не самая актуальная проблема в Бокситогорском и Пикалевском районах. Самое важное сейчас для нас: найти врачей-офтальмологов для поликлинического приёма. Врачебные кабинеты есть и в Бокситогорске, и в Пикалёво. На сегодняшний день я одновременно с работой в стационаре веду приём в поликлинике. Также этим занимается моя коллега Ирина Евгеньевна Коцеру.

Получается, что двух врачей-офтальмологов для двух районов Ленинградской области, Бокситогорского и Пикалёвского, не хватает?

Требуется подкрепление! Было бы целесообразно принять в штат ещё двух коллег. Тогда наш «дуэт офтальмологов» превратится в «квартет». И работа будет организована более чётко и ритмично. На благо наших пациентов! Это могут быть молодые специалисты, недавно завершившие учёбу в клинической ординатуре. Мы готовы доброжелательно встретить их в Бокситогорске и Пикалёво, помочь профессиональному становлению. Передача опыта, знаний и навыков — основа медицины.

Какие впечатления остались у Вас от работы в ковидном стационаре?

Ковид — это «проверка на прочность» для врачебного сообщества. Работа была трудная, ответственная, но в психологическом плане мне было комфортно находиться в больнице, т.к. врачи, медсёстры, санитарки проявили лучшие человеческие качества.

Все мы помним первую волну. Чувство неизвестности, неопределённости. На самом деле, мы ведь тогда не знали, насколько опасен коронавирус. Не только для конкретного пациента, но и для всей страны. Кто-то преуменьшал опасность, кто-то преувеличивал.

Чувство страха было? Ведь медики, работая в «красной зоне», подвергали опасности свою жизнь и здоровье.

До сих пор не могу сказать, было ли мне тогда страшно… Мы об этом не думали. Делали своё дело, выполняли свой долг.

Как пациенты воспринимали госпитализацию?

По-разному. К сожалению, нередко мне приходилось сталкиваться с легкомысленным, безответственным отношением людей к своему здоровью. И это не зависело от возраста, уровня образования и других факторов. Некоторые пациенты не понимали, что если их госпитализировали в ковидный стационар, то на это были свои основания.

Конечно, такая позиция создавала трудности для врачей. Например, пациенту требуется кислородная поддержка. Надо правильно дышать, носить кислородную маску, принять определённое положение тела. Бывали ситуации, когда человек не выполнял указания врачей — ему становилось хуже… Но и это почему-то не всех вразумляло!

Кто-то говорил мне, что «Ковид — это обычный грипп». Он, мол, пройдёт сам по себе, не надо предпринимать никаких усилий. Но и «обычный грипп» далеко не всегда «проходит сам по себе», он может давать осложнения, опасные для дальнейшей жизни. А у Ковида существует особая специфика. Шутить с ним нельзя! Тем более, что государство тратит большие средства и большие усилия на организацию лечения. От пациента в свою очередь требуется ответственный подход, стремление победить болезнь.

Была и другая крайность. Некоторые пациенты, болевшие в лёгкой форме, погружались в паническое состояние, требовали к себе повышенного внимания, хотя никакая дополнительная медицинская помощь им не требовалась. В принципе, это можно понять. Госпитализация в ковидный стационар сама по себе является стрессом. Не все могут с этим стрессом самостоятельно справляться.

Со смертельными случаями из-за Ковида Вы сталкивались?

К счастью, их было немного. Но всё-таки были случаи, когда мы, несмотря на все усилия, не могли помочь.

Причиной ухода из жизни человека был именно Ковид? Или это было связано с сопутствующими заболеваниями?

Преклонный возраст, сопутствующие заболевания усугубляли течение болезни, но я столкнулся с тем, что именно Ковид был причиной смерти. Поражения лёгких, не совместимые с жизнью. Люди задыхались… При Ковиде ухудшение состояния может произойти быстро. Далеко не всегда пациенты осознают серьёзность ситуации, т.к. даже при обширном поражении лёгких они могут неплохо себя чувствовать.

Но паниковать тоже не нужно! Общими усилиями врачей и пациентов с Ковидом можно справиться!

Помните ли Вы первые дни, первые часы в ковидном госпитале? Как всё начиналось?

Когда мне сказали о направлении в ковидный стационар, я получил папку документов с протоколами лечения, служебными инструкциями и другими материалами о Ковиде. Несколько дней изучал эти материалы дома. Я — не врач-инфекционист. Но, на мой взгляд, предлагаемые протоколы лечения были вполне логичными, исходя из знаний о Ковиде, имевшихся на то время.

Потом в клинике нас учили правильно надевать защитные костюмы. В прессе и разговорной речи их называли «скафандрами». Думаю, что работа в офтальмологическом стационаре хорошо подготовила и меня, и моих коллег к «встрече» с Ковидом. Мы были хорошо обеспечены и медикаментами, и средствами защиты.

Расскажите, пожалуйста, о Вашем пути в медицине?

Я родился в Бокситогорске. Четыре года учился в Тихвине в медицинском училище. Получил профессию фельдшера. Потом год проработал в Питере фельдшером на «Скорой помощи». Поступил в Санкт-Петербургский государственный педиатрический медицинский университет и успешно его окончил. В 2012-2013 годах проходил интернатуру по офтальмологии во Второй городской клинической больнице.

В 2013-2016 годах работал врачом-офтальмологом в Киришской клинической межрайонной больнице. Одновременно вёл приём в поликлинике. Потом перешёл работать в Бокситогорскую межрайонную больницу. В январе 2017 года был назначен заведующим офтальмологическим отделением.

У Вас есть жизненный девиз?

Верь в себя — и у тебя всё получится!

Беседы вёл ***Илья Бруштейн***

Фотографии из личных архивов К.В. Жук, Е.В. Березина и П.Ф. Нугаева

ВМД и диабетическая ретинопатия: есть ли общие аспекты в патогенезе и в профилактике?

Сателлитный симпозиум по программе Российского общероссийского офтальмологического форума (РООФ 2021)

Организатор — компания «Теа Фарма»

Президиум: д.м.н. М.В. Будзинская, к.м.н. М.М. Архипова, М.Р. Баяндина

Д.м.н. М.В. Будзинская, к.м.н. М.М. Архипова, М.Р. Баяндина

Открыла работу симпозиума д.м.н. М.В. Будзинская (Москва), представившая доклад «Возможные механизмы гибели клеток сетчатки при ВМД». Возрастная макулярная дегенерация как причина слепоты и слабовидения занимает лидирующее место. Фоном для развития ВМД является старение, которое характеризуется постепенным нарастанием повреждений тканей и, как следствие, общим ухудшением функционирования органов.

Сетчатка является вершиной эволюции человека. Стереозрение и развитие более высокой остроты зрения за счет богатой колбочками фовеолярной зоны, свободной от сосудистой сети сетчатки, лежат в основе координации рук, глаз и навигации. Фовеолярная зона человека отличается одним из самых высоких уровней метаболизма в организме.

Клетка пигментного эпителия представляет собой микролабораторию, отвечающую за жизнедеятельность фоторецепторов. ВМД — «ускоренное старение глаза», в процессе которого клетка пигментного эпителия претерпевает большие изменения: происходит увеличение диаметра клетки, снижается количество микроворсинок, нарушается ориентация меланосом, происходит их частичная деградация; появляются липофусцин и пигментные комплексы; снижается количество митохондрий и базальных межклеточных связей, происходит формирование базальных ламинарных депозитов и друз; снижается плотность хориокапиллярной сети.

Старение мембраны Бруха сопровождается прогрессирующим утолщением двух коллагеновых слоев; происходит модификация и дегенерация коллагена и эластина; повышается концентрация конечных продуктов гликирования, белков и липидов; происходит накопление конечных продуктов под РПЭ.

Триггером для развития ВМД может являться воспаление. В основе увеличения продолжительности жизни лежит смещение бремени заболеваемости с острых инфекционных заболеваний на неинфекционные. По данным литературы, в течение эволюционного прошлого высокая подверженность патогенным агентам способствовала предпочтительному отбору генов, кодирующих провоспалительный ответ хозяина, чтобы оптимизировать выживаемость.

Положительные аспекты провоспалительного статуса заключаются в защите от инфекционных заболеваний, отрицательные — в развитии широкого спектра дегенеративных заболеваний: атеросклеротических, нейродегенеративных, ВМД. Воспаление вызывается инфекциями и повреждением тканей, характеризуется привлечением лейкоцитов к месту травмы. Паравоспаление вызывается тканевыми макрофагами, может рассматриваться как промежуточное звено между фоновым гомеостатическим состоянием и классическим воспалительным ответом, может носить хронический характер, если стресс или нарушение функции не ослабевают. На фоне старения паравоспаление является триггером развития ВМД.

Наглядным примером того, как нерегулируемое паравоспаление критически способствует развитию возрастных нарушений является воспаление и старение. Термин «воспаление и старение» относится к повышению активности врожденного иммунитета с возрастом. Врожденный иммунный ответ, в первую очередь, опосредуется цитокинами и системой комплемента.

Быстрому запуску этого процесса, отметила М.В. Будзинская, способствует сигаретный дым. Сигаретный дым увеличивает количество медиаторов воспаления в кровообращении и генерирует большое количество активных форм кислорода, являющиеся мощными триггерами воспалительной реакции и играют центральную роль в развитии таких заболеваний, как атеросклероз и ВМД. Докладчик подчеркнула, что уровень С-реактивного белка (CRP) остается повышенным в течение 20 лет после прекращения курения, что свидетельствует о долгосрочном сдвиге в сторону провоспалительного состояния.

Экспериментальные исследования показали, что структурные изменения сетчатки в эксперименте вызывает «фаст-фуд». У подопытных мышей «фаст-фуд» провоцировал утолщение мембраны Бруха, потерю клеток пигментного эпителия и отложение субретинального друзеноидного материала. Отказ от курения и здоровое питание способны замедлить наступление и развитие ВМД.

Исследования, проведенные в США, показали, что недостаток витамина D в организме способен вызвать развитие ВМД. Таким образом, можно говорить о протекторной функции витамина D и его влиянии на развитие ВМД. Исследования также показали, что рецептор витамина D локализован в глазу. Он оказывает противовоспалительное и антиангиогенное действия на сетчатку глаза.

Важное значение в лечении ВМД имеет ресвератрол. Его молекула является полифенольным антиоксидантом; ресвератрол встречается в кожуре и семечках винограда, обладает терапевтически доказанной антиоксидантной и антиангиогенной эффективностью, улучшает структуру и функции сетчатки.

В заключение автор обратила внимание на то, что пациентам, находящимся на антиангиогенной терапии, рекомендуется принимать витамины с большим содержанием ресвератрола (РЕСВЕГА Форте); пациентам с семейным анамнезом или имеющим альтерацию пигментного эпителия на стадиях начального друзообразования — препарат НУТРОФ Форте с содержанием витамина D. Производителем препаратов является компания Thea.

С докладом «Дифференциальная диагностика ВМД и ДМО» выступила к.м.н. М.М. Архипова (Москва). В большинстве случаев эти два заболевания имеют характерную клиническую картину, которую трудно перепутать, т.к. их патогенез различен. ВМД начинается с патологии ретинального пигментного эпителия (РПЭ) и мембраны Бруха, т.е. наружного гематоретинального барьера (ГРБ); а патогенез ДМО — с патологии внутреннего ГРБ — нейрососудистого комплекса. Однако, при прогрессировании этих заболеваний вовлекаются все слои сетчатки, и клиническая картина меняется: два заболевания могут приобретать общие клинические черты, что затрудняет диагностику. Кроме того, у части пациентов бывает сочетание этих двух заболеваний, и дифференциальный диагноз может представлять определённые трудности. Важно помнить, что далекозашедшие стадии ДМО приводят к развитию вторичной макулодистрофии и такому же состоянию слабовидения, как и при ВМД. Причинами являются поздняя диагностика, поздно начатое лечение, неэффективное и некорректное лечение.

Для корректной постановки диагноза необходимо проводить комплексную мультимодальную диагностику, включая офтальмоскопию центра и периферии глазного дна.

При выборе метода лечения ВМД и ДМО важно понимать их патогенез. Несмотря на то, что эти два состояния имеют различные этиологические факторы, каскад патогенетических механизмов при прогрессировании этих заболеваний во многом перекликается. Анализируя патогенез ВМД и ДМО, автор отметила в обоих случаях наличие оксидативного стресса, паравоспаление, повреждение нейрональных клеток, активацию VEGF продуктов, неоангиогенез, нарушение гематоретинального барьера. С учетом этих факторов лечение было направлено на блокирование целого ряда патогенетических цепочек. Это не только препараты, блокирующие неоангиогенез и противовоспалительные препараты, используемые на выраженных стадиях заболеваний. Необходимо начинать лечить эти состояния как можно раньше, на стадиях оксидативного стресса, нейродегенерации, а значит использовать нейропротекторы, ангиопротекторы, антиоксиданты, составляющие формулу AREDS.

Как и при ВМД, консервативное лечение при поражениях глаз, вызванных сахарным диабетом, может включать антиоксиданты, ангиопротекторы с целью снижения риска прогрессирования диабетических осложнений. Многочисленные исследования выявили у больных с ДРП достоверное снижение в крови уровня таких каротиноидов, как лютеин, зеаксантин, ликопин. Системный обзор 25 исследований роли каротиноидов при ДРП показал, что применение комплексов, содержащих лютеин, зеаксантин с витаминами приводит к снижению риска прогрессирования ДРП и повышению зрительных функций.

Лютеин/зеаксантин, витамины C, E, D, ресвератрол способствуют повышению зрительных функций, улучшают эндотелиальную дисфункцию и уменьшают ДМО. Антиоксиданты и витамины B, C, E, D, лютеин способны нормализовать синтез и активность оксида азота (NO), регулируя таким образом эндотелиальную дисфункцию, нейропатию и работу ГРБ.

Положительное действие на течение ДРП и ДМО у больных с сахарным диабетом оказывает витамин D. Витамин D способен предотвратить риск развития ранней и промежуточной ВМД путем подавления окислительного стресса, ингибирования процесса внеклеточного накопления амилоида и активации макрофагов. Витамин D способен также снижать риск развития ангиогенеза или активацию иммунных клеток.

Ресвератрол при сахарном диабете способствует уменьшению инсулинорезистентности, повышает захват глюкозы инсулиновыми рецепторами, снижает уровень гликемии, нормализует работу B-клеток поджелудочной железы. Антиангиогенное действие ресвератрола заключается в ингибировании ангиогенеза при пероральном введении; экспериментальные исследования показали, что ресвератрол уменьшает развитие неоваскуляризации сетчатки на 70%; выраженный антиангиогенный и противовоспалительный эффект проявляется за счет подавления роста VEGF, IL-6 и IL-8.

В 2003 году ресвератрол назван «молекулой молодости» благодаря способности увеличивать продолжительность жизни человека. Это объясняется полиморфным действием на организм, которое включает антиоксидантное, антиангиогенное, гиполипидемическое нейропротекторное, антиканцерогенное, провоспалительное, фитоэстрогенное, антибактериальное, противовирусное, кардиопротекторное действия.

Препарат РЕСВЕГА Форте (производитель — компания Thea) имеет в своем составе витамин D и отличается высоким содержанием ресвератрола (60 мг).

Подводя итог докладу, М.М. Архипова подчеркнула, что при ведении пациентов с ВМД и ДМО необходимо соблюдать мультимодальный подход к диагностике центральных и периферических нарушений, комплексную терапию с учетом мультифакторного патогенеза заболеваний; использование антиоксидантов, витаминов, лютеин-содержащих нутрицевтиков с ресвератролом позволяет отсрочить развитие тяжелых осложнений, снизить риск прогрессирования и улучшить результаты лечения.

«Диабет как универсальная модель старения. Интегративный подход к управлению» — тема доклада, который представила М.Р. Баяндина (Москва). Одним из ключевых направлений антивозрастной медицины является воздействие на заболевания, ассоциированные с возрастом. Появившийся в специальной литературе термин «успешное старение» включает не только поддержание здоровья органов и систем, но и гармоничные психосоциальные аспекты.

Патогенез диабета и изменения, происходящие в организме в процессе старения представляют собой во многом схожие процессы. Это позволяет рассматривать диабет в качестве универсальной модели старения, в которой представлены все патогенетические механизмы старения. Важным прогностическим фактором является определение биологического (функционального) возраста, показывающего истинное состояние организма.

Одной из исследовательских групп выработаны пять аспектов, позволяющих определить функциональный возраст человека, а именно: возраст мышц, костей, суставов, неврологический и гормональный возраст. Факторами риска преждевременного старения являются оксидативный, иммунный, гликационный стресс, стресс ментальный и физический.

В основе гликационного стресса лежит реакция Майара — химическая реакция между аминокислотами и сахарами, которая происходит при нагревании. Белки, подвергшиеся гликации, остаются в организме до момента полного их замещения на новые. Чем выше продолжительность жизни белка, тем выше риск гликации. Продолжительность жизни коллагена кожи и хрусталика глаза составляет примерно 70 лет.

Докладчик обратила внимание на то, что разные сахара имеют разный гликирующий потенциал, в частности, гликирующий потенциал фруктозы во много раз выше, чем у глюкозы, поэтому употребление продуктов на основе фруктозы пациентами с сахарным диабетом провоцирует повышенную гликацию. Другими опасными факторами, формирующими процессы гликации, являются: нерегулярное питание, непродолжительный сон, курение. Таким образом формируется порочный круг, оксидативный стресс — гликационный стресс — иммунный стресс (воспаление), играющий важную роль в формировании возраст-ассоциированных заболеваний и в ускоренном старении. Возможности разорвать этот порочный круг заключаются в здоровом образе жизни, в правильном питании и в применении дополнительных фармакологических агентов.

В последние годы появились многочисленные работы, показывающие положительное влияние ресвератрола на процесс противодействия гликационному стрессу, а также работы, демонстрирующие антиоксидантные свойства цинка, меди, селена и ресвератрола, витамина C, витамина E.

В заключение М.Р. Баяндина отметила, что особый интерес вызывает применение витаминно-минеральных комплексов, обладающих синергическим действием, в состав которых входят вещества, обладающие антигликационными, антиоксидантными свойствами. Одним из таких сбалансированных комплексов является РЕСВЕГА Форте, в основе которого лежит формула AREDS, и имеющий в составе 60 мг ресвератрола.

Таким образом, применение комплексов с антиоксидантными и антигликационными свойствами является эффективным способом управления нежелательными возрастными изменениями и метаболическими сценариями.

Подготовил ***Сергей Тумар***
Фото Сергея Тумара

Микроимпульсная циклофотокоагуляция — новые перспективы в лечении рефрактерной глаукомы

И.Э. Иошин, А.И. Толчинская, И.В. Максимов, А.В. Ракова

ФГБУ «Клиническая больница» Управления делами Президента Российской Федерации

Рис. 1. Глаза пациентов с развитой **(а)**, далекозашедшей **(б)** и терминальной **(в)** стадией рефрактерной глаукомы после перенесенных антиглаукомных операций

Важное место в современной офтальмологии занимает вопрос лечения глаукомы. Глаукома — это социально-значимое заболевание, которое может приводить к необратимой слепоте [1-5]. Одним из ведущих направлений в ее лечении является снижение внутриглазного давления (ВГД), которое достигается путем назначения гипотензивных препаратов, использованием лазерных технологий, а также применением антиглаукомных операций проникающего и непроникающего типов. [1-4]. Однако при развитой и далекозашедшей стадии глаукомы при хирургическом лечении заболевания гипотензивный эффект не всегда стабилен. Выраженная фибропластическая активность тканей глаза приводит к процессам рубцевания и облитерации сформированных в ходе операции путей оттока водянистой влаги [3]. В связи с этим развивается тяжелая форма глаукомы — рефрактерная (РГ), сопровождающаяся устойчивостью к проводимым традиционным методам лечения [1-4].

В качестве альтернативы традиционным методам лечения рефрактерной глаукомы была предложена непрерывная диод-лазерная циклофотокоагуляция (ЦФК) с длиной волны 810 нм, направленная на подавление продукции водянистой влаги. Но использование высокоинтенсивного лазерного воздействия сопровождалось коагуляционным некрозом цилиарного тела, что, с одной стороны, обладало достаточным гипотензивным эффектом, но с другой — ограничивало применение данной методики из-за часто возникающих осложнений после процедуры, что определило его как метод лечения терминальной глаукомы. [3-5].

Появление микроимпульсного режима открыло новые горизонты в лазерной офтальмохирургии. Клиническое использование технологии микроимпульсных диодов было впервые исследовано в конце 1990-х годов. Технология показала свою эффективность при лечении заболеваний сетчатки, включая кистозный макулярный отек, диабетической ретинопатии (Moorman & Hamilton, 1999), центральной серозной хориоретинопатии (Lanzetta et al. 2008). В 2010 году Tan и соавт. опубликовали в Сингапуре первое исследование по применению этой технологии при лечении рефрактерной глаукомы. Доказанная эффективность и отсутствие осложнений в раннем и длительном послеоперационном периоде вызвали интерес к данной методике [16].

Принципиальное отличие микроимпульсной циклофотокоагуляции от непрерывной заключается в использовании циклического лазерного излучения. Микроимпульсный диодный лазер с длиной волны 810 нм чередуется между периодами лечения (импульсы — циклы включения) и периодами покоя (время термической релаксации — циклы выключения). Циклы выключения предотвращают повышение температуры, поэтому не возникает теплового эффекта, как в непрерывном режиме, что исключает возникновение коагуляционного некроза. Благодаря применению циклического излучения период включения позволяет накапливать энергию в пигментированном ресничном эпителии, а паузы позволяют соседним непигментированным эпителиальным клеткам остывать и сохранять температуру ниже порога фотокоагуляции [11, 12].

Научными работами и клиническим опытом как в пилотных, так и в рандомизированных исследованиях по лечению РГ было показано, что микроимпульсная циклофотокоагуляция эффективно снижает ВГД с минимальными осложнениями [6-10, 13-17]. Данные работы определили возможности использования микроимпульсной циклофотокоагуляции в качестве эффективной и безопасной процедуры в лечении различных стадий глаукомы [13-15].

Для оценки совокупного вероятного успеха лазерного лечения после операции используется статистический метод Каплана-Мейера [13, 15]. Основными параметрами успеха авторы определяют следующие: показатели внутриглазного давления между 6 и 21 мм рт. ст. на фоне гипотензивных препаратов или без них; снижение ВГД на 20% и более от базового внутриглазного давления после 3 послеоперационных месяцев; отсутствие осложнений и отсутствие необходимости в дополнительной хирургии глаукомы, за исключением мЦФК.

В литературе подчеркивается, что с учетом стадии заболевания повторная операция мЦФК может считаться запланированным следующим этапом лечения, а кратность процедуры может быть различной [16]. Обсуждаются вопросы длительности гипотензивного эффекта после первоначально проведенной мЦФК в зависимости от стадии и типа глаукомы, возможность и сроки проведения повторной мЦФК, а также выбор мощности лазерной энергии, особенно при повторном вмешательстве [14-17].

Таблица 1. **Общие предоперационные показатели у пациентов с глаукомой (n=80)**

Стадия глаукомы	Возраст	Количество операций в анамнезе	МКОЗ	ВГД	Количество гипотензивных препаратов
II стадия (n=15)	68,0±8,6	1,7±0,6	0,71±0,11	28,3±8,5	2,7±0,3
III стадия (n=51	75,0±7,2	2,1±0,4	0,45±0,12	30,1±7,2	3,0±0,4
IV стадия (n=14)	78,0±6,3	2,3±0,5	0,003±0,001	33,9±8,3	3,2±0,5

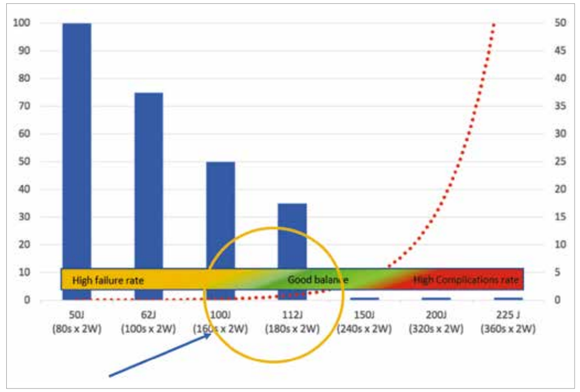

Рис 2. Параметры лазерной энергии (стрелкой указаны безопасные параметры). (Представлены по данным Sanchez F.G. et al., 2018) [12]

Цель

Оценить результаты повторной микроимпульсной циклофокоагуляции (мЦФК) у пациентов с рефрактерной глаукомой (РГ).

Материал и методы

Под наблюдением находилось 80 пациентов (48 мужчин и 32 женщины) в возрасте 74,1±5,9 лет с развитой (15), далекозашедшей (51) и терминальной (14) стадией рефрактерной глаукомы. Длительность заболевания составляла от 3 до 25 лет (в среднем 12,5±4,6 лет), у большинства (52) составляла более 10 лет. Все пациенты перенесли неоднократно антиглаукоматозные лазерные (в среднем 1,3±0,6) и хирургические (в среднем 1,75±0,7) операции проникающего и непроникающего типа и находились на максимальном местном гипотензивном режиме (в среднем 3,1±0,4 препарата).

До и после операции мЦФК всем пациентам проводилось офтальмологическое обследование, включающее визометрию, тонометрию (пневмо- и по методу Маклакова), биомикроскопию, компьютерную периметрию и оптическую когерентную томографию. Полученные данные обобщены в *таблице 1.*

До операции у пациентов глаза были спокойны. У части больных отмечалась застойная инъекция глазного яблока, рубцовые изменения конъюнктивы в зоне ранее выполненных хирургических антиглаукомных вмешательств, фильтрационная подушка была облитерирована *(рис. 1)*.

Оптическую когерентную томографию (ОКТ) заднего отрезка глазного яблока выполняли на приборе OCT-2000 3D (Topcon). При обследовании оценивали состояние диска зрительного нерва и макулярной зоны сетчатки: толщину слоя нервных волокон в перипапиллярной зоне, толщину сетчатки в макулярной области. Компьютерную периметрию (Octopus 900) проводили больным со второй и третьей стадией заболевания.

Техника операции: Процедура мЦФК выполнялась с использованием прибора SUPRA 810 (Quantel Medical, Франция). Независимо от стадии глаукомы во время первой процедуры применялись базовые параметры лазера: мощность — W=2 Вт, скважность — 31,3%, время воздействия на обе полусферы — 160 сек. Общая энергия лазерного воздействия, рассчитанная по формуле (E= 2W x рабочий цикл 31,3% x время воздействия (с)), составила 100 Дж. Проведение повторной (после первой операции) процедуры планировалось в случаях, если значения ВГД выше 21 мм рт.ст. или процент снижения ВГД от исходного меньше 20% к сроку последнего контрольного осмотра. Во время повторной процедуры мЦФК лазерная энергия были увеличена до 125 Дж путем увеличения времени лазерного воздействия — 200 сек. Указанные режимы с энергией лазерного воздействия находятся в безопасной и эффективной зоне в пределах от 100 до 150 Дж при проведении мЦФК *(рис. 2)* [13].

После обработки операционного поля больного антисептиком и субтеноновой анестезии 2,0 мл анестетика проводилась секторальная мЦФК вышеуказанными параметрами в нижней и верхней полусфере глазного яблока, исключая 3 и 9 часов *(рис. 3)*. Осложнений операции не отмечено.

Назначались инстилляции антисептика и нестероидного противовоспалительного препарата за 2 дня до операции и далее 3 раза в день после нее в течение 2 недель. Дополнительно после операции применяли глюкокортикостероиды 3 раза в день в течение 2 недель.

При статистической обработке результатов вычисляли среднее арифметическое значение (M), среднее арифметическое отклонение. Различия оценивали с помощью критерия Стьюдента, достоверными считались результаты при p<0,05.

Результаты

После анализа данных предоперационного обследования всем 74 пациентам с РГ были определены показания к проведению мЦФК. Пациенты находились под офтальмологическим контролем до операции, через пять-семь дней и далее через 1, 3, 6, 9, 12 месяцев после первой операции. Наблюдение за пациентами после повторной мЦФК проводилось по той же схеме в сроки до 3-9 месяцев после операции.

Течение раннего послеоперационного периода у всех больных проходило спокойно. При осмотре в ранние сроки отмечался умеренный отек бульбарной конъюнктивы, отсутствовала перикорнеальная инъекция глазного яблока, влага передней камеры была прозрачной.

Динамика внутриглазного давления после первой мЦФК была различной. В ранние сроки гипотензивный эффект был достигнут во всех случаях. В дальнейшем ВГД было стабилизировано у 12 из 15 пациентов развитой стадии, у 40 из 51 далекозашедшей стадии, у 10 из 14 терминальной стадии в сроки от трех до 12 месяцев наблюдения. На графиках представлена динамика ВГД с учетом стадии заболевания *(рис. 4-6)*.

Анализ результатов показал, что после первого вмешательства у 66 больных с развитой (15) и далекозашедшей (51) стадией функциональные результаты были стабильны за весь период наблюдения, оставаясь на дооперационном уровне, а параметры диска зрительного нерва и сетчатки по данным ОКТ остались в тех же значениях.

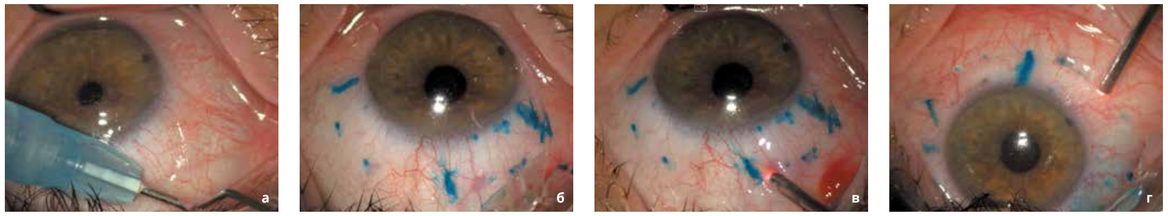

Рис. 3. Этапы проведения процедуры мЦФК: **а** — Субтеноновая анестезия; **б** — Разметка: 3мм от лимба; **в** — Верхняя полусфера; **г** — Нижняя полусфера

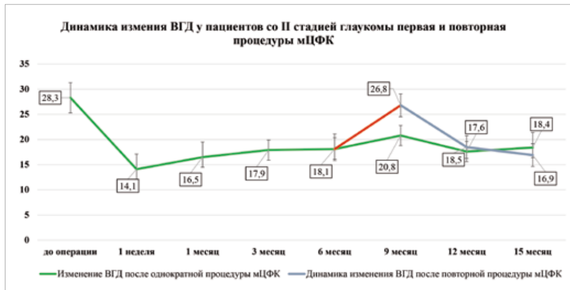

Рис. 4. Динамика изменения ВГД у пациентов со II стадией РГ

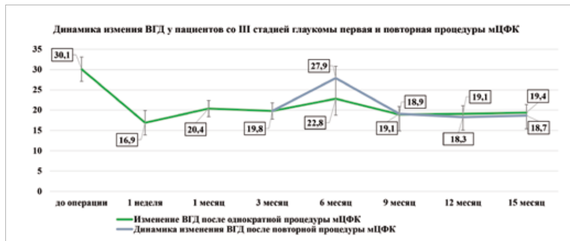

Рис 5. Динамика изменения ВГД при III стадии глаукомы

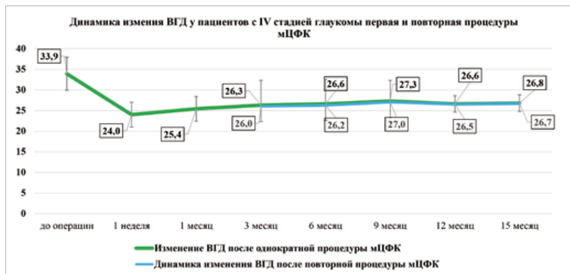

Рис. 6. Динамика изменения ВГД при IV стадии глаукомы

У 19 (23,7%) пациентов с нестабильным внутриглазным давлением после первой мЦФК были определены показания к повторной процедуре, которая была выполнена через 3 (2 пациента), 6 (12 пациентов), 9 (5 пациентов) месяцев после первого вмешательства.

Дополнительных особенностей течения послеоперационного периода при повторной мЦФК не отмечено. Также как и после первой, так и после повторной операции гипотензивный эффект в ранние сроки был достигнут во всех случаях. Сохранение гипотензивного эффекта зависело от стадии заболевания *(табл. 2)*.

У трех пациентов с развитой стадией заболевания с исходным средним ВГД 26,8± 3,2 мм рт. ст. компенсация внутриглазного давления сохранялась до 6 месяцев наблюдения, составив в среднем 16,9±1,4 мм рт. ст. (p<0,05; снижение на 36,9% от исходного уровня).

Схожие результаты отмечены и в группе больных с далекозашедшей стадией заболевания. Так, в сроки три месяца после проведения процедуры отмечалось снижение ВГД в среднем с 27,9±4,0 мм рт. ст. до 19,1±2,3 мм рт. ст. (p<0,05; снижение на 31,5% от исходного уровня) с последующей компенсацией ВГД до 18,3±2,0 мм рт. ст. через 6 месяцев после операции (снижение на 34,4%; p<0,05).

Закономерно, что наименее эффективно снижение ВГД зафиксировано у больных с терминальной стадией глаукомы. После проведения повторного вмешательства у пяти больных через 6 месяцев отмечалось снижение ВГД в среднем до 27,3±2,9 мм рт. ст. (снижение на 20,0%; p<0,05). И хотя после повторной процедуры не удалось достичь давления цели, больные отметили субъективное и клиническое улучшение: уменьшение боли и чувства тяжести в глазу, а также застойной инъекции и отека роговицы.

Количество применяемых гипотензивных препаратов после проведенной повторной мЦФК при II и III стадии глаукомы значимо снизилось в среднем с 2,8±0,5 до 2,2±0,3 без назначения дополнительных препаратов *(табл. 3)*.

Таблица 2. **Динамика изменения ВГД после проведения повторной мЦФК (n=19)**

Стадия глаукомы	ВГД до операции	ВГД через 3 месяца	% снижения	ВГД через 6 месяцев	% снижения
II стадия (n=3)	26,8±3,2	18,5±1,9	30,9	16,9±1,4	36,9
III стадия (n=11)	27,9±4,0	19,1±2,3	31,5	18,3±2,0	34,4
IV стадия (n=5)	34,3±3,7	26,2±3,1	23,6	27,0± 2,7	21,2

Таблица 3. **Количество применяемых гипотензивных средств (n=19)**

Стадии глаукомы	Количество гипотензивных препаратов (ГП)		
	До операции	Через 6 месяц	Достоверность
Развитая (n=3)	2,5±0,5	2,1±0,3	p<0,05
Далекозашедшая (n=11)	3,1±0,5	2,3±0,3	p<0,05
Терминальная (n=5)	3,2±0,6	2,9±0,4	p>0,05

Таблица 4. **МКОЗ до и после повторной мЦФК (n=19)**

Стадии глаукомы	Острота зрения в различные сроки наблюдения		
	До операции	Через 6 месяц	Через 12 месяц
Развитая (n=3)	0,78±0,09	0,75±0,05	0,76±0,09
Далекозашедшая (n=11)	0,51±0,13	0,5±0,05	0,52±0,1
Терминальная (n=5)	0,004±0,001	0,003±0,001	0,003±0,001

Таблица 5. **Параметры ОКТ сетчатки и зрительного нерва до и после повторной мЦФК (n=19)**

Исследуемые параметры	Стадия глаукомы	Сроки наблюдения		
		до операции	Через 6 месяцев	Через 12 месяцев
средняя толщина RNFL,μm	II стадия (n=3)	74,4±17,6	73,4±18,0	75,2±15,6
	III стадия (n=10)	46,6±8,5	46,8±6,2	46,7±7,1
макулярная зона, мкм	II стадия (n=3)	220,4±16,6	222,6±17,3	224,6±14,8
	III стадия (n=10)	218,4±12,5	216,1±11,9	217,8±13,2

МКОЗ у пациентов с развитой и далекозашедшей стадией заболевания за весь период наблюдения оставалась на дооперационном уровне *(табл. 4)*.

За период шестимесячного наблюдения параметры диска зрительного нерва и сетчатки по данным ОКТ остались в тех же значениях *(табл. 5)*.

Пациентам с развитой и далекозашедшей стадией оценивали в динамике поля зрения с помощью статической компьютерной периметрии OCTOPUS 900 по программе 30-2. Значимых изменений за период наблюдения не выявлено *(табл. 6)*.

Обсуждение

Лечение РГ представляет собой одну из сложнейших задач современной офтальмологии в силу ее особой устойчивости к традиционно применяемым методам лечения [1-4]. В качестве альтернативы традиционным методам лечения рефрактерной глаукомы была предложена непрерывная диодлазерная циклофотокоагуляция (ЦФК) [5]. Однако наличие серьезных осложнений, вызванных непрерывной ЦФК, привело к разработке нового подхода лазерного лечения глаукомы, известного как микроимпульсная циклофотокоагуляция [6-17].

Данные литературы и собственные результаты показывают эффективность и безопасность мЦФК при лечении РГ [6-17]. При этом критерии эффективности мЦФК содержатся в шкале Каплана-Мейера, основными параметрами которой являются показатели снижения ВГД в долгосрочной перспективе, отсутствие показаний к назначению дополнительных гипотензивных средств, отсутствие осложнений и дополнительной хирургии глаукомы, кроме мЦФК [9, 13].

Опубликованные ранее и обсуждаемые настоящие собственные результаты показали, что стабилизация ВГД в течение 12 месяцев после проведения однократной операции мЦФК у больных с оперированной рефрактерной глаукомой различной стадии отмечалась в 61 (76,3%) из 80 случаев. При этом динамика внутриглазного давления после первой мЦФК была различной. Если

Таблица 6. **Данные статической периметрии до и после мЦФК (n=19)**

Исследуемый параметр	Стадия глаукомы	Сроки наблюдения	
		До операции	Через 6 месяцев
MD (mean deviation), dB	II стадия (n=3)	8,28±1,28	8,05±1,19
	III стадия (n=11)	14,7±2,2	15,27±1,96

в ранние сроки гипотензивный эффект был достигнут во всех случаях, то в дальнейшем ВГД после первой мЦФК в сроки от 3 до 12 месяцев наблюдения было стабилизировано у 12 из 15 пациентов при развитой, у 40 из 51 при далекозашедшей, у 10 из 14 больных при терминальной стадии. Через 3 (2 больных), 6 (12 больных), 9 (5 больных) месяцев наблюдения эффект первой процедуры уменьшился у 19 пациентов. Снижение ВГД было заметно меньше 20% от исходного уровня, что и потребовало проведения повторной мЦФК без дополнительного хирургического вмешательства.

Анализ результатов показал, что после первого вмешательства отсутствовали осложнения операции и послеоперационного периода, функциональные результаты были стабильны: МКОЗ у пациентов с развитой и далекозашедшей стадией заболевания за весь период наблюдения оставалась на дооперационном уровне, а параметры диска зрительного нерва и сетчатки по данным ОКТ остались в тех же значениях.

Аналогичные результаты отмечались и после повторного проведения мЦФК в анализируемой группе больных. Течение операции и послеоперационного периода у всех больных проходило спокойно. Через 6 месяцев наблюдения отмечалось снижение ВГД при развитой, далекозашедшей и терминальной стадии заболевания, соответственно на 36,9%, 34,4%, 21,2% от исходного уровня. Кроме того, количество применяемых гипотензивных капель при II и III стадии глаукомы значимо снизилось в среднем с 2,8±0,5 до 2,2±0,3 без назначения дополнительных препаратов, а функциональные результаты по данным обследования были стабильны. Ни в одном случае не потребовалось проведения иного антиглаукомного хирургического вмешательства. Таким образом, полученные результаты в анализируемой группе больных соответствуют анализу Каплана-Мейера по эффективности успеха проведенного лечения [9, 13].

В зарубежной и отечественной литературе имеется только несколько работ, посвященных повторному проведению мЦФК. Kuchar и соавт. в своей работе показали эффективность повторного лечения по указанной методике [10]. Но в настоящий момент остается нерешенным вопрос относительно количества возможных повторных процедур в случае недостаточного гипотензивного эффекта, и существует ли порог лазерной энергии, при превышении которого повторное лечение будет сопровождаться высоким риском послеоперационных осложнений. Nguyen и соавт. повторили процедуру до 4 раз [14]. Кроме того, при решении вопроса о повторной процедуре одни авторы рекомендуют использовать более высокие показатели лазерной энергии в сравнении с первой процедурой, другие склоняются к более низким уровням энергии, но с возможностью многократного повторения вмешательства [13, 15-17]. Наш опыт применения повторной процедуры показал отсутствие осложнений в послеоперационном периоде при увеличении общей энергии со 100 Дж до 125 Дж.

Исследования, в которых при мЦФК применялись относительно низкие уровни энергии (≤100 Дж), показали умеренные результаты (снижение ВГД примерно на 30%) в краткосрочной перспективе (около 1 месяца). Но во многих случаях для поддержания эффекта в среднесрочные сроки потребовалось более одного сеанса мЦФК (до трех) [10, 12, 13], из-за чего некоторые авторы отказались от метода из-за недостаточных результатов [7].

Стратегию низких энергий выбрали также Tan A.M. et al. (2010), авторы, используя настройки лазера с суммарной энергией 62,5 Дж, прооперировали 40 больных с РГ, при этом положительный результат получен лишь в 26 случаях. В 14 случаях из 40 (35%) глаз потребовалась повторная операция, после которой в 9 случаях ВГД вновь декомпенсировалось, и, учитывая низкую суммарную эффективность, авторы отказались от третьего сеанса мЦФК [16].

Аналогичную тактику щадящей лазерной энергии выбрали Aquino M.C. с соавт. (2015), проведя мЦФК у 24 больных. После 18 месяцев наблюдения лишь в 52% случаев (13 из 24 пациентов) были достигнуты критерии успеха (снижение базового ВГД на 30%), остальным больным в дальнейшем потребовалось проведение второго и третьего сеанса лазерного лечения [7].

Противоположной тактики лечения придерживаются другие авторы. Так, ретроспективную серию 79 пациентов с РГ, которым была проведена мЦФК, опубликовали Williams A.L. с соавт. (2018). Авторы применяли более длительное время лечения — 300с на обе полусферы глазного яблока (187,8 Дж). В послеоперационном периоде в среднем наблюдалось снижение ВГД на 51% от среднего базового уровня. И, тем не менее, дополнительное применение мЦФК потребовалось для 10 глаз (12,6%), у 8 из которых ВГД компенсировалось в сроки между 1 и 3 месяцами после лечения [17].

Garcia A.G. с соавт. (2019) провели ретроспективный анализ 116 операций мЦФК, в котором увеличение энергии воздействия регулировалось временем (более 180 секунд и менее 180 секунд). Положительный эффект достигнут в 66,4% случаев. Статистически достоверной разницы в эффективности в зависимости от времени воздействия авторами не получено, однако авторы указывают, что количество осложнений на глазах при более продолжительном воздействии было выше по сравнению с глазами с меньшей длительностью. В 22 случаях (19,0%) пациентам потребовалась повторная процедура мЦФК [9].

Вопросы выбора энергии напрямую связаны с осложнениями операции и послеоперационного периода. Действительно, верхний уровень общей энергии, который может быть применен, в основном ограничен появлением осложнений. Так, Williams A.L. с соавт. (2018) и Emanuel M.E. с соавт. (2017) использовали до 200 Дж и 225 Дж энергии и получили снижение ВГД от базового уровня на 46% и 60% соответственно. Тем не менее, осложнения составили более 45% случаев в обоих исследованиях [8, 17]. Среди наиболее распространенных осложнений отмечены снижение зрения, хроническая гипотония, увеит.

Sanchez F.G. и др. (2018) провели сравнительный анализ лечения 17 пациентов с уровнем энергии мЦФК в диапазоне от 62 до 112 Дж. Общая эффективность оказалась невысокой — 27,3%. Однако, при использовании лазерной энергии 112 Дж успех достигнут у 75% пациентов, и ВГД по сравнению с исходным уровнем снизилось на 34%. У всех пациентов, получивших низкий уровень энергии (62 Дж), ВГД оставалось некомпенсированным. Ни в одном случае осложнений не наблюдалось [13].

Анализ имеющихся литературных данных и собственных исследований позволяет предположить, что оптимальный баланс эффективности/безопасности с минимальным побочным действием при различных стадиях глаукомы находится в безопасной и эффективной зоне значений лазерной энергии в диапазоне от 112 до 150 Дж *(см. график на рис. 2)* [6,8-10,13-17].

Собственные исследования показали, что первоначальное применение лазерной энергии в 100 Дж при мЦФК у 80 пациентов привело к компенсации ВГД у 61 (76,3%) больных с различной стадией глаукомы до 12 месяцев наблюдения и лишь 19 пациентам (23,7%) потребовалось повторное вмешательство в сроки 3 (2 пациента), 6 (11 пациентов), 9 (5 пациента) месяцев после первой процедуры. При повторном вмешательстве использовалось 125 Дж лазерной энергии, что позволило добиться компенсации ВГД при 6-месячном сроке наблюдения у всех больных с развитой и далекозашедшей стадией глаукомы (14 больных). При терминальной стадии заболевания (5 больных) удалось снизить ВГД на 21,2% от исходного уровня, получить субъективное и клиническое улучшение. Данные параметры лазера обеспечили неосложненное течение операции и послеоперационного периода. Анализ результатов повторного вмешательства выявил стабильное состояние остроты зрения и параметров диска зрительного нерва по данным ОКТ, а количество применяемых гипотензивных препаратов после проведенных процедур мЦФК при II и III стадии глаукомы значимо снизилось в среднем с 2,8±0,5 до 2,2±0,3. При терминальной стадии заболевания уменьшение гипотензивных средств было менее значимо (p>0,05).

Выводы

1. Проведенное исследование показало, что проведение как однократной, так и повторной микроимпульсной циклофотокоагуляции с лазерной энергией 100 Дж и 125 Дж является безопасным и эффективным методом лечения рефрактерных форм глаукомы различной стадии заболевания.

2. Выполнение первичной мЦФК с лазерной энергией 100 Дж оказалось эффективной процедурой у 61 (77,0%) из 80 пациентов в сроки наблюдения 12 месяцев. Проведение повторной мЦФК у 19 пациентов с большей энергией воздействия (125 Дж) привело к снижению ВГД при развитой стадии на 36,9% от исходного, при далекозашедшей — на 34,4% и при терминальной стадии заболевания на 21,2% к 6 месяцам наблюдения.

3. Изучение микроимпульсного лазерного воздействия открывает перспективы для пересмотра базовых параметров процедуры мЦФК со 100 до 125 Дж для достижения более длительного и одновременно безопасного гипотензивного эффекта у больных с РГ.

Литература

1. Астахов Ю.С., Егоров Е.А., Астахов С.Ю., Брезель Ю.А. Хирургическое лечение «рефрактерной» глаукомы // РМЖ. Клиническая офтальмология. 2006;7(1):25–27. [Astakhov YS, Egorov EA, Astakhov SY, Brezel YA. Surgical treatment of refractory glaucoma. RMJ. Clinical ophthalmology. (RMZh. Klinicheskaya oftal'mologiya). 2006;7(1):25-27. (In Russ.)]

2. Бессмертный А.М. К вопросу о дифференцированном хирургическом лечении основных форм рефрактерной глаукомы // РМЖ Клиническая офтальмология. 2002;2:59-60. [Bessmertny A.M. On the issue of differentiated surgical treatment of the main forms of refractory glaucoma // RMJ Clinical Ophthalmology. 2002;2:59-60. (In Russ.)].

3. Бойко Э.В., Куликов А.Н., Скворцов В.Ю. Сравнительная оценка диод-лазерной термотерапии и лазеркоагуляции как методов циклодеструкции (экспериментальное исследование) // Практическая медицина. Офтальмология. — Казань, 2012. № 4-1 (59). С. 175-179. [Boyko E.V., Kulikov A.N., Skvortsov V.Y. Comparative evaluation of diode laser thermotherapy and laser coagulation as methods of cyclodestruction (experimental study). Practical medicine. Ophthalmology. — Kazan. (Prakticheskaya meditsina. Oftal'mologiya). — Kazan, 2012; No. 4-1 (59). S. 175-179. (In Russ.)]

4. Еричев В.П. Рефрактерная глаукома: особенности лечения // Вестник офтальмологии. 2000;116(5):8-10. [Erichev V.P. Refractory glaucoma: treatment features // Bulletin of Ophthalmology. (Vestnik oftal`mologii). 2000;116 (5):8-10. (In Russ.)].

5. Краснов М.М., Наумиди Л.П. Транссклеральная контактная лазерная циклофотокоагуляция при глаукоме // Вестник офтальмологии.1988;4:35-39. [Krasnov M.M., Naumidi L.P. Transscleral contact laser cyclophotocoagulation for glaucoma. Bulletin of Ophthalmology.(Vestnik oftal`mologii). 1988;4:35-39. (In Russ.)].

6. Толчинская А.И., Иошин И.Э., Максимов И.В. Применение микроинвазивной циклофотокоагуляции (мЦФК) у пациентов с рефрактерной глаукомой // Современные технологии в офтальмологии. 2020;4 (35):151-152. doi.org/10.25276/2312-4911-2020-4-151-152. [Tolchinskaya A.I., Ioshin I.E., Maksimov I.V. Application of microinvasive cyclophotocoagulation (MP-TSCPC) in patients with refractory glaucoma // Modern technologies in ophthalmology. (Sovremennye tekhnologii v oftal'mologii). 2020;4(35):151-152. https://doi.org/10.25276/2312-4911-2020-4-151-152. (In Russ.)].

7. Aquino MC, Barton K, Tan AM, Sng C, Li X, Loon SC, et al. Micropulse versus continuous wave transscleral diode cyclophotocoagulation in refractory glaucoma: a randomized exploratory study. Clin Exp Ophthalmol. 2015;43(1):40-6. https://doi: 10.1111/ceo.12360 pmid: 24811050

8. Emanuel ME, Grover DS, Fellman RL, Godfrey DG, Smith O, Butler MR, Kornmann HL, Feuer WJ, Goyal S. Micropulse Cyclophotocoagulation: Initial Results in Refractory Glaucoma. J. Glaucoma. 2017 Aug; 26(8):726-729. https://doi.org/10.1097/IJG.0000000000000715.

9. Garcia GA, Nguyen C.V., Yelenskiy A. et al. Micropulse Transscleral Diode Laser Cyclophotocoagulation in Refractory Glaucoma // Ophthalmology Glaucoma, 2019;2(6):402-412. https://doi.org/10.1016/j.ogla.2019.08.009Get

10. Kuchar S, Moster MR, Reamer CB, Waisbourd M. Treatment outcomes of micropulse transscleral cyclophotocoagulation in advanced glaucoma. Lasers Med Sci. 2016;31:393-396.

11. Maslin J.S., Chen P.P., Sinard J., Nguyen A.T., Noecker R. Histopathologic changes in cadaver eyes after MicroPulse and continuous wave transscleral cyclophotocoagulation. Canadian Journal of Ophthalmology. 2020;55(4):330-335. https://doi:10.1016/j.jcjo.2020.03.010.

12. Pantcheva MB, Kahook MY, Schuman JS, Noecker RJ. Comparison of acute structural and histopathological changes in human autopsy eyes after endoscopic cyclophotocoagulation and trans-scleral cyclophotocoagulation. Br J Ophthalmol. 2007; 91(2):248-52. https://doi: 10.1136/bjo.2006.103580 pmid: 16987899.

13. Sanchez FG, Lerner F, Sampaolesi J, Noecker R, Becerra N, Iribarren G, et al. Efficacy and Safety of Micropulse(R) Transscleral Cyclophotocoagulation in Glaucoma. Arch Soc Esp Oftalmol. 2018. https://doi: 10.1016/j.oftal.2018.08.003 pmid: 30290978

14. Nguyen M, Noecker M. Micropulse Trans-Scleral Cyclophotocoagulation For The Treatment Of Glaucoma. Presented at: The 26th Annual AGS Meeting; Coronado, CA2017

15. Souissi S, Baudouin C, Labbé A, Hamard P. Micropulse transscleral cyclophotocoagulation using a standard protocol in patients with refractory glaucoma naive of cyclodestruction. Eur J Ophthalmol. 2019 Sep 23:1120672119877586. https://doi: 10.1177/1120672119877586

16. Tan AM, Chockalingam M, Aquino MC, Lim ZL, See JL, Chew PT. Micropulse transscleral cyclophotocoagulation in the treatment of refractory glaucoma. Clin Experiment Ophthalmol. 2010; Apr;38(3):266-272.

17. Williams AL, Moster MR, Rahmatnejad K, Resende AF, Horan T, Reynolds M, et al. Clinical Efficacy and Safety Profile of Micropulse Transscleral Cyclophotocoagulation in Refractory Glaucoma. J. Glaucoma. 2018;27(5):445-9. https://doi: 10.1097/IJG.0000000000000934 pmid: 29521718.

Серия статей посвящена 120-летию образования ФГБУ «НМИЦ глазных болезней им. Гельмгольца»

Клинико-морфологическое исследование ретинобластомы после локальной химиотерапии

С.В. Саакян[1], И.П. Хорошилова-Маслова[1], С.С. Тадевосян[1], А.Ю. Цыганков[1], Г.П. Захарова[1], О.А. Иванова[1], А.А. Жаруа[2]

[1]ФГБУ «НМИЦ глазных болезней им. Гельмгольца» Минздрава РФ, г. Москва;
[2]Глазная клиника доктора Беликовой, г. Москва

Актуальность

За последние 20 лет лечение ретинобластомы — наиболее злокачественной опухоли сетчатки у детей — значительно изменилось. Главным направлением стало не только сохранение жизни ребенка и глазного яблока как органа, но и попытка сохранения остаточного зрительного потенциала. Метод системной неоадъювантной химиотерапии (СХТ), внедренный в конце XX века и успешно применяемый при лечении солидных опухолей, обладая рядом побочных действий в виде развития различных осложнений соматического характера, показал свою неэффективность при наличии эндофитного характера роста (отсевов в стекловидное тело) и резистентных формах опухоли. В связи с этим в последнюю декаду с целью повышения концентрации химиопрепарата внутри глаза, профилактики нежелательных эффектов, связанных с системным введением химиотерапевтического агента [1-2], и улучшения эффективности лечения начали использовать локальное введение цитостатиков в виде интраартериальной (СИАХТ) и интравитреальной химиотерапии (ИВХТ).

В настоящее время имеется большое количество клинических исследований [3-6], свидетельствующих о резком расширении показаний к органосохранному лечению в связи с эффективностью этих методик, несмотря на развитие определенных витреоретинальных осложнений, возникающих на фоне локального лечения. Однако сведения относительно морфологически подтвержденных изменений ретинобластомы и развивающихся осложнений при локальном воздействии химиопрепаратов у человека весьма ограничены.

Цель

Определение характера резорбции опухоли и возможных осложнений, связанных с ретинотоксическим действием мелфалана и карбоплатина, при локальной химиотерапии.

Материал и методы

Материалом для исследования были 19 энуклеированных глаз от 19 пациентов с диагностированной ретинобластомой (11 девочек и 8 мальчиков) после комбинированного органосохранного лечения, включающего СХТ в сочетании с локальной химиотерапией (СИАХТ и/или ИВХТ). В 13 случаях отмечали монокулярную форму, в 6 — бинокулярную. Средний возраст детей на момент начала лечения составил 8,95±2,1 месяца.

До начала проведения локальной химиотерапии группа B по классификации ABC [7] выявлена в 2 случаях, группа C — в 3, D — в 10, E — в 4. СИАХТ проведена 13 детям, ИВХТ — 1 ребенку, СИАХТ в сочетании с ИВХТ — 5 детям. Энуклеация проведена через 26,5±14,7 мес. после начала лечения. Энуклеированные глаза фиксировали в 10% формалине, проводили по спиртам, заливали в парафин, препараты окрашивали гематоксилин-эозином. Гистологическое исследование проводили путем световой микроскопии. При патоморфологическом изучении микропрепаратов во всех 19 случаях верифицирована ретинобластома.

Результаты

С 2011 по 2017 годы после попытки органосохраняющего лечения, включающего применение локальной химиотерапии, удалено 30 глаз. Из них в исследование вошли 19 глаз. Ретроспективный анализ позволил выявить ряд причин, приведших к энуклеации. В 3 случаях у пациентов, получивших локальную химиотерапию, клинически наряду с положительным эффектом в виде уменьшения размеров опухоли, площади диссеминации, возникали осложнения в виде вторичной глаукомы, выраженного фиброза, отслойки сетчатки, которые приводили не только к потере зрения, но и, препятствуя визуализации глазного дна, обосновывали необходимость энуклеации. В остальных случаях энуклеация проведена по причине продолженного роста опухоли (n=16) или отрицательной динамики на фоне лечения (n=3).

Анализ проведенного гистологического исследования позволил выявить существенные изменения в опухолевой ткани в виде резорбции опухолевых узлов, связанной с разрушением ткани опухоли и замещением ее фиброзной тканью, разрастанием глии, образованием петрификатов.

В 3 из 19 глаз выявили полную резорбцию опухоли в виде замещения ее рубцовой тканью (n=2) или формирования многочисленных узелковых структур из глиальных пролифератов в воронкообразно отслоенной сетчатке (n=1). Вместе с тем определялись осложнения, связанные с токсическим действием препарата и методом его введения. В полости стекловидного тела отмечали гемофтальм и очаги фиброза с новообразованными сосудами в результате организации кровоизлияний. Геморрагии развились по причине некротических изменений в стенках сосудов, которые, возможно, связаны с интраартериальным введением препарата. Во всех 3 случаях наблюдали деструктивные изменения РПЭ, диссоциацию клеток РПЭ и их миграцию в атрофичную сетчатку с оголением мембраны Бруха. Подобное осложнение связано с тропностью мелфалана при интравитреальном введении к пигментным тканям и накоплением мелфалана в них, что приводит к нарушению метаболизма клеток РПЭ, их деструкции и атрофии сетчатки.

Активная ткань опухоли выявлена в 16 глазах, из них в 13 отмечена частичная резорбция опухоли, в 3 глазах признаков резорбции не выявлено. Инвазия опухоли в хориоидею отмечена в 5 случаях, в передний отдел глаза — в 3 случаях, в зрительный нерв до линии отсечения — в 3 случаях. Формирование ретробульбарного очага опухоли выявлено в 1 случае.

Частичная резорбция, выявленная в 13 случаях, характеризовалась признаками разрушения опухоли с выраженными явлениями апоптоза опухолевых клеток, формированием многочисленных петрификатов, окруженных полями фиброза. Процесс резорбции опухоли являлся незавершенным, поскольку выявлены очаги активного разрастания опухолевых клеток в ткани сетчатки и/или среди фиброза. В отдельных случаях опухолевая ткань, состоявшая из мелких клеток, формировала многочисленные узелки в сетчатке, между которыми структура сетчатки сохранна. Отмечено прорастание опухолевых клеток в хориоидею.

Следует отметить, что у 4 пациентов активная комбинированная терапия способствовала развитию клинически положительной динамики с резорбцией опухолевых узлов. Однако после перенесенного инфекционного заболевания с высокой температурой возникла активация опухолевого роста с появлением новообразованных опухолевых узлов. У одного пациента из них отмечали значительную деструкцию РПЭ и выявляли отсевы в перихориоидальное пространство. Данные случаи расценивали как активный опухолевой рост в связи с подавлением иммунитета, вызванным перенесенным острым инфекционным заболеванием. Такая активность опухолевого роста на фоне большого объема проведенного комбинированного химиотерапевтического лечения делала бесперспективным дальнейшее органосохранное лечение, повышала риски метастазирования и обосновывала необходимость удаления пораженного глаза.

В других 3 глазах не выявили признаков резорбции опухоли. При морфологическом исследовании отмечено, что почти вся сетчатка замещена опухолевой тканью. Обширный опухолевой узел выполнял 1/3 объема глазного яблока, характеризовался диффузным ростом и состоял из многочисленных псевдорозеток, свидетельствующих о недифференцированной ретинобластоме. Отмечали прорастание опухоли в передний отдел глаза, хориоидею и зрительный нерв до линии отсечения. В одном случае выявлено прорастание по эмиссариям с формированием ретробульбарной ткани. Такой агрессивный рост, возможно, обусловлен рефрактерностью к химиопрепаратам.

Заключение

Наши результаты, основанные на анализе морфологических изменений структур глаза, подтвердили, что локальная химиотерапия эффективна при ретинобластоме и приводит к разрушению опухоли. Однако при патогистологическом исследовании удаленных глаз наряду с резорбцией опухоли выявлены интраокулярные осложнения в результате токсического эффекта препарата и активная ткань опухоли. При выборе тактики ведения больного необходимо строго учитывать показания к выбору метода лечения, соблюдать дозировку и режимы введения препарата. Нарушение протоколов химиотерапии, как локальной, так и системной, не позволяет достигнуть положительного результата лечения в виде полной резорбции ретинобластомы и может привести к резистентности опухоли, развитию непреодолимых осложнений, которые не только не позволят сохранить глаз, но и повысят риск метастазирования.

Литература

1. Kaneko A., Suzuki S. Eye-preservation treatment of retinoblastoma with vitreous seeding. Jpn J Clin Oncol. 2003; 33(12):601-607.

2. Munier F.L., Gaillard M.C., Balmer A.,Soliman S., Podilsky G., Moulin A.P., Beck-Popovic M. Intravitreal chemotherapy for vitreous disease in retinoblastoma revisited: from prohibition to conditional indications. Br J Ophthalmol. 2012; 96(8):1078-1083. doi:10.1136/bjophthalmol-2011-301450

3. Ушакова Т.Л., Трофимов И.А., Говорцова О.В., Яровой А.А., Саакян С.В., Летягин и др. Новая эра органосохраняющего лечения детей с интраокулярной ретинобластомой в России: мультицентровое когортное исследование. Онкопедиатрия. 2018; 5(1):51-69.

4. Shields C.L., Lally S.E., Leahey A.M. et al. Targeted retinoblastoma management: when to use intravenous, intra-arterial, periocular, and intravitreal chemotherapy. Curr Opin Ophthalmol. 2014; 25(5):374-385.

5. Shields C.L., Manjandavida F.P., Lally S.E. et al. Intra-arterial chemotherapy for retinoblastoma in 70 eyes: outcomes based on the international classification of retinoblastoma. Ophthalmology. 2014; 121(7):1453-1460.

6. Долгушин Б.И., Ушакова Т.Л., Погребняков И.В., Трофимов И.А., Кукушкин А.В. и др. Роль селективной интраартериальной и интравитреальной химиотерапии в органосохраняющем лечении детей с ретинобластомой. Забайкальский медицинский вестник. 2018; 1:7–24.

Первый опыт получения клеточной культуры увеальной меланомы и оценка ее химиочувствительности

С.В. Саакян[1,3], А.Ю. Цыганков[1,3], Н.И. Моисеева[2], А.Ф. Карамышева[2], Д.Д. Гарри[3]

[1]ФГБУ «НМИЦ глазных болезней им. Гельмгольца» Минздрава РФ, г. Москва;
[2]ФГБУ «НМИЦ онкологии им. Н.Н. Блохина» Минздрава РФ, г. Москва;
[3]ФГБОУ ВО МГМСУ им. А.И. Евдокимова Минздрава РФ, г. Москва

Введение

Увеальная меланома (УМ) — наиболее частая первичная злокачественная внутриглазная опухоль во взрослой популяции, составляющая около 3% от меланом всех локализаций [1]. Частота УМ по обращаемости составляет от 6 до 8 случаев на один миллион населения в год и остается стабильной в течение последних десятилетий [2]. Факторы риска развития УМ включают белый цвет кожи, голубой и серый цвет глаз, ультрафиолетовое излучение, наличие диспластических невусов кожи, меланоцитоза глаза и мутаций в генах GNAQ/GNA11 и BAP1 [3, 4].

Системная химиотерапия при наличии первичной или метастатической УМ обычно неэффективна [5]. Клетки УМ высокорезистентны по отношению к химиопрепаратам, что влияет на крайне низкую эффективность системного лечения опухоли [5]. В конце 1990-х и начале 2000-х появились первые работы, посвященные возможности комбинированного лечения (интраартериальная химиотерапия с применением фотемустина и цисплатина с хемоэмболизацией или хирургической резекцией метастазов УМ в печень), при этом положительный эффект достигнут лишь у небольшого количества пациентов [6]. Введение других препаратов, таких как блеомицин, винкристин, ломустин, дакарбазин и интерферон-альфа, привело к частоте объективных ответов 20%, но было ассоциировано со значимыми токсическими эффектами [7]. В дальнейшем предпринимались попытки оценки эффективности комбинации различных химиопрепаратов для терапии как первичной, так и метастатической УМ, но результаты были относительно неуспешными [8].

Цель

Попытка создания первичной клеточной культуры увеальной меланомы и оценка лекарственной устойчивости к химиопрепаратам.

Материал и методы

Клинико-морфологические данные. Всего в исследование включены 20 пациентов (11 женщин и 9 мужчин в возрасте от 39 до 71 года, средний возраст 53,2±7,7 года), поступивших в стационар отдела офтальмоонкологии и радиологии НМИЦ ГБ им. Гельмгольца с подозрением на увеальную меланому. Высота опухоли составила от 5,3 до 12,9 (9,1±2,2) мм, диаметр основания опухоли — от 8,9 до 18,4 (15,8±5,7) мм. В исследование вошли опухоли хориоидеи (n=17; 85%) и цилиохориоидальной зоны (n=3; 15%). Во всех изучаемых случаях единственным возможным методом лечения служила энуклеация пораженного глаза. Оперативное вмешательство выполняли по стандартной методике. Гистологическая верификация опухоли проведена в отделе патологической анатомии и гистологии НМИЦ ГБ им. Гельмгольца, при этом отмечены опухоли веретеноклеточного (n=11; 55%), смешанноклеточного (n=6%; 30%) и эпителиоидноклеточного строения (n=3; 15%).

Получение первичной культуры опухоли. Методика получения первичной клеточной культуры соответствовала описанной нами ранее [9]. После вскрытия глазного яблока во всех случаях были взяты образцы опухолевой ткани для получения клеточной культуры с последующим исследованием лекарственной устойчивости и проведением колориметрического теста для оценки метаболической активности клеток (МТТ-тест). Опухолевый образец транспортировался в лабораторию генетики опухолевых клеток НМИЦ онкологии им. Н.Н. Блохина в течение 2-3 часов в бессывороточной среде DMEM («ПанЭко», Россия) с добавлением 100 мкг/мл гентамицина («Микроген», Россия). Далее полученная ткань обрабатывалась механически (измельчалась стерильными ножницами) и ферментативно (0,25% трипсин-0,04% ЭДТА, «ПанЭко», Россия) до получения клеточной суспензии, которая переносилась в культуральные флаконы («Corning-Costar», США) со средой альфа-MEM (первые 10 культур) либо DMEM (следующие 10 культур) («ПанЭко», Россия) с добавлением 10% эмбриональной бычьей сыворотки («Hyclone», США) и гентамицина 50 мкг/мл. Также была центрифугирована транспортировочная среда, и полученный осадок клеток тоже высевался на флаконы. Флаконы помещались в термостат при температуре 37°C и 5% содержанием CO2. В процессе культивирования производилась периодическая смена культуральной среды. При достижении клетками 60-80% уровня конфлюэнтности проводили МТТ-тест.

МТТ-тест. Клетки первичной культуры УМ рассевали на 96-луночное плато по 1,5×103 клеток в лунку в объеме 90 мкл культуральной среды DMEM. Препараты добавляли в различных концентрациях на следующий день в объеме 10 мкл. Все выбранные препараты зарегистрированы и разрешены к применению в онкологической практике на территории Российской Федерации. Использовали несколько разведений шести препаратов (гемцитабин, митоксантрон, вальпроат натрия, треосульфан, ретинола пальмитат, непафенак), которые добавляли в объеме 10 мкл на следующий день.

В контрольные лунки добавляли 10 мкл бессывороточной среды. Клетки культивировали в течение 3-х суток. Затем в лунки добавляли реагент МТТ («ПанЭко», Россия) в концентрации 5 мг/мл в объеме 20 мкл на лунку. Через 1,5-2 часа среду с реагентом удаляли и осадок растворяли в 60 мкл ДМСО. Уровень оптической плотности растворов в каждой лунке определяли с помощью спектрофотометра (планшетного ридера) Multiskan FC, при длине волны 594 нм.

Полученные результаты обрабатывались в «Программе для расчета IC50 химиотерапевтических веществ» (MS Excel), строился график зависимости уровня оптической плотности (проценты от контроля) от концентрации вещества и рассчитывалась искомая концентрация IC50 (полумаксимальное ингибирование).

Результаты

Из 20 образцов увеальной меланомы только в 7 случаях удалось получить первичные культуры, которые пролиферировали в количестве, необходимом для постановки МТТ-теста. Однако и последние образцы не переживали 4 пассаж, накапливали меланин и уходили в апоптоз. Клетки из первых 10 полученных образцов культивировались на среде альфа-MEM. Из первых 10 образцов вышло только 40% первичных культур, и было принято решение следующие 10 образцов культивировать на среде DMEM, выход составил 30%, достоверных отличий в эффективности культивирования на этих двух средах выявлено не было (p>0,05).

Препараты ретинола пальмитата и непафенака не демонстрировали цитотоксичное действие на клетки УМ, более того, в случае UM4 оба препарата оказали пролиферативный эффект на данную первичную культуру: непафенак только в самой высокой концентрации 100 мкг/мл 144±18%, а ретинола пальмитат на всем концентрационном диапазоне с максимумом при концентрации 10 000 МЕ/мл 200±27,1%.

Вальпроат натрия (Конвулекс) не оказал цитотоксического действия только на 1 из 5 исследованных культур УМ (UM4), в 2 из 5 культур 50% клеток погибли при самой низкой концентрации 1,88 мг/мл, и в 2 из 5 УМ — при концентрации 7-10 мг/мл. Однако для 4 культур из 5 отмечено более низкое цитотоксическое действие высокой концентрации — 30 мг/мл. Цитотоксический эффект треосульфана удалось оценить только на 4 культурах УМ, но на все культуры он оказал противоопухолевое действие, при этом в 2 случаях был эффективен в концентрации 0,16 мг/мл. Действие гемцитабина было исследовано на всех 7 полученных культурах УМ. В концентрации 2,5 мг/мл препарат оказал выраженный цитотоксический эффект на 4 из 7 культур (гибель 70-80% клеток) и привел к гибели приблизительно 45% клеток в оставшихся 3 культурах. Только гемцитабин показал прямой дозозависимый эффект (увеличение % погибших клеток с увеличением концентрации препарата) на всех культурах УМ. Митоксантрон оказывал противоположный эффект на культуры: в 2 из 5 случаев в высоких концентрациях стимулировал их рост, однако в 3 из 5 случаев даже в минимальной концентрации приводил к гибели 70-80% клеток.

Заключение

В настоящей работе проведена попытка создания первичной клеточной культуры увеальной меланомы, при этом только в семи случаях из двадцати пролиферация была достаточной для постановки МТТ-теста. Определена эффективность шести химиопрепаратов. Для более детальной оценки химиочувствительности первичных увеальных меланом необходимы дальнейшие исследования.

Литература

1. Singh A.D., Turell M.E., Topham A.K. Uveal melanoma: trends in incidence, treatment, and survival. Ophthalmology. 2011; 118:1881-1885.

2. Гришина Е.Е., Лернер М.Ю., Гемджян Э.Г. Эпидемиология увеальной меланомы в Москве. Альманах клинической медицины. 2017; 45(4):321-325.

3. Саакян С.В., Амирян А.Г., Цыганков А.Ю., Логинов В.И., Бурденный А.М. Мутации в онкогенах GNAQ и GNA11 у больных увеальной меланомой. Молекулярная медицина. 2014; 2:34-37.

4. Shields C.L., Kaliki S., Livesey M., Walker B., Garoon R. et al. Association of ocular and oculodermal melanocytosis with the rate of uveal melanoma metastasis: analysis of 7872 consecutive eyes. JAMA Ophthalmol. 2013; 131:993-1003.

5. Alvarez-Rodriguez B., Latorre A., Posch C., Somoza A. Recent advances in uveal melanoma treatment. Med Res Rev. 2017; 37:1350-1372.

6. Becker J.C., Kampgen E., Brocker E.B. Classical chemotherapy for metastatic melanoma. Clin Exp Dermatol. 2000; 25:503–508.

7. Leyvraz S., Spataro V., Bauer J., Pampellona S., Salmon R. et al. Treatment of ocular melanoma metastatic to the liver by hepatic arterial chemotherapy. J Clin Oncol. 1997; 15:2589–2595.

8. Terheyden P., Brocker E.B., Becker J.C. Clinical evaluation of in vitro chemosensitivity testing: the example of uveal melanoma. J Cancer Res Clin Oncol. 2004; 130:395–399.

9. Saakyan S.V., Tsygankov A.Y., Moiseeva N.I., Karamysheva A.F., Zhil'tsova M.G. et al. Retinoblastoma cell culturing and evaluation of their drug resistance. Bull Exp Biol Med. 2018; 165(1):148-153.

Первый опыт применения наносекундного лазера (2RT) в лечении и профилактике возрастной макулярной дегенерации

В.В. Нероев, В.Э. Танковский

ФГБУ «НМИЦ глазных болезней им. Гельмгольца» Минздрава РФ, г. Москва

По данным Всемирной организации здравоохранения, возрастная макулярная дегенерация (ВМД) занимает 3 место в структуре слепоты после катаракты и глаукомы, на раннюю и промежуточную форму заболевания приходится 12,7-15,6%, а в возрасте старше 80 лет — 23,6%, и это основная причина потери зрения у пожилых лиц. На начальном этапе заболевания снижение остроты зрения обусловлено формированием макулярных друз или аномалиями пигментного эпителия сетчатки. Приблизительно у 10% больных развивается неоваскулярная форма заболевания [1, 2]. В настоящее время не существует методов лечения и профилактики, предотвращающих прогрессирование ВМД и формирование ее наиболее тяжелой формы — неоваскулярной ВМД, которая приводит к слепоте. Чтобы замедлить развитие заболевания, существует только один метод лечения с доказанной эффективностью — это интравитреальное введение ингибиторов ангиогенеза [3-5]. Однако в последние 3-5 лет появился метод терапии с использованием наносекундного лазера, который направлен на профилактику развития ВМД, причем ее ранних и промежуточных форм, когда выявляются только друзы, т.е. еще до формирования поздней ВМД с неоваскуляризацией.

Механизм действия современного наносекундного лазера основан на селективном воздействии на клетки пигментного эпителия сетчатки (ПЭС), вызывая у них внутриклеточные повреждения, без повреждения внешних сегментов фотосенсорных клеток. Энергия лазера не распространяется дальше клетки ПЭС. Лазер непосредственно воздействует на внутриклеточные меланосомы, создавая микропузырьки внутри клеток ПЭС, что вызывает внутриклеточные повреждения без побочных повреждений мембран соседних клеток, стимулирует внутриклеточные механизмы [6, 7]. Наносекундный лазер стимулирует процесс миграции и пролиферации клеток ПЭС, что приводит к улучшению проницаемости мембраны Бруха и тем самым восстанавливается нормальный транспорт жидкости. Как результат, комплекс «мембрана Бруха — ПЭС» «омолаживается» без повреждений внешней сетчатки, запускается механизм регенерации без некроза или других повреждений [8].

Нами впервые в России использован наносекундный лазер (2RT) в лечении возрастной макулярной дегенерации. В качестве примера приводим следующий случай.

Больной Г., 70 лет, пенсионер. Диагноз: OU Препролиферативная диабетическая ретинопатия. Возрастная макулярная дегенерация сетчатки. OD частичная атрофия зрительного нерва. OS друзы сетчатки. Сахарный диабет II типа.

При осмотре: острота зрения OD 0,02 н/к; OS 0,5 н/к; ВГД на OU — норма.

Глазное дно: OD — ДЗН бледный, границы четкие, в макулярной зоне отек, отложение твердого экссудата, вены умеренно расширены, стенки артерий уплотнены, на периферии сетчатки имеются единичные микроаневризмы; OS — ДЗН бледно-розовый, границы четкие, в макулярной зоне множественные «мягкие» друзы, вены умеренно расширены, стенки артерий уплотнены, на периферии сетчатки имеются единичные микроаневризмы.

На OS проведенные исследования (OKT, OKT-A) исключили наличие хориоидальной неоваскуляризации.

Больному проведено лечение OS с использованием наносекундного лазера (2RT). Лазерные аппликаты в количестве 12 и диаметром 400 мкм были нанесены в заднем полюсе по ходу верхне- и нижневисочной сосудистой аркады.

При динамическом наблюдении отмечено повышение остроты зрения на OS до 0,9. На глазном дне отмечено уплощение и частичная резорбция «мягких» друз.

Таким образом, этот пример показывает, что применение наносекундной лазерной терапии является перспективным методом лечения ранней стадии возрастной макулярной дегенерации и профилактики ее прогрессирования во «влажную» форму. Причем изменения подвергаются обратному развитию и это не сопровождается повреждением сетчатки.

Литература

1. World Health Organization. The Global Burden of Disease. 2004 update Geneva, Switzerland 2006 Resnikoff S., et al. Bulletin of the World Health Organization. 2004; 82(11):844-852.

2. Friedman D.S., O'Colmain B.J., Munoz B. et al. Prevalence of age-related macular degeneration in the United States. Arch Ophthalmol. 2004; 122(4):564–572.

3. Bressler N.M., Doan Q.V., Varma R. et al. Estimated cases of legal blindness and visual impairment avoided using ranibizumab for choroidal neovascularization: non-Hispanic white population in the United States with agerelated macular degeneration. Arch Ophthalmol. 2011; 129(6):709–717.

4. Bressler N.M., Bressler S.B., Fine S.L. Age-related macular degeneration. Surv Ophthalmol. 1988; 32(6):375–413.

5. Ferris F.L., Fine S.L., Hyman L. Agerelated macular degeneration and blindness due to neovascular maculopathy. Arch Ophthalmol. 1984; 102(11):1640–1642.

6. Roider J. et al. Response of the retinal pigment epithelium to selective photocoagulation. Arch Ophthalmol. 1992; 110:1786–1792.

7. Therapeutical range of repetitive ns laser exposures in selective RPE photocoagulation. Graefes Arch Clin Exp Opthalmol. 1998; 236:213–219.

9. Fletcher E.L., Vessey K.A. et al. Nanosecond laser therapy reverses pathological and molecular changes in age related macular degeneration without retinal damage. FASEB. 2015; 29(2):696-710.

Сравнительное исследование эффективности алгоритмов лечения бактериальных язв роговицы различной степени тяжести

В.В. Нероев, Е.В. Яни, В.А. Голикова, В.В. Позднякова, Е.С. Вахова

ФГБУ «НМИЦ глазных болезней им. Гельмгольца» Минздрава РФ, г. Москва

Проблема эффективного лечения бактериальных язв роговицы и регенерации роговичной ткани остается актуальной, несмотря на большой арсенал лекарственных препаратов [1]. Трудность лечения данного состояния обусловлена многогранностью патогенеза язвенного процесса. В случае недостаточности защитно-восстановительной способности роговицы и адекватного лечения в оптимальные сроки возможно ее разрушение с последующей перфорацией роговицы. Привлеченные в очаг поражения лейкоциты продуцируют проангиогенные цитокины, способствующие дальнейшему прорастанию сосудов и образованию более грубого васкуляризированного бельма, снижая функциональный прогноз по зрению [2]. С современных позиций патогенеза общепринятые алгоритмы лечения бактериальных язв роговицы требуют дополнительного включения препаратов, учитывающих все стадии патогенеза. На сегодняшний день стероидная терапия является стандартным противовоспалительным и антиангиогенным лечением пациентов с неоваскуляризацией роговицы, после трансплантации роговицы. Однако использование кортикостероидов в лечении бактериальных язв роговицы остается спорным и не имеет решающих доказательств для включения их в алгоритм лечения при этой патологии [3, 4]. Кортикостероиды в сочетании с соответствующей антибактериальной терапией при бактериальных язвах роговицы уменьшают воспаление, которое, как показывают данные литературы, приводит к тяжелым повреждениям роговицы, в том числе ее рубцеванию и неоваскуляризации. Являясь мощными ингибиторами индуцированного воспалением лимфангиогенеза и неоангиогенеза, стероиды, как известно из клинической практики, эффективно подавляют неоваскуляризацию, что также может способствовать формированию постязвенных рубцов без неоваскуляризации [5]. Обзор литературы по применению стероидов для бактериального кератита выявил только четыре рандомизированных контролируемых исследования, оценивающих местное применение стероидов, согласно которым на данный момент отсутствует достаточное количество данных для использования стероидов в лечении бактериальных язв роговицы как положительного, так и отрицательного характера [6].

Ранее нами было проведено экспериментальное исследование на модели бактериальной язвы роговицы у кроликов, оценивающее роль кортикостероидов в процессе рубцевания роговицы [7]. Проведенное впервые морфологическое исследование показало возможность воздействия лекарственных препаратов на различные звенья патогенеза при бактериальных язвах роговицы. При морфологической идентификации постъязвенных рубцов в одной из групп эксперимента, где антибактериальная терапия комбинировалась с применением парабульбарных инъекций раствора дексаметазона 0,1% 1 раз в сутки в течение 14 дней, было отмечено ингибирование воспалительного процесса, что сократило процессы коллагенолизиса и уменьшило размеры язвенного дефекта, и ингибирование ангиогенеза, приводящее к изменению качества рубцовой ткани — формированию бессосудистых рубцов с мономорфным волокнистым строением фиброзной ткани, что в оптическом отношении более благоприятно. Полученные результаты коррелировали с данным клинической картины. Это дает основание для назначения дексаметазона при бактериальной язве роговицы в качестве патогенетической терапии.

Цель

Оценить эффективность алгоритма лечения бактериальных язв роговицы различной степени тяжести с использованием кортикостероидного препарата дексаметазон.

Материал и методы

Обследовано и пролечено 63 пациента с бактериальной язвой роговицы различной степени тяжести. Всем пациентам проводилось стандартное офтальмологическое обследование. С целью оценки степени тяжести язвы роговицы нами была разработана количественная система оценки в баллах (Способ определения степени тяжести язвы роговицы. Патент № 2718565 от 08.04.2020 г.). Шкала степени тяжести язвы роговицы позволяет количественно оценить степень тяжести язвенного процесса. Для оценки симптомов язвы роговицы, функционального состояния глаза и параметров, которые учитывает разработанная шкала, использовали визометрию, биомикроскопию с флюоресценовым тестом, тонометрию, оптическую когерентную томографию переднего отдела глаза (ОКТ ПОГ), лабораторные исследования. Оценивали следующие параметры: раздражение глаза (перикорнеальная инъекция), отделяемое, локализацию язвенного дефекта, глубину язвенного дефекта, увеальные явления, состояние передней камеры, ВГД, глубину язвенного дефекта по ОКТ ПОГ, предполагаемую этиологию, длительность течения, прогнозируемую интенсивность помутнения роговицы в исходе. Каждый параметр представлялся в баллах, после чего вычислялась их сумма, которая соответствует трем степеням тяжести язвы роговицы — легкой, средней и тяжелой (меньше 20 — легкой степени тяжести, от 20 до 28 — средней степени тяжести, больше 28 — тяжелое течение).

Основную клиническую группу составили 46 пациентов. Контрольная группа — 17 пациентов. Критерии включения в клиническое исследование пациентов с язвой роговицы: наличие бактериальной язвы роговицы на одном глазу, истончение в зоне язвенного дефекта до средних слоев роговицы. Толщина роговицы в зоне язвы роговицы не менее 250 нм. Максимальный диаметр язвы до 4 мм. Для оценки эффективности лечения язвы роговицы различных степеней разработанным нами алгоритмом пациенты основной клинической группы были разделены на 3 группы в соответствии с разработанной шкалой: 1-я группа — пациенты с язвой роговицы легкой степени тяжести (18 пациентов; 8 мужчин, 10 женщин); 2-я группа — пациенты с язвой роговицы средней степени тяжести (17 пациентов; 10 мужчин, 7 женщин); 3-я группа — язва роговицы с тяжелым течением (11 пациентов; 5 мужчин, 6 женщин); контрольная группа — пациенты с язвой роговицы легкой степени тяжести (17 пациентов; 8 мужчин, 9 женщин). Контрольная группа получала общепринятую терапию при бактериальной язве роговицы: специфическую (антибактериальную, антисептическую) и патогенетическую (репаративную, гипотензивную, противовоспалительную, трофическую и слезозаместительную). Пациенты с язвой роговицы легкой степени тяжести (контрольная и 1-я группа) получали только местное лечение. Пациенты с язвами роговицы средней и тяжелой степени (2 и 3-я группа) получали антибактериальную и противовоспалительную терапию системно в виде внутримышечных инъекций. Пациенты 1, 2 и 3-й групп получали дополнительно к общепринятому лечению в парабульбарных инъекциях дексаметазон 0,1% — 0,3 мл с первого дня весь период лечения.

В ходе клинического исследования отдельно оценивали язвенный дефект с помощью измерений на ОКТ-ПОГ. Для количественной оценки были выбраны следующие параметры.

1. Диаметр язвы роговицы d, мм — измерение в меридиане с максимальным распространением язвенного дефекта. Измерение было сопоставлено с измерением при осмотре на щелевой лампе с фоторегистрацией.

2. Коэффициент глубины Kr, равный отношению толщины роговицы в зоне язвенного дефекта к толщине роговицы вне зоны язвенного дефекта на расстоянии 0,1-0,2 мм от края язвы. Оценка состояния проводилась на 1, 3, 7, 11, 15, 19, 23-и сутки лечения.

Результаты

Проведен сравнительный анализ результатов лечения пациентов 1-й группы и группы контроля. Средняя продолжительность лечения в 1-й группе составила 15±1,4 дня, тогда как в группе контроля 20±1,3 дня (p<0,05). Уменьшение диаметра язвенного дефекта d отмечено: в 1-й группе — начиная с 3 суток, в контрольной группе — начиная с 7 суток (p<0,05). Средний диаметр язвенного дефекта на 15 сутки в 1-й группе составлял 0,08±0,2 мм, в контрольной группе — 0,9±0,8 мм (p<0,05), что свидетельствует о более ранней эпителизации язвенного дефекта в первой группе при применении кортикостероидного препарата дексаметазон. Отмечается статистически значимое увеличение коэффициента Kr в 1-й группе с 3 суток, в контрольной группе — с 7 суток (p<0,05), что указывает на уменьшение глубины язвенного дефекта в более короткий срок. На 15 день балльный показатель степени тяжести язвы роговицы в 1-й группе — 1±3, а в контрольной — 10±0,7. Степень помутнения роговицы в исходе лечения была незначительной без неоваскуляризации в 1-й группе — в 87%, в контрольной — в 44%, средней степени с васкуляризацией в 1-й группе — в 23%, в контрольной — в 56%, что сопоставимо с результатами по повышению остроты зрения в исходе заболевания в 1-й группе. Увеличение максимальной корригированной остроты зрения (МКОЗ) в контрольной группе в среднем составило 0,1±0,1 (p<0,05), в то время как увеличение МКОЗ в 1-й группе — 0,3±0,1. Проведенный сравнительный анализ основных параметров позволяет сделать вывод о том, что лечение контрольной группы было менее эффективным. На основании полученные результатов была оценена эффективность алгоритма лечения с применением дексаметазона при лечении язв роговицы средней и тяжелой степени у пациентов 2 и 3-й групп.

Выявлено достоверное уменьшение диаметра язвенного дефекта — d и увеличение коэффициента Kr, начиная с 3 суток в 1 и 2-й группах и с 7 суток в 3-й группе (p<0,05). 6% пациентов 2-й группы и 45% пациентов 3-й группы были переведены на комплексное лечение, включающее в том числе хирургическое лечение из-за отсутствия значимой положительной динамики на 15 день терапии в сравнении с 11 и 7 днем (p<0,05) соответственно. Пациенты, перешедшие на комбинированное лечение, имели балльный показатель степени тяжести язвы роговицы на 15 день во 2-й группе — 19±0,7, в 3-й группе — 22±1,2 (p<0,05), что свидетельствовало о снижении степени тяжести язвы роговицы перед переходом на комплексное комбинированное лечение. 55% пациентов 3-й группы завершили лечение за 25±1,3 дней, оставаясь только на консервативном лечении с используемым нами алгоритмом. 94% пациентов 2-й группы с язвой роговицы средней степени завершили лечение в среднем за 18± 1,3 дня, что — на 2 суток меньше (p<0,05), чем у пациентов контрольной группы с язвой роговицы легкой степени. Также такие параметры, как диаметр язвенного дефекта (d) и балл по шкале степени тяжести, во 2-й группе на 19 сутки ниже, чем в контрольной. Во 2-й группе и группе контроля d был равен 0,3±0,4 и 0,03±0,09 мм (p<0,05) соответственно, балл степени тяжести составлял 1±3 и 8±0,8 (p<0,05) соответственно. Степень помутнения роговицы в исходе лечения во 2-й группе в 53% была незначительной и без неоваскуляризации и в 47% — средней степени с васкуляризацией, в 3-й группе в 60% сформировалось помутнение средней степени с васкуляризацией и в 40% — грубое помутнение. Увеличение МКОЗ во 2 и 3-й группах в среднем составило 0,1±0,08 и 0,06±0,02 соответственно.

Заключение

Исследуемый алгоритм лечения с применением кортикостероидного препарата дексаметазон 0,1% в парабульбарных инъекциях (по 0,3 мл однократно ежедневно для лечения язвы роговицы легкой степени тяжести в течение в среднем 15±1,4 дня, средней степени тяжести — 18±1,3 дня, тяжелой степени — 25± 4,4 дня) представляется эффективным при условии контроля предложенных параметров диаметра и глубины язвы роговицы. В случае отсутствия положительной динамики лечения на 15 день лечения, особенно при язвах роговицы средней и тяжелой степени тяжести, рекомендуется пересмотр алгоритма лечения в сторону комплексного лечения, включающего другие виды лечения язв роговицы, в том числе хирургические. Шкала оценки степени тяжести язвы роговицы и количественные методы оценки параметров язвенного дефекта — диаметр (d) и коэффициент глубины (Kr), рассчитанные с помощью объективного метода исследования ОКТ-ПОГ, способствуют комплексной оценке язвенного процесса в роговице и позволяют получать объективные данные для оценки различных методов и алгоритмов лечения язв роговицы.

Литература

1. Leibovitch I., Lai T.F., Senarath L., Hsuan J., Selva D. Infectious keratitis in South Australia: emerging resistance to cephazolin. Eur J Ophthalmol. 2005; 15(1):23-26.

2. Chang J.H., Garg N., Lunde E., Han K.Y., Jain S., Azar D.T. Corneal neovascularization: an anti-VEGF therapy review. Surv Ophthalmol. 2012; 57: 415-429.

3. Srinivasan M., Mascarenhas J., Rajaraman R. et al. Corticosteroids for bacterial keratitis: the Steroids for Corneal Ulcers Trial (SCUT). Arch Ophthalmol. 2012; 130:143–150. doi: 10.1001/archophthalmol.2011.315

4. Hindman H.B., Patel S.B., Jun A.S. Rationale for adjunctive topical corticosteroids in bacterial keratitis. Arch Ophthalmol. 2009; 127(1):97–102.

5. Ohadi C., Litwin K.L., Moreira H. Anti-inflammatory therapy and outcome in a guinea pig model of Pseudomonas keratitis. Cornea. 1992; 11(5):398–403.

6. Hos D., Saban D.R., Bock F., Regenfuss B., Onderka J., Masli S., Cursiefen C. Suppression of inflammatory corneal lymphagniogenesis by application of topical corticosteroids. Arch Ophthalmol. 2011; 129:445-452. http://dx.doi.org/10.1001/archophthalmol.2011.42

7. Sonal S.T. Topical corticosteroids in the management of bacterial keratitis. Curr Ophthalmol Rep. 2013; 1(4). https://www.ncbi.nlm.nih.gov/pmc/articles/PMC3880743

8. Нероев В.В., Яни Е.В., Голикова В.А., Позднякова В.В. Оценка схем консервативного лечения бактериальных язв роговицы с применением глюкокортикостероидного препарата в эксперименте. Российский офтальмологический журнал. 2020; 13(2):71-77. https://doi.org/10.21516/ 2072-0076-2020-13-2-71-77

Типы нарушений глазного кровотока при поражении сонных артерий

Т.Н. Киселева[1], А.В. Гавриленко[2], А.В. Куклин[2], В.В. Васильченко[1], А.С. Воронин[1], Е.К. Елисеева[1], К.А. Рамазанова[1]

[1]ФГБУ «НМИЦ глазных болезней им. Гельмгольца» Минздрава РФ, г. Москва; [2]ФГБНУ «Российский научный центр хирургии им. акад. Б.В. Петровского», г. Москва

Известно, что главным источником кровоснабжения глазного яблока является глазная артерия (ГА) — одна из основных ветвей внутренней сонной артерии (ВСА). По данным литературы, острые и хронические нарушения кровообращения в артериальной системе глаза в 35-75% случаев развиваются на фоне окклюзионно-стенотических поражений сосудов каротидного бассейна [1, 2]. В последние годы, благодаря широкому внедрению в медицинской практике неинвазивных методов исследования: цветового дуплексного сканирования (ЦДС), мультиспиральной компьютерной томографии (МСКТ) сосудов головного мозга, МРТ в ангиорежиме, появилась возможность более детально изучать состояние кровообращения в сосудах глазного яблока и брахиоцефальных артериях. Эти методы предоставляют важную информацию о локализации, протяженности и выраженности патологического процесса в сонных артериях, состоянии коллатерального кровообращения и сосудистой системы глаза у пациентов с ишемическими поражениями органа зрения [1, 4]. Уже на протяжении 25 лет в клинической практике нами используется метод ЦДС, который включает режим визуализации кровотока в просвете сосуда посредством цветового допплеровского картирования (ЦДК) и спектральный допплеровский анализ с качественной и количественной оценкой состояния гемодинамики [3].

Цель

Оценка состояния глазного кровотока у пациентов с гемодинамически значимым поражением сонных артерий.

Материал и методы

Обследовано 165 больных (124 мужчины, 41 женщина) с окклюзионно-стенотическими поражениями сонных артерий. Из них 92 пациента с amaurosis fugax (AF), 28 — с передней ишемической оптической нейропатией (ПИОН), 6 — с задней ишемической оптической

нейропатией (ЗИОН), 3 — с окклюзией ЦАС, 14 — с окклюзией ветвей ЦАС, 10 — с хронической ишемической ретинопатией (ХИР), 12 пациентов — с хронической ишемической оптической нейропатией (ХИОН). Возраст пациентов колебался от 50 до 80 лет и в среднем составил 62,7±2,7 года.

Помимо стандартных офтальмологических методов исследования, включающих визометрию, тонометрию, периметрию, биомикроскопию, офтальмоскопию, всем пациентам проводилось исследование гемодинамики в сосудах глаза и артериях каротидного бассейна. Для оценки кровотока в сосудах глазного яблока и ретробульбарного пространства применяли ЦДС с использованием многофункционального ультразвукового диагностического прибора VOLUSON и линейного датчика с частотой 10-12 МГц. ЦДК использовали для визуализации кровотока в глазной артерии (ГА), центральной артерии сетчатки (ЦАС), центральной вене сетчатки (ЦВС), медиальных и латеральных задних коротких цилиарных артериях (ЗКЦА). В этих сосудах регистрировали спектр допплеровского сдвига частот (СДСЧ) и определяли количественные показатели кровотока: максимальную систолическую скорость (Vsyst), конечную диастолическую скорость (Vdiast) и индекс резистентности или периферического сопротивления (RI). Ультразвуковое исследование сонных артерий проводилось с помощью ультразвуковых сканеров ACUSON 128XP2 и VOLUSON E81. Степень выраженности стеноза сонных артерий устанавливали по классификации Европейской ассоциации каротидной хирургии: малый стеноз 0-29%, средний стеноз 30-69%, выраженный (критический) стеноз 70-99%, окклюзия.

В зависимости от тяжести поражения ВСА все пациенты были разделены на 3 группы. В 1-ю группу вошли 105 пациентов с односторонним критическим стенозом ВСА (более 70%), во 2-ю группу — 32 пациента с двусторонним критическим стенозом ВСА и в 3-ю группу было включено 28 пациентов с критическим стенозом ВСА с одной стороны и окклюзией контралатеральной ВСА.

Результаты и обсуждение

Анализ результатов исследования кровотока в сосудах глаза показал следующие варианты нарушений гемодинамики в зависимости от степени тяжести поражения сонных артерий. У пациентов с односторонней преходящей монокулярной слепотой (АГ) в ЦАС и ЗКЦА изменений гемодинамики не выявлено. Однако в ГА у 26 (28%) отмечалась выраженная асимметрия максимальной систолической скорости кровотока (Vsyst) со снижением этого показателя на 30% и более на глазах с АГ по сравнению с парным здоровым глазом. В 12 (13%) случаях в ГА регистрировали ускоренный ретроградный кровоток, что является показателем коллатерального кровообращения через систему наружной сонной артерии. У других 54 (59%) выраженных изменений кровотока в ГА не выявлено. У 85 (92%) из 92 пациентов с АГ имел место критический стеноз гомолатеральной ВСА, у остальных 7 пациентов — окклюзия ВСА.

При окклюзии ЦАС в острую фазу заболевания на эхограмме орбиты в режиме ЦДК цветовая картограмма артериального потока в толще зрительного нерва, соответствующая локализации ЦАС, не выявлялась. В 2 случаях в проекции ЦАС визуализировался гиперэхогенный субстрат, вероятно, эмбологенного характера. У пациентов с окклюзией ретинальных артерий (ветвей ЦАС) отмечались выраженные изменения спектра кровотока и снижение показателей скорости (Vsyst и Vdiast) кровотока в ретробульбарном отделе ЦАС на 50-70% по сравнению с нормой. В 80% случаев показатель конечной диастолической скорости не регистрировался (Vdiast=0). В большинстве случаев окклюзий ретинальных артерий (75%) ЦДС сонных артерий показало наличие гомолатерального критического стеноза ВСА за счет гипоэхогенных атеросклеротических бляшек.

При ПИОН у пациентов с окклюзионно-стенотическими поражениями ВСА были обнаружены выраженные изменения параметров кровотока в ЗКЦА: снижение Vsyst в 2,0 раза, увеличение RI в 1,5 раза по сравнению с нормой, диастолический компонент спектра кровотока в ЗКЦА практически не определялся. В ГА на стороне поражения у 14 (50%) пациентов наблюдалось снижение показателей скорости кровотока на 40% и более, по сравнению с парным глазом, у 2 — ретроградный кровоток, у остальных 12 — низкие показатели V syst с обеих сторон. У всех больных с ЗИОН регистрировалось снижение Vsyst в ЦАС и ГА на стороне поражения. Причина гипоперфузии была установлена с помощью метода ЦДС магистральных артерий головы и шеи, который позволил выявить гомолатеральный критический стеноз в 27 случаях ишемического поражения зрительного нерва и в остальных 7 — окклюзию ВСА.

У пациентов с ХИР наблюдался двусторонний выраженный дефицит ретинального и хориоидального кровотока (снижение показателей Vsyst и Vdiast в 2-2,5 раза по сравнению с нормой) и увеличение индекса резистентности (RI) на 30-40%. У одного больного регистрировали двусторонний ретроградный кровоток в ГА. У 9 (90%) из 10 пациентов была выявлена окклюзия ВСА с одной стороны и критический стеноз ВСА — с противоположной.

Исследование гемодинамики в сосудах глаза при ХИОН демонстрировало выраженное снижение параметров скорости кровотока в ЗКЦА с возрастанием индекса резистентности до 0,9-1,0. У всех больных отмечалась эхографическая картина окклюзии ВСА с одной стороны и выраженного стеноза контралатеральной артерии. Следует отметить, что при различных типах нарушения кровообращения в артериях глазного яблока изменения гемодинамических показателей выявлены в наибольшей степени в артерии, осуществляющей кровоснабжение пораженной области. Наиболее достоверным признаком являлось снижение показателей максимальной систолической и конечной диастолической скорости кровотока в артерии, а отсутствие диастолического компонента допплеровского спектра, или Vdiast=0, расценивалось как ишемический тип нарушений локального кровотока.

С помощью ЦДС были определены следующие типы нарушений гемодинамики в сосудах глаза при окклюзионно-стенотических поражениях ВСА: ретроградный кровоток в ГА, отсутствие регистрации кровотока в ЦАС при ее окклюзии, выраженное снижение Vdiast или отсутствие диастолического компонента спектра кровотока в ЦАС (Vdiast=0), выраженное снижение Vdiast или отсутствие диастолического компонента спектра кровотока в ЗКЦА при острых и хронических нарушениях кровообращения в ДЗН, снижение Vsyst в 1,5-2,5 раза, повышение индекса резистентности — в 1,5-2,0 раза по сравнению с нормой в исследуемых артериях.

Заключение

У пациентов с окклюзионно-стенотическими поражениями ВСА регистрируются различные типы нарушений кровообращения в ретробульбарных сосудах, свидетельствующие о гипоперфузии глаза. ЦДС является высокоинформативным методом оценки состояния глазного кровотока, позволяющим получить достоверную информацию о показателях гемодинамики в разных участках сосудистой системы глаза и установить связь изменений этих параметров со степенью выраженности поражений каротидного бассейна.

Литература

1. Гавриленко А.В., Куклин А.В., Киселева Т.Н., Дутикова Е.Ф., Лебедева Е.Ю., Тимофеева И.Е., Офосу Д. Ультразвуковая диагностика ишемии глаза у больных со стенозами сонных артерий. Клиническая физиология кровообращения. 2017; 14 (1): 34-44.

2. Киселева Т.Н., Зайцев М.С., Рамазанова К.А., Луговкина К.В. Возможности цветового дуплексного сканирования в диагностике сосудистой патологии глаза. Российский офтальмологический журнал. 2018; 11(3):84-95.

3. Ультразвуковые исследования в офтальмологии. Руководство для врачей. Под ред. В.В. Нероева, Т.Н. Киселевой. М.: Издательство ИКАР; 2019.

4. Dellafiore C., Lava M.., Cutolo C.A. et al. Reproducibility of retrobulbar blood flow velocity measurements in normal subjects using two different CDI devices. Radiol Med. 2015; 120(8):737-744.

Сборник научных трудов «XIII Российский общенациональный офтальмологический форум — 2020»

Н.И. Курышева

COVID-19 И ПОРАЖЕНИЕ ОРГАНА ЗРЕНИЯ

НОВИНКА

ISBN 978-5-6045139-8-9

Монография подготовлена заведующей кафедрой глазных болезней Медико-биологического университета инноваций и непрерывного образования, профессором, доктором медицинских наук, заведующей консультативно-диагностическим отделением центра офтальмологии ФМБА России Н.И. Курышевой.

Представлены данные о разнообразных проявлениях и осложнениях COVID-19 со стороны переднего и заднего отделов глаза, а также о поражении орбиты и нейроофтальмологических заболеваниях, связанных с данной инфекцией. Систематизированы сведения, опубликованные в литературе за год пандемии COVID-19. Приводится информация о сроках возникновения патологии органа зрения, ее клинических проявлениях и исходах. Издание иллюстрировано таблицами и фотографиями, в том числе из практики автора.

Адресована офтальмологам, медицинскому персоналу офтальмологических отделений и клиническим ординаторам.

Елена Федосеева. Жизнь. Реабилитация. Спорт

В прошлом номере газеты «Поле зрения» мы представили нашим читателям Е.В.Федосееву, директора благотворительного фонда «Дом слепоглухих», человека многогранных интересов и дарований, успешную спортсменку, популяризатора спорта и здорового образа жизни среди людей с инвалидностью. Во второй части нашей беседы мы продолжим разговор о деятельности «Дома слепоглухих», а также расскажем читателям о спортивных увлечениях и победах Елены Валерьевны.

(Окончание. Начало в 5 номере газеты «Поле зрения»)

Реабилитация на дому

Елена Валерьевна, сотрудники «Дом слепоглухих» не только помогают людям с инвалидностью в деревне Пучково, в Троицком округе Новой Москвы, где находится Ваш реабилитационный центр, но и при необходимости выезжают к ним на дом. Не могли бы Вы рассказать об этом подробнее?

Для многих людей по состоянию здоровья или из-за семейных обстоятельств непросто приехать в Москву. И уже более двух лет, благодаря сотрудничеству с Фондом президентских грантов, специалисты «Дома слепоглухих» имеют возможность выезжать к ним на дом для проведения индивидуальной реабилитации, оказания технической помощи или решения накопившихся вопросов в социально-лечебных учреждениях. Такие командировки осуществляются в том случае, когда человеку невозможно помочь на месте, в своём регионе.

Например, в мае 2021 года преподаватель компьютерной грамотности Центра Артем Рассохин побывал в Великом Новгороде, где проживает тотально слепоглухой Андрей Николаев. Мужчина давно хотел научиться работать с айфоном при помощи брайлевского дисплея, но возможности приехать в «Дом слепоглухих» у него не было. В течение трёх дней Артём проводил для Андрея индивидуальный учебный курс на дому.

Для человека без слуха и зрения дисплей Брайля — это «окно в мир». Он учится работать с компьютером, а, значит, может регулярно получать информацию о том, что происходит в мире, общаться с друзьями в социальных сетях и с помощью электронной почты.

Во время занятий постоянно присутствовала переводчик жестового языка (языка глухих), которая переводила всё, что говорил преподаватель. Зрячие глухие воспринимают жесты зрительно, а слепоглухие люди — тактильно. Они «считывают» жесты ладонями. Эта система называется «рука в руке».

Слепоглухота — одна из самых тяжёлых форм инвалидности. Но, общаясь с этими людьми, нельзя не обращать внимания, что многие из них готовы помогать другим, делиться душевным теплом.

Помогая другим, делясь с ними знаниями и навыками, тратя своё время, человек делает лучше, светлее, ярче и собственную жизнь. Могу привести пример Александра Ромашко из Томской области. У него есть небольшой остаток зрения и слуха. Этот человек — увлечённый шахматист.

В течение многих лет он не только вёл шахматный кружок в Томской школе-интернате для незрячих, но и на общественных началах помогал юным шахматистам в Доме детско-юношеского творчества. Мужчина с серьёзными ограничениями по здоровью не жалеет сил и времени, участвуя в организации любительских шахматных турниров в своём регионе.

И во время пребывания в Пучково он развил бурную деятельность: проводил шахматные мастер-классы для гостей Центра и местных жителей Троицкого округа. Человек неугомонной энергии и душевной щедрости! Возможно, по примеру Александра кто-то из слепоглухих разных возрастов тоже в будущем увлечётся шахматами.

Вы активно взаимодействуете со слепоглухой студенткой Алёной Капустян. Именно «Дом слепоглухих» организовал сбор средств для тьюторов (помощников) Алёны. Эта замечательная девушка в настоящее время успешно учится в колледже Российского государственного социального университета.

Алёна — моя будущая коллега. Она получает профессию социального работника, реабилитолога. Её мечта — помогать таким же слепоглухим людям, как она сама. И я уверена, что у неё всё получится!

Подопечные Дома слепоглухих

К счастью, тотально слепоглухих, т.е. людей, полностью лишённых зрения и слуха — сравнительно немного. Но к ним приковано наше постоянное внимание. Мы стремимся понять, в чём они нуждаются. Для Алёны главной проблемой была помощь в учёбе. И эту задачу мы выполнили! Два помощника, сменяя друг друга, постоянно находятся с ней во время учёбы. Мы собрали необходимые средства, чтобы оплачивать их услуги.

В семидесятых годах двадцатого века четыре слепоглухих человека окончили психологический факультет МГУ им. М.В. Ломоносова. Впоследствии А.В. Суворов (полный тёзка знаменитого полководца) стал доктором психологических наук, а С.А. Сироткин — кандидатом философских наук. Но в то время учёба слепоглухих студентов была организована совсем по-другому.

– В семидесятые годы для слепоглухих студентов проводились отдельные лекции и семинары. С «основным» потоком студентов они практически не соприкасались. В настоящее время такая форма учёбы нецелесообразна. Алёна Капустян, слепоглухая девушка, является такой же студенткой, как и все остальные. Она посещает те же самые занятия, сдаёт те же самые экзамены, что и её сокурсники.

В чём заключается работа её помощников?

Их основная задача: синхронная запись всех лекций и семинаров. Помощник на обычной компьютерной клавиатуре пишет всё, что говорят преподаватели и студенты. Алёна в режиме реального времени считывает эту информацию на брайлевском дисплее, т.е. кончиками пальцев.

Девушка совсем не слышит, но она хорошо владеет голосом. Поэтому она может сама спросить что-либо у преподавателя или других студентов. А задача тьютора — в письменном виде изложить ответ. Если преподаватель хочет о чём-либо спросить Алёну, то он это делает тоже с помощью помощника, а ответить на вопрос девушка может собственным голосом. Также проходят и экзамены.

Письменные работы она готовит сама, т.к. хорошо владеет компьютерными технологиями. Но, в любом случае, помощник — «глаза и уши» студентки. Если на занятиях демонстрируются фильмы или показываются какие-либо картинки, то у неё есть возможность познакомиться с их содержанием. Это и есть инклюзия — максимальное вовлечение человека с инвалидностью в окружающую жизнь.

Самая лучшая зависимость!

Елена Валерьевна, несмотря на многогранную профессиональную деятельность, Вы не только находите время для спорта, но и достигли в этой сфере больших успехов. Не могли бы Вы рассказать, как всё начиналось?

В школьные годы физкультура и спорт меня не интересовали. Более того, у меня было «освобождение» от школьной физкультуры, хотя, наверное, объективных причин для этой медицинской справки не существовало.

В детстве и отрочестве у меня сложились ошибочные представления о спорте. Почему-то казалось, что если у человека имеются интеллектуальные и духовные интересы, то физическое совершенствование ему не нужно. Это глубочайшее заблуждение. Но поняла я это только во взрослом возрасте!

На самом деле стремление увеличить силу, развить ловкость, повысить выносливость, выработать волю к победе оказывает огромное — и весьма позитивное! — воздействие на психику, на жизнь человека. Спорт не только укрепляет тело, но и даёт «пищу» для мозга. Он помогает во всех сферах жизни, в том числе в интеллектуальной работе.

Не могу сказать, что в юности меня совсем не интересовала физическая активность. Я любила кататься на лыжах, на роликовых коньках. Конечно, каталась не одна, а с сопровождающими.

Это доставляло удовольствие! Когда мы ехали на лыжах по лыжне, то зрячий сопровождающий находился впереди меня, мы старались двигаться синхронно, с одной скоростью. При коньковом ходе мы двигались параллельно друг другу, и тоже, конечно, синхронно.

Также происходило и во время поездок с подругами на роликовых коньках. Мы находились рядом и катались в своё удовольствие.

Роликовые коньки, лыжи — прекрасные формы физической активности!

Проблема состояла в том, что такое спортивное времяпрепровождение случалось у меня сравнительно нечасто — по возможности, по настроению.

Так у многих происходит!

К сожалению, да. А спортом надо заниматься регулярно, дисциплинированно. Только тогда это даёт результат! Я имею в виду не только спортивные показатели, но и мироощущение. Только регулярные занятия спортом на глубинном уровне изменяют сознание. Иначе всё останется только на уровне «спортивных развлечений».

Когда Вы это поняли?

Всё началось в 2013 году, когда мне было 28 лет. Я узнала о беговом волонтёрском проекте «Марафон в темноте». В рамках этого проекта легкоатлеты-любители и профессиональные спортсмены выступали в роли «лидеров» для незрячих людей, желающих заниматься бегом.

Инициатива была направлена не только на опытных незрячих бегунов, находящихся в поисках нового «лидера», но также на людей, раньше систематически не занимавшихся спортом.

Давайте напомним нашим читателям, что «лидер» и незрячий атлет соединены друг с другом специальной «парасвязкой». По форме она напоминает восьмёрку. «Парасвязка» изготовляется из резины или другого упругого материала. Оба бегуна держат её в руке, стараясь двигаться синхронно. А если синхронность нарушается, то восьмёрка натягивается, информируя атлетов, что совместный забег проходит не совсем гладко.

Научиться работать с парасвязкой совсем не сложно. Чем дольше оба атлета взаимодействуют друг с другом, тем более слаженными и эффективными становятся их тренировки. Для физически сильных, амбициозных незрячих атлетов, нацеленных на спортивные победы или даже мечтающих о Паралимпиаде, требуются «лидеры» с высоким уровнем спортивной подготовки. С начинающими могут работать практически все волонтёры.

Самое главное, чтобы в паре оба участника соблюдали спортивную дисциплину, график тренировок. Вне зависимости от наличия или отсутствия инвалидности. Тогда участие в проекте доставляет радость!

В 2013 году сложилась ситуация (в чём-то парадоксальная!), когда оказалось, что незрячих спортсменов и физкультурников меньше, чем отзывчивых атлетов, желающих оказать им поддержку. Мне как незрячему человеку, профессиональному реабилитологу и журналисту стало обидно, что так получается!

Вы решили принять участие в «Марафоне в темноте», чтобы показать пример другим незрячим?

Это тоже способствовало мотивации! Кроме того, и для реабилитолога, и для сотрудника СМИ, занимающегося проблемами инвалидов, важно попробовать различные реабилитационные методики на себе. Перед тем как предлагать другим людям заниматься спортом, я решила приобрести собственный спортивный опыт.

Мне был симпатичен благородный порыв спортсменов-волонтёров, желающих поддержать людей с ограниченными возможностями здоровья. Поэтому захотелось принять участие в этой инициативе.

Получается, что Ваше приобщение к бегу можно назвать своеобразным «журналистским экспериментом»?

Сначала всё было именно так. Моим первым «лидером» стала Екатерина Скатова. Мы с ней тренировались один-два раза в неделю. Цель была поставлена весьма скромная: на предстоящем физкультурном мероприятии вместе пробежать три километра.

Вам удалось достичь этой цели?

Несколько месяцев мы с Екатериной тренировались. А потом, в сентябре 2013 года, пробежали эти три километра. Все участники забега, и я в том числе, получили поощрительные медали. Была красивая церемония награждения.

Эти три километра дались мне нелегко. Но потом было приятно. Маленькая, но победа! Победа над собой!

Могли ли Вы представить в сентябре 2013 года, пробежав три километра, что через несколько лет Вы сможете преодолеть марафонскую дистанцию (42 километра 195 метров), затратив на это менее четырёх с половиной часов?

О марафоне я тогда не думала. Но меня увлекли спортивные тренировки. Появилась своеобразная «зависимость» от спорта. Самая лучшая зависимость, которую я могу себе представить!

В чём это проявилось?

Хотелось тренироваться чаще, интенсивнее. Увеличивать дистанции. Так и получилось. Я стала заниматься бегом три раза в неделю, каждый раз пробегала по десять километров. Кроме того, в 2016 году увлеклась

Оксана Карышева и Елена Федосеева (справа) на Московском марафоне

Слепоглухие люди осваивают брайлевский дисплей

Тренировка во дворе

велотандемом, потом плаванием. Потом пришли мысли о триатлоне. Это вид спорта, соединяющий плавание, бег и велосипедные гонки.

Весной 2019 года в Сочи я познакомилась Оксаной Карышевой, человеком, сыгравшем огромную роль в моей жизни. Именно она убедила меня начать готовиться к марафону и вместе его пробежать. К марафону мы вместе готовились три месяца.

Когда состоялся Ваш первый марафонский забег?

Это был Московский марафон в сентябре 2019 года.

С каким результатом Вы финишировали?

Для первого марафона итоговое время не имеет существенного значения. Цель состоит в том, чтобы просто преодолеть дистанцию. У нас это заняло около четырёх с половиной часов.

Во время марафонского забега необходимо бежать всё время? Или спортсмены-любители могут переходить на шаг?

Как правило, вся дистанция преодолевается в беговом ритме. Так было и у меня. Если атлет перешёл на шаг, то снова начать бежать может быть сложно. В том числе с психологической точки зрения.

С другой стороны, если у марафонца во время забега ухудшилось самочувствие, то вполне можно перейти на шаг или, вообще, сойти с дистанции. Занятия спортом должны укреплять здоровье, а не разрушать его. Поэтому моя позиция состоит в том, что к спортивным вершинам необходимо идти без фанатизма, прислушиваясь к возможностям своего тела.

Сколько времени есть в запасе у марафонцев для того, чтобы преодолеть дистанцию?

Участникам даётся шесть часов, а на некоторых марафонах даже восемь часов. Практика показывает, что так много времени почти никому не требуется. Женщины обычно могут преодолеть 42 километра 195 метров за четыре — четыре с половиной часа. Мужчины — за три — три с половиной часа. Я говорю о результатах спортсменов-любителей. Профессионалы — и мужчины, и женщины — в любом случае, пробегают марафон быстрее трёх часов.

Подготовительные тренировки марафонцев и других бегунов включают в себя не только бег, но и специальные беговые упражнения (СБУ). Это выпады, выпрыгивания и так далее.

Кто именно определяет тренировочный процесс? Получается, что незрячему бегуну-любителю требуется не только волонтёр — «лидер», но и тренер?

В моём случае Оксана Карышева стала не только «лидером», но и тренером. По первой специальности она — инженер. Но увлечение спортом и желание приобщить к нему других людей привели её на тренерскую стезю.

Что делать тем инвалидам по зрению, которым пока не попался на жизненном пути опытный тренер?

Во многие беговые клубы в разных регионах нашей страны приглашают инвалидов по зрению. Это и есть инклюзия в действии! Как правило, в каждом клубе работают квалифицированные тренеры, предлагающие индивидуальные и групповые тренировки по бегу.

Нередко с людьми с ограниченными возможностями здоровья тренеры работают на волонтёрской основе. Но даже когда речь идёт о коммерческих услугах, то они, как правило, вполне доступны.

Как развивалась Ваша марафонская карьера после первого марафона?

Уже через месяц после Московского марафона, в октябре 2019 года, мы с Оксаной отправились в Голландию, в Амстердам, для участия в Амстердамском марафоне. Этот марафон является отборочным для Бостонского марафона (США), самого знаменитого и самого популярного марафона в мире.

Чтобы попасть в Бостон, мне необходимо было на Амстердамском марафоне пробежать быстрее, чем четыре часа двадцать минут. Это льготные условия для незрячих легкоатлеток. Зрячей спортсменке для «входного билета» на Бостонский марафон необходимо пробежать гораздо быстрее!

Получается, что Бостонский марафон, в основном, ориентируется на профессиональных спортсменов?

Не только на профессионалов. В нём также принимает участие и немало любителей. Но это люди с хорошей физической подготовкой. Желающих очень много, поэтому условия отбора жёсткие.

Вам удалось достигнуть поставленной цели?

В Амстердаме я пробежала дистанцию за 4 часа 10 минут. И, таким образом, получила допуск в Бостон. Но, к сожалению, поехать в США у меня пока не получилось. Причиной стала эпидемия коронавируса, перечеркнувшая все планы. Впрочем, надеюсь, что участие в Бостонском марафоне мне ещё предстоит. Это одна из моих жизненных целей.

В каких марафонских забегах Вам ещё довелось принять участие?

6 сентября 2020 года я стала участницей Царскосельского марафона в Санкт-Петербурге. 20 сентября 2020 года того же года вновь бежала в Московском марафоне. Два марафона за один месяц!

Вам было не трудно?

К тому времени я уже «вошла во вкус». Поэтому справилась с обоими марафонами совсем неплохо. Есть у меня опыт участия в марафонах и в зимнее время. В Санкт-Петербурге и Ленинградской области ежегодно проходит марафон «Дорога жизни», приуроченный к 27 января, Дню снятия блокады. В 2020 году и в 2021 году я принимала участие в этих забегах.

«Дорога жизни» — особый марафон. Это не только спортивное мероприятие, а, в первую очередь, дань памяти, уважения и преклонения всем, погибшим в блокаду, отстоявшим Ленинград, приближавшим Победу на фронте и в тылу.

Поэтому моя подготовка включала не только беговые тренировки, но и чтение воспоминаний фронтовиков и блокадников.

Холодно не было?

Для меня зимой бегать даже приятнее, чем летом, в жару. Когда бежишь, холодно быть не может! Конечно, речь не идёт об экстремальных морозах. А бодрящая прохлада зимнего забега способствует хорошему самочувствию.

Сколько спортивных тренировок в настоящее время значится в Вашем расписании?

Стараюсь тренироваться пять-шесть раз в неделю. А три раза в неделю — необходимый минимум для поддержания спортивной формы.

Не могу не спросить Вас о триатлоне.

Триатлон (троеборье) — интереснейший вид спорта. Он ещё в большей мере, чем марафон, тренирует выносливость. Моё первое соприкосновение с триатлоном состоялось осенью 2019 года в Сочи, когда я приняла участие в триатлонной эстафете. Я проехала на велосипеде-тандеме 180 километров.

Круто! 180 километров!

Велопробег — только часть «железной дистанции» триатлона. Она также включает в себя заплыв протяжённостью 3,8 километра и марафонский забег. Когда речь идёт об эстафете, то в каждом виде триатлона участвует новый человек. Таким образом, паралимпийская команда состоит из шести человек (три незрячих атлета и три «лидера»), ведь незрячие люди и бегут, и плавают, и ездят на велосипеде в «тандеме» со зрячими.

В 2019 году в Сочи у меня состоялось только «прикосновение» к триатлону. «Настоящий триатлон» предполагает, что все три дистанции проходит один спортсмен. Сначала он плывет, потом едет на велосипеде, а в конце бежит. Последовательность всегда такая.

Дистанции могут различаться. «Классическая» или «железная» дистанция, о которой было сказано выше, является самой трудной и почётной. В ней я ещё не принимала участие. Но осенью 2020 года в Сочи я прошла половинку этой дистанции. Заплыв на 1,9 километров, велосипедная гонка — 90 километров, бег — 20 километров.

Сколько времени Вам потребовалось на прохождение всей дистанции?

Шесть с половиной часов.

Елена Валерьевна, Вы описываете Ваше участие в триатлоне скромно и рутинно, как нечто само собой разумеющееся. Но, по сути, речь идёт об экстремальной физической нагрузке, выдающемся достижении: за шесть с половиной часов проплыть 1,9 километра, проехать на велосипеде 90 километров, а потом ещё пробежать 20 километров! Вы — настоящая «железная леди»!

Я бы не стала называть себя «железной леди», но, конечно, триатлон имеет свою специфику. И дело не только в сочетании трёх видов спорта в одной дистанции, не только в том, что между отдельными этапами у спортсмена практически нет отдыха.

Особенность состоит в том, что плыть нужно не в бассейне, а в открытом море. Участник соревнований не знает, какая температура воды его ожидает. Если вода холодная, то можно использовать гидрокостюм. Приходится бороться с волнами, с течениями.

Для незрячего человека длительные заплывы в открытом море являются психологически более сложными, чем для «глазастых» спортсменов. Может настигнуть паническая атака, страх перед водной стихией. К таким ситуациям надо быть готовым! Конечно, рядом находится «лидер», но ведь плыть необходимо самому.

Какие ощущения были после финиша?

Грандиозные ощущения! Радость. Гордость. Чувство выполненного долга. Ощущение, что ты достиг цели, к которой стремился.

Но самое главное, что сразу после финиша появляется желание стартовать вновь! Конечно, не сразу. После отдыха, после периода восстановления. Триатлон затягивает. Участие в одних соревнованиях мотивирует на то, чтобы принять участие в следующих.

Сейчас моя цель: подготовиться к классическому триатлону, т.е. удвоить дистанцию и в плавании, и в велогонке, и в беге. Надеюсь, это произойдёт в 2023 году.

Спорт для меня — не самоцель, а способ повысить качество жизни. Тренировки не только не мешают работе, но и помогают ей. Выносливость, сила воли, приобретённые благодаря спорту, полезны и для служебных, и для домашних дел.

Хотела бы обратить внимание ещё на один важный аспект. В современном мире и взрослые, и подростки, и даже маленькие дети живут в окружении гаджетов. Зрячие и слабовидящие коллеги нередко не могут и часа прожить, не заглянув в свой смартфон.

Незрячие люди обычно используют программы озвучивания или брайлевский дисплей. Но зависимость от «электронных игрушек» от этого не становится меньше. Я тоже замечаю за собой этот недостаток.

Занятия спортом — благословенные часы, когда обходишься без «электронных помощников». Во всяком случае, они отходят на второй план, о них перестаёшь думать... Время, посвящённое самому себе, совершенствованию тела и очищению души. Когда бегаешь, плаваешь, едешь на велосипеде, занимаешься в тренажёрном зале, невозможно и не нужно отвечать на звонки и сообщения. Можно отвлечься от всех забот и тревог. Такая «передышка» нужна каждому человеку!

Можете ли Вы применить свой спортивный опыт в работе со слепоглухими людьми?

Стараюсь это делать по мере возможности. Кстати, и марафонские забеги, и триатлон доступны атлетам с одновременными нарушениями зрения и слуха. Можно привести пример слепоглухого спортсмена Алексея Горелова, который сейчас, также как и я, готовится к прохождению классической дистанции триатлона.

Елена Валерьевна, что Вы могли бы пожелать читателям газеты «Поле зрения»?

Хотелось бы пожелать всем читателям получать радость от жизни, идя вперёд по пути физического и духовного совершенствования! В последнее время нас всех беспокоит продолжающаяся пандемия коронавируса. Как известно, этот коварный вирус особенно опасен для людей с ослабленным иммунитетом. Регулярные занятия спортом дают шанс существенно повысить иммунитет, а, значит, сохранить здоровье даже в сложной эпидемиологической обстановке.

Спорт — это здоровье, бодрость, хорошее настроение, уверенность в себе, возможность встретить надёжных и верных друзей!

Илья Бруштейн

Фотографии из личного архива Е.В. Федосеевой

Елена Филатова

И это все о нем

Дорогие читатели, на этот раз меня потянуло высказаться по двум вопросам, поэтому заметка получилась в двух частях, как киношный Марлезонский балет. А вот настоящий Марлезонский балет был аж в шестнадцати частях, так что вам ещё повезло. ☺Кстати, я увидела, что на российских книжных сайтах, где я трачу много времени и денег, всё чаще часто появляется примечание «книга с буквой «ё». Вроде как предупреждение типа «нервных просят не смотреть». Вот и я вас на всякий случай предупреждаю, что я страстная поклонница буквы «ё» — этакий литературный старовер.

Часть первая. Ля минор.

Как жить на свете? Такие страсти!
х/ф «Женитьба Бальзаминова», 1964

«Ночью и днём — только о нём», как пела безутешная Лиза из «Пиковой дамы». Охотно допускаю, что многим надоели публикации на тему КОВИД-19. Уверена почти на 100 процентов, что меня не будет читать президент Бразилии сеньор Болсонару, на днях прилюдно заявивший, что ему наскучили КОВИДные разговоры (при этом у него в стране шестьсот тысяч умерших). Вы вполне можете пропустить часть первую и начать со второй — там про заразу ни слова. Но в части первой есть и хорошие новости, так что, может, рискнёте начать с неё?

В силу природного любопытства и чисто научного интереса (а также развитого инстинкта самовыживания) я начинаю день с чашки чая с сухариком и просмотра мировых новостей на предмет борьбы с КОВИДом. Признаюсь, что этим же я преследую ещё одну заветную цель — похудеть! — потому что новости должны бы начисто отбить аппетит. Пока не помогает... но я не теряю надежды. Хотите для затравки стишок на эту тему?

Наша Лена громко плачет,
Озабочена мечтой:
Как бы всё переиначить –
Стать не тОлстой, а Толстой?

Но к делу, к делу... КОВИД-19, которому уже почти два года, ведёт себя, как и положено двухлетке: бушует и озадачивает. На мой взгляд, здесь вполне уместно вспомнить затасканное выражение о том, что для того чтобы вырастить ребёнка, нужна целая деревня. Только деревня эта — вся планета, а растить нам предстоит не это кошмарное дитя, а его погибель. И пока что хвастаться нечем: каждая страна борется с заразой, как может, а воз (и ВОЗ) и ныне там. Тем не менее есть несомненные признаки, что «умы уж просвещаться начинают»[1].

В конце октября Белый Дом выпустил заявление о новом порядке допуска путешественников в США. Там довольно много послаблений (особенно для Канады, которую я в данный момент представляю), но красной нитью проходит мысль, что акцент переносится с отдельных стран и регионов как потенциально КОВИД-опасных, на вакцинацию. Список принятых вакцин расширился: добавлены ранее непризнанные Covaxin, Covishield, BIBP/Sinopharm и Sinovac. Очень надеюсь, что Спутник тоже скоро пополнит этот список.

В этом Канада последует примеру США с 30-го ноября этого года и к тому же не будет требовать ПЦР от своих граждан, смотавшихся на 72 часа в Америку, где все гораздо дешевле, за рождественскими покупками. Очевидно, на 73-м часе все превращаются в тыквы и мышей, а бальные наряды — в лохмотья... но, тем не менее, это радостная новость уже потому, что срочный ПЦР стоит 200 канадских долларов, а не очень срочный — 150. Канада же довольно быстро показала и доказала всему миру, что комбинировать вакцины не только можно, но и нужно.

Великобритания признала правоту своего доминиона, и «британским учёным удалось доказать», что комбинация разных вакцин даёт мощный иммунную реакцию. Однако на официальном сайте «кого и как впускать», англичане по-прежнему публикуют длинный список стран с различными требованиями к вакцинации. Отрадно, однако, что Великобритания перестала разделять мир на зелёную, жёлтую и красную зоны. Россия, как вы можете догадаться, долго пребывала именно в красной зоне. Так что процесс пошёл!

Плодотворность комбинирования разных вакцин признала и Россия, поэтому неоправданно политизированное непризнание иностранных может скоро сойти на нет. «Чем больше вакцин будет в доступе — тем лучше. Такое мнение выразил ведущий сотрудник научного центра им. Гамалеи, один из создателей отечественной вакцины «Спутник V» Дмитрий Щебляков. Во время выступления на конгрессе кардиологов в Москве его спросили, надо ли допускать в Россию иностранные препараты и давать возможность прививаться ими. «Конечно. Мое мнение: чем больше вакцин, тем лучше», — ответил ученый.»[2]

Исполать тебе, добрый молодец Дмитрий Щебляков!

Запад тоже не дремлет — ещё бы, такой громадный потенциальный рынок! — и АстраЗенека (англо-шведская фармацевтическая компания) уже заявила о намерении зарегистрировать свою вакцину в России. Честно хочу вас предупредить, что на Западе вакцина «не пошла»: народ испугался сообщений о статистически ничтожных смертельных исходах вследствии тромбоза (в основном у женщин в возрасте до 45-ти лет) и стал отказываться от прививок. Тем не менее, она признана во всём мире и открывает дверь к путешествиям. Я сама без каких либо осложнений привилась АстраЗенекой в первый заход, а во второй мне кололи Модерну, хоть я и не просила о замене: просто протестующий глас народа был услышан.

Самая свежая новость: вакцина Пфайзер получила одобрение для прививки детей от 5-ти до 11-ти лет. 30 ноября Оттава и вся провинция Онтарио планируют начать вакцинирование детишек и закончить его за четыре недели. Надо сказать, что дети относятся к вакцинированию удивительно зрело. Я видела несколько интервью с дошкольниками и сама разговаривала с детьми в нашем дворе, и они, похоже, прекрасно информированы о происходящем в мире и ждут прививку, «потому что я уже большой», «чтобы не заболеть», «чтобы не заразить бабушку», «чтобы снова водить пса на площадку, а то он скучает по своим друзьям», «чтобы играть в хоккей», «чтобы съездить в Диснейленд»... Как отмечают многие педиатры, два года жизни в условиях стресса и социальной изоляции не прошли для маленьких детей бесследно. У многих повышена тревожность, нарушен сон, а дети, члены семьи которых относятся к группе КОВИД-риска из-за возраста или заболеваний, ещё испытывают и гнетущее чувство вины. Родители рассказывают, что дети часто, едва открыв глаза утром, спрашивают: «Вирус уже ушёл?» Так что начавшееся вакцинирование многие малыши воспринимают с облегчением и по-взрослому осознают, что тем самым они делают и свой маленький мирок, и мир в глобальном понятии менее опасным. Как говорится, устами младенца...

Дети от 12-ти лет и старше (при отсутствии противопоказаний) уже вовсю прививаются, и опасность развития миокардита (если вы о ней читали или слышали) в этой возрастной группе опять-таки статистически чрезвычайно мала: 162,2 случая на миллион привитых мальчиков и 13,0 на миллион девочек. Впервые на это осложнение обратили внимание иммунологи Калифорнийского госуниверситета в начале этого года, но они же и подчеркнули, что симптомы воспаления сердечной мышцы были в основном легкими, смертельных случаев не было. Любопытно и необъяснимо, однако, что этот побочный эффект возникал гораздо чаще у мальчиков, чем у девочек.

Институт имени Роберта Коха (RKI) в Германии в своём «Эпидемиологическом бюллетене» отмечает также, что у детей и подростков, перенесших коронавирусную инфекцию в относительно легкой форме, существует риск возникновения «постковида» или «долгого ковида» — состояния, при котором полное выздоровление затягивается на многие месяцы, и которое характеризуется целым набором симптомов. Так что прививаться надо, дорогие девочки и мальчики, а риск есть всегда. И вообще, жить вредно. Шутка.

Кстати, у Института Коха есть потрясающе информативный сайт, в котором буквально по дням подробнейшим образом освещается ситуация с КОВИД-19 по всей Германии. А ситуация не из весёлых. Министр здравоохранения Германии предупредил соотечественников, ссылаясь — как раньше шутили в СССР, на фразу, услышанную от кого-то в трамвае — что к концу зимы все они будут «мертвы, вылечены или привиты от КОВИДа». В США и Канаде тоже каждый вирус на учёте, вплоть до ситуации в каждом (более-менее) населённом пункте.

Ну и последняя новость на сегодня: с 15-го февраля Австрия первой в мире вводит обязательное вакцинирование от КОВИДа. Мнения на эту тему могут быть самыми разными, но многие австрийцы (судя по интервью на улицах Вены) считают, что такая мера лучше, чем бесконечное открывание-закрывание страны.

И это всё о нём (КОВИДе)!

Часть вторая. До мажор.

Дети здоровы, собаки привиты;
Кот ловит мышей, Шарапов — бандитов;
Солнце в окошке, туман над рекой;
Бог в небесах, а на сердце покой.
Алёна Мокрая. Вольный перевод «Песни Пиппы» Роберта Браунинга

Не удивляйтесь такому резкому переходу, дорогие читатели. Не такой уж он неоправданный. Хоть я и не закончила музыкальную школу по причине крайней лени, но до параллельных тональностей доучилась (в отличие от Васисуалия Лоханкина, который был вытурен из гимназии из пятого класса и не дошёл до физики Краевича ☺). Сейчас объясню, в чём дело.

На этой неделе Америка отмечает День Благодарения (его канадский вариант уже состоялся месяцем раньше). Если убрать такие искусственно привязанные к нему коммерческие ужасы как Чёрная Пятница, судя по всему, прибывшая и в Россию, то праздник замечательный. Это своеобразный годовой отчёт и подведение итогов, не отягощённые судорожной покупкой подарков, что предполагает здешнее Рождество. До пандемии раскиданные по стране и даже миру семьи и друзья собирались вместе за столом, которому традиционно полагалось ломиться от яств, или индейку — pièce de résistance — и обменивались новостями. Сегодня приходится встречаться виртуально, но здесь и плюсы есть: ни тебе пробок на дорогах, ни громадной индейки, которую потом надо доедать всю неделю!

Для меня самый значительный традиционный элемент этого праздника — момент (почему-то обычно перед подачей десерта), когда все сидящие за столом по очереди говорят, за что они благодарны жизни, судьбе, высшим силам и т.д. Поэтому меня сегодня и потянуло высказаться на тему благодарности. С места в карьер хочу вступить в полемику с Большим толковым словарём — мы не пьём из мелкой посуды ☺. Согласно этому почтенному академическому изданию, «Благодарность, –и; ж.1. Чувство признательности за сделанное добро, оказанное внимание, услугу». На мой взгляд, такое определение по своей природе несколько утилитарно... оно как бы соотносит это понятие с ассоциативным рядом «спасибо — пожалуйста». Конечно, вы можете со мной не согласиться, но для меня благодарность связана не столько с вежливостью и этикетом, сколько с образом мыслей. Хотя что там — а не замахнуться ли нам? — с образом жизни.

Короче, «Я психолОг... о вот наука!.»[3], как язвил пушкинский Мефистофель. Трудно, конечно, находиться в непрерывном душевном равновесии, но я стараюсь. Не люблю популярное нынче и уже затасканное слово «позитив», но меня как-то всю жизнь выносит именно на эту волну... привычка, что ли? Просыпаюсь с чувством благодарности и засыпаю с ним же. Солнышко за окном — прекрасно. Дождь — ещё лучше, можно поваляться (см. выше о причине моей неоконченной учёбе в музыкальной школе). Взрослые сыновья звонят просто так, поболтать — разве это не радость? Любимый муж считает меня красавицей и умницей — и совершенно справедливо, доложу я вам! — как тут не приободриться? Все родные и близкие живы и здорово — спасибо, Господи!

Вот и Новый год на подходе, что тоже не может не радовать. К тому же я в очередной раз сижу на чемоданах — на днях снова собираюсь в Москву — и сочетание всех приближающихся зимних праздников с поездкой «домой» невольно настраивает на вышеупомянутый мажорный лад. Дэвид заметил, что я снова стала распевать на кухне оперные арии (фальшиво, но громко и с чувством): верный признак, что на душе у меня радостно.

Как видите, я нагло использовала медийное пространство любимой газеты в корыстных целях: рассказать о том, за что я благодарна жизни, рассказала... а ни индейки, ни десерта не поднесла. Вместо этого хочу предложить вам присоединиться к традиции посвятить хотя бы один день в году ощущению счастья и «озвучить» (ещё одно не любимое мной слово, но оно как-то сюда просится) чувство признательности. Даже в очень нестабильное, тяжёлое, смутное время всегда есть повод для радости и благодарности. Пожалуйста, не сочтите мои размышления за чтение морали! Жизнь за последние два года стала невероятно хрупкой штукой... но мы всё так же дорожим любимыми людьми, смеёмся, плачем, восхищаемся, изумляемся... в общем, живём!

В преддверии праздников хочу сказать отдельное большое-пребольшое спасибо вам, дорогие читатели! Пусть жизнь сполна дарит вас благом, а вы её в ответ — благодарностью. Пусть на душе у вас будет светло и радостно, как в день первого снегопада. Счастья вам, здоровья и многая лета! До встречи в следующем году!

---

[1] А.С. Пушкин. Граф Нулин.
[2] https://rusplt.ru/sdelano-russkimi/v-tsentre-gamalei-obyasnili-6197bfd.html
[3] А.С. Пушкин. Сцена из Фауста

Surgix

ophthalmic surgical products

Эксперт в поставке материалов для офтальмологии. Проверен временем.
ООО «Серджикс» www.surgix.ru | +7 495 543 74 73 | info@surgix.ru

издательство Апрель

Приглашаем всех офтальмологов к сотрудничеству. Ждем ваших статей, интересных случаев из практики, репортажей. Мы с удовольствием будем публиковать ваши материалы на страницах нашей газеты «Поле зрения».

Подписной индекс: 15392
www.aprilpublish.ru

Газета «ПОЛЕ ЗРЕНИЯ. Газета для офтальмологов». Учредитель: ООО «Издательство «АПРЕЛЬ». Свидетельство о регистрации средства массовой информации ПИ ФС77-43591 от 21.01.2011 г. Федеральная служба по надзору в сфере связи, информационных коммуникаций (Роскомнадзор). Периодичность: 1 раз в 2 месяца. Газета распространяется в Москве, Подмосковье и 60 регионах России. С предложениями о размещении рекламы звонить по тел. 8-917-541-70-73. E-mail: aprilpublish@mail.ru. Слайды, иллюстрирующие доклады, фото, предоставленные авторами, публикуются в авторской редакции. Издательство не несет ответственность за представленный материал (научные тексты, иллюстрации, рекламные блоки, текстовую рекламную информацию). Авторы гарантируют, что их статьи не является плагиатом полностью или частично произведением других авторов. Перепечатка и любое воспроизведение материалов и иллюстраций допускается только с письменного разрешения газеты «Поле зрения». Дата выхода газеты: декабрь 2021. Тираж 1000 экз. Газета изготовлена в ООО «Издательство «АПРЕЛЬ». Адрес издательства: 107023 Москва, площадь Журавлева, д. 10, офис 212. © «Поле зрения», 2021. © ООО «Издательство «АПРЕЛЬ». Отпечатано в типографии «CAPITAL PRESS». 111024, г. Москва, шоссе Энтузиастов, д. 11А, корп. 1.